

tionen mittelbar und unmittelbar nach sich ziehen, im Falle nur die Leiter hinreichend elastisch sind.

Erwägt man die Einrichtung der Nerven, ihren Zusammenhang mit den Muskeln und die Structur dieser sowohl bei ihrem normalen Zustande, als auch während ihrer Contraction; so findet man, dass im thierischen Organismus alle die hier berührten Stromfälle theils einzeln, theils in allen möglichen Combinationen vorkommen. Dass bei einer solchen Sachlage die in Frage stehende physiologische Erscheinung erfolgen muss, bedarf keiner weiteren Erläuterung.

Vorträge.

Über die pathologische Neubildung von Brustdrüsentextur und ihre Beziehung zum Cystosarcom.

Von dem w. M. Prof. Karl Rokitansky.

(Taf. I u. II.)

(Vorgelegt in der Sitzung am 27. Jänner 1853.)

Über die Neubildung von Schilddrüsen- und von Prostata-textur habe ich namentlich in meinen akademischen Abhandlungen „über den Kropf und über die Cyste“ gehandelt. In Bezug der ersteren wurde hervorgehoben, dass ein Schilddrüsen-Parenchym neuer Bildung auf der Innenfläche der Cysten, welche sich aus den Drüsenblasen des Organs entwickeln, zu Stande komme, dass aber ausserdem auch zuweilen Drüsenkörper in Form von kleinen — bohnen-grossen — Tumoren ausser allem Zusammenhange mit dem ursprünglichen Organe, jedoch allerdings in seiner Nähe vorkommen, die man für neue Bildungen ansehen müsse. In Bezug der letzteren deutete ich das Vorkommen von abgegrenzten Prostata-massen in dem originären Organe, so wie auch das allerdings seltene Vorkommen von abgesonderten, zwischen die Blasenhäute eingeschalteten Prostatabildungen an. — Die Neubildung von Talg- und Schweissdrüsen in lederhautgleichen Ausbreitungen auf der Innenfläche von Cysten ist mehrfach nachgewiesen worden und bekannt.

Über die Neubildung der Brustdrüsentextur war es mir erst in der neueren Zeit vergönnt, Untersuchungen anzustellen. Ich habe wohl ehemals sogenannte Cystosarcome der Brust — Geschwülste, welche,

wie sich ergeben wird, in der innigsten Beziehung zu der in Rede stehenden Neubildung stehen — untersucht, allein ich habe in ihnen die Drüsenelemente entweder gar nicht gefunden und zwar wahrscheinlich darum, weil sie in Folge von Erweiterung unkenntlich geworden waren, oder ich habe wohl auch Durchschnitte einzelner Tubuli irrig als junge Cysten gedeutet und sofort die Cysten im Cystosarcom so, wie die Cyste als Neubildung überhaupt, aus einer structurlosen Blase abgeleitet. Erst, wie ich bemerkte, in der neueren Zeit, kamen mir durch gütige Mittheilung der Ausbeute von Operationen geeignete, namentlich jüngere Tumoren zur Hand. Sie sind überhaupt merkwürdige Erzeugnisse, im Besondern aber werden sie wichtig durch die Aufklärungen, die sie über das sogenannte Cystosarcom der Brust geben. Ihre Wichtigkeit für den Chirurgen leuchtet von selbst ein.

Nachdem ich ein mir im Mai 1851 mitgetheiltes Stück einer nussgrossen rundlichen, durch Exstirpation entfernten Geschwulst aus einer Brust, welches auf dem Durchschnitte zahlreiche feine, von einem weissgelblichen opaken Saume umfasste Spältehen darbot, und in der das Mikroskop die Elemente der Brustdrüse in einer zum grössten Theile gallertartig durchscheinenden weichen, feuchten, zum geringeren Theile faserigen Masse eingebettet zeigte, bei Seite gesetzt hatte, um weitere Fälle abzuwarten, kamen mir endlich der Reihe nach solche zu:

Erster Fall. Die amputirte linke Brust einer 42 J. a. Tischlersfrau, welche im J. 1847, als sie ihr erstes Kind säugte, in der linken Brust ein kleines, bewegliches Knötchen bemerkte, das zuweilen verschwand und wiederkam, und erst im J. 1850 rasch zu wachsen begann. Zu derselben Zeit will sie bei schlechtem Wetter Schmerzen in der Brust verspürt haben. Im Monat August 1852 brach der Tumor unter dem Gebrauche eines Pflasters und nach vorangegangenen ziehenden und stechenden Schmerzen mit heftiger Blutung auf. Im Krankenhause, wohin sie sich nunmehr gewandt hatte, fand man eine strausseneigrosse, bewegliche Geschwulst von härlichem Anfühlen, die Haut darüber bläulich gefärbt, mit der Geschwulst verwachsen, jedoch nicht entartet. Aus der thalerstückgrossen Öffnung auf dem höchsten Punkte des Tumors wucherte eine knollige, bläulichgefärbte, leicht blutende necrosirende Masse hervor. Die Drüsen der Achselhöhle normal. Am 4. October wurde die Brust amputirt und am 6. November konnte die Kranke mit der fast geheilten Wunde entlassen werden.

Die oben angegebene, von einem rundlichen, stellenweise jauchenden Rande umgebene Öffnung, in welche sich eben auch theilweise necrosirende missfärbige Gewebsmassen hereindrängten, führte in ein mit Brandjauche gefülltes Cavum. Dieses wurde von einem ansehnlichen, mehrfach eingerissenen, buchtigen, fibrösen Sack dargestellt, an dem nach aussen die schwierig verdichtete Milchdrüse haftete. Von seiner Wand wuchs in weitem Umfange ein vielfach gelapptes Aftergebilde aus, welches den Raum desselben ausfüllte und sich in und durch die obenbemerkte ulceröse Öffnung drängte. Seine Innenfläche war gleich den rundlichen, meist keulen- und kolbenförmigen, zum Theile von wechselseitiger Anlagerung abgeplatteten, nuss- bis enteneigrossen Massen dort, wo sie nicht mit der Brandjauche in Contact gewesen, von einem schleimartigen, hie und da gelblichweissen, opaken, abstreifbaren Überzuge bekleidet. Sie bestanden theils aus einer weissen, faserigen, theils aus einer blassgelblichen, gallertähnlichen, feuchten, ein synoviaartiges Serum ergiessenden Masse; manche fühlten sich schwellend, elastisch an, andere waren collabirt, welk, zähe. Manche waren von strotzenden Blutcanälen durchzogen und zugleich von Extravasat durchsetzt. Einschnitte lehrten, dass einzelne Lappen selbst aus einer Hülse und einer eingehülsten Gewebsmasse bestanden, auf dem Durchschnitte fast aller aber zeigten sich kleine, von einem etwas opaken Saume umgebene Spältchen oder grössere, glatt ausgekleidete, eine viscide Feuchtigkeit enthaltende kluftartige Räume, in welche meist durchscheinende, aber auch hie und da weisslich-opake, konische und kolbige, an ihrem freien Ende gelappte Gewebsmassen hereinwuchsen. Auch auf der Oberfläche mehrerer zeigten sich feine, glatte Längsfurchen und Rinnen; auf anderen klafften in grosser Anzahl grössere Räume, in welche kerbige, drusige Exerescenzen hereinwuchsen. Hie und da wuchsen auch die Ränder jener Rinnen hahnenkammartig aus.

Die mikroskopische Untersuchung lehrte vorerst, dass jener schleimartige Überzug ein in grossen Strecken in Fettmetamorphose begriffenes Zellen-Epithelium war. Eine Lamelle aus der Gewebsmasse der Lappen zeigte bei 90maliger Vergrösserung in einem theils amorphen, theils gefaserten Lager runde und längliche, spaltähnliche, hie und da von einem eingebuchteten Rande umgebene Öffnungen, die zunächst von einem von der Lagermasse differenten Saume begrenzt waren (Fig. 1), von denen bei *a*) zwei über einander liegen.

Nebstdem bei *b*) ein in ein vielfach ausgebuchtetes, dem Acinus der Brustdrüse gleichendes Hohlgebilde, das nach unten in einen Tubulus ausläuft, der sich alsbald wieder ausweitet. Bei einer 450maligen Vergrößerung in Fig. 2 ergibt sich, dass jener Saum ein mehrfach geschichtetes Epithelium, bestehend aus kernhaltigen Zellen, ist, das auf einer structurlosen Membran aufsitzt. Jene Öffnungen sind augenscheinlich die Durchschnitte von Canälen und ihren traubigen Ausbuchtungen, die aus einer structurlosen Membran bestehen und von einem Zellen-Epithelium ausgekleidet sind.

Fig. 3 ist eine Lamelle, hergestellt mittelst eines Durchchnittes durch eine der mit freiem Auge wahrnehmbaren zarten Spältchen. Sie stellt den Durchschnitt eines Hohlraumes dar, der nach beiden Seiten in Ritzen zwischen konische und kolbige Fortsätze der Lagermasse ausläuft und an dem Ende einzelner dieser Ritzen noch einige acinusartige Ausbuchtungen trägt. Nach unten endigt er spitz, wie mehrere der seitlichen Ausläufer; nach oben, in seinem mittleren Theile etwa, wird er weiter.

Die um die Durchschnitte aller der gedachten Hohlräume herum befindliche, also auch die in den Raum der letzteren in konischen und kolbigen Gebilden hereinragende Lagermasse besteht, wie Fig. 2 näher darlegt, aus einer durchscheinenden, von Bindegewebsfibrillen, Kernen und Bindegewebskörperchen durchsetzten, gallertähnlichen, sukkulenten Substanz, d. i. aus formlosem und faserigem Bindegewebe. Hie und da sind in Gruppen, die ihrer Form nach wohl auch eine ehemalige Zelle verrathen, Fettkörnchen eingestreut. Nächst der die Öffnung begrenzenden structurlosen Membran streichen Fibrillen und Bindegewebskörperchen in concentrischer Anordnung herum. Eine Lamelle von der Oberfläche der Lappen zeigte, dass auch von den Rändern der auf ihnen wahrnehmbaren Furchen kleine konische und kolbige Fortsätze sich erhoben.

Zweiter Fall. Eine enteneigrosse Geschwulst aus der rechten Brust einer 45 J. a., nicht mehr menstruirenden Frau, Mutter von fünf Kindern. Sie wurde deutlich erst seit 1½ Jahren wahrgenommen, wiewohl sie die Kranke von einer im letzten Wochenbette vor 7 Jahren nach einer Entzündung zurückgebliebenen Verhärtung ableitete. Die Geschwulst sass am inneren und unteren Theile der Brust, war von der Brustdrüse abgesondert, knollig, sehr empfindlich, auch ohne Berührung schmerzhaft. Die Frau litt nämlich an flüchtigen Stichen

durch die Brust und bei Berührung war besonders ein Punkt ausser der Geschwulst am Sternum sehr empfindlich.

Innerhalb einer fasciaartigen Bindegewebshülle besteht diese Geschwulst aus mehreren kleineren und grösseren — bohnen- bis nussgrossen — Knollen, welche selbst wieder durch fascienartige Hüllen gesondert sind. Auf dem Durchschnitte zeigt sich ein Theil weisslich-opak und ist dabei dicht und derb, ein anderer hat ein körniges, feindrusiges Ansehen und ist durchscheinend. Bei einem nach der Durchschnitfläche hindrängenden mässigen Drucke kommen auf dieser zahlreiche Ritzen und zarte Spalten zum Vorschein, die wie von einer Krause begrenzt erscheinen. Bei genauerer Besichtigung bekam man das Bild, als wenn in die durchscheinenden Fältchen jener Krause zarte weissliche, opake Stiele hereinragten. Manche der Knollen waren so vielfach von verschlungenen Ritzen durchsetzt, dass die Masse leicht aus einander wich. Sie enthielten eine klebrige, klare farblose Feuchtigkeit. In einem oder dem anderen zeigte sich auch eine grössere, spaltähnliche Cavität, in welche eine drusige Masse, bald ringsum, bald von einer Seite her, hereinragte.

Eine Lamelle aus einem dieser Knollen zeigt in Fig. 4 bei einer 90maligen Vergrösserung eine unregelmässige, bald sehr schmale, bald wieder weitere, zu beiden Seiten zwischen die hereinragenden kolbigen Fortsätze der Lagermasse in Ritzen auslaufende Spalte, als den Durchschnitt eines Hohlraumes, der sich in jeder anderen Richtung ebenso verhält. Die in ihn hereinragenden Fortsätze decken und platten einander wechselseitig ab. Ihr freier Rand ist glatt, die structurlose Begrenzungshaut mit der Gewebsmasse derselben verschmolzen, ein Epithelium fehlt. Eine 450malige Vergrösserung eines dieser Fortsätze in Fig 5 zeigt, dass er an seinem freien Ende sich selbst wieder ausbuchtet; er besteht aus formlosem, gallertartigen und gefaserten Bindegewebe, jenes nimmt vorzüglich das freie Ende desselben ein, und veranlasst das durchscheinende Ansehen daselbst, während das letztere nach der Basis hin auftritt und insbesondere in der Mitte dichter angehäuft ist, wo es die obenbemerkten in die Fältchen der Krause hereinragenden opaken Stiele bedingt.

Dritter Fall. Eine mitten aus der rechten Brustdrüse eines 26 J. a., chlorotisch gewesenen, seitdem ordentlich menstruirten Mädchens exstirpirte nussgrosse, vollkommen runde Geschwulst, von der mir ein kleines Stück mitgetheilt wurde. Sie sass nach aussen

und oben hin in der Milchdrüse, war jedoch von dieser selbst abgegrenzt und leicht ausschälbar. Sie war wenig schmerzhaft und soll innerhalb der letzten acht Tage um das Doppelte gewachsen sein. Ein kleiner Knoten soll schon lange bestanden haben und dieser möglicher Weise durch Druck zu jenem Wachsthum veranlasst worden sein.

Sie hatte im frischen Zustande eine rothbräunliche Färbung, die bereits verschwunden war, als ich ein kleines Stückchen davon bekam; es sah graulich aus, war weich, sehr sukkulent, matt durchscheinend, glasig. Nur bei aufmerksamer Besichtigung konnte man hie und da schwache, nebelartige Zeichnungen wahrnehmen. Die mikroskopische Untersuchung einer Lamelle zeigte bei einer 450maligen Vergrößerung in Fig. 6 quere und schräge Durchschnitte von Canälen, deren Lumen von granulirten Kernen ausgefüllt war, und ein vielfach traubig ausgebuchtetes Hohlgebilde, gleichfalls von Kernen angefüllt.

In diesen Geschwülsten findet sich also, wie aus der Darlegung der Beobachtungen ersichtlich ist, eine Neubildung der Elemente der Brustdrüse vor. Sie liegen zerstreut in einer Gewebsmasse, welche gleichsam das Stroma darstellt; es fehlt jedoch jede Vereinigung mehrerer zu einem Ausführungsgange, noch mehr jede Communication mit denen der originären Brustdrüse. Jene Gewebsmasse besteht theils aus formlosem, gallertähnlichem, theils faserigem Bindegewebe, eine Verschiedenheit, welche der Aufstellung mehrerer Gruppen dieser Geschwülste, wie sie Page t versuchte, zu Grunde liegt, indem sie sich auf den verschiedenen Grad von Consistenz und Dichtigkeit derselben bezieht.

Diese Tumoren wurden zuerst von A. Cooper als eigenartige erkannt und mit dem Namen *chronic mammary tumour* belegt. Ihren feineren Bau erkannte Lebert (Phys. path. Tom. II, p. 189) nun unabhängig von ihm J. Birkett (Diseases of the breast etc., London 1850). Beide sehen in ihnen eine unvollkommene Hypertrophie der Brustdrüse, wobei sie der letztere unter dem Namen *lobular imperfect Hypertrophy (of the mamary gland)* abhandelt. Page t erörtert dieselben als *glandular tumours* mit Hinblick auf die Neubildung anderer Drüsentexturen (Lectures on Tumours, London 1851). Reinhardt (R. Nachlass von R. Leubuscher, Berlin 1852) sieht in ihnen keine Neubildung, sondern eine Hypertrophie bestehender Drüsenelemente — Vermehrung der Drüsengänge und

Endbläschen, Ausdehnung und Verlängerung des Drüsenganges neben Hypertrophie und Neubildung von Bindegewebe. H. Meckel hegt eine ähnliche Meinung von ihnen. (Illustr. med. Z. I. 3. 1852. — Schmid's Jahrb. 1822, Nr. 11.) Bei Abernethy kommen sie als *pancreatic tumour* vor und stellen ferner nebst einfachen Bindegewebsgeschwülsten die durch vielfache Discussion berühmt gewordenen fibrösen Geschwülste der Brustdrüse Cruveilhier's dar.

Bringt man die angeführten Fälle in Beziehung zu einander, so finden sich im dritten Falle in einem durchscheinenden sukulenten, kleinen Tumor Acinusbildungen eingebettet, welche aus einer structurlosen Membran bestehen und von Kernen ausgefüllt sind; im zweiten Falle sind in der Gewebsmasse der Knollen, welche den Tumor constituiren, in grosser Menge zarte Spalten vorfindig, begrenzt von einer Krause, in der man die in Form von Zapfen und Kolben hereinwachsende Lagermasse mit freiem Auge erkennt. Auch sind hier schon grössere Cavitäten zugegen, in welche drusige Gewebsmassen hereinragen. Eine stärkere Vergrösserung zeigt, dass eine derlei kolbige Exerescenz an ihrem freien Ende sich selbst wieder zu lappen beginnt. — Im ersten Falle wächst eine grosse, gelappte Gewebsmasse in eine fibröse Cyste herein; einzelne der Lappen sind selbst wieder von einer Cyste umhüllt. Auf der Oberfläche vieler finden sich Furchen oder Rinnen, deren Ränder in konische und kolbige Exerescenzen auswachsen, und nebst diesen auch grössere offen stehenden Cysten ähnliche Spalten. In der Gewebsmasse jener Lappen zeigen sich wieder Canäle und Acinusbildungen, sofort auf dem Durchschnitte mit freiem Auge wahrnehmbare Spältehen, welche bei 90maliger Vergrösserung als ansehnliche, nach allen Richtungen hin sich verzweigende Hohlräume erscheinen, zwischen deren Ausläufern die umgebende Gewebsmasse in Form konischer und kolbiger Exerescenzen hereinwächst.

Hieraus ergibt sich:

1) Das acinusartige Hohlgebilde mit seinen Gängen sitzt in einem theils aus embryonalem, theils aus faserigem Bindegewebe bestehenden Lager;

2) dasselbe erweitert sich, verwächst mit der Lagermasse, welche in den Raum desselben in Form von konischen und kolbigen Exerescenzen hereinwächst, die an ihrem freien Ende selbst zu kleine-

ren Ausbuchtungen auswachsen. Sie bestehen nach ihrem freien Ende hin aus jungem, formlosen, gegen die Basis hin aus faserigem Bindegewebe. Sie gleichen hiernach so, wie nach der äusseren Form, dem Condyloma insbesondere aber erscheinen sie in ihrer Beziehung zu dem Hohlgebilde, in das sie hereinwachsen, mit dem subcutanen in die Höhle des erweiterten Hautfollikels hereinwachsenden Condyloma identisch;

3) mit ihrer Vervielfältigung nimmt die Zahl der ritzen- und spaltähnlichen Ausläufer des Hohlgebildes zu;

4) sie wachsen von allen Punkten rings um das sich erweiternde Hohlgebilde, oder nur von einzelnen Stellen, von einer Stelle aus, in dessen Raum herein; dort, wo sie fehlen, ist die Erweiterung des Hohlgebildes eine gleichförmige, zu einer Cyste mit ebener und glatter Wandung;

5) diese Erweiterung ist bisweilen sehr bedeutend, und die Exerescenzen erreichen eben auch eine sehr ansehnliche Grösse. — Ob die spaltähnlichen Ausläufer eines Hohlraumes unter einander und mit jenen eines anderen auch zusammenfliessen, ist nicht ausgemacht, aber leicht möglich. Reinhardt erläutert die vielfache Zerklüftung der Masse dadurch;

6) in diesen Exerescenzen kommt es wieder zur Entwicklung von acinusartigen Gebilden, welche dieselbe Erweiterung mit Hereinwachsen ihres Bindegewebslagers eingehen. Hierin ist es begründet, dass eine Cyste nebst nackten auch wieder incystirte Exerescenzen enthält;

7) an der Oberfläche der Exerescenzen beobachtet man eine Furchung, Rinnen, oder auch offenstehenden Cysten ähnliche Spalten, in welche Exerescenzen hereinragen; sie sind die ritzen- und spaltähnlichen Endausläufer des Cystenraumes, gegeben durch die secundären und tertiären Ausbuchtungen, in welche die Exerescenzen fortan auswachsen. — Indess könnten die vorerwähnten cystenartigen Spalten vielleicht wirklich selbstständige Cysten sein, die sich in den Raum der Muttercyste eröffnet haben. (Vergl. oben S. Reinhardt's Anschauung.)

Insoferne hiermit die Genesis der Cyste in diesen Tumoren und die Beziehungen der Exerescenzen zu ihr dargelegt sind, so erkennt man das Unrichtige der verschiedenen Ansichten, die man in diesem Betreff und insbesondere als Beantwortung einer dahin formulirten

Frage, ob diese Tumoren ursprünglich in Cysten entstehen, vorgebracht hat. Paget neigt sich zu der Ansicht, dass dieselben (mit Inbegriff anderer Drüsenproductionen) in Cysten entstehen, gibt aber zu, dass sie oft frühzeitig die Cystenform verlieren und fortfahren, als solide Massen fortzuwachsen. Er kennt augenscheinlich die Grundlage dieser Cyste nicht, ebenso wie Birkett, der sie im Allgemeinen aus einem Blastem-Ergusse in das Areolargewebe der Brustdrüse ableitet, und wie Lebert, welcher weitläufig sagt, dass sie sich später um den Tumor herumbildet.

Das dieser Cyste zu Grunde liegende, ein Brustdrüsenelement wiederholende acinusartige Hohlgebilde kommt augenscheinlich in einem Bindegewebslager neuer Bildung zur Entwicklung, welches den ursprünglichen Tumor constituirt. Und dieser Tumor ist, wenn man nicht eine adventitielle fasciaartige Bindegewebshülle als Cyste missleudet, durchaus nicht ineystirt. Eine Cyste entwickelt sich erst in ihm durch die Erweiterung jenes Drüsengebildes, wobei das Bindegewebslager zur Construction der faserigen Cystenwand verwendet wird. Indem dieses nun in den Raum dieser Cyste mit Einstülpung der primitiven, structurlosen Cystenmembran hereinwächst, so kommt erst jetzt eine ineystirte Gewebsmasse, ein ineystirter Tumor zum Vorschein, in welchem sich wieder dieselben Drüsenelemente erzeugen.

Alle Beobachter, welche die Natur dieser Tumoren einigermaßen erkannten, weisen auf die Verwandtschaft derselben mit dem sogenannten *Cystosarcomen* (*sero-cystic tumours Brodie's*) hin. Sie sind in der That sehr innig verwandt, denn es wird der in Rede stehende Tumor eben durch Erweiterung seiner drüsenartigen Hohlgebilde zum Cystosarcome und die im ersten und zweiten Falle beschriebenen Tumoren sind in der That bereits Cystosarcome.

Ich habe die in der Bindegewebsmasse des Sarcoms vorhandenen Cysten bisher theoretisch aus dem Kerne und der structurlosen Blase entwickelt und ich zweifle auch bisher nicht, dass es fibröse Geschwülste gibt, in denen eine solche Cystenbildung vorkommt, soferne mir, wenn auch sehr selten, so doch unzweifelhaft selbst in Uterus-Fibroiden structurlose in einem aus geschwänzten Zellen bestehenden Alveolus gebettete Blasen vorkamen. Allein ich muss nunmehr in Betreff der in Rede stehenden Cystosarcome der Brustdrüse jener Lehre beschränken, indem ich die Überzeugung aus-

spreche, dass die Cysten hier durch Erweiterung eines traubigen Drüsenelementes neuer Bildung zu Stande kommen.

Joh. Müller hat die Cystosarcome je nach dem Verhalten der Cysten in ein *Cystosarcoma simplex* und ein *C. proliferum* eingetheilt und diesem ein *Cystosarcoma phyllodes* beigegeben. Ich bin demselben in meinem Handbuche gefolgt, habe aber seitdem in Betreff des *C. phyllodes* in meiner akademischen Abhandlung „über die Cyste“ meine Ansicht dahin abgeändert, dass ich die Cystennatur des Raumes, in welchen die ansehnlichen fleischartigen (blättrigen) Geschwülste in wuchernder Menge hereinwachsen, in Zweifel zog und ihn davon ableitete, dass die Masse der Geschwulst durch eine grosse Menge dendritischer Vegetationen, die mit Gewebe ausgefüllt werden, zum Auseinanderweichen bestimmt werde. Ich muss nunmehr, seitdem ich mich überzeugte, dass in den Cystosarcomen die in den Cystenraum hereinwachsenden Exerescenzen nicht von der Innenwand der Cyste herkommende Primitiv-Gebilde sind, sondern dass es die Lagermasse der Cyste ist, welche mit Einstülpung der primitiven Cystenmembran und ihres Epithels in deren Raum hereinwächst, auch jene Vermuthung über das *C. phyllodes* zurücknehmen und mich in Betreff der Cystosarcome der Brust überhaupt in einer anderen Weise aussprechen:

Ein *Cystosarcoma simplex* kommt, wie es schon die von Joh. Müller zugestandene Aufnahme solcher Cystosarcome, bei denen sich auf der Cystenwand kleine (vascularisirte) Knötchen oder parenchymatöse Inseln vorfinden, unter das *C. simplex* involvirt, in der That vielleicht nie vor, d. i. kaum je findet sich eine Cyste vor, in welche die Lagermasse nicht hereinwüchse.

Fast in alle eben vorhandenen Cysten wächst die Lagermasse in Form von glatten (mindestens für das freie Auge glatten) oder ganz gewöhnlich von kerbigen, drusigen, traubigen, gelappten, konischen, breit aufsitzenden oder kolbigen gestielten Exerescenzen herein, bis zur völligen Ausfüllung der Cyste. Dies findet vor einem, von mehreren Punkten oder rings vom ganzen Umfange der Cyste her Statt. Sofern auch in diesen Exerescenzen das acinusartige Hohlgebilde zur Entwicklung kommt und sofort zu einer Cyste heranwächst, so kann die Exerescenz, indem ihre Gewebsmasse zur Wand jener Cyste wird, eine Tochtercyste darstellen, in welche selbst wieder das Gewebe ihrer Wand in Form der Exerescenzen

hereinwächst. Dies gibt das sogenannte *Cystosarcoma proliferum*.

Das *Cystosarcoma phyllodes* Joh. Müller's mit seinen grossen warzigen, blumenkohlartigen und blätterigen, hahnenkammartig eingeschnittenen Auswüchsen ist durchaus nicht, wie Joh. Müller bemerkt, von dem vorigen unterschieden, sondern eben nur durch die Grösse und die entwickelten Formen der Exerescenzen ausgezeichnet. Die Cystenmembran ist hier allerdings, wie schon bei vielen jungen und kleinen Hohlräumen nicht nachweisbar, weil sie innig mit der Lagermasse verwachsen ist.

Wenn sich auch alle die männigfaltigen Formen, unter denen das *Cystosarcom* vorkommt, auf eine gleiche bestimmte Grundlage reduciren lassen, so ist es doch zweckmässig, einzelne derselben besonders hervorzuheben. Solche sind, wie ich sie aus eigener Anschauung kenne, die Nachstehenden:

- a) *Cystosarcome* mit einzelnen runden, rundlichen ansehnlichen Cystenräumen, in welche die Lagermasse nur in spärlichen kleinen Exerescenzen hereinwächst.
- b) *Cystosarcom* mit ansehnlichen Hohlräumen, in welche die Lagermasse dicht und in Form umfänglicher Exerescenzen hereinwächst.
- c) *Cystosarcom*, in welchem die Acinus- und Cystenbildung wuchert, so, dass dasselbe ein Convolut von meist kleinen Cysten in einer spärlichen Lagermasse besteht, welche letztere von einem oder mehreren Punkten her in Form feindrüsigter Exerescenzen in jene hereinwächst.
- d) *Cystosarcom*, innerhalb einer Cyste bestehend aus einer soliden Masse, welche als ein höckeriger, seicht gelappter Knollen von einer umschriebenen Stelle der Cyste aus hereinwächst — ein Gebilde, wie es auch Bruch aus der linken Brust einer 40 Jahre alten Frau (Diagnose der bösartigen Geschwülste S. 185) beschreibt.
- e) *Cystosarcom*, innerhalb einer oder mehrerer Cysten bestehend aus grossen konischen und kolbigen einfachen oder gelappten, von einem oder mehreren Punkten, vom ganzen Umfange der Cyste in deren Raum hereinwachsenden Gewebsmassen, ohne oder mit fortgesetzter Acinus- und Cystenbildung in ihnen.

f) Wie bereits bemerkt worden, so füllen die Exerescenzen, sie mögen von einem oder mehreren Punkten herkommen, den Raum der Cyste nicht selten aus, platten sich wechselseitig ab, und verwachsen endlich mit einander sowohl wie auch mit der Cystenwand. Hierin ist der lobuläre, aggregirte Bau begründet, den viele dieser Geschwülste auf dem Durchschnitte darbieten, indem auf demselben die in die Cysten hereingewachsenen Gewebsmassen von der gemeinschaftlichen Lage abgegrenzt erscheinen, wobei sich zugleich, selbst nachdem sie unter einander und mit der Cystenwand verwachsen sind, erkennen lässt, wie sie aus konischen, kolbigen, blätterigen u. dgl. Exerescenzen hervorgegangen sind. Oft erscheinen sie in dem Cystenraume in einer gemeinsamen oder in mehreren verschiedenen Richtungen eingerollt. Zuweilen besteht, wie auch Paget anführt, die incystirte Gewebsmasse aus konischen Lappen, welche mit ihren Spitzen gegen die Mitte der Cyste hin convergiren, wobei manchmal ein centraler Rest des Cystenraumes übrig blieb.

Diese Anordnung ansehnlicher Bindegewebsmassen ist charakteristisch, und darf neben anderen ausgezeichneten Gewebstypen, namentlich der alveolären Anordnung und den Maschen- (und Fach-) Werken, welche ich in meinen Aufsätzen über die Krebsgerüste und den Gallertkrebs (Sitzungsab. d. kais. Akad., März und Juliheft 1852) nachgewiesen und gewürdigt habe, einen Platz finden.

Ausserdem ergibt sich ein weiteres Corollarium aus den dargelegten anatomischen Thatsachen in Betreff der Cyste, und zwar abermals eine Erweiterung unserer Kenntnisse über deren Grundlage. Ich habe durch neuere Untersuchungen in Betreff der Cyste als Neubildung nachgewiesen, dass dieselbe sich aus einer structurlosen Blase in Combination mit ihrem faserigen Alveolus entwickle; dass eine (gestielte) Cyste auch aus dem primitiven Hohlkolben und den aus diesem abgeleiteten ausgebuchteten und verzweigten Hohlgebilden hervorgehe; dass endlich Cysten aus der Combination von einander durchsetzenden Fachwerken zu Stande kommen (S. d. Abhandl. über den Kropf, die Cyste, den Zottenkrebs, Gallertkrebs). Nunmehr kömmt eine neue Grundlage hinzu, d. i. das in den hier verhandelten Bindegewebstumoren vorkommende traubige Drüsen-Element neuer Bildung, eine Nachahmung des Acinus der Brustdrüse.

Diese Tumoren kommen allem Anscheine nach einzig und allein in der Brustdrüse oder doch in ihrer Nähe vor, und zwar in der weiblichen. Von dem Vorkommen derselben in der Brustdrüse des Mannes sind mir nur zwei Fälle bekannt, von denen der eine von Paget, der andere von Joh. Müller angeführt wird.

Sie kommen, wie ich zum grössten Theile den Mittheilungen praktischer Chirurgen entnehme, an jeder Stelle der Brust, am gewöhnlichsten an der inneren und oberen Gegend der Brustdrüse vor. Sie sind, wie ihre selbstständige Beweglichkeit errathen lässt, nur lose mit der Brustdrüse verbunden.

Der Gestalt nach sind sie im Allgemeinen rundlich; kleine Tumoren sind gemeinhin eben und glatt, grössere höckerig-uneben, knollig, gelappt, dabei ziemlich resistent, elastisch, sehr oft im Ganzen oder in einzelnen Abschnitten vom Anfühlen einer mit Flüssigkeit prall gefüllten Cyste.

Die Haut bietet über grossen Tumoren oft ein livides Ansehen dar, ist von erweiterten Venen durchzogen, sonst aber nicht verändert, zuweilen mit dem Tumor verwachsen, aber nicht entartet. Die Brustdrüse wird von grossen Tumoren zur Seite gedrängt und schwindet.

An Grösse erreichen sie nicht selten ein ausserordentliches Volumen, z. B. Mannskopfgrösse und darüber, hiemit zugleich ein namhaftes Gewicht. Liston entfernte, wie Paget anführt, einen Tumor von 12 Pfund Gewicht. Sie wachsen bald langsam, bald schnell, viele bleiben sehr lange klein und machen überhaupt in ihrem Wachstume auffallende lange Stillstände. Zuweilen verschwinden sie von selbst.

Zuweilen sind mehrere kleine Tumoren zugleich vorhanden, wohin die Beobachtung Cruveilhier's gehört— eine Frau, welche durch zwanzig Jahre drei Tumoren in einer und einen in der andern Brust hatte.

Sehr gewöhnlich sind sie nicht schmerzhaft, doch kommen Fälle genug vor, wo sie ausserordentlich schmerzhaft sind und ihre Exstirpation einzig und allein deshalb nothwendig wird. Sie stellen dann Cooper's irritablen Tumor der Brust dar, der überhaupt eine fibröse Geschwulst (ein Neurom) ist, und wie Paget behauptet, in den meisten Fällen mit dieser Neubildung combinirt, d. i. ein *mammary glandular tumour* gewesen ist.

Fig. 1.

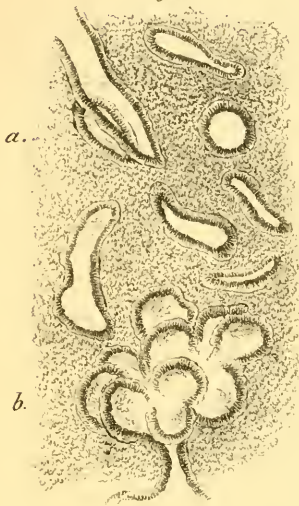


Fig. 2.

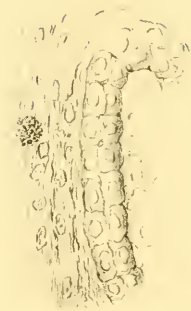

Fig. 3.

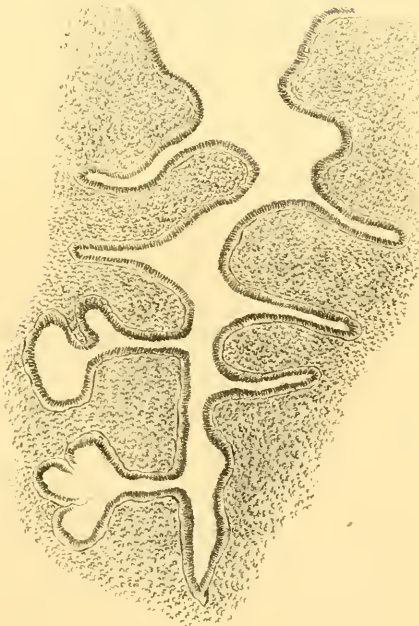


Fig. 4.

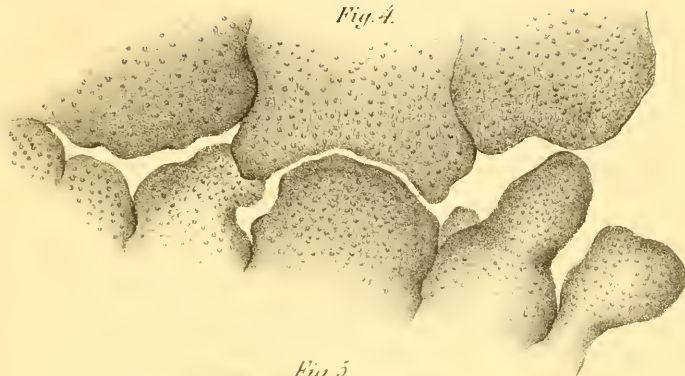


Fig. 5.

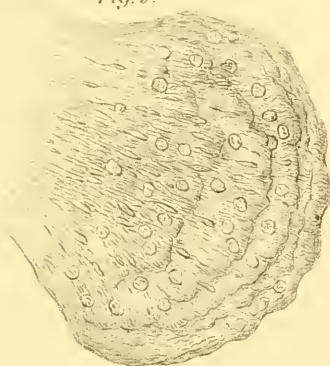
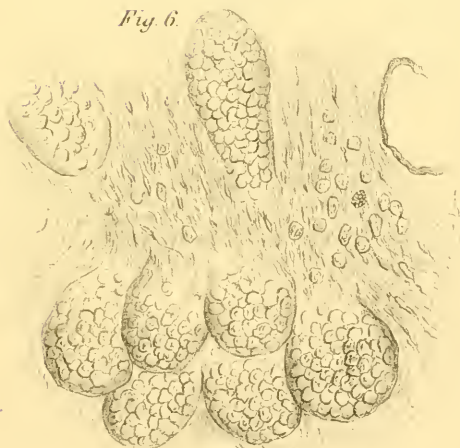

Fig. 6.



Die Individuen, in welchen diese Tumoren auftreten, sind allerdings oft junge, unverheirathete oder sterile Frauenspersonen, doch sind Ausnahmen hiervon durchaus nicht selten, indem sie bei verheiratheten fruchtbaren Frauen vorkommen.

Sie sind gutartig, wiewohl sie, wie oben angedeutet, zuweilen in grösserer Anzahl zugleich oder nach einander entstehen. Sie bieten hierin ein ähnliches Verhalten dar, wie unter Anderen besonders die fibrösen Geschwülste des Uterus, das Enehondrom, welche nicht selten innerhalb eines begrenzten Standortes in wuchernder Menge vorkommen. Über die Brustdrüse hinaus kommen sie auch nach der Ausrottung nicht vor. Dagegen kehren sie zuweilen allerdings an Ort und Stelle wieder; in einem von Lawrence operirten Falle fand dies dreimal Statt (Page) und Birkett erzählt den Fall von fünfmaliger Wiederkehr des Tumors.

Zuweilen werden sie, und zwar an den vorragendsten Punkten von der sie bekleidenden allgemeinen Decke aus, der Sitz einer brandig ulcerösen Zerstörung. Es betrifft dies vorzüglich die am Tumor vorspringenden Cysten, nach deren Eröffnung die in selbe hereinwachsenden Gewebsmassen in und durch die ulceröse Öffnung prolabiren.

Wie von mancherlei anderen Geschwülsten, so ist auch von den in Rede stehenden behauptet worden, dass sie zuweilen krebsig werden, zu Carcinom degeneriren. Wenn man hier die Fälle eliminirt, wo man etwa in der Wiederkehr des Tumors nach der Extirpation eine krebsige Natur zu erblicken glaubt, so ist noch zweierlei zu unterscheiden. Es kann nämlich ohne Zweifel neben einem in Rede stehenden Tumor ein wahres Carcinom, gesondert von jenem, zugegen sein, und Page führt in der That Fälle von gleichzeitigem Vorhandensein eines *glandular tumour* und eines Faserkrebses an. Ausserdem lässt sich nicht in völlige Abrede stellen, dass die Gewebsmasse des Tumors nicht einmal der Sitz von krebsiger Neubildung werden könnte.

Anmerkung zu den Tafeln.

Fig. 1, 2 und 3, finden ihre Erklärung S. 136 und 137.

„ 4 und 5, S. 137 und 138.

„ 6, Seite 138.

ZOBODAT - www.zobodat.at

Zoologisch-Botanische Datenbank/Zoological-Botanical Database

Digitale Literatur/Digital Literature

Zeitschrift/Journal: [Sitzungsberichte der Akademie der Wissenschaften mathematisch-naturwissenschaftliche Klasse](#)

Jahr/Year: 1853

Band/Volume: [10](#)

Autor(en)/Author(s): Rokitansky Karl Freiherr von

Artikel/Article: [Über die Pathologische Neubildung von Brustdrüsentextur und ihre Beziehung zum Cystosarcom.\(Taf. I u. II.\) 134-147](#)