

Über spontane Dehiscenz des *Tegmen tympani* und der Cellulae mastoideae.

Von dem w. M., Herrn Regierungsrath Prof. Hyrthl.

(Mit 1 Tafel.)

Kein Anatom hat das Verhältniss der vorderen inneren Fläche (Wand) der Felsenbeinpyramide zur Trommelhöhle so genau geschildert, als Henle¹⁾. Er benennt den über die Paukenhöhle zur Schuppe herübergespannten, und mit letzterer durch die *Sutura petroso-squamosa* verbundenen Antheil dieser Wand als *Tegmen tympani*. Das Tegmen ist von dem massiven, d. i. nicht unterhöhlten Theile dieser Felsenbeinwand schon vermöge seiner Durchsichtigkeit leicht zu unterscheiden. An einer anderen Stelle²⁾ erwähnt Henle die verschiedene Mächtigkeit des *Tegmen tympani*, und das öftere Vorkommen von Zellen an seiner unteren, der Paukenhöhle zugekehrten Wand, so wie an einer dritten³⁾ die unmittelbare Fortsetzung der Decke der Paukenhöhle in die Decke der Zellen des Warzenfortsatzes.

Bei der jährlich sich wiederholenden Vornahme des Schläfebeins zur Demonstration der Paukenhöhle kamen mir öfters Felsenbeinpyramiden zur Hand, an welchen theils im *Tegmen tympani*, theils in der Decke der *Cellulae mastoideae*, theils an andern Stellen, jedoch immer im Bereiche der pneumatischen Höhle dieses Knochens, abnorme Öffnungen existirten, durch welche sich Sonden oder Borsten in die Zitzenzellen, oder direct in das *Cavum tympani* einbringen liessen. Ich habe von diesen Öffnungen keine weitere Notiz genommen, und nur ihr Vorkommen in meinem Tagebuche angemerkt. Da ich nun zugleich seit längerer Zeit die geöffneten Schädel aller

1) Handbuch der system. Anatomie. I. Bd. I. Abtheil. pag. 139.

2) Lib. cit. pag. 147.

3) Lib. cit. pag. 149.

auf die Anatomie gebrachten Leichen maceriren und aufbewahren liess, um über ein reichliches Material zum Nachsehen abnormer Vorkommnisse verfügen zu können, so nahm ich Anlass, als sich auch heuer ein Schläfebein mit mehrfachen Öffnungen seiner pneumatischen Höhle zum Schulgebrauche aufgetischt fand, diese zahlreiche Schädelammlung zu durchgehen, um über die Häufigkeit und Örtlichkeit der bemerkten Anomalie zum Abschlusse zu kommen.

Ich stellte 34 geöffnete Schädel und 62 isolirte Schläfebeine mit Offensein des *Cavum tympani* oder der *Cellulae mastoideae* zusammen, deren Vergleichung zu folgenden Resultaten führte.

1. Die von Henle erwähnte Durchsichtigkeit der oberen Wand der Paukenhöhle kann bis zum partiellen Schwunde derselben zunehmen. Es fallen dann Löcher im *Tegmen tympani* aus, welche von der Kleinheit eines Nadelstiches zu Hirse- und Hanfkorngrosse gedeihen, einzeln oder gruppirt stehen, und im letzteren Falle durch Zusammenfliessen bei zunehmender Grösse, unregelmässige, buchtig geränderte Lacunae erzeugen, welche, da sie das mehr oder weniger feinsüchtige Zellenwerk an der unteren Fläche der oberen Paukenhöhlenwand aufdecken, einem minder Vertrauten für Caries imponiren könnten. — Der höchste Grad der Verdünnung der betreffenden Knochenwand geht natürlich der Durchlöcherung voran. Man findet derlei Pyramiden mit blasig aufgetriebener, oder planer, selbst wie eingesunken erscheinender Paukendecke, welche sich unter dem Fingernagel biegt und einbricht, und mit der Stahlsonde oder Nadelspitze, ohne den geringsten Widerstand zu leisten zu durchbohren ist. Die Knochenerde scheint zuerst durch Resorption zu schwinden, der Knochenknorpel zuletzt. Das Durchscheinendwerden und die Weichheit der zum Durchbruch sich anschickenden Stellen sprechen dafür. Es finden sich desshalb Fälle, wo die Stellen späteren Durchbruchs noch wie mit einem gelblichen Häutchen (Knorpel) verschlossen erscheinen, welches der Maceration längeren Widerstand leistet, und erst durch Siedhitze zerstört und aufgelöst wird. Ist der Durchbruch ein vollständiger, so deckt ihn im frischen Knochen nur die harte Hirnhaut.

2. Am häufigsten ereignen sich die Perforationen des *Tegmen tympani* an jener Stelle, welche über und etwas hinter dem Hammer-Ambosgelenke liegt. Diese Stelle ist gewöhnlich selbst an Schläfeknochen junger Individuen durch eine sanfte Wölbung und

graulich durchscheinende Farbe kenntlich. Fast eben so häufig findet sich ein Durchbruch am hinteren Abschnitt der oberen Paukenhöhlenwand, nahe an der *Sutura petroso-squamosa*. Die meisten Schläfebeine mit blasiger Auftreibung der vorderen Wand der Pyramide an dieser Stelle, lassen ihn in grösserem oder geringerem Umfange erkennen. Zuweilen greift der Schwund der Knochenwand selbst über jene Nath in den unteren hinteren Theil der Schläfebeinschuppe über, welcher dann in seinem Inneren lufthaltende Zellenräume führt, welche mit den Zitzenzellen communiciren. An der Grenze des Schuppen- und Warzentheils, welche öfters durch einen Wulst von compacter Knochensubstanz äusserlich gekennzeichnet wird, tritt die spontane Eröffnung seltener ein, als in der oberen Wand der Zitzenzellen, wo sie in grösserer oder geringerer Entfernung vom *Sulcus petrosus superior* angetroffen wird.

3. Seltener findet sich die Durchlöcherung des *Tegmen tympani* in der Nähe des *Hiatus canalis Fallopiæ*, auswärts von ihm, oder mit ihm zusammenfliessend, oder längs der oberen Wand der knöchernen Ohrtrompete.

4. Offensein der *Cellulae mastoideae* findet sich, nebst der schon berührten Perforation ihrer oberen Wand gegen die Schädelhöhle zu, noch an folgenden Orten :

a) Im *Sulcus petrosus superior*, hinter seiner Kreuzung mit dem dem *Canalis semicircularis superior* entsprechenden Wulste der Felsenbeinpyramide. Wo dieser *Sulcus* in den *Sulcus sigmoideus* des Warzentheils einmündet, sehe ich in drei Fällen mehrfachen Durchbruch der Zitzenzellen vor mir. Besondere Tiefe der Furche oder ungewöhnliche Geräumigkeit der Zellen dient ihm zur Veranlassung. Mit dieser Art von Durchbruch der Zitzenzellen darf ein Loch nicht verwechselt werden, welches zuweilen im Grunde des *Sulcus petrosus superior* gesehen wird, und einer *Vena diploëtica* zur Einmündung in den oberen Felsenblutleiter dient. Ein solches Loch ist immer kreisrund und einfach, während eine spontane Dehiscenz eine Öffnung *cum margine crenato* bedingt.

b) Eben so oft sehe ich die Zellen des Warzenfortsatzes in den *Sinus sigmoideus* der *Pars mastoidea* dehisciren. Durchscheinende Stellen im *Sulcus sigmoideus* sind sehr häufig zu bemerken. An einem rechtseitigen Schläfebein eines Erwachsenen

von ungewöhnlicher Stärke wechseln durchsichtige Stellen und Löcher von der Grösse eines Stecknadelkopfes im Grunde des genannten *Sulcus* so mit einander ab, dass eine förmliche siebartige Durchlöcherung gegeben ist.

- c) Am seltensten erfolgt der Durchbruch der Zitzenzellen nach aussen durch die Rinde des Warzenfortsatzes. Ein sehr genauer Beobachter ¹⁾ bemerkte, dass die Begrenzungswand der Zitzenzellen eine sehr verschiedene Dicke besitzt, welche gegen die Spitze des Warzenfortsatzes zu bis auf 0.1''' abnehmen kann, während sie gegen die Basis desselben hin bis 3''' beträgt. Weder Alter, noch Geschlecht, noch Grösse des Fortsatzes bestimmen diese Verschiedenheit. Bei einer Dünne der Wand von 0.1''' wird es keine grosse Abnahme derselben erfordern, um Perforation zu setzen. Ich finde diese immer nur in der *Incisura mastoidea*, und zwar zweimal an der inneren Wand der äusseren, längeren und breiteren Lefze derselben, in unmittelbarer Nähe der Spitze. An der inneren Lefze vermisste ich sie durchaus, was wohl damit zusammenhängen mag, dass die *Cellulae mastoideae* sich in der Regel nicht in die innere Lefze der *Incisura mastoidea* fortsetzen, welche entweder gänzlich aus compacter Knochensubstanz besteht, oder wenn sie Zellen führt, diese keine pneumatischen, sondern Diploëzellen sind.

An der dem *Meatus auditorius externus* zugekehrten vordern Fläche des *Processus mastoideus* findet sich beiläufig in ihrer Längemitte nicht gar selten eine umschriebene, bauchig hervorragende oder eingesunkene durchscheinende Stelle, an welcher ich jedoch nie eine Durchlöcherung vorkommen sah.

5. Eine an der vorderen Wand des *Meatus auditorius externus osseus* öfters zu sehende Öffnung von sehr verschiedener Grösse und Form beruht auf Usur dieser Wand durch den Gelenkkopf des Unterkiefers, welcher bei zahlosen Kiefern in Folge der in grösserem Masse ausführbaren Hebebewegung des Kiefers, nicht mehr allein im *Cavum glenoidale* des Schläfebeins spielt, sondern im Maximum der Hebung des Kinnes sich an die vordere Wand des äusseren Gehörgangs anstemmt, und sie durch Druck zum Schwinden bringt. Ich habe jedoch diese Öffnung, welche von der in jugendlichen Schläfebeinen

¹⁾ Husenke, in Sömmering's Lehre von den Eingeweiden und Sinnesorganen, p. 832.

vorkommenden, noch nicht ossificirten Lücke wohl zu unterscheiden ist, auch an Schädeln mittlern Alters mit guten Zähnen gefunden. Sie gehört eigentlich nicht hieher, da ich blos über die Öffnungen des *Tympanum* und der *Cellulae mastoideae* referire.

6. Die spontane Eröffnung der Trommelhöhle oder der Zitzenzellen kann keine Altersmetamorphose sein, da sie auch an Schädeln jüngerer Individuen vorkommt, obwohl in geringerer Masse, und an sehr alten Schädeln mit Schwund- und Durchlöcherung an anderen Stellen öfters fehlt. Selbst an solchen Schädeln, deren Knochen auffallend dick und stark sind, habe ich sie gesehen. An Atrophie als ursächliches Moment ist somit nicht zu denken. Die Mehrzahl der Fälle betraf jedoch solche Schädel, deren Knochengestelle nicht zu den starken gehörte, und deren Form eine sehr ausgesprochene dolichocephalische war. Bläsige Auftreibung des *Tympanum* und der *Cellulae mastoideae* fehlt selten. An jungen Individuen sind die Durchbruchöffnungen immer klein, und meist von rundlichen, durchsichtigen, aber noch geschlossenen Stellen inselartig umgeben. An alten dagegen erscheinen die Öffnungen umfänglich, ihre Ränder kraus oder feinzackig, als Ausdruck eines stattgefundenen Zusammenfließens mehrerer kleinerer Öffnungen, durch Schmelzung der Zwischenbrücken.

7. Das Geschlecht scheint nicht ganz ohne Einfluss auf das Zustandekommen dieser Öffnungen zu sein. Unter den 34 Schädeln mit Perforation waren 21 weibliche, und da die weiblichen Leichen, welche auf die Anatomie kommen, meistens von *puerperae* sind, lässt es sich wenigstens vermuthen, dass der in der Gravidität gesteigerte Bedarf an Knochenerde, diese auch aus Knochenflächen hernimmt, welche ihrer schon gegebenen Dünnhheit wegen früher oder später zum Durchbruch kommen mussten.

8. Unmöglich wäre es auch nicht, dass die vielen Menschen zur Gewohnheit gewordene üble Art sich mit dem möglichsten Eclat so zu schneuzen, dass sie roth und blau werden, ihre Augen übergehen, und anständigen Zeugen solcher ohne Nutzen und ohne Grund an der eigenen Nase geübten Gewaltthat förmlich unheimlich wird, einigen Antheil hat an dem Zustandekommen unserer Anomalie. Wenn der Druck strotzender Venen Knochenwände so verdünnen kann, dass sie endlich sich öffnen, wie man an den den Bulbus der Jugularvene nach oben und hinten umgebenden Knochenflächen, und an den Wan-

dungen des *Caulis condyloideus posterior*, durch welchen ein zuweilen sehr starkes *Emissarium Santorini* verläuft, sehen kann; wenn man ferner die Ausbiegungen in Anschlag bringt, welche Knochen-ebenen durch Druck nachbarlicher luft- oder flüssigkeithaltender Organe unter gewissen Umständen erfahren, so wird auch zugegeben werden können, dass ein so hoher Grad von Verdichtung der Luft in der Rachen-, Pauken- und Zitzenhöhle, wie er den schmetternden Explosionen solchen Schneuzens vorausgeht, auf die Ausweitung der genannten Höhlen, und sofern sie knochenumfangen sind, auf Distention und endlichen Durchbruch derselben hinwirken kann. „*Gutta cavat lapidem, non vi sed saepe cadendo.*“ Der früher angeführte Umstand, dass es meist aufgeblähte *Tympana* sind, an welchen die Perforation gesehen wird, spricht zu Gunsten dieser Ansicht.

9. Von Gefässöffnungen im *Tegmen tympani*, durch welche Zweige der *Arteria meningea media* zur Schleimhaut der Trommelhöhle gelangen, sind die hier erwähnten Öffnungen wohl zu unterscheiden. Erstere befinden sich in oder dicht an der *Sutura petroso-squamosa*, und besitzen nie jene Grösse, welche den letzteren in höheren Stadien der Perforation zukommt, da die Gefässe, welche sie durchlassen, fast zu den capillaren gehören.

In pathologischer Beziehung sind die erwähnten Vorkommnisse am Schläfebein nicht ohne Bedeutsamkeit. Schon die normale stellenweise Düntheit der oberen Paukenhöhlenwand erklärt es, warum bei Eiteransammlungen im *Cavo tympani* gewöhnlich diese Wand zuerst durchbohrt wird. Lebert bemerkt in seiner ausgezeichneten Abhandlung über die Entzündung der Hirnsinus ¹⁾. „Wir haben durch Caries Substanzlücken entstehen gesehen, welche fast den ganzen Raum zwischen *Porus acusticus internus* und *externus* einnahmen, wobei jedoch gewöhnlich der obere Durchbruch in die Schädelhöhle nur an einer oder an mehreren durch Knochenbrücken verbundenen Stellen stattfand.“ Die Öffnungen im *Tegmen tympani* können umgekehrt intracranielle Abscesse sich in die Paukenhöhle und durch die zerstörte Trommelhaut nach aussen ergiessen lassen, ohne cariöse Zerstörung des *Tegmen tympani* voraussetzen zu müssen. — Sollte die Anbohrung der Zellen des Zitzenfortsatzes, welche seit dem durch diese Operation veranlassten Tode des königl. dänischen

¹⁾ Archiv für pathol. Anat. 9. Bd. 3. Heft, pag. 392.

Leibarztes Just Berger in Verruf gerieth, wieder aufgenommen werden, so dürften die früher gemachten Bemerkungen über die Dünnhheit oder abnorme Eröffnung der diese Zellen deckenden Knochenwand an der inneren Fläche der äusseren Lefze der *Incisura mastoidea* oder an der vordern Wand des *Processus mastoideus*, passendere Einstichstellen des Perforativ wählen lassen, als die bisher einzig hiezu gebrauchte äussere Wand abgeben kann. Ich sollte meinen, dass ein durch vergleichende Prüfung des Percussionschalles des Warzenfortsatzes geübtes Ohr, am Lebenden auszumitteln vermag, ob der *Processus mastoideus* überhaupt, und an welcher Stelle insbesondere grosslückig und somit dünnbewandet ist. — Die eben berührte Vergrösserung der *Cellulae mastoideae* gegen den *Sulcus sigmoideus* und *petrosus superior* zu, kann eine Verpflanzung der *Otitis interna* auf diese beiden Sinus nur begünstigen, und L e b e r t bemerkt in Übereinstimmung hiemit, bei Felsenbeincaries besonders den *Sinus transversus* und die *petrosi* mit Eiter gefüllt gefunden zu haben.

Purulente Ansammlungen in der Paukenhöhle hat man durch spontane Eröffnung der *Cellulae mastoideae* sich einen Entleerungsweg nach aussen bahnen gesehen¹⁾. Ebenso können die Producte einer oberflächlichen Caries des Warzenfortsatzes auf die leichteste Weise in die Paukenhöhle gerathen, wie denn schon J. L. Petit darauf hinwies, dass Abscesse hinter dem Ohre öfters durch Druck verschwinden gemacht werden können.

Ich bemerkte schon an einem anderen Orte²⁾, dass geringfügige mechanische Einwirkungen, Bruch der äusseren Lamelle des Warzenfortsatzes, und in Folge dieses Bruches emphysematöse Geschwülste hinter dem Ohre veranlassen können. Um wie viel leichter wird dieses geschehen können, wenn nur das Periost allein die äussere Zellenwand bildet. Hieher gehört ohne Zweifel das von Chevaucé in der *Union médicale* angeführte Emphysem, welches sich bei einem 33 Jahre alten Mineur nach einem Falle auf die Füsse einstellte, sich vom linken Ohre bis in die Nähe des rechten, und von der Nackengegend bis zur Stirne erstreckte. Man hatte an einen Bruch des Felsenbeins „*au niveau de la cuisse du tympan*“, oder an eine Diastase der Näthe gedacht, welche Annahme das übrige Befinden

1) Richet, Traité d'anatomie méd. chir. Première partie, pag. 236.

2) Handbuch der topographischen Anatomie 3. Aufl. 1. Bd. pag. 224.

des Kranken nicht rechtfertigte. Jar javay scheint den Fall richtiger beurtheilt zu haben, wenn er ihm eine „*perforation des cellules mastoïdiennes par suite de l'absorption*“ zu Grunde legt¹⁾. Man hat ähnliche Emphyseme auch an der Stirn nach Verletzung der vorderen Wand der *Sinus frontales* auftreten gesehen; warum sollten sie unter so günstigen Umständen, wie sie der Warzenfortsatz bietet, nicht auch auf seinem Grund und Boden sich ereignen.

Haben die *Cellulae mastoideae* sich gegen die *Fossa sigmoidea* des Warzenfortsatzes oder den *Sulcus petrosus superior* entwickelt, und sind sie von den in diesen Furchen eingebetteten Blutleitern der harten Hirnhaut nur mehr durch membranöse Septa getrennt, so ergibt sich, wie cariöse Processe im *Cavum tympani* auf diesem Wege weit leichter als auf anderem, Entzündung dieser Blutleiter oder Jaucheerguss in dieselben veranlassen, und sofort schnell tödtlich werden können.

Erklärung der Abbildungen.

Fig. 1. Linkes Schläfebein von innen gesehen. An der Felsenbeinpyramide erscheint bei *a* ein Durchbruch der *Cellulae mastoideae* in den *Sulcus petrosus superior*. *b*, *c*, *d* sind Durchbrechungsstellen des *Tegmen tympani*.

Fig. 2. Linkes Schläfebein. Innere Ansicht der vorderen (oberen) Fläche der Pyramide mit den Durchbruchstellen.

a Dehiscenz der *Cellulae mastoideae* in die Schädelhöhle.

b Dehiscenz des *Tegmen tympani* über dem Gelenke des Hammers und Amboses.

c Dehiscenz in der Nähe des *Foramen Tarini* (*Apertura spuria canalis Fallopii*).

¹⁾ Traité d'anatomie chir. Tom. II. pag. 230.

Hyrtl. Ueber spontane Dehiscenz des Tegmen tympani etc.

Fig. 1.

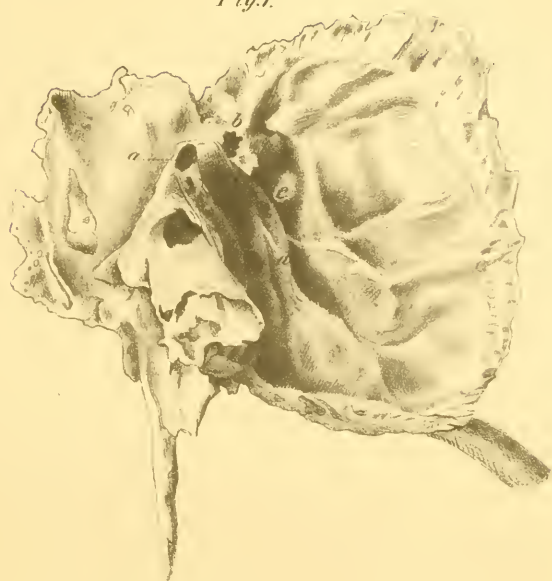
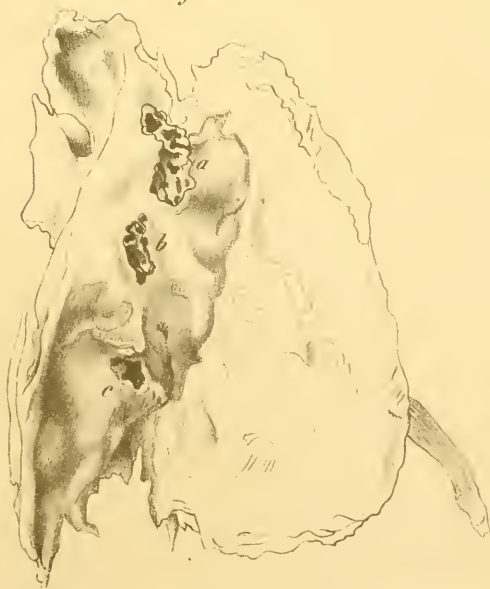

Fig. 2.



H. ad nat. del.

ZOBODAT - www.zobodat.at

Zoologisch-Botanische Datenbank/Zoological-Botanical Database

Digitale Literatur/Digital Literature

Zeitschrift/Journal: [Sitzungsberichte der Akademie der Wissenschaften mathematisch-naturwissenschaftliche Klasse](#)

Jahr/Year: 1858

Band/Volume: [30](#)

Autor(en)/Author(s): Hyrtl Joseph

Artikel/Article: [Über spontane Dehiscenz des Tegmen tympani und der Cellulae mastoideae. \(Mit 1 Tafel.\) 275-282](#)