ownload from The Biodiversity Heritage Library http://www.biodiversitylibrary.org/; www.biologiezentru

Untersuchungen über das chylopoetische und uropoetische System der Blatta orientalis.

(Angestellt im physiologischen Institute der Wiener Universität.)

Von **Samuel Basch.**

(Mit 5 Tafeln.)

Die Angaben, welche wir über das chylopoetische System der Insecten besitzen, gehören grösstentheils einer älteren Zeit an und man konnte hoffen, mit den Hilfsmitteln, die uns heute zu Gebote stehen, unsere Kenntniss des Gegenstandes zu erweitern. Desshalb unternahm ich unter der gütigen Anleitung meines hochverehrten Lehrers Herrn Professors E. Brücke nachstehende Arbeit, die vorzüglich zum Zwecke hat, die morphologischen Verhältnisse des Darmcanals und der in denselben einmündenden Drüsen von *Blatta orientalis* näher zu beleuchten, aber auch zugleich die Function der einzelnen Theile, so weit es bis jetzt möglich ist, zu erörtern.

Theile des Darmcanals.

Zunächst hinter dem Mundkauapparat, also noch in der Kopfhöhle eingeschlossen, findet man den weiten trichterförmigen Schlund (faux) (Fig. 1 *aa*). Er liegt nicht wie der übrige Darm frei, sondern ist durch Muskeln und Bindegewebe an seine Umgebung angeheftet. An seinem unteren, vorderen Ende münden die Speicheldrüsen. Diese scheint weder Ramdohr[1]), noch Marcel de Serres[2]) gekannt zu

[1]) Ramdohr's Abhandlung über die Verdauungsorgane der Insecten. Halle 1811, Taf. I, Fig. 2.

[2]) Marcel de Serres observations sur les Insectes consider. ommun. etc. Paris 1813, 4, pl. II. f. I. und in Annales du Museum d'histoire naturelle. Observations sur les usages de diverses parties de Insectes. Tom. XX. pl. 15. f. 1.

ownload from The Biodiversity Heritage Library http://www.biodiversitylibrary.org/; www.biologiezentru

haben, denn in ihrer Beschreibung von *Blatta orientalis* geschieht davon nirgends Erwähnung. Burmeister[1]) beschreibt bei *Blabera trapezoidea* conglomerirte, aus 8—10 Gruppen von Drüsenbalgen bestehende Speicheldrüsen, deren einzelne Drüsenkörperchen sich nach und nach zu zwei Ausführungsgängen verbinden, die ihrerseits wieder zu einem Stamme sich vereinen, der in den Mund unter der Zunge einmündet. Diese Form gibt er auch überdies als bei allen Orthopteren im Allgemeinen vorkommend an. Auch Leon Dufour[2]) beschreibt dieselben, unterscheidet aber schon an ihnen zwei Hauptbestandtheile, u. z. die eigentlichen Speicheldrüsen und das Speichelreservoir. Doch kennt er das Verhältniss der Ausführungsgänge der beiden Bestandtheile zu einander nicht genau. Folgendes beobachtete ich blos mit einfacher Loupe: Die Speicheldrüsen liegen zwei an der Zahl an der unteren Wand des Ösophagus. Die von den Thoraxstigmen kommenden Tracheen, welche zunächst den Ösophagus vielfach umspinnen, geben auch sehr viele Äste an die Speicheldrüsen ab, und bewirken dadurch dass diese ziemlich fest an den Ösophagus angeheftet werden. Man kann deutlich an ihnen zwei Hauptbestandtheile wahrnehmen: 1. einen eigentlichen drüsigen (Fig. 1 *c*) und 2. einen blasigen (Fig. 1 *d*), den, wie schon bemerkt, Leon Dufour Speichelreservoir nennt.

Ersterer besteht aus vielen kleinen theils rundlichen, theils dreieckigen Läppchen, deren Ausführungsgänge, nachdem sie sich zuvor vielfach dichotomisch verästelt haben, jederseits zu einem Ausführungsgang (Fig. 1 *c'*) sich vereinen. Diese beiden grösseren Ausführungsgänge vereinigen sich ebenfalls, um einen grossen gemeinsamen Stamm (Fig. 1 *c''*) zu bilden. Der zweite, die Speichelblase (Fig. 1 *d*), besteht aus einem äusserst zartwandigen birnförmigen Säckchen mit oberen schmalen und unteren erweiterten Enden, liegt gleichsam im Drüsenparenchym eingebettet, ragt nur mit seinem unteren Ende frei hervor, und die vordern schmalen und röhrigen Enden desselben treten ebenfalls in einen gemeinschaftlichen Ausführungsgang, (Fig. 1 *d'*) zusammen, der, nachdem er den Hauptausführungsgang der eigentlichen Speicheldrüsen aufgenommen, in den Schlund einmündet.

---

[1]) Burmeister, Handbuch der Entomologie, II. Band. 2. Abtheilg. S. 473.

[2]) Leon Dufour, Recherches sur les Orthoptères etc. 336.

ownload from The Biodiversity Heritage Library http://www.biodiversitylibrary.org/; www.biologiezentru

Dem Schlunde folgt nun jene Partie des Darmcanals, die die Brust- und Bauchhöhle grösstentheils erfüllt, deren erster Abschnitt der Ösophagus ist (Fig. 1 *a*). Diesen kann man in zwei Theile trennen, einen oberen röhrigen mit dem Schlunde in Verbindung stehenden, den Ösophagus (Fig. 1 *a*) im engeren Sinne des Wortes, und einen unteren an den Magen grenzenden erweiterten Theil, den Kropf *(ingluvies)*, (Fig. 1 *b*).

Der erstere reicht vom Kopf bis in die Gegend des Metathorax, der zweite von da bis in die obere Hälfte des Abdomen.

Beide Theile gehen unmerklich in einander über, obwohl es Fälle gibt, in denen der ganze Ösophagus durch eine mittlere Einschnürung in zwei Theile geschieden ist. Diese Einschnürung nimmt Ramdohr[1]) als constant vorkommend an und zeichnet sie auch als solche. Doch bei der grossen Anzahl von Individuen, die ich anatomirte, sind mir im Ganzen nur äusserst wenige Fälle dieser Art vorgekommen, und ich muss daher in dieser Hinsicht auch vollkommen der Aussage Leon Dufour's[2]) beipflichten, der dieses Vorkommniss ebenfalls als sehr selten bezeichnet.

Die Gestalt und Consistenz des Ösophagus ist, wie schon Leon Dufour[3]) angibt, nicht constant, sondern sie wechselt je nach der Menge und Beschaffenheit des Inhalts. Im mässig gefüllten Zustande sind seine Wände dick und zusammengezogen und es zeigen sich an seiner Oberfläche deutliche Längsfalten; dünn und beinahe durchsichtig sind aber jene Wände, wenn sie von Speisen überfüllt, oder von Luft ausgedehnt werden. In einem solchen Zustande ist keine Längs-, sondern eine leichte Querstreifung sichtlich.

Der nächstfolgende Abschnitt ist der Kaumagen[4]) *(proventriculus)* (Fig. 1 *e*). Dieser hat die Form eines abgestutzten Kegels, der jedoch an der Abstutzungsfläche abgerundet erscheint. Er ist so zwischen den Ösophagus und den ihm folgenden Darmabschnitt, dem Chylusmagen (Fig. 1 *o*) eingeschaltet, dass seine Basis mit dem Ösophagus und die Abstutzungsfläche mit dem Chylusmagen in Verbindung steht. Die Wände desselben sind

---

[1]) L. c. Tab. I, fig. 2.

[2]) L. c. 367.

[3]) L. c. 369.

[4]) Cardia nach Posselt, Faltenmagen nach Ramdohr, Gesier nach Leon Dufour, Lacordaire und überhaupt allen Franzosen.

ownload from The Biodiversity Heritage Library http://www.biodiversitylibrary.org/; www.biologiezentru

im Vergleiche mit denen des übrigen Darms auffallend dick und von einer sehr derben und festen Consistenz.

Trennt man ihn an der Verbindungsstelle mit dem Kropfe, und beobachtet man ihn an der dem letzteren zugekehrten Fläche, so erhält man das Bild einer sechseckigen und rothbraunen Rosette, deren Radien, wenn man den Kaumagen öffnet und in der Fläche ausbreitet, als sechs zahnartige Vorsprünge (Fig. 2 *a*) erscheinen. Mit ihrer breiten Basis sind dieselben an die Innenwand angeheftet, während die schnabelartig zugespitzten Enden, die mit einander convergiren, frei in die Höhle des Kaumagen-Lumens hineinragen [1]). Diese sechs Zähne sind durch eben so viele Zwischenräume von einander getrennt, die von zwölf leistenartigen Vorsprüngen in folgender Anordnung besetzt sind (Fig. 2). In der Mitte eines jeden Zwischenraumes befindet sich eine grosse breite Leiste (Fig. 2 *b*), die so lang als der Zahn ist und in ein abgerundetes löffelförmig erweitertes Ende ausgeht. Zu beiden Seiten derselben befinden sich fünf kleinere (Fig. 2 *c*), die mit ihren Enden sich der erwähnten grossen Leiste zuneigen. Ausserdem laufen noch zu beiden Seiten des Zahnes Längsleisten (Fig. 2 *f*) herab, die mit demselben convergiren, und an welche sich unterhalb der Zähne gelegene Taschen anheften. Diese Taschen (Fig. 2 *d* und *e*) stehen kreisförmig je zu sechsen in zwei unter einander liegenden parallelen Reihen. Die der ersten, zunächst unter den Zähnen liegenden Reihe angehörigen Taschen (Fig. 2 *d*) sind ziemlich gross, beinahe mit freiem Auge sichtbar und an die erwähnten Leisten angeheftet. Die der zweiten Reihe dagegen sind viel kleiner und stehen mit keinen Leisten im Zusammenhange. Beide sind mit braunen Härchen von 0·01—0·02 Millim. Länge besetzt. Diesen Zahnapparat beschreiben schon Ramdohr [2]), Leon Dufour [3]) und Menzel [4]), doch was die Taschen betrifft, so kannte Ramdohr selbe gar nicht, Leon Dufour und Menzel hingegen nur die erste Reihe derselben.

Vom Kaumagen geht eine in mannigfache Längsfalten gelegte Einstülpung in den Anfang des Chylusmagens, die, wenn man den

---

[1]) Burmeister, II. Bd. S. 47, beschreibt in ähnlicher Weise den Kaumagen von *Blabera trapezoidea*.

[2]) L. c. p. 74, Taf. I, Fig. 9, 10, 11.

[3]) L. c. p. 368.

[4]) Menzel, Die Chitingebilde im Thierkreise der Arthropoden.

ownload from The Biodiversity Heritage Library http://www.biodiversitylibrary.org/; www.biologiezentru

Kaumagen vorsichtig vom Chylusmagen zu entfernen sucht, als eine dünne zarte Röhre aus dem letzteren hervorgezogen wird, wobei man deutlich die scharfe Grenze zwischen dieser Einstülpung und dem Chylusmagen wahrnehmen kann.

Der Chylusmagen[1]) *(ventriculus)* (Fig. 1 *o*), bildet eine gleichmässig cylindrische Röhre, deren Wandungen nicht, wie Ramdohr[2]) angibt, undurchsichtig, sondern vielmehr stark durchscheinend sind, was man aus der Farbe, die sich genau nach der der Darmcontenta richtet, ersehen kann.

In sein vorderes Ende münden acht Blinddärmchen[3]) (Fig. 1 *f*). Diese sind kurze, an ihrem vorderen in den Magen einmündenden Ende offene, an ihrem hinteren Ende geschlossene röhrige Schläuche, die nicht alle gleich lang sind, und deren Grösse als solche, je nach den verschiedenen Resorptionszuständen, in denen das Thier sich gerade befindet, einem vielfachen Wechsel unterworfen ist. So sieht man oft Blinddärme, die beinahe so lang sind als der Magen, während sie gewöhnlich nur den dritten bis vierten Theil der Länge desselben betragen. Nach hinten grenzt der Chylusmagen an ein kurzes und dünnes Darmstück (Fig. 1 *h*), welches Leon Dufour[4]) zuerst beobachtete und Dünndarm *(intestinum tenue)* nannte. Ramdohr[5]), der den Magen spitz zulaufen lässt, begreift wahrscheinlich unter diesem schmalen Darmstücke die Spitze des Chylusmagens, doch gehört es aus später anzuführenden Gründen durchaus nicht dazu. Es ist vollkommen cylindrisch und zugleich viel dünner als die beiden Darmabschnitte (Chylusmagen und Dickdarm), zwischen denen es gleichsam eingeschoben ist, daher sich Leon Dufour[6]) veranlasst fand, es als eine Art Einschnürung zu bezeichnen; doch ist es durchaus nicht als solche, sondern als ein vollkommen anderer Darmabschnitt zu betrachten.

Sein oberes Ende umgeben die malpighischen Gefässe (Fig. 1 *g*), die in grosser Anzahl[7]) im Kreise darum gelagert sind. Sie sind sehr

---

[1]) *Ventricule chylifique*, nach Leon Dufour, *duodenum* nach J. Müller, Chylusbildner nach Burmeister.

[2]) L. c.

[3]) Marcel de Serres. Observations etc. nennt sie „*vaisseaux hepatiques superieurs*".

[4]) L. c. p. 369.

[5]) L. c.

[6]) L. c. p. 369.

[7]) Ramdohr, l. c. gibt deren 100, Leon Dufour, l. c. nur 60 an.

ownload from The Biodiversity Heritage Library http://www.biodiversitylibrary.org/; www.biologiezentru

dünn von grünlichgelber Farbe, und verlaufen fadenförmig geschlängelt mit ihren vorderen Enden theils frei flottirend, theils im Fettkörper eingebettet. Die hinteren Enden desselben münden, nachdem sie sich zuvor zu drei Gruppen vereinigt haben, in den Anfang des Dünndarms ein.

An seinem hinteren Ende ist derselbe von einem kaum bemerkbaren wulstigen Reifen (Fig. 1 *s*) umgeben [1]). Diesem entsprechend liegt nach Innen eine in das Lumen des Darms weit vorspringende kreisförmige Klappe [2]), die jedoch nur bei ziemlich starker Vergrösserung wahrgenommen werden kann, daher ich sie erst unten beschreiben will. Durch den erwähnten Reif ist der Dünndarm von dem folgenden Darmabschnitte dem Dickdarm [3]) *(intestinum crassum)* (Fig. 1 *i*) nach aussen und durch die Klappe nach innen scharf abgegrenzt. Er ist etwas länger als der Chylusmagen, verläuft aber nicht wie dieser gerade, sondern macht eine Windung um sich selbst. Was seine Gestalt betrifft, so ist diese theils gleichmässig cylindrisch, theils in der Mitte erweitert; sehr oft sind auch an seiner Oberfläche Querfalten wahrzunehmen.

Der Dickdarm geht gewöhnlich blos unmerklich in das letzte Darmstück, den Mastdarm *(rectum)*, über. In sehr vielen Fällen ist er aber deutlich von ihm abgegrenzt, ja man sieht oft den Dickdarm bei seinem Übergange in das Rectum eine Art Coecum (Fig. 1 *k*) bilden. Der Mastdarm (Fig. 1 *l*) verlauft ganz gerade ohne irgend eine Windung zu machen und bildet unmittelbar vor dem Anus ein aufgetriebenes Ende (Fig. 1 *m*), an welchem sechs Längswülste herablaufen.

Soviel über die Anatomie des Darmcanals von *Blatta orientalis*, so weit man sie mit freiem oder nur schwach bewaffnetem Auge verfolgen und studiren kann. Es erübrigt nun noch den Bau und die Gewebsbestandtheile genau zu erörtern. Bevor ich jedoch in die Histologie der einzelnen Darmabschnitte näher eingehe, will ich erst einen kurzen Überblick von dem geben, was über den Bau derselben

---

1) Leon Dufour, l. c.

2) Burmeister (Handbuch der Entomologie, II. Bd., S. 472) nennt ihn den Chymusleiter.

3) Leon Dufour nannte diese Klappe, die er aber blos erwähnt ohne sie zu beschreiben, *valvule ileo-coecale*. Treviranus (vermischte Schriften, S. 105) entdeckte dieselbe zuerst.

ownload from The Biodiversity Heritage Library http://www.biodiversitylibrary.org/; www.biologiezentru

bei den Insecten im Allgemeinen bekannt ist. Swammerdam[1]) gibt Folgendes über die Structur des Darmcanals an: *ventriculus autem tribus et tunicis constat, prima nimirum tenuissima in qua decurrunt fistulae pulmonales; altera musculosa, tandemque tertia iterum subtilissima ingestos cibos proxime ambiente.*

Nach Ramdohr[2]) besteht der Darmcanal aus zwei Häuten, einer inneren und einer äusseren, zwischen denen die „flockige Lage" befindlich sein soll. Marcel de Serres[3]), Straus-Durkheim[4]) und nach ihm Lacordaire[5]) und Burmeister[6]) nehmen drei Häute an und nennen die innere analog der innersten Darmhaut der Wirbelthiere die Schleimhaut *(membrana mucosa, membrane muqueuse)*, die mittlere *membrana propria* und die äusserste *tunica seu membrana muscularis.*

v. Siebold[7]) beschreibt vier Hautschichten: 1. eine äussere structurlose Peritonealhaut, 2. eine Muskelhaut, 3. eine Zellenschicht, die oft drüsige Beschaffenheit annimmt und 4. eine chitinhältige homogene Epithelauskleidung, die sich durch den ganzen Darmcanal fortzieht und nur im mittleren Theile desselben äusserst zarthäutig erscheint.

Menzel[8]) nimmt vier Hautlagen an: 1. ein der *Epidermis* analoges Epithel, 2. eine Schleimhaut, 3. eine Muskelhaut, welche nach aussen 4. eine faserige Hülle als *tunica serosa* oder Peritonealhaut umgibt. Doch gibt er auch zu, dass an verschiedenen Stellen des Darmcanals noch eine fünfte Schicht, die Zellen- oder Drüsenschicht, auftritt.

Morawetz[9]) beschreibt vier Schichten im Darmcanal von *Blatta germanica*: 1. *tunica vitrea interna*, 2. *Epithelium*, 3. *tunica muscularis*, 4. *tunica vitrea externa.*

---

1) Swammerdam biblia natura, tom. II, p. 576.

2) L. c. §. 7.

3) L. c. p. 61.

4) Straus-Dürkheim, *Considerations générales sur l'anatomie comparée des animeaux articulés.*

5) Lacordaire *introduction à l'entomologie,* Paris 1858, p. 6.

6) L. c. Bd. I, p. 142.

7) Siebold, Lehrbuch der vergleichenden Anatomie.

8) L. c.

9) *Quaedam ad anatomiam blatta germanica pertinentia. Dissertatio.* Dorpat, 1853.

ownload from The Biodiversity Heritage Library http://www.biodiversitylibrary.org/; www.biologiezentru

Nach Frei. Leukart[1]) und Leydig[2]) sind die Verhältnisse der Schichtung im Darmcanal der Insecten folgende: Zuerst liegt eine zarte durchsichtige Epithelialhaut, *tunica intima*, dieser folgt eine Zellenschicht, und als Trägerin derselben eine structurlose *membrana propria*, ferner eine die *membrana propria* verstärkende Muskelschicht und endlich eine nicht immer als vollständige Membran zu verfolgende Peritonealschicht.

Bau des Darmcanals, Ösophagus Ingluvies.

Die Wandungen dieser beiden Darmabschnitte sind mit einander übereinstimmend, aus vier (Fig. 3) über einander liegenden Schichten zusammengesetzt, und zwar: 1. einer Muskelhaut, 2. einer *membrana propria*, 3. einer Zellenschicht und 4. einer Chitinschicht.

Die erstere, nämlich die Muskelhaut, besteht aus zwei Lagen, einer äusseren aus Ringsfasern und einer inneren aus Längsfasern zusammengesetzten. In beiden liegen die einzelnen Muskelfasern nicht eng neben einander, sondern sie lassen zwischen sich Zwischenräume übrig; ausserdem verzweigen sie sich, anastomosiren vielfältig mit einander und bilden auf diese Weise ein maschenartiges Gewebe, wie dies schon Ramdohr, Lacordaire, Stein bei anderen Insecten und in anderen Organen beschrieben haben.

Bei *Blatta germanica* beschreibt Morawetz[3]) Fetttröpfchen die in den erwähnten Intervallen liegen sollen, die zu sehen mir aber nicht gelungen ist.

Was den morphologischen Charakter der Muskeln betrifft, so sind dieselben wie im ganzen Darm, und bei den Insecten durchwegs quergestreift, und tragen in ihre Substanz eingeschaltete Kerne und kernhältige Zellen.

Der Muskelhaut folgt eine *membrana propria*. Diese ist eine structurlose, hyaline Membran, die der Muskelhaut eng anliegt und so fest mit ihr verbunden ist, dass man sie für sich nur sehr schwer darstellen kann.

Auf dieser sitzt ein Epithelium, bestehend aus blos einer Lage von Zellen. Diese Zellenlage ist ebenfalls sehr eng mit der *membrana*

---

[1]) Lehrbuch der Zootomie der wirbellosen Thiere.

[2]) Leydig, Lehrbuch der vergleichenden Histologie.

[3]) L. c.

ownload from The Biodiversity Heritage Library http://www.biodiversitylibrary.org/; www.biologiezentru

propria verbunden, so zwar, dass man beim Präpariren die drei schon erwähnten Schichten Muskelmembran, *membrana propria* und die Zellenschicht meistens nur als einzige, gemeinschaftliche und sehr schwer in ihre weiteren Bestandtheile zu zerlegende Membran darstellen kann.

Diese bei den Arthropoden allgemein [1]) vorkommende Schicht, die immer da besteht wo ihr eine Cuticula folgt, bezeichnet Häckel [2]) beim Flusskrebse, weil er annimmt, dass die chitinhältige Cuticula ein Absonderungsproduct der Zellen sei, als Chitinogengewebe. Wir wollen später untersuchen, in wie weit nach meinen Untersuchungen diese Bezeichnung richtig ist.

Die Zellen dieser Schicht sind hell, theils rundlich, theils oval, haben einen deutlichen Nucleus und ein oder mehrere Nucleole und betragen im Durchmesser 0·009—0·01 Millim. Ihre Wandungen liegen nicht an einander, sondern sie sind durch schmale Zwischenräume geschieden, die mit einander zusammenfliessende polygonale Felder einschliessen. In die Zwischenräume selbst ist die *membrana propria* faltenartig ausgestülpt (Fig. 5).

Viele Autoren beschreiben die beiden eben beschriebenen Schichten, die *membrana propria* und die Zellenschicht, als eine einzige. So Ramdohr [3]), der sie als „flockige Lage" bezeichnet, worunter er Alles begreift, was zwischen Muskelhaut und Intima liegt. Straus-Dürkheim [4]) und Burmeister [5]) erwähnen zwar einer glatten, in der Regel dünnen, häufig structurlosen, mitunter gezeichneten *membrana propria*, verstehen aber nichts anderes darunter, als Ramdohr unter seiner „flockigen Lage." Lacordaire [6]) nennt sie „*membrane papillaire et celluleuse*" und gibt über ihre Structur folgendes an: „*la membrane papillaire est mince, ordinairement blanche et quoique d'une nature spongieuse ne présente presque jamais des fibres Observée avec de forts verres amplifiants elle offre quelquefois dans son tissu de globules ou granulations d'une extrème petitesse.*" Aus

---

[1]) Nur Leydig (Lehrbuch der vergl. Hist. §. 299) leugnet sie im Ösophagus.

[2]) Häckel (Müller's Archiv. 1857) über die Gewebe des Flusskrebses.

[3]) L. c. p. 6, §. 7.

[4]) L. c. p. 245.

[5]) L. c.

[6]) L. c. p. 7.

ownload from The Biodiversity Heritage Library http://www.biodiversitylibrary.org/; www.biologiezentru

dieser Beschreibung ist leicht zu ersehen, dass Lacordaire schon zwei Schichten beschreibt, ohne jedoch die eine derselben, nämlich die Zellenschicht, die er nicht als eine besondere beschreibt, sondern nur in seinen „*globules et granulations*" andeutet, ihrer Structur nach als eine besondere erkannt zu haben.

v. Siebold[1]) erwähnt nichts von einer *membrana propria*, sondern führt nur eine aus dicht gedrängten Zellen bestehende Zellenschicht an.

Eben so wie Siebold führt Morawetz keine *membrana propria*, sondern auch nur eine aus hellen kernlosen Zellen bestehende Zellenschicht an.

Menzel[2]) beschreibt unter dem Namen Schleimhaut eine glashelle structurlose Haut, über welcher an verschiedenen Stellen die Zellenschicht auftritt.

Die die Zellenschicht nach innen begrenzende und mit dem Darminhalt in unmittelbaren Contact kommende Membran ist die Cuticula oder Intima, die man ihres Chitingehaltes wegen auch Chitinmembran nennen kann (Fig. 3 *e*).

Sie bildet nach Burmeister bei Insecten und nach Häckel bei Krebsen eine continuirliche Fortsetzung der äusseren, ebenfalls chitinisirten Körperhülle und ist ihrem histologischen Charakter nach eine zarte structurlose hyaline, völlig durchsichtige Membran, die in der Ausdehnung des ganzen Ösophagus und Kropfes mit Erhöhungen (Stacheln, Borsten, Härchen, Fig. 6, 7) von folgender Beschaffenheit und in folgender Anordnung besetzt ist. Im vorderen Theile, dem eigentlichen Ösophagus, sind die Stacheln braun, mit runder breiterer Basis, im Durchmesser von 0·002 Millim. und scharfspitzig zulaufendem Ende. Die Länge desselben beträgt im Mittel 0·04 Millim. Sie sind mit ihren Basen auf flach wellenförmigen Linien (Fig. 7), die so beschaffen sind, dass die Wellenberge einander gegenüber stehen, zu 4—8 neben einander (Fig. 6) gestellt. Ihre Enden convergiren mit einander und die Stacheln selbst sind nach hinten zu umgeschlagen, daher die Ansicht Lacordaire's, dass sie das Zurücktreten der Speisen verhindern.

Weiter nach hinten, gegen den Ösophagus und im Kropf selbst nehmen die Stacheln immer an Grösse ab, werden immer weniger

---

[1]) L. c.
[2]) L. c.

ownload from The Biodiversity Heritage Library http://www.biodiversitylibrary.org/; www.biologiezentru

convergent und endlich parallel, die Wellenberge und Wellenthäler werden tiefer und höher, sind aber nicht bogenförmig gekrümmt, sondern bilden stumpfe Winkel, die immer kleiner werden, so dass die Wellenberge sich einander immer mehr nähern, in einander zusammenfliessen und auf diese Weise das Zustandekommen von polygonalen Feldern, deren vordere und hintere Seiten von Stacheln, die 0·005—0·006 Millim. lang besetzt sind, veranlasst wird.

Sowohl unter den durch das Gegenüberstehen der Wellenberge und Wellenthäler entstehenden, nicht völlig abgeschlossenen, als unter den durch das Zusammenfliessen der Wellenberge entstandenen, völlig abgeschlossenen Feldern der Chitinmembran, sitzen die Zellen der Zellenmembran. Die früher[1]) erwähnten, von den zwischen den Zellen vorkommenden Zwischenräumen begrenzten Felder (Fig. 5) haben, wie man beobachten kann, genau die Gestalt der Felder auf der Chitinmembran (Fig. 2 *g*). Durch diese Beobachtung gelangt man zur Überzeugung, dass letztere nicht der Abdruck der Zellen[2]), denn diese sind rund, sondern der erwähnten Felder, oder was dasselbe ist, der *membrana propria* seien, da diese es doch eigentlich ist, die, indem sie sich in die zwischen den Zellen bestehenden Zwischenräume einstülpt, die Felder begrenzt.

Die Chitinmembran beschreibt schon Ramdohr[3]) als eine pergamentartige, zarte, durchsichtige, mit Härchen und Borsten besetzte Haut.

Burmeister und Lacordaire beschreiben sie bei den Insecten im Allgemeinen als *membrana mucosa (membrane muqueuse)* auf dieselbe Weise.

H. Meckel hält die Intima für ein Pflasterepithel, das oft aus zackig in einander greifenden Zellen besteht. Auch Menzel[4]) betrachtet sie als ein sehr oft aus Zellen zusammengesetztes Epithelium von äusserst complicirtem Bau; ebenso Siebold, der sie als ein Epithelium (also aus Zellen zusammengesetzt), das durch Chitingehalt eine sehr feste Beschaffenheit erhält, beschreibt; nur Frei, Leukart und Leydig beschreiben sie als homogene structurlose

---

[1]) S. S. 9

[2]) Leydig spricht an zwei Orten, in seinem Lehrbuch der vergleichenden Histologie und in Müller's Archiv 1856, die Ansicht aus, dass die bei den Insecten, Crustaceen etc. auf der Intima des Darmes vorkommenden Zeichnungen der Abdruck der darunter gelegenen Zellen seien.

[3]) L. c. §. 16.

[4]) L. c.

ownload from The Biodiversity Heritage Library http://www.biodiversitylibrary.org/; www.biologiezentru

Intima, vor allen aber tritt Leydig der Ansicht, dieselbe für ein Epithelium gelten zu lassen, entgegen.

Kaumagen (proventriculus), Fig. 2.

Dieser tritt uns als ein vollkommen abgeschlossenes Gebilde entgegen, indem er durch seinen äusserst complicirten Bau von dem übrigen Darm sich wesentlich unterscheidet. Von innen nach aussen gehend, bemerken wir an demselben folgende Schichten (Fig. 8): 1. eine stark entwickelte Chitinschicht, 2. eine Zellenschicht (Chitinogenschicht), 3. eine *membrana propria*, 4. eine Muskellage und 5. eine Peritonealschicht.

Die erste derselben, nämlich die Chitinschicht, haben wir schon bei der Formbeschreibung des Kaumagens kennen gelernt, denn sie ist es, welche die zahnartigen Vorsprungs-Leisten bildet. Über die feinere Structur kann man Folgendes sagen. Der Chitinüberzug bildet eine Fortsetzung der im Ösophagus und im Kropfe beschriebenen Chitinmembran, die in dieselbe unmittelbar mit Bildung von bogenförmigen, zwischen den Leisten und Zähnen ausgespannten Falten übergeht, und ist wie diese vollkommen homogen und structurlos.

Die zahnartigen Vorsprünge und Leisten, die Morawetz bei *Blatta germanica lamina rostrata* nennt, sind so wie gewöhnlich jedes dickere chitinhaltige Gewebe von brauner Farbe, während die dazwischen ausgespannte Membran farblos und durchsichtig ist.

An ihrer äusseren Fläche sind die zahnartigen Vorsprünge *(rostra)* glatt, an der Innenseite dagegen bieten sie das Ansehen einer in lauter polygonale Felder getheilten, gleichsam facettirten Fläche dar. Die Leisten hingegen sind durchwegs an ihrer Oberfläche mit Schüppchen und nur die Hauptleiste noch ausserdem an ihrem hinteren Ende mit Härchen besetzt (Fig. 2 *b* und *c*).

Was nun die Taschen der beiden Reihen, deren äussere Umhüllung ebenfalls die allgemeine Chitinmembran ist, betrifft, so sind dieselben dicht mit braunen Härchen besetzt, daher auch die braune Farbe. Die Härchen an den Taschen der ersten Reihe sind 0·02 — 0·03 Millim., an denen der zweiten Reihe 0·01—0·02 Millim. lang.

Wenn der Kaumagen einen Tag in verdünntem Alkohol gelegen ist, so kann man leicht nachdem man ihn zuvor aufgeschnitten und in die Fläche ausgebreitet hat, die ganze Chitinhülle abziehen, worauf dann Wulste, die genau die Form und Grösse der sie umkleidenden Vorsprünge (Zähne, Leisten und Taschen) haben, zum Vorschein kommen.

ownload from The Biodiversity Heritage Library http://www.biodiversitylibrary.org/; www.biologiezentru

Diese zwischen Chitinschicht und *membrana propria* gelegene Masse ist blos eine stärkere entwickelte Zellenschicht, die wir schon im Ösophagus und Kropf kennen gelernt haben (Fig. 8 *e*). Dieselbe zeigt aber hier in der der Chitinsubstanz anliegenden und der äusseren auf der *membrana propria* ruhenden Schicht eine verschiedene Beschaffenheit. In der ersteren nämlich sind die Zellen viel näher an einander gerückt und mit einander verschmolzen, die zweite dagegen besteht aus einer Schicht von mehrfach über und neben einander gelagerten kernhaltigen Zellen, die ebenfalls nicht einander berühren, sondern Zwischenräume zurücklassen, die von einer structurlosen hyalinen Bindesubstanz (Fortsätze der *membrana propria*) ausgefüllt werden, und es verhält sich demnach die erste Schicht zur zweiten wie die Epidermis zur malpighischen Schicht.

Die *membrana propria* ist so wie im ganzen Darm eine structurlose, aus homogenem hyalinen Bindegewebe bestehende Membran, die sich in die Zellenschicht hinein fortsetzt und dort als Stütz- und Bindegewebe fungirt.

Ihr folgt die Muskelschicht[1]). Die Fasern derselben sind nicht so einfach angeordnet, wie im übrigen Darme, sondern sie nehmen verschiedene Richtungen an und dienen, indem sie sich unmittelbar an die Wand der Wülste, also mittelbar an die Zähne selbst anheften, zur Bewegung eines Mechanismus, der in der Form eines Zahnapparates das Zerkleinern der Speisen bewerkstelligt.

Es sind ihrer folgende: Ein starker, aus mehreren parallel über einander liegenden Muskelfaserlagen bestehender, ziemlich dicker Ringsmuskel (Fig. 8 *a*), der eine Fortsetzung der Ringsmuskelfaserschicht im Ösophagus, nach vorn am breitesten ist und nach hinten gegen den Chylusmagen immer schmäler wird. Die nach aussen liegenden Fasern desselben sind vollkommen kreisförmig und in sich abgeschlossen, an der Innenfläche dagegen lösen sich ganze Faserzüge ab, die bogenförmig gekrümmt und je zwei mit einander convergirend sich an den Seiten der Basis der Zahnwülste und der diesen zunächst anliegenden Leistenwülste, und zwar an die *membrana propria* mit stumpfen Enden inseriren. Diese Muskeln sind als Radialmuskeln aufzufassen, als welche ich sie auch bezeichnen will (Fig. 8 *b*).

---

[1]) Burmeister, Handbuch der Entom. Bd. II. Fig. 3, spricht ebenfalls von zur Bewegung der Zähne dienenden der äusseren Darmhaut angehörenden Muskeln, die er aber nicht näher beschreibt.

ownload from The Biodiversity Heritage Library http://www.biodiversitylibrary.org/; www.biologiezentru

Den Rings- und Radialmuskeln folgt nach innen eine andere Muskellage, die ebenfalls eine Fortsetzung der Längsmuskelfaserschicht im Ösophagus ist [1]). Diese bildet eine im Allgemeinen weniger dicke Lage, doch gehen von derselben mehrere Muskeln ab, und zwar entspringen am hinteren Ende der Kaumagenwand, dort wo die Zahnwülste aufsitzen, 6 Muskel, die von unten und hinten nach vorn und oben verlaufen und sich an die vordere obere Wand der Zahnwulst inseriren (Fig. 8 *c*). Etwas tiefer, aber noch an derselben Stelle, entspringen noch sechs Muskel, die bogenförmig gekrümmt, mit ihrer Convexität nach aussen und der Concavität nach innen verlaufen, und sich an die untere und vordere Wand der Taschenwülste ebenfalls an die *membrana propria* mit stumpfen Enden inseriren (Fig. 8 *d*). Die Wirkungen der genannten Muskel werden folgende sein: Die Ringsmuskelfasern verengern indem sie sich zusammenziehen, das Lumen des Kaumagens, zu gleicher Zeit verkürzen sich aber auch die in die Taschen und Zähne gehenden Längsmuskel, und dadurch werden die ersteren nach unten, die letzteren nach oben gezogen. Durch Zusammenziehung aller dieser Muskel wird also folgender Effect hervorgebracht. Die Zähne bewegen sich nach innen und unten, wirken daher reibend; die Taschen dagegen bewegen sich nach innen und oben und bewerkstelligen auf diese Weise einen ihrer Form vollkommen entsprechenden Klappenverschluss, durch welchen zeitweilig die Communication der Höhle des Kaumagens mit der des folgenden Darmabschnittes unterbrochen werden kann.

Was die Radialmuskeln betrifft, so haben dieselben eine der früheren entgegengesetzte Bestimmung, nämlich die, die Zähne nach aussen zurückzuziehen, auf diese Weise die Höhle des Kaumagens zu erweitern und den Speisen einen freien Durchgang zu verschaffen.

Was die Structur des vom Kaumagen abgehenden und in den Chylusmagen eingestülpten Darmstückes betrifft, so ist darüber folgendes zu bemerken.

Es fehlt die äusserste, nämlich die Muskellage, und es sind demnach nur folgende Schichten vorhanden: Eine structurlose *membrana propria* als äusserste Begrenzung, ferner eine Zellenschicht und eine Chitinmembran. Die Charaktere derselben stimmen im

---

[1]) Siehe Fig 4.

ownload from The Biodiversity Heritage Library http://www.biodiversitylibrary.org/; www.biologiezentru

Wesentlichen mit den früher angeführten überein. Die Zellen der Zellenschicht sind rundlich-oval, haben einen deutlichen Kern und einen fein granulirten Inhalt. Nur ist zu bemerken, dass nach vorn die Zellenschicht zarter, heller und durchsichtiger ist, während nach hinten, gegen den Chylusmagen, die Wände der Zellen an Dicke zunehmen, und zugleich der Inhalt ein gröberer wird. Von der Chitinmembran ist zu bemerken, dass dieselbe in der oberen Hälfte mit Stacheln, die 0·004 Millim. lang sind, besetzt ist, die aber nicht wie im Ösophagus nach einem bestimmten Plane angeordnet, sondern unregelmässig zerstreut aufsitzen.

Das oben erwähnte Verhalten der Zellenschicht steht mit dem der Chitinmembran im verkehrten Verhältnisse, indem diese nämlich vorn viel dichter ist, nach hinten hingegen an Dicke abnimmt und zarter wird.

Zudem ist sie in sehr viele Längsfalten gelegt. Das Ende derselben konnte ich nicht mit Bestimmtheit nachweisen, doch sieht man unter dem Mikroskope den Chylusmagen von dem eingestülpten Theile des Kaumagens durch eine scharfe Contour abgegrenzt.

Chylusmagen.

Den Chylusmagen beschreiben die Autoren ganz so wie den übrigen Darmcanal, nur mit der Ausnahme, dass sie die mittlere Schicht als mehr entwickelt annehmen. So Ramdohr[1]), der die flockige Lage im Chylusmagen als eine besondere Haut bestehen lässt, die mit sehr kleinen hellen Kügelchen besetzt und von hellen quer- und längslaufenden Furchen durchzogen ist. Die schon oben erwähnte von Lacordaire und Straus-Dürkheim so benannte *membrana papillaire* mit ihren *granulations* und *globules* soll ebenfalls nach Ersterem besonders, in der „*portion estomacale*" entschiedener ausgesprochen sein. Straus-Dürkheim nennt die *granulations* in diesem Darmabschnitt „*glandes gastriques destinées à sécréter quelque liqueur gastrique.*" So sprechen auch Frei und Leukart[2]) von drüsenartigen Gebilden, die aus einer Aggregation von Zellen bestehen, und auch Siebold[3]) beschreibt in dem ganzen mittleren Darmabschnitt des Verdauungscanals der Insecten eine aus dichtgedrängten

[1]) L. c. §. 32.

[2]) Lehrbuch der Zootomie von Wagner. II. Band.

[3]) L. c.

ownload from The Biodiversity Heritage Library http://www.biodiversitylibrary.org/; www.biologiezentru

Zellen bestehende Schicht, an der eine drüsige Beschaffenheit deutlich wahrgenommen werden kann. Auch Leydig [1]) erwähnt an der Innenfläche des Darms bei wirbellosen Thieren als Drüsen anzusprechende Vertiefungen. Eine *membrana intima* wird von Allen als im Chylusmagen vorkommend angenommen. So spricht sich Ramdohr, obgleich er, wie er selbst sagt, sie nicht immer auffinden konnte, dennoch dahin aus, dass er eher an seine Geschicklichkeit, als an ihr Vorkommen zweifle. Eben so beschreibt sie Siebold und Morawetz, nur Frei und Leukart [2]) erwähnen ausdrücklich, dass es nicht unwahrscheinlich sei, dass eben diese innere Haut einigen anderen Darmabschnitten, besonders dem Chylusmagen fehle.

Um den histologischen Bau des Chylusmagens genau studiren zu können und zugleich über die Topographie seiner Elemente ins Klare zu kommen, ist eine gewöhnliche Präparation mit der Nadel nicht ausreichend; ich habe daher nach vielen Versuchen folgendes zweckmässige Verfahren ermittelt. Man lege den Darm kurze Zeit etwa 1—2 Stunden in Holzessig, nachdem man ihn jedoch nicht aufgeschnitten, sondern blos seines Inhalts vorsichtig entleert hat, von den getrockneten Präparaten mache man dann Quer- und Längsdurchschnitte. Die feineren histologischen Verhältnisse müssen zwar am Frischen studirt werden, doch ist auch hier zum besseren Verständnisse eine kurze Behandlung mit Holzessig und Chromsäure sehr dienlich.

Auf diese Weise bin ich belehrt worden, dass der Chylusmagen nach dem allgemeinen Grundplan [3]) des Insectendarms gebaut sei, und demnach aus einer homogenen *membrana propria* bestehe, der nach Innen ein Epithel, das jedoch hier sehr starke Veränderungen erlitten hat, aufsitzt und die nach aussen durch Auflagerung einer *muscularis* verstärkt wird.

Die Muskelhaut, die, wie wir gesehen haben, dem in den Chylusmagen eingestülpten Theil des Kaumagens abging, ist wieder im Chylusmagen vorhanden und besteht hier ebenfalls aus zwei Schichten (Fig. 9 *a*), einer äusseren Längsfaser- und einer innern Querfaserschicht. Die Fasern der ersten liegen dicht an einander und bilden

[1]) L. c. §. 307.
[2]) L. c. p. 61.
[3]) Leydig, l. c. §. 298

ownload from The Biodiversity Heritage Library http://www.biodiversitylibrary.org/; www.biologiezentru

eine dicht geschlossene Membran, während die der zweiten durch anastomotische Verzweigungen, wie dies schon im Ösophagus beschrieben wurde, ein netzartiges Gewebe bilden, dessen einzelne Maschen jedoch grösser sind als im Ösophagus. Die der *muscularis* folgende *membrana propria* ist leichter isolirbar und auf ihrer Innenseite in Falten ausgestülpt, die wabenartige Vertiefungen einschliessen. Von der Fläche angesehen haben diese Falten das Aussehen eines faserigen Maschengewebes, doch überzeugt man sich leicht an Durchschnitten von Falten und Wabenbildung. Das der *membrana propria* aufsitzende Epithelium zeigt eine zweifache Beschaffenheit. Erstens findet man unregelmässige Zellen, welche das Enchym napförmiger Gruben der *membrana propria* darstellend, wahrscheinlich die Bildner des hier angesonderten alkalischen Secretes sind. (Fig. 9 *c*). Ich will sie mit den Namen der Krypten belegen.

Unter dem einfachen Mikroskope sieht man, wie schon Ramdohr angibt, helle quer und längslaufende Furchen, die, wie leicht einzusehen, nichts anderes sind, als die zwischen den drüsenartigen Gebilden bestehenden, von den Falten der *membrana propria* ausgefüllten Zwischenräume.

Morawetz, der so wie im ganzen Darm, auch im Chylusmagen keine *membrana propria* beschreibt, spricht nur von durch die Muskelfasern gebildeten viereckigen Feldern, über deren Inhalt er Folgendes angibt: *massam invenimus peculiarem subtilissime granulatam globulis coacervatis constantem peripheria irregulari et circulata.* Diese eigenthümliche Masse, welche wahrscheinlich mit den von mir beschriebenen Gebilden übereinstimmt, erklärt er, da er keine Structur an ihr wahrnehmen kann, mit Ramdohr für Chylus. Zweitens finden wir zwischen den Krypten wurzelnd und sich über dem Inhalte derselben zusammenschliessend lange bis zur *membrana propria* herabreichende Cylinderzellen (Fig. 9 *d*). Ihre Länge beträgt 0·04 Millim. und die Breite ihres oberen Endes 0·004 Millim. An ihrem oberen Ende tragen sie einen Saum (Fig. 9 *e*) von 0·005—0·004 Millim. Breite, der eine leichte Querstreifung zeigt. Bei starker 500—600 maliger Vergrösserung sieht man dass diese Streifung wie an dem Epithelium der Darmzotten der Wirbelthiere von dem hier von Brettauer und Steinach beschriebenen Stäbchenorgan herrührt. Es ist dasselbe schon an frischen Präparaten deutlich, behandelt man aber den Darm mit Holzessig, so tritt es besonders klar und deutlich

ownload from The Biodiversity Heritage Library http://www.biodiversitylibrary.org/; www.biologiezentru

hervor, denn es kommen dadurch Formen (Fig. 10) zur Anschauung, die im Stande sind jede andere Ansicht über die Ursachen der Streifung des Zellensaumes zu annulliren.

Leydig[1]) und in neuester Zeit Kölliker beobachteten ebenfalls am Magenepithel verschiedener Insecten einen Saum, dessen Streifung doch von genannten Autoren mit Unrecht für den Ausdruck von Porencanälen, die die Cuticula durchbohren, angegeben wird, wie sie ja bekanntlich auch den gestreiften Saum an den Cylinderzellen der Darmzotten der Wirbelthiere für poröse Zellendeckel halten.

Dieses so eigenthümlich charakterisrte Epithel, dessen Zellen ich oft derart von vielen Fetttröpfchen erfüllt sah, dass ich wirklich eine Resorption derselben anzunehmen im Stande sein konnte, das bei Säugethieren nur im Dünndarm vorkommt, und dort ebenfalls die Fettresorption zu besorgen hat, kommt bei *Blatta orientalis* nur im Chylusmagen vor. Durch diese Thatsache gelangt man zur Ansicht, dass besonders hier die Resorption, zum allerwenigsten Fettresorption zu Stande kommen müsse, und in dieser Ansicht wird man um so mehr bestärkt, wenn man bedenkt, dass die Auskleidung des ganzen übrigen Darms eine Chitinmembran ist, also eine Membran, die ihrer bedeutenden Resistenz und geringen Permeabilität wegen, wohl nicht im Stande sein wird Fetttröpfchen hindurch zu lassen, aber leicht fähig sein kann, thierischen Flüssigkeiten den Durchtritt zu gestatten.

Blinddärme.

Die Blinddärme stimmen in ihrem Bau ganz mit dem des Chylusmagens überein, bilden also, wie dies schon Leon Dufour ganz richtig bemerkt, eine unmittelbare Ausstülpung desselben und dienen dazu, die Resorptions- und Secretionsfläche zu vergrössern. Ihre Wände sind im Allgemeinen dünner und zarter als die des Chylusmagen; die Grössenverhältnisse der Drüsen und Epithelzellen weichen jedoch nicht viel ab und sind folgende: Länge der Epithelzellen 0·03—0·04 Millim., Breite des Saumes 0·002 Millim., Durchmesser der Drüsen 0·02 Millim.

Dünndarm, Dickdarm, Rectum.

Die Structur der Darmabschnitte, die hinter dem Chylusmagen liegen, ist der, der vor demselben gelegenen ganz gleich. Wir begegnen also hier ebenfalls zwei Muskellagen, einer *membrana propria*, einer

[1]) L. c. §. 305.

ownload from The Biodiversity Heritage Library http://www.biodiversitylibrary.org/; www.biologiezentru

chitinogenen Zellenschicht und einer innersten Chitinmembran. Letztere ist vorzüglich in dem so von Leon Dufour benannten Dünndarm entwickelt, dicht mit Härchen von der Länge von 0·005—0·008 Millim. besetzt, und in gegen das Darmlumen vorspringende Falten gelegt. Eine noch grössere Ausbildung erhält sie am hinteren Ende, wo sie, ähnlich wie im Kaumagen, eine Klappe bildet (Fig. 13). Der Bau derselben ist dem des Kaumagens ähnlich, aber nicht so complicirt, da dieselbe auch einer einfachen Function, nämlich der der Bildung eines Verschlusses zwischen dem Dünn- und Dickdarm vorsteht. Wir finden also bei derselben folgende Schichten: 1. Eine äussere Ringsmuskel, 2. eine Längsmuskelschich (beide Fortsetzungen der Muskelschicht im Chylusmagen). Von der letzteren lösen sich ebenfalls Muskelfasern ab, die in die Klappe hineingehen und sich in derselben inseriren. Die Verrichtung dieser Muskelfasern ist klar, nämlich ein blosses Ausdehnen und Zusammenziehen der Klappe und demzufolge eine Erweiterung und Verengerung des Darmlumens. Der Muskellage folgt wie immer eine structurlose *membrana propria*, und dieser die chitinogene Zellenschicht, die auch hier nicht einfach ist und sich in die Klappe fortsetzt. Die nun folgende Chitinmembran ist es, welche die Klappe selbst bildet. Diese ist eine ziemlich weit in das Darmlumen hineinragende Ringsfalte (Fig. 13 *b*), die auf ihrer vorderen Fläche sechs Zipfel (Fig. 13 *a*) trägt, deren jeder mit braunen Stacheln von 0·008—0·02 Millim. Länge besetzt ist, so zwar, dass die an der Spitze befindlichen am grössten sind.

Vom Bau des Dickdarms ist nichts Wesentliches zu bemerken, als dass die Chitinmembran ebenfalls in sehr ausgesprochene Längsfalten gelegt und mit zerstreut liegenden Stacheln besetzt ist, die eine Länge von 0·01—0·02 Millim. haben. Die Zellen der Zellenschicht sind rundlich oval, liegen ziemlich dicht an einander und betragen im Durchmesser 0·008 — 0·01 Millim. Das dem Dickdarm folgende Rectum ist ebenso gebaut wie jener, doch verdient sein hinteres birnförmig erweitertes Ende eine nähere Beachtung. Es laufen nämlich in der Wand desselben parallel mit der Längenaxe sechs Wülste herab, die auch in das Lumen des Rectums hineinragen. Der Bau derselben ist klar. Man findet nämlich auch hier zu äusserst die Muskellagen, dann die *membrana propria*, einen hohen Grad von Entwicklung erreicht aber besonders die Zellenschicht, die es auch vornehmlich ist, welche das Material zur Bildung der Wülste abgibt. Die Zellen

ownload from The Biodiversity Heritage Library http://www.biodiversitylibrary.org/; www.biologiezentru

in derselben sind rundlich, gekörnt und betragen 0·009 Millim. im Durchmesser. Solche Wülste sind bei den Insecten schon lange bekannt und schon Swammerdam[1]), Sukow[2]) und andere haben schon dieselben ihrer Form nach beschrieben. Leon Dufour[3]) bezeichnet sie als *rubans musculeux* und lässt sie eine wichtige Rolle beim Hinausschaffen der Excremente übernehmen. Morawetz[4]) will auch hier eine Ansammlung von Chylus gesehen haben, was ich aber nicht bestätigen kann, so wie überhaupt die Function dieser Organe noch gänzlich im Unklaren ist.

Adnexe Drüsen des Intestinal-Tractus.

1. Speicheldrüsen. (Fig. 11.) Zu den adnexen Drüsen des Darmcanals, solchen nämlich die ihr Secret in seine Höhlen ergiessen, gehören vor allem die Speicheldrüsen *(glandulae salivales)*. Von dem Gewebe derselben im Allgemeinen gilt ganz dasselbe, was Häckel[5]) über das Drüsengewebe des Flusskrebses angibt, nämlich, dass es von dem allgemeinen Überzugsgewebe der äusseren und inneren Decken nicht zu trennen ist, mit demselben in ununterbrochener Continuität steht, und eigentlich nur Einstülpungen in das darunter gelegene Körperparenchym darstellt. An den Ausführungsgängen, sowohl den der eigentlichen Drüsen, als des Speichelreservoirs wiederholen sich nämlich mit Ausnahme der Muskel genau dieselben Gewebe wie im Darmcanal; sie bestehen demnach aus einer äusseren, aus homogenem Bindegewebe bestehenden, structurlosen hyalinen *membrana propria* (Fig. 11 *a*), auf welcher ein Epithelium (Fig. 11 *b*), bestehend aus rundlichen, ovalen, kernhaltigen Zellen, aufsitzt. Dieses Epithelium gehört jedenfalls, so wie das im Darmcanale auf der *membrana propria* sitzende, in die Classe der Chitinogengewebe, und in der That sitzt auch auf derselben eine chitinhaltige Cuticula (Fig. 11 *c*). Diese ist quergestreift und hat ganz das Aussehen von Tracheen, von denen man es an Präparaten, bei denen das Epithel durch Behandlung mit Reagentien zerstört wurde, nicht leicht unterscheiden

---

[1]) Biblia natural.

[2]) Heusinger's Zeitschrift für organische Physik. Bd. III.

[3]) Recherches etc.

[4]) L. c.

[5]) L. c. p. 523.

ownload from The Biodiversity Heritage Library http://www.biodiversitylibrary.org/; www.biologiezentru

kann. Sie erreicht einen desto grösseren Grad von Entwicklung, je mehr die Ausführungsgänge sich den Einmündungsstellen in den Darmcanal nähern, während sie nach hinten zu in den feineren Ausführungsgängen immer zarter und feiner wird, und endlich gar nicht mehr zu beobachten ist. Das Epithelium in den Ausführungsgängen setzt sich als Enchym in den Drüsen fort und bildet dort die rundlichen kernhaltigen, mit gekörntem Inhalte versehenen Secretionszellen (Fig. 11 *e*). Auch die *membrana propria* setzt sich von den Ausführungsgängen über die einzelnen Acini, zwischen denen sie brückenartig ausgespannt ist, als eine homogene, structurlose Bindegewebshülle fort.

Was nun die Structur des Speichelsackes, den Morawetz als aus Vereinigung der hinteren Acini entstanden beschreibt, den ich aber sowohl bei *Blatta germanica* als bei *Blatta orientalis* als ein vollkommen isolirtes Organ kennen lernte, so ist darüber zu bemerken, dass wir auch hier drei, die Wände desselben constituirende Schichten unterscheiden, nämlich die schon so oft charakterisirte *membrana propria*, die Zellenschicht und die Chitinmembran. Letztere bietet keine besonderen Charaktere dar, sondern ist nur am Halse des Speichelsackes wie in den oberen Ausführungsgängen der eigentlichen Drüsen tracheenartig quergestreift.

Schon Ramdohr, Lacordaire u. A. erwähnen bei den Insecten Speicheldrüsen. Cuvier gibt an, dass sie immer röhrig gebaut sind, erst Meckel[1]) und Leydig[2]) geben den neueren Hilfsmitteln entsprechend die morphologischen Charaktere derselben genauer an.

2. Malpighische Gefässe. (Fig. 12.) Diese bilden lange fadenförmige, an ihrem oberen Ende blind geschlossene mit ihrem unteren offenen Ende in den Dünndarm einmündende Röhrchen, deren Durchmesser 0·05—0·06 Millim. beträgt. Die äusserste Begrenzung derselben bildet eine aus homogenem Bindegewebe bestehende *membrana propria*. Das Lumen selbst ist von kernhaltigen Zellen, in der Grösse von 0·009—0·01 Millim. Durchmesser angefüllt, deren Inhalt aus kleinen stark lichtbrechenden Körnchen besteht. Ausserdem sah ich noch folgende Substanzen in der Höhle derselben: 1. Kleine stark lichtbrechende gelbliche Kügelchen, deren chemische Charaktere unbestimmt

---

[1]) Müller's Archiv 1846, Mikrographie einiger Drüsenapparate.

[2]) L. c.

ownload from The Biodiversity Heritage Library http://www.biodiversitylibrary.org/; www.biologiezentru

sind; 2. helle weisse Kugeln, die Kölliker[1]) (in neuester Zeit) so wie die gelblichen bei den malpighischen Gefässen der Insecten angibt; 3. nadelförmige in Kugeln angehäufte harnsaure Krystalle.

Wenn die kleinen starkbrechenden gelblichen Kügelchen in grosser Menge vorhanden sind, so erscheinen die malpighischen Gefässe unter dem Mikroskope schwarzbraun und undurchsichtig, während sie sonst ganz hell und durchsichtig sind, und schwach gelblichgrün erscheinen. Nichtsdestoweniger konnte ich nie zweierlei malpighische Gefässe, die nach Leydig bei den Insecten vorkommen sollen, und von denen er die Einen als Gallen-, die Anderen als Harngefässe betrachtet, unterscheiden. Dieselbe Behauptung hat schon Kölliker gegen Leydig ausgesprochen. Nach meinen Untersuchungen bestimmen mich vorzüglich zwei Gründe die malpighischen Gefässe nur für Harngefässe zu halten: 1. bemerkte ich oft (wenn man schon die hellen und dunklen malpighischen Gefässe als zwei verschiedene Formen gelten lassen wollte) beide Arten in einander übergehen; ich sah nämlich solche, deren unteres Ende mit den stark lichtbrechenden Kügelchen erfüllt also dunkel erschien, während im oberen Ende blos die Secretionszellen und die erwähnten hellen Kugeln sich vorfanden und die malpighischen Gefässe daher auch dort durchsichtig und hell waren; 2. haben alle malpighischen Gefässe dieselbe Einmündungsstelle, d. h. sie münden sämmtlich unterhalb des Chylusmagens ein, was mit den bei anderen Arthropoden sicher als gallenbereitend erkannten Organen, so viel ich weiss, niemals der Fall ist; es steht dagegen nichts der Ansicht entgegen, dass die malpighischen Gefässe (wie dies schon Rengger, Wurzer u. A. vor einer Reihe von Jahren dargethan haben) Harngefässe sein, und um dies zur Genüge zu bestätigen, war Professor Brücke so gütig dieselben aus Harnsäure chemisch zu prüfen, welche er auch und zwar in grosser Menge darin fand.

Physiologisches über die Verdauung.

Unsere bisherigen Kenntnisse über die Verdauung bei den Insecten beschränken sich im Wesentlichen auf Vermuthungen, die man aus der Analogie derselben mit den Wirbelthieren schöpfte. So nahm man an, dass die Verdauung der Speisen blos in dem Abschnitt stattfinde

[1]) Würzburger Verhandlungen.

ownload from The Biodiversity Heritage Library http://www.biodiversitylibrary.org/; www.biologiezentru

den wir mit Chylusmagen bezeichnet haben, und auch Ramdohr erwähnt, dass die Verrichtung des Magens in der Verdauung der Speisen und der Absonderung der nährenden Säfte (?) bestehe. Nach Burmeister ist der Ventrikel der eigentliche chylopoetische Darm und vereinigt demnach die Function eines Magens und Dünndarms der Säugethiere; Kropf und Kaumagen hingegen sind dem Kropfe der Vögel analog. Die Zellenschicht im Kropfe betrachtet er zudem als Drüsen, deren Secret die Function eines zubereitenden Saftes übernimmt. Auch Leydig[1]) gibt über die Physiologie der Verdauung einige Andeutungen, in denen er vorzüglich dem Secrete der Speicheldrüsen eine grössere physiologische Bedeutung als die einer blossen Erweichung der Speisen zuschreibt, und im Darm *(ventriculus)* den Speisebrei noch mancherlei Umänderungen erfahren, hauptsächlich aber die Aufsaugung der gelösten Stoffe in die Blut- und Chylusgefässe (?) vor sich gehen lässt.

Alle diese Angaben sind blos aufgestellte Vermuthungen, und entbehren jeder physiologischen experimentellen Begründung.

Von der Ansicht ausgehend, dass in jenen Darmabschnitten, in denen eine Chitinmembran vorkommt, die darunter gelegenen Zellen blos eine chitinogene Bedeutung haben, durchaus aber nicht als einen Verdauungssaft absondernde Drüsen zu betrachten seien, muss sich vor Allem der Gedanke Einem aufdrängen, ob nicht vielleicht etwa andere Organe da seien, deren Secret eine verdauende Wirkung auszuüben im Stande wäre. Da waren es nun vor Allem die Speicheldrüsen, die mir wegen ihrer verhältnissmässig bedeutenden Grösse und Entwicklung auffielen. Die Untersuchung des Secretes derselben und des Inhaltes des Ösophagus, Kropfes und Chylusmagens zeigte nun dass das Secret der Speicheldrüsen, so wie der Ösophagus- und Kropfinhalt sauer, während der des Chylusmagens im oberen Theile gewöhnlich neutral und im unteren alkalisch war. Die morphologische Untersuchung hatte aber gezeigt, dass im Chylusmagen gewisse drüsenartige Gebilde vorkommen; man muss daher, wenn man weiss, dass im Ösophagus der Inhalt ein saurer ist und im Chylusmagen neutral oder alkalisch wird, doch daraus schliessen, dass, da keine anderen Organe mehr vorhanden sind, die beschriebenen Gebilde Drüsen seien, die eine alkalische Flüssigkeit absondern. Durch diese

---

[1]) L. c. §. 333.

ownload from The Biodiversity Heritage Library http://www.biodiversitylibrary.org/; www.biologiezentru

Thatsachen war nun erwiesen, dass schon im Kropfe möglicherweise ein Act der Verdauung vor sich gehen könne, und dass dieser auf Rechnung des Speicheldrüsen-Secrets gesetzt werden müsse; ferner dass auch im Chylusmagen ausser der Resorption, wie schon früher erwähnt, auch verdaut werden könne. Um diese Annahme zu prüfen, stellte ich nach Angabe Herrn Prof. Brücke's eine Reihe von Versuchen an. Es sind ihrer folgende: Ich nahm vorerst von zwei Thieren die isolirten Speicheldrüsen und legte sie in eine derartig verdünnte Lösung von Chlorwasserstoffsäure, dass 1000 Theile Wasser auf einen Theil ClH kamen, und füllte damit eine mässig grosse Eprouvette beinahe zur Hälfte. In eine solche Lösung legte ich ein Stück reines Blutfibrin und da zeigte sich, dass am anderen Tage das Fibrin bei gewöhnlicher Zimmertemperatur von +16° R. im Durchschnitt gänzlich verschwunden, also verdaut war; die angestellten Gegenversuche stellten die Richtigkeit dieser Thatsache ausser allen Zweifel, indem Proben desselben Fibrins in der verdünnten Salzsäure binnen 24 Stunden nur in der bekannten Weise aufgequollen waren.

Die zweite Versuchsreihe war folgende: In eine schwache Lösung von gekochtem Amylum gab ich das erste Mal die Chylusmagen und Blinddärme, die ich zuvor ihres Inhaltes sorgfältig entleert hatte, von fünf, das zweite Mal von einem, und das dritte Mal von sechs Thieren, und liess das Ganze bei dem ersten Versuche sechs, beim zweiten vier und beim dritten blos drei Stunden ebenfalls bei gewöhnlicher Zimmertemperatur und ungehemmtem Luftzutritt stehen. Nach Verlauf dieser Zeit zog ich mit Alkohol aus, dampfte diesen dann ab und die durch Güte des Herrn Professor Brücke mit dem Rückstande angestellten Proben erwiesen Folgendes: In jedem Rückstande war Zucker nachweisbar, im zweiten zwar nur in geringeren aber sicheren Spuren, im ersten und dritten aber in beträchtlicher Menge. Man thut also gut, wenn man zu diesem Versuch immer eine grössere Menge von Chylusmagen nimmt. Die angestellten Gegenversuche bestanden darin, dass ich eine gleich grosse Menge Stärkekleister bei derselben Temperatur eben so lange stehen liess, um zu sehen ob nicht etwa durch freiwillige Zersetzung sich Zucker bilde, was aber nicht geschah.

Auf dieselbe Weise wie mit dem Chylusmagen verfuhr ich mit den Speicheldrüsen, bei denen auch ganz so wie früher Gegenver-

ownload from The Biodiversity Heritage Library http://www.biodiversitylibrary.org/; www.biologiezentru

suche angestellt und auch dieselben Resultate erzielt wurden. Aus diesen Versuchen gehen nun folgende Thatsachen mit Sicherheit hervor: Das Secret der sogenannten Speicheldrüsen verdaut geronnenes Fibrin nach Art der Magensaftdrüsen der Wirbelthiere, es kann aber auch zur Verdauung des Stärkemehles mitwirken, so dass sich nicht entscheiden lässt, in wie weit die letztere sein Werk oder das Werk des alkalischen Secretes des Chylusmagens sei.

Fassen wir nun alle wichtigen Ergebnisse im Allgemeinen zusammen, so sind diese folgende:

1. Die Chitinmembran ist im ganzen Darm mit Ausnahme des Chylusmagens vorhanden.

2. Die Zellenschicht unter der Chitinmembran ist nicht drüsiger Natur.

3. Das Epithel des Chylusmagens ist ein resorbirendes, nur die an der Wand des Chylusmagens sitzenden Gebilde sind ein alkalisches Secret absondernde Drüsen.

4. Es gibt nur einerlei Art malpighischer Gefässe und diese sind Harngefässe[1]).

5. Das Secret der Speicheldrüsen verdaut Stärke, und in mit ClH angesäuertem Wasser auch Fibrin.

6. Durch den Chylusmagen kann man gleichfalls Stärkekleister in Zucker umwandeln.

---

[1]) Um zu sehen ob sich nicht in irgend einem Theile des chylopoetischen Systems gallenbereitende Organe auffinden liessen, befeuchtete ich einen ganzen Darmcanal mit seinen Anhängen mit verdünnter Salpetersäure und liess ihn längere Zeit an der Luft liegen, um abzuwarten, ob sich etwa die eine oder die andere Partie grün färben würde, aber es geschah nicht.

ownload from The Biodiversity Heritage Library http://www.biodiversitylibrary.org/; www.biologiezentru

Erklärung der Abbildungen.

Fig. 1. Der ganze Intestinal-Tractus.
a a Schlund (faux),
a Ösophagus,
b Kropf,
c eigentliche Speicheldrüsen,
d Speichelreservoire,
e Kaumagen,
f Blinddärme,
o Chylusmagen,
g Malpighische Gefässe,
h Dünndarm,
i Dickdarm,
k Coecum,
l Rectum,
m birnförmige Auftreibung desselben,
n Wülste,
s Ringswulst am Dünndarm.
a' Ausführungsgänge der Speicheldrüsen und des Speichelreservoirs,
c' Ausführungsgänge der Speicheldrüsen,
d' „ des Speichelreservoirs,

„ 2. Stück des Kaumagens, aufgeschnitten und stark vergrössert, von innen angesehen.
a Zähne,
b Hauptleiste,
c Nebenleisten,
d Taschen der ersten Reihe,
e „ „ zweiten „
f Leisten die sich an die Taschen inseriren,
g Felder der Chitinmembran des Ingluvies, von kleineren Stacheln begrenzt.

„ 3. Durchschnitt vom Ösophagus senkrecht auf die Längsaxe geführt.
a Eine Trachea,
b Durchschnitt vom Quer- und Längsmuskel,
c *Membrana propria*,
d Zellenschicht,
e Chitinmembran,
f Stacheln,

„ 4. Muskelhaut des Ösophagus, bestehend aus zwei über einander liegenden Schichten.

ownload from The Biodiversity Heritage Library http://www.biodiversitylibrary.org/; www.biologiezentru

Fig. 5. Zellenschicht des Ösophagus mit der dazwischen und darunter liegenden *Membrana propria.*

„ 6. *a* u. *b* Stacheln im Ösophagus, sehr stark vergrössert.

„ 7. Zwei wellenförmige Linien mit den darauf sitzenden Stacheln.

„ 8. Durchschnitt eines Zahnes vom Kaumagen, nachdem die Chitinhülle abgelöst worden ist.
a Ringsmuskel,
b Radialmuskel,
c Längenmuskel, die sich an den Zahn inseriren,
d „ „ „ „ die Tasche inseriren,
e Zellenschicht.

„ 9. Durchschnitt des Chylusmagens.
a Muskelschicht,
b *Membrana propria,*
c Drüsen,
d Cylinderepithel,
e Stäbchen.

„ 10. Eine isolirte Zelle aus dem Cylinderepithel des Chylusmagens.

„ 11. Ein sich theilender Ausführungsgang einer Speicheldrüse mit mehreren Acinis.
a *Membrana propria* } des Ausführungsganges,
b Epithelium }
c Chitinmembran,
d *Membrana propria* } der Acini.
e Zellen }

„ 12. Malpighisches Gefäss.

„ 13. Klappe zwischen Dünn- und Dickdarm.
a Klappenzipfel,
b eigentliche Klappe.

ownload from The Biodiversity Heritage Library http://www.biodiversitylibrary.org/; www.biologiezentru

Fig. 1.

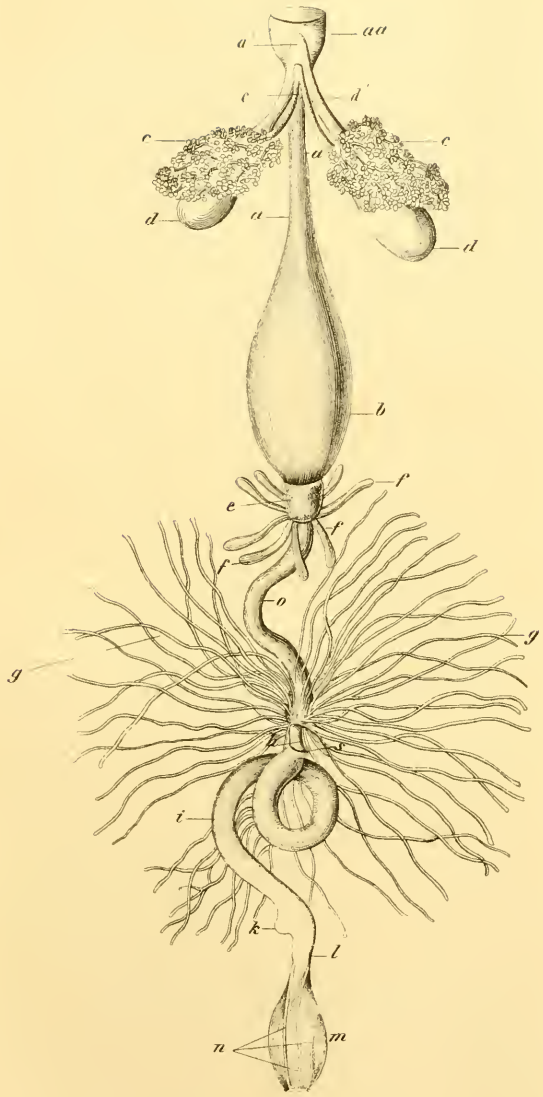

Aus I. k. k. H[illegible]druckerei
Sitzungsb. d. k. Akad. d. W. math. naturw. Cl. XXXIII B d. N.º 25. 1858.

ownload from The Biodiversity Heritage Library http://www.biodiversitylibrary.org/; www.biologiezentru

ownload from The Biodiversity Heritage Library http://www.biodiversitylibrary.org/; www.biologiezentru

Fig. 2.

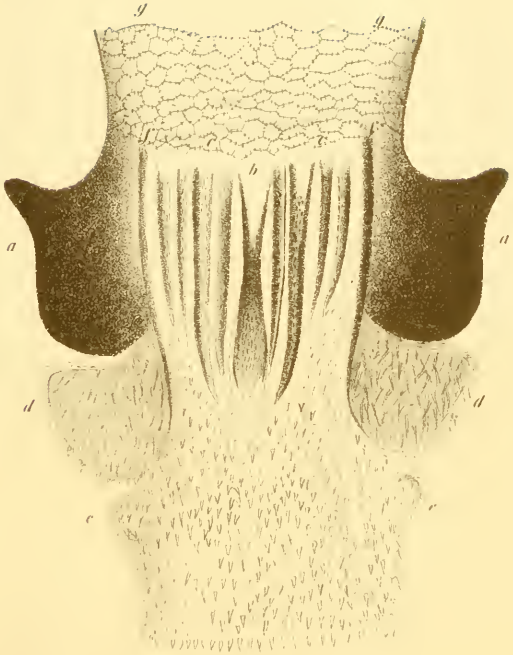

Fig. 3.



ownload from The Biodiversity Heritage Library http://www.biodiversitylibrary.org/; www.biologiezentru

ownload from The Biodiversity Heritage Library http://www.biodiversitylibrary.org/; www.biologiezentru

Fig. 4.

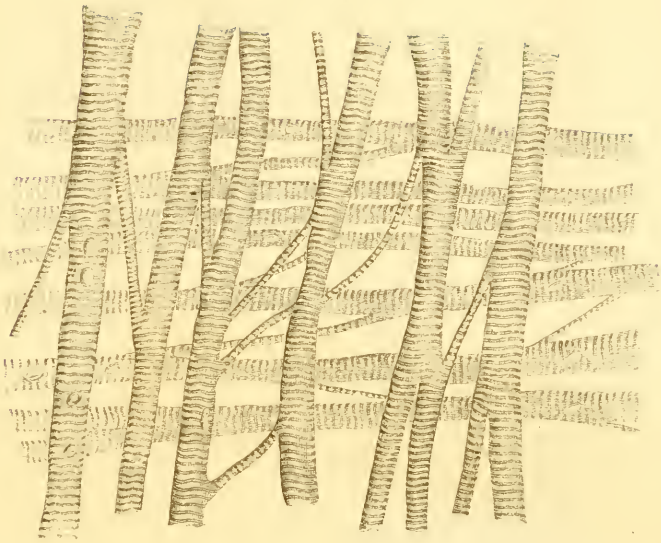

Fig. 5.

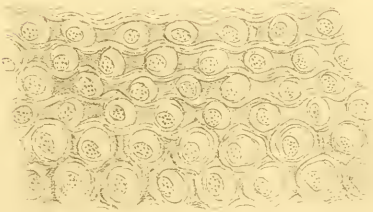

ownload from The Biodiversity Heritage Library http://www.biodiversitylibrary.org/; www.biologiezentru

ownload from The Biodiversity Heritage Library http://www.biodiversitylibrary.org/; www.biologiezentru

Fig. 6a.

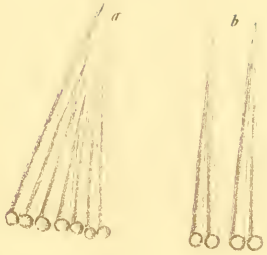

Fig. 7.



Fig. 8.

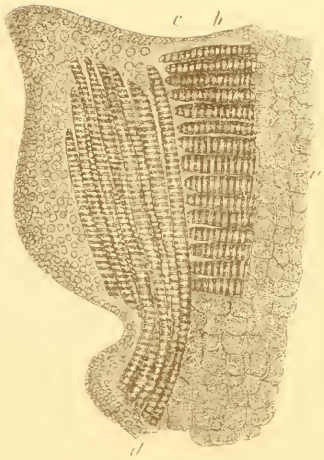

Fig. 6b.

Fig. 9.

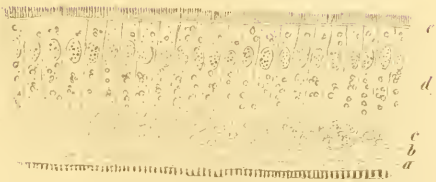

Fig. 10.



ownload from The Biodiversity Heritage Library http://www.biodiversitylibrary.org/; www.biologiezentru

ownload from The Biodiversity Heritage Library http://www.biodiversitylibrary.org/; www.biologiezentru

Fig. 11.

Fig. 12.

Fig. 13.



ZOBODAT - www.zobodat.at

Zoologisch-Botanische Datenbank/Zoological-Botanical Database

Digitale Literatur/Digital Literature

Zeitschrift/Journal: Sitzungsberichte der Akademie der Wissenschaften mathematisch-naturwissenschaftliche Klasse

Jahr/Year: 1858

Band/Volume: 33

Autor(en)/Author(s): Basch Samuel Siegfried Karl von

Artikel/Article: Untersuchungen über das chylopoetische und uropoetische System der Blatta orientalis. (Mit 5 Tafeln). 234-260