

*Die anomalen Articulationen des ersten Rippenpaares.*Von **Dr. Hubert Luschka**,

Professor der Anatomie in Tübingen.

(Mit 3 Tafeln.)

(Vorgelegt in der Sitzung vom 4. November 1859.)

Über die morphologische Bedeutung der menschlichen Rippenknorpel ist eine allseitig begründete Kenntniss bisher noch nicht erzielt worden. Ziemlich allgemein werden diese Bestandtheile des Skeletes für weiter entwickelte Reste der primordialen Rippen gehalten, und die Knorpel der zweiten bis achten Rippe als ungeheuer entwickelte Gelenksknorpel erklärt. Wie weit man von einem richtigen Verständnisse entfernt ist, geht aber ganz besonders aus der Ansicht hervor, welche man sich über den Knorpel der ersten Rippe gebildet hat. Während die meisten Lehrer und Schriftsteller ¹⁾ sich auf die Angabe beschränken, dass die erste Rippe mit dem Brustbeine durch Synchondrose verbunden und ihr Knorpel mit der ersten *Incisura costalis* verschmolzen sei, wird von Henle ²⁾ noch des Näheren berichtet: der Knorpel der ersten Rippe gehöre ebensowohl dem Brustbeine als der Rippe an, und könne als ein in die Länge gezogener Nathknorpel betrachtet werden. Herr Dr. Wilhelm A. Freund ³⁾ statuirt sogar eine Analogie dieses Knorpels mit den Nathknorpeln des Tribasilarbeines und ist der Meinung, diese trete auch in pathologischer Hinsicht klar hervor. Freund ist nämlich (a. a. O. S. 22) zu der Überzeugung gelangt, dass für die in der Spitze der Lunge beginnende, meist chronisch verlaufende, bei

¹⁾ Vgl. Krause, Handbuch der menschlichen Anatomie. 2. Aufl. Hannover 1843, Bd. 1, S. 296.

²⁾ J. Henle, Handbuch der Knochenlehre des Menschen. Braunschweig 1855, S. 54.

³⁾ Der Zusammenhang gewisser Lungenkrankheiten mit primären Rippenknorpel-Anomalien. Erlangen 1859, S. 17.

jugendlichen, durch einen charakteristischen Habitus ausgezeichneten Individuen vorkommenden Tuberculose, die Ursache in einer anomalen Beschaffenheit des Knorpels der ersten Rippe zu suchen sei.

Um für die Beurtheilung dieser und ähnlicher Ansichten, sowie der normalen und abnormen Verhältnisse der menschlichen Rippenknorpel den geeigneten Massstab zu gewinnen, müssen wir die Betrachtung gewisser stationärer Typen im Thierreiche, so wie die Entwicklungsgeschichte der Rippenknorpel zu Grunde legen.

Im Thierreiche spricht sich die morphologische Bedeutung der Rippenknorpel in ausgezeichneter Reinheit unter anderen bei verschiedenen Wiederkäuern aus. Beim Kalbe z. B. erscheinen die Knorpel der echten Rippen, die erste nicht ausgenommen, als völlig selbstständige, mit beiden Enden in gegliederte Verbindung tretende Gebilde. Dem äussern convexen Ende des annoch durchaus hyalinen Knorpels entspricht ein überknorpeltes mit einer flachen Gelenkspfanne versehenes Ende des Rippenknochens. Beide Gelenksflächen werden durch eine alle Qualitäten einer Synovialhaut darbietende Membran, sowie durch ein diese nach aussen hin verstärkendes fibröses Gewebe in Berührung erhalten. Das Sternalende des Rippenknorpels wird von einer Gelenksgrube des Brustbeines aufgenommen. Später findet eine Verknöcherung des Rippenknorpels bis auf eine den Gelenksüberzug darstellende Schichte Statt. Der am Sternalende des Rippenknochens vorfindliche im Jugendzustande überaus mächtige Knorpel hat die Bedeutung einer Epiphyse, in welcher auch ein selbstständiger Knochenkern auftritt, von dem aus die Ossification medianwärts soweit vorschreitet, dass nur noch eine dünne, an der freien Fläche vollkommen glatte Schichte eines hyalinen Gelenkknorpels für die ganze Dauer des Lebens übrig bleibt. Die den Rippenknorpel des Menschen entsprechenden Bestandtheile sind auch bei den Vögeln mit beiden Enden in bewegliche Verbindung gesetzt, indem sie einerseits mit dem Rippenknochen, anderseits mit dem Brustbeine durch vollkommene Gelenke, seltener durch bewegliche Faserknorpelfugen zusammenhängen. Wie bei den Cetaceen und den meisten Edentaten, verknöchern die Rippenknorpel auch bei den Vögeln frühzeitig — wahre *Ossa sternocostalia* darstellend.

Die Entwicklungsgeschichte lehrt, dass die Knorpel der Brustrippen, mögen sie nun als solche fortbestehen, oder in gesetzmässiger Weise verknöchern, mögen sie das ganze Leben hindurch

getrennt bleiben oder mit den Rippenknochen in Continuität treten, als gesonderte Knorpelkerne auftreten, und sich selbstständig weiter bilden. Diese Thatsache ist zuerst von Bruch¹⁾ für Säugethiere und für das Hühnchen richtig erkannt worden. Von den falschen Rippen hat Bruch das nicht beobachtet und glaubt, dass deren Knorpel als Apophysen betrachtet werden müssen. Die letztere Angabe vermochte ich beim Kalbe nicht durchaus zu bestätigen, indem ich hier zwischen Knochen und Knorpel der achten und neunten das Brustbein nicht mehr erreichenden Rippen, noch ein vollständiges Gelenk, an der zehnten Rippe daselbst entweder eine durch eine faserknorpelige oder aber durch ein Halbgelenk bewerkstelligte Verbindung gefunden habe, während der Knorpel der eilften und zwölften Rippe sich ununterbrochen bis zur Ossificationsgrenze des Rippenknochens erstreckt hat.

Am menschlichen Fötus hat man bisher noch keine die Entwicklung seiner Rippenknorpel betreffenden Nachforschungen angestellt. Die Untersuchungen sind aber auch hier ungleich schwieriger, weil die Grenze zwischen der Anlage des Knorpels und Knochens viel weniger scharf ist, als bei denjenigen Geschöpfen, bei welchen sich eine bleibende Sonderung einstellt. Doch ist es mir gelungen ganz befriedigende Aufschlüsse zu erlangen. Es ist aber nöthig die Untersuchungen an sehr jungen Embryonen vorzunehmen, bei welchen die Ossification der Rippenknochen noch nicht weit vorgeschritten, d. h. wo noch ein grosser Abschnitt ihrer knorpeligen Grundlage von der Einlagerung von Kalksalzen frei ist. Man wird finden, dass der ossificirende vom bleibenden Rippenknorpel, wenn das von allen übrigen Gewebstheilen wohl gereinigte Object in Glycerin zwischen Glasplättchen gegen das Licht gehalten wird, dadurch unterschieden ist, dass der erstere viel heller als der letztere erscheint. Es besteht zwischen beiden für das blosse Auge und für die Loupe eine scharfe Grenzlinie, die jedoch in der Regel nicht durch eine mikroskopisch nachweisbare Differenz der Substanzen bedingt ist, sondern, wie es scheint, nur durch einen verschiedenen Aggregationszustand ihrer geformten Elemente. Nur ausnahmsweise habe ich die Grenzlinie durch

¹⁾ Neue Denkschriften der allgemeinen schweizerischen Gesellschaft für die gesammten Naturwissenschaften. Zürich 1852. — Karl Bruch, Entwicklungsgeschichte des Knochensystems.

eine der Höhenrichtung der Rippe entsprechende, mehr oder weniger deutliche Streifung ausgedrückt gesehen, welche jedoch weniger durch die in dieser frühen Periode nur höchst sparsame Zwischenmaterie, als vielmehr durch die Richtung der Knorpelzellen herbeigeführt wird. Auch bei denjenigen Thieren, bei welchen das Costalende der Rippenknorpel später durch ein Gelenk mit dem Knochen der Rippe verbunden ist, finden sich in der frühesten Zeit ähnliche wenn auch deutlicher ausgesprochene Verhältnisse. Erst nach und nach prägt sich im Bezirke des künftigen Gelenkes ein deutlich faseriges, von Knorpelzellen durchsetztes Gewebe aus. Beim Rindsfötus vermochte ich alle Stadien der Gelenkbildung von der soliden, morphologisch kaum unterscheidbaren Grundlage an, bis zum Auftreten der vollständigen Articulation zwischen Knochen und Knorpel der Rippe zu verfolgen, und die an anderen Skeletabschnitten in dieser Hinsicht schon früher gewonnenen Resultate in allen Punkten durchaus zu bestätigen. Es muss hier schon angemerkt werden, dass es in Ausnahmefällen auch beim Menschen an der Grenze zwischen künftigen Knochen und Knorpel der Rippe, in Folge eines Weiterschreitens der normalmässig kaum angedeuteten Sonderung, zur Bildung eines Gelenkes kommt.

Es darf aber auch nicht verschwiegen werden, dass man sich mitunter vergeblich bemüht, an menschlichen Embryonen eine bestimmte Grenzlinie zwischen der primordialen Anlage von Knochen und Knorpel der Rippe auszumitteln, und dass es bei älteren Fötus fast immer eine absolute Unmöglichkeit ist eine solche aufzufinden. Es tritt hier ein ganz ähnliches Verhältniss ein, wie bei den Embryonen von *Chelonia* in Betreff des Vertebralendes der Rippen, deren knorpelige Anlagen sich nach Rathke's¹⁾ Wahrnehmungen ohne alle Unterbrechung in die Knorpelsubstanz der Bogenschenkel der Rumpfwirbel fortsetzen. Wohl mit Recht macht Bruch im Hinblick auf das Entwicklungsgesetz im ganzen übrigen Wirbelthierreiche darauf aufmerksam, dass es sich hier, wie ohne Zweifel die allerfrühesten Entwicklungsstufen lehren würden, nicht sowohl um eine mangelnde Abgliederung handelt, als vielmehr um eine ausnahmsweise Verschmelzung ihrer Uranlage nach gesonderter Skelet-

¹⁾ Heinrich Rathke, Über die Entwicklung der Schildkröten, Braunschweig 1848. S. 83.

theile. Man weiss aber aus zahlreichen Beobachtungen beim Menschen, dass solch frühzeitige Verschmelzungen resp. unterbliebene Sonderungen an den verschiedensten Abschnitten des Skeletes Platz greifen können, und dann die sogenannten angeborenen Synostosen darstellen.

Dieses Verhalten zeigt in der Regel das Sternalende des Knorpels der ersten Rippe. Im frühesten Fötalleben erscheint aber auch er nicht weniger von der Anlage des Brustbeines gesondert als die Knorpel der übrigen wahren Rippen. Die Sonderung ist aber anfangs nicht durch ein histologisch unterscheidbares Substrat vermittelt, indem sowohl die annoch sehr sparsame Zwischensubstanz beider Skelettheile, als auch die geformten Elemente unter sich vollkommen übereinstimmen. Einige Scheidung macht sich aber doch schon im Ganzen, d. h. in der Gruppierung der Zellen dadurch bemerklich, dass an der Stelle des Zusammenstosses eine Schichte derselben in einem durch das besondere optische Verhalten leicht erkennbaren Zusammenhange mit den Zellen des künftigen Periostes steht. Später z. B. bei achtwöchentlichen Embryonen findet man nicht selten eine schon mit blossen Auge sichtbare, weissliche, ganz und gar in der Verlaufsweise der späteren Grenzlinie zwischen Knorpel der ersten Rippe und Handhabe des Brustbeines angebrachte Schichte eines von seiner nächsten Umgebung verschiedenen Gewebes (Fig. 1 c). Dieses besteht theils aus Faserzügen, welche in der Längenrichtung des Knorpels verlaufen, und sich allmählich in die hyaline Grundsubstanz desselben und jener des Manubrium verlieren, theils aus solchen, welche dem Höhendurchmesser der Rippe folgen. Dieses Fasergewebe, welches mit dem des Prichondrium continuirlich ist, enthält eine bedeutende Anzahl ordnungslos eingestreuter kleinerer Knorpelzellen. Sowohl dieses als auch das vorige Stadium lässt in der grossen Mehrzahl der Fälle im Verlaufe des weiteren Wachsthumes keine Spuren zurück. Nur ausnahmsweise geschieht in dieser Richtung eine Weiterbildung und findet schliesslich die Entfaltung zu einem wahren Gelenke Statt.

Aber auch bei den übrigen Brustrippen schreitet die in früherer Zeit faserig-knorpelige Grundlage der künftigen Sternocostalgenelke nicht immer in gesetzmässiger Weise so weit fort, dass es zur Ausbildung einer die Gelenkhöhle unmittelbar begrenzenden gefässhaltigen Faserschichte — zur Entwicklung einer Synovialhaut kommt, sondern die Verbindung persistirt bisweilen als Synochondrose, oder

bleibt für die ganze Dauer des Lebens auf derjenigen Stufe stehen, auf welcher die Höhle des Gelenkes nicht von einer Synovialhaut, sondern von einem gänzlich gefässlosen Faserknorpelgewebe begrenzt wird, und somit die Articulation den reinen Charakter eines Halbgelenkes ¹⁾ an sich trägt.

Durch die bisherigen Mittheilungen dürfte es als erwiesen zu betrachten sein, dass die Knorpel wenigstens der wahren Rippen auch des Menschen nicht als unverknöchert gebliebene Reste der primordialen Rippen und namentlich nicht als kolossal entwickelte Gelenknorpel angesprochen werden können, sondern dass sie mit den manchen Thieren zukommenden *Ossa sternocostalia* in Parallele gesetzt werden müssen.

Diese Anschauungsweise lässt sich aber auch durch gewisse die Rippenknorpel betreffende Anomalieen noch weiter und tiefer begründen.

Vor Allem fesselt hier eine Wahrnehmung Sandifort's ²⁾ unsere Aufmerksamkeit. Dieser Beobachter fand nämlich bei einem älteren Fötus auf der rechten Seite den Knorpel der 1. 2. 3. 4. Rippe, auf der linken Seite auch noch den Knorpel der 5. Rippe von den bezüglichen Rippenknochen durch einen Zwischenraum geschieden. Es lässt sich gewiss ungezwungen annehmen, dass die Knorpel hier, wie sie als gesonderte Kerne auftraten, so auch sich selbst

¹⁾ Es beruht auf einem bedauerlichen Versehen, wenn Henle (Bericht über die Fortschritte der Anatomie im Jahre 1858, S. 123) referirt: unter dem Namen „Halbgelenke“ habe ich „mit den Synchronosen eine Anzahl Amphiarthrosen, wie die Rippenbrustbein-Gelenke und das Iliosacral-Gelenk, zusammengefasst,“ während ich doch (Die Halbgelenke des menschlichen Körpers. Berlin 1858, S. 17) mit aller Bestimmtheit erklärt habe, dass eine Verwechslung der Halbgelenke mit dem, was die Anatomen der Gegenwart Amphiarthrosen nennen, schon deshalb nicht stattfinden könne, weil unter dem letzteren Begriff vollständige, d. h. mit einer gefässreichen Synovialhaut versehene Gelenke fallen, die eine jedoch nur geringe Beweglichkeit darbieten. Ich habe ferner wiederholt darauf hingewiesen, dass verschiedene Gelenke des menschlichen Körpers, namentlich die Sternocostal-Articulationen ausnahmsweise auf halbem Wege der Entwicklung stehen, und anomaler Weise zeitlebens Halbgelenke bleiben können. Die Sternocostal-Gelenke, sowie das Iliosacral-Gelenk, dessen vollkommene Gelenksnatur ja gerade von mir zuerst nach allen Seiten hin erkannt worden ist (vgl. Archiv für pathologische Anatomie 1854, S. 300), habe ich überhaupt nur des Vergleiches und gewisser nothwendig gewordener Erörterungen wegen in dem angeführten Werke in nähere Betrachtung ziehen zu müssen geglaubt.

²⁾ Ed. Sandifort, *Observationes anatomico-pathologicae*. Lugd. Batav. 1779. Libr. III. Cap. I, pag. 16, Taf. V, Fig. 4.

ständig weiter bildeten, aber eines zu geringen Wachsthumes in die Länge wegen, die Anlagen der Rippenknochen nicht, wohl aber die des Brustbeines erreicht haben. Hiefür sprechen auch die nicht so gar selten vorkommenden überzähligen Rippenknorpel, welche wohl zu unterscheiden sind von den aus der gabeligen Theilung einer Rippe hervorgegangenen Knorpelspangen. Am gewöhnlichsten werden, wie schon Cruveilhier¹⁾ anmerkt, die supernumerären Rippenknorpel zwischen dem Knorpel der dritten und vierten Rippe gefunden. In einem mir vorliegenden Falle sehe ich hier beim erwachsenen Menschen auf der linken Seite einen 4 Cent. langen Knorpel, welcher mit convexem Ende in eine für ihn bestimmte Incisur des Brustbeines ohne Dazwischenkunft eines Fasergewebes fest eingefügt ist. Das verschmälerte abgerundete äussere Ende ragt in die Faserung des *Musc. intercost. int.* hinein, dessen Bündel sich in der ganzen Länge dieses Knorpels an dem oberen und unteren Rande desselben bis zum Brustbeine hin anheften. Beiden Rändern entlang verläuft je ein Zweig der *Art. mamm. interna*. Der Intercostalraum ist im Bereiche dieses Knorpels 2·5 Cent. hoch, und die angrenzenden Knorpel nach Grösse und Form von den normalen Verhältnissen nicht abweichend. Ein sehr merkwürdiges Beispiel eines überzähligen Rippenknorpels ist neulich von Oehl²⁾ beschrieben worden. Bei einem neugeborenen Knaben war der Schwertfortsatz gabelig gespalten und jederseits mit einem kurzen, knorpeligen, durch ein vollkommenes Gelenk gesonderten Anhang von 3''' Länge versehen. Henle's Jahresbericht pro 1858, S. 117 fügt dem Referate hierüber die Bemerkung bei, dieser Anhang des Schwertfortsatzes sei als mediales Rippenende und demnach als ein Beweis zu betrachten, dass die Rippe ebensowohl vom Brustbeine, wie von der Wirbelsäule aus sich entwickle. Meiner Ansicht nach aber sind solche Vorkommnisse wichtige Bestätigungen dafür, dass die Rippenknorpel selbstständig auftreten, und erst secundär mit dem auch seinerseits selbstständig auftretenden Rippenknochen und Brustbeine in Verbindung treten. Eine spätere auf diese Frage aufmerksame Forschung wird ohne Zweifel auch Beispiele kennen lehren von Rippenknorpeln, welche frei, d. h. ohne

1) Cruveilhier, *Traité d'anatomie descriptive*. Paris 1851, I, p. 219.

2) E. Oehl, Sulla presenza di un' articolazione costo-xifoidica nello scheletro umano. Aus dem 32. Bande der Sitzungsberichte d. k. Ak. d. Wissensch.

allen directen Verband mit Rippenknochen und Brustbeine in der Musculatur eingelagert sind.

Zu besonders lehrreichen Betrachtungen aber geben die anomalen Gelenke Veranlassung, durch welche der Knorpel der ersten Rippe einerseits mit der Handhabe des Brustbeines, anderseits mit dem Rippenknochen in mehr oder weniger bewegliche Verbindung gesetzt ist.

1. Das Sternocostaljoint der ersten Rippe.

Durch eine mit der sogenannten *Cartilago suturarum* der Schädelknochen vergleichbare, dünne, aber scharf abgegrenzte, sich in das Perichondrium fortsetzende Schichte eines Fasergewebes findet man den Knorpel der ersten Rippe nicht selten an das *Manubrium sterni* angeheftet und erkennt in dieser Verbindung das Äquivalent jener Gelenke, welche normalmässig den Verband der übrigen wahren Rippen mit dem Brustbeine vermitteln. Von der Mitte jenes faserigen Substractes aus, welches übrigens für die ganze Dauer des Lebens unverändert fortbestehen kann, beginnt in denjenigen Fällen, welche zur Bildung eines Gelenkes tendiren, eine Erweichung und schliessliche Verflüssigung. Den Anfang dieser Umwandlung habe ich wiederholt schon bei 10- bis 15 wöchentlichen Fötus, gewöhnlich aber erst nach der Geburt sowohl im kindlichen als auch im späteren Alter vorgefunden. Wie bei allen Gelenkbildungen ist es die Grundsubstanz, welche die ersten Veränderungen erleidet, und dann erst folgen die eingelagerten Zellen, welche an Volumen zunehmen, homogen, glashell und weich werden, um schliesslich zu zerschmelzen. Die Gelenkbildung bleibt mitunter auf halbem Wege stehen, es kommt nicht zur Ausprägung einer Synovialhaut; gewöhnlich jedoch erreicht das Gelenk einen höheren Grad der Vollendung, indem es eine mit einer gefässreichen Synovialkapsel versehene Amphiarthrose darstellt. In beiden Fällen sprossen aus der innersten, der Verflüssigung entgangenen Faserschichte zahlreiche gefässlose zottenartige Auswüchse in die Gelenkhöhle hinein. Die von Henle gehegte Meinung (vgl. dessen Jahresbericht pro 1858, S. 125): dass die Synovialzotten nicht sowohl aus den Wänden des Gelenkes hervorsprossen, als von einer die Höhle des Gelenkes anfänglich erfüllenden netzförmigen Bindegewebslage zurückbleiben, vermag ich nicht zu

unterstützen. Die alle möglichen Stufen der Entwicklung zeigenden Synovialzotten gehen nicht weniger aus einem selbstständigen knospenartigen Wachsthum der Bindesubstanz hervor, als die mit ihnen morphologisch wesentlich übereinstimmenden zottenartigen Auswüchse aller übrigen serösen Häute. Henle's Anschauung passt höchstens auf gewisse, einzelne Gelenke, wie z. B. das Kniegelenk mitunter strangartig durchsetzende, von einem Knochen zum andern ausgespannte Bindegewebsfortsätze.

Ogleich verschiedene Schriftsteller daran erinnern, dass der Knorpel der ersten Rippe mit dem Brustbeingriffe mittelst einer Kapsel articuliren könne, so fehlt es doch an genaueren, die gröbere Morphologie und die Textur der Bestandtheile dieses Sternocostalgelenks betreffenden Mittheilungen. Es hat daher ohne Zweifel einigen Werth, wenn ich einen concreten Fall aus der Reihe meiner eigenen Wahrnehmungen bebringe. Derselbe ist der Leiche eines wohlgebauten erwachsenen Menschen entnommen, und gewährt in allen Punkten ein sehr reines Bild einer höheren Entwicklung der gesetzmässig vorhandenen ursprünglichen Anlage, und liefert den schlagendsten Beweis für die Unabhängigkeit des Knorpels der ersten Rippe von der Handhabe des Brustbeines. Die am Handgriffe des Brustbeines angebrachte Gelenksfläche kommt etwa der halben Höhe seines Seitenrandes gleich, ist schwach S-förmig gekrümmt, und ist durch eine schmale nicht überknorpelte Knochenbrücke von der *Incisura clavicularis* getrennt. Ihr Knorpelüberzug ist nicht an allen Stellen gleich mächtig und in Maximo höchstens 1·5 Millim. dick. Für das blosse Auge erscheint er bläulichweiss und gleichartig hyalin. Mikroskopische Durchschnitte überzeugen jedoch von der Existenz einer oberflächlichen faserigen, von Knorpelzellen durchsetzten Schichte. In gleicher Weise verhält sich das Gelenksende des Rippenknorpels. Die Gelenksflächen werden durch eine Kapsel in Berührung erhalten, welche in eine innere blutgefässreiche zum Theil in feine Zotten ausgewachsene, und in äussere fibröse ungemein feste Schichte zerfällt, welche mit der Knochenhaut continuirlich ist, und durch herabtretende Faserzüge des *Lig. costoclaviculare* einige Verstärkung erfährt.

Nicht immer zeigt inzwischen das Costoclaviculargelenk der ersten Rippe diesen der ursprünglichen Anlage ganz conformen Typus. In einem ein weibliches Individuum des vorgerückten Alters betreffen-

den Falle fand Gruber ¹⁾ folgende Anordnung: Jeder Knorpel der ersten Rippe wurde gegen das Brustbeinende viel breiter und nahm fast den ganzen Seitenrand des *Manubrium sterni* ein. Der Handgriff besass rechterseits eine einfache, linkerseits eine doppelte durch ein *Lig. interarticularare* getrennte Gelenksdelle. Die obere Gelenksdelle war $4\frac{1}{2}$ ''' hoch und $3\frac{1}{2}$ ''' breit; die untere S-förmig gekrümmte war 7''' hoch und weniger breit als die obere. Durch eine sehr deutlich ausgebildete Kapselmembran wurden die bezüglichen Gelenksflächen zusammengehalten.

2. Das Gelenk zwischen Knorpel und Knochen der ersten Rippe.

Ganz im Allgemeinen, ohne Rücksicht auf eine bestimmte und namentlich die erste Rippe, wurde schon von Hyrtl ²⁾ darauf aufmerksam gemacht, dass bisweilen, und dann gewöhnlich in der Mitte der Rippe, eine bewegliche Fuge existire, aber von ihm zugleich die Bemerkung beigefügt, dass es sich hier mehr um eine erworbene Pseudarthrose, als um ein angeborenes, abnormes Entwicklungsverhältniss handelt. Eine eben solche dem Schöpfungsplane gänzlich fremde Articulation habe ich jüngst am Dornfortsatz des siebenten Halswirbels eines Epileptikers gefunden. Ein 1·7 Cent. langes Stück dieses Fortsatzes articulirte mit dem übrigen Abschnitte desselben durch ein sehr schlaffes überaus bewegliches Gelenk. Die Verbindungsflächen wurden durch eine dünne Schichte eines sehr unebenen, in viele Fortsätze ausgewachsenen Faserknorpels überzogen. Die Ränder derselben waren gewulstet, sehr unregelmässig, stellenweise mit kleinen Exostosen besetzt. Es ist um so sicherer anzunehmen, dass man es hier mit einer Pseudarthrose zu thun hat, als die Grenze der fest angewachsenen Epiphyse, welche unter Umständen eine getrennte Entwicklung erfahren kann, noch leicht nachweisbar gewesen ist.

Ganz andere Gesichtspunkte sind aber in denjenigen Fällen von anomaler Gelenkbildung mindestens nicht ausser Acht zu lassen, die Localitäten betreffen, an welchen schon die erste Entwicklung für dieselbe günstige Bedingungen setzt, und die ausserdem bei verschiedenen Thieren in gesetzmässiger Weise durch Gelenke wirk-

1) Wenzel Gruber, Neue Anomalien, als Beiträge zur physiologischen, chirurgischen und pathologischen Anatomie. Berlin 1849, S. 5.

2) Handbuch der topographischen Anatomie. Wien 1857, Bd. I, S. 441.

lich bezeichnet sind. Hierher gehören ohne allen Zweifel manche Fälle von Articulation zwischen Knorpel und Knochen der ersten Rippe. Ich ¹⁾ habe meines Wissens zuerst auf das Vorkommen dieser merkwürdigen Gelenkbildung aufmerksam gemacht und ein Beispiel davon zur Kenntniss gebracht. Das Gelenk (Fig. 4) fand sich ganz übereinstimmend auf beiden Seiten bei einem kräftigen schön gebauten Mann, in dessen Leiche nicht die mindeste Erkrankung irgend eines Brustorganes nachgewiesen werden konnte. Der Rippenknorpel zeigte sich bis auf einen, seiner äusseren Verbindungsfläche angehörigen Gelenksüberzug in seiner ganzen Dicke verknöchert. Seine Länge betrug 3·5 Cent. und entsprach also nahezu der von Freund gefundenen durchschnittlichen Länge des Knorpels der ersten Rippe, welche nach ihm bei Männern 3·8 Cent., bei Weibern 3·1 Cent. beträgt. Die Form der ganzen Rippe und ihre Totallänge, so wie Umfang und Configuration des Brusteinganges haben keinerlei abnorme Verhältnisse zu erkennen gegeben. Der in Rede stehende Fall nimmt ein ganz ungewöhnliches Interesse dadurch in Anspruch, dass der verknöcherte Knorpel vollkommen gesondert, in ähnlicher Weise ein *Os sternocostale* darstellt, wie es für die erste Rippe und für die übrigen wahren Rippen beim Rinde und anderen Thieren die Regel ist, jedoch mit dem Unterschiede, dass nur sein äusseres Ende durch ein Gelenk, das innere dagegen durch eine Art von Synchondrose vereinigt war. Das den Knorpel mit dem Knochen verbindende Gelenk besass, obgleich eine nur geringe Beweglichkeit nachzuweisen war, gleichwohl alle wesentlichen Eigenschaften einer Diarthrose, eine Höhle nämlich, Knorpelüberzüge der an einander grenzenden Skelettheile, und diese zusammenhaltende Faserzüge. Die spaltförmige Gelenkhöhle wurde von ungleich mächtigen Knorpelplatten begrenzt, welche eine in Maximo nur 1·5 Millim. betragende Dicke, und eine nicht glatte, sondern theils mit gröberen Erhabenheiten und Vertiefungen versehene, theils mit zarten Villositäten besetzte Oberfläche hatten. Die Knorpelscheiben enthielten eine höchst unregelmässig gefaserte, mit den Faserzügen bis nahe an die betreffenden Knochenflächen reichende Grundsubstanz, welche gegen die freie Seite zahllose Fortsätze von allerlei Gestalten producirte, die zum Theil Träger von Knorpelzellen waren und neben Spuren einer synovialen Feuchtig-

¹⁾ Jch. Müller's Archiv 1837, S. 327.

keit die Gelenkhöhle erfüllten. Das Fasergerüste enthielt eine bedeutende Anzahl kleinerer und grösserer Knorpelzellen, von welchen manche ausgezeichnet dicke Wände hatten. In der äussersten Circumferenz waren die Knorpelplatten unter einander verwachsen und nach aussen hin der Zusammenhang durch fibröses Gewebe verstärkt. Von einer Synovialhaut oder in die Höhle hereinragenden gefässhaltigen Fortsätzen liess sich nirgends eine Spur entdecken, und es muss demnach die ganze Formation als ein auf halbem Wege der Entwicklung stehen gebliebenes, d. h. als ein Halb-Gelenk erklärt werden. An der Stelle des Zusammenstosses des Knorpels mit dem Handgriffe des Brustbeines liess sich, nach vollständiger Entfernung der Knochenhaut, eine im Wesentlichen S-förmig gekrümmte, durch ein weissliches dichtes Faserknorpelgewebe bezeichnete Linie erkennen, welche mit der ursprünglichen Grenzmarke vollkommen übereinstimmte. Es besteht also auch hier kein Continuitätsverhältniss sondern eine Fuge, welche als das unzweifelhafte Äquivalent jener beweglichen Verbindung zwischen Knorpel und Knochen der Rippe und als diejenige Stufe der Gelenkbildung zu betrachten ist, in welcher es zu keinerlei Verflüssigung gekommen ist.

Das Gelenk zwischen Knorpel und Knochen der ersten Rippe ist nachmals von Dr. W. A. Freund wiederholt beobachtet aber für alle Fälle ganz anders erklärt worden. Dasselbst eine Andeutung einer auf die Entwicklungsgeschichte zurückführbaren Gelenkbildung aufzufinden ist ihm ¹⁾ niemals, wohl aber der Aufbau einer überaus kühnen Hypothese gelungen. Die Bildung eines Gelenkes beruht nach Freund hier allemal auf einer mechanischen Gewalt, auf dem Zuge der kräftigen an die erste Rippe sich inserirenden Muskeln. „Die vollständige Beseitigung der durch abnorme Kürze und scheidenförmige Verknöcherung des ersten Rippenknorpels hervorgebrachten Missverhältnisse und Functionsstörungen, und Heilung der in der Lungenspitze bereits ausgebildeten Tuberculose geschieht durch die Gelenkbildung an dem ersten Rippenknorpel“ ²⁾. Von den genannten Anomalien der ersten Rippe leitet also Freund (nach dem von Virchow aufgestellten Schema der gestörten Entwicklung

¹⁾ Beiträge zur Histologie der Rippenknorpel. Breslau 1858, S. 58.

²⁾ W. A. Freund, Der Zusammenhang gewisser Lungenkrankheiten mit primären Rippenknorpel-Anomalien, S. 63.

des Gehirnes in Folge anomalen Verhaltens der *Synchondrosis sphenoccipitalis*) eine bedeutende Beeinträchtigung der Lunge ab und ist namentlich der Ansicht, dass dieselben manchen in der Spitze der Lunge beginnenden Tuberculosen zu Grunde liegen.

Hiegegen muss ich zunächst daran erinnern, dass derjenige Theil der Lungenspitze, in welcher die Tuberculose gemeinhin beginnt, unter keinen Umständen von irgend welcher Beschaffenheit der ersten Rippe abhängig ist, da er 1·5 Cent. über den innern Rand derselben hinausschreitet. Dieses von mir genau erörterte und bildlich ¹⁾ dargestellte Verhältniss scheint Freund eben so sehr entgangen zu sein, als die daran geknüpfte Bemerkung (a. a. O. S. 6): „Indem das obere Ende des Pleurasackes über die erste Rippe hinaus ragt und dasselbst mit einer Anzahl von Gebilden, welche eine Raumveränderung dieses Abschnittes nicht vermitteln können, in fester Verbindung steht, so kann aus leicht begreiflichen Gründen auch der ihr entsprechende Theil der Lungenspitze kaum irgend räumliche Veränderungen erfahren. Mit dieser jedenfalls geringsten Beweglichkeit des über den Brusteingang hinaussteigenden Lungentheiles steht es vielleicht im Einklange, warum da so leicht sich Adhäsionen bilden, warum hier im Parenchyme der Lunge gewisse pathologische Veränderungen, wie die Tuberculose, so gerne und frühzeitiger als in anderen Lungenabschnitten ihren Sitz aufschlagen.“ Ich habe gezeigt, dass auch bei den stärksten Inspirationen das erste Rippenpaar nicht in dem Grade gehoben wird, dass die Lungenspitze in ihrer ganzen Ausdehnung in das Niveau des inneren Randes der ersten Rippe zu liegen kommt. Durch die Bestimmung der Veränderungen des Winkels, welchen der gerade Durchmesser des Brusteinganges, den ich mit der Conjugata des Beckeneinganges verglichen habe, mit dem Horizonte bildet, gewinnt man einen Massstab einerseits für den Grad der Beweglichkeit des ersten Rippenpaares und andererseits für den Wechsel seines Verhältnisses zur Lungenspitze ²⁾.

Wenn ich mich nun aber auch nicht mit der Ansicht befreunden kann, dass eine anomale Kürze des Knorpels der ersten Rippe, oder seine Verknöcherung ein ursächliches Moment der Lungentuberculose darstelle, und noch viel weniger daran ernstlich zu glauben ver-

¹⁾ H. Luschka, Die Brustorgane des Menschen. Tübingen 1857. Taf. II.

²⁾ Vgl. die Brustorgane, Erklärung zu Taf. II.

mag, dass in dem Auftreten jenes Gelenkes ein Heilungsbestreben der Natur zu erblicken sei, so will ich es doch nicht in Abrede stellen, dass unter Umständen die Entstehung des letzteren durch eine äussere Gewalt, durch eine mechanische Trennung der Theile vorbereitet werde. Darauf lassen sich ungezwungen solche Fälle zurück führen, in welchem das Gelenk in der Continuität eines krankhaft veränderten, namentlich von einer knöchernen Scheide umgebenen Knorpels auftritt. Dass aber eine derlei Ossification unter dem Einflusse einer Perichondritis schon im früheren Lebensalter im Gefolge einer Tuberculose auftreten könne, wer möchte es leugnen, nachdem es bekannt ist, dass tuberculöse Processe in der Schleimhaut des Kehlkopfes nicht weniger Perichondritis mit früh eintretender Verknöcherung gewisser Kehlkopfknorpel bewirken können? Welche zureichenden Gründe sprechen aber dafür, dass jene in manchen Fällen von Tuberculose vorgefundene Veränderung des Knorpels der ersten Rippe die Ursache und nicht vielmehr die Folge des Lungenleidens ist, welches das Perichondrium durch die an dasselbe sich anlegende Pleura recht wohl in Mitleidenschaft gezogen haben kann? Ich vermag den oben angeführten Anomalien des Knorpels der ersten Rippe jene Bedeutung für Erzeugung von Spitzentuberculose der Lunge aber auch erfahrungsgemäss nicht zuzuerkennen. Nicht allein habe ich jene Sorte von Tuberculose, welche Freund seinen Betrachtungen und Schlüssen zu Grunde legt, im Vereine mit 3·8 Cent. langen, gesunden Knorpeln des auch sonst wohlgebildeten ersten Rippenpaares beobachtet, sondern auch solche Fälle gesehen, in welchen trotz aller Kürze und histologischen Veränderung des Knorpels der ersten Rippe auch nicht eine Spur dieser Krankheit nachweisbar gewesen ist.

Ein Gelenk (Fig. 3), welches ohne Zweifel aus einer durch irgend welche Gewalt bewirkten mechanischen Trennung des krankhaft veränderten Knorpels der ersten Rippe hervorgegangen ist, habe ich neulich in ganz übereinstimmender Weise auf beiden Seiten an der Leiche eines älteren Mannes gefunden, der seinem Leben durch den Strang gewaltsam ein Ende gesetzt hat. Die Brustorgane haben keine pathologischen Veränderungen und namentlich die Lunge keine Spuren eines tuberculosen Leidens dargeboten. Der Knorpel der ersten Rippe war auf beiden Seiten bis auf einzelne in seiner Tiefe gelagerte Reste völlig verknöchert. Die Grenze sei-

nes Zusammenstosses mit dem Brustbeine war spurlos verschwunden und die Stelle seiner gesetzmässigen Verbindung mit dem Rippenknochen nur durch eine verschiedene Consistenz und Färbung der neugebildeten Knochenmasse kenntlich. Das mit dem Handgriffe continuirliche Segment des ossificirten Knorpels besass, seinem convexen Rande nach gemessen, eine Länge von 2·9 Cent. und eine schwach concave, von einem wulstigen Rande umzogene freie Verbindungsfläche am äusseren Ende. Das mit dem Rippenknochen continuirliche Segment des Knorpels war höchstens 5 Millim. lang, mit schwach convexer Endfläche versehen, deren Rand sich ebenfalls sehr gewulstet, etwas umgeworfen und mehrfach eingekerbt zeigte. Die Verbindungsflächen wurden von einer dünnen höchst unebenen faserknorpeligen Schichte überzogen, und von einer blutgefässreichen nach aussen hin durch ein mächtiges fibröses Gewebe verstärkten Kapsel in Berührung erhalten. Sowohl von den Knorpelüberzügen als auch von der innern Seite der Gelenkkapsel gingen zahlreiche verschiedene Formen von Pflanzenblätter nachahmende Fortsätze aus, welche nesteiniger synovialen Flüssigkeit die Gelenkhöhle erfüllten. Ob alle von Freund beobachteten Gelenke des Knorpels der ersten Rippe auf die von ihm supponirte Weise entstanden sind, vermag ich nicht zu entscheiden, möchte es aber mit Rücksicht darauf bezweifeln, dass der genannte Autor selbst sich (a. a. O. S. 65) zur Bemerkung veranlasst sieht: Die Ossification des Knorpels lasse auffallender Weise ein etwa 1''' dickes äusserstes Knorpelplättchen unversehrt, so dass sie eine knöcherne Grundlage für dieses die Rolle eines Gelenkknorpels übernehmenden Knorpelstückchens bilde.

Ausser den bisher geschilderten anomalen Articulationen der ersten Rippe, findet sich in seltenen Fällen auch eine gegliederte Verbindung derselben mit dem Schlüsselbeine. Der von mir beobachtete Fall eines Costoclaviculargelenkes (Fig. 5) betraf einen 19jährigen, an Lungentuberculose gestorbenen Mann, bei welchem sich diese Bildung jedoch nur auf der linken Seite gezeigt hat. Der in seiner Textur nicht im mindesten veränderte Knorpel der ersten Rippe hatte seinem convexen Rande nach gemessen eine Länge von 3·5 Cent. Gegen deren concaven Rand hin befand sich an der Stelle des Zusammenstosses vom Knorpel und Knochen eine

rundliche, von einem niedrigen Knorpelwalle umzogene Gelenkfläche, welche zu $\frac{2}{3}$ vom Knorpel, und zu $\frac{1}{3}$ vom Knochen gebildet wurde, welcher letztere an der bezüglichen Localität einen dünnen Knorpelüberzug besass. Von der dieser Gelenkfläche zugekehrten Seite des Schlüsselbeines, 3 Cent. von dessen Sternalende entfernt, ging ein 7 Millim. langer mit einem dicken Faserknorpelüberzuge versehener, einen rundlichen Knopf darstellender Fortsatz ab, der mit jener Gelenkgrube durch eine gefässreiche Kapsel ziemlich beweglich verbunden wurde.

Ein Costoclaviculargelenk wurde auch von Gruber ¹⁾ zweimal gefunden, die Gelenktheile zeigten aber eine entgegengesetzte Anordnung. Der Gelenkhöcker ging, $\frac{1}{4}$ " vor der Verbindung des Knochens mit dem Knorpel, von der Rippe aus, während die Clavicula 13" von ihrem Sternalende entfernt, mit einer seichten, überknorpelten Gelenkgrube versehen war. Ähnliche Beobachtungen sind in neuester Zeit von Dr. A. Schwegel ²⁾ gemacht worden.

Diesen letzteren Wahrnehmungen auf die gesetzmässige Entwicklung nicht zurückführbarer Articulationen füge ich die Beobachtung eines weiteren dem normalen Bildungstypus nicht minder fremden, überaus seltsamen Gelenkes bei, das ich bei einem wohlgebauten 25jährigen Menschen gefunden habe, der hier wegen Mordes hingerichtet worden ist (Fig. 6).

Die Handhabe des Brustbeines war in zwei über einander liegende Stücke zerfallen, welche durch eine Art von Arthrodie sehr beweglich unter einander verbunden wurden. Das obere, in der Mittellinie gemessen, 4.4 Cent. lange Segment war mit einer überknorpelten, von einem etwas wulstigen Rande umzogenen concaven Gelenkfläche versehen, während das untere, nur 2.3 Cent. lange Stück eine obere convexe überknorpelte, jener concaven entsprechend gebildete Verbindungsfläche hatte, so wie eine untere, welche in ihrer Form mit derjenigen übereinstimmte, durch welche die Handhabe mit dem Körper des Brustbeines in gewöhnlichen Fällen verbunden zu sein pflegt. Die letztere besass nämlich eine plane Knorpelplatte, die sich seitlich in den *Sinus costalis* für die zweite Rippe erstreckte.

¹⁾ Neue Anomalien etc Berlin 1849, S. 5.

²⁾ Zeitschrift für rationelle Medicin 1859, S. 318.

Die Länge des Brustbeinkörpers war im vorliegenden Falle auf 9·5 Cent. reducirt, während dieselbe gewöhnlich beim Manne durchschnittlich 12 Cent. beträgt, ein Mass, welches nahezu herauskommt, wenn der Körper und jenes supernumeräre Stück der Handhabe des Brustbeines zusammengenommen werden. Es steht mit der bedeutenden Verkürzung des Brustbeinkörpers im Einklange, dass die Knorpel des siebenten Rippenpaares ihre Einfügung nicht an der gewöhnlichen Stelle gefunden haben, sondern dieselbe weiter unten geschieht. Die Insertion hatte nämlich unter dem normalen letzten *Sinus costalis*, an der vorderen Fläche des Schwertfortsatzes Statt, welcher wie gewöhnlich durch Synchondrose mit dem Brustbeinkörper verbunden war.

Obschon die Knorpel des zweiten Rippenpaares nicht zur Seite jenes anomalen Gelenkes eingefügt waren, so lässt sich doch der höchst eigenthümliche Befund vielleicht am naturgemässesten so deuten, dass man jenes untere Segment der Handhabe als einen zur selbstständigen Fortdauer gelangten Ossificationskern des *Corpus sterni* betrachtet. Der Brustbeinkörper wird auf diese Art zur gewöhnlichen Länge gebracht, und die Anomalie bestünde sodann im Wesentlichen darin, dass die Insertion des zweiten Rippenpaares weiter nach unten hin verlegt ist.

Jenes Gelenk für eine, etwa aus einem Querbruche hervorgegangene, Pseudarthrose zu erklären, geht nicht wohl an, indem weder die angrenzende fibröse, noch die Knochen-Substanz irgend welche Spuren einer stattgehabten Entzündung gezeigt hat. Da der Handgriff durch jenes supernumeräre Stück ungewöhnlich verlängert, der Körper des Brustbeines aber beträchtlich verkürzt worden ist; da die ganze Configuration des Gelenkes ausserdem die frappanteste Ähnlichkeit zeigt mit der desjenigen, welches bei manchen Thieren z. B. beim Schweine normalmässig die Verbindung von Manubrium und *Corpus sterni* vermittelt, so dürfte die obige Erklärung wohl als die allein zulässige anzuerkennen sein.

Erklärung der Abbildungen.

Fig. 1. Rechte Seitenhälfte des *Manubrium sterni* nebst vorderem Abschnitte der ersten Rippe eines 16 wöchentlichen menschlichen Fötus, *A* in natürlicher Grösse, *B* in bedeutender Vergrösserung. Zwischen der noch durchaus knorpeligen Grundlage des Handgriffes *a* und dem Rippenknorpel *b* findet sich eine weissliche Faserschichte *c*, welche mit dem Gewebe des Periost continuirlich ist. Von der dunkler erscheinenden Masse der Anlage des Rippenknorpels ist der hellere ossificirende Knorpel *d* des Rippenknochens an diesem Objecte sehr scharf geschieden.

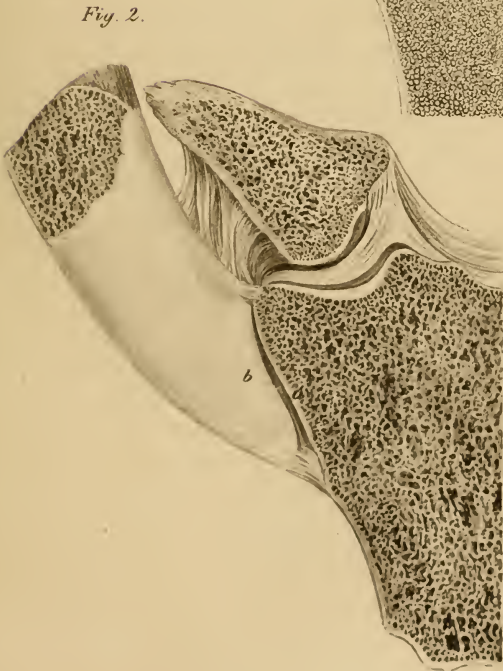
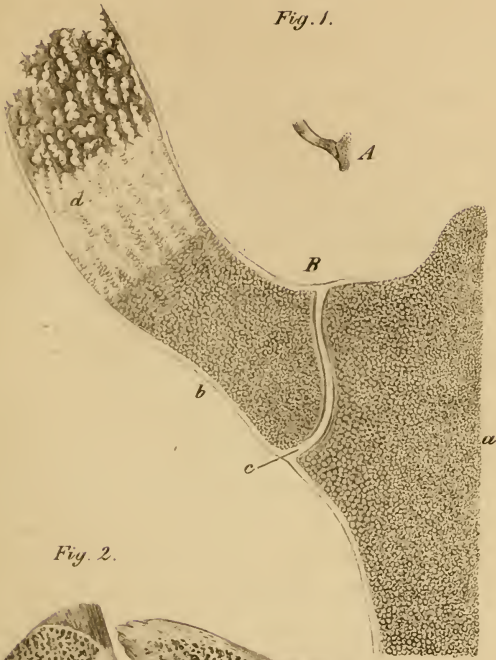
Fig. 2. Sternocostalgelenk der ersten rechten Rippe eines 40jährigen Mannes. Sowohl die überknorpelte Gelenkfläche *a* des Manubriums, als das Sternalende *b* des Knorpels der ersten Rippe zeigten im Wesentlichen eine den mit sattelförmigen Flächen versehenen Gelenken ähnliche Configuration, welche jedoch an dem verticalen Durchschnitte nicht so deutlich wie bei der Betrachtung von der Fläche her zu Gesichte kommt.

Fig. 4. Rechte Seitenhälfte des Handgriffes nebst vorderem Abschnitte der ersten Rippe eines 60jährigen Mannes. Der verknöcherte Knorpel *a* steht mit der Substanz des Manubriums in vollkommener, keine Spur der ursprünglichen Grenze zeigender Continuität. Der verknöcherte Knorpel ist gegen sein äusseres Ende durch ein Gelenk *b* unterbrochen, und das eigentliche äussere Ende *c* des Knorpels mit dem Rippenknochen in knöcherne Continuität getreten.

Fig. 4. Rechte Seitenhälfte des *Manubrium sterni* nebst vorderem Abschnitte der ersten Rippe eines 55 Jahre alten Mannes. Die Knochenhaut ist abgelöst, und von den Stellen der Verbindung des verknöcherten Rippenknorpels *a* so viel durch die Feile entfernt worden, als zur genaueren Ermittlung der Verhältnisse nöthig erschien. Das zwischen Knochen und Knorpel der Rippe befindliche Gelenk besitzt eine spaltenförmige Höhle *b* und Gelenkknorpel *c*, welche durch ein faserknorpeliges Gewebe in der Peripherie unter einander verbunden sind. Die Verbindung des Knorpels mit dem Handgriffe geschieht durch eine faserknorpelige ungemein dichte Schichte *d*, welche ihrer Anordnung nach genau der ursprünglichen Verbindungsweise entspricht (vgl. Fig. 1 *c*).

Fig. 5. Aus zweien, durch ein Gelenk unter einander verbundenen Stücken bestehende Handhabe des Brustbeines eines 25jährigen Menschen. Das obere Stück *a* besitzt eine concave, das untere *b* eine convexe überknorpelte Verbindungsfläche.

Fig. 6. Costoclaviculargelenk der linken Seite eines 19jährigen Menschen. Von der unteren Seite des Schlüsselbeines geht ein überknorpelter Gelenkkopf *a* ab, welchem eine etwas erhobene Gelenksdelle *b* an der Grenze von Knorpel und Knochen der ersten Rippe entspricht.



Luschka. Die anomalen Articulationen des ersten Rippenpaares Taf. II.

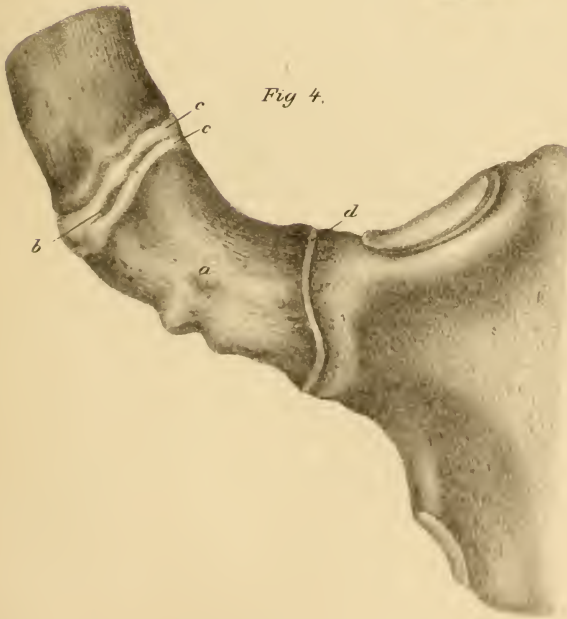
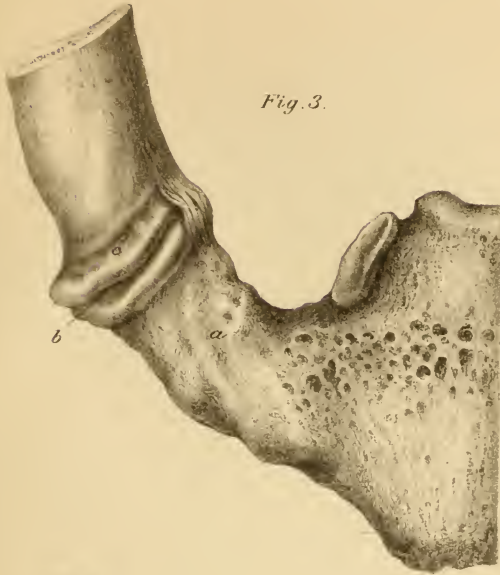


Fig. 5.

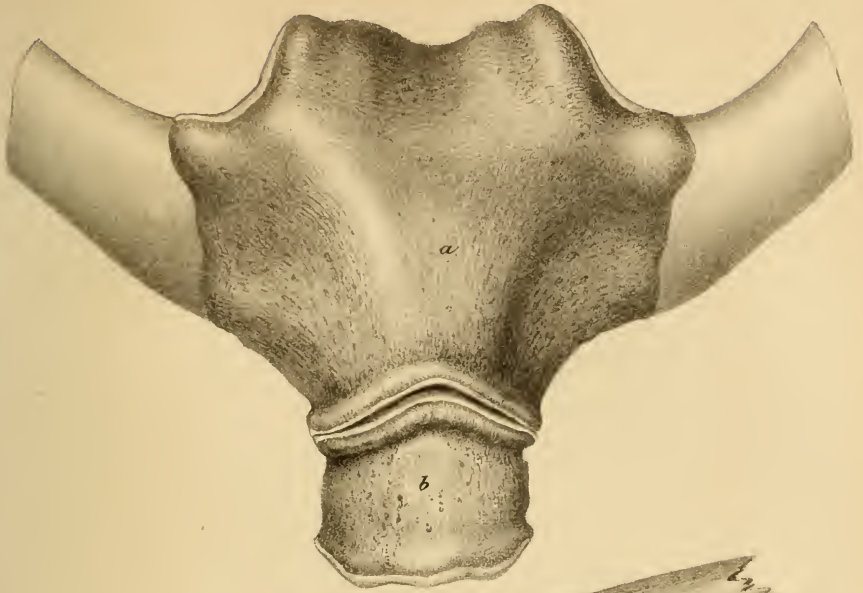
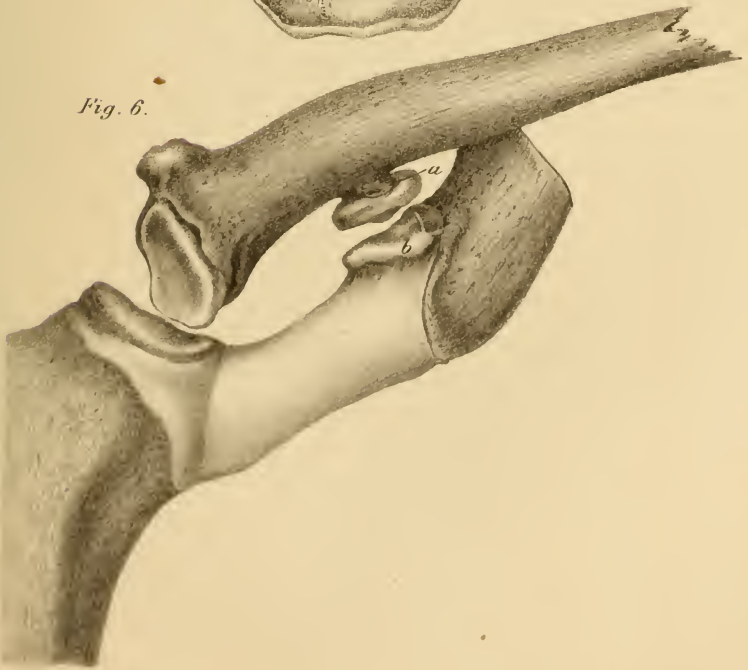


Fig. 6.



ZOBODAT - www.zobodat.at

Zoologisch-Botanische Datenbank/Zoological-Botanical Database

Digitale Literatur/Digital Literature

Zeitschrift/Journal: [Sitzungsberichte der Akademie der Wissenschaften mathematisch-naturwissenschaftliche Klasse](#)

Jahr/Year: 1860

Band/Volume: [39](#)

Autor(en)/Author(s): Luschka Hubert von

Artikel/Article: [Die anomalen Articulationen des ersten Rippenpaares. 413-430](#)