Download from The Biodiversity Heritage Library http://www.biodiversitylibrary.org/; www.biologiezentrum

Eine quere Schleimhautfalte in der Kehlkopfhöhle.

Von dem w. M. Prof. **Hyrtl.**

(Mit 1 Tafel.)

Für Laryngoskopie dürfte folgende Anomalie des Kehlkopfes eines an Pneumonie gestorbenen Mannes nicht uninteressant sein.

Im Inneren des in jeder Beziehung normalen Kehlkopfes fand sich an der Basis der Epiglottis eine quere Schleimhautfalte, von 9 Linien Breite und 3 Linien Höhe. Ihr scharfer, freier Rand sah nach oben. Ihr unterer, befestigter Rand setzte sich in eine dreieckige Wulst fort, deren unterer stumpfer Winkel in den Zwischenraum zwischen den vorderen Ursprüngen der oberen Stimmritzenbänder hineinragte. Zwischen der Falte und der, das untere Ende der Epiglottis und das *Ligamentum thyreo-epiglotticum* überziehenden Schleimhautpartie existirte eine Tasche von gleicher Tiefe mit der Höhe der Falte. Die gegenüberstehenden Wände der Tasche standen nicht in Contact, da die Falte nicht gerade nach aufwärts, sondern zugleich etwas nach hinten gerichtet war. Die die Falte bildende Schleimhaut war von durchaus normaler Beschaffenheit. Das submucöse, beide Platten der Falte verbindende Zellgewebe enthielt elastische Fasern in reichlicher Menge, und der Grund der Tasche zahlreiche Schleimdrüschen, mit welchen auch die vordere Wand der Tasche, und die ganze hintere Fläche der Epiglottis in grosser Menge ausgestattet war. Muskelfasern fand ich nicht. Zwischen dem Wulste, in welchen sich der untere Rand der Falte fortsetzte, und den vorderen Enden der falschen Stimmbänder war die Kehlkopfschleimhaut in longitudinale Fältchen erhoben, welche, durch kurze und schiefe Querfältchen mit einander zusammenhängend, derselben ein netzförmiges Ansehen gaben, wie es auch anderwärts in der Nähe der Epiglottis bei normalen Kehlköpfen der Fall zu sein pflegt.

Dass es sich im gegenwärtigen Falle um keine pathologische Neubildung, sondern um eine angeborene Bildungsanomalie handelte, brauche ich nicht erst zu beweisen. Die histologische Beschaffenheit

Download from The Biodiversity Heritage Library http://www.biodiversitylibrary.org/; www.biologiezentrum

der echten und symmetrischen Schleimhautfalte, so wie der Zustand des gesammten Kehlkopfes machen es unzulässlich an eine Pseudomembran zu denken. Verwandte Vorkommnisse bei Thieren sind mir nicht bekannt, und die Tasche mit dem medianen accessorischen Cavum des Kehlkopfes bei den Einhufern zu vergleichen, kommt mir so gewagt vor, dass es bei dem Gedanken bleiben mag.

Die Abbildung stellt die hintere Ansicht des Kehlkopfeinganges dar, mit der hinteren Fläche der Epiglottis *a*, welche sich nach unten, wo sie von der Querfalte überdeckt wird, verschmächtigt.

bb sind die *Ligamenta ary-epiglottica*;

cc die vorderen Enden der oberen (falschen) Stimmritzenbänder, zwischen welchen sich der untere stumpfe Winkel der queren Schleimhautfalte *a* einpflanzt.

Download from The Biodiversity Heritage Library http://www.biodiversitylibrary.org/; www.biologiezentrum

Hyrtl. Schleimhautfalte in der Kehlkopfhöhle.

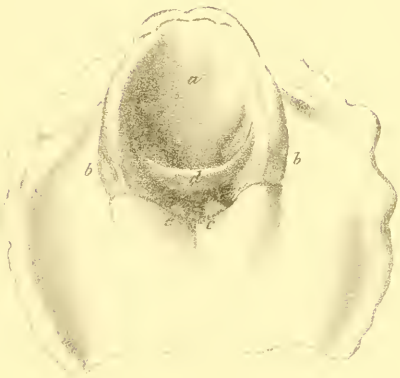

ZOBODAT - www.zobodat.at

Zoologisch-Botanische Datenbank/Zoological-Botanical Database

Digitale Literatur/Digital Literature

Zeitschrift/Journal: Sitzungsberichte der Akademie der Wissenschaften mathematisch-naturwissenschaftliche Klasse

Jahr/Year: 1866

Band/Volume: 52

Autor(en)/Author(s): Hyrtl Joseph

Artikel/Article: Eine quere Schleimhautfalte in der Kehlkopfhöhle. 279-280