

Beiträge zur Kenntniß des feineren Baues des Darmcanals.

Von Dr. Alexander Lipsky aus Kiew.

(Mit 2 Tafeln.)

Ich habe nach einer mir vom Herrn Dr. Stricker mitgetheilten Methode eine erneuerte Untersuchung über den Bau des Darmcanals unternommen, weil sich die Aussicht eröffnete mit Hilfe derselben über einzelne nicht gelöste Fragen Aufschluß zu erhalten. Die Methode besteht wesentlich darin, daß man ganz frische Stücke des Darmcanals in eine Chromsäurelösung von weingelber Farbe wirft, sie daselbst mehrere Tage liegen läßt, und dann kleine Stückechen eines derart mäßig erhärteten Darmes in eine mit concentrirter Gummilösung gefüllte Papierdüte taucht, und die hernach geschlossene Düte in etwa 80% Alkohol wirft. Nach etwa einem Tage ist der Gummi so weit entwäßert, daß man die Papierdüte mit der Pinzette abziehen kann, und dann hat man einen Körper in Händen, der sich zur Schnittführung bestens eignet. Es hat diese Methode vor der schon von Basch ¹⁾ angeführten den Vorzug, daß die Darmstücke nicht eintrocknen, was namentlich für die Zotten nicht gleichgültig ist. Die Durchschnitte aus den Zotten selbst und aus der ganzen Darmwand erwiesen sich bei der wünschenswerthen Dünne, der Art trefflich conservirt, daß die Streifung an den freien Säumen des Zottenepithels sehr gut zu sehen war, und daß glatte Muskelfasern und Ganglienzellen und kurz das histologische Detail an Klarheit wenig zu wünschen übrig ließen. Die Durchschnitte lasse ich, nachdem sie vom Messer abgespült werden, 2—4 Tage im Wasser liegen, um sie so gut als möglich von der Chromsäure auszuwaschen, dann infiltrire ich sie in Karmin, und zwar, bleiben die Präparate in einer concentrirten Lösung von karminsaurem Ammon mehrere Stunden bis zu einem ganzen Tage; nachträglich werden sie noch einmal im Wasser ausgewaschen und in Glycerin aufbewahrt. Mit Rücksicht auf die Färbung glaube ich erwähnen zu dürfen, daß sich bei solcher Behandlung das Bindegewebe am schwersten färbt; die glatten Mus-

¹⁾ Sitzungsber. Bd. LI.

kelfasern am leichtesten. Auch die Ganglienzellen des Auerbach'schen und Meissner'schen Plexus färben sich schwerer als die Muskeln und waschen sich auch schwerer von der Chromsäure aus als Muskeln, und die meisten meiner Präparate sind so beschaffen, daß die glatten Muskelfasern und namentlich die Kerne derselben roth gefärbt sind, während die Ganglienzellen zwischen ihnen noch einen Stich ins Gelbliche zeigen.

Ich will meine Aufmerksamkeit zuvächst den Cylinderzellen des Dünndarmes zuwenden.

Die Epithelialzellen, welche die Zotten bekleiden, sind nicht allenthalben so einfach (einschichtig), wie man sie schematisch zeichnet, sondern es stecken häufig in der Tiefe und zwar zwischen den Basen, respective Spitzen, der einfachen Zellenreihen noch andere kleinere Zellen, wie das auch E. H. Weber beschrieben hat.

An den Stellen, wo jene Zellen, welche mit ihrem breiten Ende an das Darmlumen stoßen, sich gegen die Darmschleimhaut zu in spitze Fortsätze ausziehen, können diese Fortsätze selbst zwischen solchen kleineren Zellen gelagert sein. Bei dem Umstande, als das Zottenparenchym selbst von Zellen durchsetzt ist, kann es sich auch ereignen, daß man die Abgrenzung des Zottenparenchyms gegen diese tiefer liegenden Zellen nicht scharf unterscheidet, und es kann in solchem Falle auch die Vermuthung rege werden, ob nicht die Fortsätze der Epithelien in das Parenchym der Zotte hineinreichen. Die Untersuchung von frischen nicht gequetschten Zotten hat mir eine solche Communication niemals zur Anschauung gebracht, und die Untersuchung auch der besten Durchschnitte gleichfalls nicht. Ich kann also weder die Angabe Heidenhein's über die Verbindung von Epithelialzellen mit Bindegewebskörperchen der Zotte bestätigen, noch kann ich den neuesten Mittheilungen von Letzerich (Virchow's Archiv October 1866) beipflichten, nach welchen eigene Resorptionsorgane vorhanden wären. Die Angabe des genannten Autors, daß die Chyluswege durch eigene Organe bis an die Oberfläche der Zotte reichen und daselbst münden, scheint jedenfalls auf einer mangelhaften Beobachtung zu ruhen. Ich will alles das, was bereits über diese Frage gesprochen, und von Letzerich nicht beachtet wurde, nicht noch einmal wiederholen. Es genügt darauf hinzuweisen, daß die Resorptionsorgane Letzerich's nichts Anderes sind, als die sattsam bekannten Becherzellen.

Die Verhältnisse der Epithelialzellen einer Anzahl von Säugethieren wie sie Brettauer und Steinach im Jahre 1857 (Wiener Sitzungsberichte) geschildert haben, muß ich, was den objectiven Befund anbelangt, in allem und jedem bestätigen. Ich habe in der neuesten Zeit mit einer der besten Tauchlinsen, welche mir Herr Dr. Stricker zur Verfügung stellte, die Epithelialzellen sowohl, als deren Säume im frischen und im conservirten Zustande untersucht, und ich muß unumwunden gestehen, daß es meine höchste Bewunderung erregt hat, wie Brettauer und Steinach im Jahre 1857 mit ihren relativ geringen Mitteln so viel sehen konnten; so viel wie allem Ansehen nach bis jetzt, noch kein Anderer nach ihnen gesehen hat.

Die schönen Beobachtungen, aus welchen in der genannten Arbeit auf eine Zusammensetzung des Saumes aus Stäbchen geschlossen wird, kann ich um so eher bestätigen, als ich mich überzeugt habe, daß die Stäbchen zuweilen ungleich hoch hervorragen, was bei der Annahme von Porencanälchen offenbar nicht gut denkbar ist.

Den Einwand von Kölliker ¹⁾, daß Brettauer und Steinach auch nicht einen Grund angeben, warum sie dieselben als natürliche Bildungen ansehen, brauche ich nicht zu entkräften, da Brettauer und Steinach deutlich und ausdrücklich darauf aufmerksam machen, daß sie ihre Beobachtungen an ganz frischen eben getödteten Thieren angestellt haben.

Den weiteren Einwand von Kölliker, daß Auflagerungen mit Porencanälchen eine ganz verbreitete Erscheinung, wogegen Ablagerungen in Form von Stäbchen nur an Eiern von Fischen vorgekommen sind, wird gewiß Niemand als ernst gemeinten Stoß gegen die Beobachtungen von Brettauer und Steinach annehmen. —

Kölliker wendete die Frage in der neuesten Auflage seines Buches der Art, daß er uns zeigt, die Epithelialzellen an und für sich seien ringsum geschlossen und auf der Zelle liege ein poröser Deckel, der in Folge von Veränderungen nach dem Tode auch als ein Büschel Härchen oder Würzchen oder Stäbchen erscheinen kann, und bezieht sich unter anderem darauf, daß man auch nach dem Abfallen dieses Deckels keine Löcher in der Zellenmembran findet.

¹⁾ Handbuch 4. Auflage.

Die Bilder, welche Pag. 443 in Fig. 249 *D* abgebildet sind, sind wohl der Wahrheit getreu, aber das sind gewiß keine Epithelialzellen in toto; das ist ausgetretener Inhalt von Epithelialzellen, oder anders genommen: das ist Zellenleib mit Zellkern, der aus einem Becher herausgetreten und den Saum mitgerissen hat. Daß man an solchen Zellenleibern nach dem Abfallen des Saumes keine Löcher zu finden braucht, ist von selbst klar. Eben so klar ist es aber, daß man nach dem Abfallen des Saumes Löcher in der Zellhülle findet. Ich brauche in der Richtung wieder nur auf die Becherzellen zu verweisen, über deren Entstehung ja Brettauer und Steinach einen unzweideutigen Aufschluß gegeben haben. Da indeß diese Darstellung immer noch bezweifelt wird, so sei noch Folgendes hinzugefügt.

Wenn man den Darm einer eben getödteten Katze in eine Lösung von doppelt chromsaurem Kali bringt, dann werden fast alle Zellen sowohl des Dünn- als des Dickdarmes in Becherzellen umgestaltet. Ein stärkeres Kriterium für die Natur der Zellenhülle im Darmcanal überhaupt und für die Unhaltbarkeit aller jener Angaben, welche von zweierlei Zellen auf den Zotten oder von eigenen Resorptionsorganen sprechen, läßt sich füglich kaum auffinden. Beim gesunden Kaninchen trifft dieses Verhältniß nicht zu, aber Stricker und Koeslakoff ¹⁾, haben gezeigt, daß ein solches auch bei Kaninchen der Fall ist, und zwar sowohl im Magen als im Dünndarme, wenn diese Organe abnormer Weise gereizt und zu Entzündungen geführt werden.

Ob die hinteren Enden der Epithelialhüllen offen sind, darüber weiß ich gar nichts anzugeben. Es ist aber ganz gut möglich, daß solche Öffnungen existirten, ohne daß wir sie wahrnehmen, weil die Epithelialzellen nur in den seltensten Fällen ihren ganzen Inhalt ausstossen, und weil in der Regel Reste von Protoplasma auf dem Grunde des Bechers sitzen bleiben. Wir sehen aber bekanntlich die scharf gezeichneten Mündungen der Becher erst dann, wenn wenigstens die oberflächlichsten Partien des Protoplasma ausgestossen sind.

An Durchschnittspräparaten aus dem Katzëndarm gehört es zur Regel, daß an den beiden Wänden, welche auf dem Längsdurchschnitte eines Bechers zur Ansicht kommen, Stücke von deutlich streifigem Saume haften bleiben.

¹⁾ Sitzungsberichte Bd. LIII.

Es läßt sich diese Thatsache gleichfalls für die Zusammensetzung des Saumes aus Stäbchen ins Feld führen, da es gut denkbar, daß solche Stücke des Saumes, welche auf den Rändern der becherförmigen Zellhülle aufsitzen, hier haften bleiben, während die centralen Partien mit dem Inhalte ausgestoßen werden.

Es ist andererseits schwer denkbar, daß ein von Poren oder Canälen durchsetzter aber sonst zusammenhängender Deckel so häufig und in der Weise durchlöchert werde, daß nur ein schmaler Ring zurückbleibe.

Daß der Saum nicht etwa von vorneherein aus einem so schmalen Ringe besteht, wie es Taf. II, Fig. 6 erläutert, braucht kaum erst erwiesen zu werden.

Am Dickdarme sah ich ein derartiges Ledirtwerden des Saumes nicht. Ich will mich aber durchaus nicht über die Zusammensetzung des Saumes an den Epithelien des Dickdarmes aussprechen. Es gelang mir eben nicht eine deutliche Streifung mit Sicherheit aufzulösen.

Die Epithelialzellen an den Oberflächen der Peyrischen Follikel sind nicht ganz so gebaut, wie diejenigen an den Zotten. Auch an den ersteren ist ein streifiger Saum vorhanden, aber die Zellen sind erstens im Allgemeinen kürzer als an den Zotten, und zweitens scheint in der Tiefe ein reicheres Lager von jenen Zellen vorhanden zu sein, deren ich eingangs erwähnte. —

Da, wo eine Liberkühn'sche Krypte an einen Follikel anstoßt, sieht man auf dem Durchschnitte, daß das Epithel auf dem Boden der Krypte seinen Charakter wechselt. Auf der einen Seite ist es noch nach Art des Zottenepithels und auf der anderen Seite schon nach Art des Follikelepithels gebaut.

Was das Parenchym der Zotten anbelangt, habe ich nur die bereits bekannte Erfahrung zu bestätigen, daß sie aus einem netzförmigen Gewebe zusammengesetzt sind, in welches Netz Zellen eingetragen sind. Der Zotteuraum ist mir an Kaninchendärmen einigemale auf Durchschnitten in ausgezeichneter Weise zur Anschauung gekommen, und sind die Präparate auch glücklich conservirt. Es zeigt sich hier mit einer Sicherheit die nichts zu wünschen übrig läßt, daß der Zottenraum von glatten Muskelzellen ausgekleidet ist. Ich will durchaus nicht behaupten, daß dieses allenthalben so sein müsse. Herr Dr. Stricker sagte mir, daß die Zeichnungen, welche Basch entworfen hat, und nach

welchem der Durchschnitt des Zottenraumes direct von adenoidem Gewebe des Zottenparenchyms begrenzt ist, vollständig der Natur getreu abgebildet wären. Es ist nun ganz gut möglich, daß einmal die Zottenräume, welche in meinen Schnitten getroffen sind, zufällig solchen Stellen entsprechen, wo glatte Muskelfasern liegen, und diejenigen, welche Basch abgebildet hat zufällig solchen, wo glatte Muskelfasern fehlen.

Es ist ferner gut denkbar, daß die Verhältnisse bei dem Hunde andere sind als beim Kaninchen, und die Zeichnung von Basch bezieht sich auf den Hundedarm, meine Aussage aber auf den Kaninchendarm. Ich muß aber jedenfalls mit aller Entschiedenheit betonen, daß in diesem ausgezeichnet conservirten Darm weder von einer Epithelauskleidung noch von einer besonders structurlosen Membran irgend etwas sichtbar ist, und zwar gilt dieses für die ganze Länge des Zotteneanals, weil es mir in einzelnen Fällen gelungen ist, den ganzen Canal in die Schnittebene zu bekommen.

Die Lieberkühn'schen Krypten sind im Dickdarm des Kaninchens spärlicher angeordnet, wie im Dünndarme, und mithin ist das Stroma der Schleimhaut in dem ersteren viel mächtiger entwickelt. Zwischen die Lieberkühn'schen Krypten ziehen einzelne glatte Muskelfasern aus der *Muscularis mucosae* hinein, wie das schon Brücke beschrieben hat. Ich kann nur hinzufügen, daß dieses Verhältniß auf Durchschnitten des Dickdarmes besser zu sehen ist, als auf Durchschnitten des Dünndarmes, weil wie schon erwähnt wurde, in dem ersteren die Krypten nicht so dicht angeordnet sind.

Die *Muscularis mucosae* besteht wohl dem ganzen Darm entlang aus einer inneren Rings- und aus einer äußeren Längsfaserschichte.

In Rücksicht auf den Vergleich zwischen Kaninchen und Katzen, erwähne ich nur, daß bei ersteren auch im Dickdarme die Sonderung viel strenger aufrecht erhalten wird, als bei letzteren, da sich bei Katzen stellenweise Rings- und Längsfasern durcheinander flechten. Im Kaninchen-Dickdarm findet man Stellen, wo die Längsfaserhaut sowohl wie die Ringsfaserhaut nicht ganz zwei Zellen im Durchmesser betragen, sondern, wo sich eben die Spitze einer Zelle über den Bauch der anderen Zelle hinüberzieht, ja die Ringsfaserhaut ist am Dickdarme häufig durchbrochen, so daß diese mehr netzförmig angeordnet ist.

Der Angabe von His ¹⁾, daß an den Stellen, wo Peyr'sche Plaques oder solitäre Follikel vorhanden sind, die *Muscularis* aus ihrer Lage verdrängt, unter den Basen der Follikel zu finden wäre, muß ich entschieden widersprechen. Bei Katzen sowohl als bei Kaninchen sind die Peyr'schen Drüsen mit ihren oberen respective inneren Abschnitten durch die *Muscularis* durchgesteckt ganz genau so, wie es Brücke ²⁾ in seiner Abhandlung über die *Muscularis mucosae* beschrieben hat.

Die Meißner'schen Ganglienzellen sind namentlich schön im Dickdarm des Kaninchens zu sehen, wo sie bei sehr wenig entwickelter *Submucosa* schichtenweise unter der *Muscularis* anlagern; es sind relativ große, stark granulierte, mit großen bläschenförmigen Kernen versehene Zellen; am Dünndarm sah ich solche schichtenweise Anlagerungen unter der *Muscularis mucosa* niemals. Hier sind die Meißner'schen Ganglien zu größeren Plexus, dicken Knoten angehäuft, von welchen Knoten dünnere Zellenstränge zu anderen Knoten hinziehen. Von solchen Knoten ziehen auch andere Stränge fort, über deren Natur ich nichts Bestimmtes aussagen kann, wie sich das bei Durchschnittspräparaten so ziemlich von selbst versteht. Ich weiß aber, daß solche Stränge zuweilen in die Ringsfaserhaut der äußeren Darmmuskelschichte hineinziehen um zu anderen Ganglienplexus zu gelangen. Ich muß namentlich erwähnen, daß die Ganglien bei der äußeren Muskelschichte nicht nur zwischen Längs- und Ringsfaserhaut liegen, sondern zuweilen weit hinein in die Ringsfaserhaut vorgeschoben sind. Ja ich habe ein Präparat abgebildet, an welchem zu sehen ist, wie auf einem von einer Auerbach'schen Ganglienplexus ausgehenden Zug, der sich in die Ringsfaserhaut hinein erstreckt, erst ein Plexus sich anlegt, dann der Zug in die Ringsfaserhaut hinein weiter greift, dann sich ein zweiter Plexus einschiebt, und dann erst läßt sich der Zug bis in die *Submucosa* hinein verfolgen.

Am Kaninchendarme ist das Peritoneum des Dickdarmes viel mächtiger, als das des Dünndarmes. Trotz der ausgezeichneten Conservirung meiner Präparate und trotzdem, daß ich meine eingeschlossenen Durchschnittspräparate noch mit Immersionslinsen untersuchen kann, und an welchen, wie schon erwähnt wurde, die Stäbchensäure

¹⁾ Zeitschr. f. w. Zoologie XI.

²⁾ Sitzungsberichte 1851.

erhalten sind, konnte ich ein Epithel des Peritoneums auch nicht spurenweise entdecken. —

Was die Follikel des Dünndarmes anbelangt, habe ich schon früher erwähnt, daß His im Unrecht ist, wenn er sie oberhalb der *Muscularis mucosae* sucht. Das was His als *Muscularis mucosae* bezeichnet, das ist in Wirklichkeit keine *Muscularis*; das sind dieselben Stränge, welche sich zwischen die Follikel hinein erstrecken, welche theilweise die Lymphsinuse bilden und theilweise die Follikel selbst von einander abscheiden. Dieser Irrthum von His zog noch einen anderen nach sich. His schloß aus dem Umstande, daß die *Muscularis mucosae* unter dem Follikel liegt, den weiteren Schluß, daß die Follikel selbst in der *Mucosa* liegen müssen, und das ist ganz und gar unrichtig. Die Follikel liegen nur zum kleinsten Theil in der *Mucosa*, zum großen Theil ragen sie über dieselben hervor, oder in die *Submucosa* hinein. Wenn uns also His ferner auf einem gepinseltem Durchschnittpreparate den Follikel als ganz von adenoidem Gewebe umgeben, zeichnet, so muß ich ganz anstandslos dagegen erklären, daß diese Zeichnung nur theilweise der Wahrheit entsprechen kann, zum Theile aber schematisirt sein müsse. Die Stränge, welche His selbst zwischen den Follikeln respective den Lymphsinus zeichnet, sind gewiß nicht nach dem Muster des netzförmigen Gewebes gebaut, das sind einfache dichte Stränge und entsprechen thatsächlich ganz und gar den Bindegewebsbalken in den Lymphdrüsen, wie dies übrigens auch His, seiner eigenen Angabe widersprechend, hervorhebt. Der angeführte Irrthum von His bewog ihn wohl auch die Meinung Brücke's, daß diese Stränge Lymphgefäße seien, zu widerlegen. Es ging dies weniger aus wirklichen Beobachtungen, als aus der Annahme hervor, daß die Follikel eben in der *Mucosa* ruhen, in welcher sich keine Lymphgefäße befinden.

Ich will nun keineswegs behaupten, daß diese Stränge Lymphgefäße seien, ich consentire ganz und gar, daß diese Stränge den Bindegewebsbalken der Lymphdrüsen entsprechen; aber mit Rücksicht darauf, daß diese Stränge bis an die *Muscularis subperitonealis* führen, darf wohl erwartet werden, daß in ihnen selbst schon wirkliche Lymphgefäße liegen können, wenn nicht angenommen werden soll, daß die Lymphe oder Chylus auch von der *Muscularis superitonealis* einfach in Spalträume aufgesogen werden.

Erklärung der Abbildungen.

- Fig. 1. Durchschnitt aus dem Dünndarme des Kaninchens.
m, m Muscularis mucosae.
k, k Kuppen von Follikeln.
f Follikel.
s *Submucosa.*
Z, L Rings- und Längsfaserhaut.
p Peritonaeum.
- Fig. 2. Durchschnitt aus dem Dickdarme des Kaninchens. Der Schnitt soll die Oberfläche der Schleimhaut und die Richtung der Crypten ersichtlich machen.
J Crypten.
m, S, Z, L, p wie früher.
- Fig. 3. Seitlicher Längenschnitt einer flachen Zotte der Katze.
B Substanz der Zotte ist daher sehr schmal.
D Becherzellen, welche durch die Mündung geschnitten sind mit Stücken von Säumen.
v Becherzellen, welche mehr seitlich getroffen sind.
- Fig. 4. *R* Zottenraum
g glatte Muskelzellen als Begrenzung derselben.
- Fig. 5. Eine Crypte, welche links (im Bilde an einen Follikel stößt).
 Es ist hier die Verschiedenheit in dem Charakter des Epithels von Herrn Dr. Heitzmann naturgetreu gegeben.
 Bei *A* ist etwas ausgepinseltes Gewebe des Follikels gezeichnet und bei *T* ein Strang, welcher sich zwischen die Follikeln hinzieht und endlich nach aufwärts noch an der Seite der Crypte sichtbar ist.
- Fig. 6. Crypten aus dem Dickdarm unter der Tauchlinse Nr. 10 gezeichnet.
m, m Muscularis mucosae.
J Crypten.
M *Mucosa.*
- Fig. 7. Längs-schnitt aus dem Dickdarme des Kaninchens unter der Tauchlinse Nr. 10 gezeichnet.
m, m wie früher.
M, P Meißner'sche Plexus.

192 L i p s k y. Beiträge zur Kenntniß des feineren Baues des Darmcanals.

J, Z wie früher.

r, n Ringsfasern der *Muscularis mucosae*.

ZM Zellen aus der *Mucosa*.

Fig. 8. Dünndarm des Kaninchens.

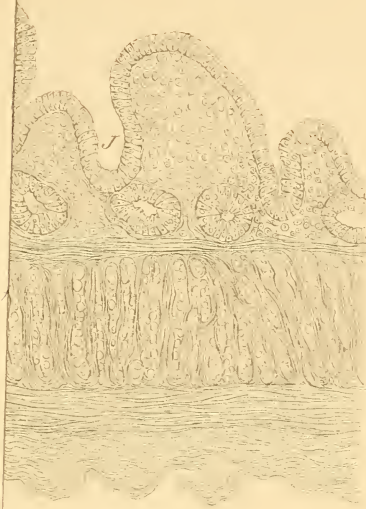
M, P, S, Z, L wie früher.

AP Auerbach'scher Plexus und Verbindung desselben mit dem
Meißner'schen Plexus durch einen Faserzug.

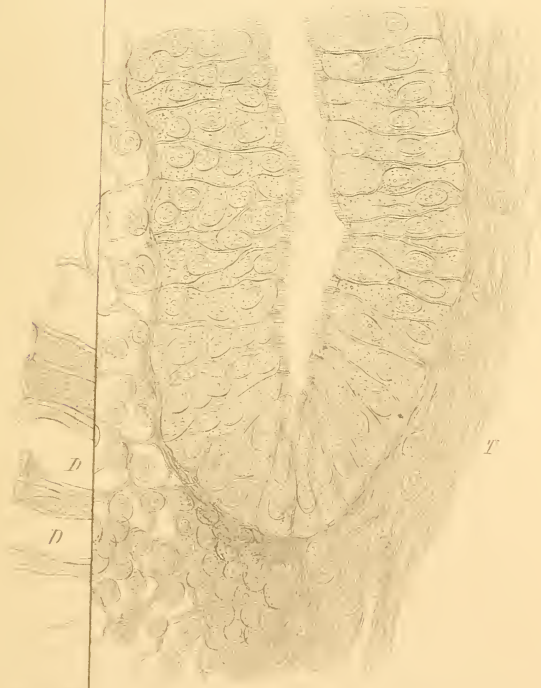
Fig. 9. *Z, L, p, AP* wie früher.


GZ Ganglienzellen innerhalb der Ringsfaserhaut.

2.



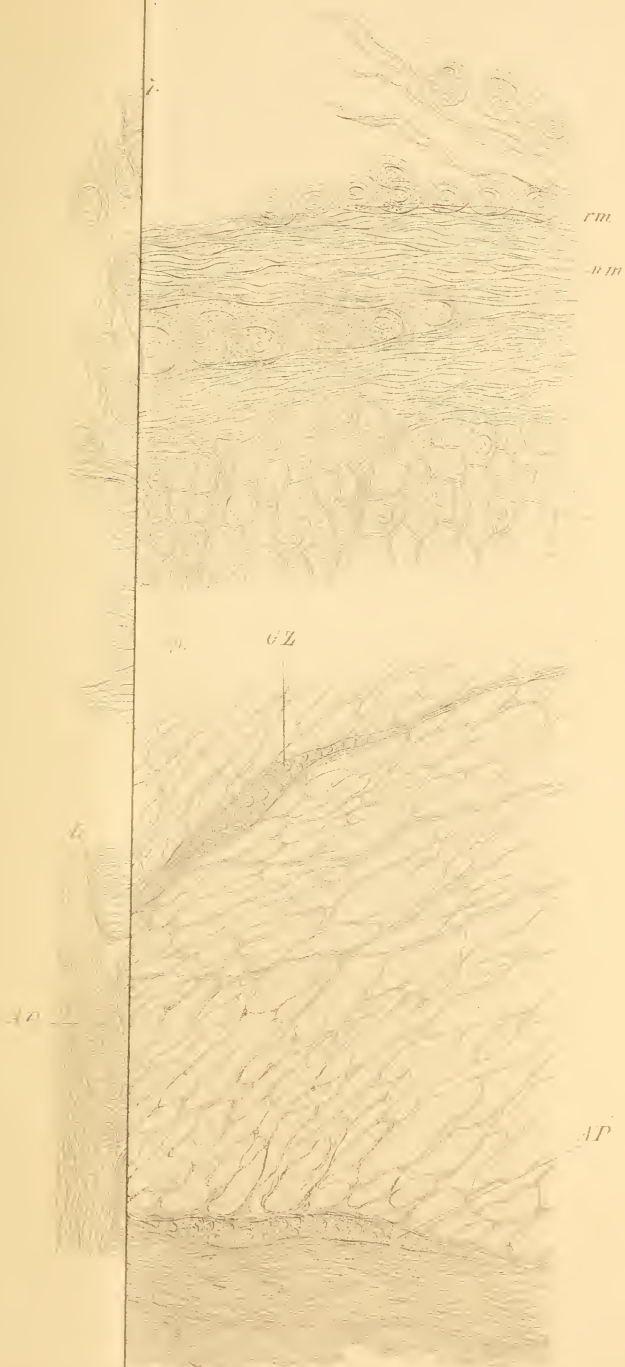
3.

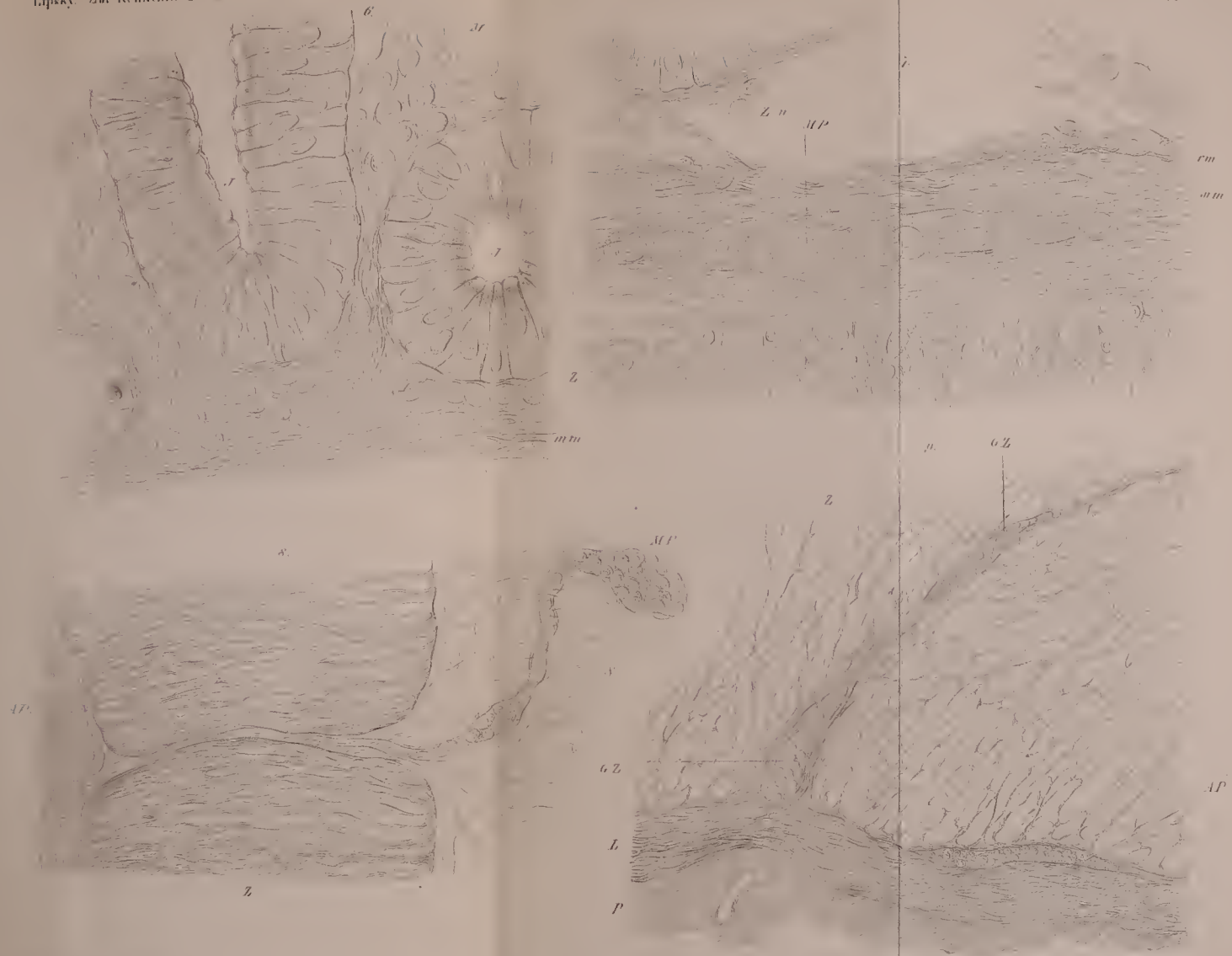




Lipsky: Zu

Taf. II.





ZOBODAT - www.zobodat.at

Zoologisch-Botanische Datenbank/Zoological-Botanical Database

Digitale Literatur/Digital Literature

Zeitschrift/Journal: [Sitzungsberichte der Akademie der Wissenschaften mathematisch-naturwissenschaftliche Klasse](#)

Jahr/Year: 1867

Band/Volume: [55](#)

Autor(en)/Author(s): Lipsky Alexander

Artikel/Article: [Beiträge zur Kenntniß des feineren Baues des Darmcanals. 183-192](#)