Digitised by the Harvard University, Download from The BHL http://www.biodiversitylibrary.org/; www.biologiezentrum.at

Über eine Methode doppelter Färbung mikroskopischer Objecte, und ihre Anwendung zur Untersuchung der Musculatur des Darmtraktes der Milz, Lymphdrüsen und anderer Organe.

Von **Dr. Eduard Schwarz**,
Assistenten der Physiologie an der Universität zu Graz.

(Mit 5 Tafeln.)

Wenn man der Ursache des großen Fortschrittes in der mikroskopischen Forschung der letzten 40 Jahre nachforscht, so muß man zunächst nebst der gesteigerten Betheiligung bedeutender Männer an derselben die in jene Zeit fallende Verbesserung des zusammengesetzten Mikroskops, ganz besonders aber die Vervollkommnung der Conservirungs- und Präparationsmethoden als solche bezeichnen. Zu den letzteren glaube ich durch eine Methode der gleichzeitigen Tinction mikroskopischer Präparate mit zwei Farben, einen nicht unwichtigen weiteren Beitrag liefern zu können. Der Auseinandersetzung dieser meiner Methode werde ich wenige Bemerkungen über das bis jetzt geübte Tinctionsverfahren und manches dazu gehörige voranschicken.

Bekanntlich sind nur wenige Objecte ohne vorhergängige Zubereitung geeignet unter dem Mikroskope untersucht und beurtheilt zu werden. Nebst den durch mechanische Hilfsmittel zu beseitigenden Schwierigkeiten, von welchen hier zu handeln keine Veranlassung ist, sind die Objecte in vielen Fällen entweder nicht durchsichtig genug, oder das Gegentheil hievon findet statt. Um die Objecte hinreichend durchsichtig zu erhalten, hat man nach und nach eine Reihe von Mittel kennen gelernt, auf deren Wirkung ich nicht näher eingehen kann, weil ich sie als bekannt voraussetze.

Ein neues und sehr schätzbares Mittel zur Verdeutlichung mikroskopischer Objecte, welches sich jetzt in der Thierhistiologie der allgemeinsten Anwendung erfreut, hat Gerlach eingeführt, als er im Jahre 1858 das bis dahin nur zur Färbung von Injectionsmassen

Digitised by the Harvard University, Download from The BHL http://www.biodiversitylibrary.org/; www.biologiezentrum.at

benützte carminsaure Ammoniak zur Tinction histologischer Elemente selbst einführte, und durch wichtige Beobachtungen über den Bau des Nervensystems die Tragweite dieses Verfahrens ins Licht setzte. In den im genannten Jahre erschienenen (Mikroskopische Studien aus dem Gebiete der menschlichen Morphologie) gibt Gerlach in den Beiträgen zur Structurlehre der Windungen des Kleinhirns so viel des Interessanten und auf meine Methode Bezügliches an, daß ich den Urtext hier anführen zu müssen glaube.

Bevor ich zum eigentlichen Gegenstand dieser Abhandlung übergehe, muß ich einer Untersuchungsmethode gedenken, durch welche allein es möglich war zu Resultaten, wie die vorliegenden, zu gelangen und deren Vervollkommnung für die Kenntniß des centralen Nervensystems von ähnlicher Bedeutung werden dürfte, wie es meine Injectionsmethode für die Untersuchung des capillaren Gefäßsystems geworden ist.

Bereits vor vier Jahren wurde ich bei Untersuchung der Wandungen injicirter Gefäße darauf aufmerksam, daß die Kerngebilde den Farbestoff sehr begierig aufnehmen und sich in dieser Beziehung anders verhalten als Zellen und Intercellularsubstanz. Zellen nehmen zwar auch Farbstoff auf, aber viel langsamer und in geringerer Quantität als Kerngebilde. Die Intercellularsubstanz verhält sich nahezu indifferent gegen Farbstoff, und erhält selbst bei sehr langer Behandlung kaum eine merkliche Färbung. Am leichtesten überzeugt man sich von dem Gesagten durch Einlegen feiner Schnitte hyalinen Knorpels in eine Lösung von carminsaurem Ammoniak. Übrigens erhält man dieselben Resultate, wenn man Epithelialzellen Bindegewebe, glatte und quergestreifte Muskeln mit dem genannten Farbstoff behandelt.

Schon vor längerer Zeit hatte ich die Idee, dieses Verhalten organischer Elementartheile gegen Farbstoff bei Untersuchung des centralen Nervensystems zu verwerthen. Ich legte möglichst feine Schnitte von Gehirn und Rückenmark, welche in doppelt chromsaurem Kali erhärtet worden waren, in eine ziemlich concentrirte Lösung carminsaurem Ammoniaks, ließ sie darin 10 bis 15 Minuten, wässerte sie mehrere Stunden in öfter erneuertem Wasser aus, behandelte sie sodann mit Essigsäure, hierauf mit absolutem Alkohol zur Entfernung des Wassers und conservirte sie mit Canadabalsam. Auf diese Weise erhielt ich ganz hübsche Präparate von Nervenzellen

Digitised by the Harvard University, Download from The BHL http://www.biodiversitylibrary.org/; www.biologiezentrum.at

mit intensiv rothen Kernen, lichter gefärbten Zellen und deren Ausläufer und kaum gefärbter Grundmasse.

Namentlich instructiv fand ich dieselben für die Ansicht der topographischen Anordnung der Nervenzellen in den Centralorganen, indem in Folge der Färbung der Zellen und ihrer Fortsätze die hiebei in Betracht kommenden Verhältnisse viel lebhafter in die Augen sprangen. Rückenmarksdurchschnitte die ich auch meinen Würzburger Freunden Kölliker und H. Müller zeigte, machten sich besonders gut, übrigens muß ich bekennen, daß dieselben keine weitern Aufschlüsse gaben und ganz mit den Abbildungen des Rückenmarks übereinstimmten, welche vor Kurzem Stilling veröffentlichte. Der Zufall war es nun, welcher mir eine Methode der Anwendung des Farbstoffs zeigte, die vielmehr leistet, als die eben beschriebene. In einer Tasse, die nicht rein ausgespült worden war, blieb etwas Farbstoff zurück, den ich mit Wasser übergoß, so daß die Flüssigkeit eine schwache rosenrothe Färbung hatte. In dieser Flüssigkeit blieb über Nacht der Durchschnitt einer Kleinhirnwindung liegen. Ich hatte bei der außerordentlich geringen Quantität und der enormen Verdünnung des Farbstoffs gar keine Färbung erwartet, war aber am nächsten Morgen im höchsten Grade erstaunt, den Durchschnitt in folgender Weise verändert zu finden. Die in die Windung sich fortsetzende weiße Markmasse war für das bloße Auge in der Färbung kaum verändert, auf sie folgte aber die tief hochroth (unendlich viel röther, als die rosafarbene Flüssigkeit) gefärbte innere Lage der grauen Substanz, an welche sich die äußere Lage mit etwas matterer rother Farbe anschloß. Die mikroskopische Untersuchung zeigte nun sogleich, daß ich hier ein Präparat vor mir hatte, das ganz Anderes versprach, als die nach der früheren Methode zubereiteten. Körner und Zellen der grauen Substanz waren intensiv roth gefärbt, und die gleichfalls gefärbten Ausläufer der letztern so massenhaft, lang und verästelt, wie ich es früher an keiner Zelle der Centralorgane je gesehen hatte. Diese Beobachtung zeigte mir zugleich, daß hier von einfachen Diffussions- oder Quellungsverhältnissen durchaus nicht die Rede sein könne; denn die Flüssigkeit, in der der Durchschnitt gelegen, war so wenig gefärbt, daß es mittelst des Mikroskops vollkommen unmöglich war, sie vom gewöhnlichen Wasser zu unterscheiden und doch hatten die darin gelegenen Zellen und Körner sich auf das intensivste gefärbt, während die feinkörnige Grundmasse und

Digitised by the Harvard University, Download from The BHL http://www.biodiversitylibrary.org/; www.biologiezentrum.at

die markhaltigen Nervenröhren durch den Farbstoff gar keine Veränderung erlitten.

Aus dieser Darstellung ist somit mit Bestimmtheit dargethan, daß dem Karmin eine ganz ausgesprochene Anziehung zu Kerngebilden zukommt, eine Ansicht, welche Mauthner in seiner Abhandlung (Beiträge zur näheren Kenntniß der morphologischen Elemente des Nervensystems) mit Glück angewendet und verwerthet hat.

Es war mir von Interesse zu erforschen, ob und welche Farbstoffe [1]) sich auf ähnliche oder gleiche specifische Weise zu thierischen Objecten verhalten.

Den Färbern ist schon lange bekannt, daß die Schafwollen und Seidenfasern, die Baumwollen und Leinenfasern sich gegen gewisse Farbstoffe verschieden verhalten, die erstern werden von denselben ohne Zubereitung durchtränkt und festgehalten, die beiden letztern aber müssen in eine Beitze gebracht, damit der Farbstoff hafte, es beruht darauf die von Bankroft eingeführte Eintheilung der substantiven und adjectiven Färbemethode, sowie das von Pohl vorgeschlagene und geübte Unterscheidungsverfahren von Mischgeweben dieser Fasern.

Ein Farbstoff, welcher in Bezug auf gewisse thierische Gewebselemente eine solche specifische Eigenschaft besitzt, ist die Trinitrophenylsäure (Pikrinsäure), mit welcher ich im Jahre 1865 Versuche begonnen.

In die wässerige Lösung dieser Säure brachte ich einen dünnen Schnitt vom Magen, (siehe Fig. II) nach Einwirkung von fünf Minuten mit Glycerin unter dem Mikroskop beobachtet, ergab sich die auffallende Erscheinung, daß die Drüsenschichte schön schwefelgelb geworden, die Submucosa dagegen ungefärbt war, die muscularis mucosae so wie einige Gefäß- und Nervenquerschnitte in der Submucosa haben dieselbe schwefelgelbe Färbung wie die Drüsenschichte erkennen lassen, bei einem zweiten Versuche, wozu ich einen Schnitt verwendete, an welchem ich sämmtliche Schichten des Magens be-

---

[1]) Die bis jetzt zuweilen als Imbibitionsmittel angewendeten Farbstoffe z. B. Indigocarmin in Oxalsäure, Anilinroth und Anilinblau, Safran, Alkana, Orlean u. s. w. kann ich als specifisch wirkende nicht betrachten, denn so schön auch einige davon imbibiren, so liegt doch darin der Nachtheil gegen Carmin, daß das Organ in allen Gewebstheilen gleichartig tingirt wird.

Digitised by the Harvard University, Download from The BHL http://www.biodiversitylibrary.org/; www.biologiezentrum.at

merken konnte, hatten die subperitonealen Muskellager auch die gelbe Färbung gezeigt, das Peritonäum keine.

Diesen beiden ersten, folgten viele Versuche nach einander und zwar immer mit demselben Erfolge, so daß ich nun berechtigt zu sein glaubte, mir die Einwirkung dieses Farbstoffes auf die Schichten des Magens in der Art zu denken, daß die Drüsenschichte, die Muscularis mucosae, die Gefäße und Nerven in der Submucosa und die beiden subperitonealen Muskellager die Pikrinsäure anziehen, was von dem Peritonäum und der Submucosa nicht gilt. Aus dem mir (von der Einwirkung sehr verdünnter Carminlösungen auf Magenschnitte) Bekannten, und oben aus dem Citate Gerlach's Angeführten, mußte ich somit beiden Farbstoffen ein entgegengesetztes Verhalten zu den Magenschichten zuschreiben. Als ich an diese Schlußfolgerung selbst Kritik anlegte, drängte sich mir sogleich der Gedanke auf, daß, wenn beide Farbstoffe wirklich gegen verschiedene Gewebe in entgegengesetzter Weise sich verhielten, sie auch neben einander in einem und demselben Objecte (ohne Mischfarbe zu erzeugen) zur Anwendung geeignet sein müssen.

Ein darauf abzielender Versuch zeigte folgendes Bild von einem Magenschnitte: das Enchym gelb, die Drüsenschläuche roth, die muscularis mucosae gelb, die Submucosa roth, die in derselben getroffenen Gefäße und Nerven gelb, die beiden subperitonealen Muskellager gelb, in denselben die Kerne deutlich roth, ebenso allenthalben das die Muskelschichten vereinigende Bindegewebe sowie das Peritonäum roth [1]).

Ein Querschnitt der Zunge des Kindes, auf dieselbe Art behandelt, zeigte das Epithel und die quergestreiften Muskelzüge schwefelgelb, während die Submucosa und der übrige bindegewebige Antheil roth erschien.

Diese Versuche hatten stets dasselbe Resultat ergeben somit die Annahme bestätiget, daß diese Methode sowohl zur Anfertigung deutlicher Präparate, insbesondere aber zur Richtigstellung streitiger Fragen bezüglich der An- oder Abwesenheit glatter und quergestreifter Muskelfasern mit besonderem Vortheil zu verwerthen ist, und ich ging sogleich daran den ganzen Darmtract auf solchen doppelt imbi-

---

[1]) Dasselbe sieht man auch an einem Querschnitte des Dickdarmes vom Hunde. Siehe Fig. VI.

Digitised by the Harvard University, Download from The BHL http://www.biodiversitylibrary.org/; www.biologiezentrum.at

birten Durchschnitten zu untersuchen, und fühlte mich durch die schönen Resultate veranlaßt, Milz, Lymphdrüsen, Lungen, nach und nach in den Kreis der Untersuchung zu ziehen.

Bis jetzt habe ich blos das Princip meiner Methode skizzirt, somit bleibt mir die ausführliche Beschreibung derselben, wie sie eben auch dem Nachahmer unerläßlich ist, hier anzuführen übrig. Da es bei dieser Methode wie nach meinen vielen Versuchen zu schließen ist, ein Haupterforderniß ist, mit Carmin gut imbibirte dünne Schnitte zu haben, und Organe in Chromsäure oder chromsaurem Kali gehärtet, wie aus dem Citate von Gerlach zu ersehen, wenig Aussicht dazu geben, so wendete ich gekochte Objecte an, und zwar in einer Mischung aus einem Theile Kreosot, 10 Theile Essig und 20 Theile Wasser, in welcher die Objecte während des Aufwallens derselben eine Minute lang bleiben, nachdem sie vollständig ausgetrocknet sind (was meistens in 2—3 Tagen geschieht) schneide ich dünne Schnitte in mit Essigsäure schwach gesäuertem Wasser, nach einer Stunde werden die Schnitte in einer reichlichen Menge destillirten Wassers abgespült, und 24 Stunden in eine eben noch roth gefärbte Carminlösung belassen, worauf sie wieder mit viel destillirtem Wasser geschwenkt werden und durch zwei Stunden in einer Lösung von Pikrinsäure (0·066 Grm. auf 400 CC. Wasser) bleiben [1]), hierauf bringe ich einen Schnitt nach dem andern auf eine Glasplatte ausgebreitet, und von jeder anhaftenden Pikrinsäurelösung durch einfaches Neigen der Platte befreit, tropfe dann eine Mischung von vier Theilen Kreosot auf einen Theil altes verharztes Terpentinöl darauf, bis sie durchsichtig geworden, (worüber eine halbe Stunde verstreicht), und schließe dieselben in Damarfirniß dauernd ein.

Will man die von mir angegebene Kreosotmischung, welche ich auf das angelegentlichste empfehlen kann, nicht anwenden, so muß man die aus der Pikrinsäurelösung genommenen Schnitte in eine alkoholische Pikrinsäurelösung (von der Verdünnung wie die oben angeführte wässerige) behufs der Entwässerung legen, um sie dann in verharztes Terpentinöl und schließlich in Damarfirniß bringen zu können.

---

[1]) Eine Lösung der Pikrinsäure in Glycerin (0·020 zu 100) leistet in 2—3 Secunden denselben Effect.

Digitised by the Harvard University, Download from The BHL http://www.biodiversitylibrary.org/; www.biologiezentrum.at

Statt der gelb färbenden Pikrinsäurelösung habe ich zuweilen eine mehr weniger grüne Tinktionsflüssigkeit verwendet [1]: Zu tausend Theilen einer gesättigten Campechenholz Abkochung (1—8) füge ich einen Theil einfach chromsaures Kali hinzu, und zu dieser bläulichgrünen Flüssigkeit kommt kurze Zeit vor der Anwendung eine Lösung von Glycerin und Pikrinsäure in einem Verhältnisse, daß der gewünschte Farbenton auftritt [2].

Ich habe auch noch andere Farbstoffe untersucht um solche zu finden, die entweder mit dem Carmin, oder der Pikrinsäure, oder unter einander für andere Verfahren der doppelten Tinktion verwendbar wären, habe aber blos das Alizarin in alkalischer Lösung verwendbar gefunden, es hat wie die Pikrinsäure die Eigenschaft, Bindegewebe nicht zu durchtränken, da es jedoch einen mit Carmin ähnlichen Farbenton besitzt, so wird es nicht eher zu doppelten Imbibitionen Verwerthung finden können, bis ein die Eigenthümlichkeiten des Carmins besitzender, gelber, blauer u. s. w. Farbstoff gefunden werden wird.

Es wären daher in dieser Absicht folgende Farbstoffe noch zu untersuchen:

Das in Wasser lösliche Berberin, das in Wasser lösliche Curcumin, das in alkoholischer Lösung zu Rhamnein sich umbildende Rhamnin, das in Alkohol lösliche von Schunk aus der Färberröthe dargestellte Rubiacin und Rubian, das in Wasser lösliche Wongshy, dann die von E. Filhol (Compt. rend. LXI. 371) aus Chlorophyll dargestellten vier Körper, wovon einer blau, die anderen gelb, braun, der vierte endlich röthlichgelb ist, zum Schlusse erwähne ich den interessanten grünen Farbstoff, welchen Crum — Brown aus dem auf Holze lebenden Pilze *Pezizza aeruginosa* dargestellt hat.

Ich gehe nun über zur Anwendung meiner früher beschriebenen Methode der doppelten Tinktion und will mit der Zunge beginnen:

Die aus der gekochten und getrockneten Zunge gefertigten Schnitte, legte ich durch zehn Minuten in mit Essigsäure schwach angesäuertes Wasser, hierauf wurden sie wie oben erwähnt mit Carmin imbibirt, und schließlich auf eine Stunde in die Pikrinsäure-

---

[1]) Fig. I, III, IV und V.

[2]) Die Anwendung der von D. Müller in neuester Zeit dargestellten Pikrinsauren Salze dürften solche complicirte Mischungen ersetzen.

Digitised by the Harvard University, Download from The BHL http://www.biodiversitylibrary.org/; www.biologiezentrum.at

lösung gelegt. Unter Glycerin oder in meiner oben angegebenen Kreosotmischung oder in Damarfirniss beobachtet, zeigt sich der auf, und zwischen den Papillen befindliche Epithelialbeleg gelb, hingegen die Submucosa und der übrige bindegewebige Antheil der Schleimhaut, so wie das die Musculatur vereinigende Bindegewebe roth, die den verschiedenen Zungenmuskeln zukommenden Fasern erscheinen durchscheinend gelb. Ich habe die Zunge vom Kaninchen, Schweine, Hunde, Kalbe und Kinde untersucht, und außer einigen Differenzen in der Mächtigkeit des submucösen Gewebes nichts Erwähnenswerthes beobachtet, doch glaube ich die an der Zunge von Kindern häufig beobachtete Spaltung der Muskelfasern in eine größere Menge (3 bis 4) von ins Bindegewebe übergehenden Ausläufern erwähnen zu müssen, weil diese Thatsachen zu Controversen Veranlassung gegeben. Es ist gut die Versuche mit der Zunge zu beginnen, weil man hier an den mächtigen Muskelmassen und den sie umgebenden und überall zwischen sie eindringenden Bindegewebszügen, die Methode kennen zu lernen und zu erproben die beste Gelegenheit hat.

Als zweites Object diente mir der Magen, welchen ich vom Menschen, Hunde, Schweine und Kaninchen mit Hilfe der doppelten Tinktionsmethode untersuchte. Es zeigte sich das Enchym der Pepsindrüsen gelb, die Drüsenschläuche so wie die Submucosa roth, die Muscularis mucosae, so wie die beiden subperitonealen Muskellager gelb, das Peritonäum endlich roth tingirt. Bezüglich der muscularis mucosae, so wie über das von der submucosa gegen die subperitonealen Muskelschichten hinziehende Bindegewebe muß ich Einiges anführen.

Nicht selten ist es mir gelungen, Schnitte von 12—18‴ ja selbst zwei Zoll Länge unter dem Mikroskope zu beobachten, dabei zeigte sich an der inneren aus vorwiegend queren und an der äussern aus vorwiegend längs laufenden Fasern gebildeten Schichte der Muscularis mucosae eine solche Verschiedenheit sowohl auf Richtung der Fasern, als auf deren Mächtigkeit, daß ich als Resultat meiner an so günstigen (weil langen) Objecten gemachten Wahrnehmungen angeben kann: Die beiden Schichten der muscularis mucosae sind wie unregelmäßig verlaufende Wellenlinien angeordnet, und zwar in vielen Fällen derart, daß wenn beispielsweise die innere quere Lage mächtig entwickelt ist, die unter dieser befindliche längs laufende

Digitised by the Harvard University, Download from The BHL http://www.biodiversitylibrary.org/; www.biologiezentrum.at

Schichte spärlich ist, dieses Verhältniß wechselt allmälig, so daß in geringer Entfernung das entgegengesetzte statt hat.

Bei dem Magen eines Schweines habe ich dieses wechselnde Verhältniß der Mächtigkeit beider Schichten besonders entwickelt gesehen, ohne damit eben dieses Thier herausheben zu wollen, denn mehr weniger ist es an allen von mir untersuchten Thieren der Fall gewesen. Ferners ist an solchen langen Schnitten, und bei Anwendung der doppelten Tinktionsmethode mit Leichtigkeit zu erkennen, daß vom submucösen Stratum 1—1 1/2 Linien breite rothe Ausläufer zwischen die beiden subperitonealen Muskellager bis zum Peritonäum sich verzweigen, welche manchmal geradezu senkrecht von der Submucosa zum Peritonäum herabziehen.

An Fig. III ist bei stärkerer Vergrößerung ein Antheil des violet gefärbten submucösen Gewebes, und ein Theil der querlaufenden subperitonealen Muskelschichte mit den rothen Kernen, und dem vereinigenden Bindegewebe zu sehen. Wegen des dem Magen ähnlichen und einfachen Baues schließe ich hier den Dickdarm an, und bemerke zugleich, daß ich den Dünndarm mit Ausnahme der Zotten deren feinere Textur ich nicht mittelst meines Verfahrens weiter untersuchte, dem Dickdarm ähnlich verhält.

Der Dickdarm vom Schweine, Hunde und Kaninchen wurde der Untersuchung unterzogen, die Dickdarmdrüsen sind wie Fig. IV zeigt, grün tingirt, die dazwischen liegenden, so wie das submucöse Gewebe roth, während die muscular mucosae dieselbe grüne Färbung wie die Drüsen haben, an diesem Präparate ist noch zu ersehen, daß die gewöhnliche Annahme von quer und längslaufenden Fasern in der Muscularis mucosae nicht immer zutrifft, ferners ist das zwischen diesen Muskelfasern hindurch verlaufende Bindegewebe in größerer Mächtigkeit wahrzunehmen, als es sonst angenommen wird.

Die Speiseröhre (Fig. V), welche ich nach dieser Methode behandelte, bot nur in einem Falle die Abweichung dar, daß im obern Drittheil derselben die glatten und quergestreiften Muskel in dicke Bündel zerstreut durch einander gewebt waren, dieses Verhalten bot sich an einem Präparate vom Pferde (24 Jahre alt), während an den von mir zu diesem Zwecke vorgenommenen Objecten vom Hunde, Rinde, Schweine und Kaninchen solche Abweichungen nicht zugegen waren. An Fig. V ersieht man, daß die Schleimdrüsen, die Muskel-

Digitised by the Harvard University, Download from The BHL http://www.biodiversitylibrary.org/; www.biologiezentrum.at

schichte der Schleimhaut sowie das Epithel grün gefärbt sind, das übrige Gewebe roth.

In Bezug auf die dem Abschnitte beigegebenen Abbildungen muß ich hier einige Bemerkungen anfügen, dieselben sind oft nachdem sie Monate lang aufbewahrt waren, möglichst naturgetreu von unserm trefflichen Dr. Heitzmann dargestellt, sollte sich jemand von der Lebhaftigkeit und dem präcisen Hervortreten der Farben überrascht fühlen, so kann ich nur bemerken, daß die Präparate selbst wegen ihrer großen Transparenz die sich nur in Glasmalerei nachahmen ließe einen noch viel prächtigeren Eindruck machen. Ich kann ferner nicht unterlassen darauf aufmerksam zu machen, welche Vortheile solche gefärbte Objecte oder ihre naturgetreue Abbildung von geübter Künstlerhand hätten, wenn man sie als Vorlagen für in vielfach vergrößerten Maßstabe ausgeführte Cartons benützen würde, um solche wie ja das schon jetzt üblich ist, bei den Vorlesungen zu benützen.

Ich bin durch die am Darmtracte mit meiner Methode gewonnenen Resultate zur Ansicht gelangt, an solchen Organen Untersuchungen anstellen zu sollen, von denen in der neueren Literatur bezüglich der Anordnung und Mächtigkeit ihrer glatten Muskulatur wenig bekannt ist.

Es lag sehr nahe das Lymphdrüsensystem und die Milz vorzunehmen, denn wenn auch durch Herauszupfen einzelner Elemente das Vorhandensein von glatten Muskelfasern in beiden Organen erwiesen zu sein scheint, so ist es doch als eine nicht unbedeutende Lücke zu betrachten, auf die Frage in welcher Anordnung, Zahl und Vertheilung die Muskelfasern in diesen Gebilden vorkommen in der neueren Literatur keinen Bescheid zu erhalten.

In den von Kölliker [1]) veröffentlichten (Beiträge zur Kenntniß der glatten Muskeln) ist von den Lymphdrüsen gar nicht die Rede, sondern nur eine kurze Beschreibung der Lymphgefäße enthalten, welche ich hier anführe.

(Die glatten Muskelfasern dieser Gefäße, die bis jetzt niemand mit Bestimmtheit gesehen hat, verhalten sich gleich denen der Venen so, daß sie in den Stämmen äußerst spärlich, in den kleineren Ästchen in größerer Menge sich finden. Im Ductus thoracicus des Pferdes

---

[1]) Zeitschrift für wissenschaftliche Zoologie Bd. I.

Digitised by the Harvard University, Download from The BHL http://www.biodiversitylibrary.org/; www.biologiezentrum.at

folgt auf das Epithelium und eine elastische Längsfaserhaut eine dünne quere Lage, die vorzüglich aus Bindegewebe mit Kernfasern besteht und sehr spärliche muskulöse Faserzellen enthält; die äußerste Haut zieht der Länge nach, und führt starke elastische Fasern und Bindegewebe.

Lymphgefäße des Menschen aus dem *Plexus aorticus inferior* von $^1/_4$ — $1^1/_2$''' Durchmesser besitzen nach außen vom Epithelium und einer elastischen Längsfaserhaut eine starke Schichte von queren Muskelfasern, untermischt mit etwas Bindegewebe u. s. w.).

Ferners gibt Kölliker in seinem Handbuche der Gewebelehre des Menschen über die Hülle der Lymphdrüsen an:

Ihrem Baue nach ist dieselbe übrigens, wenigstens beim Menschen, einzig und allein aus Bindegewebe mit vielen eingestreuten feinen elastischen Fäserchen (Kernfasern) und deren Bildungselementen, den Saftzellen, zusammengesetzt, doch kommen nach O. Heyfelder bei Thieren, namentlich bei der Maus auch contractile Faserzellen in derselben vor.

Endlich ist folgende Angabe, welche Kölliker über die physiologischen Verhältnisse der Lymphdrüsen entwirft aus dem Grunde hervorzuheben, weil er das Auf- und Abschwellen dieser Organe nur auf die muskulösen Elemente der Blut- und Lymphgefäße bezieht:

(Zur richtigen Würdigung der Thätigkeit der Lymphdrüsen mag auch noch darauf aufmerksam gemacht werden, daß dieselben offenbar auch ein An- und Abschwellen zeigen, ähnlich wie die Milz. Dasselbe kann sowohl von den Blutgefäßen als den Lymphgefäßen abhängig sein, welche alle mit zahlreichen contractilen Elementen versehen sind. Welchen Einfluß solche Momente z. B. eine zeitenweise Verengerung oder Erweiterung der Lymphgefäße im Marke der Drüsen auf die Function derselben haben müßte, ist ersichtlich, doch wäre es voreilig, auf die Besprechung solcher Verhältnisse einzugehen, bevor die Existenz und Modalität derselben gehörig nachgewiesen ist.)

Ich glaube nicht nöthig zu haben, die stiefmütterlich behandelten Abschnitte der Muskeln in den Lymphdrüsen durch weitere Citate zu reproduciren, und schließe mit einer über diesen Gegenstand handelnden Angabe, welche Brücke in seiner Abhandlung (Über die Chylusgefäße und die Resorption des Chylus anführt.

Ferner muß ich erwähnen, wie Oskar Heyfeldér richtig angibt, daß die vorerwähnte Drüsenhülle bei Menschen und Thieren,

Digitised by the Harvard University, Download from The BHL http://www.biodiversitylibrary.org/; www.biologiezentrum.at

wie schon Malpighi vermuthete, muskulös sei und muskulöse Fortsätze in das Innere schicke.

Ich beginne mit der Beschreibung meiner Resultate, welche ich bei Untersuchung der Lymphdrüsen vom Rinde, Schafe, Pferde und Menschen erhalten, und zwar hebe ich nochmals hervor, daß es die Anordnung der Muskulatur war, welche ich in's Auge gefaßt. in Bezug auf die sonstigen Verhältnisse der Lymphdrüsen, welche durch die in neuerer Zeit erschienenen werthvollen Arbeiten von Ludwig und Noll, O. Heyfelder, Koelliker, Brücke, Donders, Gerlach, Leydig, Virchow, Eckard, Henle, Frey, W. Müller, Teichmann, Billroth, His, Kowalewski u. s. w. vieles an Klarheit gewonnen haben, verweise ich auf die Angaben dieser Autoren.

Zunächst nahm ich Mesenterialdrüsen vom Rinde in Untersuchung, weil in der Literatur die Angabe vorwaltet, daß sie an glatten Muskelelementen sehr reich seien, und überdies spricht die Größe, und leichte Beschaffung für ihre Verwendung zu ersten Versuchen.

Dieselben wurden in der bereits angegebenen Kreosot-Essigmischung zwei Minuten lang gekocht und bei gewöhnlicher Zimmertemperatur und mehrmaligen Umwenden getrocknet, die senkrecht auf die Längeachse gemachten Schnitte wurden dann in schwach mit Essigsäure angesäuertes Wasser durch fünf Minuten gelegt, dann abgespült und in einer Carminlösung (0·203 Grm. Carmin, 60 Tropfen Ammoniak, 250 CC. Wasser) 24 Stunden belassen, hierauf mit destillirtem Wasser gewaschen, und durch zwei Stunden in eine Pikrinsäurelösung (0·066 Grm. auf 200 CC. HO) oder in die grüne Tinctionsflüssigkeit gebracht, dann entweder in Glycerin oder Kreosotmischung und Damarharz dauernd eingeschlossen.

Unter dem Mikroskope bei schwacher Vergrößerung beobachtet, zeigten sich in der feinpunktirten rothen Grundmasse von der Hülle gegen die Corticalsubstanz ausgehende mit breiter Basis beginnende rothe Streifen, in welche reichliche gelbe Streifen wie eingesprenkt zu unterscheiden waren, die gegen die Markmasse hin sich verschmächtigten, bei Anwendung stärkerer Vergrößerung konnte ich allenthalben in diesen länglichen gelben Streifen die für Muskelkerne charakteristischen langen cylindrischen Stäbchen wahrnehmen. An der deutlich erkennbaren Grenze von Rinden und Marksubstanz waren

Digitised by the Harvard University, Download from The BHL http://www.biodiversitylibrary.org/; www.biologiezentrum.at

bei schwacher Vergrößerung in mäßiger Entfernung von einander quer getroffene runde gelbe Packete, die unter stärkerer Vergrößerung die quer getroffenen rothen runden Kerne (wie sie in den quer getroffenen Muskelschichten des Darmtractes zu sehen sind Fig. 3) einerseits, ferners noch die Contouren der Muskelelemente deutlich wahrnehmen ließen Fig. 9 und 10. Während die Corticalsubstanz wie ich oben erwähnt, sich als rothe feinkörnige Grundmasse darbietet, in welcher sich die von der Hülle abgehenden bindegewebigen mit muskulösen Elementen innig verwebten Scheidewände durch ihre Form und Farbe scharf abheben, kann ich in der Markmasse mit Bestimmtheit keine zusammenhängende Muskellager finden.

Bei den untersuchten Lymphdrüsen aus dem Mesenterium der Schafe sind die Verhältnisse ähnlich den vom Rinde gewesen, nur waren die beim Rinde an der Grenze von Cortikal- und Marksubstanz reichlichen quergetroffenen Muskelfasern weniger mächtig, die Marksubstanz schien mir auch relativ dichter als beim Rinde zu sein, ebenso verhielt sich das Hilusstroma, welches gleichmäßig roth gefärbt, den Anblick faserigen Bindegewebes darbot.

An den Bronchialdrüsen eines 24 Jahre alten Pferdes konnte ich wieder deutlich sowohl die aus der Drüsenhülle herabziehenden muskulösen Scheidewände, wie auch die oben beschriebenen quer getroffenen nahezu kreisrunden Muskelzüge an der Grenze der Rinden und Markschicht erkennen.

Hierauf nahm ich Mesenterial- und Axillardrüsen eines Mannes in Untersuchung, und war nicht wenig erfreut durch Anwendung dieser Methode die Muskulatur derselben sowohl in den Scheidewänden, als an der Übergangsstelle zur Markschicht constatiren zu können, es findet hiedurch die in dem Handbuche der Histiologie und Histochemie des Menschen von Prof. Frey 1867 angegebene Stelle [1]) ihre Berichtigung.

Nach dem bisher angeführten fasse ich meine Beobachtungen über die Muskulatur der Lymphdrüsen in folgenden Sätzen zusammen.

---

[1]) Die Scheidewände kommen im Übrigen in ihrer Textur mit dem Kapselgewebe überein. Sie bestehen aus faserigem Bindegewebe, zu welchem nicht selten glatte Muskulatur sich hinzugesellt. Zuweilen wie an den Inguinal-Axillar- und Mesenterialdrüsen des Ochsen, ist dieses letztere massenhaft (Ilis), in anderen Fällen kommen nur spärliche Elemente vor (Mensch), oder die glatte Muskulatur ist überhaupt nicht sicher darzuthun (Frey).

Digitised by the Harvard University, Download from The BHL http://www.biodiversitylibrary.org/; www.biologiezentrum.at

In der Hülle der Lymphdrüsen vom Ochsen, Schafe, Pferde und Menschen kommt keine zusammenhängende Muskelhaut vor, die etwa so wie die Hülle selbst, um die ganze Drüse herumgeschlagen wäre. Die Corticalsubstanz dieser Lymphdrüsen besitzt dagegen ein gegen die Markschicht in Form vorwiegend radiärer Streifen Fig. 9, die mit den in die Rindensubstanz von der Hülle her eindringenden Trabekeln verlaufen angeordnetes Muskelstratum, während die in geringen Abständen liegenden Muskelpackete an der Grenze von Rinden und Markschicht eine vorherrschend cirkuläre Anordnung zeigen, eine Annahme, welche ich dem Grunde hinstelle, weil ich an dieser Stelle stets nur quergetroffene runde Muskelpackete Fig. 10, gesehen, hebe jedoch hervor, daß ich niemals in die zufällige Schnittebene gekommen bin, wo sich circuläre Muskelbündel auch dargeboten hätten.

Während somit die ersten (Fig. 9) auf die Rindenschichte bei der Contraction ihre Wirkung äußern, fällt den circulären Fasern zunächst die Wirkung auf die Markmasse zu, das Auf- und Abschwellen der Lymphdrüsen, das Maulbeerartigwerden ihrer Oberfläche bei der Contraction findet in dieser Anordnung der Muskulatur wenigstens zum Theile seine Begründung.

Folgerungen aus diesem anatomischen Befunde sowohl für die physiologische Deutung der Lymphdrüsen, so wie auch welche Bedeutung die Menge und Anordnung der Muskelelemente bei krankhaften Zuständen (z. B. chronische Bleiintoxikation u. s. w.) haben können, will ich ferneren Untersuchungen überlassen.

An die Untersuchung der Lymphdrüsen schloß ich die der Milz an, weil aus eben angeführten Gründen meine Methode hier denselben günstigen Erfolg für die Untersuchung der Muskulatur in Situ versprach [1]).

Ich habe die Milz in der Kreosot-Essigmischung durch drei Minuten gekocht und langsam getrocknet, hierauf mit Carmin und Pikrinsäurelösung imbibirt. Zunächst verwendete ich die Milz vom Schweine, dieselbe bei 60maliger Vergrößerung betrachtet, zeigte sich der nach außen liegende Theil der Hülle roth, während in dem gegen die Milzsubstanz gewendeten Antheile, sich gelbe Streifen mit rothen Kernen wahrnehmen ließen, ebenso verhielten sich die von

---

[1]) Vom Pferde, Schweine, Rinde und Menschen.

Digitised by the Harvard University, Download from The BHL http://www.biodiversitylibrary.org/; www.biologiezentrum.at

der Hülle in den verschiedensten Richtungen abgehenden Trabekel, ganz besonders aber die feineren Trabekel, ferners fielen in dem Gesichtsfelde durch ihr schärferes Hervortreten der rothen Farbe runde, ovale birnförmige Gebilde auf, welche sich durch ihre theils centrale, theils excentrische Gefäßmündung als malpighische Milzbläschen erwiesen (Fig. 7), dies ist der erste Eindruck, den man beim Betrachten der auf diese Weise behandelten Schnitte bekommt, man kann ferners noch (Fig. 7) in der roth-gelb melirten Grundmasse der Pulpa die quer und längs getroffenen verschieden starke Trabekel, die unregelmäßig gelagerten Milzbläschen, welche letztern meist vom Centrum gegen ihre Peripherie hin an Intensität der Farbe abnehmen, bemerken.

Bei stärkerer Vergrößerung gesehen, bemerkt man in den Trabekeln die rothen Muskelkerne, welche je nach dem Thiere verschieden zahlreich auftreten, in den Milzbläschen sieht man in der Mitte oder excentrisch gelegen, quer, schief oder der Länge nach getroffene Gefäßlumina mit ihrem gelben Epithel und den der Gefäßwand angehörigen Muskelelementen. Außer diesen den Gefäßen angehörigen Gewebselementen färbt sich in dem Milzbläschen nichts gelb, dasselbe welches schon für das bloße Auge einen deutlich begrenzten rein rothen Fleck darstellt, erscheint aus namentlich in der Mitte dichtgedrängten roth imbibirten lymphoiden Elementen zusammengesetzt, die gegen die Peripherie hin immer weniger gedrängt an einander liegend, das ganze Gebilde wie durch eine weniger gesättigt rothe Zone rings an die roth- und gelbmelirte Grundmasse der Pulpe anstoßen machen. Von einer anderen Begrenzung als dem plötzlichen Aufhören der rein roth gefärbten Substanz des Bläschens, und der ebenso beginnenden roth- und gelbmelirten Substanz der Pulpe ist nichts zu sehen, bei stark pigmentirten (z. B. der untersuchten Pferdemilz) ist, die Pulpe allein zugleich mit schwarzbraunen Pigment reich durchsetzt und dadurch ebenfalls die am gefärbten Präparate hervortretende scharfe Begrenzung gegen das rein roth gefärbte Malpighische Bläschen gegeben.

Einiges will ich noch bemerken über das Verhalten der Milzpulpe bei der doppelten Imbibition.

Der roth gefärbte Antheil der Milzpulpe schließt sich ohne Unterbrechung an die der Peripherie des Malpighischen Bläschens liegenden roth gefärbten zelligen Gebilde an, aber zwischen diesen

Digitised by the Harvard University, Download from The BHL http://www.biodiversitylibrary.org/; www.biologiezentrum.at

und ebenso reichlich kommt in der Pulpa ein gelb gefärbter Antheil zur Beobachtung, der zwischen die rothen Elemente gleichmäßig gemengt bis zur Grenze eines Milzbläschens dieselben aus einander hält. Da ich bisher die Zeit nicht fand injicirte Milzen für meine Untersuchungen zu verwenden, so will ich mich, da ich glaube, daß eine Deutung dieses roth und gelb gefärbten Antheiles der Milzpulpe nur im Zusammenhange mit dem reichlichen Gefäßnetz der Pulpa sich wird geben lassen, mich auf die vorstehende Beschreibung beschränken.

Da sich einerseits der bindegewebige Antheil von den beigemengten muskulösen Elementen scharf abhob, dann aber auch die Malpighischen Milzbläschen deutlich in Bezug auf Form, Größe und Anzahl zu erkennen waren, so zog ich auch diese Verhältnisse bei der Milz verschiedener Thiere in den Kreis meiner Untersuchungen, weil nebst den widersprechenden Ansichten der Autoren über das Verhalten der organischen Muskelfasern in der Milz, auch über die Mächtigkeit der Trabekel, sowie über die Größe und Anzahl der Milzbläschen keine Übereinstimmung herrscht. Die Hülle der Milz vom Rinde erwies sich an muskulösen Elementen ärmer, ebenso verhielten sich die Trabekel, die Milzbläschen dagegen waren in gleicher Anzahl und Größe wie beim Schweine zu sehen.

An der von mir untersuchten Milz des Pferdes Fig. 8 waren sowohl die Hülle als Trabekel sehr reich an muskulösen Elementen, sehr auffallend war der große Pigmentgehalt, trotzdem die Milz sich sehr weich anfühlte, enthielt sie ein eben so mächtiges Hüllen und Trabekelsystem wie es bei Schweinen der Fall ist.

Ich ging nun daran die Milz des Menschen zu untersuchen, und legte hiebei großen Werth darauf, möglichst frische zu bekommen, es gelang mir an zwei derselben (welche 18 und 22 Stunden nach dem Tode in meine Hände kamen) bezüglich ihres Gehaltes an Muskelelementen und Milzbläschen Untersuchungen zu machen. Bei 60maliger Vergrößerung betrachtet, erwies sich die Hülle und Trabekel mit spärlichen muskulösen Elementen versehen, die Milzbläschen hatten hier eine gestreckt längliche Form, und waren im ganzen in geringerer Menge zugegen. In der andern Milz war die Hülle sehr mächtig, jedoch waren die muskulösen Elemente in derselben nicht zahlreicher als in der früher untersuchten.

Zu dieser Schilderung meiner Ergebnisse über die Untersuchungen der Milz will ich ein kurzes Resumé anfügen:

Digitised by the Harvard University, Download from The BHL http://www.biodiversitylibrary.org/; www.biologiezentrum.at

Die Angaben von Kölliker über die Abwesenheit der Muskelelemente in der Hülle der Milz vom Menschen kann ich meinem Befunde nach nicht theilen, dagegen habe ich seine Angaben über die Verhältnisse beim Schweine vollkommen bestätigt gefunden, ferner muß ich bezüglich der Anordnung von Muskeln in der Milz des Pferdes und des Rindes dessen Angaben verneinen.

Wenn ich jetzt noch über die Lungen hier etwas anfüge, so geschieht es wegen der bekanntlich bis in die neueste Zeit fortdauernden Controverse über die An- oder Abwesenheit glatter Muskeln in den Wandungen der Alveolen, für welche Controverse mir meine Methode einen entschiedenen Abschluß versprach.

Ich habe die Lunge der Hunde, Schafe, Kaninchen, Taube, Huhn, Menschen und Pferde verschiedener Thiere vorgenommen, weil vor etwa drei Jahren Prof. Piso-Borme eine Abhandlung im (Archivio per la Zoologia, l'Anatomia Modena 1864 Vol. III Fasc. II) über die Gegenwart glatter Muskelfasern in den Lungenbläschen der Wirbelthiere veröffentlichte, in welcher mit aller Bestimmtheit die Anwesenheit derselben angeführt ist. Nachdem er der von Schroeder van der Kolk, Harting, Donders, Kölliker, Schultz, Reichert etc. aufgestellten Ansicht, die von Moleschott und Gerlach gegenüberstellt, und die von Moleschott seinerzeit angegebenen Mittel zur Auffindung glatter Muskelfasern anführt, heißt es Pag. V. Tali sono il mezzi adoperati dall' illustre Fisiologo nelle sue ricerche, per cui credo interressante il ricordare per rispetto alla controversa questione, come non fosse prudente di condannare l'esistenza di fibre muscolari liscie nelle vesichette polmonali, prima che si potesse apprezzare il valore delle sue positive osservazioni.

Si è colla scorta degli indicati metodi, che io mi feci ad esaminare l'intima struttura delle vesichette polmonali, non solo nel l'uomo e nei mammati, ma pur anche negli ucceli e nei rettili; e deggio dire fin d'ora, che in tutte queste tre classi di vertebrati ho riscontrato colla massima evidenza delle fibre muscolari liscie nella parete delle vesichette. A riguardo dei mammati, dei quali terrò anzitutto parola, le mie ricerche versarono primamente sui polmoni di majale, di bue, di cavallo e dell' uomo, ed in seguito su quelli di cane, di gatto, di coniglio, di riccio europeo, di topo, di cavia, di pecora e di scimia.

Digitised by the Harvard University, Download from The BHL http://www.biodiversitylibrary.org/; www.biologiezentrum.at

Dieses angeführte Citat sowie die von Moleschott an den Lungen von Kindern und Kälbern, andererseits die Angabe Gerlach's über das Vorkommen glatter Muskeln in den Lungenalveolen vom Schafe regten mich an, meine Tinktionsmethode an Lungen einiger Thiere anzuwenden.

Am Anfange meiner Untersuchungen habe ich eine auf 50° C. abgekühlte Leimlösung durch die Luftwege eingespritzt, dann nach Verlauf einer Stunde das Organ durch zwei Minuten in der Kreosot-Essigmischung gekocht, und nach dem Erkalten respective Gelatiniren des Leimes Schnitte hievon in warmes Wasser (40° C.) gebracht, dann auf die oft angegebene Weise mit Carmin imbibirt, und in die Pikrinsäurelösung durch zwei Stunden gelegt, unter Glycerin bei entsprechender Vergrößerung betrachtet, bemerkte ich sofort, daß die Pikrinsäure keine Einwirkung hervorgebracht hat, und überhaupt keine Muskelfasern in den Alveolenwänden zu sehen waren. Solche Resultate hatte ich mit den Lungen vom Kinde, Hunde, Menschen und Huhn.

Hierauf controlirte ich mich durch Anwendung frischer Objecte mit Essigsäure und durch Versuche mit kohlensaurem Kalium, ich konnte mich jedoch nicht von der Anwesenheit glatter Muskeln (wie Piso-Borme durch Abbildungen erläutert) überzeugen. Ich hielt es nun für nöthig einen andern Weg einzuschlagen, weil etwa das Kochen der Lungen Einwürfe erleiden könnte, und entschloß mich in einer weingelben Lösung von doppelt chromsaurem Kalium reinen Knochenleim zu lösen, und durch die Luftwege einzuspritzen, nach zwei Stunden war ich im Stande Schnitte von solcher Zartheit und Ausdehnung zu bekommen, wie ich sie vordem durch keine Präparationsmethode bekam, diese Schnitte brachte ich in Wasser von 40° C. und imbibirte sie mit Carmin, hierauf brachte ich sie wieder in Pikrinsäurelösung, aber auch diesmal war ich in den Alveolen irgend welche Muskeln zu sehen nicht im Stande, diesen Vorgang habe ich weiter bei den Lungen der angeführten Thiere fortgesetzt jedoch mit demselben negativen Resultate.

Als ich nun wieder die Schnitte bevor sie mit Carmin imbibirt werden sollten, mit Essigsäure behandelte, wurde ich bei der Länge des Schafes etwas stutzig, denn beim ersten Eindrucke haben mir concentrisch gelegene kurze breite Kerngebilde als Muskelkerne imponirt, aber das Fehlen jedes Contours, welcher auf Muskel-

Digitised by the Harvard University, Download from The BHL http://www.biodiversitylibrary.org/; www.biologiezentrum.at

elemente zu beziehen gewesen wäre bei diesem, und zahlreichen andern darauf untersuchten Präparaten, sowie die oben berichtete Thatsache, daß durch meine Imbibitionsmethode niemals Muskeln zur Ansicht gebracht werden konnten, während dieselbe doch bei andern Organen sich zum Nachweis der Muskeln in situ so gut bewährt, beweist daß in der Lunge des Schafes kurze kernartige, wahrscheinlich den elastischen Fasern nahe stehende Gebilde vorkommen, die ich mit nichts besser zu vergleichen wüßte, als mit den langen quergelagerten Kerngebilden, wie man sie in den Tastkörperchen beobachten kann. Noch einen dritten Weg habe ich eingeschlagen, um in dieser Frage nichts versäumt zu haben, um der nachherigen Schrumpfung, welche durch die Auflösung des gelatinirten Leimes aus den Lungenalveolen eintritt vorzubeugen, habe ich Hühnereiweiß durch die Luftwege injicirt, dann auf 80° C. erwärmt, und nach einer Stunde Schnitte verfertigt, aber auch diesmal habe ich keine Muskelelemente in den Wandungen der Alveolen bemerken können.

Aus diesen mit Sorgfalt geführten zahlreichen Untersuchungen kann ich in Bezug der Muskulatur in den Wandungen der Lungenalveolen ein entschieden negatives Resultat angeben, und somit mich dem weitaus größten Theile der Mikroskopiker anschließen, welche ähnliche Ergebnisse nach weniger beweisenden Methoden schon früher zu erhalten in der Lage waren. Die Ansichten, welche man hie und da über das sogenannte Contraktionsvermögen der Lunge verbreitet findet, und die Angabe, daß dasselbe auf der Anwesenheit der elastischen Elemente in den Lungenalveolen denen aber contractile Faserzellen zur Unterstützung beigegeben sind, zurückzuführen sei, werden demnach entsprechend meinem mikroskopischen Befunde auf ihr richtiges Maß zurückgeführt werden müssen.

Digitised by the Harvard University, Download from The BHL http://www.biodiversitylibrary.org/; www.biologiezentrum.at

Erklärung der Abbildungen.

Fig. 1. Zungenpräparat vom Kaninchen, bei 120mal. Vergrößerung mit Carmin und der grünen Flüssigkeit behandelt.

Das Epithel und die meist quer getroffenen Muskelgruppen grün imbibirt, wovon sich der mit seinen Kernen rothe Bindegewebige Antheil scharf abhebt.

„ 2. Magenpräparat vom Hunde bei 120mal. Vergrößerung.

Die Drüsenschichte sowie die Muscularis mucosae und ein Antheil des subperitonealen innern Muskel stratums sind schwefelgelb, während das submucöse Gewebe ganz ungefärbt erscheint, dadurch aber die in demselben befindlichen Blut- und Lymphgefäßquerschnitte, so wie Nervenverästlungen deutlich hervortreten.

„ 3. Magenpräparat vom Schweine bei 400mal. Vergrößerung. Mit stark alkalischer Carminlösung und der dunkelgrünen Tinktionsflüssigkeit behandelt.

Nach oben zu das violett gefärbte submucöse Gewebe, währead die innere subperitoneale Muskelschichte dunkelgrün erscheint, die Muskelkerne sind, wo sie in den Schnitt gefallen, sowie das die Muskelbündel verbindende Gewebe roth tingirt.

„ 4. Dickdarm vom Schweine bei 120mal. Vergrößerung mit Carmin und der grünen Flüssigkeit behandelt.

Das Enchym sowie die ungewöhnlich regellos angeordnete Muscular mucosae sind grün, während das zwischen den Dickdarmschläuchen befindliche Gewebe und die Submucosa roth erscheinen.

„ 5. Speiseröhre vom Hunde bei 120mal. Vergrößerung mit der rothen und grünen Tinktionsflüssigkeit behandelt.

Während die mächtig entwickelte Epithelialschichte, die muscular mucosae und die Schleimdrüsen grün erscheinen, ist das übrige Gewebe roth tingirt.

„ 6. Dickdarm vom Hunde bei 120mal. Vergrößerung.

Nach oben die roth gefärbten Drüsenschläuche mit dem gelben Enchym, darunter die gelbe Muscularis mucosae mit den rothen Muskelkernen, hierauf das roth tingirte submucöse Bindegewebe in welchem zwei Gefäßlumina sich zeigen, und seinen Verästlungen in die innere subperitoneale Muskelschichte, in welcher die rothen Muskelkerne quer getroffen sind, während in der äußern Muskelschichte die rothen Kerne der Länge nach zu sehen sind.

Ein kleiner Antheil des Peritonäum hebt sich deutlich durch seine rothe Farbe ab.

Digitised by the Harvard University, Download from The BHL http://www.biodiversitylibrary.org/; www.biologiezentrum.at

Fig. 7. Milz vom Schweine bei 40mal. Vergrößerung. Die muskelhaltigen Trabekel sind rothgelb, während die Muskelkerne roth erscheinen. Die Malpighi'schen Milzbläschen sind vom Centrum gegen ihre Peripherie sowohl durch die Intensität der rothen Farbe, noch mehr aber durch die meist in der Mitte derselben getroffenen gelben Gefäße zu unterscheiden.

„ 8. Milz vom Pferde bei 120mal. Vergrößerung.

Nach oben ist die Hülle derselben roth, die darunter befindliche muskelhaltige Schichte sowie die Trabekel gelb, das andre Milzgewebe ist mit braunem Pigment erfüllt

„ 9. Mesenterialdrüse vom Rinde bei 120mal. Vergrößerung.

In der gelb-röthlich melirten Grundsubstanz sind die radiär angeordneten muskulösen Trabekel der Corticalsubstanz gelb, deren Kerne roth. An der Grenze von Rinden und Markschichte sind die Muskelbündel stets quer getroffen in denselben sind die Kerne roth angedeutet.

„ 10. Dasselbe Organ bei 190mal. Vergrößerung.

In der Corticalsubstanz sieht man die grün gefärbten radiären Muskelbündel mit ihren rothen Kernen. Die circulär verlaufenden Muskelbüschel an der Grenze von Rinden und Markschicht grün, während ihre Kerne roth erscheinen.

Digitised by the Harvard University, Download from The BHL http://www.biodiversitylibrary.org/; www.biologiezentrum.at

Digitised by the Harvard University, Download from The BHL http://www.biodiversitylibrary.org/; www.biologiezentrum.at

1.

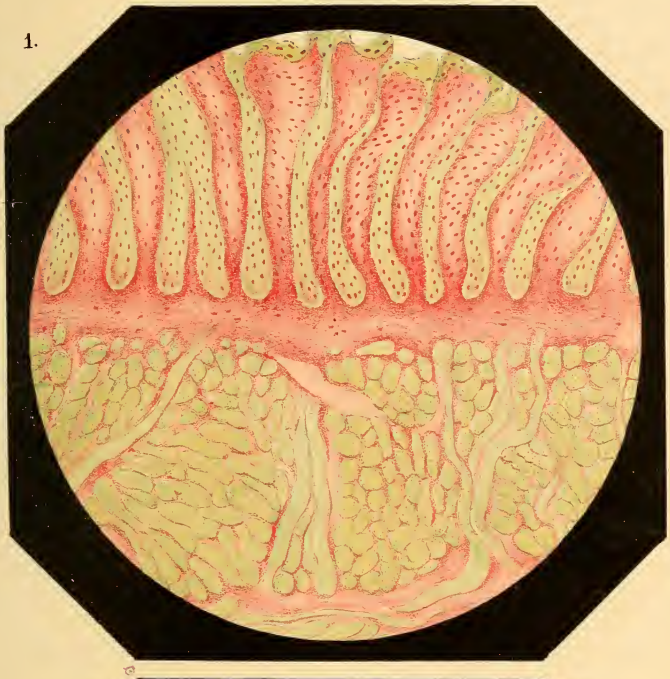

2.

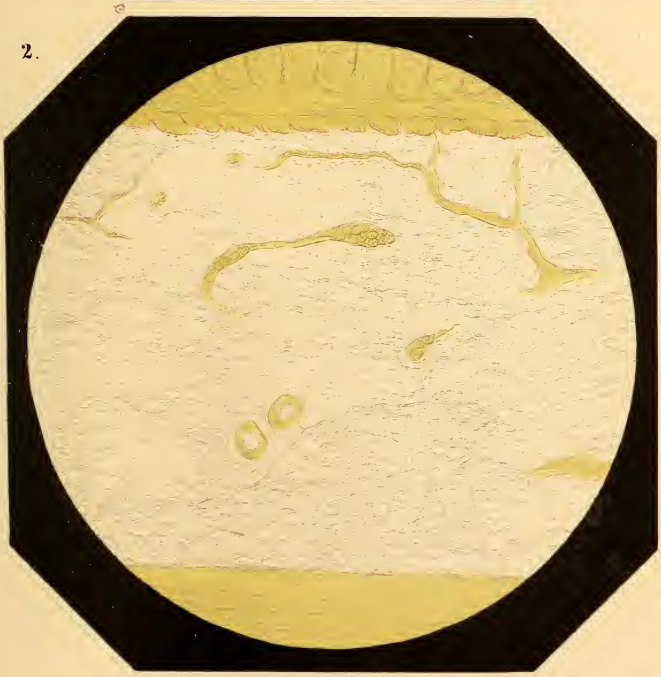

Gem u lith v. Dr. C. Heitzmann Aus d k k Hof u Staatsdruckerei

Digitised by the Harvard University, Download from The BHL http://www.biodiversitylibrary.org/; www.biologiezentrum.at

Digitised by the Harvard University, Download from The BHL http://www.biodiversitylibrary.org/; www.biologiezentrum.at

3.

4.

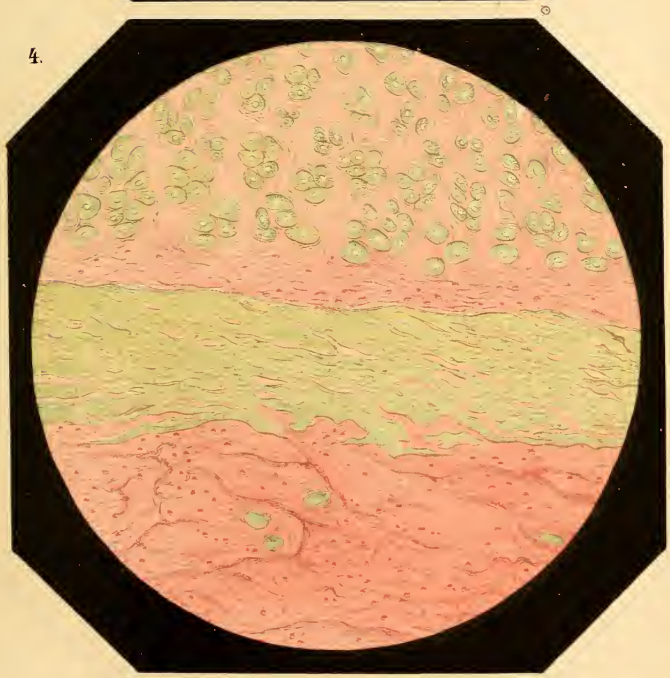

Gem. u. lith. v. Dr. G. Heurzinger. Aus d. k. k. Hof- u. Staatsdruckerei.

Digitised by the Harvard University, Download from The BHL http://www.biodiversitylibrary.org/; www.biologiezentrum.at

Digitised by the Harvard University, Download from The BHL http://www.biodiversitylibrary.org/; www.biologiezentrum.at

Schwarz. Doppelte Färbung mikrosk: Objecte. Taf. III.

5.

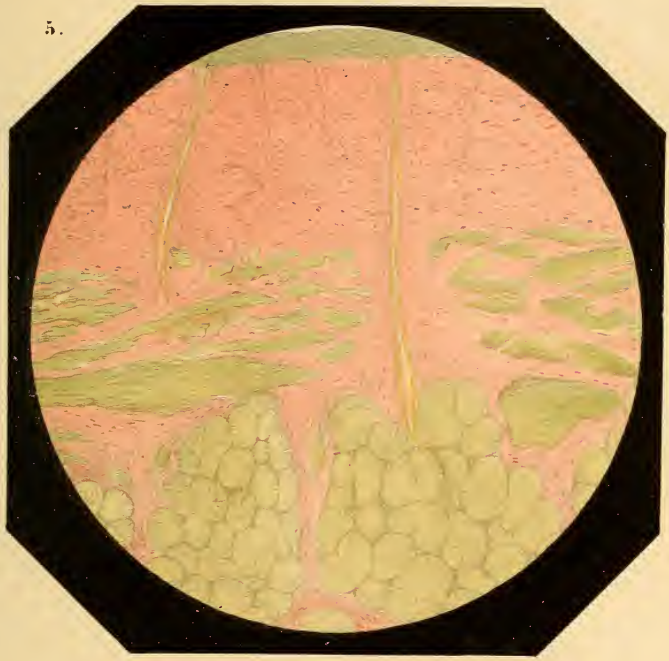

6.

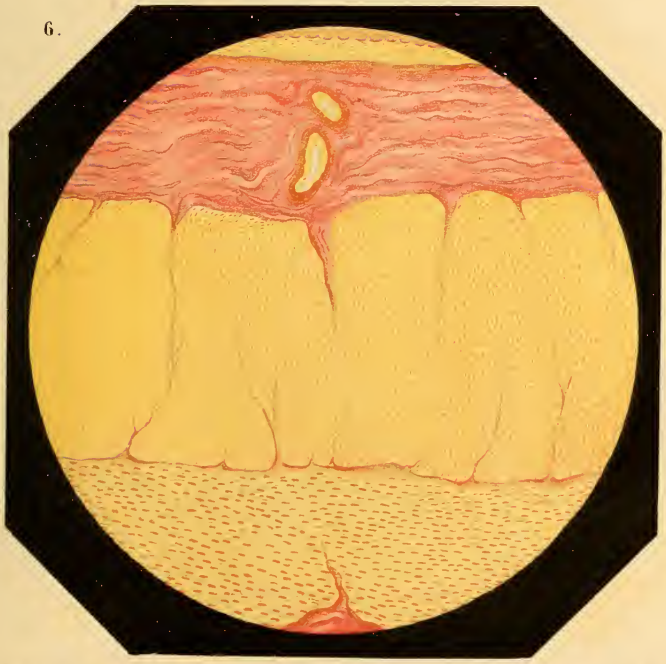

Sitzungsb. d. k. Akad. d. W. math. naturw. Cl. LV. Bd. I. Abth. 1867.

Digitised by the Harvard University, Download from The BHL http://www.biodiversitylibrary.org/; www.biologiezentrum.at

Digitised by the Harvard University, Download from The BHL http://www.biodiversitylibrary.org/; www.biologiezentrum.at

Schwarz. Doppelte Färbung mikrosk: Objecte. Taf. IV.

7.

8.

Gemalt von Dr. C. Heitzmann. Aus d. k. k. Hof- u. Staats-druckerei

Digitised by the Harvard University, Download from The BHL http://www.biodiversitylibrary.org/; www.biologiezentrum.at

Digitised by the Harvard University, Download from The BHL http://www.biodiversitylibrary.org/; www.biologiezentrum.at

Schwarz. Doppelte Färbung mikrosk: Objecte. Taf. V.

9.

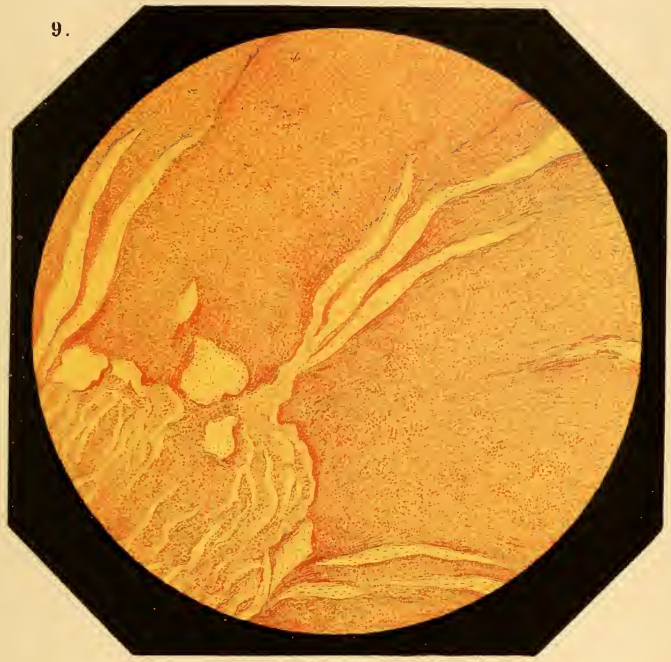

10.

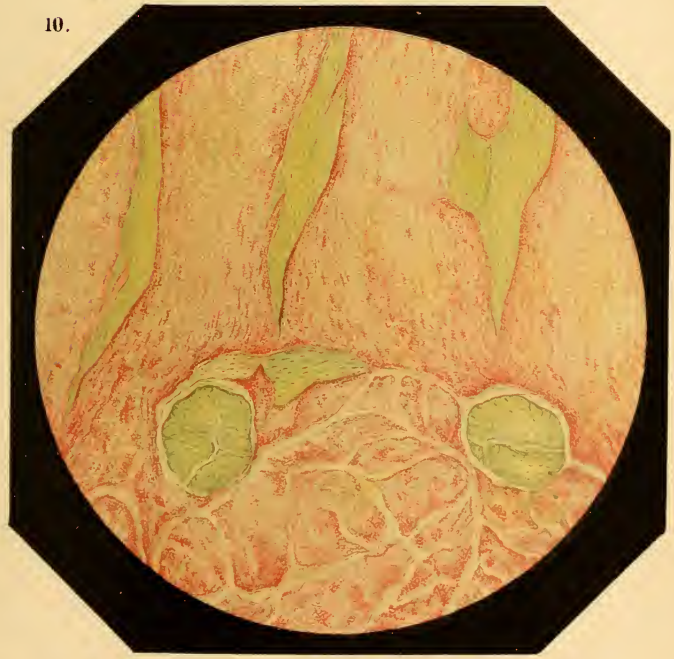

Gem. u. lith. v. Dr. C. Heitzmann. Aus d. k. k. Hof- u. Staatsdruckerei.

ZOBODAT - www.zobodat.at

Zoologisch-Botanische Datenbank/Zoological-Botanical Database

Digitale Literatur/Digital Literature

Zeitschrift/Journal: Sitzungsberichte der Akademie der Wissenschaften mathematisch-naturwissenschaftliche Klasse

Jahr/Year: 1867

Band/Volume: 55

Autor(en)/Author(s): Schwarz Eduard

Artikel/Article: Über eine Methode doppelter Färbung mikroskopischer Objecte, und ihre Anwendung zur Untersuchung der Musculatur des Darmtraktes der Milz, Lymphdrüsen und anderer Organe. 671-691