ownload from The Biodiversity Heritage Library http://www.biodiversitylibrary.org/; www.biologiezentru

Über Lymphgefäße des Darmes einiger Süßwasserfische.

Von dem w. M. Prof. C. Langer.

(Mit 1 Tafel.)

Im Anschlusse an meine Mittheilungen über die Lymphgefäße der Batrachier bringe ich im Folgenden einen kleinen Beitrag zur Kenntniß der Lymphgefäße der Fische. Er betrifft also ein Kapitel der Zootomie, in welchem noch so große Lücken vorhanden sind, daß die Literatur selbst über makroskopische Verhältnisse keine genügende Auskunft zu geben im Stande ist. Was aber insbesondere die Anlage der Capillaren betrifft, so liegt meines Wissens mit Ausnahme einiger Notizen über die subserösen Netze, die übrigens auch schon Hewson und Monro bekannt waren, nichts anderes vor, als die Arbeit von N. Melnikow[1]) über die Lymphwege des Darmcanals der *Lota*. Denn die Angaben Fohmann's über die Chylusgefäße der Darmschleimhaut bei *Anarrhichas Lupus* und *Torpedo* müssen um so mehr einer gründlichen Revision unterworfen werden, als sie sich auf Quecksilberpräparate stützen und ihnen zufolge sich daselbst unmittelbare Übergänge von Lymphgefäßen in Venen finden sollen.

Bei meinen Untersuchungen habe ich vorerst die Capillaren ins Auge gefaßt, um auch in dieser Thierclasse die typische Anordnung derselben kennen zu lernen, und zunächst wieder die des Darmcanals untersucht, da in diesem Organ die Darstellung beider Gefäßsysteme verhältnißmäßig leichter ist als in anderen Körpertheilen. Das Material, an das ich bis jetzt hauptsächlich angewiesen war lieferte mir die Familie der Cyprinoiden unter denen ich die Genera *Tinca*, *Squalius* und *Chondrostoma* untersucht habe. Ich kenne zwar auch schon manche Theile des Lymphgefäßsystems vom Hecht, der Forelle und dem Huchen, hatte aber noch zu wenig taugliches Materiale davon

---

[1]) Du Bois und Reicherts Archiv 1867, pag. 512.

ownload from The Biodiversity Heritage Library http://www.biodiversitylibrary.org/; www.biologiezentru

unter der Hand (die Fische sollen frisch gefangen und nicht nüchtern sein), um bereits die jeder Gattung zukommenden Eigenthümlichkeiten hervorheben zu können. Deßhalb berichte ich diesfalls nur über den Befund bei den Cyprinoiden, insbesondere den beim *Chondrostoma*, weil ich bei diesem dieselben Verhältnisse, wie bei den zwei anderen Gattungen der Cyprinoiden angetroffen habe.

Wenn es erlaubt ist von den untersuchten drei Gattungen auf die ganze Familie der Cyprinoiden einen Schluß zu ziehen, so läßt sich sagen, daß der Darmcanal bei allen Cyprinoiden vom Anfang bis ans Ende drüsenlos ist.

Es fehlen nämlich den Cyprinoiden nicht nur die Dünn- und Dickdarmdrüsen, sondern auch die Magendrüsen, zum Unterschiede von anderen Gattungen, bei welchen, wie z. B. beim Hecht, Magendrüsen aber keine Darmdrüsen vorkommen und anderen z. B. *Lota*, welche nach Melnikow nicht nur Magendrüsen, sondern auch Darmdrüsen besitzt. In Folge dieses Mangels aller drüsigen Einlagerungen gestalten sich die Structurverhältnisse der Darmwände sehr einfach, und die Unterschiede der einzelnen Abschnitte beruhen eben nur auf der Menge und Anordnung der zahlreichen Schleimhautfalten, die aber gerade wieder bei den Cyprinoiden zwar sehr viele, aber, wie es scheint nur unwesentliche Verschiedenheiten zeigen.

Beim *Chondrostoma*, dessen Darm durch Abknickungen in neun Stücke geschieden werden kann, reichen die leisten- oder kammartigen Schleimhautfalten vom Schlunde bis an den After herab, sind im Magen länger, im Afterdarm kurz, beinahe zottenartig. Die längeren, welche bis in den vorletzten Abschnitt herab vorkommen, sind nach der Länge des Darmes gestellt, etwas wellig hin und her gewunden und durch alternirend abgehende kürzere Querfortsätze in die Zwischenräume der benachbarten Falten eingeschoben oder mit ihnen in Verbindung gebracht. Die kurzen Fortsätze des Afterdarmes sind bald zungenförmig schmal, bald länger, löffelförmig gebogen, mitunter, wenn sie länger sind, noch mit Andeutungen von Nebenblättchen versehen, verschieden gestellt, aber alle gleichmäßig vertheilt.

Die Muskelschichte zeigt nichts besonderes; bemerken will ich nur, daß im Anfangsstück des Magens in die Schichten der

ownload from The Biodiversity Heritage Library http://www.biodiversitylibrary.org/; www.biologiezentru

glatten Muskelfasern auch quer gestreifte bündelweise eingeflochten sind.

Die Schleimhaut läßt sich nicht eigentlich in zwei Strata, die Submucosa und die Adenoide zerlegen; sie zeigt sich vielmehr an Durchschnitten als eine zusammenhängende Masse, deren Aussehen sich mitunter, wie in den Zwischenräumen der Kämme, nur an der Oberfläche etwas anders gestaltet. Sie besteht in ihren tiefen Lagen aus gröberen Bindegewebssträngen, welche unter einander in Verbindung gebracht und der Art dicht nach der Fläche und Höhe zusammengeschoben sind, daß zwischen ihnen nur schmale, längliche Lücken verbleiben. Die Lücken erscheinen in Durchschnitten als enge, parallel mit der Schleimhautfläche geordnete Spalten und veranlassen dadurch den Anschein einer regelmäßigen Schichtung des Gewebes.

In den Lücken sind rundliche, granulirte kernartige Körperchen aufgenommen, welche wegen der beschriebenen Anordnung der Lücken reihenweise geordnet zur Ansicht gelangen.

Gegen die Muscularis steht diese bindegewebige Grundlage der Schleimhaut mit anderen bindegewebigen Bündeln in Zusammenhang, welche die zur Schleimhaut tretenden Blut- und Lymphgefäße begleiten.

An der Oberfläche sind die Schleimhautelemente feiner, rücken noch dichter zusammen und bilden daher ein compacteres, fein gestreiftes Gewebe. In diesem kann man da und dort einzelne stäbchenförmige Kerne, als Andeutungen eingeflochtener glatter Muskelfibrillen wahrnehmen.

Die beschriebene Anordnung der Formelemente der Schleimhaut findet sich aber nur in den Zwischenräumen zwischen den Schleimhautleistchen. An den Basen dieser letzteren, welche in Durchschnitten als Dreiecke sich darstellen, lösen sich nämlich die Balken von einander, und werden feiner; das Gewebe wird locker, seine Lücken werden größer und rundlich und die eingelagerten rundlichen, granulirten Körperchen überwiegen über das bindegewebige Gerüst mitunter so sehr, daß die Schleimhautsubstanz das Aussehen eines adenoiden Gewebes annimmt. Dieses Gewebe zieht sich dann in das Innere der Schleimhautleistchen fort, bleibt aber immer von einer Rinde jenes muskelhältigen fibrillären Gewebes bedeckt, welches vorhin als oberflächliche Schleimhautschichte beschrieben wurde. Werden

ownload from The Biodiversity Heritage Library http://www.biodiversitylibrary.org/; www.biologiezentru

daher an Durchschnitten die Kämme in der Mitte ihrer Länge getroffen, wo sie dick sind, so bekommt man an ihnen beide Substanzen zu Gesicht; trifft man aber blos die Enden, so scheint es dann, als ob diese Kämme nur Duplicaturen der oberflächlichen Schleimhautlagen wären.

Da die Schleimhautkämme und ihre Nebenblättchen verschieden hin- und hergestellt sind, so gehen Längen- und Querschnitte des Darmrohres häufig genug auch zwischen den Blättern der Kämme hindurch und bringen so ein Blatt derselben und dieses bald von der inneren, bald von der äußeren Seite zur Ansicht. Und dann kann man sich vollständig von der Anwesenheit einer compacten Schichte von glatten Muskelfasern überzeugen, welche innerhalb der Rindenschichte dicht beisammen lagern und von der Basis zum freien Saum des Kammes aufsteigen. Dabei kann man sich auch überzeugen, daß diese Muskeln in der That Bestandtheile einer *Musculosa mucosae* sind, welche sich längs der ganzen Oberfläche der Schleimhaut hinzieht.

Außer dieser Musculatur habe ich keine andere im Schleimhautgewebe wahrgenommen, weßhalb wohl auch in dem Ausnahmsfalle bei *Tinca* die tiefere glatte *Muscularis externa* nicht etwa als *Muscularis mucosae*, sondern als eigentliche *Muscularis* des Darmrohres und die äußere quergestreifte Lage als eine Zugabe, gleichsam Wiederholung der ersteren zu betrachten ist.

Die Unterschiede in Bezug auf die Structur der Schleimhaut in verschiedenen Darmabschnitten betreffen nur die Menge der eingelagerten Körperchen. Im Magen, der, wie gesagt, ganz drüsenlos ist, überhaupt in den oberen Darmtheilen finden sich immer mehr Körperchen, nicht nur im Inneren der Schleimhautleisten, sondern auch in den Schleimhautlagen innerhalb der Zwischenräume zwischen den Kämmen, deren Gewebe alsdann ebenfalls gelockert erscheint.

Ich glaube auch nicht zu irren, wenn ich annehme, daß frisch im Sommer gefangene Thiere mehr granulirte Substanz in der Schleimhaut besitzen, als im Winter gefangene und nüchtern in der Gefangenschaft gehaltene Thiere.

In Bezug auf Unterschiede in diesem Bau der Schleimhaut, die bei anderen Fischen angetroffen werden, kann ich nur sagen, daß beim Hecht und der Forelle die oberflächliche Schichte von jener der bindegewebigen Balken ganz scharf geschieden ist, und daß namentlich bei der letzteren und dem Huchen sowohl an Quer- als Längs-

ownload from The Biodiversity Heritage Library http://www.biodiversitylibrary.org/; www.biologiezentru

schnitten die Grenze durch einen hyalinen, sehr breiten Balken dargestellt wird, der durch Ausläufer mit dem bindegewebigen Gerüste beider Lagen in Zusammenhang steht. Der Richtigstellung des Thatbestandes wegen muß ich noch bemerken, daß alle Präparate durch Essig-Glycerin aufgehellt wurden.

Bei der Untersuchung des Lymphgefäßsystems darf natürlich die Darstellung der Blutgefäße nicht umgangen werden. Die Injection der Darmgefäße wurde durch die *Arteria coeliaco-mesenterica* vorgenommen. Die Venen konnten aber nicht unabhängig von der Arterien-Injection dargestellt werden, da dieselben bei den Cyprinoiden in keinen größeren Pfortaderstamm zusammenlaufen, sondern einzeln in das Leberparenchym eingehen. Ich mußte daher die Arterien-Injection bald bis zur vollständigen Füllung der Venen fortführen, bald sie gleich nach Füllung der Vorcapillaren unterbrechen.

Die arteriellen und venösen Stämmchen verlaufen in den Peritoneal-Duplicaturen, welche die Darmwindungen unter einander verknüpfen und sind daselbst in die diese Duplicaturen erfüllenden Fettkörper eingetragen.

Die Injection der Lymphgefäße gelingt ebenfalls nach einiger Übung nicht schwer, wenn man die Canüle in den an die *Art. coeliaco-mesenterica* angeschlossenen Lymphgang einsetzt.

Was die Anordnung der größeren Gefäße betrifft, so ist bekannt, daß die Arterien in der Regel von zwei eng an sie angelegten und vielfach unter einander anastomosirenden Lymphgefäßen begleitet werden, und daß sich diesem Gefäßbündel die Venen bald einzeln, bald paarweise anschließen.

Das oberflächliche sogenannte subseröse Blut- und Lymphgefäßnetz besteht aus unregelmäßig viereckigen Maschen, deren Seiten je von einer Blut- und einer Lymphcapillare dargestellt werden. Nur die arteriellen Stämmchen werden noch von zwei Lymphröhrchen begleitet. Das ganze lockere Netz liegt eigentlich zwischen den zwei Muskelschichten, also nicht subperitoneal, sondern unterhalb der *Longitudinalis*.

---

ownload from The Biodiversity Heritage Library http://www.biodiversitylibrary.org/; www.biologiezentru

Da die Schleimhautkämme sehr dicht beisammen stehen, so concentrirt sich die Gefäßbildung hauptsächlich auf diese blätterigen Erhabenheiten. Besitzen sie Nebenblätter, so findet man die Gefäßstämmchen allemal in den Abgangswinkeln derselben und ihre Querschnitte in Dreiecken, welche durch den Zusammentritt dreier Blättchensegmente zu Stande kommen. Die Anordnung der Gefäßstämmchen innerhalb dieser Kämme ist ebenfalls wieder die typische, indem die Arterien daselbst meistens von zwei Lymphgefäßen und Venen umfaßt werden.

Die Blutcapillaren der blätterigen Kämme, welche aus den kleinen, aber verhältnißmäßig zahlreichen und von der Basis an gerade aufsteigenden Arterien hervorgehen, sind sehr fein, feiner als die in den menschlichen Zotten; sie bilden ein dichtes Netz mit unregelmäßig polygonalen Maschen, welche am Rande der langen Kämme des Magens und des oberen Darmes diesem Rande entlang gestreckt sind. Das Netz ist in doppelter Lage vorhanden und als Korb über die sich vertheilenden größeren Blutgefäße, Arterien und Venen und über die Lymphgefäße hinübergelegt. Das *Stratum musculare mucosae* befindet sich an der äußeren Seite dieser zarten Capillaren.

In den Zwischenräumen der Schleimhautblätter findet sich nur ein äußerst lockeres, aus denselben feinen Röhrchen bestehendes Capillarnetz. Es entzieht sich aber sehr häufig der Beobachtung, da es nur an besonders gelungenen Injections-Präparaten gefüllt erscheint.

Eigenthümlich ist das Verhalten der Venen. Diese gehen nämlich aus einem Netze hervor, welches sich im Inneren der Schleimhautkämme, bedeckt von den äußerst feinen capillaren Netzen, ausbreitet. Dasselbe wurzelt in den feinen Capillaren der Oberfläche und übergeht erst an der Basis der Kämme in ein Bündel von drei bis vier Stämmchen, welche an den kleinen Arterien entlang durch die Zwischenräume der Schleimhautblätter, dann unter den Basen dieser letzteren hinwegziehen, um mit den Stämmchen derselben sich theils anastomostisch zu verbinden, theils aber zusammenzutreten und mit ihnen größere Venenwurzeln darzustellen.

Die venösen Röhrchen des in den Kämmen lagernden Wurzelnetzes zeigen ein sehr wechselvolles Aussehen; sie sind mitunter nur klein und bilden größere Maschen, zeigen sich aber manchmal

ownload from The Biodiversity Heritage Library http://www.biodiversitylibrary.org/; www.biologiezentru

auch so sehr aufgequollen, daß die Lücken zwischen ihnen bis auf feine Spalten vollständig verstrichen erscheinen und die ganze Gefäßformation das Aussehen eines Schwellnetzes bekommt. Das Kaliber der so aufgequollenen Röhrchen kann um das Dreifache das Kaliber der ableitenden Venen übertreffen. Zweifelsohne wird der Grad der Füllung dieses Netzes von dem Contractionszustande der äußeren *Muscularis* regulirt.

Die Röthung der Schleimhautfalten an abgestandenen (erstickten) Fischen beruht offenbar auf dem in diesen Netzen aufgestauten Blute.

Auch die Formationen der Lymphgefäße haben ihre Centra in den kammartigen Schleimhaut-Erhabenheiten, indeß in den Zwischenräumen derselben nur kleine Stämmchen zur Ansicht gelangen, welche mit dem Blutgefäßbündel von Kamm zu Kamm fortziehen und sich in der tiefen Lage der *Mucosa* zu ableitenden Stämmchen sammeln, welche mit den Blutgefäßstämmchen durch die Ringfaserschicht nach außen sich begeben.

Ein der glatten Schleimhautfläche eigenthümliches Netz, welches dem dargestellten feineren großmaschigen Netze der Blutcapillaren an die Seite zu stellen wäre, habe ich nicht darzustellen vermocht; dagegen ist es mir gelungen, die Lymphwege der Kämme in befriedigender Weise zur Ansicht zu bringen, insbesondere jene am Enddarm.

Vorerst muß ich constatiren, daß ich allenthalben ein Netz, allerdings mit verschieden geformten Maschen dargestellt habe, welches sich am Saume der Kämme in kleinen Arcaden abschließt. Da Melnikow die Lymphgefäße bei der *Lota* in den Schleimhautauswüchsen als einfache, kolbig endigende Röhrchen abbildet, muß ich bemerken, daß ich beim *Chondrostoma* mitunter auch an dem Rande der Kämme einzelne anscheinend blind endigende Ausläufer des Netzes wahrgenommen habe, sie aber doch nur für unvollständig injicirte Netzpartien ansehe, weil ich unter denselben Formverhältnissen sogar öfters ganz compact injicirte Netze, also statt der blinden Ausläufer geschlossene Arcaden wahrgenommen habe.

Es ist sogar leicht zu constatiren, daß das Lymphnetz gegen den Rand der Kämme ganz dicht wird, daselbst von kurzen, dicken

ownload from The Biodiversity Heritage Library http://www.biodiversitylibrary.org/; www.biologiezentru

Ästchen dargestellt, welche durch ihren Zusammentritt unregelmäßig rundliche Maschen begrenzen. Gegen die Basis der Scheimhautkämme ist das Netz lockerer. Ich fand an dieser Stelle meistens nur einige absteigende Röhrchen, die mittelst etlicher Querästchen unter einander in Verbindung gebracht sind, glaube aber nicht diese Partie ganz vollständig dargestellt zu haben, da sich sonst aus diesem Netze ein zweites Netz hätte füllen sollen, jenes welches in den Zwischenräumen der Kämme vorkommen dürfte.

In Betreff des Calibers der das Netz darstellenden Röhrchen kann ich sagen, daß dieselben dünner sind als die gefüllten Zweige des Wurzelnetzes der Venen, dagegen bis dreimal dicker als die Röhrchen des feinen äußeren Capillarnetzes.

Die Lage des Lymphnetzes betreffend, läßt sich leicht constatiren, daß dasselbe von dem Netze der feinen Blutcapillaren bedeckt wird, weßhalb es bei Flächenansichten der Kämme vom Rande derselben durch die feinen Blutcapillaren geschieden erscheint. Mittelst stärkerer Vergrößerungen läßt sich aber noch zeigen, daß das Lymphgefäßnetz der Kämme in zwei Lagen geschieden ist, und daß die absteigenden Röhrchen, die ebenfalls in zwei Flächen vertheilt liegen, durch Röhrchen mit einander in Verbindung stehen, welche durch das Netz der Venenwurzeln von einer Seite zur andern hindurchziehen. Hieraus ergibt sich, daß das Netz der Venenwurzeln von den zwei Lagen des Lymphgefäßnetzes umgriffen ist, dieses selbst aber wieder von dem oberflächlichen Netze der feineren Blutcapillaren umgehen wird.

Schematisch aufgefaßt besteht daher jede Kammleiste aus folgenden Schichten: Der *Muscularis mucosae*, dem feinen capillaren Blutgefäßnetze, dann dem Lymphgefäßnetze, endlich den Kerngebilden, nämlich den feinen Stämmchen der Arterien und dem groben Netze der Venenwurzeln, welche durchsetzt werden von den Arterien und Venenzweigchen des peripherischen Capillarnetzes und von den Lymphröhrchen, welche beide Netzlagen mit einander verbinden.

Der beschriebene Befund betrifft insbesondere die Schleimhautformationen des unteren Darmes, von denen ich ganz exquisite Präparate erzielt habe. In Betreff der Verhältnisse im obersten Darme kann ich aber nur so viel sagen, daß die Vertheilung der zum Kammrande aufsteigenden Lymphröhrchen nicht nach dem Schema dendri-

ownload from The Biodiversity Heritage Library http://www.biodiversitylibrary.org/; www.biologiezentru

tischer Ramification vor sich geht, sondern in der Abgabe von horizontalen Ästchen besteht, welche aus dem Netze hervorgehen.

Es dürfte nicht nothwendig sein besonders hervorzuheben, daß Übergänge von Lymphgefäßen in Venen im Bereiche des Darmes nicht vorhanden sind; auch kann ich versichern, daß eine Verwechslung von Blut- mit Lymphgefäßen nicht vorkommen konnte, da ich stets auch die Blutgefäße, sei es mit Farben oder Blut gefüllt vor mir hatte.

Noch muß ich einer Angabe von Ch. Robin[1]) entgegentreten, der zu Folge es bei den Fischen keine anderen Lymphgefäße geben solle, als die Chylusgefäße, dann die des Peritoneums, insbesondere an jenem, welches den Urogenitalapparat bekleidet, endlich die des Pericardiums; so daß daher eine Unterscheidung zwischen oberflächlichen und tiefen Lymphgefäßen, die noch von manchen Auctoren gemacht wird, nicht begründet sei. Es ist mir nämlich bei meinen Untersuchungen gelungen nebst den oberflächlichen auch tiefe, parenchymatöse Lymphgefäße aufzufinden und zwar gerade am Genitalapparate, im Hoden von *Chondrostoma, Squalius, Esox* und *Hucho*. Fig. 6 zeigt diese parenchymatösen Lymphgefäße des Hodens von *Chondrostoma* an einem Durchschnitte dieses Organs. Dieselben umgreifen wie beim Frosch und der Kröte gepaart mit den Blutcapillaren die Samengänge. Beim Huchen, dessen Hoden im Frühjahre beträchtlich aufgetrieben sind, hält es in dieser Jahreszeit nicht schwer die Blut- und Lymphgefäße bis ins Innere des Organs hinein zu injiciren.

---

[1]) Journal de l'Anatomie et de la Physiologie. 1867. pag. 32.

ownload from The Biodiversity Heritage Library http://www.biodiversitylibrary.org/; www.biologiezentru

Erklärung der Figuren.

Fig. 1. Querdurchschnitt durch die Wand der oberen Magenhälfte mit der Basis eines kammartigen Schleimhautblättchens. *a.* Die musculöse Kreisfaserschicht. *b.* Die Mucosa mit zahlreichen eingelagerten Körperchen. *c.* Schichte der *Muscularis mucosae.* Gezeichnet mit Immersions-System 9.

Fig. 2. Kammartiges Schleimhautblatt aus der oberen Darmhälfte mit roth injicirten Blutgefäßen und blau gefärbten Lymphgefäßen. *a.* Musculöse Längsfaserschicht des Darmrohres. *b.* Die quere Muskelschichte.

Fig. 3. Zottenartiges Schleimhautblatt aus dem Enddarm mit dem injicirten aber nicht geschwellten Netze der Venenwurzeln und dem Netze (blau) der Lymphgefäße.

Fig. 4. Peripherische Blutgefäßcapillaren mit einem Arterienstämmchen und einem Lymphgefäße aus einem kammartigen Schleimhautblatte des oberen Darmes. Gezeichnet bei System 8.

Fig. 5. Theil eines etwas längeren Schleimhautblättchens aus der vorletzten Darmwindung mit injicirten Lymphgefäßen und mit blutig gefülltem und stark ausgedehntem Wurzelnetz der Venen. Bei Nr. 8.

Fig. 6. Blättchen aus dem Hoden mit injicirten Lymphgefäßen; die Blutgefäße waren mit Blut gefärbt. Zeichnung bei Nr. 8.

Alle gezeichneten Objecte stammen von *Chondrostoma nasus.*

Download from The Biodiversity Heritage Library http://www.biodiversitylibrary.org/; www.biologiezentrum

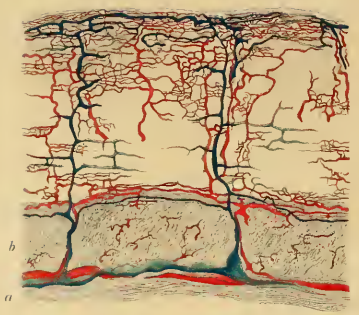

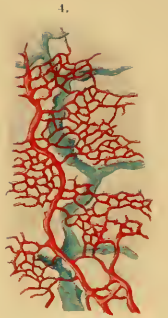

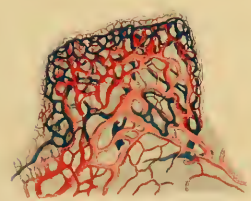

ZOBODAT - www.zobodat.at

Zoologisch-Botanische Datenbank/Zoological-Botanical Database

Digitale Literatur/Digital Literature

Zeitschrift/Journal: Sitzungsberichte der Akademie der Wissenschaften mathematisch-naturwissenschaftliche Klasse

Jahr/Year: 1870

Band/Volume: 62

Autor(en)/Author(s): Langer Carl L.

Artikel/Article: Über Lymphgefäße des Darmes einiger Süßwasserfische. 161-170