©Akademie d. Wissenschaften Wien; download unter www.biologiezentrum.at

Zur Histologie der Synovialhäute.

Von Dr. **Ed. Albert** in Wien.

(Mit 1 Tafel.)

(Vorgelegt in der Sitzung am 20. Juli 1871.)

Übereinstimmend mit dem Systeme von Bichat wurden die Synovialmembranen der Gelenke, der Sehnenscheiden und Schleimbeutel bis auf die neuere Zeit den serösen Membranen zunächst gestellt. Nach den gangbaren Vorstellungen wären es seröse Säcke, welche allenthalben geschlossen, in den Gelenken nicht nur die Innenfläche der Kapsel auskleiden, sondern auch den Knorpel überziehen; in den Sehnenscheiden wiederum nicht nur die fibröse Scheide von innen, sondern auch die Sehne von aussen bedecken und mitunter eine mesenteriumartige Duplicatur — das Mesotendon — zur Sehne abgeben. Die innerste Lage derselben wurde demgemäss als Epithel aufgefasst. (Henle, allg. Anat. S. 369). Im J. 1848 hat aber Birkett auf die platte Anordnung der Knorpelzellen an den Gelenkflächen aufmerksam gemacht und nachgewiesen, dass dieselbe zu einer Verwechslung mit Epithel geführt hat. Durch diese seither oft bestätigte Erfahrung war für die Synovialis der Gelenke die Vorstellung eines geschlossenen Sackes beseitigt. Im J. 1849 hat Reichert gefunden (Archiv für Anat. 1849, Jahresber. S. 16), dass beim Erwachsenen nur an jenen Stellen der Synovialis Epithel vorhanden sei, welche sich der Reibung entziehen. Es ist jedoch aus Reichert's kurzer Angabe nicht zu ersehen, ob er blos die Knorpel und ihre nächste Umgebung, oder auch andere Stellen meint. Als Recklinghausen im J. 1862 seine Methode der Versilberung thierischer Gewebe bekannt machte, wendete er bezüglich der Sehnen gegen die Henle'sche Vorstellung ein, dass die dichte Anordnung der Zellen an der Oberfläche der Sehnen noch nicht zu dem Spruche berechtige, dass diese Schichte als epitheliale aufzufassen sei, da die Silberpräparate die Blutgefässe als nackt

©Akademie d. Wissenschaften Wien; download unter www.biologiezentrum.at

erkennen lassen, und die epithelähnlichen Zeichnungen nur zwischen den Capillarmaschen auftreten. Dadurch war das gebräuchliche Schema auch für die Sehnenscheiden in Frage gestellt. Einer selbständigen und umfassenderen Untersuchung unterzog die Gelenksmembranen erst Hüter (Virch. Archiv Bd. 36, S. 25) und kam auf Grund der Versilberungsmethode zum Schlusse, dass die Gelenkssynovialis keine Epithellage besitze, sondern dass sie von einem besonders modificirten Bindegewebe ausgekleidet sei, dessen dicht an einander liegende Zellen bald epithelähnliche (epithelioide), bald den Hornhautkörperchen ähnliche (keratoide) Gestaltung besitzen, dass die Gefässe überall nackt sind, und dass man die Intima der Gelenkskapseln aus der Reihe der serösen Häute zu streichen habe. Den Anschauungen Hüter's sich anschliessend hat R. Böhm (Beiträge zur normalen und pathologischen Anatomie der Gelenke, Inaug.-Diss. Würzb. 1868) nach Untersuchung frischer Objecte in Salzwasser die innerste Lage der Synovialis als eine Schicht kernloser Zellen beschrieben. Hingegen hat Schweigger-Seidel in seiner kritischen Arbeit über die Versilberungsmethode (Arbeiten aus der physiologischen Anstalt zu Leipzig aus dem J. 1866) die Existenz eines Epithels auf der Intima der Synovialis aufrecht gehalten. Noch entschiedener hat Landzert, auf Grund einer modificirten Versilberungsmethode, die Existenz eines Endothels auf der Oberfläche vertheidigt.

Da einerseits die angeführten Untersuchungen bezüglich der Gelenksmembranen nicht übereinstimmen, andererseits die Synovialscheiden der Sehnen und die Schleimbeutel noch von keinem Untersucher mit den modernen Hilfsmitteln geprüft worden sind, habe ich die Arbeit neuerdings aufgenommen. Es standen mir zur Verfügung frisch amputirte Glieder von Menschen, auch ganze Leichen von Kindern, die erst einige Stunden zuvor gestorben waren, frische Gelenke von Pferden, Hunden, Schweinen, Kaninchen, Meerschweinchen; ferner Synovialscheiden der Sehnen von frischen Extremitäten des Menschen, typische Schleimbeutel an denselben und einmal auch ein durch Druck erworbener Schleimbeutel über dem Köpfchen des ersten Metatarsus. Was die Methoden anbelangt, so behandelte ich die genannten Objecte mit Silber nach Hüter und auch nach Land-

©Akademie d. Wissenschaften Wien; download unter www.biologiezentrum.at

zert mit Goldchlorid, mit Jodjodkaliumlösung, mit sehr verdünnter Chromsäure (1:5000—1:10.000), in welcher die Objecte einige Tage liegen sollen und nachher mit Karmin schwach gefärbt werden können; endlich legte ich versilberte Präparate in Gold und andere in die verdünnte Chromsäurelösung.

Allen diesen Methoden steht in einer Beziehung die Silbermethode weit voraus. Sie lässt die Beschaffenheit der Intercellularsubstanz und die Niveauverhältnisse am leichtesten erkennen. Für sie spricht ferner, dass die von Landois angegebene Methode der Färbung mit Blei analoge Bilder bietet. Die Methode von Landzert, ausgespannte Synovialisstücke nach vorausgegangener Abspülung mit Wasser mittelst sehr schwacher Silberlösung zu färben, hat gewisse Vortheile. Die Bilder sind viel reiner und selbst ein stärkerer Wasserstrahl schadet dem Präparate nicht.

A. Gelenke. Wenn man nach dieser Methode ein grösseres Stück der Synovialis vom Kniegelenke, etwa jenen Theil, der den Seitenflächen der Condylen anliegt, behandelt, so kann man bei gelungenen Präparaten für den ersten Anblick geneigt sein, die Behauptung Hüter's anzuzweifeln. Man sieht nämlich an der Oberfläche eine continuirliche Schichte von einem Netzwerk brauner Linien, deren Analoga an den serösen Membranen als Endothelzeichnung gedeutet werden, und darunter, in einem Niveau mit den Blutgefässen, ein schönes System von weissen Räumen sternförmiger Gestalt, die man, der gebräuchlichen Nomenclatur folgend, als Saftcanälchen deuten muss; endlich grosse, gefässartige, helle Räume, welche die grösste Aehnlichkeit mit Lymphcapillaren haben. Je weiter man aber in der Untersuchung vorschreitet, je mehr Präparate von verschiedenen Stellen der Gelenke man prüft, desto zurückhaltender wird man in der Deutung. Man findet nämlich Stellen von anderer Structur. Zunächst zeigt sich, dass die Synovialmembran nicht nur, wie bekannt, die Knorpel frei lässt, sondern auch die Bänder, sowohl die Verstärkungsbänder als auch die intraarticulären Bänder. Wenn man also beispielsweise die Kreuzbänder im Kniegelenk, das runde Band im Hüftgelenk, das *ligam. tibio-calcaneo-naviculare* untersucht, kurz alle Bänder und fibrösen Massen, an deren Oberfläche schon makroskopisch keine verschiebbare und mit dem Messer darstellbare Membran zu er-

©Akademie d. Wissenschaften Wien; download unter www.biologiezentrum.at

kennen ist, so sieht man nicht jenen Gegensatz zweier Schichten, einer oberflächlichen, und einer darunter liegenden (Saftcanälchenschicht), sondern nur jene Zeichnungen, die v. Recklinghausen von der Oberfläche der Sehnen abbildet. Es sind helle Inseln, die zwar stellenweise durch schmale Gitter der braungefärbten Substanz abgetheilt sind und immerhin für Epithel imponiren, die aber bald sternförmig, verzweigt, bald mit einander communicirend und oft durch breitere Streifen der braunen Substanz getrennt erscheinen, kurz Bilder, die auch Hüter abbildet und als keratoides Gewebe beschreibt. Wenn man früher jene obenerwähnten entwickelteren Partien, wo eine oberflächliche und eine tiefere Schichte in einem so prägnanten Gegensatze sich finden, studirt hat, so wird man begreiflicherweise versucht, die Bilder dieser Partien für misslungen und die Zeichnung gleichwohl für eine epithelähnliche Lage zu halten. Man überzeugt sich jedoch leicht, dass eine solche Deutung nicht zulässig ist. An den besagten Partien treten die keratoiden Zeichnungen Hüter's mit einer solchen ausnahmslosen Constanz auf, und das Gesammtbild des Gewebes ist ein so deutlich abweichendes, dass man für die besagten Partien die Vorstellung einer epithelialen Bedeckung aufgeben muss. Wieder anders verhält sich die Sache an jenen Strecken, wo Fettgewebe die Unterlage der Synovialis bildet. Während bei einer fibrösen Unterlage die epithelähnlichen Formen verschwinden, finden sich über dem Fettgewebe wieder die keratoiden Formen Hüter's nicht. Über dem Fette zieht eine continuirliche Lage von einem Netze feiner Linien, die der Endothelzeichnung sehr ähnlich sehen, und der ganze Überzug des Fettes ist eben nur auf diese zarte Lage beschränkt. Ein drittes Gebiet bilden die Ansatzzonen der Synovialis. Wenn man nämlich von dem Pole eines Gelenkkopfes, z. B. des Oberarmkopfes, gegen den Äquator der Kugel hin, die er annäherungsweise vorstellt, die Untersuchung der Knorpeloberfläche vornimmt, so findet man an dem grössten Theile derselben gewöhnliche runde Knorpelzellen, die beim Embryo und Neugeborenen dicht an einander liegen, beim Erwachsenen aber durch ansehnliche Strecken von Intercellularsubstanz getrennt sind. Gegen den Äquator hin werden die Knorpelzellen allmälig eckig, hie und da mit einem kurzen Fortsatz versehen. Weiter-

©Akademie d. Wissenschaften Wien; download unter www.biologiezentrum.at

hin stösst man auf eine Zone, wo die Knorpelzellen vielstrahlig, sternförmig, oder an einem Ende keulenförmig, am anderen vielfach verästigt, unter einander anastomosirend werden, so dass stellenweise ein ganzes Netz von ihren Anastomosen zu bemerken ist. Noch weiter gegen den Ansatz der Synovialis hin folgt eine Zone, wo statt des Knorpelgewebes jene Gewebsform auftritt, die Hüter als keratoid bezeichnet hat, die man nach den Gepflogenheiten der Histologen für Bindegewebszellen halten muss. Diese Zone ist gefässlos und schmal. Noch weiter hinaus treten in ihr Gefässe auf, die von der Synovialis her gegen den Knorpel zu Arcaden bilden oder in die Tiefe tauchen; zwischen den Gefässen ist dieselbe keratoide Bildung, d. h. dieselbe Bindegewebsform wie in der gefässlosen Zone. Erst weiter, wo die Synovialis frei darstellbar ist, tritt auch die oberflächliche Gewebslage hinzu. Ich muss hier mit Hinsicht auf ähnliche Angaben R. Böhm's eines bemerken. Ich fand nämlich, dass dort, wo sich ein Band unter Hinzutreten einer darstellbaren membranösen Ausbreitung an einem Gelenkskopfe inserirt, z. B. das runde Band am Schenkelkopfe, sich in der Nähe dieser Insertion der Knorpel an der Oberfläche ebenso verhält, wie in der Nähe der Insertion der Synovialis an dem Äquator der Gelenkskugel, d. h. wieder eine Zone von eckigen und verästigten Zellen besitzt, die den Übergang zu der keratoiden Bindegewebsform Hüter's bildet. Mit anderen Worten scheint mir das Auftreten dieser Übergangszone eher an einen histologischen Grund, an die Nähe des Bindegewebes gebunden zu sein, als an mechanische Verhältnisse, die Böhm anführt. — Man kommt also, das Frühere zusammenfassend, zu dem Resultate, dass die innere Auskleidung der Gelenkshöhle an verschiedenen Stellen eine verschiedene Structur besitzt. Die höchste Gliederung erscheint dort, wo eine Synovialis als freie Membran schon makroskopisch bemerkbar und mittels Präparirens darstellbar ist, und daselbst besteht sie, wie ich gegen Hüter betone, aus einer oberflächlichen und einer tieferen Lage. Es entsteht zunächst die Frage, was die braunen Linien der oberflächlichen Lage einschliessen. Schon Silberbilder lassen oft einen Kern in der bekannten Weise bald als schwächer, bald als stärker gefärbte Stelle erkennen. Einen genaueren Aufschluss gibt die

©Akademie d. Wissenschaften Wien; download unter www.biologiezentrum.at

Behandlung der Silberpräparate mit Gold, oder mit der erwähnten Chromsäurelösung. Letztere Behandlung ist viel bequemer. Das Goldchlorid liefert ungemein selten reine Bilder. Man findet nach der einen oder der anderen Methode Kerne, oft von jener Dimension und Gestaltung, wie sie Schweigger-Seidel mittels Maceration in Jodserum dargestellt hat. Wenn man noch unversilberte Präparate durch mehrere Tage in der verdünnten Chromsäurelösung aufbewahrt und dann in Karmin schwach färbt, so bekommt man Bilder (Fig. 4), die über die Zellennatur dieser Gebilde keinen Zweifel lassen. Die weitere Frage, welcher Natur diese Zellen sind, ist allerdings viel schwieriger zu beantworten. Wenn man sich an die Bilder selbst hält, so könnte man es wohl angehen lassen, von einem Endothel zu sprechen, da sie in der That mit Endothelien die meiste Ähnlichkeit besitzen; man müsste nur hinzufügen, dass die fraglichen Endothelzellen klein und unregelmässig sind. Ich muss zwar den Gründen, welche Hüter veranlasst haben, sie als ein besonderes epitheloides Bindegewebe zu bezeichnen, insofern beipflichten, als seine Beschreibung und Abbildung der sonderbaren Gewebsform (vergl. meine Fig. 1*a*, 2, 3) den Thatsachen wirklich entsprechen. Es ist aber die Frage, ob die Hüter'schen Gründe ausreichend sind, die fraglichen Zellen zum Bindegewebe zu zählen, ob die Kleinheit und Unregelmässigkeit der Zellen, die breiteren Streifen von Kittsubstanz zwischen ihnen zwingend zu einer Trennung von den Endothelien nöthigen. Auch die Entwickelungsgeschichte, die Hüter für seine Ansicht anruft, liefert noch keine vollgiltigen Beweise. Für Hüter's Ansicht muss ich gleichwohl noch einen Grund anführen. Ich konnte bei Fröschen und Vögeln ein Endothel auf der Synovialis nicht constatiren. Für die Frösche ist das besonders hervorzuheben, da hier die Endothelien so charakteristische Formen haben.

Über die Lymphgefässe der Synovialis kann ich keinen befriedigenden Aufschluss geben. Hüter leugnet das Vorkommen subepithelialer Lymphgefässe, während Landzert dieselben aufrechthält. Wie oben erwähnt, trifft man an Silberpräparaten sehr oft Gebilde an, die man auf den ersten Anblick für Lymphgefässe halten würde. Ihre Dimensionen, ihre scharfe Begrenzung, ihre Anordnung lässt eine solche Auffassung zu. In der That gibt

©Akademie d. Wissenschaften Wien; download unter www.biologiezentrum.at

es unter diesen Räumen solche, die mit Gefässendothel versehen sind, die also jeden Zweifel ausschliessen. (Fig. 5 *a*, *b*.) Aber so überzeugende Bilder sind äusserst selten. Die fraglichen Räume lassen in der grössten Zahl der Fälle keine Entscheidung zu, ob man Lymphräume vor sich hat, oder Falten, in welche die färbende Substanz nicht eingedrungen ist. Derlei Falten sind an den Synovialhäuten der Gelenke und der Sehnenscheiden ein normales Vorkommniss, ja geradezu ein Merkmal derselben. Denn die Bewegungen der Knochen und der Sehnen setzen Falten voraus, welche bei den ausgeführten Bewegungen verstreichen können, ohne dass die Membran leidet. Die zarten Falten können bei der Silbereinwirkung immerhin so eng werden, dass durch das Aneinanderliegen derselben die Flüssigkeit verhindert wird, in die Tiefe zu dringen. Man kann sich überzeugen, dass viele der fraglichen Räume ganz bestimmt nichts anderes sind, als Falten, da man durch Einstellen des Mikroskopes auf die Tiefe die stufenweise abnehmende Silberwirkung beobachten kann. Es gibt also gewiss Lymphgefässe, gewiss Falten, und endlich Räume, über deren Natur gestritten werden kann. (Fig. 5 gibt bei *c* einen solchen fraglichen Raum wieder.)

B. Auch die Synovialscheiden der Sehnen zeigen an verschiedenen Stellen ihrer Ausbreitung ein verschiedenes Verhalten. Bezüglich der Oberfläche der Sehnen ist schon, wie erwähnt, durch v. Recklinghausen darauf hingewiesen worden, dass die dichte Zellenlage nicht als Endothel aufzufassen sei. Ich kann ein Ähnliches von den übrigen Stellen der Sehnenscheiden aussagen. Sie zeigen aber im Übrigen ein verschiedenes Verhalten. Dort, wo sie als Membran darstellbar sind, also in jenen Duplicaturen, auf deren schöne und überraschende Regelmässigkeit ich früher einmal hingewiesen habe, zeigen sie nicht einmal jenen Gegensatz zwischen einer oberflächlichen und einer tieferen Schichte, wie die Synovialmembranen der Gelenke. Sie gleichen hier vielmehr jenen Stellen der Gelenksintima, wo nur Hüter's sogenannte keratoide Bildungen vorkommen. Sowohl die Anordnung der Gefässe, als auch die Mosaik der Elemente ist hier wie dort dieselbe. Was die Ähnlichkeit noch mehr erhöht, sind die Zotten, sowohl Gefässknäuel enthaltende, als auch gefäss-

©Akademie d. Wissenschaften Wien; download unter www.biologiezentrum.at

lose[1], die hier auch vorkommen, und die hellen, durch Faltung entstehenden Räume. In der grossen carpalen Beugerscheide des Menschen habe ich einmal unzweifelhafte Lymphgefässe gefunden (Fig. 6). Einen beachtenswerthen Unterschied von den Gelenksmembranen bildet aber das Vorkommen von ganzen Lagern von Knorpelzellen, die schon Kölliker erwähnt. Derlei concentrisch geschichtete Zellen kommen an gewissen Stellen fast constant vor, wie z. B. an den von mir beschriebenen Duplicaturen der oberen Pforte der Scheide des *tib. ant.* (Bei manchen Säugethieren kommen in gewissen Sehnenscheiden ansehnliche Knorpelmassen vor.) Die als Mesotendon beschriebenen Theile zeigen über einer Grundlage von fibrillärem Bindegewebe mit elastischen Fasern und vielen Fettträubchen zwischen den letzteren auf ganzen Strecken die sogen. keratoide Bindegewebsform, deren Menge gegen die Sehne hin zunimmt. Lymphgefässe, die man hier vermuthen würde, habe ich nie gesehen. Jene Stellen endlich, die die innerste Schichte der fibrösen Scheide bilden, haben das Aussehen der Gelenksbänder.

C. Die typischen Schleimbeutel, die nach Heineke ursprünglich angelegte Organe sind, haben kein Endothel. Ihre Oberfläche ist mit Bindegewebszellen ausgekleidet, deren Anordnung nebst der Art der Gefässvertheilung die grösste Ähnlichkeit mit den Duplicaturen der Sehnenscheiden bekundet.

Zum Schlusse fühle ich mich verpflichtet Herrn Professor Stricker für die Unterstützung, die er dieser Arbeit angedeihen liess, meinen besten Dank auszusprechen.

---

[1] Ich habe Zotten an der Synovialis auch beim Neugeborenen beobachtet.

©Akademie d. Wissenschaften Wien; download unter www.biologiezentrum.at

Erklärung der Abbildungen.

Fig. 1. Synovialis aus dem Kniegelenke des Schweines. Die oberflächliche Lage der Zellen bei *a)*, die tiefe Lage bei *b)* gezeichnet. Silberpräp.

Fig. 2. Die oberflächliche Lage der Zellen aus dem Kniegelenke des Hundes. Silberpräp.

Fig. 3. Dieselbe vom Pferde. Silberpräp.

Fig. 4. Dieselbe vom Hunde, nach Behandlung mit Chromsäure (1:8000) mit Karmin schwach gefärbt.

Fig. 5. Lymphgefässe bei *a)* und *b)*, ein zweifelhafter heller Raum bei *c)* aus der Synovialis vom Kniegelenke des Schweines. Die oberflächliche Zellenlage ist in der Zeichnung weggelassen.

Fig. 6. Lymphgefässe aus der carpalen Beugerscheide des Menschen. Beide letzteren Fig. nach Silberpräp. Bei sämmtlichen Bildern Vergrösserung Hartn. $^3/_7$.

www.biologiezentrum.at

Fig. 1.

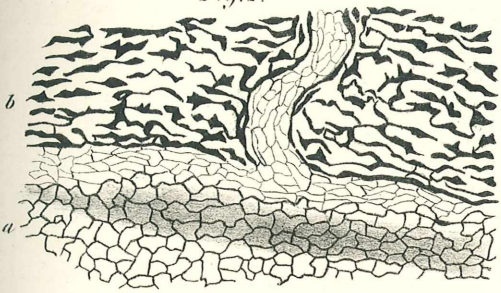

Fig. 2.

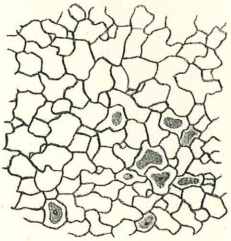

Fig. 5.

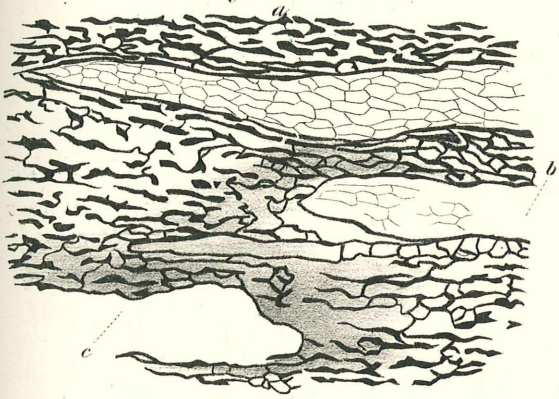

Fig. 4

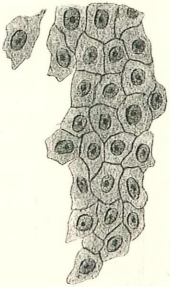

Fig. 6.

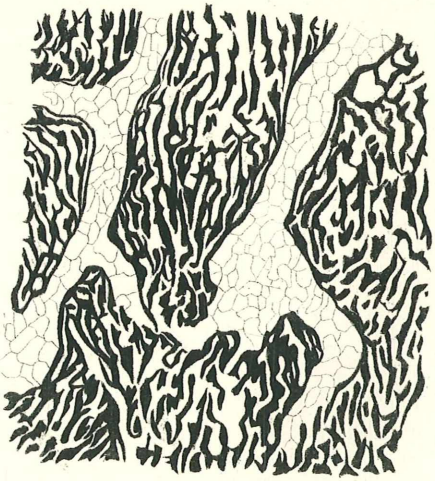

Fig. 3.

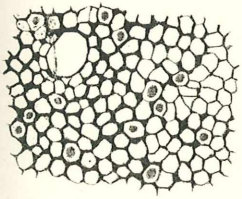

Lith. v. M. Fahrnbacher. Gedr. bei Jos. Wagner n. Wien.

ZOBODAT - www.zobodat.at

Zoologisch-Botanische Datenbank/Zoological-Botanical Database

Digitale Literatur/Digital Literature

Zeitschrift/Journal: Sitzungsberichte der Akademie der Wissenschaften mathematisch-naturwissenschaftliche Klasse

Jahr/Year: 1871

Band/Volume: 64_2

Autor(en)/Author(s): Albert Eduard

Artikel/Article: Zur Histologie der Synovialhäute. 430-438