©Akademie d. Wissenschaften Wien; download unter www.biologiezentrum.at

Die Foramina Thebesii im Herzen des Menschen.

Von Dr. **Ludwig Langer.**

(Mit 1 Tafel.)

Gelegentlich der anatomischen Untersuchung und Injection von menschlichen Herzen fiel mir auf, dass sich regelmässig nach jeder Injection durch die Coronararterien oder Venen eine grosse Menge von Injectionsflüssigkeit in den Ventrikelhöhlen vorfand.

Anfangs erklärte ich mir diesen Umstand bezüglich des rechten Ventrikels daraus, dass die Injectionsmasse durch die Venae cordis in den rechten Vorhof gelangt und von da in die Höhle des rechten Ventrikels herabgeflossen sei. Ausserdem nahm ich an und zwar zunächst im Hinblick auf den linken Ventrikel, dass es durch zu starken Injectionsdruck zu Zerreissungen von Gefässen und dadurch zu Extravasation in die Herzhöhlen gekommen sei.

Als ich jedoch der Sache weiter nachforschte, überzeugte ich mich bald, dass diese Erklärungsgründe nicht stichhältig seien.

Ich ging nämlich von nun an in der Weise vor, dass ich vor jeder Injection eines Herzens die in den rechten Vorhof mündenden grösseren Venen so sorgfältig als möglich abklemmte und die Höhlen beider Vorhöfe, sowie die Ostia venosa mit Schwämmchen volkommen austamponirte. Überdies wurde während der Injection dem Herzen eine derartige Stellung gegeben, dass von einem Herabfliessen von Injectionsmasse aus den Vorhöfen in die Ventrikel keine Rede sein konnte; erst dann injicirte ich, und zwar unter ganz schwachem Druck, um Extravasate möglichst zu vermeiden, in die Coronararterien oder Venen.

Trotz dieser Cautelen fand ich in beiden Ventrikelhöhlen immer noch eine ganz beträchtliche Menge von Injectionsmasse.

Bei der genauesten Durchforschung derartig injicirter Herzen konnte ich nur in den seltensten Fällen Zerreissungen der endo-

©Akademie d. Wissenschaften Wien; download unter www.biologiezentrum.at

cardialen Auskleidung der Ventrikelhöhlen auffinden. Da sich aber auch in jenen Fällen, wo nicht eine Spur von Zerreissungen oder Extravasaten in die Herzsubstanz vorhanden war, doch immer das Ausfliessen der Injectionsmasse gezeigt hatte, so drängte sich mir die Vermuthung auf, ob denn nicht vielleicht kleine Blutgefässe frei in die Ventrikel mündeten.

Bevor ich daran ging, genauere Untersuchungen über den angedeuteten Gegenstand anzustellen, hielt ich literarische Umschau.

Meine Nachforschungen in der neueren anatomischen Literatur in dieser Richtung blieben jedoch erfolglos, und fand ich nirgends auch nur eine Andeutung über Gefässmündungen in die Ventrikelhöhlen.

Dagegen wurde ich durch Noten in Henle's und Hyrtl's Anatomie auf eine Arbeit Bochdalek's[1] aufmerksam gemacht, welche über die sogenannten Foramina Thebesii und die Einmündung von Venen in die Vorhöfe handelt.

Bochdalek weist in dieser Arbeit nach, dass die bisherige auch von Hyrtl und Krause vertretene Ansicht, derzufolge die Foramina Thebesii im rechten Vorhof die Ausmündungsstellen kleiner Venen sind, die richtige sei.

Es hatten nämlich Cruveilhier, Theile und inneuerer Zeit auch Luschka dies geleugnet und die Foramina Thebesii für blosse Einstülpungen des Endocardium erklärt.

Insbesondere war es Luschka, welcher die letztere Ansicht vertrat. Luschka stützte sich darauf, dass ebensolche Foramina auch im linken Vorhofe gefunden werden, und es dünkt ihm nicht wahrscheinlich, dass sich venöses Blut in den linken arteriellen Vorhof ergiessen sollte.

Bochdalek jedoch wies nicht nur bezüglich des rechten Vorhofes nach, dass die Foramina Thebesii in der That Mündungen kleiner Venen seien, sondern er constatirte auch in überzeugender Weise, dass ebenso wie in den rechten, so in den linken Vorhof kleine Venen in wechselnder Zahl einmünden.

---

[1] Archiv für Anatomie und Physiologie etc. Von C. Reichert und Du-Bois Raymond 1868.

©Akademie d. Wissenschaften Wien; download unter www.biologiezentrum.at

Ich wiederholte die diesbezüglichen Untersuchungen Bochdalek's, und nach den Resultaten derselben bin ich in der Lage, die Angaben des genannten Autors vollinhaltlich zu bestätigen.

Es münden also Venen auch in den linken Vorhof und gelangt dadurch venöses Blut in den arteriellen Kreislauf.

Diese Erfahrung nun zusammengehalten mit meiner Beobachtung, dass bei jeder Injection durch die Kranzgefässe Masse in die Ventrikelhöhlen einfliesst, bestärkte mich einigermassen in der eingangs ausgesprochenen Vermuthung, dass möglicher Weise Venen wie in die Vorhöfe auch in die Ventrikel mündeten. Andererseits wagte ich kaum anzunehmen, dass, falls ein solches Verhältniss am Herzen, einem so vielfach durchforschten Organ, wirklich bestand, es bisher der Beobachtung vollständig entgangen sein sollte.

Da ich, wie gesagt, in der neueren Literatur gar keine diesbezüglichen Angaben weder pro noch contra fand, ging ich auf die älteren Autoren zurück.

Da zeigte sich denn, dass die Frage, ob in die Ventrikel kleine Venen einmünden, schon zu Anfang des 18. Jahrhunderts Gegenstand einer lebhaften Controverse unter den Anatomen gewesen war.

Der erste, welcher auf Grund seiner Untersuchungen solche Venen und zwar in beiden Ventrikeln annahm, war Vieussens.[1] Thebesius, ohne von der Entdeckung Vieussens zu wissen, fand ebenfalls Venenmündungen in den Herzkammern und beschrieb dieselben ausführlich. Eine ganze Reihe von Anatomen, wie Winslow, Verheyen und andere bestätigen die Angaben, des Vieussens und Thebesius. So sagt Lancisius,[2] nachdem er seine Experimente und Untersuchungen an menschlichen Herzen aufgezählt hat: mihi non amplius fuerit dubitandum, quin dateat intimum commercium venarum coronariarum cum utroque cordis ventriculo.

Die entgegengesetzte Ansicht vertraten unter anderen Senac, Zinn, Haller und Duvernoy; und die Ansicht dieser letztgenannten Autoren, welche das Vorkommen von Venenmündungen

---

[1] Traité nouveau de la structure etc. du coeur. Toulouse 1715.

[2] Opera omnia I. Venetiis 1739.

©Akademie d. Wissenschaften Wien; download unter www.biologiezentrum.at

in den Ventrikeln leugnen, scheint bald vollständig die Oberhand gewonnen zu haben, indem später der Sache gar nicht mehr gedacht wurde.

Da mir die angezogene Streitfrage nicht ohne Interesse schien, ging ich daran, mir durch eigene Anschauung und Untersuchung über die Wahrheit oder Unwahrheit der betreffenden Lehren der alten Anatomen Aufschluss zu verschaffen.

Die Ergebnisse meiner Untersuchungen sind folgende:

Besichtigt man die Innenwände der Ventrikel genauer, so sieht man schon mit freiem Auge Lücken in der endocardialen Auskleidung derselben, ähnlich den Foramina Thebesii in den Vorhöfen, nur bei weitem kleiner als diese. Am leichtesten sind diese kleinen Lücken an den Papillarmuskeln und in der Nähe der Wurzeln der grossen Herzgefässe wahrzunehmen, weil hier die Wände der Kammerhöhlen glatt und eben sind. Schwerer entdeckt man sie in der Gegend der Herzspitze unter dem Netzwerke der Trabecularmuskeln.

Es handelte sich nun darum zu entscheiden, ob diese Lücken nur blinde Lacunen des Endocardium oder Mündungen ganz kleiner Venen darstellen.

Die Untersuchung der fraglichen Foramina mit der Sonde unterliess ich vollständig, um nicht künstlich Löcher zu erzeugen. Denn bei aller Sorgfalt wäre eine Durchbohrung des zarten Ventrikelendocardium kaum zu vermeiden, wenn blos eine blinde Einstülpung desselben vorläge. Ich stellte daher, um über die Natur dieser Lücken in's Klare zu kommen, verschiedene andere Versuche an, welche zwar alle dasselbe Endresultat ergaben, am besten aber bewährte sich mir die gleich zu beschreibende Methode.

Man eröffnet durch einen Schnitt zunächst die eine der beiden Ventrikelhöhlen ihrer ganzen Länge nach mit Vermeidung grösserer Gefässe, reinigt die Wände derselben sorgfältig von Blut und Fibringerinseln, schiebt ein kleines Schwämmchen in das Ostium venosum, und legt eine feste Ligatur quer um das obere Ende beider Vorhöfe. Die Schnittfläche in der Ventrikelwand und die Mündungen der Venae coronariae werden mit Sperrpincetten abgeklemmt, um dadurch das Ausfliessen von Injectionsmasse an diesen Stellen möglichst zu verhindern. Nun bindet man in einen stärkeren Venenstamm auf der äusseren Fläche

jenes Ventrikels, welchen man gerade untersucht, eine Canüle und injicirt unter schwachem Drucke,[1] oder bläst Luft ein.

Hierauf sieht man nach einiger Zeit, aber gewöhnlich bevor noch die übrigen Herzvenen in grösserer Ausdehnung sich gefüllt haben, die Injectionsmasse oder Luftblasen bei vielen der vorerwähnten kleinen Lücken hervorquellen.

In derselben Weise wiederholt man den Versuch an dem anderen Ventrikel.

Aber noch auf eine andere einfache Weise ist es möglich zu entscheiden, ob in einem gegebenen Falle Venenmündungen oder blinde Endocardausstülpungen vorliegen.

Man benützt hiezu ein Glasrohr mit weiter Mündung, welches man über das zu untersuchende Foramen aufsetzt und ohne einen starken Druck auszuüben Luft einblässt; Luftblasen, welche in den grossen Venen erscheinen, geben dann das Zeugniss, dass man es mit einer kleinen Venenöffnung zu thun habe. Füllt man das Röhrchen vorher mit Injectionsmasse, oder verwendet man lieber gleich eine Pravaz'sche Spritze (ohne Canüle), deren Mündung man, das Foramen deckend, aufsetzt, so gewährt dies den Vortheil, die Anastomen und den Verlauf der betreffenden Vene darstellen und verfolgen zu können. Letztere Methode wandte ich auch zur Untersuchung der Foramina Thebesii in den Vorhöfen an.

Diese Untersuchung der einzelnen zugänglichen Foramina in den Kammern und Vorkammern zeigt, wie irrig es wäre, wenn man alle kleinen Lücken im Endocardium für Venenmündungen halten wollte; viele derselben sind nur blind endende Einstülpungen des Endocardium, welche äusserlich gar keine charakteristischen Merkmale bieten, um sie von Venenmündungen unterscheiden zu können. Bei blinden Lacunen ist die Injection selbstverständlich erfolglos, oder könnte höchstens durch Zerreissung des Endocardiums und dem daraus entstehenden Extravasat zu Stande kommen. Aufmerksam machen muss ich auch noch darauf, dass man in der Nähe der Herzspitze häufig auf kleine Lücken stösst, welche mit den Intertrabecularräumen in Verbindung stehen. Wird in eine solche Lücke injicirt, so quillt die Injections-

---

[1] Ich verwendete zu diesen Injectionen lösliches Berlinerblau.

©Akademie d. Wissenschaften Wien; download unter www.biologiezentrum.at

masse zwischen den Muskelbalken hervor, aber eine Injection von Venen findet natürlich auch in diesem Falle nicht statt.

Nachdem ich also durch diese Injectionsversuche im Allgemeinen nachgewiesen zu haben glaube, dass wie in die Vorhöfe auch in die Herzkammern Venen einmünden, habe ich darüber nachfolgende Details anzuführen.

1. Hinsichtlich der Vorhöfe muss ich vor Allem die Angaben Bochdalek's bestätigen.

Es münden in beide Vorhöfe durch die Foramina Thebesii Venen ein, in den linken Vorhof jedoch weniger zahlreich als in den rechten. Diese Venen sind entweder selbstständige Sammelpunkte für das Blut von kleinen Capillarbezirken in der Herzsubstanz, in diesem Falle sind sie meist ganz klein, oder es sind directe Zweige der grösseren oberflächlich gelegenen Herzvenen, mit ziemlich starkem Caliber.

Die Lage und Zahl der Venenmündungen in den Vorhöfen ist ausserordentlich wechselnd; doch habe ich, abgesehen von den allgemein bekannten Venenmündungen, dieselben im rechten Vorhofe am zahlreichsten an der Scheidewand besonders um den Isthmus Vieussenii gefunden. Um das Foramen ovale kommen aber auch mehr oder minder zahlreiche blinde Einstülpungen des Endocardium vor, je nach den Entwicklungs- und Ansatz-Verhältnissen der Valvula semilunaris zum Limbus Vieussenii.

Auch die von Bochdalek wegen ihres verhältnissmässig häufigen Vorkommens erwähnte Venenmündung in der Nähe der Valvula Thebesii fand ich einige Male vor. In der Gegend der rechten Aurikel traf ich in vielen Herzen Venenöffnungen an, welche mit der Vena coronaria dextra in directer Verbindung standen.

Im linken Vorhofe kommen meistens nur Mündungen von kleinen Venen vor, mit Ausnahme einer ziemlich starken Vene, welche ich beinahe constant in allen von mir untersuchten Herzen vorfand. Diese Vene mündet am unteren Abschnitte der Scheidewand des linken Vorhofes, dort wo sich der Aortenlappen der Mitralklappe anheftet. Injicirt man in die Vene von ihrer Mündung aus, so füllen sich nicht nur die Blutgefässe in der Vorhofsondern auch in der Kammerscheidewand, und da die Injectionsmasse auch bei einzelnen Venenlücken im linken Vorhofe und

selbst in der linken Kammer zum Vorschein kommt, so deutet dies auf das Vorhandensein von ausgebreiteten Anastomosen zwischen den Venen dieser Herzabschnitte.

2. Was die in die Ventrikelhöhlen eingehenden Venen betrifft, so sind auch diese weder der Zahl noch der Lage nach constant. Oft finden sich in einem Herzen an einer Stelle vier bis fünf Mündungen knapp beisammen, in einem anderen Herzen sucht man sie an derselben Stelle vergebens, trifft sie aber dafür an anderen Stellen zerstreut an.

Bei den von mir untersuchten menschlichen Herzen fand ich sie im linken Ventrikel durchschnittlich an der Spitze und Basis der grösseren Papillarmuskeln noch am sichersten und zahlreichsten. An der Basis der Papillarmuskeln sind die ausmündenden Venen verhältnissmässig gross; durch sie gelingt es ziemlich leicht, die Blutgefässe, auch die Capillaren, des ganzen Papillarmuskels zu injiciren. Hiebei füllen sich auch die kleinen Venenstämmchen unter dem Endocardium an der Spitze des Papillarmuskels, am Abgange der Papillarsehnen, welche Venenstämmchen sich ebenfalls wieder selbstständig durch winzig kleine und häufig sehr zahlreiche Lücken in die Ventrikelhöhlen öffnen.[1]

Im rechten Ventrikel waren die Venenmündungen vorwiegend in der Nähe des Conus anzutreffen. Auch in der Gegend der Herzspitze gelang es mir manchmal auf, und selbst zwischen den Trabecularmuskelbalken Venenöffnungen aufzufinden, und zwar liegen in den Gruben zwischen den Muskeln häufig vier bis sechs derselben in einer Reihe und knapp nebeneinander.

Das Lumen der in die Herzkammern mündenden Venen hat selten über 0·5 Mm. im Durchmesser, meist ist es sogar noch kleiner. Da diese Venen jedoch bisweilen am Grunde einer weiteren trichterförmigen Grube des Herzmuskels münden, so kann auf den ersten Anblick auch ein stärkeres Caliber der einmündenden Venen vorgetäuscht werden.

Über die Provenienz der besprochenen Venen konnte festgestellt werden, dass dieselben nicht directe Zweige der grossen

---

[1] Es sind dies die Gefässe, welche auch Luschka in seiner Abhandlung über die Blutgefässe in den menschlichen Herzklappen abbildet. Sitzber. d. Akad. d. Wissenschaften in Wien 1859.

©Akademie d. Wissenschaften Wien; download unter www.biologiezentrum.at

an der Herzoberfläche gelegenen Venen sind; während dies, wie früher angeführt wurde, bei einigen kleinen Venenmündungen in den Vorhöfen der Fall ist. Die in die Kammern sich ergiessenden Venen stellen vielmehr selbstständige Centra von kleinen capillaren Venengebieten in den Herzmuskeln und dem subendocardialen Bindegewebe dar, und scheinen mit den grösseren periferen Venen nur durch Vermittlung des capillaren Gefässsystems in Verbindung zu stehen.

Dafür spricht der Umstand, dass bei Injection in eine grössere, äussere Vene, die Injectionsmasse nicht sofort durch die kleinen Venen in die Ventrikelhöhlen ausfliesst, sondern erst nach einiger Zeit, sobald nämlich wenigstens ein Theil des capillaren Gefässnetzes injicirt ist, dessen Abzugscanäle eben diese kleinen Venen bilden.

Daher scheint es auch zu kommen, dass die Darstellung dieser Venen nur selten gelingt, wenn zur Injection eine schwerer flüssige Masse, also z. B. Harzmasse verwendet wird. Eine solche Masse passirt eben nicht so leicht die Capillaren; wären dagegen die in die Ventrikel mündenden Venen directe Zweige grösserer Venenstämme, so müsste ihre Injection auch mit Harzmasse leichter sein. Übrigens lässt sich der Verlauf der meistens ganz kurzen Venen wenigstens in der Mehrzahl der Fälle bis zu ihren Wurzeln verfolgen.

Die aus dem Herzmuskel kommenden Venen durchbohren entweder das Endocardium in senkrechter Richtung, oder sie verlaufen nach ihrem Austritte aus dem Muskel noch eine kleine Strecke weit unter dem Endocardium und bekommen daselbst kleine Seitenästchen. Man sieht im letzterem Falle nach der Injection einer solchen Venenöffnung kleine Gefässbäumchen unter dem Endocardium liegen.

Endocardialduplicaturen, die etwa als Klappen functioniren könnten, fand ich vor den Venenmündungen in der Kammer nicht. Dieselben wären an diesen Stellen auch ganz zwecklos, denn für den Verschluss der Venen während der Systole ist durch die Contraction des Ventrikelmuskels hinlänglich gesorgt.

Anlangend die Herzen verschiedener Säugethiere, welche ich ebenfalls der Untersuchung unterzog, fand ich bei ihnen dieselben Verhältnisse wie beim Menschen; es durchbohren in den

©Akademie d. Wissenschaften Wien; download unter www.biologiezentrum.at

Ventrikeln des Hundes, Schweines und Kalbes ebenfalls kleine Venen das Endocardium und ergiessen sich in die Ventrikelhöhlen. Besonders zahlreich sind die Venenöffnungen in den Herzkammern des Schweines.

Erst nachdem ich die beschriebenen Versuche und Beobachtungen beendet hatte, gelang es mir, die Originaldissertation des Thebesius[1] in die Hand zu bekommen, während ich bisher immer nur auf Citate aus Thebesius in anderen Autoren angewiesen war. Und da sah ich, dass Thebesius beinahe dieselben Versuche gemacht hatte und zu denselben Resultaten gekommen war.

Ich führe trotzdem meine eigenen Experimente und Befunde des Genaueren an, um desto eindringlicher die Angaben des genannten Autors zu erhärten, welchen Angaben, wie gesagt bald nachdem sie Thebesius gemacht hatte, schon widersprochen wurde, und welche gegenwärtig unter dem Einflusse dieser widersprechenden Angaben der Vergessenheit anheimgefallen sind.

Es erübrigt mir jetzt, nachdem ich von Neuem dargethan habe, dass in beide Ventrikelhöhlen Venen eingehen und dadurch venöses Blut in den arteriellen Kreislauf gelangt, etwaigen Einwürfen, wie sie seinerzeit auch schon gegen Thebesius gemacht wurden, zu begegnen.

Welcher Art diese Einwürfe waren, entnehme ich aus Haller's Physiologie. Haller[2] sagt, nachdem er die von Thebesius entdeckten Venenmündungen, welche er aber selbst nicht auffinden konnte, besprochen hat, dass er in Übereinstimmung mit anderen Forschern es nicht glauben könne, dass venöses Blut in den linken Ventrikel einströme, indem dies gegen das Naturgesetz verstossen würde.

So verblüffend die Annahme einer solchen Vermischung des venösen mit dem arteriellen Blute auf den ersten Blick auch

---

[1] Disputatio medica inauguralis de Circulo sanguinis in corde. Lugduni Batavorum 1708.

[2] Elementa Physiologica Corporis humani. Lausannæ 1757.

©Akademie d. Wissenschaften Wien; download unter www.biologiezentrum.at

erscheinen mag, so verliert sie doch viel von ihrer Unwahrscheinlichkeit, wenn man bedenkt, dass ja der venöse und arterielle Kreislauf im Allgemeinen nicht so absolut strenge voneinander geschieden sind.

Ich verweise diesbezüglich auf die Bronchialvenen, deren allerdings nicht sehr desoxydirtes Blut zum grossen Theile in den linken Vorhof gelangt, ganz abgesehen von jenen Bildungsanomalien des Herzens und der Blutgefässe, bei denen eine viel bedeutendere Vermischung des venösen Blutes mit dem arteriellen zu Stande kommt, ohne in manchen Fällen merkliche Störungen im Organismus zu bewirken.

Hieher wären in erster Linie die nicht so seltenen Fälle von theilweiser Persistenz des Foramen ovale zu rechnen. Ebenso verdient eine wiederholt beobachtete Varietät der Vena coronaria magna hervorgehoben zu werden. Es spaltet sich nämlich die genannte Vene entweder vor ihrer Mündung in zwei gleichstarke Äste, von denen einer in den linken, der andere in den rechten Vorhof mündet,[1] oder sie mündet vollständig in den linken Vorhof.[2]

Weiters führt Haller an, dass einige Anatomen annehmen, das Einströmen der Injectionsmasse in die Höhlen der Kammern komme durch Ruptur des Endocardium und Extravasation zustande.

Wahrscheinlich dürfte auch mir dieser Einwand nicht erspart bleiben; dagegen muss ich jedoch erwiedern, dass, wie schon früher angegeben wurde, die kleinen Venenmündungen theilweise schon vor der Injection aufzufinden sind. Es lässt sich daher approximativ und für einige Stellen sogar mit einiger Sicherheit in voraus bestimmen, wo während des Injicirens die Masse ausströmen werde. Auch ist die Localisation der Venenöffnungen insoferne wenigstens eine ziemlich constante, als man, wie angeführt, durchschnittlich die meisten Mündungen in der rechten Kammer am Septum in der Nähe der Pulmonaliswurzel und in der linken an den Papillarmuskeln findet. Nun ist es keineswegs wahrscheinlich, dass gerade an diesen Stellen regelmässig kleine Endocardialrupturen zu Stande kommen sollten; überdies

---

[1] Bochdalek a. a. Orte.

[2] Henle, Handbuch der Gefässlehre des Menschen. 1876, pag. 403.

©Akademie d. Wissenschaften Wien; download unter www.biologiezentrum.at

ist ja eine Ruptur von einer vorgebildeten Lücke mit der Loupe oder dem Mikroskop sofort zu unterscheiden.

Ausschlaggebend in dieser Beziehung ist auch die Untersuchung der einzelnen Lücken im Endocardium durch die vorbeschriebene Injection mittelst einer Pravatz'schen Spritze ohne Canüle durch blosses Anpassen der Öffnung. Herzen, bei welchen sich auch nur Spuren eines Extravasates nach den Injectionen zeigten, liess ich ganz ausser der Combination.

Haller, welcher ebenfalls das Ausfliessen von wässerigen Injectionsmassen in die Herzkammern beobachtete, glaubt zwar nicht, dass es sich dabei um Extravasation, sondern vielmehr um Transsudation durch das unverletzte Endocardium handle. Er schliesst dies daraus, dass nur bei Injection mit wässerigen, leicht transsudirenden Massen, nicht aber bei Injection mit Wachsmasse das Ausfliessen in die Kammern stattfinde. Der Grund hiefür dürfte aber, wie schon angedeutet, darin liegen, dass die besprochenen kleinen Venen nur in capillarer Verbindung mit den grösseren Herzvenen stehen, und dass eine grobe Wachsmasse die Capillaren nur schwer oder gar nicht durchdringt.

Von historischem Interesse dürften auch die Theorien sein, welche Vieussens und Thebesius an das Vorkommen von Venenmündungen in den Herzkammern knüpfen.

Vieussens nimmt im Sinne seiner eigenthümlichen Anschauungen an, dass während der Diastole der Herzkammern durch diese Venen ein Fermentum in die Höhlen einströme, durch welches das Herz immer von Neuem zu seinen rythmischen Contractionen angeregt werde.

Auf einem rationelleren Standpunkte steht schon Thebesius. Dieser geht von der Voraussetzung aus, dass in der Anlage der Herzgefässe Vorsorge getroffen sei, um Stauungen des Blutes in der Herzsubstanz während der Systole zu verhindern. Er sagt: „Das Blut, welches sich in den äusseren Herzparthien befindet, fliesse während der Systole durch die oberflächlich liegenden Venen ab; das Blut in den inneren Theilen der Herzsubstanz aber könne während der Systole nicht mehr zu den äusseren Venen gelangen und müsste sich stauen, wenn sein Abfluss in die Ventrikelhöhlen durch die beschriebenen Venen nicht ermöglicht wäre."

©Akademie d. Wissenschaften Wien; download unter www.biologiezentrum.at

Auf derselben Voraussetzung fussend, dass nämlich eine Blutstauung in der Herzsubstanz nicht statthaben dürfe, stellte Thebesius (schon im Jahre 1707) eine Hypothese auf, welche auch in neuester Zeit lebhaft discutirt wurde. Diese Hypothese ging dahin, dass während der Systole der Ventrikel kein Blut in die Herzsubstanz einströmen dürfe, wegen des in diesen Momente erschwerten Abflusses; damit nun das Einströmen vermieden werde, nimmt Thebesius einen Verschluss der Coronararterien durch die Semilarklappen im Augenblicke der Systole an.

So falsch die Schlüsse auch sein mögen, welche die genannten beiden Anatomen an das Vorhandensein von Venenmündungen in den Herzhöhlen knüpften, so soll ihnen doch das Verdienst nicht geschmälert werden, thatsächliche Verhältnisse richtig erkannt zu haben.

Die Anastomosen der Coronararterien.

Die grosse Anzahl von Injectionen, welche ich an menschlichen Herzen vornahm, liess mich auch noch einige Beobachtungen über die Anastomosen der Coronararterien machen.

Meine Wahrnehmungen über diesen Punkt bewegen mich, der Ansicht Krause's[1] beizustimmen, nach welcher die beiden Kranzarterien sich nicht nur durch capillare Anastomosen, sondern auch durch grössere vorcapillare Gefässstämmchen in Verbindung setzen; entgegen der Ansicht Hyrtl's[2] und Henle's[3], welche an den Kranzgefässen nur capillare Anastomosen annahmen.

Der Ausspruch Henle's dass die Annahme einer Communication der Coronariae in der Horizontalfurche des Herzens auf einem Beobachtungsfehler beruhe, mag ganz richtig sein. Henle meint nämlich, dass man die rechte Coronaria an der Kreuzungsstelle der Furchen auf der hinteren Oberfläche des Herzens sich nach abwärts umbeugen liess, und die Fortsetzung des Stammes auf die Transversalfurche des linken Herzens fälschlich für das Ende des transversalen Astes der linken Coronaria nahm.

---

[1] Handbuch der menschlichen Anatomie, 1879.
Lehrbuch der Anatomie des Menschen, 1878.
[3] Handbuch der Anatomie des Menschen, 1876, III., pag. 88.

©Akademie d. Wissenschaften Wien; download unter www.biologiezentrum.at

Auch ich habe im Sulcus tranversus keine grösseren Anastomosen zwischen den Coronarien nachweisen können. Ebensowenig sah ich solche Anastomosen im Sulcus longitudinalis, aber an der Herzspitze einen Endast der linken Coronaria, welcher von der vorderen auf die rückwärtige Herzfläche umbeugte. Dagegen war ich im Stande, an einigen mit sehr feiner Harzmasse injicirten Herzen mehrere mit freiem Auge wahrnehmbare Verbindungsäste zwischen der rechten und linken Arteria coronaria darzustellen. Diese Verbindungsäste verliefen quer über die vordere Herzfläche, und waren unmittelbar unter dem Endocardium gelegen. Es begegneten sich in ihnen die verschieden gefärbten Injectionsmassen, welche in die Coronarien eingespritzt worden waren, bevor noch eine Fällung der Capillaren und Venen stattgefunden hatte.

Die besagte Communication der Coronararterien untereinander hat nichts Auffallendes an sich, wenn man bedenkt, dass das Blutgefässsystem des Herzens nicht einmal in sich ein abgeschlossenes Ganzes darstellt. Es anastomosiren vielmehr, wie bekannt, die Vasa propria des Herzens mit den Gefässen der das Herz umgebenden Organe in ausgiebiger Weise und zwar nicht nur im Bereiche des venösen, sondern auch des arteriellen Gebietes. Solche Anastomosen bestehen mit den Gefässen des Herzbeutels, sowie mit den Bronchialgefässen und selbst mit den Gefässen des Zwerchfelles durch Vermittlung der Vasa vasorum der grossen aus dem Herzen entspringenden Blutgefässe. Bei Injection der Kranzarterien füllen sich regelmässig die Vasa vasorum der Cavae, der Aorta, Pulmonalis und der Lungenvenen, letztere bis weit in die Lunge hinein. Besonders dicht ist das Gefässnetz an den Lungenvenen bis zum Hilus der Lungen; es scheint dies damit zusammen zu hängen, dass die genannten Venen bis zum Lungenhilus einen starken Beleg von quergestreiften Muskelfasern besitzen.[1]

Bei solchen Injectionen ist es auch keine Seltenheit, die Blutgefässnetze im Pericardium und in der Bronchialschleimhaut auf weiteren Strecken injicirt zu finden.

---

[1] Stieda, Über quergestreifte Muskelfasern in der Wand der Lungenvenen. Arch. f. mikr. Anat., XIV.

©Akademie d. Wissenschaften Wien; download unter www.biologiezentrum.at

Eine nicht sehr häufig vorkommende Varietät an der Aorta illustrirt die besprochenen Anastomosen in sehr anschaulicher Weise. Es kommt nämlich manchmal ein grosses Vas vasis der Aorta vor, welches etwa 3 Cm. ober den Semilunarklappen entspringt. Injicirt man in dieses von seinem Ursprunge aus, so füllen sich nebst den Gefässen um die Aorta sehr leicht und schnell beide Hauptstämme der Kranzarterien, ein grosser Theil ihrer Ramification im Herzen, sowie auch Gefässnetze in den Bronchien und im Herzbeutel.

Wenn ein derartiges Vas vasis ein besonders starkes Caliber besitzt, so dürfte dies bisweilen die Ursache abgeben, dass die eine der beiden Coronararterien abnorm klein wird oder gänzlich entfällt. In diesem Falle vertritt dann das Vas vasis der Aorta die Stelle der fehlenden Coronaria und es liegt die Varietät eines hohen Ursprunges einer Kranzarterie vor.

Die angeführten Anastomosen der Vasa propria des Herzens mit den Gefässen der Nachbarorgane sind in klinischer Beziehung nach zwei Richtungen hin sehr beachtenswerth. Sie geben die Möglichkeit, dass das Herz durch collateralen Kreislauf auch dann noch mit Blut versorgt werden könne, wenn eine oder selbst beide Hauptstämme der Coronararterien in Folge von atheromatösem Processe unwegsam geworden sind. Und bekanntlich ist ja der atheromatöse Process gerade an den Kranzarterien ungemein häufig. Andererseits werden Stauungen im Bereiche dieser Anastomosen auf die Blutcirculation in der Substanz des Herzens und auf die Ernährung desselben nicht ohne Einfluss sein. Es mag im letzteren Umstande unter anderen ein nicht unerhebliches Moment liegen, warum z. B. Pneumonien bei alten Leuten mit Atherose der Arterien so häufig durch Synkope zum Tode führen.

Über die Verzweigung und Ausbreitung der Coronararterien im Herzen, welche in den ausführlicheren Handbüchern der Anatomie des Genaueren beschrieben sind, hätte ich noch Folgendes zu ergänzen. Die im Herzmuskel sich vertheilenden Arterienäste folgen ihn ihrem Verlaufe nicht den einzelnen Muskelzügen, so dass etwa ein stärkerer Gefässzweig in einen bestimmten Muskel-

©Akademie d. Wissenschaften Wien; download unter www.biologiezentrum.at

e nicht sehr häufig vorkommende Varietät an der Aorta
die besprochenen Anastomosen in sehr anschaulicher
's kommt nämlich manchmal ein grosses Vas vasis der
r, welches etwa 3 Cm. ober den Semilunarklappen ent-
Injicirt man in dieses von seinem Ursprunge aus, so
ch nebst den Gefässen um die Aorta sehr leicht und
beide Hauptstämme der Kranzarterien, ein grosser Theil
nification im Herzen, sowie auch Gefässnetze in den
n und im Herzbeutel.

m ein derartiges Vas vasis ein besonders starkes Caliber
o dürfte dies bisweilen die Ursache abgeben, dass die
beiden Coronararterien abnorm klein wird oder gänzlich
In diesem Falle vertritt dann das Vas vasis der Aorta
der fehlenden Coronaria und es liegt die Varietät eines
sprunges einer Kranzarterie vor.

ngeführten Anastomosen der Vasa propria des Herzens
efässen der Nachbarorgane sind in klinischer Beziehung
i Richtungen hin sehr beachtenswerth. Sie geben die
it, dass das Herz durch collateralen Kreislauf auch
n mit Blut versorgt werden könne, wenn eine oder
de Hauptstämme der Coronararterien in Folge von
ösem Processe unwegsam geworden sind. Und be-
ist ja der atheromatöse Process gerade an den Kranz-
ngemein häufig. Andererseits werden Stauungen im
ieser Anastomosen auf die Blutcirculation in der Sub-
Herzens und auf die Ernährung desselben nicht ohne
in. Es mag im letzteren Umstande unter anderen ein
ebliches Moment liegen, warum z. B. Pneumonien bei
n mit Atherose der Arterien so häufig durch Synkope
führen.

---

lie Verzweigung und Ausbreitung der Coronararterien
welche in den ausführlicheren Handbüchern der Ana-
genaueren beschrieben sind, hätte ich noch Folgendes
n. Die im Herzmuskel sich vertheilenden Arterienäste
ihrem Verlaufe nicht den einzelnen Muskelzügen, so
in stärkerer Gefässzweig in einen bestimmten Muskel-

©Akademie d. Wissenschaften Wien; download unter www.biologiezentrum.at

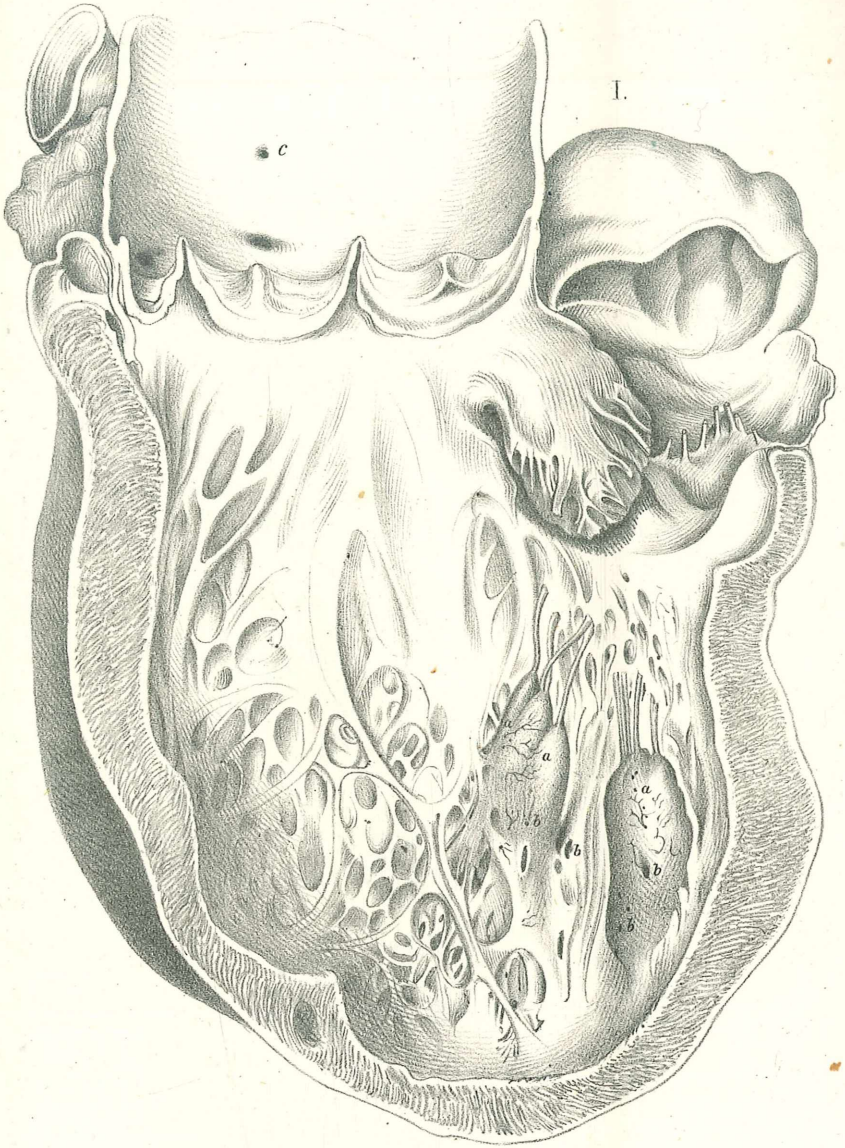

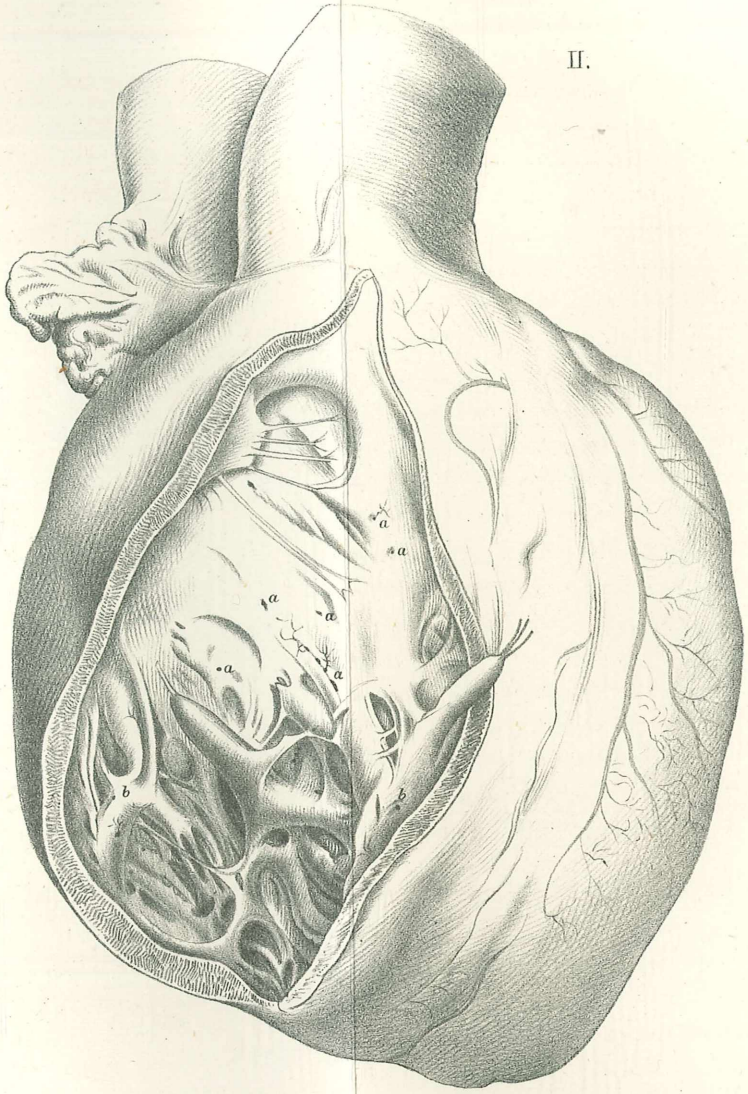

gez. u. lith. v. Dr J. Heitzmann.

K. k. Hof- u. Staatsdruckerei.

©Akademie d. Wissenschaften Wien; download unter www.biologiezentrum.at

©Akademie d. Wissenschaften Wien; download unter www.biologiezentrum.at

zug eintreten und diesen mit Blut versorgen würde; es herrscht vielmehr dabei keinerlei Regelmässigkeit. Die Blutgefässe durchsetzen ganz regellos die Muskelschichten der verschiedenen Herzpartien. Auch die Herzkammern und Vorkammern bilden für sich keine strenge abgeschlossenen Gefässbezirke, sondern die Blutgefässe derselben greifen in der Horizontalfurche durch kleine Stämmchen ineinander über.

Erklärung der Abbildungen.

Fig. I.

Die eröffnete linke Herzkammer eines Mannes. An der Spitze der Papillarmuskeln sind zahlreiche kleine, durch die künstliche Injection ersichtlich gemachte Venen vorhanden — *a. a. a. a.* — welche durch kleine Lücken im Endocardium in die Kammerhöhle münden. An der Basis der Papillarmuskeln zeigen sich grössere Foramina Thebesii *b. b. b.* — *c.* Vas vasis der Aorta.

Fig. II.

Es sind auf dieser Abbildung, welche den rechten aufgeschnittenen Herzventrikel eines erwachsenen Menschen darstellt, die Venenmündungen an der Kammerscheidewand *a. a.* und auf den Trabecularmuskeln *b. b.* ersichtlich gemacht.

ZOBODAT - www.zobodat.at

Zoologisch-Botanische Datenbank/Zoological-Botanical Database

Digitale Literatur/Digital Literature

Zeitschrift/Journal: Sitzungsberichte der Akademie der Wissenschaften mathematisch-naturwissenschaftliche Klasse

Jahr/Year: 1880

Band/Volume: 82_3

Autor(en)/Author(s): Langer Ludwig

Artikel/Article: Die Foramina Thebesii im Herzen des Menschen. 25-39