©Akademie d. Wissenschaften Wien; download unter www.biologiezentrum.at

Die Entwicklung und Ausbildung der Drüsen des Magens.

Von Prof. C. Toldt.

(Mit 3 Tafeln.)

Im Verlaufe meiner Studien über die Wachsthumsverhältnisse des Darmkanales war ich gezwungen, mich weit länger als ich erwartet hatte, mit der Untersuchung des Magens zu beschäftigen. Namentlich waren es die Details in der Entwicklung und in dem Wachsthum der Drüsen, deren Erforschung sich ganz ungeahnte Schwierigkeiten in den Weg setzten. Allein der Gegenstand schien mir aus mancherlei Gründen zu wichtig, als dass ich ihn unerledigt hätte bei Seite legen wollen. Abgesehen von dem Interesse, welches die Entwicklungs- und Wachsthumserscheinungen an diesen Drüsen an sich schon bieten, waren es besonders zwei Gesichtspunkte, welche mir bei dieser Untersuchung vorschwebten.

Ich musste mir zunächst sagen, dass es noch eine ganze Reihe von Drüsenformationen gibt, bezüglich deren bis jetzt kaum der Versuch gemacht worden ist, die allmälige Formentwicklung während des embryonalen und postembryonalen Wachsthums in ihren fortlaufenden Stadien kennen zu lernen; noch weniger sind die Veränderungen bekannt, welche während dieser Zeit in dem feineren Bau der Drüsenwandungen vor sich gehen. Die zum Theile sehr markanten Differenzen, welche sich in dieser Beziehung bei den Labdrüsen zwischen dem ausgebildeten Zustande und ihren frühesten Entwicklungsstufen vorfinden, liessen erwarten, dass gerade an diesem Objecte ein besserer Einblick in die Wachsthumsvorgänge an den Drüsen im Allgemeinen zu gewinnen wäre, als dies vielleicht bei anderen möglich ist. Für's Zweite trug ich mich mit der Hoffnung, constatiren zu können, welche histologische Beschaffenheit der Drüsenwand jenem Zeitpunkte

©Akademie d. Wissenschaften Wien; download unter www.biologiezentrum.at

entspricht, mit welchem der Magensaft die Fähigkeit erlangt, Eiweiss in Pepton zu verwandeln. Es ist klar, dass damit neues Beweismateriale zur Entscheidung der Frage nach der physiologischen Function der beiden in den Labdrüsen vorhandenen Zellenarten hätte geliefert werden können.

Haben nun auch diese Erwartungen lange nicht vollständig ihre Erfüllung gefunden, so bin ich doch zu Resultaten gelangt, welche nach mancher Richtung hin von Bedeutung sind, und ich will daher nicht mehr länger zögern, dieselben den Fachgenossen vorzulegen.

Die Entwicklung der Labdrüsen ist schon wiederholt Gegenstand besonderer Untersuchungen gewesen. Die Grundlage zu denselben ist durch Remak[1] geschaffen worden, indem er zuerst im Allgemeinen den Nachweis lieferte, dass die Drüsen des Darmkanales und insbesondere auch die des Magens ihre Abstammung gemeinschaftlich mit dem Epithel aus dem unteren Keimblatte herleiten.

Die ersten eingehenden Beobachtungen über die Entwicklung der Labdrüsen, und zwar bei menschlichen Embryonen, hat Kölliker[2] im Jahre 1852 mitgetheilt. Nach denselben gehen die Magendrüsen aus dem Epithel hervor, entweder durch Faltung oder aus anfänglich soliden Wucherungen, die der Aussenseite des Epithels aufsitzen, jedenfalls ohne Betheiligung der Faserhaut. Die Unabhängigkeit der Epithel-Drüsenanlage von der Faserschichte, welche Kölliker für frühe Embryonalstadien damals besonders betonte, erhält sich bis zum fünften Monate, zu welcher Zeit bereits unzählige cylindrische Zöttchen zwischen die Drüsenschläuche eingreifen. Diese Zöttchen, vorerst völlig isolirt, bilden den Ausgangspunkt für die allmälige Heranbildung des bindegewebigen Fachwerkes der Schleimhaut und zwar dadurch, dass sie, während sie sich allmälig verlängern, mit ihren Basen verschmelzen, und so die Drüsen von den Seiten her umfangen.

---

[1] R. Remak, Untersuchungen über die Entwicklung der Wirbelthiere. Berlin 1855, S. 113.

[2] A. Kölliker, Mikroskopische Anatomie. 2. Bd., 2. Hälfte, 1. Abth. 1852, S. 199.

©Akademie d. Wissenschaften Wien; download unter www.biologiezentrum.at

Dieselbe Anschauung behält Kölliker auch in der ersten Auflage seiner „Entwicklungsgeschichte“ [1] bei.

Goette [2] acceptirte diese Angaben für den Muskelmagen des Hühnchens.

Laskowsky [3] beschreibt und zeichnet die ersten Anlagen der Labdrüsen als Vertiefungen der Darmplatte (Schenk), welche mit Cylinderepithel ausgekleidet sind. Gegenüber Kölliker hält es dieser Autor für natürlicher, dass jene Vertiefungen durch ungleichförmiges Wachsthum der Bindegewebsschichte sich bilden. Die Labzellen lässt Laskowsky aus den in den Vertiefungen gelagerten Cylinderzellen durch Veränderung ihrer Gestalt hervorgehen.

Schenk [4] stimmt den Angaben Laskowsky's durchaus bei.

Brand [5] hält wie die vorhergenannten Autoren dafür, dass die Entstehung der Magendrüsen ausschliesslich von Formveränderungen der Bindegewebsschichte der Schleimhaut abhängig sei, und leitet dieselben, wie schon früher Kölliker, von der Entwicklung zahlreicher, zotten- oder papillenartiger Fortsetzungen des Schleimhautbindegewebes her. Der Antheil des Epithels an der Bildung der Drüsen sei nur auf die Lieferung des Materiales für die Drüsenzellen beschränkt.

In der zweiten Auflage der „Entwicklungsgeschichte“ schliesst sich Kölliker [6] vollkommen den Ausführungen Brand's an.

Völlig neue Thatsachen werden durch die letztgenannten beiden Autoren bezüglich der Beschaffenheit des Epithels in frühen Entwicklungsstadien beigebracht, während sie die histologische Ausbildung der Labdrüsen unerörtert lassen.

Einzelne, recht dürftige Angaben über die histologischen Charaktere der Labdrüsen bei älteren Embryonen (Kaninchen)

A. Kölliker, Entwicklungsgeschichte. 1. Auflage, S. 368.

A. Goette, Beiträge zur Entwicklung des Darmkanales beim Hühnchen, 1867, S. 40.

Laskowsky, Über die Entwicklung der Magenwand. Sitzb. d. k. Akad. d. Wiss. 58. Bd., II. Abth. 1868.

[4] S. Schenk, Lehrbuch der vergleichenden Embryologie, 1874, S. 117.

[5] E. Brand, Beiträge zur Entwicklung der Magen- und Darmwand. Würzburg 1877. Inaug. Dissert.

[6] A. Kölliker, Entwicklungsgeschichte. 2. Aufl. 1879, S. 851 u. ff.

©Akademie d. Wissenschaften Wien; download unter www.biologiezentrum.at

und neugeborenen Thieren (Hündchen) finden sich bei Wolffhügel.[1]

Als ich meine Untersuchungen schon abgeschlossen hatte und mit der Ausarbeitung dieser Abhandlung beschäftiget war, erhielt ich Kenntniss von einer Untersuchung Sewall's,[2] welcher zum Theile von denselben Gesichtspunkten, wie sie mir vorgeschwebt hatten, ausgehend, die Frage der Entwicklung und Ausbildung der Labdrüsen eindringlicher behandelt hat, als es früher geschehen war. In Bezug auf die erste Entstehung der Drüsen im Wesentlichen mit Laskowsky und Brand übereinstimmend, bringt Sewall betreffs der Entstehung der delo- und adelomorphen Zellen die ersten positiven Mittheilungen. Ich werde wiederholt auf diesen Autor zurückzukommen haben. Leider war es mir nicht möglich, das Object, an dem er vorzüglich gearbeitet hatte, nämlich Schafsembryonen, in den Bereich meiner Untersuchungen zu ziehen. Die Beschaffung dieses Materiales hätte meine Publication auf allzulange Zeit verzögert.

Aus der vorstehenden Übersicht über die mir bekannte einschlägige Literatur ist zu entnehmen, dass die bisherigen Untersuchungen sich zumeist nur auf die erste Entwicklung der Magendrüsen beschränkt haben, und dass namentlich das Detail ihrer weiteren Ausbildung nur sehr wenig Berücksichtigung erfahren hat. Wenn es mir durch meine Untersuchungen gelungen ist, die bisher ganz übersehenen ersten Anlagen der Labdrüsen nachzuweisen, und den Gang ihrer Ausbildung von Stufe zu Stufe festzustellen, so danke ich diese Erfolge vorzüglich der besonderen Sorgfalt, welche ich der Vorbereitung der Objecte zugewendet habe, und weiterhin dem Umstande, dass es mir möglich war, von einer zu diesen Forschungen besonders geeigneten Säugethierspecies — der Katze — alle fortlaufenden Entwicklungsphasen in den kleinsten Intervallen, nach derselben Methode vorbereitet zu verwenden.

---

[1] G. Wolffhügel, Über die Magenschleimhaut neugeborener Säugethiere. Zeitschrift f. Biologie, XII. Bd., S. 217 (1876).

H. Sewall, The developement and regeneration of the gastric glandular epithelium during foetal life and afther birth. Journ. of physiology. Vol. I, pag. 321 (1878).

©Akademie d. Wissenschaften Wien; download unter www.biologiezentrum.at

Nach vielfachen Versuchen hat sich mir die folgende Conservirungsmethode des Magens am besten bewährt. Der ganz frische, dem eben getödteten Thiere — beziehungsweise Embryo — entnommene Magen, wurde durch einen Längsschnitt eröffnet, und nach thunlichster Entfernung des Inhaltes in einem grossen Quantum Müller'scher Flüssigkeit aufgehängt. Nach 14 Tagen bis 4 Wochen, während welcher Zeit die Flüssigkeit zweimal gewechselt wurde, brachte ich den Magen in Alkohol, welcher anfangs mit 20 Perc. Wasser verdünnt war, allmälig aber durch etwas concentrirteren ersetzt wurde, so lange bis er klar und farblos blieb. Es ist von Wichtigkeit, niemals absoluten Alkohol zu verwenden, weil derselbe starke Schrumpfungen des Objectes verursacht; ebenso wichtig ist es, den Magen aufgeschnitten und für sich allein der Härtung zu unterwerfen, abgesehen natürlich von dem der allerjüngsten Embryonen.

Die hergestellten feinen Schnitte wurden dann mit Eosin und Hämatoxylin[1] gefärbt und theils in Damarlack, theils in Glycerin untersucht. Ausser dieser Methode, welche ich angelegentlichst empfehlen kann, habe ich auch Chromsäure, Alkohol, Überosmiumsäure, Pikrinsäure u. s. w. zur Härtung verwendet, und die meisten gebräuchlichen Tinctionsmethoden, mit Inbegriff der von Heidenhain angegebenen, zu Hilfe genommen. Doch kann ich die Bemerkung nicht unterdrücken, dass Durchschnitte von den in der angegebenen Weise erhärteten Objecten ohne Anwendung von Färbemitteln, einfach in Glycerin untersucht, in mancher Richtung vor allen tingirten Präparaten den Vorzug verdienen. Es versteht sich von selbst, dass ich auch frische Objecte, so oft es angieng, untersucht habe. Zu Isolationspräparaten habe ich die Ranvier'sche Alkoholmischung am zweckmässigsten gefunden. Andere Untersuchungsverfahren zu besonderen Zwecken werden noch später erwähnt werden.

---

[1] Nota. Nach vielfachem Probiren benützte ich gewöhnlich eine sehr verdünnte Lösung von Eosin in Wasser, dem der fünfte Theil Alkohol zugesetzt war. Von mehreren Eosinsorten fand ich die mit „*Eosin extra* B" bezeichnete (von Batka in Prag bezogen) als die beste. Die Hämatoxylinlösung benützte ich in solcher Verdünnung, dass feine Schnitte etwa eine halbe Stunde darin liegen mussten, bis eine gute Kernfärbung eingetreten war; concentrirtere Lösungen bewährten sich nicht.

©Akademie d. Wissenschaften Wien; download unter www.biologiezentrum.at

Mein vorzüglichstes Untersuchungsobject war die Katze, weiterhin aber auch noch die verschiedensten Entwicklungs- und Wachsthumsstufen des Menschen, des Kaninchens, Hundes und Schweines.

Die Wachsthumserscheinungen in dem Epithel der Magenschleimhaut.

Wie die meisten Arten der Epithelien, so erreicht auch das der Magenschleimhaut verhältnismässig früh seine typische Beschaffenheit. Wenn damit auch nicht gesagt sein soll, dass das Magenepithel älterer Embryonen oder des Neugeborenen in allen Einzelheiten dem des ausgewachsenen Individuums vollkommen gleiche, so sind es doch verhältnissmässig frühe Entwicklungsperioden, in denen das Wachsthum des Epithels mit den auffallendsten Erscheinungen einhergeht. Dieselben sind denn auch keineswegs unbeachtet geblieben.

Laskowsky[1] gibt in seiner Fig. 1 eine sehr gute Abbildung des Magenepithels von einem 2 Cm. langen Schweinsembryo bei schwacher Vergrösserung. Seine Fig. 2, welche dasselbe Stadium bei starker Vergrösserung zeigen soll, scheint mir jedoch nicht zutreffend, ebenso ist seine Analyse dieses Epithels im Texte in keiner Weise erschöpfend. Während aber dieser Autor das Epithel richtig als ein einschichtiges bezeichnet, findet Brand[2] bei Schweinsembryonen von 3·4 Cm. Körperlänge, ein geschichtetes Cylinderepithel, welches erst bei solchen von 7·2 Cm. durchwegs in eine einschichtige Epithellage umgewandelt erscheint. Seine diesbezügliche Abbildung ist zu schematisch gehalten, als dass sie zu einer Erläuterung oder Bekräftigung seiner Angabe verwerthet werden könnte.

Kölliker[3] spricht sich über diesen Punkt folgendermassen aus: „Eine etwas andere Entwicklung schlägt das Entoderma des Dünndarmes, und, soviel ich sehe, auch des Magens und Dickdarmes ein. Hier nämlich geht aus dem primitiven einfachen Pflasterepithel in erster Linie eine geschichtete Lage von rundlichen Zellen hervor, und diese wandelt sich dann in ein geschichtetes Cylinderepithel um, um später wieder einschichtig zu werden.“

---

[1] Laskowsky, l. c.
Brand, l. c. S. 7.
Kölliker, Entwicklungsgeschichte. 2. Aufl. S. 850.

©Akademie d. Wissenschaften Wien; download unter www.biologiezentrum.at

Sewall[1] behauptet dem entgegen, dass mehrschichtiges Epithel nur stellenweise vorkomme. Ich habe diese Verhältnisse eingehend untersucht, und theile in Folgendem meine Beobachtungen mit.

Bei Katzenembryonen mit drei Paaren deutlich ausgeprägter Kiemenbögen, bei denen die Mesodermschichte des Magens, abgesehen von einer Lage kubischer Endothelzellen an der Aussenfläche, noch durchwegs aus gleichmässig dicht gedrängten kugeligen Zellen bestand, erschien das Epithel unter dem charakteristischen Bilde eines einschichtigen Cylinderepithels. Die ovalen Kerne lagen sämmtlich nahe dem Fussende der Cylinderzellen. Die letzteren selbst waren äusserst zart contourirt, so dass es nur an einzelnen besonders günstigen Stellen meiner Präparate gelang, ihre Cylinderform festzustellen. Zwischen ihnen fanden sich ab und zu einzelne kugelige, mit Hämatoxylin tiefblau gefärbte Kerne, deren Beziehungen zu den Cylinderzellen nicht festgestellt werden konnten. Einzelne derselben zeigten sich übrigens auch frei in der spaltförmigen Lichtung des Magens. Eine ganz analoge Epithelform fand ich in dem Magen eines vierwöchentlichen menschlichen Embryo und bei Schweinsembryonen unter 2 Cm. Körperlänge.[2]

An etwas weiter vorgeschrittenen Katzenembryonen (2·5 Cm. Körperlänge), bei denen noch keine Spur von Labdrüsenanlagen besteht, ist das Magenepithel aus einer einfachen Lage schmaler, pyramiden- oder kegelähnlicher Zellen zusammengesetzt, deren langgestreckte Kerne in verschiedener Höhe gelagert sind (Fig. 1). Alle diese Zellen nehmen die ganze Dicke des Epithelstratums ein, zeigen aber nicht durchaus gleiche Gestalt. Eine grosse Anzahl von ihnen sieht den späteren Formen ähnlich, d. h. sie wenden der freien Schleimhautfläche ein verbreitertes Ende zu, während sie nach der Tiefe in einen feinen Fortsatz auslaufen. Doch ist der breitere Theil relativ sehr kurz. Der Kern liegt nahe der freien Oberfläche und nimmt nahezu die ganze Dicke der Zelle ein. Eine Schleimmetamorphose eines Theiles des Zellinhaltes ist weder an diesen noch an den anderen Formen

---

[1] Sewall, l. c. S. 322.

Nota. Die angeführten Maasse der Körperlängen von thierischen Embryonen sind an den frischen Objecten von dem Scheitel entlang der Rückenkrümmung bis zur Schwanzwurzel abgenommen.

©Akademie d. Wissenschaften Wien; download unter www.biologiezentrum.at

der Epithelzellen zu erkennen, ebenso wenig eine Andeutung einer Zellmembran. Eine nicht minder grosse Anzahl anderer Epithelzellen, deren ebenfalls langgestreckter Kern mehr oder weniger nahe der Grundfläche des Epithels seinen Sitz hat, zeigt diesem entsprechend die grösste Breite und verschmälert sich gegen die freie Oberfläche hin. Sie sind allerorts zwischen den früher beschriebenen Zellen vertheilt. Es sind dies Formen, wie sie späterhin einem gewissen Entwicklungsstadium der Ersatzzellen desselben Epithels eigen sind. Nach Beschaffenheit und Anordnung dieser beiden Zellenformen kann ich nicht anstehen, das Epithel des Magens auch in dieser Fötalperiode als ein einschichtiges zu erklären. Der Unterschied gegenüber der früheren und der späteren Beschaffenheit desselben ist einzig in der Zwischenlagerung einer enorm grossen Zahl von Ersatzzellen gelegen, welche, wie zugegeben werden muss, bei nicht sehr gut conservirten Objecten leicht den Eindruck eines mehrschichtigen Epithels erzeugen kann.

Eine auffallende Eigenthümlichkeit in dieser Entwicklungsperiode des Magenepithels ist noch das reichliche Vorkommen jener feingranulirten, kugelrunden, durch Hämatoxylin tiefblau sich färbenden Kerne zwischen den pyramidenähnlichen Zellen, von denen schon bei Besprechung des vorhergehenden Stadiums Erwähnung geschah. Sie sind jetzt streckenweise ziemlich reichlich vorhanden, während sie an anderen Stellen vereinzelt vorkommen oder ganz fehlen, und finden sich ebenso in der Tiefe des Epithels wie knapp an der freien Oberfläche desselben. Überdies kann man dieselben Gebilde mitunter frei in der Magenhöhle in dem der Oberfläche anhaftenden Schleimgerinnsel beobachten. In diesem letzteren Falle kann man sie nicht anders, denn als freie Kerne bezeichnen, weil nicht die geringste Spur eines Zellkörpers an ihnen nachweisbar ist. Soweit sie aber in der Epithelschichte selbst liegen, sind sie allerdings von Protoplasma umgeben, allein ich war niemals im Stande, eine periphere Abgrenzung des letzteren zu erkennen. Wenn ich also aus Gründen allgemeiner Natur wohl annehmen darf, dass jenen kugeligen Kernen selbstständige Zellenindividuen in dem Epithel entsprechen, so bin ich doch nicht in der Lage, über die Form derselben eine bestimmte Aussage zu machen. Auch über ihre Bedeutung könnte

©Akademie d. Wissenschaften Wien; download unter www.biologiezentrum.at

man sich kaum klar werden, wenn man nicht die weiteren Ausbildungsstufen des Epithels in Betracht ziehen würde. So wie sie hier auftreten, könnten sie für wandernde Zellen gehalten werden, die aus der Bindegewebsschichte durch das Epithel hindurchkriechen, und nachdem sie in die Magenhöhle gelangt sind, ihr Protoplasma einbüssen und allmälig zu Grunde gehen. Dafür könnte die Ähnlichkeit der Kerne mit zahlreichen kugeligen Kernen im Schleimhautbindegewebe sprechen. Dagegen muss ich aber hervorheben, dass es mir nie glücken wollte, ein solches Gebilde an der Grenze von Epithel- und Bindegewebschichte, also auf dem Wege aus der einen in die andere zu treffen. Berücksichtiget man aber, dass dieselben Kernformen in den nächstfolgenden Entwicklungsstadien noch vielfach als Bestandtheile von rundlichen, im Grunde des Epithelstratums eingelagerten Zellen nachzuweisen sind, von Zellen, welche mit Sicherheit als Jugendformen von Ersatzzellen gedeutet werden können, so dürfte ihre genetische Beziehung zu diesen wohl kaum zweifelhaft sein. Dabei bleibt allerdings ihr massenhaftes Austreten in die Magenlichtung völlig unverständlich, wenn nicht etwa der Möglichkeit Raum gegeben werden könnte, dass dieses mit dem zur Zeit schon in lebhaftem Gang befindlichen Secretionsprocesse des Epithels in Zusammenhang zu bringen wäre.

Ganz ähnlich fand ich den Bau des Magenepithels bei einem menschlichen Embryo aus der sechsten Woche und bei Schweinsembryonen von 2·5 und 3·4 Cm. Körperlänge. Immerhin ist zu bemerken, dass bei den letzteren die Entscheidung, ob das Epithel ein geschichtetes ist oder nicht, viel schwerer zu treffen ist, als bei den Katzenembryonen, weil die einzelnen Epithelzellen sehr schmal und ausserordentlich zart contourirt sind, und die Zahl der Ersatzzellen eine weit grössere ist. Ganz dasselbe gilt auch von Kaninchenembryonen aus dem 14. bis 18. Tage.

Bei etwas älteren Katzenembryonen (bis zu 5 Cm. Körperlänge) ist die Epithelform im Wesentlichen dieselbe, die grosse Zahl von länglichen Ersatzzellen zwischen den mehr ausgebildeten Pyramidenzellen tritt noch allerorts sehr auffallend hervor, während die früher erörterten kugeligen Kerne relativ spärlicher werden, und namentlich nur selten in der Nähe der Oberfläche zu finden sind. Hingegen erscheinen sie nun in der Tiefe des

©Akademie d. Wissenschaften Wien; download unter www.biologiezentrum.at

Epithels als Bestandtheile wohl umgrenzter kugeliger oder eiförmiger Zellen, welche zum Theil in einen kurzen, zwischen die Cylinderzellen vordringenden Fortsatz auslaufen. Durch das Auftreten dieses letzteren stellen sie sich nun bestimmt in die Kategorie der Ersatzzellen und es fällt nicht schwer, an günstigen Präparaten die allmälige Heranbildung der kegelförmigen Zellen aus der Jugendform der rundlichen Ersatzzellen durch fortlaufende Formenreihen zu constatiren.

In den nun folgenden Entwicklungsstufen, d. i. an Katzenembryonen von 5 Cm. Körperlänge aufwärts wird die Zusammensetzung des Epithellagers durch die in ihm auftretenden primitiven Anlagen der Labdrüsen wesentlich modificirt. Sieht man von diesen vorerst ab, so ist hervorzuheben, dass von jetzt an die Ersatzzellen in allen ihren Formen gegenüber den Pyramidenzellen mehr und mehr zurücktreten, und dass ihre Vertheilung eine sehr ungleichmässige wird; stellenweise fehlen sie vollkommen, während sie anderorts ziemlich reichlich vorkommen. Die Pyramidenzellen selbst nehmen nicht nur an Länge, sondern auch an Breite zu; insbesondere aber gelangt das nach innen von dem Kern gelegene Stück des Zellkörpers erst jetzt mehr und mehr zu seiner typischen Ausbildung. Vor Allem wird die Abgrenzung dieses Stückes gegen die Nachbarzellen, während es an Länge zunimmt, eine viel deutlichere; es erscheinen an der Seitenwand zarte, aber scharf ausgeprägte Contouren, die an isolirten Zellen, insbesondere an Alkohol- oder Chromsäurepräparaten schon völlig den Eindruck einer differenzirten Zellmembran machen. Die innere, freie Fläche der Pyramidenzellen zeigt niemals einen scharfen Contour, sondern erscheint wie angenagt oder ausgefranst, so dass das feinkörnige Protoplasma der Zellen sich häufig nur undeutlich von dem anliegenden geronnenen Mageninhalt abhebt (Fig. 2). Das Fehlen der Zellmembran an dieser freien Fläche der kegelförmigen Zellen wird dadurch so sicher als nur möglich dargethan. Die schleimige Umwandlung des innersten Zellstückes ist erst an Embryonen von 11 Cm. Körperlänge deutlich zu beobachten (Fig. 21); sie beschränkt sich zuerst auf eine ganz kleine Partie, greift aber rasch tiefer in die Zellsubstanz herab, so dass an Embryonen von 13·5 Cm. Körperlänge die Pyramidenzellen schon annähernd das Aussehen wie an erwachsenen Individuen bieten.

©Akademie d. Wissenschaften Wien; download unter www.biologiezentrum.at

(Vergl. Fig. 3.) Gleichmässig mit diesem Vorgang erfolgt eine allmälige Verdickung der Zellmembran.

Bei menschlichen Embryonen habe ich diesen Zustand der Epithelzellen in einer mit Rücksicht auf den Entwicklungsgrad der Drüsen etwas früheren Periode, zu Anfang und um die Mitte des vierten Monates schon sehr ausgeprägt gefunden, während bei einem etwas älteren Embryo (aus der Mitte des fünften Monates) der innerste Theil des Zellkörpers umgekehrt durch auffallend dichte Granulirung ausgezeichnet war. Da man in diesen Fällen wohl nicht an verschiedene Functionszustände denken kann, so muss diese auffallende Erscheinung auf Rechnung der ungleichartigen Conservirung gesetzt werden. (Während es sich in den ersteren Fällen um Präparate handelte, welche in Alkohol oder Chromsäure oder in Müller'scher Flüssigkeit erhärtet waren, betraf der letztere Fall ein Isolationspräparat aus Ranvier'scher Alkoholmischung.)

In dem weiteren Verlaufe des Wachsthums erfolgt die Vermehrung der kegelförmigen Zellen in derselben Weise durch Neu- und Umbildung von Ersatzzellen, doch treten die letzteren während des postembryonalen Lebens allmälig mehr und mehr zurück, so dass sie späterhin nur noch ziemlich spärlich, ähnlich wie in dem ausgewachsenen Zustande zur Beobachtung kommen. Die Längenzunahme der kegelförmigen Zellen ist noch immer eine sehr beträchtliche, wenn auch nicht allerorts eine ganz gleichmässige. Vergleichende Messungen isolirter, wohl ausgebildeter Zellen von Präparaten aus Müller'scher Flüssigkeit ergeben desshalb ziemlich verschiedene Längen derselben, abgesehen davon, dass sie im Bereiche des Fundus zu allen Zeiten erheblich kürzer getroffen werden, als wie in den mittleren Theilen des Magens. Die nachfolgenden Zahlen, welche sich auf Epithelzellen der freien Magenoberfläche aus der Mitte der grossen Curvatur beziehen, mögen eine Vorstellung über das Maass des Längenwachsthums derselben gewähren.

Katzenembryo mit	3 Paar Kiemenbögen	...28—29	μ
von	2·5 Cm. Körperlänge	...32—38	
	5	...31—40	
	6·8	..34—42	
	9·5	...39—43	

©Akademie d. Wissenschaften Wien; download unter www.biologiezentrum.at

Katzenembryo von 11·7 Cm. Körperlänge	39—45
„ 13·5	41—51
Kätzchen 1 Tag alt	48—52
5	48—53
14 „ „	55—57
$3^1/_2$ Wochen alt	61—63
$5^1/_2$	62—65
$9^1/_2$ „	68—71
Ausgewachsene Katze	68—71

Nach den mitgetheilten Beobachtungen beziehen sich die Wachsthumsveränderungen an dem Magenepithel theils auf die Ausbildung der Form der Pyramidenzellen, theils auf die Vermehrung ihrer Zahl. So bezeichnend diese Vorgänge für die Zeit des Wachsthums auch sind, finden sie doch mit dem Ablauf derselben keineswegs ihren völligen Abschluss, sondern wiederholen sich ununterbrochen durch die ganze Lebenszeit, wenn auch in viel beschränkterem Maasse. F. E. Schulze[1] hat darauf hingewiesen, dass bei erwachsenen Individuen zwischen den unteren Enden der Pyramidenzellen „häufig andere, formlose, vermuthlich junge Zellen sitzen.“ W. Ebstein[2] bestätigte später diese Beobachtung; er beschreibt die von ihm als „Ersatzzellen“ bezeichneten Gebilde als runde oder ovale Zellen, die sich gegen die umgebenden Zellen oft abplatten, und sich überdies durch ihre hellere Färbung mit Überosmiumsäure von den Pyramidenzellen unterscheiden. Indem sich Ebstein gegen den von Kölliker vermutheten Modus der Regeneration der Epithelzellen durch Quertheilung ausspricht, schreibt er jenen Gebilden die Bestimmung zum Ersatze der zu Grunde gegangenen Pyramidenzellen zu. Nach meinen Beobachtungen muss ich Ebstein in dieser Beziehung völlig beistimmen; doch glaube ich aus dem verhältnissmässig spärlichen Vorkommen der Ersatzzellen in dem Epithel des ausgewachsenen Magens den Schluss ziehen zu dürfen, dass Schwund und Neu-

---

[1] F. E. Schulze, Epithel- und Drüsenzellen. Archiv f. mikr. Anatomie. 3. Bd. (1867), S. 145.

W. Ebstein, Beiträge zur Lehre vom Bau und der physiologischen Function der sogenannten Magenschleimdrüsen. Ebendaselbst, 6. Bd. (1870), S. 515.

©Akademie d. Wissenschaften Wien; download unter www.biologiezentrum.at

bildung der Pyramidenzellen nicht unmittelbar an ihre secretorische Thätigkeit geknüpft sind, sondern als ein physiologischer Regenerationsprocess des Gewebes zu betrachten sind, welcher bis zu einem gewissen Grade unabhängig von der ersteren innerhalb grösserer Zeiträume zu einer allmäligen Erneuerung der Epithelzellen führt.

Eine Frage von der allergrössten Tragweite, nämlich die nach der Herkunft der Ersatzzellen kann ich leider nur flüchtig berühren. So sicher es gelten kann, dass die ersten Cylinderzellen des Magenepithels directe Abkömmlinge der ursprünglichen Entodermzellen sind, so wenig wäre ich geneigt, dies unbedingt von den Ersatzzellen und also auch von den späteren Generationen der kegelförmigen Zellen zu behaupten. Es wurde schon oben berührt, dass in frühen Embryonalstadien Erscheinungen zur Beobachtung kommen, welche möglicherweise auf eine Einwanderung von Mesodermzellen in das Epithellager bezogen werden könnten. Andererseits ist nicht auszuschliessen, dass in dem Epithel selbst neben den bereits völlig formirten Zellen noch das Bildungsmateriale für die Ersatzzellen vorhanden ist, und dass diese aus sich heraus immer wieder neue erzeugen. Eine Lösung dieser brennenden Frage kann meines Erachtens nur von ganz umfassenden und speciell darauf hin gerichteten Untersuchungsreihen erwartet werden.

An dieser Stelle möge es mir erlaubt sein, eine Bemerkung über den „Vorraum“ [1] der Labdrüsen anzufügen. Ich kann mich mit der Lehre Heidenhain's,[2] dass derselbe nicht den Drüsen, sondern der freien Magenoberfläche zuzuzählen sei, nicht einverstanden erklären. Denn, erstens ist der Vorraum in der That nicht ein Schleimhautgrübchen im Sinne des anatomischen Sprachgebrauchs, sondern ein Stück Schlauch, welches zur Ergänzung der Drüsen dient, und selbst durch starke Ausdehnung der Schleim-

---

[1] Nota. Ich habe die Bezeichnung „Vorraum“ anstatt der üblichen „Magengrübchen“ (Donders) schon in meinem Lehrbuch der Gewebelehre gebraucht. Neuerdings hat auch Sewall anstatt des üblichen englischen Terminus „Stomach cells“ (Bowman), sich der Bezeichnung „vestibule“ und „vestibular epithelium“ bedient.

[2] R. Heidenhain, Physiologie der Absonderungsvorgänge in Hermann's Handbuch der Physiologie, Bd., 1. Th., S, 92 (1880).

©Akademie d. Wissenschaften Wien; download unter www.biologiezentrum.at

haut zwar verkürzt, aber nicht ausgeglichen, d. h. in das Niveau der Schleimhautoberfläche gebracht werden kann. Zweitens steht die Länge des Vorraums in verschiedenen Bezirken des Magens in einem ganz constanten, für die einzelnen Bezirke typischen Verhältnisse zu der Länge der Drüsenkörper. Drittens zeigt die Entwicklung und Ausbildung des Vorraumes mit der der Drüsen von Anfang an ganz bestimmte Beziehungen. Viertens endlich sind die Zellen, welche die Wand des Vorraumes bilden, nicht völlig zu identificiren mit den Epithelzellen der freien Magenoberfläche, wenngleich sie sich räumlich allenthalben diesen anschliessen und auch Bedeutung und Herkunft mit ihnen gemein haben.

Abgesehen von den Unterschieden in der Grösse und Form, welche Partsch[1] ganz zutreffend hervorgehoben hat, möchte ich vorzüglich betonen, dass die Eigenschaften, welche sich auf die secretorische Function dieser Zellen beziehen, da und dort häufig nicht übereinstimmen. Während ich sowohl bei hungernden, als bei verdauenden Thieren das innere Stück der Vorraumzellen stets mit Schleim erfüllt sah, zeigten die anstossenden Zellen des eigentlichen Oberflächenepithels mitunter kein Zeichen einer Schleimproduction, sondern durchwegs feinköriges Protoplasma. Ich werde aus diesen Gründen auch in der Folge den Ausdruck „Vorraum" in dem Sinne gebrauchen, dass durch ihn das offene, mit dem charakteristischen Epithel versehene Endstück einer Drüse, beziehentlich das Sammelrohr einer Anzahl von Drüsenkörpern bezeichnet werden soll. Der in jüngster Zeit von Waldeyer und Anderen gebrauchte Terminus: „Drüsenausgang" scheint mir nicht ganz zutreffend zu sein, da er dem Wortsinne nach so ziemlich mit „Drüsenmündung" zusammenfällt.

Die primitiven Anlagen der Labdrüsen.

Zur Beobachtung der ersten Bildungsstadien der Labdrüsen haben sich mir Katzenembryonen von 5·3 bis 6·8 Cm. Körperlänge als ganz besonders geeignet erwiesen. Der Magen derselben war durch eine farblose, fadenziehende, klare Flüssigkeit

---

[1] C. Partsch, Zur Kenntniss des Vorderdarmes einiger Amphibien und Reptilien. Archiv für mikr. Anatomie, 14. Bd. (1877), S. 183.

mässig ausgedehnt. Nach dem Eröffnen desselben entlang der grossen Curvatur contrahirte sich die Muskelhaut, während die Schleimhaut sich in niedere Längsfalten legte, welche von der Cardia bis zum Pylorus zogen und schmale seichte Furchen zwischen sich fassten. Ich erwähne diese Thatsache, weil aus ihr hervorgeht, dass die am gehärteten Objecte dem entsprechend zu beobachtenden Erhebungen der Schleimhaut als transitorische Falten und nicht als Schleimhautleisten, d. i. specifische Bildungen der Schleimhaut, wie von mancher Seite angenommen wurde, zu betrachten sind. Senkrechte Durchschnitte an den in der oben angegebenen Weise erhärteten Objecten ergaben Folgendes (Fig. 6):

Die Bauchfellschichte, aussen von einer einfachen Lage platter, endothelialer Zellen bedeckt, hat an verschiedenen Stellen ungleiche Mächtigkeit, am stärksten ist sie in der Gegend der grossen und kleinen Curvatur. Ihre Grundlage besteht aus zellenreichem Bindegewebe, dessen Intercellularsubstanz feinste, in verschiedenen Richtungen überkreuzte Fibrillen erkennen lässt. Unweit der grossen und kleinen Curvatur trifft man häufig die Durchschnitte grösserer Blutgefässe, um welche herum die fibrillären Elemente des Bindegewebes etwas reichlicher vorhanden sind. Die Muskelhaut, zu zwei Schichten, einer äusseren längslaufenden und einer inneren circulären Schichte geordnet, zeigt die glatten Fasern gut entwickelt und zu grösseren und kleineren Bündeln geordnet. Beide Schichten sind an verschiedenen Stellen ungleichmässig stark, zumeist die innere stärker. Zwischen beiden Schichten trifft man häufig Ganglien des Plexus myentericus.

Die Schleimhaut besitzt eine ganz glatte Oberfläche, d. h. ihr freier Schnittrand erscheint, abgesehen von den durch die erwähnten Falten und Furchen bedingten Erhebungen und Einsenkungen ganz geradlinig. Von zotten- oder papillenartigen Bildungen ist in dem ganzen Bereiche des Magens keine Spur zu erkennen. Der Bindegewebstheil der Schleimhaut lässt deutlich zwei verschieden beschaffene, wenn auch nicht ganz scharf von einander abgegrenzte Lagen erkennen. Die tiefere ist ausgezeichnet durch das Vorhandensein einer reichlichen, feinfibrillirten, locker gefügten Grundsubstanz und durch relative Spärlichkeit der zelligen Elemente. Die Fibrillen zeigen eine scheinbar regel-

©Akademie d. Wissenschaften Wien; download unter www.biologiezentrum.at

lose Anordnung, nur an den den Furchen entsprechenden Partien sind sie näher aneinder gedrängt und besitzen einen vorwiegend circulären Verlauf. Zwischen ihnen erscheinen da und dort netzartig anastomosirende Blutgefässzweige. Die Dicke dieser Schichte beläuft sich entsprechend den Falten auf 340 bis 380 μ, entsprechend den Furchen auf 90 bis 95 μ. Sie ist die spätere Submucosa.

Die innere, weit schmälere, im Mittel 41 μ messende Lage des Schleimhautbindegewebes fällt durch die gleichmässig dichte Häufung der zelligen Elemente, welche zu vier bis sechs über einander liegen, besonders auf. Dieselben besitzen kleine blasse Zellkörper, haben rundliche Form und annähernd gleiche Grösse. Diese reichzellige Lage hebt sich von der tieferliegenden bei Betrachtung mit schwacher Vergrösserung ziemlich scharf ab; bei stärkerer Vergrösserung sieht man indessen, dass die Zahl der zelligen Elemente in der Nähe der Grenze beider von aussen nach innen sich mehr und mehr steigert, und so ein allmäliger Übergang zwischen beiden stattfindet. An jüngeren Embryonen der in Rede stehenden Periode ist dieses Verhältniss deutlicher als an den älteren ausgeprägt. Die Grenze beider Schichten wird stets durch eine netzförmige Ausbreitung kleinster Blutgefässe markirt. Gegen das epitheliale Stratum schliesst die reichzellige Schichte mit einem glatten, stellenweise glänzenden Contour ab, welcher wohl als der Ausdruck einer Grenzmembran zu betrachten ist. Ihrer Bedeutung nach ist diese Schichte die Anlage der späteren Tunica propria der Schleimhaut. Eine Muscularis mucosae ist noch nicht zu erkennen.

Die Epithelialschichte zeigt nicht allerorts dieselbe Beschaffenheit, was sich zumeist schon durch auffallend wechselnde Dicke kundgibt. Stellenweise, namentlich im Grunde des Magens nur 26 bis 30 μ messend, erscheint sie anderwärts bis auf 40, ja selbst bis zu 50 und 55 μ verdickt. An den dünneren Stellen unterscheidet sich ihr Bau in keiner Beziehung von dem, welcher oben für die jüngeren Entwicklungsstadien beschrieben worden ist. Hingegen sind dort, wo das Epithel eine Dicke von etwa 36 μ überschreitet, in grösserer Zahl und in verschiedener Gruppirung und Anordnung jene zelligen Elemente eingelagert, aus denen sich die primitiven Anlagen der Labdrüsen aufbauen,

©Akademie d. Wissenschaften Wien; download unter www.biologiezentrum.at

und diese selbst treten da und dort in ihren fortschreitenden Ausbildungsstufen hervor.

Zunächst begegnet man in der Tiefe der Epithelschichte einzelnen, zerstreuten Zellen, welche sich an Präparaten aus Müller-'scher Flüssigkeit durch gröbere Granulirung und durch geringere Durchsichtigkeit vor den Ersatzzellen auszeichnen und daher gegen die umgebenden Epithelzellen sich schärfer als jene abgrenzen. Kugelähnliche oder ellipsoidische Gestalt, besondere Grösse und ein grosser, rundlicher oder eckiger Kern machen sie ausserdem kenntlich (Fig. 2 und 4). Ihre Vertheilung ist, wie an Flächenpräparaten am besten zu sehen ist (Fig. 5), eine ziemlich unregelmässige, ihre Zahl bei Embryonen von 5·3—6 Cm. Körperlänge am grössten. Es darf indessen nicht verschwiegen werden, dass man neben diesen ganz charakteristischen Formen nicht selten Zellen findet, welche mehr oder weniger den Jugendformen der Ersatzzellen ähneln und daher von solchen nicht durchwegs streng auseinander gehalten werden können. Soviel lässt sich jedoch bestimmt aussagen, dass diese grossen, grob granulirten Zellen an den Orten, wo die Epithelschichte am dünnsten ist, ganz fehlen oder mindestens nur äusserst selten vorkommen. An etwas dickeren Stellen aber treten sie häufiger auf, und zwar entweder einzeln oder zu zwei oder drei neben einander. Im letzteren Falle besitzen sie stets kugelige Form und einen Durchmesser von nicht mehr als 10—11 μ. Ihre Lage und Gruppirung lässt mit einiger Wahrscheinlichkeit darauf schliessen, dass sie durch Theilung aus den vereinzelt stehenden, grösseren Zellen hervorgegangen sind, wofür auch das Vorkommen von zwei oder drei Kernen in den letzteren zu sprechen scheint (Fig. 4).

An anderen Stellen findet man drei bis vier dieser rundlichen Zellen derart gruppirt, dass zwei derselben die tiefste Stelle einnehmen und eine oder mehrere nach innen zu sich ihnen anschliessen. Durch eine solche Zellengruppe werden dann die Basen der pyramidenförmigen Zellen auseinander gedrängt, während die freien Endtheile derselben convergirend aneinander stossen. In Mitte einer der beschriebenen Zellengruppen bemerkt man dann nicht selten einen kreisrunden, allseits abgeschlossenen Raum, der sich wie eine zwischen den Zellen gelagerte Vacuole ausnimmt (Fig. 8).

©Akademie d. Wissenschaften Wien; download unter www.biologiezentrum.at

An wieder anderen Stellen sind dieser rundlichen Zellen noch mehrere derart geordnet, dass sie zwischen sich einen cylindrischen Hohlraum fassen, welcher in der Tiefe von diesen Zellen abgeschlossen, nach innen aber zwischen den gegen einander geneigten Pyramidenzellen in die Magenhöhle ausmündet (Fig. 9 und 10). Dies sind die primitiven Anlagen der Labdrüsen; sie haben sich innerhalb der Epithelschichte aufgebaut, ohne dass vorerst eine Veränderung der ebenen Oberfläche des bindegewebigen Schleimhautstratums wahrnehmbar wäre. Eine solche tritt allerdings nun bald dazu, indem die Drüsenanlagen, sobald sie die Länge von 50 μ erreicht haben, mit ihrem Grunde in seichte Grübchen der Bindegewebsschichte eingelagert erscheinen. Doch ist dies bei Embryonen des eben beschriebenen Entwicklungsstadiums noch relativ selten.

Die vorgeschritteneren Entwicklungsstufen der Drüsenanlagen finden sich ebenso im Bereiche der Schleimhautfurchen, wie an den Kuppen der Falten, in den ersteren jedoch entschieden zahlreicher. Sie unterscheiden sich von den früher beschriebenen Formen nur dadurch, dass in der Längsrichtung des schlauchartigen Gebildes nun drei bis vier oder selbst fünf rundliche Zellen übereinander liegen, die Zellen selbst haben ihr Aussehen nicht verändert. Diese Differenzen in dem Grade der Entwicklung der Drüsenanlagen sprechen sich schon in dem Magen eines und desselben Individuums aus, treten aber noch deutlicher hervor bei Untersuchung aller aus demselben Wurfe stammenden und in ganz gleicher Weise conservirten Embryonen, d. h. ein Embryo desselben Wurfes ist im Ganzen in der Ausbildung der primitiven Drüsenanlagen um Weniges voraus, ein anderer etwas mehr zurück; immer aber sind die Drüsenanlagen nur stellenweise vorhanden, mitunter zu kleinen Gruppen vereinigt, mitunter auch ganz vereinzelt.

Osmium- oder Alkoholpräparate sind für die Beobachtung der beschriebenen Verhältnisse im Allgemeinen nihct gut geeignet; hingegen gewinnt man durch vorsichtige Härtung in 0·25% Chromsäure Präparate, welche denen aus Müller'scher Flüssigkeit wegen der Schärfe der Zellcontouren in mancher Hinsicht vorzuziehen sind. Es nehmen jedoch alle Zellen des Epithelstratums eine fast gleichmässig durchsichtige Beschaffen-

©Akademie d. Wissenschaften Wien; download unter www.biologiezentrum.at

heit an (vergl. Fig. 4 und 12), und ist auch der Effect der meisten Tinctionsmethoden ein verhältnissmässig geringer.

Aus den erörterten Thatsachen, deren Beobachtung keinen besonderen Schwierigkeiten unterliegt, ergibt sich, dass die primitiven Anlagen der Labdrüsen sich in dem Epithelstratum entwickeln und zwar aus anfänglich vereinzelten, grossen, rundlichen Zellen, welche in der Tiefe desselben gelagert sind. Woher diese Zellen stammen, ob sie von den dort befindlichen Ersatzzellen schon von vorneherein verschieden sind, oder ob sie mit jenen gemeinschaftlichen Ursprung haben, kann ich nicht entscheiden. Ich halte es auch dermalen für ganz unfruchtbar, diese Frage überhaupt zu discutiren, da es an den nöthigen Unterlagen dazu mangelt; ich will indessen bemerken, dass ich mir Mühe gegeben habe zu erforschen, ob jene Elemente etwa aus den Zellen der unterliegenden Bindegewebsschichte herzuleiten wären. Dafür hat sich aber nicht der geringste Anhaltspunkt ergeben.

Die Entstehung der primitiven Drüsenlagen wird zunächst eingeleitet durch eine bestimmte Gruppirung einer geringen Anzahl dieser Zellen, worauf sich in Mitte einer Gruppe bald ein mit klarer Flüssigkeit erfüllter, abgeschlossener Raum bildet. Dies ist wohl nicht anders zu erklären, als durch Ausscheidung einer Flüssigkeit (Secret) seitens der betheiligten Zellen. Die Zellengruppe nimmt weiterhin, indem sich die zu ihr gehörenden Elemente vermehren, eine längliche Gestalt an und reicht nun gegen die verbreiterten Enden der pyramidenförmigen Epithelzellen hinan; ebenso verlängert sich der zwischen ihnen befindliche Raum und bricht nun zwischen den convergirenden freien Enden der Epithelzellen hindurch, indem die letzteren einfach auseinander geschoben werden. In dieser Weise erhält die primitive Drüsenanlage ihre schlauchförmige Gestalt und die Ausmündung ihrer Lichtung an der freien Oberfläche des Magens.

Schon in dieser Entwicklungsstufe sind an den Drüsenanlagen zwei Abschnitte zu erkennen, indem der innerste Theil ihrer Lichtung von den gegen einander geneigten Pyramidenzellen umschlossen wird, der grössere äussere Theil aber von den eigentlichen, rundlichen Drüsenzellen. Es ist also bereits die Andeutung des späteren Vorraumes der Labdrüsen gegeben.

©Akademie d. Wissenschaften Wien; download unter www.biologiezentrum.at

Die weiteren Veränderungen der primitiven Drüsenanlagen, wie man dieselben an Katzenembryonen bis zu 10·5 Cm. Körperlänge verfolgen kann, beziehen sich auf die Vermehrung der Zahl und auf die Vergrösserung im Längen- und Breitendurchmesser, endlich auf die Beschaffenheit der Zellen, welche an ihrem Aufbau betheiligt sind. In derselben Weise, wie oben beschrieben, entsteht zunächst eine grosse Zahl neuer Drüsenanlagen, so dass man an Embryonen des bezeichneten Entwicklungsstadiums nun in allen Abschnitten des Magens eine Drüsenanlage an die andere gereiht, wenngleich nicht sämmtlich auf derselben Ausbildungsstufe findet. Die meisten Drüsenanlagen stellen nun einen kurzen Balg mit relativ weiter Lichtung dar, dessen Wandung am Grunde am dicksten ist und nach innen zu sich allmälig etwas verjüngt (Fig. 11). Sie ragen nun mit ihrem blinden Ende über die äussere Grenze des Epithels etwas vor, und sind mit demselben in Grübchen der Bindegewebsschichte eingebettet; die Hauptmasse einer jeden Drüsenanlage fällt aber noch immer in das Epithelstratum. Die Länge der Drüsenanlagen beläuft sich nun bis zu 85 μ, die grösste Breite zwischen 36 und 40 μ.

Die Zellen, welche die Wandungen der primitiven Drüsenanlagen herstellen, sind an den jüngeren Formen derselben von unregelmässig rundlicher Gestalt, die Zellkörper mit gröberen und feineren Körnchen besetzt, daher trüb, wenig durchsichtig und nur in seltenen Fällen sind ihre Grenzen gegen die Nachbarzellen sicher erkennbar. Durch Eosin werden sie rasch und lebhaft roth gefärbt. Die Kerne sind kugelig oder kurz ellipsoidisch, mit schönen, einfachen oder doppelten Kernkörperchen versehen. An den in der Ausbildung schon mehr vorgeschrittenen Drüsenanlagen erscheinen die Wandzellen etwas schärfer begrenzt, weniger granulirt und haben zum grössten Theile eine eckige, annähernd kubische Gestalt angenommen. Ihre Grössen sind sehr verschieden und insbesondere ist zu erwähnen, dass sehr häufig Gruppen von zwei oder drei kleineren, etwas helleren Zellen nahe dem blinden Ende der Drüsenanlagen vorkommen, welche wohl auf eine stattgefundene Zelltheilung hinweisen. Auf Neubildung und verschiedenes Alter der Zellen lassen auch die erheblichen Unterschiede schliessen, welche in den Formen, in dem Aussehen und der Färbbarkeit der Kerne sich vielfach ergeben. Weiterhin

nehmen diese Drüsenzellen durchwegs eine kubische oder kurz cylindrische Gestalt an und stellen nun jene Zellenformen vor, welche Sewall[1] „embryonic gland cells“ genannt hat.

An dem äusseren Umfang der Drüsenanlagen, besonders im Bereiche des blinden Endes ist jetzt schon deutlich ein fortlaufender scharfer, glänzender Contour bemerkbar, welcher wohl auf eine Membran propria bezogen werden muss. An dem innersten Ende der Drüsenanlagen wird die Wandung, wie schon oben bemerkt, von den gegen die Mündung zugeneigten verbreiterten Enden der Pyramidenzellen gebildet und es zeigt sich diese demgemäss bei Betrachtung von der Oberfläche her als eine rundliche zwischen den Epithelzellen befindliche Lücke. An senkrechten Durchschnitten erscheinen die Pyramidenzellen dort, wo die Drüsenanlagen bereits in geschlossener Reihe neben einander liegen, in Gestalt von fächerförmigen Büscheln zwischen diesen eingelagert. Die Abgrenzung dieser Epithelzellen gegen die Drüsenzellen ist eine ganz unvermittelte, Übergangsformen zwischen beiden kommen nicht vor.

Den geschilderten Vorgang bei der ersten Entwicklung der Labdrüsen habe ich nicht nur bei Kätzchen, sondern auch bei menschlichen Embryonen aus der zehnten Woche und an Schweinsembryonen von 5—7 Cent. Körperlänge beobachtet. Bei den letzteren zeigte sich gegenüber den analogen Entwicklungsstufen der Kätzchen die Oberfläche der Magenschleimhaut mehr uneben, es treten ab und zu neben den eigentlichen Schleimhautfalten kleinere, in verschiedenen Richtungen verlaufende Leistchen auf, die sich bei der Ansicht von oben her deutlich als solche erkennen liessen, während sie an Durchschnitten sich wie kleinere und grössere Zöttchen präsentirten. Die Drüsenanlagen, in verschiedenen Stufen der Ausbildung begriffen, zeigten keine wesentlichen Unterschiede von den an Kätzchen beschriebenen. Auch hier konnte ich mit voller Sicherheit feststellen, dass ihre erste Entstehung sich in dem epithelialen Stratum vollzieht, und zwar ebenso an ganz glatten Stellen der Schleimhaut, als wie an den Erhabenheiten und Vertiefungen derselben. Die menschlichen Embryonen, welche ich zu dieser Untersuchung zur Verfügung

---

[1] Sewall, l. c.

©Akademie d. Wissenschaften Wien; download unter www.biologiezentrum.at

hatte, waren ältere Spirituspräparate, von denen sich unter acht Exemplaren nur zwei als brauchbar erwiesen. An ihnen waren ganz ähnliche Verhältnisse wie bei den Kätzchen zu constatiren (Fig. 7, 13, 14, 15). Eine Beziehung von zottenartigen Bildungen zur Entwicklung der Drüsenanlagen, wie sie Kölliker und Brand beschrieben haben, konnte ich auch hier nicht erkennen. Die pyramidenförmigen Epithelzellen, sowie auch die Zellen der Drüsenanlagen erschienen viel heller und durchsichtiger, nur wenig granulirt. Es ist dieser Unterschied wohl nur der Art der Conservirung zuzuschreiben. Die Entwicklungsstufen der Drüsenanlagen boten dieselben Verhältnisse, wie sie von der Katze beschrieben worden sind.

Die vorstehende Darstellung steht in einem fundamentalen Gegensatz zu den Anschauungen sämmtlicher Autoren, welche in der neueren Zeit die Entwicklung der Labdrüsen behandelt haben. Alle haben das erste Auftreten derselben mit Formveränderungen des Bindegewebsstratums in Zusammenhang gebracht, und diesen dabei die Hauptrolle zugeschrieben. Die Drüsenanlagen wären demnach einfach Einbuchtungen des Epithels, welche in Folge der an der Oberfläche des Bindegewebsstratums sich bildenden Unebenheiten hervorgerufen werden sollten. Die Genese dieser letzteren wird in verschiedener Weise erklärt. Kölliker und mit ihm Brand, leitet sie her von der Bildung zahlreicher transitorischer Zöttchen, welche später von ihren verbreiterten Basen her verschmelzen und so fächerförmige Hohlräume formen, in welche die Einbuchtungen des Epithels erfolgen. Während aber Kölliker früher[1] die Anlagen der Drüsen als Wucherungen des Epithels bezeichnete, welche zunächst ohne Betheiligung der Faserhaut entstanden wären, schliesst er sich neuerdings[2] den Ausführungen Brand's rückhaltlos an. Nach diesem[3] beschränkt sich der Antheil, welcher dem Epithel bei der Bildung der Magendrüsen zukommen soll, auf „einfache Vermehrung der Zellen, also Lieferung des Materiales“, während

---

[1] Kölliker, Mikroskopische Anatomie.
Kölliker, Entwicklungsgeschichte, 2. Auflage.
Brand, l. c.

©Akademie d. Wissenschaften Wien; download unter www.biologiezentrum.at

ihm „das Keimgewebe des mittleren Keimblattes das alleinige formbildende Element zu sein“ scheint.

Laskowsky[1] erklärt die Bildung der Bindegewebsfächer durch ungleichförmiges Dickenwachsthum der Bindegewebsschichte, ähnlich wie dies Barth[2] für die Schleimhaut der Darmwand beschrieben hat. Es würde demnach dort, wo eine Drüse entstehen soll, die Verdickung des Schleimhautbindegewebes nur eine sehr geringe sein, während sie in der Umgebung viel beträchtlicher wäre. Die so gebildete Vertiefung würde dann von den sich unterdessen vermehrenden Zellen der Epithelialschichte ausgekleidet und damit die Anlage der Drüse gegeben sein.

Sewall[3] erklärt, im Princip mit Brand übereinzustimmen, doch findet er, dass die zur Drüsenbildung Veranlassung gebenden Schleimhautfortsätze nicht Zotten oder Papillen, sondern leistenartige Vorragungen seien, welche in den verschiedensten Richtungen an der Oberfläche der Schleimhaut hinziehen. Er nennt sie „gland processes“; sie bestehen aus einer von einschichtigem Epithel überzogenen schmalen Mittelschicht von Mesodermzellen, von denen aus Abzweigungen zwischen die Epithelzellen eindringen. Diese Erhebungen an der Magenoberfläche vervielfältigen sich, wodurch die Einschnitte zwischen ihnen schmäler werden und endlich sich auf dünne Canäle reduciren, welche die Lumina der Drüsen darstellen.

Allen diesen Angaben gegenüber muss ich wiederholt betonen, dass die primitiven Anlagen der Labdrüsen in der Epithelschichte schon vorhanden sind zu einer Zeit, in der die Schleimhautoberfläche abgesehen von den makroskopisch sichtbaren Längsfalten noch vollkommen glatt ist, und dass die erste Gestaltung der Drüsenanlagen ein Vorgang ist, welcher sich ganz ausschliesslich in der Epithelschichte abspielt. Das Ergebniss dieses Vorganges ist die Ausbildung zahlreicher, von den pyramidenförmigen Epithelzellen völlig differenter Zellen, deren Bestimmung es ist, die Wandung der primitiven Drüsenanlagen vorwiegend

---

[1] Laskowsky, l. c.

[2] Barth, Beitrag zur Entwicklung der Darmwand. Sitzb. d. Akad. d. Wiss. 58. Bd., II. Abth., S. 129 (1868).

[3] Sewall, l. c.

©Akademie d. Wissenschaften Wien; download unter www.biologiezentrum.at

herzustellen und als Mutterzellen für die späteren Drüsenzellen zu fungiren. Die Vermehrung dieser Zellen aus sich ist es, welche das Wachsthum der Drüsenanlagen bedingt, und ich sehe keinen Grund zur Annahme, dass die normalen Lebenserscheinungen dieser Zellen von den Vorgängen in der Bindegewebsschichte in einem anderen Abhängigkeitsverhältnisse stehen sollten, als dass sie ihr Nährmateriale aus den dort befindlichen Blutgefässen beziehen. Ich halte mich daher für berechtiget, das Wachsthum der Drüsenanlagen als einen diesen eigenthümlichen, ganz selbstständigen Vorgang hinzustellen.

Die Wachsthumsvorgänge in dem bindegewebigen Schleimhautstratum erscheinen in Folge dessen in einem ganz anderen Lichte. Sie sind, soweit es sich um Formbildung handelt, von dem Wachsthum der Drüsen abhängig. Es ist leicht nachzuweisen, dass die primitiven Drüsenanlagen, wenn sie bis zu einer bestimmten Entwicklungsstufe gediehen sind, an der äusseren Seite der Epithellage vorwachsen und dass sich dann entsprechend dem Grunde einer jeden derselben ein seichtes Grübchen an der Oberfläche des Bindegewebes bildet. Da die primitiven Drüsenanlagen keineswegs alle zu gleicher Zeit entstehen, und ebenso wenig sämmtlich gleichmässig vorwachsen, so finden sich auch die Grübchen an der Oberfläche des Bindegewebsstratums anfangs nur vereinzelt und erscheinen dann als einfache Depressionen derselben. Sobald sich aber eine geschlossene Reihe von Drüsenanlagen gebildet hat und an der äusseren Seite des Epithelstratums vorgewachsen ist, dann erst erscheinen zwischen den einzelnen Grübchen leistenartige Vorsprünge, welche ringsum an den Seiten der Drüsenanlagen sich erheben. Ich habe dies an Katzenembryonen von 6·8 bis zu 10·5 Cmt. Körperlänge sowohl an Querdurchschnitten als auch bei der Flächenansicht mit voller Sicherheit constatiren können. Weder von Zöttchen noch von „gland processes“ war eine Spur vorhanden und zwar ebenso wenig im Bereiche des Pylorus, als wie in den übrigen Theilen des Magens. Aber auch beim Schwein, Kaninchen und Mensch kann man sich ohne Schwierigkeit von demselben Verhalten überzeugen, vorausgesetzt nur, dass man entsprechend conservirte Präparate vor sich hat. Es soll keineswegs in Abrede gestellt werden, dass in dem Magen menschlicher Embryonen aus dem dritten bis fünften

©Akademie d. Wissenschaften Wien; download unter www.biologiezentrum.at

Monate, insbesondere in der Regio pylorica zottenartige Erhebungen, ja selbst wahre langgestreckte Zotten vorkommen. Dieselben erscheinen als locale Vorwucherungen der Schleimhautleisten zwischen den Drüsen, entstehen aber später als die Drüsenanlagen und haben mit diesen selbst nichts zu thun.

Die Formentwicklung der Labdrüsen.

Es ergab sich weiterhin die Aufgabe, zu untersuchen, in welcher Weise und unter welchen Übergangsstufen sich aus den primitiven Drüsenanlagen die typischen Formverhältnisse der Labdrüsen heranbilden. Es liegt hierüber, soviel mir bekannt ist noch keine Untersuchung vor.

Es wird nothwendig sein, die Bemerkung vorauszuschicken, dass bei den Thieren, an welchen ich meine Untersuchungen vorgenommen habe, sowie beim Menschen, ausschliesslich sogenannte zusammengesetzte Labdrüsen vorzukommen scheinen. So sehr es auch häufig an senkrechten Durchschnitten der Schleimhaut den Anschein hat, als ob viele Labdrüsen ganz einfache Schläuche vorstellten, bin ich doch nach Durchmusterung zahlloser Flachschnitte zur Überzeugung gelangt, dass bei den genannten Thieren einer jeden Vorraummündung an der Oberfläche des Magens stets mehrere Drüsenkörper entsprechen, sei es, dass zwei oder mehrere Vorräume sich zu gemeinschaftlicher Mündung vereinigen, oder dass der Grund eines Vorraumes mehrere Drüsenkörper in sich aufnimmt. Sehr gewöhnlich ist beides zugleich der Fall und zwar vielleicht ohne Ausnahme während des Wachsthums.

Ein vorzügliches Object zur Untersuchung der ersten belangreichen Formveränderungen an den primitiven Drüsenanlagen boten mir Katzenembryonen von 11·7 Cmt. Körperlänge. Der Magen derselben zeigte die folgenden Verhältnisse.

Die Oberfläche der Schleimhaut erscheint an senkrechten Durchschnitten abgesehen von den durch die makroskopischen Falten bedingten Erhebungen und Vertiefungen ganz glatt, nirgends ist eine Andeutung von zotten- oder papillenartigen Bildungen zu bemerken.

Die Drüsen sind gleichmässig durch die ganze Schleimhaut vertheilt und haben bereits die Länge von 101—112 μ erreicht. Sie sind mit ihrem Körper und Grunde in röhrenförmigen Vertie-

©Akademie d. Wissenschaften Wien; download unter www.biologiezentrum.at

fungen des Bindegewebsstroma's aufgenommen, welches jetzt schon ganz entschieden jene honigwabenartige Gestaltung aufweist, die ihm weiterhin eigenthümlich ist. Nur sind die Buchten entsprechend der geringen Längendimension der Drüsen noch ziemlich kurz. Die Wandungen dieser röhrenförmigen Drüsenfächer sind in den tieferen Partien sehr dünn und verdicken sich gegen die Oberfläche hin, so dass sie im Durchschnitte keulenförmig erscheinen. Sie bestehen, sowie das Schleimhautbindegewebe überhaupt, aus einer homogenen Grundsubstanz, welche selbst mit den stärksten Vergrösserungen und bei den verschiedensten Behandlungsmethoden keinerlei Differenzirung erkennen lässt. In ihr sind zahlreiche kugelige Zellen eingelagert, welche ab und zu kurze Fortsätze aussenden; Zellennetze sind nicht nachweisbar. Die Kerne dieser Zellen sind bald kugelig, bald ellipsoidisch, bald unregelmässig eckig und lassen nebst einem wohl ausgeprägten Kernkörperchen in sich fein punktirte Zeichnungen verschiedenster Form erkennen, die sich mit Hämatoxylin viel intensiver färben als wie die übrige Kernsubstanz.

Gegen die Oberfläche hin schliesst sich die Tunica propria durch einen scharfen Contour, oder eigentlich durch eine beiderseits ganz scharf begrenzte fortlaufende Linie ab, welche nun wohl sicher als der Ausdruck einer Grundmembran gelten kann. Chromsäurepräparate zeigen dieselbe am schönsten.

Capillare Blutgefässe sind im ganzen Bereiche der Bindegewebsschichte reichlich ausgebreitet, namentlich in den am meisten nach innen gewendeten Partien, d. h. in den freien Rändern der Bindegewebssepten. Die Muscularis mucosae ist bereits in doppelter Schichte vorhanden.

Die Labdrüsen erscheinen theils als einfache, am Grunde etwas verbreiterte Schläuche, zum grössten Theile aber lassen sie bereits eine beginnende oder weiter fortgeschrittene Zerspaltung ihres blinden Endes erkennen. An genau senkrechten Durchschnitten der Schleimhaut wird der Vorgang bei der Theilung der Drüsen leicht in seinen einzelnen Stadien ersichtlich (Vergl. Fig. 21 und 22). An einer Reihe von Drüsen erhebt sich aus dem blinden Ende eine kürzere oder längere von Drüsenzellen gebildete Leiste und ragt in die Lichtung frei vor, so dass diese letztere in dem tiefsten Theil der Drüse

©Akademie d. Wissenschaften Wien; download unter www.biologiezentrum.at

zweifächerig erscheint. Die äussere Circumferenz des Drüsengrundes ist in einer gleichmässig fortlaufenden Bogenlinie begrenzt und zeigt noch keine Andeutung einer Theilung; bei anderen Drüsen aber erscheint eine solche in Gestalt einer leichten Einschnürung. Bei dem ersten Auftreten dieser letzteren ist der Grund des Bindegewebsfaches, in dem der Drüsenkörper lagert, rein concav, der Einschnürung des Drüsengrundes entspricht noch keine Erhebung des Bindegewebes. An noch anderen Drüsen, an denen der Theilungsvorgang schon weitere Fortschritte gemacht hat, ist durch stärkere Erhebung der Zellenleiste die Gabelung des Lumens auf einen grösseren Bereich der Drüse ausgedehnt, die Einschnürung an der Aussenseite des Drüsengrundes ist tiefer geworden und an ihrem Orte lässt sich bereits eine leichte Erhebung des Bindegewebes in dem Grunde des Drüsenfaches erkennen. An den allermeisten Drüsen erscheint an dem Längsschnitt die Theilung als eine einfache, nur ab und zu begegnet man einer Drüse mit zweigespaltenem Grunde; nicht selten sieht man aber auch an der Seitenwand eines Drüsentheilstückes ein neues, in Form eines schmalen Knöspchens im Hervorsprossen begriffen. Von der ganzen Länge einer Drüse entfällt im Durchschnitt etwa ein Dritttheil auf den Vorraum, die äusseren zwei Dritttheile sind als Drüsenkörper zu bezeichnen. Dieser besteht also in diesem Entwicklungsstadium aus einem einfachen Stücke, welches sich unmittelbar an den Vorraum anschliesst und an seinem äusseren Ende die Theilstücke in sich aufnimmt.

An Flachschnitten, welche die ganze oder doch den grössten Theil der Dicke der Schleimhaut in sich schliessen und durch Präparation mit Nelkenöl hinreichend durchsichtig geworden sind, gewinnt man zunächst die Überzeugung, dass die Theilung, wenn sie an einer Drüse einmal begonnen hat, fast durchwegs von vorneherein schon eine mehrfache ist, d. h. es entspricht einer Drüsenmündung an der Oberfläche der Schleimhaut stets eine Zahl von 3—5 Theilstücken in der Tiefe. Verfolgt man bei langsamer Verschiebung des Tubus eine einzelne, in der Theilung schon weit fortgeschrittene Drüse von der Oberfläche der Schleimhaut nach der Tiefe, so verwandelt sich die Kreisform des Lumens bald in eine Bisquitform, es erscheinen dann weiterhin zwei getrennte Lumina neben einander, deren Wandungen aber noch

©Akademie d. Wissenschaften Wien; download unter www.biologiezentrum.at

ineinander fliessen. Gleichzeitig oder in ganz kurzem Zwischenraum spaltet sich dann in derselben Weise aus einem oder beiden Theilstücken der Drüse ein weiteres ab, so dass nun drei bis fünf Drüsenkörper mit selbstständigem Lumen, aber noch zusammenhängenden Wandungen neben einander liegen. Erst ganz in der Tiefe wird ein jedes Theilstück der Drüse selbstständig und von den anderen durch ein zartes Bindegewebsseptum getrennt. Stärkere Septa vereinigen die Theilstücke einer jeden Drüse zu einer Gruppe. Ganz dünne Flachschnitte aus verschiedenen Tiefen der Schleimhaut bieten treffliche Gelegenheit, die eben beschriebenen Bilder einer bestätigenden Controle zu unterwerfen.

Es möge hier noch kurz erwähnt sein, dass die Mündungen der Labdrüsen schon in diesem Entwicklungsstadium mehrfach durch seichte Furchen in Zusammenhang stehen und dass sich an ihnen auch bereits Theilungsvorgänge bemerkbar machen, welche zu einer Vermehrung der Zahl der Drüsen führen (Theilungen des Vorraumes), wovon weiter unten ausführlicher die Rede sein soll.

Die beschriebene Ramification der Drüsenanlagen an ihrem blinden Ende stellt den ersten Schritt zur Ausbildung der späteren Form der Labdrüsen dar. Sewall[1] nimmt an, dass sie durch Vorwachsen von Bindegewebsleistchen eingeleitet werde und theilt so den Wachsthumsvorgängen in der Bindegewebsschichte gewissermassen eine active, den Drüsenanlagen selbst nur eine passive Rolle dabei zu. Ich kann dem keineswegs beistimmen. Der Umstand, dass die Theilung des Drüsenlumens in der Nähe des blinden Endes bereits erfolgt ist, bevor man an der Aussenseite der Drüse eine Andeutung einer Einschnürung oder an der entsprechenden Stelle des Bindegewebsfaches das Vorwachsen eines Septums wahrnimmt, spricht ganz unzweideutig dafür, dass die Theilung der Labdrüsen durch einen specifischen Wachsthumsvorgang zu Stande kommt, dessen Bedingungen in den Bauelementen der Drüsen selbst gelegen sind. Ich glaube dies auch mit Rücksicht auf die principielle Frage des Drüsenwachsthums besonders betonen zu müssen, weil diese Frage schon wiederholt in einem entgegengesetzten Sinne zu lösen versucht

[1] Sewall, l. c. S. 324.

©Akademie d. Wissenschaften Wien; download unter www.biologiezentrum.at

worden ist, ohne dass man sich die Mühe genommen hätte, die thatsächlichen Grundlagen einer solchen Lösung durch sorgfältige Detailstudien vorher festzustellen.

Die weitere Ausbildung der Form der Labdrüsen macht bei der Katze während des embryonalen Lebens nicht mehr sehr bedeutende Fortschritte. An Objecten von 13—14 Cm. Körperlänge, welche schon annähernd bis zur Geburtsreife gediehen waren, hatte die Gesammtlänge der Drüsen bis zu 203 μ zugenommen. Davon entfiel auf das innere einfache Stück etwa die Hälfte, während die Theilstücke 90 bis 102 μ massen. Auch jetzt zeigte, der Beschaffenheit der Wandzellen nach, das innere einfache Stück der Drüse nur zum Theil den Charakter des Vorraumes, zum anderen, allerdings etwas kleineren Theil ist es als noch ungetheiltes Stück des Drüsenkörpers zu betrachten.

Die Form der Labdrüsen an dem annähernd geburtsreifen Katzenembryo ist also dadurch gekennzeichnet, dass die Theilung des Drüsenkörpers noch nicht eine durchgreifende ist, wenngleich die äusseren getheilten Stücke desselben gegenüber der früheren Periode an Länge beträchtlich zugenommen haben. Zur Veranschaulichung der Formfolge an den embryonalen Labdrüsen kann die halbschematische Figur 16 dienen.

In den ersten Tagen nach der Geburt vollzieht sich die Theilung des Drüsenkörpers vollständig; das innere einfache Stück der Labdrüsen ist auf den Vorraum reducirt und in ihn mündet nun eine Anzahl von 3—5 selbstständig gewordener Drüsenkörper ein, jedoch vorerst noch ohne Vermittlung eines Halses. Der Vorraum selbst, der während des embryonalen Lebens stetig an Länge zugenommen hatte, verlängert sich nach der Geburt noch sehr beträchtlich und unterscheidet sich von dem völlig ausgewachsenen Zustande durch eine annähernd cylindrische Gestalt. Am fünften Tage nach der Geburt lässt sich bereits eine Andeutung des Drüsenhalses erkennen, sowohl durch eine geringe Verschmälerung des innersten Endes des Drüsenkörpers als auch nach der histologischen Beschaffenheit der Wandung an dieser Stelle; die Verlängerung des Drüsenhalses geht jedoch ziemlich langsam vor sich. Die Drüsen wachsen von nun an sehr bedeutend in die Länge, und zwar so, dass der Vorraum relativ zu den Drüsen-

©Akademie d. Wissenschaften Wien; download unter www.biologiezentrum.at

körpern in gleichem Maasse zunimmt. Auch die bleibende konische Gestalt des Vorraumes kommt immer mehr zum Ausdruck. Zwischen der neunten und zehnten Woche hat aber der Vorraum seine definitive Gestalt und Länge erreicht, so dass fortan die Längenzunahme der Labdrüsen fast ausschliesslich die Drüsenkörper betrifft, an diesen aber noch immer eine sehr erhebliche ist. Diese Verhältnisse mögen durch die beistehende Maasstabelle illustrirt werden, welche ich nach den Mittelzahlen aus vielen Einzelnmessungen zusammengestellt habe. Zu den Messungen wurden durchwegs Glycerinpräparate von in Müller'scher Flüssigkeit in der oben angegebenen Weise gehärteten Mägen verwendet.

Die Durchschnitte wurden sämmtlich der Mitte der grossen Curvatur entnommen und an ihnen selbstverständlich nur solche Drüsen ausgewählt, welche genau in der Längsrichtung sich präsentirten.

Alter	Gesammtlänge der Drüsen Mm.	Länge des Vorraumes Mm.	Länge der Drüsenkörper Mm.
Kätzchen 1 Tag alt	0·212	0·072	0·140
5 Tage alt	0·236	0·084	0 152
14 Tage alt	0·258	0·092	0·166
24 Tage alt	0·340	0·102	0·238
5 Wochen alt	0·530	0·145	0·385
„ 9½ Wochen alt	0 687	0 206	0·481
Ausgewachsene Katze	1·016	0·211	0·805

Etwas abweichend von dem geschilderten Wachsthumsmodus verhalten sich die Labdrüsen nahe der Grenze der Regio pylorica. Hier wiegt die Längenzunahme des Vorraumes gegenüber der der Drüsenkörper beträchtlich vor, das Maass des Wachsthums bei den letzteren ist ein auffallend geringes. Dadurch kommen die Formen der Labdrüsen zu Stande, welche für die genannte Magengegend eigenthümlich sind. Unfern dem Sitze der Schleimdrüsen beträgt die Länge der Labdrüsen bei der ausgewachsenen Katze noch 0·730 Mm., wovon 0·197 Mm. auf den

©Akademie d. Wissenschaften Wien; download unter www.biologiezentrum.at

Vorraum und 0·533 Mm. auf die Drüsenkörper entfallen. Unmittelbar an das Bereich der Schleimdrüsen grenzend befindet sich aber eine Zone noch viel kleinerer Labdrüsen, deren Gesammtlänge im Mittel 0 538 Mm. beträgt, wovon 0·240 Mm. von dem Vorraume und nur 0·298 Mm. von den Drüsenkörpern eingenommen wird. Diese absolut und relativ ausserordentliche Länge des Vorraumes wie sie sich ganz ebenso bei den Schleimdrüsen der Pylorusregion findet, fällt örtlich zusammen mit einer besonders reichlichen Ausbildung des Schleimhautbindegewebes, welche sich einerseits durch das Vorkommen von vorragenden Leistchen und Zöttchen an der Oberfläche, andererseits durch Einlagerung zahlreicher solitärer Follikel in der Tunica propria der Schleimhaut äussert. Ich bin überzeugt, dass dieses Zusammentreffen kein zufälliges oder bloss nebensächliches ist, sondern dass die aussergewöhnliche Länge der Drüsenvorräume in dieser Gegend durch die stärkere Wachsthumsintensität des Schleimhautbindegewebes begründet ist. Denn wenn ich auch mit voller Sicherheit behaupten muss, dass alle Wachsthumserscheinungen an den Drüsenkörpern ganz ausschliesslich durch Vorgänge in diesen selbst bedingt sind so möchte ich für die Längenzunahme der Vorräume überhaupt das Wachsthum des Schleimhautbindegewebes, beziehentlich die Höhenzunahme der Bindegewebssepta als ein wesentliches Moment betrachten. Ich glaube, dass damit die histologischen Eigenschaften der Vorräume, insbesondere die Ähnlichkeit der sie bekleidenden Zellen mit den Cylinderzellen der Schleimhautoberfläche in Einklang zu bringen sind, ohne dass sich ein Widerspruch mit der von mir oben geäusserten Ansicht über die Bedeutung der Vorräume ergibt.

Bei der Untersuchung der besprochenen Wachsthumsvorgänge am Menschen stellte sich mir die unbesiegbare Schwierigkeit der Beschaffung geeigneten Materiales aus den jüngeren embryonalen Stadien in der erforderlichen Menge entgegen. Abgesehen von den weitgehenden postmortalen Veränderungen an vielen der zu Gebote stehenden Objecte machte die verschiedenartige Aufbewahrung derselben (ich musste zum Theile ältere Sammlungspräparate verwenden) selbst die Vergleichung der gröberen Maassverhältnisse ziemlich unsicher. Ich will mich daher auf die Mittheilung jener Momente beschränken, welche ich

©Akademie d. Wissenschaften Wien; download unter www.biologiezentrum.at

trotz dieser ungünstigen Umstände mit Sicherheit festzustellen in der Lage war.

Die Formfolge der wachsenden Labdrüsen ist beim Menschen wohl in den allgemeinen Umrissen eine ähnliche wie bei der Katze, zeigt aber in manchen Details nicht unerhebliche Differenzen. (Vergl. Fig. 17—20.) Die Theilung der Drüsenanlagen an ihrem Grunde beginnt stellenweise schon gegen das Ende des 4. Embryonalmonates, wird aber erst in der ersten Hälfte des fünften Monates ganz allgemein. Die Vorräume sind in dieser Zeit relativ lang, indem sie etwa die Hälfte oder selbst mehr von der Gesammtlänge der Drüse einnehmen — ein Verhältniss, welches bis an das Ende der Embryonalperiode fortbesteht. Die Theilung des ursprünglichen Drüsenkörpers wird sehr bald, schon gegen das Ende des fünften Monates eine vollständige, jedoch erscheinen viel häufiger als wie bei der Katze neue Theilstücke in Gestalt seitlicher knospenförmiger Anhänge an den bereits ausgebildeten Drüsenkörpern. Diese Thatsachen, sowie die schon frühzeitig an allen Drüsen sich vollziehenden Theilungen der Vorräume stehen mit der sehr starken Vermehrung der Zahl der Drüsen in Zusammenhang und werden weiter unten näher erörtert werden. Dieser Art der Vermehrung der Drüsenkörper muss es auch zugeschrieben werden, dass dieselben ohne Rücksicht auf die Örtlichkeit an einem und demselben Präparate während der ganzen Zeit des Wachsthums von erheblich verschiedener Länge gefunden werden, und zwar ganz abgesehen von jenen auffallend kurzen Drüsen, denen man an manchen Mägen entsprechend den Grübchen und Furchen der Schleimhautoberfläche so häufig begegnet.

Die Längenzunahme der Drüsenkörper ist bis etwa gegen den Beginn des 9. Monates zwar eine stetige, aber sehr langsame und wird erst in den beiden letzten Embryonalmonaten etwas ausgiebiger. Bei dem neugeborenen reifen Kind beträgt die Gesammtlänge einer Drüse in dem Mittelstück des Magens 0·540—0·613,[1] wovon im Mittel 0·280 Mm. auf den Vorraum, der Rest auf die

[1] Nota. Diese und die folgenden Zahlen beziehen sich auf Durchschnitte von Mägen, welche in Müller'scher Flüssigkeit und Alkohol erhärtet und in Glycerin eingeschlossen waren. Die Schnitte waren der Mitte der grossen Curvatur entnommen.

©Akademie d. Wissenschaften Wien; download unter www.biologiezentrum.at

Drüsenkörper kommt. Es haben somit die Labdrüsen mit dem normalen Ablauf des Embryonallebens bereits die Hälfte ihrer definitiven Länge erreicht, eine Thatsache, welche eine erhebliche Differenz gegenüber der Katze ergibt.

In der ersten Zeit nach der Geburt ist das Längenwachsthum der Labdrüsen ein sehr energisches und zwar nehmen von nun an die Drüsenkörper bedeutend mehr als die Vorräume an Länge zu. In den ersten drei Wochen des extrauterinen Lebens fand ich die ersteren bis auf 0·470, die letzteren bis auf 0·310 Mm. herangewachsen. An dem seitlichen Umfang der Drüsenkörper sprossen bald höher, bald tiefer stets neue Abzweigungen der Drüsenkörper hervor, während die Theilung der Vorräume in entsprechendem Masse fortschreitet. Im weiteren Verlaufe des ersten Kindesalters ist dann besonders eine weitere Verlängerung der Drüsenkörper zu beobachten, so dass sie im dritten bis vierten Lebensjahre gegen die Länge der völlig ausgewachsenen Drüsen nicht mehr sehr erheblich zurückbleiben. Sie messen in dieser Periode 0·620—0·670 Mm. Das weitere Wachsthum betrifft dann ziemlich gleichmässig den Vorraum und den Drüsenkörper.

Die schon seit Bischoff's[1] Untersuchungen bekannte Thatsache, dass die Labdrüsen in der Gegend des Magengrundes kleiner sind, als wie in den mittleren Bezirken, macht sich, soviel ich entnehmen kann, erst allmälig im Laufe des Wachsthums mehr und mehr geltend, denn beim Fötus und beim Neugeborenen ist die Längendifferenz nur eine unbedeutende. So fand ich bei einem gut conservirten todtgeborenen Kinde im Fundus eine Gesammtlänge der Drüsen von 0·506—0·561 Mm. gegenüber den oben für die Drüsen aus der Mitte der grossen Curvatur angeführten Ziffern von 0·540—0·613 Mm., wobei allerdings an den ersteren ein relativ grösserer Bruchtheil des Maasses auf den Vorraum entfällt.

Mit dem Längenwachsthum der Labdrüsen geht eine, wenn auch nur geringe Zunahme in der Breite parallel, doch ist diese keineswegs bei allen Drüsen eine gleichmässige. An den Vorräumen lässt sie sich wegen der verschiedenartigen Form des Querschnittes

---

[1] Th. W. Bischoff, Über den Bau der Magenschleimhaut. Müller's Archiv 1838, S. 503.

©Akademie d. Wissenschaften Wien; download unter www.biologiezentrum.at

(von der regelmässigen Kreisform bis zur langgestreckten Ellipse) und wegen der äusserst verschiedenen Durchmesser an einem und demselben Magen kaum ziffermässig ausdrücken. An den Drüsenkörpern haben mir zahlreiche Messungen an Flachschnitten der Schleimhaut Folgendes ergeben. Bei älteren Embryonen und neugeborenen Kindern schwanken die Querdurchmesser der Drüsenkörper von 0·025—0·048 Mm. und zwar sind die kleineren Ziffern häufiger in den tiefen Schichten der Schleimhaut, die grösseren zumeist entsprechend der Mitte der Drüsenkörper zu treffen. Bei drei- bis vierjährigen Kindern fand ich den Durchmesser zwischen 0·031 und 0·050 Mm. differiren. Bei einem Mädchen von 10 Jahren hatte die grosse Mehrzahl der Drüsenkörper eine Breite von 0·041—0·042 Mm.; etwas grössere Zahlen, bis zu 0·050 Mm. fanden sich nicht selten in den mittleren, kleinere, bis zu 0·034 Mm. in den tieferen Partien der Drüsenkörper. Bei ausgewachsenen Männern schwankte der quere Durchmesser zwischen 0·046 und 0·058 Mm., wobei die grösseren Werthe in der Nähe des Drüsengrundes sich fanden. Es lässt sich daher bezüglich der im Laufe des Wachsthums erfolgenden Breitenzunahme der Drüsenkörper soviel sagen, dass während der Embryonalperiode neben einer grossen Zahl schmälerer Drüsenkörper bereits solche vorkommen, welche zu der Querdimension der ausgewachsenen heranreichen; die Schwankungen zeigen zu dieser Zeit die grösste Breite, sie vermindern sich aber im Laufe des extrauterinen Lebens ganz allmälig, und zwar werden späterhin die schmäleren Formen der Drüsenkörper ganz vermisst, während der Maximaldurchmesser eine nicht sehr erhebliche Zunahme aufweist.

Die Vermehrung der Labdrüsen während des Wachsthums.

Über die Anzahl der in der Magenschleimhaut vorhandenen Labdrüsen liegt meines Wissens nur eine Angabe von Sappey[1] bezüglich des Menschen vor, welche sich wohl auf den ausgewachsenen Zustand bezieht. In einem □Millimeter der freien Schleimhautfläche konnte dieser Autor 100—150 Drüsenmündungen

[1] Ph. C. Sappey, Traité d'anatomie descriptive 1879. Tom. 4, pag. 189.

©Akademie d. Wissenschaften Wien; download unter www.biologiezentrum.at

zählen. Die Gesammtfläche des Magens berechnet er auf 49000 □Mm. Es würde also bei Zugrundelegung einer mittleren Zahl von 125 Drüsenmündungen in der bezeichneten Flächeneinheit eine Gesammtzahl von 6·125000 Drüsenmündungen resultiren.

Ausserdem findet sich noch bei Frey[1] die Angabe, dass in der Pylorusregion des Kaninchenmagens auf 1 □Mm. 1894 Drüsen entfallen.

Um zu einer präcisen Vorstellung über das Maass der Vermehrung der Labdrüsen während des Wachsthums zu gelangen, mussten zunächst Zählungen in den verschiedenen Altersperioden vorgenommen werden, und zwar schien es wünschenswerth, dabei eine etwas genauere, als die von Sappey geübte Methode in Anwendung zu bringen. Es wurde zu dem Behufe aus möglichst frischen menschlichen Leichen der Magen mit einem kurzen Stück der Speiseröhre und des Zwölffingerdarmes herausgenommen und nach Unterbindung des letzteren mittelst eines in die Cardia eingeführten Trichters eine Mischung von 80 Raumtheilen Alkohol und 20 Theilen Wasser so lange eingegossen, als es ohne weitere Nachhilfe möglich war. Den so unter einem sehr geringen Druck ausgedehnten Magen brachte ich nach Unterbindung des Speiserohres in Alkohol von der bezeichneten Verdünnung und überliess ihn durch 8 Tage der Härtung. Nach dieser Zeit wurde der Magen durch Schnitte entlang der grossen und kleinen Curvatur in zwei Hälften getheilt und wieder einige Tage in derselben Alkoholmischung belassen. Hierauf machte ich nach Entfernung der anhängenden Stücke des Speiserohres und Zwölffingerdarmes in eine jede Magenhälfte von den Rändern her so viele und so tiefe Einschnitte, als erforderlich waren, um dieselbe ganz flach über einer mattgeschliffenen Glastafel auszubreiten. Durch genaue Umschreibung der Contouren wurde der von den beiden Magenhälften eingenommene Flächenraum auf der Glastafel verzeichnet und konnte so mittelst des Amsler'schen Planimeters mit ziemlicher Genauigkeit gemessen werden.[2]

---

[1] H. Frey, Handbuch der Histologie und Histochemie 1874, S. 487.

[2] Da mir ein solches Instrument nicht zu Gebote stand, habe ich mich an Herrn Prof. Lippich gewendet, welcher die Abmessung vorzunehmen die Güte hatte.

©Akademie d. Wissenschaften Wien; download unter www.biologiezentrum.at

Von der grösseren Anzahl so zubereiteter Mägen aus verschiedenen Altersperioden wurden einzelne, an denen die Leichenveränderungen sich als nur mässige herausstellten, zur Zählung der Drüsen ausgewählt. Bemerkt muss noch werden, dass Mägen, welche in ziemlich contrahirtem Zustande in der Leiche vorgefunden worden waren, sich zu der beschriebenen Manipulation als nicht geeignet erwiesen, da der geringe Druck unter dem sie gefüllt wurden, nicht ausreichte, um die Schleimhautfalten, namentlich in der Regio pylorica, auszugleichen.

Die Zählung der Drüsen wurde an Flachschnitten, welche aus correspondirenden Stellen, zumeist aus der Mitte der grossen Curvatur in verschiedenen Tiefen der Schleimhaut angefertigt waren, vorgenommen und erstreckte sich auf die Drüsenmündungen und auf die Drüsenkörper in den tieferen Lagen der Schleimhaut. Es wurden einfach die in einem Gesichtsfeld sichtbaren Drüsenquerschnitte, beziehentlich Mündungen, unter entsprechender Berücksichtigung der an den Grenzen des Gesichtsfeldes nur zum Theile sichtbaren gezählt und zwar an mehreren Präparaten zu wiederholten Malen. Es ist selbstverständlich, dass dabei stets dasselbe Ocular und Objectiv bei ganz ausgezogenem Tubus benützt wurde; nur zur Controle wurden die Zählungen auch mit Hilfe anderer Objectivsysteme wiederholt. Der Flächenraum des Gesichtsfeldes wurde unter Zugrundelegung seines mit einem Objectivmikrometer bestimmten Durchmessers berechnet, und aus der mittleren Zahl der gefundenen Drüsenquerschnitte zunächst die Anzahl derselben für 1 □Mm. und dann für den ganzen Flächeninhalt des betreffenden Magens ermittelt. Es zeigte sich, dass die Zählungen mittelst stärkerer und schwächerer Objectivsysteme keine erheblichen Differenzen ergaben; auch an verschiedenen Stellen eines und desselben Magens wichen die Zählungsresultate nicht weit von einander ab, wenn nur das Tiefenniveau der Schleimhaut möglichst gleichmässig eingehalten wurde. Auf den Unterschied zwischen Lab- und Schleimdrüsen wurde dabei keine Rücksicht genommen.

Die Ergebnisse der Zählungen sind in der nachstehenden Tabelle zusammengestellt, zu der ich im Voraus bemerken muss, dass wegen des wahrscheinlich nicht vollkommen gleichen Ausdehnungszustandes der verschiedenen Mägen nur die Gesammt-

zahlen der Drüsen, nicht aber die auf 1 □Mm. der Schleimhaut berechneten unter einander genau vergleichbar sind.

Alter des Individuums	Flächenraum der Magenschleimhaut in □Mm.	Auf 1 □Mm. entfallen		Gesammtzahl der	
		Drüsenmündungen	Drüsenkörper	Drüsenmündungen	Drüsenkörper
Weiblicher Embryo aus dem Ende des 8. Monates (39·5 Cm. K. L.) . .	2302	56	404	128912	930008
Weiblicher Embryo aus der Mitte des 10. Monates (47·5 Cm. K L.) .	5330	50	382	266500	2·036060
Todtgeborener, reifer Knabe (50 Cm. K. L.)	5270	51	371	268770	1·955170
Mädchen, 10 Jahre alt	50510	56	336	2·828560	16·971360
Mädchen, 15 Jahre alt	65770	67	341	4·406590	22 427570
Mann, 30 Jahre alt	76300	89	330	6·790700	25·179000

Aus den vorstehenden Ziffern geht hervor, dass von dem neunten Embryonalmonate an bis zum vollendeten Wachsthum des Menschen die Zahl der Drüsenmündungen, d. i. der Drüsenindividuen um das 52fache, die Zahl der Drüsenkörper nur um das 27fache zunimmt. Von der Zeit der Geburtsreife an gerechnet, beträgt die Vermehrung der Drüsenmündungen das 25fache, die der Drüsenkörper das 12fache. Während in den letzten zwei Monaten des Embryonallebens der Vermehrungsprocess ein sehr ausgiebiger ist, die Zahl der Drüsen, sowie der Drüsenkörper auf das Doppelte sich erhebt, geht derselbe weiterhin etwas langsamer vor sich und führt allmälig zu einer relativen Verminderung der Drüsenkörper gegenüber den Mündungen. In den ersten 10 Lebensjahren vermehrt sich die Zahl der Drüsenmündungen um etwa das 11fache, die Zahl der Drüsenkörper nicht ganz um das 9fache (genauer 10·9 und 8·6mal). Von dem 10. bis zu dem 15. Lebensjahre nehmen die Drüsenmündungen ungefähr um die Hälfte, die Zahl der Drüsenkörper um mehr als ein Dritttheil zu. Von dem 15. Lebensjahre angefangen bis zum 30. beträgt die

©Akademie d. Wissenschaften Wien; download unter www.biologiezentrum.at

Vermehrung der Drüsenmündungen noch immer annähernd die Hälfte, die der Drüsenkörper nur noch etwa den 8. Theil.[1]

Aus diesen Verhältnissen ergibt sich unmittelbar der Schluss, dass während der beiden letzten Monate der embryonalen Entwicklung die Vermehrung der Drüsenmündungen und der Drüsenkörper ziemlich gleichen Schritt hält und daher die Zahl der zu einer Drüse gehörigen Drüsenkörper sich im Allgemeinen nicht ändert; sie beträgt im Mittel annähernd 7. In Folge der späterhin überwiegenden Vermehrung der Drüsenmündungen entfallen im 10. Lebensjahre nur mehr 6, im 15. Lebensjahre 5 und bei dem ausgewachsenen Menschen nur mehr drei Drüsenkörper im Mittel auf eine Drüsenmündung.

Es wird nun meine Aufgabe sein darzulegen, in welcher Weise die besprochene Vermehrung der Drüsen zu Stande kommt. Die Untersuchungen, welche ich in dieser Richtung vorgenommen habe, erlauben mir zunächst als positive Thatsache hinzustellen, dass von der Zeit an, in welcher die Theilung der primitiven Drüsenanlagen an ihrem Grunde begonnen hat, eine Neubildung solcher Drüsenanlagen nicht mehr vorkommt. So leicht es ist, in den vorhergehenden Entwicklungsstadien die Entstehung neuer Drüsenanlagen neben den bereits vorhandenen zu constatiren, und so leicht dieser Vorgang durch den ungleichmässigen Ausbildungsgrad der an demselben Objecte vorhandenen primitiven Drüsenanlagen bestätigt werden kann, so gelang es mir an keiner der untersuchten Thierspecies und in keiner Wachsthumsperiode, neben den bereits ausgebildeten Drüsen noch eine primitive Anlage wahrzunehmen. Die grosse Zahl der durchmusterten Quer- und Flachschnitte und die vortreffliche Qualität der grossen Mehrzahl der Präparate geben mir, wie ich glaube, die Berechtigung, aus dem negativen Befunde den oben hingestellten Satz zu folgern.

---

[1] Nota. Es wäre gewiss von Interesse und in praktischer Beziehung nicht ohne Belang, auf experimentellem Wege festzustellen, ob die Menge des in der Zeiteinheit unter bestimmten Bedingungen erzeugten Magensaftes während des Wachsthums entsprechend der Vermehrung der Drüsen zunimmt, wobei natürlich auch die Grössenzunahme derselben in Betracht kommen muss.

©Akademie d. Wissenschaften Wien; download unter www.biologiezentrum.at

Dem gegenüber ergaben sich mit der grössten Regelmässigkeit, namentlich an Embryonen und in den früheren Perioden des extrauterinen Wachsthums Bilder, welche es ausser Zweifel setzen, dass die Vermehrung der Labdrüsen das Ergebniss einer fortlaufenden Theilung der vorhandenen Drüsen ist. Dabei sind zweierlei Vorgänge wohl auseinander zu halten, nämlich die Theilung der Vorräume und Drüsenmündungen, welche unmittelbar zur Vermehrung der Zahl der Drüsen führt, und weiters die gleichzeitig vor sich gehende Vermehrung der Drüsenkörper, durch welche der Charakter der Labdrüsen als zusammengesetzter Drüsen aufrecht erhalten wird.

Bezüglich des ersteren Vorganges ist vor Allem zu bemerken, dass in dem Magen älterer Embryonen und wachsender Thiere, sowie des Menschen die Vorräume der Labdrüsen der grössten Mehrzahl nach nicht als einfache cylinder- oder kegelförmige Räume getroffen werden, sondern dass sie in ihrem äusseren Theile gespalten sind, so dass in ein gemeinsames weiteres Stück des Vorraumes zwei bis drei, selbst vier Vorräume einmünden, von welchen letzteren jeder wieder einen oder zwei Drüsenkörper aufnimmt. Diese Spaltung des Vorraumes kann in verschiedener Höhe erfolgen, und zwar entweder so, dass drei Vorräume in demselben Niveau zusammenfliessen oder dass zunächst eine einfache Theilung desselben erfolgt und eines oder beide der Theilstücke sich bald noch einmal zerspaltet. Diese Thatsache lässt sich mitunter schon an Längsschnitten der Drüsen, viel sicherer aber an oberflächlichen Flachschnitten der Schleimhaut feststellen. Dass es sich dabei etwa nicht um eine Verwechslung mit Drüsenhälsen handelt, lässt sich sehr leicht durch das Vorhandensein des charakteristischen Cylinderepithels erweisen. Ich sehe nun kein Hinderniss, diese getheilten Vorräume als die Vorstufen der gänzlichen Theilung der Labdrüsen zu betrachten. Bestärkt werde ich in dieser Annahme einmal dadurch, dass man getheilte Vorräume bei Embryonen und wachsenden Thieren in viel grösserer Zahl als bei ausgewachsenen Individuen trifft (sie fehlen übrigens keineswegs bei den letzteren), dann aber dadurch, dass die Spaltung eines Vorraumes in vielen Fällen fast das Niveau der Oberfläche erreicht; ja es finden sich an Flachschnitten nicht selten Bilder, von denen man nur schwer entscheiden kann, ob

©Akademie d. Wissenschaften Wien; download unter www.biologiezentrum.at

zwei getrennte, aber unmittelbar an einander stossende Drüsenmündungen vorliegen, oder ob es sich noch um eine gemeinsame Mündung handelt. Diese Unterscheidung wird desshalb erschwert, weil, wie durch Rollett[1] zuerst genauer erörtert worden ist, die Mündungen benachbarter Drüsen bei vielen Thieren, insbesondere auch bei der Katze und beim Menschen durch seichte Furchen zusammenhängen. Auch der Umstand, dass während der Zeit des Wachsthums sehr häufig Reihen oder Gruppen von zwei oder drei sehr nahe an einander liegenden Drüsenmündungen gefunden werden, die sich durch besonders kleine Durchmesser auszeichnen, während dieselben bei ausgewachsenen Individuen gleichmässiger vertheilt sind, dürfte meine Annahme bestätigen.

Der Vorgang bei der Theilung jener Drüsen, welche gespaltene Vorräume besitzen, kann kaum ein anderer sein als der, dass die Zellenleistchen, welche die Mündungen der Theilstücke in das gemeinschaftliche Stück des Vorraumes von einander trennen, allmälig nach innen zu vorwachsen. Andererseits aber glaube ich, dass namentlich in den früheren Embryonalstadien die Theilung von Vorräumen dadurch zu Stande kommt, dass sich von gegenüberliegenden Theilen der Seitenwand des Vorraumes leistenförmige Einbuchtungen bilden, die dann zuerst im Grunde des Vorraumes sich begegnen und mit einander vereinigen und so zunächst ein unvollständiges, etwa halbmondförmiges Septum bilden, aus dem allmälig durch Vorwachsen des concaven Randes nach innen zu eine den Vorraum vollständig theilende Scheidewand entsteht. Zur Annahme eines solchen Vorganges drängen insbesondere gewisse bereits früher angedeutete Formverhältnisse an manchen Labdrüsen bei Katzenembryonen von 11·7 Cm. Körperlänge aufwärts und bei menschlichen Embryonen von dem fünften bis sechsten Monate an. Es sind dies Drüsen mit mehr oder weniger getheilten Vorräumen, bei denen die Spaltung der Drüsenkörper vom Grunde her nur erst geringe Fortschritte gemacht hat. An Flachschnitten sieht man dementsprechend die Querschnitte der Vorräume bald kreisrund, bald elliptisch, bald in verschiedenem Grade bisquitähnlich eingeschnürt, oder endlich

[1] A. Rollett, Bemerkungen zur Kenntniss der Labdrüsen und der Magenschleimhaut. In „Untersuchungen aus dem physiolog. Institut in Graz“ 1871, S. 185.

©Akademie d. Wissenschaften Wien; download unter www.biologiezentrum.at

zwei nur durch eine dünne epitheliale Scheidewand von einander getrennte Vorräume knapp neben einander liegen. Ob die erwähnten Vorgänge durch gewisse Wachsthumsverhältnisse der bindegewebigen Schleimhautsepta eingeleitet werden, oder ob sie als selbständige, active Wachsthumserscheinungen der Drüsen anzusehen seien, möge dahingestellt bleiben.

Von den eben besprochenen Vorgängen ganz unabhängig vollzieht sich zu gleicher Zeit die Vermehrung der Drüsenkörper. Wie schon früher auseinandergesetzt worden ist, geschieht die Einleitung zur Umgestaltung der einfachen primitiven Drüsenanlagen in zusammengesetzte Drüsen durch Ramification derselben von dem blinden Ende her. Die aus dieser Theilung hervorgegangenen Drüsenkörper nehmen weiterhin durch fortschreitendes Wachsthum an Länge zu und aus ihnen heraus entwickeln sich bald neue Drüsenkörper. Zur Untersuchung dieser Verhältnisse eignen sich vornehmlich Durchschnitte von hinreichend frischen Mägen älterer menschlicher Embryonen, welche in Überosmiumsäure erhärtet worden waren, oder Isolationspräparate, welche man aus solchen nach mehrtägiger Einwirkung der Ranvier'schen Alkoholmischung erhält.

An derartigen Präparaten fällt vor Allem die sehr verschiedene Länge und Breite der Drüsenkörper auf, und zwar selbst jener, welche zu einer und derselben Drüse gehören. Die kürzeren Drüsenkörper, welche stets zugleich die schmäleren sind, münden in verschiedener Höhe in die benachbarten längeren und breiteren Drüsenkörper ein, in der Mehrzahl aber unweit dem Vorraume. Daher kommt es, dass die Drüsenkörper mit ihren blinden Enden verschieden weit in die Tiefe der Schleimhaut herabreichen. Nicht selten findet man an einer Stelle der Seitenwand eines Drüsenkörpers eine buckelförmige Vorragung, welche sich nach aussen hin durch eine seichte Einschnürung von dem ersteren abhebt, und in deren Innerem man eine Abzweigung des Drüsenlumens erkennen kann. Von solchen ersten Anfängen an lassen sich die abgezweigten Drüsenkörper in ihrer weiteren Ausbildung an jedem Präparate in grösserer Anzahl von Stufe zu Stufe verfolgen. Damit ist der Nachweis erbracht, dass die Vermehrung der Zahl der Drüsenkörper durch seitliche Sprossenbildung aus den bereits vorhandenen Drüsenkörpern geschieht.

©Akademie d. Wissenschaften Wien; download unter www.biologiezentrum.at

Es möge noch bemerkt werden, dass die erste Entstehung dieser hohlen Sprossen gewöhnlich an solchen Stellen der Drüsenwand zur Beobachtung kommt, wo eine oder mehrere delomorphe Zellen ihren Sitze haben und dass diese letzteren in den neuen Drüsenkörper übergehen. Dass dieser interessante Wachsthumsvorgang unabhängig von dem bindegewebigen Gerüste erfolgt, vielmehr von den Drüsen selbst ausgeht, ist nach den mitgetheilten Beobachtungen wohl ausser Zweifel. Es spricht aber noch der Umstand dafür, dass die neugebildeten Drüsenkörper bis zu einem gewissen Grade ihrer Ausbildung in einem und demselben Bindegewebsfache mit den Mutterdrüsen eingelagert sind.

Die histologischen Wachsthumsveränderungen der Labdrüsen.

Die Schilderung, welche ich oben von den primitiven Drüsenanlagen gegeben habe, zeigt, dass dieselben wie in ihrer Form, so auch in ihren histologischen Eigenschaften sich ganz erheblich von den ausgewachsenen Labdrüsen unterscheiden. Sieht man von dem Vorraume vorerst ab, so steht den zwei typischen Zellenformen der Labdrüsen in der primitiven Drüsenanlage eine einzige Art von Wandzellen gegenüber, deren Charaktere weder mit denen der delomorphen noch der adelomorphen Zellen zusammenfallen, wenngleich sie, wie aus dem Nachfolgenden sich ergeben wird, als die Erzeuger beider den ausgewachsenen Labdrüsen eigenen Zellenarten zu betrachten sind.

Die Art der Entstehung der delomorphen und adelomorphen Zellen ist nur von wenigen Autoren berücksichtiget worden. Abgesehen von der oben citirten Angabe Laskowsky's findet sich bei Heidenhain[1] eine Bemerkung, welche hier zu erwähnen ist. Er beschreibt (S. 389) kleine, zellige Gebilde, welche durch chromsaures Kali intensiv gefärbt werden, in der Regel an der Peripherie der Drüsenwand liegen, aber auch hie und da zwischen die adelomorphen Zellen sich hereindrängen. Ihr Kern gleicht völlig dem der Belegzellen. Sie kommen ebenso bei hungernden,

---

[1] R. Heidenhain, Untersuchungen über den Bau der Labdrüsen Archiv für mikroskop. Anat. 1870, S. 368.

©Akademie d. Wissenschaften Wien; download unter www.biologiezentrum.at

wie bei stark gefütterten Thieren, aber immer nur vereinzelt vor. Heidenhain wirft die Frage auf, ob diese Zellen in der Entwicklung begriffene Belegzellen darstellen, ohne sich dafür oder dagegen zu entscheiden.

Die einzige systematische Arbeit über die histologische Ausbildung der Labdrüsen rührt von Sewall[1] her. Seine Mittheilungen stimmen in mancher Beziehung mit den Resultaten, welche ich, ohne dessen Arbeit noch zu kennen, gewonnen hatte, überein, differiren aber in vielen wesentlichen Punkten. Sewall führt an, dass die delomorphen Zellen schon sehr frühzeitig (bei Schafsembryonen von $5^1/_2$ engl. Zoll, d. s. 14 Cm. Körperlänge) auftreten und bis zur Geburt allmälig an Zahl zunehmen; dass sie zuerst im Grunde der Drüsen aus den „embryonic gland cells" sich bilden und dass zwischen diesen beiden Zellformen alle Übergangsstufen zu finden sind; die neuentstandenen delomorphen Zellen seien bald von einem Netzwerk von Mesodermzellen umgeben, bald nicht. Ihre weitere Vermehrung geschehe wahrscheinlich durch Theilung; ausserdem aber, und zwar in späteren Wachsthumsperioden, wenn einmal die „embryonic gland cells" sich sämmtlich zu delo- und adelomorphen Zellen differenzirt haben, sollen delomorphe Zellen nur mehr aus den Zellen des Schleimhautbindegewebes entstehen und von aussen her in die Drüsenwand einwandern. Die adelomorphen Zellen zeigen sich in einzelnen Exemplaren auch schon in dem vorher bezeichneten Entwicklungsstadium, reichlicher aber erst an Schafsembryonen von 18—20 Cm. Körperlänge. Auch sie bilden sich zuerst aus den „embryonic gland cells" unter gleichzeitiger Vermehrung derselben, in späterer Zeit aber aus den delomorphen Zellen und zwar sowohl durch Theilung als durch einfache Umwandlung.

Wie man sieht, schreibt Sewall beiden Zellenarten der Labdrüsen gemeinsame Abstammung zu und in diesem Punkte stimme ich ihm bei. Hingegen kann ich die verschiedenartige Herkunft dieser Zellen in frühen Embryonalstadien und in späterer Zeit, namentlich die unmittelbare, beziehungsweise mittelbare

---

[1] Sewall, l. c. S. 325 und 332.

©Akademie d. Wissenschaften Wien; download unter www.biologiezentrum.at

Entstehung der Drüsenzellen aus den Bindegewebszellen nicht anerkennen.

Der Darstellung dieser Verhältnisse will ich vorerst meine Beobachtungen an Katzenembryonen zu Grunde legen und vor Allem den Bau der Drüsenwand bei solchen von 11 7 Cm. Körperlänge beschreiben (Fig. 21 und 22). Die Drüsenzellen zeigen in dem grössten Bereiche der Drüsenschläuche noch dieselbe Beschaffenheit, wie an den ganz ausgebildeten primitiven Drüsenanlagen. Sie sind einschichtig geordnet, kubisch oder polyëdrisch, feinkörnig getrübt, mit Eosin blassroth färbbar. Ihre grossen, kugeligen oder eckigen Kerne werden bei Behandlung mit Hämatoxylin tief blau. In vielen Drüsen ist dieselbe Beschaffenheit der Zellen auch an dem blinden Ende zu beobachten. Bei der Mehrzahl aber erscheint daselbst eine grosse, durch grobkörnige Beschaffenheit, scharfe Begrenzung und intensive Färbung mit Eosin ausgezeichnete Zelle, welche entweder die tiefste Stelle der Drüse ganz allein einnimmt oder mehr einseitig im Fundus eingelagert ist. Nicht selten begegnet man Drüsenschläuchen, an welchen zwei solcher grobkörniger Zellen den Fundus bilden und, wie sich insbesondere an Flachschnitten ergibt, die Drüsenlichtung hier ganz allein und unmittelbar begrenzen. Auch wenn nur eine einzige solche Zelle vorhanden ist, reicht sie mit einer ihrer Flächen an das Drüsenlumen heran. Niemals finden sich diese Zellen in den höher gelegenen Theilen der Drüsen. Es unterliegt keinem Zweifel, dass man sie als die ersten delomorphen Zellen ansehen muss.

Die Art ihrer Entstehung ist bei Durchsicht einer grösseren Zahl von Präparaten, und zwar von möglichst dünnen, flachen und senkrechten Durchschnitten der Schleimhaut unschwer zu erforschen, da man allerwegs ihren verschiedenen Entwicklungsstufen begegnet. Es finden sich einzelne Drüsenschläuche, an denen sich die Zellen des Fundus durch nichts von denen der Seitenwand unterscheiden. An anderen Stellen sieht man dieselben zu einer etwas umfangreicheren Protoplasmamasse aufgequollen, welche gegen die anstossenden Drüsenzellen nicht scharf abgegrenzt ist und nur wenige grobe, dafür aber zahlreiche feinste Körnchen in sich schliesst. Ein anderes Mal sieht man, wie sich in dem peripheren Theile dieser Protoplasmamasse an der dem

©Akademie d. Wissenschaften Wien; download unter www.biologiezentrum.at

Lumen abgewendeten Seite eine dichtere, annähernd halbmondförmige Zone durch Einlagerung zahlreicher gröberer Körnchen hervorhebt, und endlich wie sich eine solche Zone um die ganze Peripherie der Zelle wie eine dichtere Schale herum erstreckt, während die centralen Theile derselben noch blässer und durchsichtiger sind. Diese Veränderung des Zellleibes bedingt zunächst eine sehr scharfe Abgrenzung dieser Zellen von ihren Nachbarn. Endlich erscheint der ganze Zellleib dicht mit groben Körnchen durchsetzt, der Kern weniger deutlich, zumeist kleiner als in den übrigen Drüsenzellen, bald kugelig, bald ellipsoidisch, mit Carmin und Hämatoxylin weniger tingirbar.

Dies ist der Vorgang bei der Entstehung der ersten delomorphen Zellen; sind sie einmal bis zu einem gewissen Grade ausgebildet, so vermehren sie sich, wie man wohl sicher annehmen darf, durch fortgesetzte Theilung. Darauf bezügliche Bilder habe ich in diesem Entwicklungstadium zwar nur ganz vereinzelt gesehen, um so zahlreicher aber in den späteren, bei deren Besprechung ich darauf zurückkommen werde. Als einen bezeichnenden Umstand möchte ich noch hervorheben, dass das Auftreten der ersten delomorphen Zellen zeitlich so ziemlich mit dem Beginn der Theilung der Drüsenkörper zusammenfällt.

Bei Katzenembryonen von 13—14 Cm. Körperlänge, also kurz vor der Geburtsreife (Fig. 23 und 24) ist die Mehrzahl der Drüsenzellen, welche die Seitenwand der Drüsenkörper aufbauen, noch von ähnlicher Beschaffenheit wie früher, doch erscheinen sie stellenweise etwas blässer und durchsichtiger. Nicht selten findet sich in ihrem, dem Lumen zugewendeten Theile eine grössere oder kleinere Vacuole. Ihre Form ist zumeist noch die kubische, seltener die eines abgestutzten Keiles mit verbreiterter, der Peripherie zugekehrten Basis. In den tieferen Partien der Drüsenkörper findet man mehr abgeflachte Zellen. Zwischen diesen Zellen erscheinen stellenweise, und zwar vereinzelt und unregelmässig vertheilt die grösseren, reichlich granulirten, trüben, scharf contourirten delomorphen Zellen, welche sich überdies durch ihre satte Färbung mit Eosin auszeichnen. Sie sind fast ausnahmslos am Grunde, aber auch an der Seitenwand der Drüsen zu finden und sind in den meisten Fällen mit einer ihrer Flächen gegen das Lumen gelagert, so dass sie dieses begrenzen helfen. Ihre Form

©Akademie d. Wissenschaften Wien; download unter www.biologiezentrum.at

ist eine sehr verschiedenartige, ebenso ihre Grösse. An Querschnitten der Drüsen sieht man sie bald den dritten, bald den vierten Theil der Drüsenwandung ausmachen, mitunter selbst wie Halbreifen das Lumen umgreifen. Häufig begegnet man hier, sowie in den späteren Wachsthumsperioden Formen, welche sich als Theilungsstadien deuten lassen. Als solche möchte ich erwähnen: Zellen von auffallender Grösse, unregelmässiger Gestalt und doppeltem Kern; ferner umfängliche, mit zwei Kernen versehene, dicht granulirte Protoplasmamassen, an denen eine mehr oder weniger tiefe periphere Einschnürung oder eine undeutliche, mitten durch ziehende Trennungslinie wahrnehmbar ist; ferner Zellen, in denen sich neben einem wohl ausgebildeten Kern ein scharf begrenzter kugelrunder heller Fleck mit einem centralen oder excentrischen dunkeln Körperchen findet — wohl eine jugendliche Kernform (Fig. 25). An dem blinden Ende der Drüsenkörper kommen endlich sehr häufig jene Zellenformen, welche früher als Bildungsstufen der delomorphen Zellen beschrieben worden sind, zur Beobachtung.

Ich habe die eben besprochenen Zellen als delomorphe bezeichnet, weil kein Zweifel bestehen kann, dass sie nach Form und Beschaffenheit als solche zu betrachten sind. Was sie aber von den delomorphen Zellen der ausgebildeten Drüsen unterscheidet, ist ihre Lage, beziehungsweise die Art ihrer Betheiligung an dem Aufbau der Drüsenwand. Sie liegen, wie schon erwähnt, zumeist in einer Flucht mit den adelomorphen Zellen und reichen bis an das Lumen heran, und zwar ist dies ganz ausnahmslos an dem blinden Ende der Drüsenkörper der Fall, während in der Seitenwand derselben ab und zu eine delomorphe Zelle auch als wirkliche Belegzelle auftritt, d. h. durch Zwischenlagerung von adelomorphen Zellen von der Drüsenlichtung abgerückt ist. Solche Zellen sind dann kleiner, von der Seite her abgeflacht, linsenförmig.

Bei Katzen, welche einen Tag nach der Geburt getödtet worden waren (Fig. 26), hatten die delomorphen Zellen an Zahl bedeutend zugenommen. Sie fanden sich entweder einzeln oder zu zweien aneinander stossend in dem ganzen Drüsenkörper zerstreut, nahmen aber fast in jedem das blinde Ende ein. An Querschnitten, nicht minder aber an Längsschnitten der Drüsen zeigte sich, dass auch jetzt noch der bei weitem grösste Theil

©Akademie d. Wissenschaften Wien; download unter www.biologiezentrum.at

der delomorphen Zellen an das Lumen grenzt, jedoch fanden sich auch viele Stellen, an denen sie den adelomorphen Zellen aussen anlagen. Bemerkenswerth ist, dass die Beschaffenheit des Zellkörpers bei den delomorphen Zellen keineswegs allenthalben dieselbe ist. Einzelne unter ihnen sind besonders dicht mit feinsten Körnchen versehen, besitzen einen starken Glanz und färben sich mit Eosin ganz gleichmässig und intensiv; sie liegen fast ausschliesslich in den innersten Partien der Drüsenkörper und abseits von der Lichtung. Andere delomorphe Zellen tragen gröbere Körnchen, aber nicht so reichlich wie die ersteren und zwar mehr an ihrer dem Lumen abgewendeten Seite und imbibiren sich mit Eosin nicht ganz gleichmässig. Der Kern erscheint in den ersteren häufig nicht scharf abgegrenzt, klein und mit Hämatoxylin schwach gefärbt, in den letzteren deutlich contourirt, grösser, ganz so wie bei den adelomorphen Zellen beschaffen und mit Hämatoxylin tiefblau tingirt. Die letztere Art von Zellen und die adelomorphen lassen sich nicht scharf auseinanderhalten, da sich ab und zu welche finden, die die Mitte zwischen ihnen halten und gewissermassen Übergangsformen repräsentiren. Ebenso gibt es Zwischenformen zwischen den beiden erwähnten Formen der delomorphen Zellen, bei denen die Randzone eine feine, dichte Granulirung zeigt, während der gegen das Lumen gekehrte Theil grobkörnig ist. Auch bezüglich der Gestalt und Lage ergeben sich grosse Verschiedenheiten, doch kann man im Allgemeinen sagen, dass die unfertigen delomorphen Zellen fast ausnahmslos in der Reihe der adelomorphen Zellen liegen. Es sind also in den Labdrüsen dieser Entwicklungsperiode alle Ausbildungsstufen der delomorphen Zellen in reicher Zahl vertreten, während die völlig fertige Form sich ihnen gegenüber in auffallender Minderzahl findet.

Die übrigen Drüsenzellen, welche man nun wohl entschieden als adelomorphe Zellen bezeichnen kann, zeigen zumeist zwar noch ähnliche Form und Beschaffenheit, wie kurz vor der Geburt, doch sind ihre Contouren entschieden deutlicher ausgeprägt. Viele von ihnen sind etwas in die Länge gestreckt und besitzen einen auffallend blassen, körnchenarmen Zellleib. Zweikernige adelomorphe Zellen sind kein seltener Befund; ebenso trifft man häufig auf Stellen, an welchen sie kleiner, wie dichter gehäuft

©Akademie d. Wissenschaften Wien; download unter www.biologiezentrum.at

erscheinen — Bilder, welche wohl auf einen Vermehrungsvorgang bezogen werden dürfen (Fig. 28).

In den ersten Tagen nach der Geburt äussern sich die Texturveränderungen der Labdrüsen vornehmlich nur in der relativen Zunahme der Zahl der delomorphen Zellen, so dass beispielsweise schon an einem fünf Tage alten Kätzchen die Mehrzahl der Drüsenkörper ziemlich reich mit denselben besetzt ist. Es muss übrigens bemerkt werden, dass sich in diesem, sowie in den vorhergehenden und in den nachfolgenden Entwicklungsstadien mit Bezug auf die relative Zahl der delo- und adelomorphen Zellen an den verschiedenen Drüsenkörpern ganz beträchtliche Differenzen zeigen, selbst wenn man nur immer eine bestimmte Region des Magens im Auge hat. Es ist dieser Umstand ohne Zweifel in Zusammenhang mit dem oben beschriebenen allmäligen Nachwuchs neuer Drüsenkörper.

In dem weiteren Verlaufe des Wachsthums der Labdrüsen (ich habe dasselbe bei Kätzchen stufenweise bis in die 11. Woche verfolgt) finden sich immer noch mehrfache, für den jugendlichen Zustand geradezu charakteristische histologische Eigenthümlichkeiten, welche somit als Wachsthumserscheinungen aufzufassen sind; sie sind um so schärfer ausgeprägt, beziehungsweise um so reichlicher vertreten, je jünger das Individuum ist.

Zunächst fällt an Längsschnitten der Drüsen eine ziemlich gleichmässige Vertheilung der delomorphen Zellen über den ganzen Drüsenkörper auf, während dieselben, wie schon von vielen Seiten betont worden ist, bei ausgewachsenen Individuen in dem inneren Theile der Drüsenkörper viel dichter gehäuft sind; namentlich ist das blinde Ende der Drüsenkörper fast ausnahmslos ganz mit diesen Zellen besetzt. Gestalt und Grösse derselben sind weit grösseren Varianten unterworfen als wie im ausgewachsenen Zustande; die schon früher erwähnten Formen mit dichterer Aussenschichte sind während der ersten sechs Wochen besonders in dem Drüsengrunde reichlich vertreten und ebenso Formen, welche als Übergangsstufen zwischen adelomorphen und delomorphen Zellen gedeutet werden müssen. (Vergl. Fig. 23 und 29.) Es sind dies Zellen, welche in der Reihe der adelomorphen gelegen, aber meist breiter sind, als diese und gewöhnlich einen auffallend grossen Kern enthalten. Ihre dem Lumen zugewendete Partie

©Akademie d. Wissenschaften Wien; download unter www.biologiezentrum.at

unterscheidet sich dem Aussehen nach kaum von den adelomorphen Zellen, während der äussere Theil mehr oder weniger dicht mit feinen oder gröberen Körnchen besetzt ist. Mit Eosin färbt sich dieser Theil lebhaft roth, wenn auch häufig nicht so intensiv wie die fertigen delomorphen Zellen, und ebenso wie die Granulirung verliert sich die Färbung ganz allmälig gegen den inneren Theil der Zelle. Delomorphe Zellen mit doppeltem Kern, mit Einschnürungen an der Peripherie oder mit kolbigen Answüchsen, Formen, welche sich nicht selten in der Nähe des blinden Endes der Drüsen finden, lassen auf fortdauernde Vermehrung derselben durch Theilung schliessen. Auffallend ist das häufige Vorkommen von kleinen Vacuolen in den delomorphen Zellen und zwar in den verschiedensten Theilen des Zellkörpers; meistentheils aber findet man sie ganz nahe der Lichtung oder selbst mit dieser zusammenfliessend.

Sowie die Gegend des Drüsengrundes durch besonderen Formenreichthum der delomorphen Zellen ausgezeichnet ist, so findet sich dort auch noch ein anderes Kriterium der wachsenden Drüsen. Es reichen daselbst nämlich sehr viele delomorphe Zellen bis unmittelbar an das Lumen heran und begrenzen dasselbe in grösserem oder geringerem Umfange. Andere, welche die Drüsenlichtung nicht mehr erreichen, ragen häufig auffallend weit zwischen die adelomorphen Zellen herein. In der Mitte und in den inneren Partien hingegen haben die delomorphen Zellen schon zumeist die typische Form und Lage angenommen.

Ganz analoge Resultate bezüglich der delomorphen Zellen hat mir die Untersuchung des Magens vom Hund und vom Menschen ergeben. Bezüglich des letzteren hatte ich für die späteren embryonalen Stadien und für die erste Zeit nach der Geburt vorzüglich conservirte Objecte zur Disposition, von denen Theile der Magenschleimhaut in Überosmiumsäure, andere in Müller'scher Flüssigkeit und Alkohol erhärtet waren. Minder günstig waren die Präparate von jüngeren Embryonen. Doch konnte ich an ihnen die erste Entstehung der delomorphen Zellen aus den präexistirenden Drüsenzellen um das Ende des vierten Embryonalmonates, und zwar gleichfalls in dem Grunde der Drüsenkörper leicht nachweisen und alle weiteren charakteristischen Wachsthumserscheinungen, welche ich eben von der Katze

©Akademie d. Wissenschaften Wien; download unter www.biologiezentrum.at

beschrieben habe, der Wesenheit nach wiederfinden. Als einen bemerkenswerthen Unterschied muss ich aber hervorheben, dass die delomorphen Zellen des menschlichen Embryo erheblich kleiner sind und nicht so sehr bedeutende Verschiedenheiten in Form und Grösse zeigen und dass ihre Zahl gegenüber den adelomorphen Zellen relativ geringer ist, als wie bei der Katze und bei dem Hund. (Vergl. Fig. 31—34.)

In Rücksicht auf den zeitlichen Verlauf der Ausbildung dieser Zellen habe ich für menschliche Embryonen Folgendes anzuführen. Im vierten und fünften und auch noch zu Anfang des sechsten Monates kommen delomorphe Zellen und ihre Ausbildungsstufen nur in dem blinden Ende der Drüsen vor. Erst von der Mitte des sechsten Monates an, nehmen sie an Zahl beträchtlich zu und sind auch an der Seitenwand der Drüsenkörper allenthalben zu finden; doch stehen sie noch durchwegs in der Reihe der adelomorphen Zellen und berühren so die Drüsenlichtung. Nicht früher als um die Mitte des achten Monates fand ich regelmässig eine grössere Zahl delomorpher Zellen ihren Platz an der äusseren Seite der adelomorphen einnehmen. Beim geburtsreifen Embryo und bei Kindern aus den ersten Lebenswochen ist dies an der Seitenwand der Drüsenkörper schon fast durchgehends der Fall, während nahe dem Drüsengrunde und an diesem selbst die Lichtung noch immer grösstentheils von nicht völlig ausgebildeten delomorphen Zellen begrenzt wird. Bei Kindern aus den ersten vier bis fünf Lebensjahren sind alle Übergangsstufen von adelomorphen zu delomorphen Zellen stets zahlreich zu treffen, während sie späterhin, wenn die Wachsthumsvorgänge in den Drüsen nur mehr sehr langsam sich abwickeln, zu den selteneren Befunden gehören.

An Schweinsembryonen geht die Bildung der delomorphen Zellen im Grunde der Labdrüsen ganz in derselben Weise vor sich. Es finden sich dieselben Übergangsformen zwischen adelomorphen und delomorphen Zellen und diese, sowie schon ziemlich ausgebildete delomorphe Zellen erscheinen auch hier in der Reihe der adelomorphen und begrenzen zum grossen Theile das Drüsenlumen. Sehr bald aber kommen sie ganz an die Peripherie der Drüsenwand zu liegen und zeigen in den mittleren Bezirken des Drüsenkörpers zuerst ihre eigenthümliche Lage in besonderen Nischen der Membrana propria. Es ist nicht schwer, sich von diesen

©Akademie d. Wissenschaften Wien; download unter www.biologiezentrum.at

Verhältnissen an Schweinsembryonen von 21 Ctm. aufwärts volle Überzeugung zu verschaffen.

Nach den mitgetheilten Beobachtungen scheint es mir ausser allem Zweifel zu sein, dass während der ganzen Zeit des Wachsthums delomorphe Zellen aus den adelomorphen hervorgehen, und zwar unter Zunahme der Grösse und unter successiver Ausbildung der durch Eosin und Überosmiumsäure sich lebhaft färbenden Körnchenmassen in dem Zellleib. Ausserdem aber findet eine Vermehrung der delomorphen Zellen durch Theilung statt. Indessen habe ich Grund zur Annahme, dass zu einer solchen nur die Jugendformen derselben befähigt sind; denn nur an ihnen konnte ich die darauf hinweisenden Erscheinungen beobachten. Eine andere Entstehungsart delomorpher Zellen gibt es, wie ich glaube, nicht. Wenn Sewall [1] die Ansicht ausspricht, dass, nachdem die ursprünglichen „embryonic gland cells" sich einmal sämmtlich zu delo- und adelomorphen Zellen differenzirt haben, fernerhin die neuen delomorphen Zellen aus den umliegenden Zellen des Schleimhautbindegewebes hervorgehen, so beruht dies offenbar auf einer missverständlichen Deutung eines thatsächlichen Befundes. Es trifft sich nämlich bei Untersuchung von Flachschnitten aus den tieferen Lagen der Schleimhaut nicht selten, dass eine vereinzelte delomorphe Zelle abseits von den Drüsen querschnitten in einer besonderen Bindegewebsmasche lagert; mitunter begegnet man in ähnlicher Weise einer Zellenform, welche als noch nicht völlig ausgebildete delomorphe Zelle angesprochen werden muss. Sewall glaubte nun alle denkbaren Zwischenformen zwischen den Bindegewebszellen der Schleimhaut und den delomorphen Zellen ausserhalb der Drüsenschläuche gefunden zu haben und liess sich dadurch zu der oben erwähnten Ansicht bestimmen. Die Sache findet indessen eine viel einfachere Erklärung. Da die Drüsenkörper wachsender Thiere von sehr verschiedener Länge sind und nicht alle gleich tief in die Schleimhaut herabreichen, so ist es natürlich, dass man in den unteren Schichten derselben durch Flachschnitte ab und zu das blinde Ende einer Drüse abkappt, während die umliegenden Drüsen noch in dem Bereiche der Lichtung getroffen werden. Dadurch

[1] Sewall l. c. S. 332.

©Akademie d. Wissenschaften Wien; download unter www.biologiezentrum.at

wird es leicht verständlich, dass eine einzelne delomorphe Zelle, und zwar jene, welche dem Grunde eines Drüsenkörpers angehört, in einer eigenen Bindegewebsmasche erscheint; es erklärt sich aber auch, warum diese Erscheinung, wie Sewall selbst anführt, nur in den tiefen Schleimhautregionen getroffen wird und warum man auch unfertige delomorphe Zellen, welche ja im Fundus der wachsenden Drüsen so häufig sind, in der gedachten Weise beobachten kann. Dass diese Erklärung die richtige ist, lässt sich an nicht zu dünnen Flachschnitten oft genug direct erweisen, indem man bei allmäliger Verschiebung des Mikroskoprohres an Stelle der vereinzelten Zelle zwei und mehrere Zellen mit dem Querschnitte des Drüsenlumens auftauchen sieht.

Die besprochenen genetischen Beziehungen zwischen den adelomorphen und delomorphen Zellen scheinen mir den Schlüssel zu einer richtigen Beurtheilung der jüngst von Edinger [1] und von Stöhr [2] gegen die specifische Natur beider Zellenarten beigebrachten Bedenken an die Hand zu geben. Beide Autoren machten die Beobachtung, dass die ausgewachsenen Labdrüsen neben den zwei typischen Zellenformen noch andere Zellen enthalten, welche nach Lage, Gestalt und Verhalten zu Färbemitteln als Mittelformen zwischen den ersteren aufgefasst werden mussten. Edinger kommt in Folge dessen unter Zuhilfenahme vergleichend anatomischer und physiologischer Argumente zu dem Schlusse, dass „aus den Hauptzellen durch Zunahme des Volumens und Füllung mit Ferment Belegzellen werden, dass also der Magen (!) nur eine Zellenart besitzt“. Diese Metamorphose wäre nach Edinger mit dem Verdauungsvorgange in Zusammenhang zu bringen. Eine ähnliche Anschauung hatte schon früher Herrendörfer [3] auf Grund mikroskopischer Untersuchung verdauender Mägen geäussert. Stöhr führt in seiner vorläufigen Mittheilung

---

[1] L. Edinger, Zur Kenntniss der Drüsenzellen des Magens, besonders beim Menschen. Archiv f. mikr. Anat. 17. Bd. (1879), S. 193.

[2] Ph. Stöhr, Zur Histologie des menschlichen Magens. Würzburg 1880. (Vorläufige Mittheilung.)

[3] G. Herrendörfer, Physiologische und mikroskopische Untersuchungen über die Ausscheidung von Pepsin. Königsberg 1875. Dissert. (Diese Arbeit ist mir nur nach einem Referate in dem Maly'schen Jahresberichte für Thierchemie [5. Bd.] bekannt.)

©Akademie d. Wissenschaften Wien; download unter www.biologiezentrum.at

einfach die beobachteten Thatsachen an und spricht die Ansicht aus, dass dieselben gegen eine strenge Trennung beider Zellenarten sprechen. Heidenhain [1] bezeichnet die Ansicht Edinger's als unhaltbar; er unterzieht die Begründung derselben einer eingehenden Kritik und kommt zu dem Schlusse, dass die von jenem Autor beschriebenen Zwischenformen als verschiedene Functionszustände der adelomorphen Zellen anzusehen sind. Insbesondere die Drüsen des Schweines sind nach Heidenhain sehr geeignet zu zeigen, dass die färbbaren adelomorphen Zellen mit den delomorphen nichts gemein haben, da die letzteren in der grössten Ausdehnung der Drüse in besonderen Nischen der Schlauchmembran liegen.

Dem gegenüber muss ich hervorheben, dass in den Drüsenkörpern des ausgewachsenen Schweinemagens in der That vereinzelte delomorphe Zellen und ihre Entwicklungsstufen nicht selten in der Reihe der adelomorphen Zellen vorkommen und entweder ganz oder nahe an das Lumen heranreichen. Sie documentiren sich als solche nicht nur durch ihre Färbung mit Eosin oder Überosmiumsäure und durch ihre mehr oder weniger dichte Granulirung, sondern auch durch ihre Grösse und Gestalt und insbesondere durch die Beschaffenheit ihres Kernes. Dieser letztere, bei den adelomorphen Zellen klein, je nach der Secretionsphase kugelig oder ellipsoidisch, mit Hämatoxylin tief blau färbbar, erscheint bei den delomorphen Zellen beinahe noch einmal so gross, kugelig oder eckig, doppelt contourirt und färbt sich mit Hämatoxylin zumeist gar nicht oder nur blass blau. Diese Eigenschaften besitzen auch die Kerne der erwähnten Zellen, mögen diese auch bezüglich der Färbbarkeit, Grösse und Granulirung verschiedene Nuancen zeigen. Sie stimmen, wie ich besonders betonen möchte, nicht mit jenen Zellen überein, welche Heidenhain in Fig. 20 seiner ersten Labdrüsenarbeit abgebildet hat. Auch die von mir wiederholt gemachte Beobachtung, dass von einzelnen in den seitlichen Nischen der Membrana propria gelagerten delomorphen Zellen sich ein keilförmiger Fortsatz zwischen die adelomorphen Zellen hereinerstreckt, dürfte nicht ohne Bedeutung sein.

---

[1] R. Heidenhain, Physiologie der Absonderungen, S. 103.

©Akademie d. Wissenschaften Wien; download unter www.biologiezentrum.at

Ist nun die besprochene Erscheinung beim Schwein relativ häufig, so beobachtet man sie auch bei Hund und Katze im ausgewachsenen Zustande, wenngleich viel seltener. Auch Heidenhain gibt davon eine Abbildung aus dem Kaninchenmagen (seine Fig. 18 zu der eben erwähnten Abhandlung). Bedenkt man nun, dass in dem Magen wachsender Thiere, und insbesondere auch beim Schwein, die Entstehung delomorpher Zellen aus den adelomorphen in der Nähe des Drüsengrundes und zwar unter ganz analogen Erscheinungen mit voller Sicherheit nachzuweisen ist, so wird man kaum fehl gehen, wenn man für die Drüsen des ausgewachsenen Individuums eine fortdauernde Erneuerung der delomorphen Zellen aus den adelomorphen annimmt, wobei die eben beschriebenen Zellen als Übergangsstufen zu betrachten sind. Ich bin aber keineswegs geneigt, diesen Vorgang im Sinne Edinger's als die unmittelbare Folge der Secretionsthätigkeit, und somit die delo- und adelomorphen Zellen als verschiedene Functionszustände eines und desselben Gebildes aufzufassen und dies aus dem Grunde, weil man in diesem Falle doch erwarten müsste, den Formenwechsel der Zellen während der entsprechenden Verdauungsperioden, wenn auch nicht ganz allgemein (vergl. Heidenhain), so doch auf eine sehr grosse Zahl ausgedehnt zu finden, und weiters weil ich jene Übergangsformen ebenso bei hungernden als bei verdauenden Thieren ohne Unterschied gesehen habe. Überdies sind die Erfahrungen Heidenhain's bezüglich der Functionszustände der Drüsenzellen mit der von Edinger geäusserten Ansicht in einem unlösbaren, principiellen Widerspruch. Ich glaube hingegen, dass wir es hier mit einem physiologischen Regenerationsvorgang der Drüsenwand zu thun haben, welcher mit einer ganz langsamen, aber stetigen Erneuerung der delomorphen Zellen einhergeht und dessen Wesenheit von den secretorischen Veränderungen der Drüsenzellen völlig unabhängig ist. Inwieweit diese letzteren, sowie überhaupt die Verhältnisse der Nahrungszufuhr und Ernährung auf die Raschheit und auf den Umfang dieser Regeneration Einfluss nehmen, muss allerdings dahingestellt bleiben.

Heidenhain[1] hat, wie oben (S. 42) erwähnt worden ist, an das Vorkommen kleiner durch Chromsäure stark tingirbarer

[1] Heidenhain, Untersuchungen über den Bau der Labdrüsen, S. 389.

Zellen in den Labdrüsen die Frage geknüpft, ob dieselben etwa als in der Entwicklung begriffene delomorphe Zellen zu betrachten wären. Ich habe diese Gebilde, welche sich ganz prägnant von den bis jetzt beschriebenen Zwischenformen unterscheiden, ebenfalls wiederholt gesehen, aber niemals bei Embryonen oder bei ganz jungen Thieren. Ich kann desshalb der Vermuthung Heidenhain's nicht beipflichten, vielmehr möchte ich es mit derselben Reserve wie dieser Forscher als möglich hinstellen, dass jene Zellen einen Zustand regressiver Metamorphose der delomorphen Zellen darstellen.

Kann nun nach all' den mitgetheilten Beobachtungen als erwiesen betrachtet werden, dass die delomorphen Zellen aus denen der primitiven Drüsenanlagen und späterhin aus den adelomorphen Zellen hervorgehen und ihre Ausbildungsstufen innerhalb der Reihe derselben durchmachen, so bedarf es noch der Aufklärung, wieso es kommt, dass sie endlich ihre Lage verändern und ihren Sitz an der äusseren Peripherie der adelomorphen Zellen einnehmen. Ich bin überzeugt, dass der Grund hiefür einzig und allein in der Formveränderung zu suchen ist, welche den Abschluss in der Ausbildung der delomorphen Zellen kennzeichnet.

So lange sie noch in der Reihe der adelomorphen Zellen liegen, ist ihre Form, wenn auch noch so mannigfaltig, doch im Allgemeinen eine polyëdrische, mit einer abgestutzten Pyramide oder einem Keile vergleichbar. Der Übergang in ihre bleibende, linsenförmige Gestalt, welcher wohl als ein activer Wachsthumsvorgang betrachtet werden muss, dürfte zugleich die Veranlassung zu ihrer Dislocation bieten, indem sie sich entsprechend der fortschreitenden Abplattung allmälig aus der Reihe der adelomorphen Zellen zurückziehen.

Bezüglich der adelomorphen Zellen wachsender Drüsen habe ich nur noch Weniges zu bemerken. Ihre Vorläufer sind, wie aus der oben gegebenen Beschreibung der Labdrüsen von älteren Embryonen und neugeborenen Kätzchen hervorgeht, die Zellen, welche die Wand der primitiven Drüsenanlagen zusammensetzen. Diese, durch vieleckige oder kubische Form, durch zarte Contourirung, durch ihre lebhafte Färbung mit Eosin und durch die auffallende Grösse des Kernes noch immerhin von der späteren Beschaffenheit der adelomorphen Zellen verschieden

©Akademie d. Wissenschaften Wien; download unter www.biologiezentrum.at

erlangen ganz allmälig die typischen Charaktere der letzteren und zwar so, dass dieselben beim Kätzchen erst nach Ablauf der ersten Woche des extrauterinen Lebens völlig ausgeprägt erscheinen. Beim Menschen vollzieht sich dieser Umwandlungsprocess schon in der Embryonalperiode und zwar gegen Ende des fünften und im Beginn des sechsten Monates. Bemerkenswerth erscheint dabei, dass schon im sechsten Monate bei einer grösseren Anzahl von Drüsen in sämmtlichen adelomorphen Zellen plattgedrückte Kerne vorkommen, während sie in anderen Labdrüsen desselben Individuums noch durchwegs kugelig sind und in der Mitte des Zellkörpers sitzen; in der Beschaffenheit des letzteren ist dabei keinerlei Unterschied zu erkennen. Die secretorischen Veränderungen der adelomorphen Zellen konnte ich bei Kätzchen aus den ersten Wochen nach der Geburt in ähnlicher Weise, wie sie von Heidenhain bei ausgewachsenen Thieren beschrieben worden sind, beobachten. Doch schien mir die Aufquellung der Zellkörper und die Abplattung der Kerne im Hungerzustande eine viel stärkere zu sein, als dies später je wieder vorkommt. (Vergl. Fig. 29 und 30.) Dass die Vermehrung der adelomorphen Zellen durch fortlaufende Theilungsprocesse erfolgt, scheint mir nicht zweifelhaft zu sein, denn es fehlt auch in den späteren Wachsthumsperioden nicht an Bildern, gleich denen, welche ich schon oben vom neugeborenen Kätzchen erwähnt habe.

Über die Schleimdrüsen des Magens und deren Entwicklung.

Als ich an die Untersuchung der Entwicklungs- und Wachsthumsverhältnisse der Magenschleimdrüsen ging, machte sich alsbald das Bedürfniss geltend, an erwachsenen Individuen vorerst den Sitz und die Eigenthümlichkeiten dieser Drüsen, sowie ihr Verhältniss zu den Labdrüsen festzustellen und die vielfach widersprechenden Angaben der Autoren über diesen Punkt einer eingehenden Prüfung zu unterziehen.

Bei der erwachsenen Katze finden sich die Magenschleimdrüsen ausschliesslich in der Regio pylorica, und zwar gehören sie sämmtlich dem zusammengesetzt schlauchförmigen Typus an. Ihr Bereich begrenzt sich durch eine Linie, welche in dem con-

©Akademie d. Wissenschaften Wien; download unter www.biologiezentrum.at

trahirten Magen an der kleinen Curvatur etwa 4, an der grossen Curvatur 2·6 Ctm. von dem Pylorus entfernt ist und sowohl an der vorderen als an der hinteren Magenwand einen nach links leicht convexen Bogen beschreibt. In diesem Gebiete fehlen die Labdrüsen vollständig. An der linken Grenze findet sich eine intermediäre Zone, wie sie Ebstein beschrieben hat, nicht, hingegen beobachtete ich an einer grossen Zahl longitudinaler Durchschnitte aus mehreren Mägen constant einen anderen Modus des Überganges zwischen den beiden Drüsenarten. Der Bezirk der Labdrüsen begrenzt sich gegen die Regio pylorica hin, wie schon oben erwähnt worden ist, durch eine Zone von kurzen Labdrüsen, welche durch relativ bedeutend überwiegende Länge der Vorräume ausgezeichnet sind; an diese schliesst sich nun eine kleine Anzahl von Drüsen, die in ihrer Form den Labdrüsen gleichen, aber nur ganz vereinzelte delomorphe Zellen enthalten. Die Zahl der letzteren nimmt in diesen Drüsen nach rechts hin rasch ab und reducirt sich endlich nur mehr auf eine oder zwei für jeden Drüsenkörper. An manchen Schnitten erscheinen von solchen Drüsen nur etwa zwei bis drei, an anderen aber 10—14 und darauf hin folgen nur mehr Schleimdrüsen, an denen echte delomorphe Zellen nicht mehr vorkommen. Diese Übergangsformen erstrecken sich daher höchstens auf eine 1—1·5 Mm. breite Zone der Schleimhaut. Verhältnissmässig selten beobachtete ich bei der Katze, dass in der Mitte dieser Übergangsformen oder zwischen den ersten Schleimdrüsen eine einzelne oder eine kleine Gruppe von Labdrüsen mit der gewöhnlichen Zahl delomorpher Zellen eingestreut war.

Für den Magen des Hundes kann ich der Angabe Ebstein's [1] vollkommen beistimmen, dass an der Grenze der Pylorusregion eine intermediäre Zone von etwa 1 Ctm. Breite besteht, in welcher zwischen den Schleimdrüsen allenthalben einzelne gewöhnliche Labdrüsen eingestreut sind; doch fehlen auch hier nicht die oben erwähnten Übergangsformen mit sehr spärlichen delomorphen Zellen.

Vom Menschen habe ich sichere Beobachtungen nur an älteren Embryonen und an Kindern bis zum fünften Lebensjahre.

---

[1] W. Ebstein, l. c.

©Akademie d. Wissenschaften Wien; download unter www.biologiezentrum.at

Von den untersuchten Objecten aus diesem Zeitraume können mindestens 20 Mägen als sehr gut conservirt bezeichnet werden. An ihnen zeigte sich die Schleimhaut der Pylorusgegend einzig nur von Schleimdrüsen eingenommen, welche nirgends delomorphe Zellen erkennen liessen. Dieser Schleimhautregion schliesst sich nach links hin eine intermediäre Zone an, welche relativ mindestens doppelt so breit ist als wie beim Hunde, und in welcher zunächst zwischen den Schleimdrüsen auch zahlreiche Labdrüsen mit ganz vereinzelten delomorphen Zellen vorkommen. Weiter nach links hin treten zwischen diesen auch die gewöhnlichen Formen der Labdrüsen auf und erst ganz allmälig erfolgt der Übergang in jenes Schleimhautgebiet, welches ausschliesslich von den letzteren besetzt ist. Die Existenz einer so breiten Übergangszone ist wohl mit die Veranlassung, dass die Angaben der Autoren über den Sitz der Schleimdrüsen des menschlichen Magens so weit auseinandergehen. Ich verweise in Bezug auf die einschlägige Literatur, insbesondere auf die Dissertationen von Jukes [1] und Brümmer [2] von denen die letztere auch Beobachtungen über die Vertheilung der Schleimdrüsen bei anderen Thieren enthält.

Seit Bruch [3] und Cobelli [4] hat in die meisten anatomischen und histologischen Handbücher die Angabe dieser Autoren Eingang gefunden, dass in der Tunica propria der Pylorusschleimhaut Gruppen von kleinen acinösen Drüschen vorkommen. Für die von mir untersuchten Thiere und für den Menschen muss ich dies entschieden in Abrede stellen. Man begegnet allerdings mitunter Bildern, welche den Anschein von acinösen Drüsen erwecken, allein nach Durchmusterung einer grossen Zahl von Präparaten gewann ich die Überzeugung, dass es sich dann nur um schräg

---

[1] John Jukes, Beiträge zum histologischen Bau der Labdrüsen. Dissert. Göttingen 1872.

J. Brümmer, Anatomische und histologische Untersuchungen über den zusammengesetzten Magen verschiedener Säugethiere. Dissert. Leipzig 1876.

[3] C. Bruch, Über Magenkrebs und Hypertrophie der Magenhäute in anatom. und klin. Hinsicht. Henle und Pfeufer's Zeitschr. f. rat. Med. 8. Bd., S. 249, 1849.

[4] R. Cobelli, Le Ghiandole acinose della parte pilorica dello Stomaco. Sitzgsber. d. kais. Akad. d. Wissenschaften. 50. Bd., 1. Abthlg., S. 483, 1865.

©Akademie d. Wissenschaften Wien; download unter www.biologiezentrum.at

durchschnittene Schleimdrüsenkörper handelt. Dass solche Schrägschnitte von Drüsenschläuchen selbst an genau senkrechten Durchschnitten der Schleimhaut gerade in der Pylorusgegend häufig zur Ansicht kommen, ist zum Theil darin begründet, dass ein nicht geringer Theil der Drüsen wegen der hier reichlich vorhandenen solitären Follikel schief in der Schleimhaut steckt und dann darin, dass die Körper der Schleimdrüsen nicht immer gerade gestreckt, sondern vielfach leicht hin und hergebogen sind. Beim Menschen habe ich dem gegenüber in einzelnen Fällen ganz nahe an der Pylorusklappe eine vereinzelte acinöse Schleimdrüse in dem submucösen Bindegewebe gesehen, ein Vorkommen, welches jedenfalls als ein ausnahmsweises zu betrachten ist.

Bei Katze und Hund habe ich ausser in der pylorischen Magengegend niemals Schleimdrüsen gefunden. Beim Menschen aber kommen solche constant an der Cardia, rings um die Mündung des Speiserohres vor. Es sind dies dieselben Gebilde, welche Kölliker [1] schon vor vielen Jahren als „Cardialdrüsen" in die Literatur eingeführt hat. Sie wurden, wie es scheint zuerst von Bruch [2] gesehen und später insbesondere durch Cobelli [3] näher untersucht. Der letztere Autor verlegte sie in das unterste Ende des Ösophagus, während sie nach Kölliker „an der Grenze zwischen Magen und Ösophagus, aber noch mehr im Bereiche des letzteren einen vollständigen Ring von etwa 2''' Breite bilden". Bruch hatte sie ganz im Bereiche des Magens, „zunächst der Cardia" gesehen. Alle diese Autoren bezeichnen als Form dieser Drüsen die acinöse und als ihren Sitz die Tunica propria der Schleimhaut. In neuester Zeit hat noch W. Krause [4] mit den Worten ihrer Erwähnung gethan: „Am untersten Ende des Ösophagus sitzen kleinere, rundliche acinöse Drüsen oberflächlicher in der Muscosa selbst".

Nach meinen eigenen zahlreichen Beobachtungen sind die Cardialdrüsen in Form und Bau den Schleimdrüsen der Pylorus-

---

[1] A. Kölliker, Mikroskopische Anatomie, II. Bd., 2. Hälfte, S. 128.

[2] C. Bruch, l. c. S. 275.

[3] R. Cobelli, Le Ghiandole acinose della Cardia. Sitzgsber. der kais. Akad. d. Wissenschaften. 53. Bd., 1. Abthlg., S. 250 (1866).

[4] W. Krause, Handbuch der menschlichen Anatomie, 1. Bd., S. 205 (1876).

©Akademie d. Wissenschaften Wien; download unter www.biologiezentrum.at

region vollkommen gleich, also tubulöse Drüsen und gehören ganz in das Bereich der Magenschleimhaut. Ihre Anordnung ist nicht durchwegs dieselbe, sondern hängt von gewissen individuellen Differenzen in der Art des Überganges der Schleimhaut des Speiserohres in die des Magens ab. Bei einer Anzahl von Kindern aus dem ersten bis vierten Lebensjahre fand ich die Abgrenzung der Schleimhaut, namentlich des geschichteten Epithels der hier völlig drüsenlosen Speiseröhre von dem des Magens rundum ganz scharf und unvermittelt. Knapp an diese Grenzlinie schliesst sich eine Anzahl von zusammengesetzt schlauchförmigen Schleimdrüsen, die an der kleinen Curvatur etwa 5 Mm. weit, entlang der grossen Curvatur kaum 2 Mm. weit sich in den Magen hineinerstrecken. Der Übergang dieser Cardialdrüsen zu den Labdrüsen ist zumeist ein ganz plötzlicher, stellenweise aber gibt es an der Grenze beider auch einzelne Labdrüsen, welche nur spärliche delomorphe Zellen enthalten.

Bei einer Anzahl anderer Kinder aus derselben Altersperiode reichte das geschichtete Epithel der Speiseröhre zunächst ununterbrochen bis an deren mit freiem Auge sichtbare untere Grenze. Unmittelbar vor derselben veränderte jenes Epithel insoferne seinen Charakter, als die Cylinderzellen der tiefsten Lage ausserordentlich stark in die Länge gezogen erschienen; an einzelnen, ganz scharf umschriebenen Stellen fehlten da die oberflächlichen ganz platten Zellenlagen und waren durch Cylinderzellen ersetzt, welche in jeder Hinsicht denen des Magens glichen. Verfolgte man nun an den longitudinalen Schnitten die Schleimhaut bis über die Grenze des Speiserohres, so erschienen gleich zu Beginn des Magens zusammengesetzt schlauchförmige Drüsen, welche durch zwei bis drei zwischengelagerte Inselchen von geschichtetem Epithel (gleich jenem des unteren Speiseröhrenendes) in kleine Gruppen abgetheilt waren. Endlich aber schlossen sie sich ohne irgend eine besonders markirte Grenze den Labdrüsen an. Es sind dies Fälle, wie sie offenbar Kölliker vor sich hatte und auf welche die oben citirte Stelle aus diesem Autor wohl bezogen werden könnte. Eine systematische Durchsicht der ganzen Circumferenz der Speiseröhrenmündung an fortlaufenden longitudinalen Schnitten brachte mich aber zur Überzeugung, dass sich das Verhältniss richtiger so ausdrücken lässt, dass alle hier

befindlichen Schleimdrüsen dem Magen angehören und zwischen sie einzelne streifenförmige Inselchen von Ösophagus-Epithel vorgeschoben sind. Diese Auffassung scheint mir auch schon mit Rücksicht auf die erst erwähnten Fälle gerechtfertigt.

Bei menschlichen Embryonen und neugeborenen Kindern fand ich diese Cardialdrüsen nur sehr spärlich entwickelt, bezüglich der Schleimhautgrenze zwischen Magen und Speiseröhre aber ganz analoge individuelle Differenzen wie bei den älteren Kindern.

Ich habe im Vorstehenden wiederholt von Labdrüsen mit vereinzelten delomorphen Zellen gesprochen, welche an der Grenze zwischen Lab- und Schleimdrüsenregion vorkommen. Man könnte mir vielleicht entgegenhalten, es seien dies nicht Labdrüsen, sondern Schleimdrüsen, welche delomorphe Zellen enthalten. Ich habe diese, wie es scheinen möchte, an sich ziemlich unwesentliche Alternative einer näheren Prüfung unterworfen, weil sie mir für die wiederholt aufgeworfene Frage der Specificität der beiden Drüsenarten von Bedeutung schien, dann aber mit Rücksicht auf die zwischen Nussbaum[1] einerseits und Grützner[2] und Heidenhain[3] andererseits schwebende Controverse über die Existenz vereinzelter delomorpher Zellen in den Schleimdrüsen. Nachdem schon früher mehrere Autoren (Gerlach, Mayer, Henle) die Mittheilung gemacht hatten, dass sie in einzelnen Fällen beim Menschen in den Drüsen der Pylorusgegend Labzellen gefunden haben, ist insbesondere Klein[4] mit der Ansicht hervorgetreten, dass von einem Gegensatze zweier Arten von Magendrüsen, wie ihn die meisten Forscher festhielten, nicht die Rede sein könne. Als dann Ebstein auf die mannigfache Übereinstimmung in den Eigenschaften der adelomorphen Zellen und der Zellen der Schleimdrüsen aufmerksam gemacht hatte, standen

---

[1] M. Nussbaum, Über den Bau und die Thätigkeit der Drüsen. III. Mittheilung. Archiv f. mikroskop. Anatomie, 16. Bd., S. 532 (1879).

[2] P. Grützner, Über Bildung und Ausscheidung von Fermenten. Pflüger's Archiv, 20. Bd., S. 395 (1879).

[3] R. Heidenhain, Physiologie der Absonderungen.

[4] E. Klein in Stricker's Handbuch der Lehre von den Geweben, 1. Bd., S. 390.

[5] W. Ebstein, l. c.

©Akademie d. Wissenschaften Wien; download unter www.biologiezentrum.at

manche Autoren nicht an, diese geradezu als identisch zu bezeichnen. Dadurch und nicht minder durch die Lehre Heidenhain's und seiner Schule von der identischen Function dieser beiden Zellenarten war scheinbar ein neues Moment gegen die morphologische Trennung von Schleim- und Labdrüsen gegeben. Erst in letzterer Zeit hat man wieder wesentliche Unterscheidungsmerkmale zwischen jenen Zellen hervorgehoben. Langley und Sewall[1] betonen, dass sich die adelomorphen Zellen des ruhenden Magens bei Untersuchung in frischem Zustande durch reichliche Granulirung von den hellen, fast homogenen Zellen der Pylorusdrüsen in charakteristischer Weise unterscheiden. Auch Heidenhain[2] führt dasselbe Unterscheidungsmerkmal an und bemerkt, dass Sertoli und Negrini[3] schon früher auf dasselbe aufmerksam gemacht haben. Ich selbst war in der Lage, mich wiederholt bei der Katze von der Richtigkeit dieser Thatsache zu überzeugen und möchte denn doch überdies darauf hinweisen, dass die Formen der fraglichen Zellen so prägnante Unterschiede aufweisen, dass man über dieselben wohl nicht hinwegsehen darf. Die Abbildungen bei den allermeisten Autoren zeigen dieselben so klar, dass ich es für überflüssig erachte, weiter darauf einzugehen. Endlich ist auch noch das zeitweilige Vorkommen von gelbem körnigem Pigment in den Zellen der Schleimdrüsen für diese eigenthümlich und es dürfte nicht überflüssig sein, besonders hervorzuheben, dass namentlich die in der Grenzregion befindlichen Labdrüsen mit nur vereinzelten delomorphen Zellen sich gegebenen Falles stets durch den gänzlichen Mangel an Pigment vor den pigmentirten Schleimdrüsen auszeichneten. Auch die Angabe Nussbaum's, dass beim Hunde in der Pylorusregion einzelne delomorphe Zellen an den Schleimdrüsen vorkommen, war geeignet, die Meinung zu erwecken, dass die letzteren denn doch nichts Anderes als modificirte Labdrüsen vorstellen

---

[1] J. N. Langley and H. Sewall, On the Changes in Pepsin-forming Glands during Secretion. Proceedings of the royal society 1879, Nr. 198, S. 383.

[2] R. Heidenhain, Physiologie der Absonderungen, S. 101.

[3] Sertoli e Negrini im Archivio di medicina veterinaria 1878 (mir nicht zugänglich).

©Akademie d. Wissenschaften Wien; download unter www.biologiezentrum.at

dürften. Ich kann zwar für Hund, Katze und Mensch bestätigen, dass in den echten Schleimdrüsen nicht selten einzelne Zellen zur Beobachtung kommen, welche sich durch Überosmiumsäure auffallend dunkler färben als die anderen. Ich muss mich aber den Auseinandersetzungen Grützner's und Heidenhain's völlig anschliessen, welche den Nachweis erbracht haben, dass die Reaction mit Überosmiumsäure allein nicht massgebend sein kann, um die von Nussbaum beschriebenen Zellen als delomorphe zu deuten, und dass durch andere Methoden, welche in den Labdrüsen die delomorphen Zellen auf das prägnanteste hervortreten lassen, in den Schleimdrüsen keine solchen sichtbar werden. Es wird vielmehr Jedermann zugestehen müssen, dass die Überosmiumsäure auch in den Lieberkühn'schen Drüsen, ja selbst in der Submaxillardrüse ähnliche Gebilde zum Vorschein bringt, wo man an delomorphe Zellen doch nicht denken kann.

Bezüglich der oben angedeuteten älteren Beobachtungen über das Vorkommen von Labzellen in den Pylorusdrüsen des Menschen möchte ich bei aller Achtung vor den Untersuchungsergebnissen jener Autoren doch glauben, dass sie wegen der Unzulänglichkeit der damaligen Methodik und wegen der zu jener Zeit noch sehr mangelhaften Kenntniss der histologischen Eigenschaften der Magendrüsen, heute nicht mehr ganz stichhältig sind. Wer gewöhnt ist, die Magenschleimhaut nur an geeigneten Thieren zu untersuchen, der ahnt kaum die Schwierigkeiten, welche sich der sicheren Unterscheidung der delomorphen Zellen in den Drüsen des menschlichen Magens auch heute noch entgegenstellen.

Musste ich nun nach den vorstehenden Beobachtungen und Erwägungen die scharfe Trennung der Drüsen des Magens in zwei Arten, die man als Lab- und Schleimdrüsen bezeichnet, für berechtiget und die delomorphen Zellen als charakteristische und ausschliessliche Attribute der Labdrüsen halten, so hat mir die Untersuchung der Entwicklung der anderen Drüsenart den entschiedensten Beweis dafür geliefert.

Meines Wissens ist die erste Anlage und die weitere Ausbildung der Schleimdrüsen des Magens bisher noch niemals Gegenstand eines besonderen Studiums gewesen. Ausser der von mehreren Autoren betonten Thatsache, dass die Drüsen der Pylorusregion sich früher und rascher entwickeln, als wie die

©Akademie d. Wissenschaften Wien; download unter www.biologiezentrum.at

Labdrüsen, findet sich nur noch bei Sewall [1] die einigermassen überraschend klingende Angabe, dass bei Schafembryonen von $4^3/_4$—$11^1/_4$ engl. Zoll Körperlänge in den Schleimdrüsen constant delomorphe Zellen auftreten, die bei Embryonen von 12 Zoll aufwärts wieder verschwunden sind.

Das erste Erscheinen von Drüsenanlagen in der Pylorusregion habe ich an Katzenembryonen von 5 Ctm. Körperlänge beobachtet; doch waren an diesen noch grosse Strecken des Epithels von ihnen völlig frei, so dass auch die der Drüsenentwicklung vorausgehenden Zustände des Epithelstratums untersucht werden konnten. Dieses zeigte sich an Schnitten nahe dem Pylorus in Rücksicht auf die pyramidenförmigen Zellen und die Ersatzzellen mit dem Epithel des Magenkörpers ganz übereinstimmend, jedoch fiel sofort auf, dass die oben beschriebenen grossen kugeligen oder ellipsoidischen Zellen in der Tiefe des Epithels völlig fehlten. An Schnitten, welche etwa 3—4 Mm. vom Pylorus entfernt geführt worden waren, kamen diese Zellen zuerst vereinzelt, dann aber immer reichlicher vor. Es ergab sich ferner, dass in der Regio pylorica zwischen den gewöhnlichen Epithelzellen kürzere, besonders durch ihre Blässe und feine Granulirung ausgezeichnete cylindrische Zellen auftreten, welche entweder nur einzeln oder zu zwei oder mehreren gruppirt erscheinen. Von diesen Zellengruppen bis zu ganz exquisiten balgähnlichen Drüsenanlagen finden sich zahlreiche Übergangsstufen (Fig. 36).

Die Drüsenanlagen selbst unterscheiden sich ganz prägnant von den primitiven Anlagen der Labdrüsen dadurch, dass die sie zusammensetzenden Zellen sämmtlich cylindrisch sind und langgestreckt eiförmige Kerne besitzen. Ihre äussere Gestalt zeigt aber kaum einen wesentlichen Unterschied, mit Ausnahme etwa, dass sie der Mehrzahl nach etwas breiter sind. Bei ihrer ersten Entstehung ganz in dem Epithelstratum gelegen, wachsen sie sehr bald über die Basalfläche desselben hinaus und werden dann mit ihrem Grunde in grubige Vertiefungen des Schleimhautbindegewebes aufgenommen. Die Vorräume sind so wie bei den Labdrüsen zuerst dadurch angedeutet, dass die inneren Enden der zunächst liegenden Pyramidenzellen sich gegen die Mündung des Drüsen-

[1] H. Sewall, l. c. 325.

lumens herüberneigen und diese begrenzen, während die tieferen Partien der Schlauchwand von den eigentlichen cylindrischen Drüsenzellen hergestellt werden. So findet man die primitiven Anlagen der Schleimdrüsen bei Katzenembryonen von 6—6·8 Ctm. Körperlänge. Schon an Embryonen von 8·5 Ctm. zeigten sich zahlreiche Schleimdrüsen mit gespaltenem Körper und zwischen ihnen die Schleimhautsepta bereits ansehnlich entwickelt. Die Spaltung der Drüsenkörper erfolgt auch hier anfangs durch leistenförmige Erhebungen der Drüsenzellen von den blinden Enden her, später auch ganz gewöhnlich von der Seitenwand der Drüsenkörper.

Betreffs der weiteren Ausbildung der Form und betreffs der Vermehrung der Schleimdrüsen will ich, um bereits Gesagtes nicht wiederholen zu müssen, nur anführen, dass ich in diesen Vorgängen keinerlei wesentliche Differenz gegenüber den Labdrüsen aufzufinden vermochte.

Die Ausbildung der feineren Structur der Magenschleimdrüsen bezieht sich vor Allem auf die Vermehrung der cylindrischen Drüsenzellen und dann auf einige Veränderungen in den Eigenschaften derselben. Die erstere erfolgt, wie wohl kaum zu bezweifeln ist, ausschliesslich durch Theilung der präexistenten Zellen. Erscheinungen, die darauf bezogen werden können, finden sich bei jüngeren Katzenembryonen vorzüglich an dem blinden Ende der Drüsenkörper; es sind hier die Drüsenzellen stets dichter gehäuft, weniger scharf von einander abgegrenzt und ihre Kerne stehen häufig nicht durchwegs in derselben Höhe der Zellen. Kugelige oder ovale Ersatzzellen, wie sie in dem Oberflächenepithel zur Regel gehören, kommen zwischen den Drüsenzellen ebenso wenig zur Beobachtung als wie im ausgewachsenen Zustande.

Die sichtbaren Veränderungen in den Eigenschaften der Drüsenzellen bestehen zunächst darin, dass die Contouren der Zellen schärfer werden, die Granulirung des Zellleibes eine noch zartere und spärlichere wird und dass der nach innen vom Kern gelegene Theil des Zellleibes an Länge zunimmt. Der Kern selbst ist noch bei älteren Embryonen (11·7 Ctm. Körperlänge) sehr langgestreckt, mit seinem längeren Durchmesser dem des Zellkörpers parallel gestellt, aber nun stets ganz im Grunde des

©Akademie d. Wissenschaften Wien; download unter www.biologiezentrum.at

letzteren gelagert. Gegen das Ende der Embryonalperiode und in den ersten zwei bis drei Lebenswochen erscheint dann der Kern kugelig oder kurz oval und zwar ebenso an Thieren, welche während der Verdauung, als an solchen, welche nach 24—36stündigem Hunger getödtet worden waren. Erst nach Ablauf der dritten Lebenswoche fand ich bei hungernden Thieren jene eigenthümliche platt linsenförmige Gestalt des Kernes und zwar früher im Grunde als an der Seitenwand der Drüsenkörper. Auch die übrigen von Ebstein[1] angeführten secretorischen Veränderungen der Zellen waren bei Thieren aus den ersten zwei bis drei Lebenswochen sehr wenig ausgeprägt, insbesondere fand ich die Drüsen niemals mit gelblichem Pigment besetzt. Bezüglich des letzteren muss ich übrigens bemerken, dass es nach meinen Erfahrungen auch bei der ausgewachsenen Katze nicht als eine dem Verdauungszustande zukommende Eigenthümlichkeit angesehen werden kann. Ich beobachtete dasselbe sowohl in der Lichtung, als auch in den Zellen sämmtlicher Schleimdrüsen an einer Katze, der durch $2^1/_2$ Tage jegliche Nahrung entzogen war und deren Magen bei der Section vollkommen leer gefunden wurde, in grösserer Menge, als ich dies je überhaupt gesehen habe.

Endlich möchte ich noch hervorheben, dass ich an Embryonen von Katzen, Kaninchen und Schweinen und ebenso an menschlichen Embryonen zu keiner Zeit ihrer Entwicklung inmitten der Schleimdrüsenregion des Pylorus delomorphe Zellen an den Schleimdrüsen gefunden habe, wie dies Sewall von Schafsembryonen angibt.

An der Grenze zwischen Lab- und Schleimdrüsenregion konnte ich bei älteren Katzenembryonen sowie bei neugeborenen Hündchen und Kätzchen ein ganz analoges Verhalten constatiren, wie es oben für den ausgewachsenen Zustand beschrieben worden ist. Bei Katzenembryonen von 5 und 5·3 Ctm. Körperlänge fanden sich ebenfalls schon die primitiven Anlagen von Lab- und Schleimdrüsen mit ihren charakteristischen Eigenschaften neben einander und einzelne der ersteren zwischen den letzteren eingestreut.

Aus den vorstehenden Mittheilungen ergibt sich, dass die Schleimdrüsen des Magens sich nach demselben Modus entwickeln

---

[1] W. Ebstein, l. c.

©Akademie d. Wissenschaften Wien; download unter www.biologiezentrum.at

und ausbilden wie die Labdrüsen und insbesondere, dass auch sie von Anfang an in dem Epithelstratum ohne Betheiligung des Bindegewebes entstehen. Es ist jedoch schon von vorneherein ein durchgreifender Unterschied zwischen beiden damit gegeben, dass die Zellen, aus denen sich ihre primitiven Anlagen aufbauen, ganz differenter Natur sind. Damit ist, wie ich glaube, ein neuer und unanfechtbarer Beweis für die Specificität beider Drüsenarten erbracht.

Anhang.

Ich habe Eingangs dieser Abhandlung erwähnt, dass ich es als eines der Ziele meiner Untersuchungen betrachtet habe, jenen Entwicklungszustand der Drüsen des Magens festzustellen, mit welchem die specifische verdauende Fähigkeit des Magensecretes zuerst erscheint. Die collegiale Freundlichkeit, mit welcher Prof. Huppert die Feststellung und die Durchführung der erforderlichen chemischen Operationen übernommen hatte, eröffnete mir die Aussicht auf günstigen Erfolg. Allein der Mangel an hinreichendem verwerthbarem Materiale gestattete es nicht, diese Untersuchungsreihe zu dem erwünschten Abschluss zu bringen. Nichtsdestoweniger haben sich einzelne bemerkenswerthe Resultate ergeben, welche ich in Folgendem kurz mittheilen will. Es wurden im Ganzen acht Mägen von frischen menschlichen Embryonen zur Untersuchung verwendet und zwar wurde stets der Inhalt des Magens für sich und in einigen Fällen nebstdem die Schleimhaut auf die Fähigkeit, Fibrin in Pepton zu überführen, geprüft; in den letzteren Fällen wurden kleine Theile der Magenschleimhaut aus der Mitte der grossen Curvatur und aus der Regio pylorica für die mikroskopische Untersuchung zurückbehalten.

Der Inhalt des Magens reagirt, wie ich auch in vielen anderen Fällen constatiren konnte, bei menschlichen Embryonen entschieden alkalisch, bei reifen todtgeborenen Kindern aber bald neutral, bald sauer, und nur wenn ihm, wie dies häufig vorkommt, gallig gefärbtes Meconium beigemengt war, beobachtete ich auch an den letzteren alkalische Reaction.

Das auf seine verdauende Fähigkeit zu prüfende Object wurde mit etwa 500 CCm. einer Salzsäure von 0·25% vermengt

©Akademie d. Wissenschaften Wien; download unter www.biologiezentrum.at

und mit ausgewaschenem, durch Alkohol entwässertem Fibrin in einem offenen Wasserbade durch drei bis fünf Stunden einer Temperatur von 35—40° C. ausgesetzt. In dasselbe Wasserbad wurde eine Controlprobe mit Salzsäure und Fibrin allein eingesetzt. Nach Ablauf der angegebenen Zeit wurde der Zustand des Fibrins und der Flüssigkeit in den beiden Proben constatirt und verglichen. Die filtrirten Flüssigkeiten wurden nun durch vorsichtiges Neutralisiren mit kohlensaurem Natron auf das Vorhandensein von Parapepton geprüft und selbst wenn letzteres nicht nachweisbar war, wurde die neutralisirte Flüssigkeit mit Bleihydrat gekocht, das Filtrat mit Schwefelwasserstoff behandelt, und hierauf zur gänzlichen Entfernung des letzteren über freiem Feuer erhitzt. Ehe man zur Peptonreaction schritt, wurde eine Probe der so vorbereiteten Flüssigkeiten durch Zusatz von Essigsäure und Ferrocyankalium auf rückgebliebene Spuren von fällbarem Eiweis geprüft und wenn keine solchen nachgewiesen werden konnten, mittelst der Biuret-Reaction der Gehalt an Pepton untersucht. Ausser dieser, als massgebend erachteten Reaction kamen zur Controle noch andere in Anwendung, so: Zusatz von Phosphorwolframsäure, Gerbsäure, die Millon'sche, die Xantoprotein-Reaction u. s. w.

Die Ergebnisse dieser von Prof. Huppert ausgeführten Untersuchungen sind in der nachstehenden Tabelle zusammengefasst.

Entwicklungsperiode	Probe mit dem Mageninhalt	Probe mit der Magenschleimhaut
Menschlicher Embryo aus dem Anfang des 6. Monates	negativ	—
Menschlicher Embryo aus der Mitte des 6. Monates		—
Menschlicher Embryo aus der Mitte des 6. Monates		Spur von Pepton
Menschlicher Embryo aus dem Ende des 6. Monates		erhebliche Menge von Pepton
Menschlicher Embryo aus der Mitte des 9. Monates .		—

©Akademie d. Wissenschaften Wien; download unter www.biologiezentrum.at

Entwicklungsperiode	Probe mit dem Mageninhalt	Probe mit der Magenschleimhaut
Menschlicher Embryo aus dem Ende des 9. Monates.	Pepton	—
Reifes todtgeborenes Kind mit Syphilis congenita.		—
Reifes, normales, todtgebornes Kind		Pepton

Die vorstehende Zusammenstellung zeigt zunächst, dass die Elemente der Magendrüsen im Embryo Pepsin enthalten, lange ehe dasselbe in das Secret übergeht. Während die Schleimhaut aus dem Ende des sechsten Monates schon erhebliche Mengen von Pepton lieferte, war das Magensecret für sich selbst bei einem Embryo aus der Mitte des neunten Monates noch nicht zur Eiweissverdauung befähigt. Es ist dies um so auffallender, als sich thatsächlich nachweisen lässt, dass sowohl Lab- als Schleimdrüsen schon bei ihrer ersten Entstehung ein Secret absondern, welches in Gestalt von hellen Kugeln in dem Ausgang der primitiven Drüsenanlagen zu erkennen ist. (Vergl. Fig. 12 und 36.)

Der Umstand, dass zwischen den Embryonen aus der Mitte und aus dem Ende des sechsten Monates sich eine so bedeutende Differenz in der verdauenden Fähigkeit der Magenschleimhaut ergab, ist bemerkenswerth, weil, wie aus den früheren Auseinandersetzungen hervorgeht, gerade in diesem Monate die histologische Ausbildung der Labdrüsen sowohl bezüglich der delomorphen als der adelomorphen Zellen sehr erhebliche Fortschritte macht. Speciell in den beiden in Frage kommenden Fällen zeigte sich darin insoferne ein beträchtlicher Unterschied, als bei dem älteren Embryo die Zahl der fertigen delomorphen Zellen eine ganz auffallend grössere war. In Betreff der adelomorphen Zellen gelang es mir nicht, prägnante Differenzen mit Sicherheit festzustellen, doch schien mir an vielen Stellen der Präparate die Granulirung dieser Zellen bei dem jüngeren Embryo eine etwas dichtere zu sein. Die Schleimdrüsen des Pylorus zeigten in diesen beiden Fällen genau dieselben histologischen Charaktere.

©Akademie d. Wissenschaften Wien; download unter www.biologiezentrum.at

Da diese Beobachtung nur eine vereinzelte ist, und noch mehr, weil ich für die früheren Entwicklungsstadien das Materiale zu der chemischen Untersuchung nicht zu beschaffen vermochte, scheint es mir gerathen, an die besprochenen Verhältnisse für jetzt keine bestimmten Schlussfolgerungen zu knüpfen.

Erklärung der Abbildungen.[1]

Fig. 1. Epithel und Schleimhautschichte im senkrechten Durchschnitt Katzenembryo von 2·5 Ctm. K. L. H. IX/3. Vergl. S. 63.

2. Dasselbe von einem Katzenembryo von 6·8 Ctm. K. L. S. Immers. VIII/2. Vergl. S. 66 u. 73.

3. Epithelschichte im senkrechten Durchschnitte. Katzenembryo von 13·5 Ctm K. L. Immers. VIII/2. Vergl. S. 67.

4. Senkrechter Durchschnitt durch Epithel und Schleimhautbindegewebe. Im Grunde des ersteren finden sich nebst Ersatzzellen grosse ellipsoidische Zellen, die Vorläufer der Labdrüsenanlagen. Katzenembryo von 5·3 Ctm. K. L. Chromsäurepräparat H. IX/3. Vergl. S. 73.

5. Abgelöste Epithellage von der äusseren Fläche her gesehen. Die durch Hämatoxylin tief blau gefärbten, in der Zeichnung dunkel gehaltenen Kerne gehören den sub 4 bezeichneten Zellen an und lassen die Anordnung derselben erkennen. Katzenembryo von 5·3 Ctm. K. L. Chromsäurepräparat H. IX/3 Vergl. S. 73.

6. Senkrechter Durchschnitt durch die ganze Magenwand. In der Epithelschichte sind die primitiven Anlagen der Labdrüsen zu erkennen. Katzenembryo von 6·8 Ctm. K. L. H. V/2. Vergl. S. 62.

7. Dasselbe von einem menschlichen Embryo aus der zehnten Woche. H. V/2.

8. Die ersten Bildungsstufen der primitiven Labdrüsenanlagen im senkrechten Durchschnitte des Epithels. Katzenembryo von 6·8 Ctm. K. L. S. Immers. VIII/2. Vergl. S. 73.

---

[1] Die Abbildungen sind fast durchwegs aus Durchschnitten durch gehärtete Mägen entnommen, und zwar wenn nichts weiter bemerkt ist, aus der Mitte der grossen Curvatur. Wo die Herstellungsmethode nicht angeführt ist, beziehen sich die Abbildungen auf Präparate, welche in Müller'scher Flüssigkeit und Alkohol erhärtet und in Glycerin eingeschlossen waren. Die Zeichnungen sind unter Benützung von Hartnak'schen Luftlinsen oder eines Seibert'schen Immersionssystems Nr. VIII theils durch den Assistenten der anatomischen Anstalt, Herrn Dr. J. Horcička, theils durch die Herrn Med. cand. Kutik und Fähnrich angefertigt worden.

©Akademie d. Wissenschaften Wien; download unter www.biologiezentrum.at

Fig. 9 und 10. Primitive Anlagen der Labdrüsen im senkrechten Durchschnitte aus Katzenembryonen von 6·8 Ctm. K. L. S. Immers. VIII/2. Vergl. S. 74.

11. Dasselbe aus einem Katzenembryo von 8·5 Ctm. K. L. S. Immers. VIII/2. Vergl. S. 74.

12. Primitive Labdrüsenanlagen aus einem senkrechten Schleimhautdurchschnitte. Katzenembryo 5·3 Ctm. K. L. Chromsäurepräparat. H. IX/3. Vergl. S. 74.

13 und 14. Primitive Labdrüsenanlagen von einem menschlichen Embryo aus der zehnten Woche. Alkoholpräparat. H. IX/3. Vergl. S. 78.

15. Dasselbe von einem menschlichen Embryo aus der zwölften Woche. H. IX/3.

16. Vier Labdrüsen im Längsdurchschnitte; halbschematisch zur Darstellung der Formfolge. *a.* Katzenembryo von 8·5, *b.* von 11·7, *c.* von 13·7 Ctm. K. L., *d.* von einem fünf Tage alten Kätzchen. Vergl. S. 85.

17—20. Labdrüsen von menschlichen Embryonen aus senkrechten Durchschnitten von Überosmiumsäure-Präparaten, und zwar: Fig. 17 von einem Embryo aus dem Anfang des sechsten, Fig. 18 vom Ende des sechsten, Fig. 19 aus dem Ende des siebenten und Fig. 20 aus dem Ende des achten Monates. H. V/2. Vergl. S. 88.

21 und 22. Labdrüsen in der Längenansicht aus einem Katzenembryo von 11·7 Ctm. K. L. H. IX/2. Vergl. S. 100.

23 und 24. Querdurchschnitte von Labdrüsen aus einem Katzenembryo von 13·5 Ctm. K. L. S. Immers. VIII/2. Vergl. S. 101.

25. Zwei delomorphe Zellen mit Kernneubildung; aus Müller'scher Flüssigkeit. Katzenembryo von 13·5 Ctm. K. L. Vergl. S. 102.

26. Körper einer Labdrüse in der Längenansicht aus einem ein Tag alten Kätzchen. H. IX/3. Vergl. S. 102.

27. Dasselbe von einem fünf Tage alten Kätzchen. H. IX/3.

28. Querdurchschnitte von Labdrüsen mit Andeutung von Vermehrung adelomorpher Zellen aus einem fünf Tage alten Kätzchen. H. IX/2. Vergl. S. 104.

29. Querdurchschnitte von Labdrüsenkörpern nahe dem Grunde von einem hungernden $9^1/_2$ Wochen alten Kätzchen. H. IX/3. Vergl. S. 104. u. 112.

30. Querdurchschnitte von Labdrüsen nahe dem blinden Ende; aus einer ausgewachsenen durch $2^1/_2$ Tage hungernden Katze. Zugleich mit dem vorigen und in denselben Flüssigkeiten erhärtet (des Vergleiches wegen beigefügt). H. IX/3.

31. Labdrüsen eines menschlichen Embryo aus der Mitte des fünften Monates, nach Behandlung des Magens mit Ranvier'scher Alkoholmischung isolirt. H. IX/2. Vergl. S. 106.

„ 32. Querdurchschnitte durch Labdrüsenkörper von einem menschlichen Embryo aus der Mitte des neunten Monates. H. IX/2, Vergl. S. 106.

©Akademie d. Wissenschaften Wien; download unter www.biologiezentrum.at

Fig. 33. Labdrüsenkörper aus der Gegend des Fundus ventriculi in der Längenansicht nach Einwirkung von Überosmiumsäure aus einem reifen, todtgeborenen Kinde. IX/2. Vergl. S. 106.

34. Querdurchschnitte von Labdrüsenkörpern aus den tieferen Partien der Schleimhaut von demselben Objecte. H. IX/2. Vergl. S. 106.

35. Querdurchschnitte von Labdrüsenkörpern aus den tieferen Partien der Schleimhaut von einem zehn Jahre alten Mädchen. H. IX/2.

36. Erste Anlage von Schleimdrüsen der Regio pylorica aus einem Katzenembryo von 5·3 Ctm. K. L. Chromsäurepräparat H. IX/3. Vergl. S. 120.

37—39. Wachsthumsstufen von Schleimdrüsen der Regio pylorica, und zwar: Fig. 37 von einem Katzenembryo von 6·8 Ctm., Fig. 38 von 10 Ctm. und Fig. 39 von 11·7 Ctm. K. L. H. IX/2. Vergl. S. 121.

©Akademie d. Wissenschaften Wien; download unter www.biologiezentrum.at

Erratum.

Auf Seite 70, 9. Zeile von unten, soll es heissen **„Heidenhain“** statt Waldeyer.

©Akademie d. Wissenschaften Wien; download unter www.biologiezentrum.at

Fig. 33. Labdrüsenkörper aus der Gegend des Fundus ventriculi in der Längenansicht nach Einwirkung von Überosmiumsäure aus einem reifen, todtgeborenen Kinde. IX/2. Vergl. S. 106.

34. Querdurchschnitte von Labdrüsenkörpern aus den tieferen Partien der Schleimhaut von demselben Objecte. H. IX/2. Vergl. S. 106.

35. Querdurchschnitte von Labdrüsenkörpern aus den tieferen Partien der Schleimhaut von einem zehn Jahre alten Mädchen. H. IX/2.

36. Erste Anlage von Schleimdrüsen der Regio pylorica aus einem Katzenembryo von 5·3 Ctm. K. L. Chromsäurepräparat H. IX/3. Vergl. S. 120.

37—39. Wachsthumsstufen von Schleimdrüsen der Regio pylorica, und zwar: Fig. 37 von einem Katzenembryo von 6·8 Ctm., Fig. 38 von 10 Ctm. und Fig. 39 von 11·7 Ctm. K. L. H. IX/2. Vergl. S. 121.

©Akademie d. Wissenschaften Wien; download unter www.biologiezentrum.at

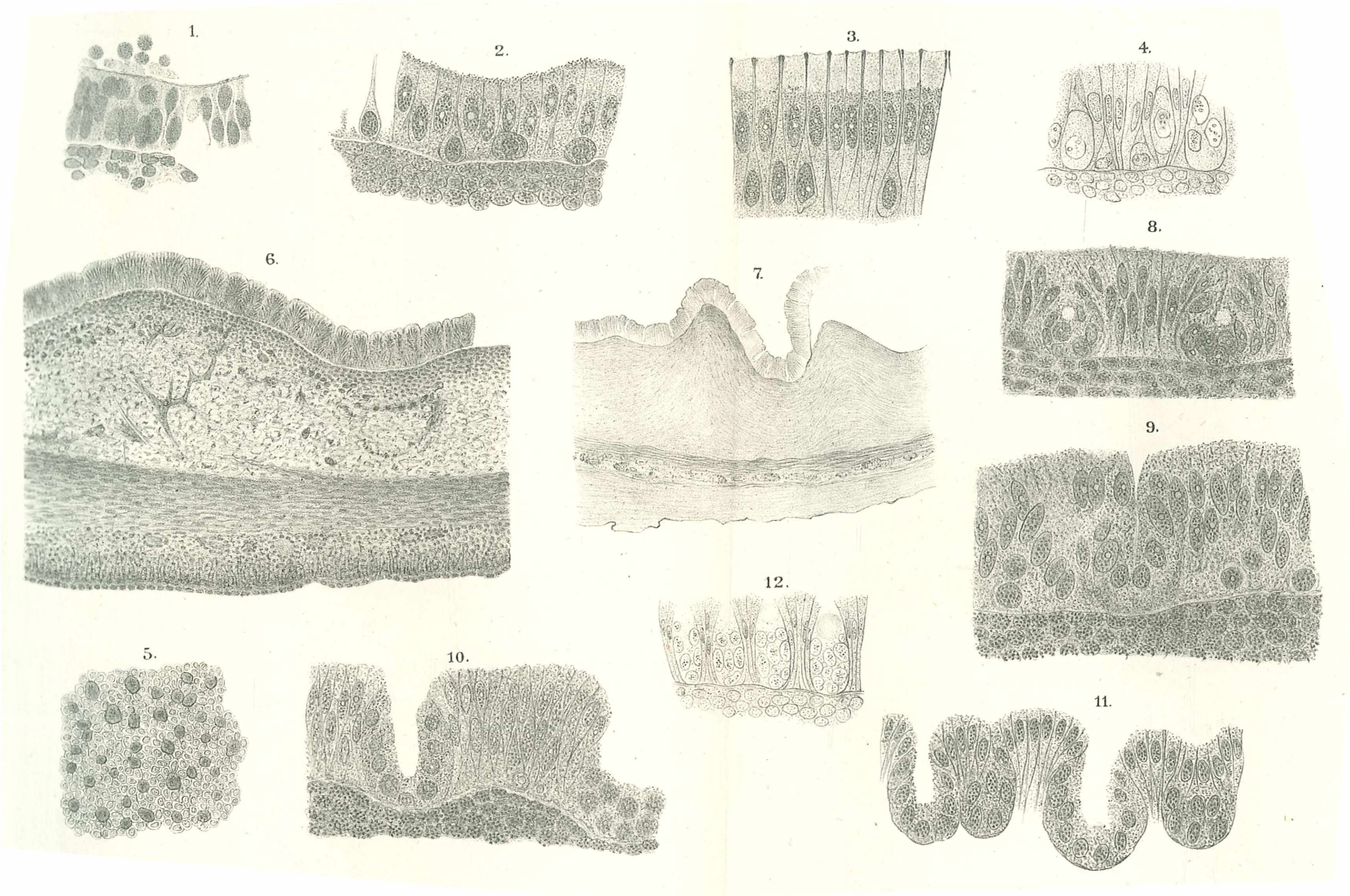

Lith. v. Dr. J. Heitzmann

K. K. Staatsdruckerei Wien

©Akademie d. Wissenschaften Wien; download unter www.biologiezentrum.at

©Akademie d. Wissenschaften Wien; download unter www.biologiezentrum.at

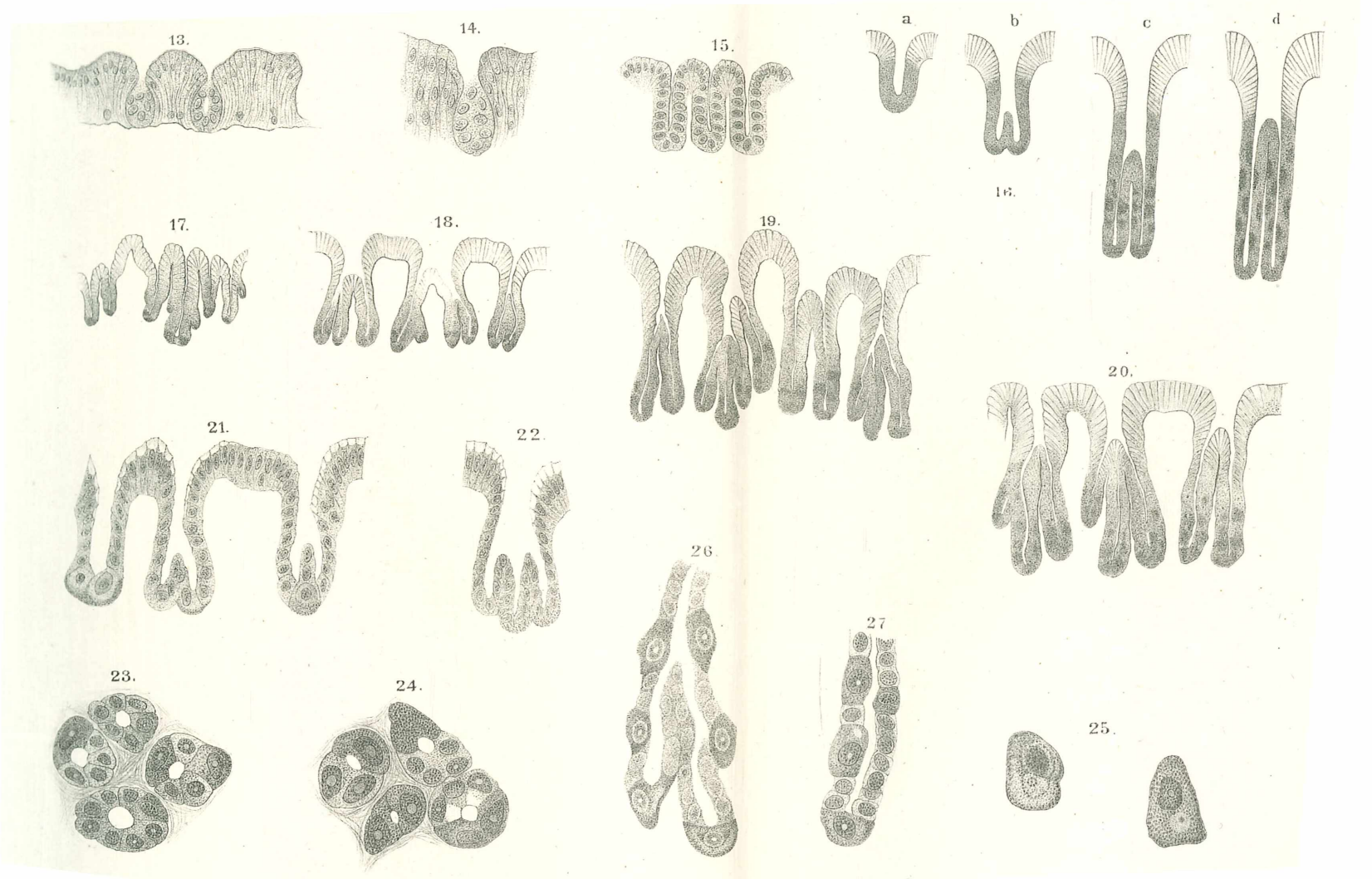

Lith. v. Dr. J. Heitzmann.

K. K. Staatsdruckerei Wien

©Akademie d. Wissenschaften Wien; download unter www.biologiezentrum.at

©Akademie d. Wissenschaften Wien; download unter www.biologiezentrum.at

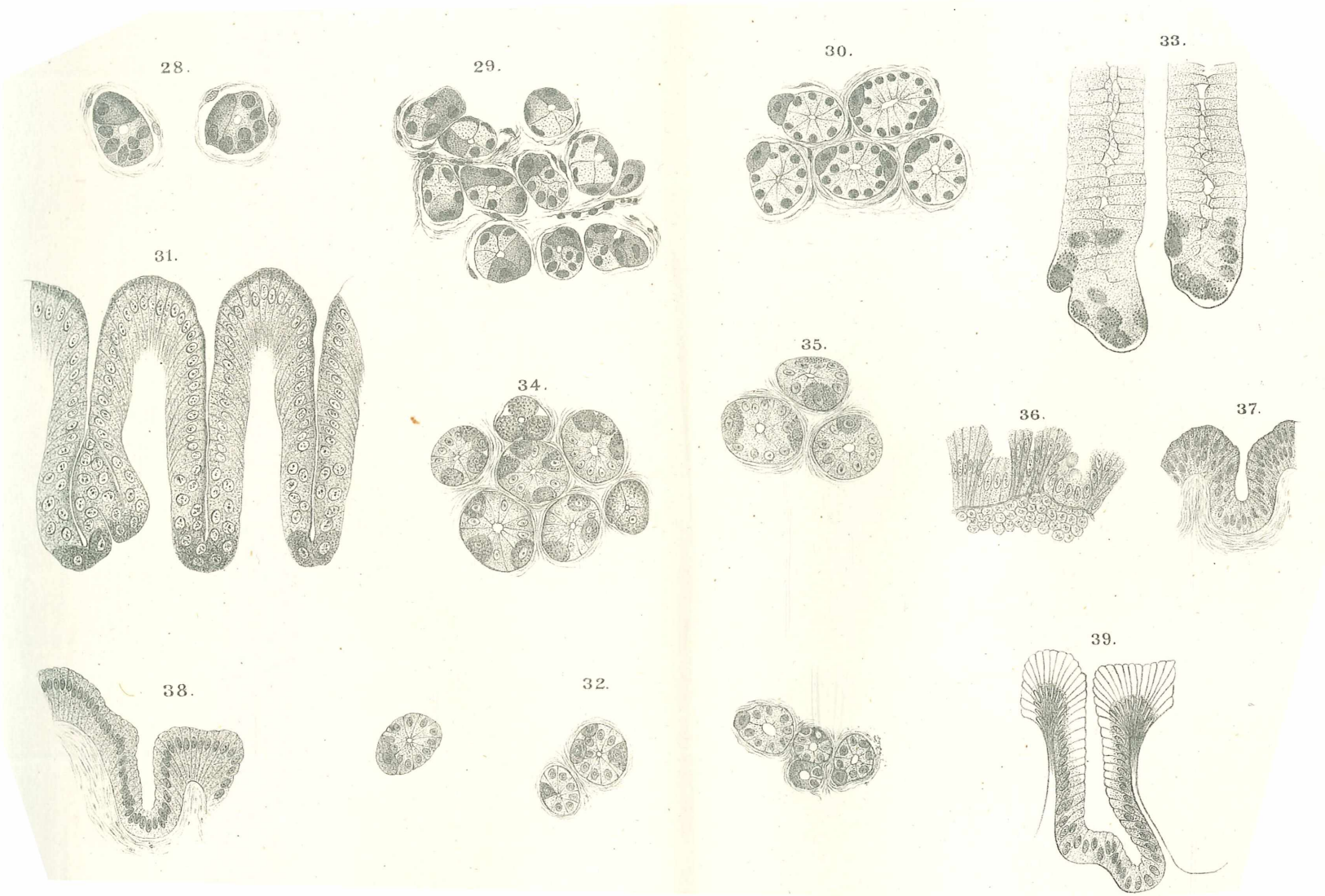

Lith v. Dr. J. Heitzmann

K. K. Staatsdruckerei Wien

ZOBODAT - www.zobodat.at

Zoologisch-Botanische Datenbank/Zoological-Botanical Database

Digitale Literatur/Digital Literature

Zeitschrift/Journal: Sitzungsberichte der Akademie der Wissenschaften mathematisch-naturwissenschaftliche Klasse

Jahr/Year: 1880

Band/Volume: 82_3

Autor(en)/Author(s): Toldt Carl

Artikel/Article: Die Entwicklung und Ausbildung der Drüsen des Magens. 57-128