©Akademie d. Wissenschaften Wien; download unter www.biologiezentrum.at

Beiträge zur Kenntniss des feineren Baues des Dünndarms, insbesondere über die Nerven desselben.

Von Dr. **Otto Drasch,**
Docenten und Assistenten am physiologischen Institute zu Graz.

(Mit 3 Tafeln.)

Unsere Kenntniss der Nerven des Darms beschränkte sich bis jetzt auf den Meissner'schen Plexus im submucösen Gewebe und das Auerbach'sche Geflecht zwischen der Rings- und Längsmusculatur.

Nachdem R. Remak[1] schon im Jahre 1840 mikroskopische Ganglien in der Wand des Magens bei Wirbelthieren und später 1848 in der des Darmrohres bei Vögeln beobachtet hatte, lenkte Meissner[2] 1857 die Aufmerksamkeit der Forscher auf das nach ihm benannte Nervengeflecht. An die Publication Meissner's reihte sich zunächst eine Arbeit Billroth's[3] 1858, worin dieser die Angaben Meissner's bestätigt, und zugleich auf einen feinen unmittelbar unter der Drüsenschichte der Schleimhaut befindlichen Nervenplexus hinweist.[4] Weitere bestätigende Beobachtungen

[1] Über peripherische Ganglien an den Nerven des Nahrungsschlauches von Robert Remak, Archiv für Anatomie und Physiologie, von J. Müller, Jahrgang 1858, pag. 189.

[2] Über die Nerven der Darmwand. Vorläufige Mittheilung von G. Meissner, Zeitschrift für rationelle Medicin. Herausgegeben von Henle und Pfeiffer. N. F. Bd. VIII. pag. 364.

[3] Einige Beobachtungen über das ausgedehnte Vorkommen von Nervenanastomosen im Tractus intestinalis von Th. Billroth. Müller's Archiv, Jahrgang 1858, pag. 148.

[4] l. c. pag. 155.

folgten nun von W. Manz (1859)[1] W. Krause (1860)[2], Breiter und Frey (1862)[3], welch' letztere das von Billroth erwähnte feinere Nervengeflecht in Abrede stellten und zugleich Reichert's[4] und Hoyer's[5] Ansicht, dass die fraglichen Nervengeflechte dem Blutgefässsysteme zugeschrieben werden müssten, widerlegten. Nachdem Kollmann (1860)[6] festgestellt hatte, dass auch der hintere Lungenmagennerv mit dem grössten Theile seiner Fasern sich in den Dünndarm verzweigt, überzeugte sich auch dieser Forscher von der Richtigkeit der Angaben Meissner's, was das Nervennetz im Allgemeinen betrifft, constatirte aber gleichzeitig, dass dasselbe markhaltige Fasern enthält, während es nach Meissner aus blassen, nicht doppelt contourirten Fasern sich zusammensetzt.

Auerbach entdeckte (1862) den nach ihm benannten Plexus.

Seine Nachuntersucher L. Gerlach[8] und E. Klein[9] bestätigten der Hauptsache nach nur die Angaben Auerbach's. R. Goniaew,[10] welcher in letzter Zeit über die Nerven des

---

[1] W. Manz, Die Nerven und Ganglien des Säugethierdarmes. Freiburg 1859. Diss. Diese, sowie die folgenden mit Sternchen bezeichneten Original-Abhandlungen standen mir nicht zur Verfügung. Ich beziehe mich dabei theils auf die Resumée's in den Jahresberichten, theils auf die Citate, welche ich in den von mir gelesenen Publicationen vorfand.

[2] W. Krause, Anatomische Untersuchungen.

[3] Zur Kenntniss der Ganglien in der Darmwand des Menschen, von W. Breiter und H. Frey, Zeitschrift für wissenschaftliche Zoologie, herausgegeben von Siebold und Kölliker, Band 11, pag. 125.

[4] Dubois-Reymond's Archiv für 1859, pag. 330.

[5] Ibid., Jahrgang 1860.

[6] Über den Verlauf der Lungenmagennerven in der Bauchhöhle. Bearbeitet von Dr. J. Kollmann, Zeitschrift für wissenschaftliche Zoologie. Herausgegeben von Siebold und Kölliker. Band X, pag. 413.

[7] Vorläufige Mittheilung über den Nervenapparat des Darmes von Dr. Leopold Auerbach. Virchov's Archiv, Bd. XXX, Hefte 3 und 4, pag. 457.

[8] Über den Auerbach'schen Plexus myentericus, von L. Gerlach. Berichte der Verhandlung der k. sächsischen Gesellschaft der Wissenschaften. Bd. 25, pag. 1.

[9] Quarterly journ. of microsc. Science 1873, pag. 377.

[10] Die Nerven des Nahrungsschlauches, von K. Goniaew. Archiv für mikroskopische Anatomie. Bd. 11, pag. 479.

©Akademie d. Wissenschaften Wien; download unter www.biologiezentrum.at

Nahrungsschlauches geschrieben, bekennt selbst, dass es nur Stückwerk ist, was er dem Leser zu bieten vermag. Zudem beziehen sich seine Mittheilungen hauptsächlich nur auf den Oesophagus und Magen des Frosches.

v. Thanhoffer[1] führt an, dass in den Froschdarmzotten „Gänge aus dem submucösen Gewebe des Darms zur Zotte hinaufgehen" und schliesst aus ihrer Ähnlichkeit mit denen des Auerbach'schen Plexus auf die nervöse Natur derselben, ohne jedoch näher in ihre Beschreibung einzugehen.

Aus allem dem ist ersichtlich, dass eine wesentliche Erweiterung der Entdeckungen Meissner's und Auerbach's nicht zu verzeichnen ist.

Ich habe nun den Meissner'schen und Auerbach'schen Plexus einer neuen Prüfung unterzogen und mir zur Aufgabe gestellt, den Verlauf und das Verhalten der Nerven über den Meissner'schen Plexus hinaus, gegen die Schleimhaut und in ihr zu verfolgen. Als Untersuchungsobject benützte ich den Dünndarm des Meerschweinchens, Kaninchens, Hundes, der Hausratte, weissen Ratte, der Fledermaus und des Menschen, und zwar nur den oberen Theil desselben, soweit die Brunner'schen Drüsen sich erstrecken. Am Froschdarm machte ich meine Vorstudien.

Ehe ich aber nun zu meinem eigentlichen Thema übergehe, will ich Einiges über die Anwendung des Goldchlorides bemerken und über die Präparationsmethoden sprechen, welche ich zur Anwendung brachte. Ferners muss ich, weil zum Verständniss der Vertheilung der Nerven in den Zotten nothwendig, auf den Bau dieser selbst eingehen, und da ich während meiner Untersuchungen auf gewisse Eigenthümlichkeiten der Brunner'schen Drüsen stiess, werde ich auch über diese, obwohl ich nicht ausführlich auf dieselben eingehen kann, später einige Bemerkungen einschalten.

Zu meinen Arbeiten benützte ich ausschliesslich das Goldchlorid in dem gebräuchlichen Verhältnisse 0·5 : 100 Wasser. Thatsache ist es nun, dass, wie viele Untersucher sich dieses Reagens zum

---

[1] Beiträge zur Fettresorption und histologischen Structur der Dünndarmzotten, von L. v. Thanhoffer. Archiv für Physiologie, Bd. 8, pag. 436.

©Akademie d. Wissenschaften Wien; download unter www.biologiezentrum.at

Studium der Nerven bedienten, auch ebenso viele Modificationen ein und derselben Methode in der Literatur bereits vorliegen. Ein Mehr oder Weniger in der Concentration des Salzes, kürzere oder längere Zeit der Einwirkung auf die Gewebstheile, vorherige Ansäuerung derselben mit Essig-, Citronen-, Ameisensäure, Reduction im Sonnenlichte, in Ameisensäure, Amylalkohol-Gemisch etc. sind die Modificationen, durch welche man die Vergoldungsmethode abgeändert und „verbessert" hat. Aber stereotyp stösst man zum Schlusse jeder neu eingeführten Methode auf das Bekenntniss, „dass auch diese Methode nicht jedesmal die gewünschten Präparate lieferte". Auch ich bin nicht in der Lage, hier eine stets zum Ziele führende Methode anzugeben, welche sich auf neuerliche Änderung der eben erwähnten Manipulationen stützt. Ein Zufall zeigte mir vielmehr den Weg, welcher, wie ich glaube, eingeschlagen werden muss, um endlich das „unzuverlässliche" Goldchlorid als exactes Nervenreagens in der Histologie zu gebrauchen.

Bisher pflegte man die Gewebstheile so frisch als möglich mit Gold zu behandeln und auf diese Weise hatte ich denn auch nach zahlreichen missglückten Vergoldungsversuchen, welche ich bald nach der einen, bald nach der anderen Vorschrift vornahm, schliesslich aus Froschdarmzotten einige Präparate gewonnen, an denen ich das Verhalten der Nerven studiren konnte. Am Säugethierdarm jedoch wollte sich keine Methode bewähren. Ich brachte wohl in sehr vielen Fällen, den Meissner'schen und Auerbach'schen Plexus zur Ansicht, aber nie konnte ich Nerven über diesen hinaus verfolgen. Da vergoldete ich wieder einmal kleine Dünndarmstückchen eines eben getödteten Meerschweinchens und liess das Thier zu anderen Zwecken aufheben. Die Reduction des vergoldeten Präparates liess ich in einem Gemisch von 10 Gr. Ameisensäure und 50 Gr. Wasser vor sich gehen. Das Verfahren war wie gewöhnlich auch diesmal resultatlos, ja im vorliegenden speciellen Falle trat auch der Meissner'sche und Auerbach'sche Plexus nicht deutlich hervor. Da mir, um meine Versuche von Neuem aufnehmen zu können, momentan kein frisches Thier zu Gebote stand, griff ich zu oben erwähntem Meerschweinchen zurück und vergoldete neuerdings Dünndarmstückchen. Die Zeit, welche zwischen der Vergoldung der ersten und zweiten Partie verflossen,

©Akademie d. Wissenschaften Wien; download unter www.biologiezentrum.at

und während welcher das Thier an einem kalten Orte gelegen war, betrug ungefähr 18 Stunden. Jetzt zum erstenmale fand ich mein Bemühen vom schönsten Erfolge gekrönt.

Ich konnte an den mikroskopischen Präparaten alle Details verfolgen, welche ich im Weiteren beschreiben werde. Bewusst war mir, dass ich in beiden Fällen dieselbe Behandlungsweise eingeschlagen hatte: kleine Stückchen des Dünndarms legte ich in 0·5% Goldchloridlösung, liess sie darin an dunklem Orte eine Stunde liegen, rührte öfters um, brachte sie in destillirtes Wasser, in welchem sie sich während einer Nacht befanden und reducirte im oben angeführten Gemisch. Nun war es mir klar, dass alle Misserfolge beim Vergolden ihren Grund in der Beschaffenheit und Constitution der Nerven selbst haben müssten, dass die Nerven erst bei einem gewissen Grad von Zersetzung, welcher sich beim Absterben oder aber postmortal in denselben einstellt, die Fähigkeit erwerben, sich mit Goldchlorid zu imprägniren, welche Fähigkeit aber bei fortschreitender Decomposition wieder erlischt. Von diesem Gesichtspunkte aus habe ich meine Untersuchungen von nun an weiter geführt, und die bezüglichen Versuche sind es, auf welchen die Resultate vorliegender Arbeit basiren.

Um mich von der Richtigkeit meiner Voraussetzung zu überzeugen, also den für die Goldapplication günstigsten Zeitpunkt zu fixiren, legte ich die Cornea und ein Dünndarmstückchen eines eben getödteten Kaninchens in das Goldbad. Das Thier wurde an einen kühlen Ort gelegt und nach 18 Stunden die zweite Cornea und ein Stückchen Dünndarm; nach abermals 6 Stunden ein drittes, nach 10 Stunden ein viertes und nach 24 Stunden ein fünftes Stückchen vergoldet.

Die Dauer des Goldbades, sowie die nachfolgenden Manipulationen mit den Gewebsstückchen waren in allen Fällen dieselben. Bei der mikroskopischen Untersuchung zeigte die erste Cornea wohl die gröberen Nervenplexus, der subepitheliale Plexus aber, sowie die intraepithelialen Nerven traten nicht zu Tage. Am Dünndarmstücke hatten sich nur Meissner'scher und Auerbach'sche Plexus gefärbt. Überraschend war der Befund der beiden zweiten Stücke. An der Cornea waren alle Details, welche man bis jetzt bezüglich ihrer Nerven kennt, in der wünschenswerthesten Klarheit erkennbar, und in den Zotten des Dünndarms traten

mir, hier das erstemal bei dem Kaninchen, das reiche Nervengeflecht entgegen, welches ich in den Zotten des Meerschweinchens bereits gesehen hatte. Auch die Zotten des dritten und vierten Stückes zeigten in reicher Menge Nerven, im fünften Stücke waren der Meissner'sche und Auerbach'sche Plexus schwach gefärbt, in den Zotten keine Spur eines Nerven sichtbar.

In dieser Weise habe ich denn mit Darmstückchen der meisten von mir untersuchten Thiere Versuchsreihen angestellt und gefunden, dass man fast jedesmal mit der Goldmethode zum Ziele kommt, wenn man dieselbe in der Zeit von der 12. bis zur 24. Stunde nach dem Tode des betreffenden Thieres anwendet. Was aber das Aufhören der Fähigkeit der Nerven, sich mit Goldchlorid zu imbibiren, betrifft, muss ich auch die negativen Resultate am menschlichen Darm darauf zurückführen. In den Zotten dieses konnte ich nämlich keine Nerven vorfinden. Es stand mir aber begreiflicher Weise hier das passende Material nicht zur Verfügung, da der Darm gewöhnlich erst 36 Stunden nach dem Tode des betreffenden Individuums in meine Hände gelangte.

Ferners möchte ich noch eine allbekannte Thatsache zu Gunsten meiner Ansicht deuten und auch eine von Arnstein im hiesigen Laboratorium gemachte Beobachtung damit in Einklang bringen. Ich meine die mannigfache Färbung der Nerven, welche in verschiedenen Nuancen vom tiefen Roth zum hellen Rosa, vom Blau zum Violett, ja bis zum Schwarz auftritt. Es scheint mir nun nicht so unwahrscheinlich, dass diese Färbungen ebenso vielen verschiedenen Zuständen der zersetzten Nervensubstanz entsprechen. Die reichlichsten Nervennetze mit feinsten Fasern fand ich, wenn diese sich im Gegensatz zur schwach rosa gefärbten Umgebung tief dunkelroth reducirt hatten. Fast ebenso prächtige Bilder gaben blau erscheinende Präparate, während die violetten, was das Hervortreten der feinsten Nervenfasern betrifft, bedeutend hinter jenen zurückbleiben. Stückchen, welche nach der Reduction ein schwarzes Ansehen haben, sind von vorneherein bei Seite zu legen. Nun erhielt ich von jedem Darm die Stücke, welche in verschiedenen Zeitabschnitten vergoldet wurden, nach der Reduction in den angegebenen Farben, und zwar war gewöhnlich das erste gelungene Präparat roth gefärbt, die

©Akademie d. Wissenschaften Wien; download unter www.biologiezentrum.at

folgenden aber violett oder blau. Doch hatte ich öfters auch den umgekehrten Erfolg.

Arnstein[1] benützte zur Entfernung des Epithels das von Rollett empfohlene Kalkwasser[2] und brachte dann die in Wasser gut abgespülten Hautstücke in eine $^1/_4$ % Chlorgoldlösung. „Die Reduction trat unter solchen Bedingungen viel rascher und vollständiger ein als bei den sonst üblichen Methoden der Vergoldung". Nun hebt auch Arnstein hervor, dass er auf diese Weise in der Mehrzahl der Fälle die gelungensten Präparate erhielt und fügt auch er die Bemerkung bei, dass sich die Stückchen nicht violett, sondern braun tingiren und die Hautstückchen erst nach 24 Stunden eine intensiv violette Färbung erhalten.

Aus diesen Beobachtungen ziehe ich daher den Schluss, dass man bei der Vergoldungsmethode darauf ausgehen müsse, ein Reagens zu finden, welches der Nervensubstanz schon von vorneherein die Eigenschaft ertheilt, sich mit dem Golde zu verbinden.

Immerhin ist es möglich, dass gewissen saueren und alkalischen Modificationen des Nerveneiweisses solche Eigenschaften zukommen, und wir in der Essigsäure, Citronensäure, Ameisensäure oder in dem Kalkwasser bereits solche Reagentien haben. Dann hätten jene Forscher, welche sie anwendeten, in allen jenen Fällen, wo sie positive Resultate erzielten, zufällig den passenden Säure- oder Alkaligrad und die richtige Dauer der Einwirkung des vorbereitenden Reagens auf die Gewebstheile getroffen.

Nach diesen allgemeinen Auseinandersetzungen meines Untersuchungsganges, will ich speciell die Art und Weise, wie ich bei der Vergoldung vorging, die weitere Behandlung der vergoldeten Darmstückchen, und die Zurechtlegung derselben für die mikroskopische Untersuchung besprechen. Ich schneide ein ungefähr 4□ ^{cm} grosses Stück aus dem Darm, dessen Gefässe ich vorher öfters mit einer bei 30° flüssigen ungefärbten Leimmasse injicire, schüttle selbes in einer 0·5% Goldlösung enthaltenden Eprouvette so lange, bis sämmtlicher Schleim sich in Form von

---

[1] Die Nerven der behaarten Haut, von Prof. C. Arnstein, Sitzb. der Wiener Akademie, Bd. LXXIV, III. Abtheilung.

[2] l. c. pag. 205.

Flocken von der Schleimhaut abgelöst hat, zerschneide das Stück in kleinere Theile, bringe selbe in eine frische Goldlösung und stelle sie ins Dunkle.

Die Stückchen müssen im Goldbade auf der Schleimhautfläche aufliegen und öfters umgerührt werden. Die erste Cautele ist nothwendig, weil ich die Erfahrung gemacht habe, dass das Gold nur durch die Musculatur hindurch in das Gewebe dringt, niemals durch das Epithel. Davon können sich Nachuntersucher leicht durch das entgegengesetzte Verfahren überzeugen. Die eingelegten Stücke erweisen sich nach der Reduction nur an den Rändern und dem oberflächlichen Theile des Epithels vergoldet, der übrige Theil der Musculatur, des submucösen Bindegewebes, sowie das ganze Zottenparenchym bleiben ungefärbt. Die zweite Manipulation schien mir wegen der Thatsache geboten, dass beim Vergoldungsprocesse Säure frei wird, und die damit verbundene Absicht ist daher einleuchtend: möglichst viel unverändertes Goldchlorid auf die Stückchen einwirken zu lassen. Zur Reduction der vergoldeten Stückchen verwendete ich das oben angeführte Ameisensäure-Wassergemisch, von dem einige Cubikcentimeter in eine mit Korkstöpsel versehene Eprouvette gebracht, vollkommen genügen. Auch die Pritchard'sche Flüssigkeit habe ich versucht, aber bald wieder bei Seite gelassen, weil das Gewebe in dieser zu stark quoll, ja oft ganz gallertig wurde. Die Zeit der Einwirkung der Reductionsflüssigkeit ist keineswegs gleichgültig.

Als ich von dem Eingangs erwähnten vergoldeten Meerschweinchendarmstücke, welches ich in Glycerin gelegt hatte, am nächsten Tage weitere Präparate anfertigen wollte, war nicht nur das Gewebe der Zotten vollständig gallertig geworden, sondern auch die Nerven in den Zotten spurlos verschwunden, und ich nehme an, dass die dem Stücke noch anhaftende Säure weiters zerstörend auf die Nerven und Gewebe gewirkt hatte. Desshalb untersuchte ich fortan, sobald die Stückchen sich zu färben begannen, selbe von Zeit zu Zeit, und brachte sie, sowie sich die Nerven zeigten, in Glycerin, welches ich so lange wechselte, bis keine Säure mehr nachzuweisen war. Ich besitze jetzt noch solche in Glycerin aufbewahrte Darmstückchen, von welchen ich mir mikroskopische Präparate herstellen kann, welche

©Akademie d. Wissenschaften Wien; download unter www.biologiezentrum.at

die Nerven noch in derselben Schönheit wie die anfangs davon angefertigten zeigen.

Was nun die Herstellung der Präparate selbst anbelangt, so habe ich den Meissner'schen und Auerbach'schen Plexus an Flächenbildern studirt, diesen an der abgezogenen Musculatur, jenen, indem ich Musculatur und Schleimhaut von der Submucosa abtrennte, Proceduren, welche leicht, ohne merkliche Zerrung der betreffenden zu untersuchenden Gewebe, von Statten gehen. Das Verhalten der feinsten Nervenfasern zu den Muskeln verfolgte ich an Zupfpräparaten, den Zusammenhang des Meissner'schen und Auerbach'schen Plexus hauptsächlich wieder an Flächenbildern und ich kann Goniaew[1] nur beipflichten, dass sie in dieser Beziehung weitaus die instructivsten sind.

Die Verbindung des Meissner'schen Plexus mit dem Geflechte zwischen den Lieberkühn'schen Krypten und den der Zotten constatirte ich ebenfalls an, den angeführten analogen, Flächenpräparaten, sowie an Schnitten. Zu diesen verwendete ich nur anfangs Stückchen, welche nach der Reduction in absolutem Alkohol gehärtet wurden. Wer einmal die prachtvolle Nervenzeichnung gesehen hat, welche in dem weichen, durchsichtigen Gewebe der in Glycerin gelegenen Stücke zu Tage treten, und sich dann, sei es an senkrechten oder horizontalen Schnitten aus gehärteten Stücken, weiters orientiren will, wird sofort erkennen, dass solche Präparate einen Vergleich mit ersteren nicht bestehen und an Deutlichkeit, sowohl was Übersicht als Detail betrifft, im hohen Grade eingebüsst haben. Die Schrumpfung des Gewebes einerseits, die Anordnung der Nerven anderseits, bilden den hinreichenden Grund hiefür. Desshalb machte ich die Schnitte ebenfalls aus den in Glycerin conservirten Stücken, indem ich unter dem Präparirmikroskope bei auffallendem Lichte, mit einem kleinen Scalpelle zwischen je zwei, mit ihren Flächen einander zugekehrten Zotten eingehe und in einem Zuge sämmtliche Schichten des Darmes durchtrenne. Bei einiger Übung erhält man auf diese Weise Schnitte, die nicht viel dicker sind, als der Querschnitt der Zotte misst. Wenn ich noch hinzufüge, dass man jeden solchen Schnitt, welchen ich ausnahmslos wieder in Glycerin

[1] l. c. pag. 482.

©Akademie d. Wissenschaften Wien; download unter www.biologiezentrum.at

auf den Objectträger bringe, ganz gut mit der Tauchlinse durchmustern kann, nachdem man ihn durch sanften Druck auf das Deckgläschen etwas ausgedehnt hat, so ist das Vortheilhafte dieser Präparationsmethode einleuchtend. Nach einigen Tagen kann man überdies, nach vorsichtigem Abheben des Deckgläschens, solche Präparate auf dem Objectträger mit Alkohol härten und endgiltig in Damarlack einschliessen. Die Nerven der Zotten studirte ich an Zupfpräparaten, nicht an Zupfpräparaten in dem Sinne, dass ich das Parenchym derselben mit den Nadeln auf das Gerathewohl hin bearbeitete, sondern der Bau der Zotten selbst gab mir das Mittel an die Hand, deren Nerven mit grösstmöglichster Klarheit überblicken zu können.

Bekannt ist die grosse Mannigfaltigkeit der Form der Zotten. Sind die Präparate einmal vergoldet und reducirt, dann erscheinen sie beim Kaninchen dreieckig, blattartig, alle von ziemlich gleicher Form und Grösse, bilden beim Meerschweinchen Blätter, in welchen eine nahezu oblong rechteckige Form vorherrscht, stellen bei der Hausratte und weissen Ratten im Darme zirkulär verlaufende, länger oder kürzere, mit secundären Spitzen versehene Blätter dar und beim Hunde und Menschen langgezogene, flach gedrückte Cylinder. Die Zotten der Fledermaus gleichen jenen des Kaninchens und die des Frosches sind lange breite Blätter.

Während nun betreffs des inneren Baues der Zotten die Meinungen ziemlich übereinstimmen, ist bis jetzt eine Einigung in der Frage, ob eine sogenannte Basalmembran unter dem Epithel existire oder nicht, noch nicht erzielt worden. Beschrieben wird eine solche von Goodsir (1842)*[1], Todd und Bowmann (1856)[2] und Donders (1856)[3]. Eberth (1864)[4] isolirte selbe und constatirte Löcher in ihr, welche er am schönsten bei der Ratte fand. Nach Doenitz (1864)[5] hingegen ist sie ein hyalines Häutchen ohne sichtbare Poren, mit spärlichen Kernen, welche indess nach seinem Dafürhalten aus dem Gewebe der Zotten bei der Präparation

---

[1] Edinburgh, Philosophical journal, Nr. 33, 1842.
[2] The physiological Anatomy and Physiology of man, 1866.
[3] Donder's Physiologie, Bd. I, pag. 316, 1856.
[4] Würzburger nat. Zeitschrift, B. V, 1864.
[5] Archiv für Anatomie und Physiologie, 1864, pag. 395.

©Akademie d. Wissenschaften Wien; download unter www.biologiezentrum.at

mitgerissen zu sein scheinen. Erdmann (1867)*[1] beschreibt sie als eine Membran, welche Fortsätze sowohl in das Epithel, als auch in das Stroma der Zotten sendet. Kölliker (1867)[2] bestätigt die Angaben Eberth's betreffs der Löcher, hält aber „den Grenzsaum für nichts als eine dichtere, äusserste Lage der netzförmigen Bindesubstanz der Mucosa.“ Debove (1872)[3] will ein Endothelhäutchen unter dem Epithele durch Silber dargestellt haben. In Abrede gestellt wird sie von Frey,[4] von Klein und Verson,[5] nach welchen nur durch das Breiterwerden der Bälkchen des adenoiden Gewebes an der Oberfläche der Zotten das Trugbild einer homogenen membranösen Begrenzung entsteht.

Auch die Lage des Capillarnetzes ist höchst unbestimmt angegeben und nur constatirt, dass selbes an der Zottenoberfläche sich ausbreitet, womit zugleich die Voraussetzung verknüpft zu sein scheint, dass dessen Schlingen um und zwischen den Bälkchen des adenoiden Gewebes verlaufen.

Der neueste Untersucher des Verdauungstractes, Watney,[6] überzeugte sich zuerst an vom Epithel entblössten Darmzotten des Affen, dass dieselben durch grosse Zellen mit ovalen Kernen begrenzt sind, dass diese Zellen sehr dicht aneinander liegen, den beiläufigen Charakter von Endothelzellen besitzen und stellenweise eine zusammenhängende Membran bilden. Auch er beschreibt Löcher in der Membran und bemerkt, dass an derselben, wenn sie lospräparirt wird, Capillargefässe anhaften.

Nach den Ergebnissen meiner Untersuchungen muss ich mich ebenfalls für das Vorhandensein einer membranösen Grenzschichte an der Zottenoberfläche aussprechen.

Auf sie wurde ich gleich zu Anfang meiner Arbeiten aufmerksam. Als ich nämlich von den vergoldeten Darmstückchen, welche ich, wie bereits erwähnt, längere Zeit als nothwendig in der Ameisen-

---

[1] Beobachtungen über die Resorptionswege. Inaug. Diss. Dorpat. 1867.

[2] Gewebelehre, V. Auflage, 1867, pag. 413.

[3] Comptes rendus, Bd. 75, pag. 1776, 1872.

[4] Frey, Histologie und Histochemie, 1876, pag. 521.

[5] Stricker's Handbuch, pag. 402.

[6] On the minute anatomy of the alimentary canal. Phylosophical transactions of the royal society of London, 1876, Vol. 166, pag. 461.

©Akademie d. Wissenschaften Wien; download unter www.biologiezentrum.at

säure liegen liess, Zotten mit der Scheere abkappte und sie auf den Objectträger brachte, um Nerven in ihnen zu suchen, bemerkte ich, dass unter dem geringen Drucke des Deckgläschens, sich aus den abgeschnittenen Zotten ein rother Brei entleerte. Ich steigerte nun den Druck, hob das Deckgläschen etwas, drückte wieder, und nach Wiederholung dieser Manipulation fand ich schliesslich, dass der sämmtliche Inhalt der Zotten ausgetreten war, und diese sich nun, etwa wie abgeschnittene Handschuhfinger repräsentirten. Deutlich war an diesen kleinen Hüllen das Capillargefässsystem zu erkennen und oft genug hing aus dem Lumen ein grösseres Gefäss heraus. Wie man sieht, würden diese Befunde an sich schon zur Annahme einer selbstständigen Begrenzungsschichte an der Zottenoberfläche berechtigen. Nachdem ich aber die Erfahrung über die Einwirkung der Ameisensäure gemacht hatte, und ich in der Folge das Schleimhautgewebe in einem Zustande untersuchte, welcher nahezu den Charakter des ursprünglichen Verhaltens erkennen liess, glaubte ich, dass die Grenzmembran, deren Existenz mir nach Obigem nicht mehr zweifelhaft war, auch unter solchen Verhältnissen für sich darstellbar sein müsse, und versuchte dieselbe mit Nadeln loszupräpariren. In der That unterliegt dieses keinen Schwierigkeiten und ich habe von den Zotten aller von mir untersuchten Thiere die Grenzmembran dargestellt. Ich steche an einem auf die früher angegebene Weise hergestellten Schnittpräparate, welches mit einer Nadel am submucösen Bindegewebe fixirt wird, die andere Nadel vorsichtig sondirend, knapp oberden Lieberkühn'schen Drüsen in die Zottenfläche ein und trenne die Membran zuerst an der Zottenbasis. Ist dieses, welches allein einige Übung erfordert, bewerkstelligt, dann lässt sich die ganze Membran von der einen Seite der Zotte mühelos abziehen, besonders wenn vorher noch die Zottenränder mit dem Scalpelle abgetragen wurden. Nun wende ich die Zotte und verfahre auf der entgegengesetzten Seite ebenso. So erhält man einerseits das Zottengerüste, anderseits die Grenzmembran für sich und in diesem Sinne mögen Zupfpräparate von Zotten aufgefasst werden, wenn ich von solchen in der Folge spreche. In Fig. 2, Taf. I und Fig. 3, Taf. III, habe ich vollständig abgezogene Membranen von Kaninchen- und Hausrattenzotten, in Fig. V, Taf. I die lospräparirte und umgelegte Membran einer Meerschweinchenzotte

©Akademie d. Wissenschaften Wien; download unter www.biologiezentrum.at

abgebildet. Fig. 3, Taf. I, zeigt einen Membrantheil einer Kaninchenzotte bei Hart. occ. IX, Fig. 1, Taf. III, wieder eine Meerschweinchenzotten-Membran, Fig. 2, Taf. III, bei *m* die Membran einer Froschzotte. Vorgreifend muss ich jetzt schon bemerken, dass in der Membran ein Nervennetz existirt.

Als eigenthümliches Charakteristicum der Membran fallen nun zuerst die in ihr gelegenen Kerne auf. Sie ist nicht kernarm wie Doenitz und Kölliker angeben, im Gegentheil ist sie reichlich mit Kernen versehen, welche sich von den Zellen des adenoiden Gewebes merklich unterscheiden: durch ihre Gestalt, welche, was auch Watney angibt, ausgesprochen oval ist, durch ihre, jene bedeutend übertreffende Grösse. Dergestalt zeigen sie sich bei mittlerer Vergrösserung gewöhnlich an Membranen, in denen Nerven nicht sichtbar sind. Häufig aber, und zwar immer an Membranen, an welchen zugleich Nerven hervortreten, kann man sich schon bei stärkerer Vergrösserung und vollends mit Tauchlinsen überzeugen, dass in der Membran ein Canalwerk liegt, welches sehr an das in der Cornea erinnert. (Fig. 3, Taf. I, Fig. 1, Taf. III.) In den Lücken dieses Canalsystems, welche mit dychotomisch vielfach sich theilenden Ausläufern anastomosiren, liegen Protoplasmamassen mit ovalen Kernen.

Diese Kerne treten an allen, auch an den nicht besonders gelungenen Präparaten hervor und verleihen der Membran ihr gekerntes Ansehen. Nur an gelungenen Präparaten, an welchen auch die Nervenfärbung eintrat, sieht man aber, dass es die Kerne von Zellen sind, welche in dem angeführten Lückenwerke liegen.

Eine weitere Eigenthümlichkeit der Grenzmembran sind die runden oder ovalen Löcher, welche dieselbe durchbrechen. Auch diese wurden schon von Eberth beschrieben und ihr Vorkommen von Kölliker und Watney bestätigt. So wie Eberth fand auch ich sie am schönsten bei der Ratte, ich besonders bei der weissen Ratte. Bei der Hausratte sind sie oval, von wechselnder Grösse (Fig. 3, Taf. III). Bei der weissen Ratte kreisrund und durchgehends von derselben Grösse. Beim Kaninchen und Meerschweinchen habe ich sie selten gesehen, nie bei den anderen von mir untersuchten Thieren. Dass diese Lücken nicht Kunstproducte sein können, die etwa durch Herausfallen von Kernen entstehen, zeigt ihre ganze Beschaffenheit. Ihre Conturen

sind stets scharf und deutlich ausgeprägt. Übrigens würde schon ihre wechselnde Grösse bei der Hausratte gegen einen solchen Einwurf sprechen.

Endlich dient die Membran den Capillargefässen der Zotte als Stützgewebe. Während Arterien und Vene durch die Maschen des adenoiden Gewebes verlaufen, breitet sich das Capillarnetz in der Grenzmembran aus, und zwar nur in dieser. Ich hebe dieses hervor, weil es scheint, dass Watney der Ansicht ist, dass nur einzelne Capillarschlingen der Membran anhaften. Denn die diesbezügliche Stelle in seiner Arbeit lautet:[1] „We notice in the figure, that some of the capillary bloodvessels are attached to the membrane.“

Fasst man alles bisher Gesagte zusammen, so ergibt sich nothwendig, dass die Membran als vollkommen selbstständiges Gebilde aufgefasst werden muss. Ob sie dadurch zu Stande kommt, dass sich das adenoide Gewebe der Zotte an der Oberfläche verdichtet, oder ihr eine besondere embryonale Anlage zu Grunde liegt, habe ich vor der Hand nicht näher untersucht.

Im ersteren Falle hätte die adenoide Substanz eine vollständige Metamorphosirung erfahren, da diese ja durch die Ameisensäure stark quillt und völlig verändert wird, während gerade dieses Reagens es ist, mit Hilfe dessen man die Membran zur Ansicht bringen kann, ohne eine wesentliche Structurveränderung in ihr hervorzurufen. Denn ich habe auch von Zotten, die in Müller'scher Flüssigkeit lagen, Stückchen der Membran durch Zerzupfen erhalten und an solchen Präparaten ebenfalls nie eine weitere Structur wahrnehmen können, noch bin ich je auf Bilder gestossen, welche die Annahme Frey's, Klein's und Verson's rechtfertigen könnten. Im zweiten Falle würden sich die Fasern des adenoiden Gewebes an sie ansetzen und mit ihr verschmelzen. Thatsache ist es, dass diese im innigen Zusammenhange mit der Membran stehen. Sowohl an Membranen, welche von vergoldeten Zotten abgezogen werden, als auch an Membranstücken, die man durch Zerzupfen von Zotten, welche nicht zu lange Zeit in Müller'scher Flüssigkeit lagen, gewinnt, sieht man Fäserchen des adenoiden Gewebes fest anhaftend flotiren.

---

[1] l. c. pag. 461.

©Akademie d. Wissenschaften Wien; download unter www.biologiezentrum.at

Eine weitere Frage ist die, ob sich die Membran an die Lieberkühn'schen Krypten fortsetzt, wie Doenitz angibt, und was auch Watney anzunehmen scheint. Auch ich halte dieses für wahrscheinlich aus Gründen, welche ich später mittheilen werde.

Wer meinen Darstellungen gefolgt ist, dem wird es nicht entgangen sein, dass die Angaben Watney's über die Membran mit meinen in einem Punkte nicht übereinstimmen. Ich meine jene Stelle seiner Abhandlung, an welcher er von endothelartigen Zellen an der Zottenoberfläche spricht und bemerkt, dass diese es sind, welche im Zusammenhang die Membran bilden. Die Beschreibung Debove's scheint die Angaben Watney's zu ergänzen. Ich habe nun nach dem Verfahren Debove's das Silber angewendet, ich habe damit von den Mesenterialgefässen aus injicirt, habe Einstichinjectionen gemacht, habe die lospräparirte Darmschleimhaut und ganze Darmstücke in das Silberbad gelegt, aber niemals die von Debove beschriebenen Silberbilder bekommen. Nur einmal glaubte ich an einer Froschdarmzotte das gewünschte Resultat erhalten zu haben, allein auch hier stellte es sich nachträglich heraus, dass die Endothelzeichnung dem Binnenraume der Zotte angehörte.

Nichtsdestoweniger will ich aber auf diese Misserfolge hin einen Endothelbeleg nicht in Abrede stellen, weil ich mir gerade in Folge vorliegender Arbeit bewusst bin, dass vielleicht besonders begünstigende Umstände es Debove ermöglicht haben mögen, in seiner Arbeit glücklicher zu sein als ich.

Ist also in der That ein Endothelhäutchen vorhanden, so muss dieses der Aussenfläche der Membran aufliegen und so könnte ich mir wenigstens obige Angaben Watney's erklären, in der Weise, dass er die zusammenhängenden Endothelzellen mit der Membran verwechselt habe. Denn, dass die Membran sich nicht aus Zellen zusammensetzt, glaube ich klargelegt und durch die beigebrachten Zeichnungen erläutert zu haben. Ich lasse nun die Beschreibung der Anordnung der Nerven in den einzelnen Abtheilungen des Darmes folgen und beginne mit dem

Auerbach'schen Plexus.

Über diesen als solchen habe ich nichts Neues zu berichten. Er ist bekannt durch die Darstellung Auerbach's selbst, und

seine Eintheilung in secundäre und tertiäre Geflechte, der Verlauf der Hauptstämme, die Verbindung und Verzweigung der Nervenfasern, die Lage und Anordnung der Ganglien von seinem Entdecker schon und von Gerlach so genau beschrieben, dass in dieser Beziehung kaum mehr etwas beigefügt werden und ich auf die betreffenden Abhandlungen verweisen kann. Was ferner die Beziehungen der Nerven zu den Muskeln betrifft, müsste ich mich, in eine ausführlichere Beschreibung derselben auf Grund meiner eigenen Untersuchung eingehend, nur in Wiederholung dessen ergehen, was in neuester Zeit Löwit[1] über das Verhalten der Nerven zur glatten Musculatur der Harnblase von Amphibien publicirt hat. Ich kann seine Angaben bezüglich der Theilung der Nerven und deren Verhältniss zu den Muskelzellen, nach seinen Abbildungen besonders Fig. 1, 2, 4, 5 vollkommen bestätigen und möchte nur hinzufügen, dass er vielleicht einige Male Kittsubstanz mit Nerven verwechselt hat. Denn fast gleiche Bilder, wie seine Fig. 10 zeigt, erhielt ich auch durch Anwendung von Silbernitrat.

Meissner'scher Plexus.

Obwohl auch dieser schon von den Eingangs angeführten Autoren mehr weniger eingehend beschrieben wurde, muss ich doch wegen seiner Beziehungen zu den Brunner'schen Drüsen und seinem Zusammenhang mit den in der Schleimhaut und den Zotten verlaufenden Nerven, ausführlicher von ihm sprechen. Untersucht man ein Flächenpräparat, welches die Schleimhautseite dem Beobachter zukehrt, mit schwacher Vergrösserung, etwa System 4 von Hartnack, so fallen zuerst die zahlreichen, grossen Nervenknoten in das Auge, welche unter sich in Verbindung stehend, ein weitmaschiges Netz darstellen. Stellt man auf verschiedene optische Querschnitte ein, so überzeugt man sich sofort, dass die grösseren Knoten in verschiedener Höhe der Submucosa liegen, die tiefer liegenden immer mit höher befindlichen verbunden sind, also das grobe Nervennetz in der ganzen Dicke der Tunica nervea sich ausbreitet. Ich habe diese Verhältnisse in Fig. 1, Taf. I und Fig. 1, Taf. II darzustellen versucht. Jene ist nach einem

---

[1] Die Nerven der glatten Musculatur. Von Stud. med. Löwit. Sitzungsberichte der Wiener Akademie, Bd. 71, III. Abth., pag. 355.

©Akademie d. Wissenschaften Wien; download unter www.biologiezentrum.at

Präparate des Meerschweinchendarmes mit Hartnack Occ. II, Obj. 4 gezeichnet, diese stellt das Stück nk_2, nk_1, nk_2, nk_3, nk_1, nk_1, desselben Präparates mit Hartnack Occ. II, Obj. 7, gesehen, dar und ich habe die Zeichnungen so ausgeführt, dass sie in einiger Entfernung mit einem Auge betrachtet, besonders in Fig. 1, Taf. II erkennen lassen, dass beispielsweise die Gangliengruppen nk_1 zu oberst, nk_2 in der Mitte und nk_3 zu unterst sich befinden. Zugleich habe ich auch das Dickenverhältniss der Nervenstränge, welche das grobe Netz bilden, möglichst genau wiedergegeben, so dass ich mich von einer weiteren Beschreibung, in welcher Weise die Nerven zur Bildung des Netzes zusammentreten, enthoben glaube. Hebt man den Tubus, bis die Trennungsfläche der abgezogenen Schleimhaut in das Sehfeld kommt, so wird man zahlreiche abgerissene Nerven gewahr, welche, wenn man sie wieder einzeln in die Tiefe verfolgt, in schräger oder senkrechter Richtung von Ganglienknoten weg aus ihr empordringen. In Fig. 1, Taf. II sind solche bei *a* gekennzeichnet.

An Flächenpräparaten, denen noch die Musculatur anhaftet, habe ich die Stränge, welche von den unteren Ganglien weiters nach abwärts laufen, verfolgt, und ich kann die Angabe Goniaew's,[1] dass zwischen Meissner'schen und Auerbach'schen Plexus ein Faseraustausch stattfindet, vollinhaltlich bestätigen. So wie er, habe auch ich gefunden, dass die anastomotischen Fasern die Ringsmusculatur stets in schiefer Richtung durchbohren.

Die Brunner'schen Drüsen liegen zwischen den Maschen dieses Netzwerkes, welches selbst aber wieder ein gegittertes Aussehen darbietet. Zwar kann man schon mit schwacher Vergrösserung secundäre und tertiäre Netzwerke überblicken, aber erst bei Anwendung stärkerer Systeme, wie Object 7 Hartnack mit ausgezogenem Tubus gewinnt man über die Anordnung derselben einen klaren Überblick. Dann sieht man, dass feinere Fasern theils wieder aus kleineren Ganglienknoten, theils aus grösseren Strängen abgehend, sowohl unter sich in Verbindung treten, als auch neuerdings zu kleineren Ganglienhaufen herziehen, dort gleichsam durch neue Züge verstärkt austreten, sich abermals

[1] l. c. pag. 483.

theilend und anastomotisch zusammenhängend wieder kleinere Maschen bilden, bis endlich ein Ästchen unter fortwährend gabelförmiger Abzweigung in das umliegende Gewebe sich verliert. Dadurch nun, „dass die Fasern von den grösseren Knoten oder Stämmchen abzweigend, oft zu entfernteren kleinen Ganglien gehen, auf diesem Wege bald über, bald unter Fasern gleicher höherer oder niederer Ordnung hinwegziehen", zugleich aber wieder Zweigchen abgeben und in Anastomosen treten mit Fasern, welche ebenfalls ober- oder unterhalb und zu ihnen unter mehr minder spitzen Winkeln verlaufen, kommen Maschenwerke zweiter, dritter und höherer Ordnung zu Stande, welche das Hauptgeflecht nach allen Richtungen durchziehen. (Fig. 1, Taf. I; Fig. 1, Taf. II.) Sowohl das primäre wie secundäre und tertiäre Geflecht sendet nun Fasern zu den Brunner'schen Drüsen.

Ich muss aber an dieser Stelle wieder mein Thema unterbrechen, um die Eingangs erwähnten Bemerkungen über den Bau der Brunner'schen Drüsen hier einzuschalten.

Schlemmer[1] ist der erste, welcher entgegen der bestehenden Gepflogenheit, die Brunner'schen Drüsen den acinösen beizuzählen, dieselben den tubulösen anreiht. Bezugnehmend auf die Arbeit Schlemmer's präcisirt Schwalbe die Natur der in Rede stehenden Drüsen in einer ausführlichen Abhandlung[2] genauer, indem er, unter der Hinweisung, „dass die Brunner'schen Drüsen einen Bau besitzen, welcher Charaktere der acinösen und traubigen Drüsen vereinigt zeigt", selbe als Zwischenformen zwischen beiden Drüsengruppen hinstellt. Untersuchungen über die epitheliale Auskleidung der Drüsenschläuche habe ich nicht besonders angestellt.

In Bezug auf die Morphologie des Drüsenkörpers kann ich mich aber vollständig der Ansicht Schwalbe's anschliessen, da meine Befunde mit der ausgezeichneten Beschreibung, welche Schwalbe davon gibt, vollkommen übereinstimmen.

---

[1] Beiträge zur Kenntniss des feineren Baues der Brunner'schen Drüsen, von Ant. Schlemmer. Wiener Sitzungsb. Bd. LX, I. Abth., p. 169.

[2] Beiträge zur Kenntniss der Drüsen in den Darmwandungen, insbesondere der Brunner'schen Drüsen, von Dr. G. Schwalbe. Archiv für mikroskopische Anatomie, Bd. VIII, pag. 92.

©Akademie d. Wissenschaften Wien; download unter www.biologiezentrum.at

Schon an den Flächenbildern kann man sich von der tubulösen Natur der Drüsen überzeugen, vollends aber, wenn man dieselben aus dem Bindegewebe herauslöst und sie für sich betrachtet. „Eine jede Drüse zeigt zunächst eine Sonderung in eine je nach ihrer Grösse verschieden grosse Zahl von Drüsenläppchen, deren jedes wieder eine Zusammensetzung aus secundären und tertiären Läppchen erkennen lässt. Einem jeden gehört ein Ast des Ausführungsganges an.“ Die primären Läppchen lassen sich mit der Präparirnadel theilweise entwirren, und nun sieht man, dass ein „vielfach gewundener“, mit „seitlichen Buckeln“ („Seitenblasen“) versehener, oft „vollständig um die Längsachse gedrehter Schlauch“, von welchen „kurze Seitenäste“ abtreten, die ihrerseits wieder „buckelförmige Ausbuchtungen“ zeigen, das Läppchen zusammensetzt, und dass einerseits die sämmtlichen, eng aneinander gerückten Läppchen, anderseits die zusammengeballten grösseren oder kleineren „Enden- und Seitenblasen“ oder Divertikel des Schlauches und der Seitenäste der Drüse ein acinöses Ansehen geben.

In Fig. 6, Taf. III, habe ich einen Lappen einer Brunner'schen Drüse in Fig. 2, Taf. II, ein Schlauchstück mit zwei kleinen Seitenblasen oder Divertikeln abgebildet. In jener sieht man zugleich bei *g* bandartige Gefässe die Schlauchstücke umwinden. Diese selbst aber erscheinen prall, aneinandergedrückt, die Grenzen der Enchymzellen und ihre Kerne treten nur sehr undeutlich hervor. So gestaltet zeigen sich die Brunner'schen Drüsen jedoch nicht immer, vielmehr ist der Grad ihrer Füllung, wenn ich mich so ausdrücken darf, und das Verhalten der Zellen zum Goldchlorid bedeutenden Schwankungen unterworfen. Vom Aussehen fast atrophischer Gebilde, in welchem Falle Lappen und Läppchen der Drüse ohne weiters sichtbar werden, bis zu dem eben beschriebenen Verhalten bestehen mannigfache Übergänge. Die Zellen treten durch das Gold bald deutlich hervor, indem deren Protoplasma wenig, der Kern aber intensiv gefärbt ist, bald sieht man kaum Trennungslinien zwischen ihnen und eine schwammige Masse mit eingestreuten, jedoch undeutlich gefärbten Kernen scheint die Schläuche auszufüllen. Mögen sich nun im Allgemeinen die Zellen mit Gold färben oder nicht, immer fallen gewisse Zellengruppen, namentlich in den kleinen Divertikeln durch massenhaftere

©Akademie d. Wissenschaften Wien; download unter www.biologiezentrum.at

Ablagerung des Goldes in ihnen auf, eine Thatsache die für andere Drüsen bei Anwendung anderer Färbemittel bekannt ist. (Fig. 2, Taf. II; Fig. 6, Taf. III, *d.*) Da ich diese Eigenthümlichkeiten bei allen Thieren antraf, und sie am schönsten ausgeprägt an Darmstücken fand, welche frisch in das Goldbad gebracht wurden, dürfte der Einwand, dass man es hier nur mit postmortalen Erscheinungen zu thun habe, von vorneherein wegfallen.

Nun habe ich im Verlaufe meiner Untersuchungen Darmstücke von Thieren untersucht, welche in verschiedenen Stadien ihrer Verdauung getödtet wurden, und bin zur Überzeugung gelangt, dass die angeführten Verhältnisse auf einen verschieden physiologischen Zustand der Drüsen zurückgeführt werden dürften. Hier habe ich gedrängt diese Bemerkungen angeführt, weil ich weder in der Arbeit Schlemmer's, noch in jener Schwalbe's bezügliche Beobachtungen verzeichnet finde und um neuerdings auf die Brunner'schen Drüsen aufmerksam zu machen.

Ein höchst eigenthümliches Verhalten zeigen die Nervenstränge, welche vom Hauptgeflecht weg zu den Brunner'schen Drüsen ziehen. Verfolgt man einen solchen Strang, der entweder direct aus einem Ganglienknoten entspringen oder aber von einem Stamme abzweigen kann, so gewahrt man, dass er, an der Drüse angelangt, plötzlich an Dicke verliert. Bei näherer Untersuchung ergibt es sich jedoch, dass die Dickenabnahme nur eine relative ist, dass der Strang sich in demselben Masse verbreitert, und, indem er sich dem Drüsenschlauche gewöhnlich an einer Umbiegungsstelle desselben innig anschmiegt, sogar schalenartig ausgebuchtet wird. Bald aber erlangt er wieder seine ursprüngliche Gestalt, verläuft so eine kurze Strecke zwischen den Windungen, um sich neuerdings verbreitert an Divertikel anzulegen und tritt schliesslich von der Drüse weg, um sich abermals in einen Ganglienknoten oder Nervenstrang zu inseriren, ohne während seines Verlaufes zwischen den Drüsenwindungen an diese Äste abgegeben zu haben. Oft tritt ein Nervenstrang an die Drüse heran, tangirt sie nur und zieht wieder weg. Aber auch in diesem Falle verbreitert er sich an der Berührungsfläche und legt sich ihr innig an. Man könnte nun einwenden, dass diese Verbreiterungen der Nerven Kunstproducte seien und ihren Grund in der früher beschriebenen

©Akademie d. Wissenschaften Wien; download unter www.biologiezentrum.at

Beschaffenheit der Drüsen selbst haben, also durch den Druck bedingt werden, welchen die Schlauchstücke auf sie ausüben. Dass dieses jedoch nicht der Fall ist, beweisen Präparate, in denen die Brunner'schen Drüsen geschrumpft erscheinen. Auch an diesen wiederholen sich dieselben Bilder, ja sie sind sogar noch instructiver, da man durch die Drüsenmasse in der Beobachtung nicht so sehr beeinträchtigt wird.

Wenn man vollends zur Controle Zupfpräparate von den Drüsen anfertigt, sei es, dass diese geschrumpft erscheinen oder nicht, so kann man so auffallende und so regelmässig wiederkehrende Bilder beobachten, dass dadurch schon jeder Verdacht, dass man es mit Kunstproducten zu thun habe, entfallen muss.

Die eigentliche Innervation der Brunner'schen Drüsen besorgen Fasern aus dem secundären Plexus, und zwar sind dies grösstentheils Fasern, welche aus Ganglienknoten abzweigen, die in den Drüsen selbst liegen. Es ist nämlich weiters die Thatsache in Bezug auf die Topographie des Meissner'schen Plexus hervorzuheben, dass dessen kleinere Gangliengruppen, zwar allenthalben in der Submucosa vorfindlich, vorzugsweise zwischen den Schlauchgewinden der Drüsen eingebettet sind. Daselbst passen sie sich den gegebenen Raumverhältnissen genau an, und nehmen dadurch so complicirte plastische Formen an, dass es schwer fiele, selbe durch Zeichnungen wiederzugeben. In Fig. 1 *g*, Taf. II habe ich Ganglien zwischen den Drüsenschläuchen abgebildet.

Will man sich die Gestalt derselben klar vorstellen, so kann dies am besten geschehen, wenn man sich ein Ganglion aus dem Plexus I. Ord. vergegenwärtigt, z. B. den grossen Ganglienknoten kn_2 Fig. 1, Taf. II. Würde man sich die zwischen den Windungen befindlichen Ganglienknoten in toto herauspräparirt denken, so würden sie jenen grossen Ganglienknoten analoge Gestaltungen zeigen.

Die Nerven, welche nun von den Ganglienknoten abtreten, legen sich entweder an die Gefässe an, verlaufen mit denselben eine Strecke Fig. 6, *n'* Taf. III und zweigen dann, sich dychotomisch theilend, zu den Drüsenschläuchen ab, oder sie laufen unverzweigt über eine grössere Partie der Drüsen, um, an einem Divertikel angelangt, verbreitert sich an dasselbe anzuschmiegen

und von da ab mit feinen Fasern auf die Drüsenschläuche übertretend, sich an denselben allmälig zu verlieren (Fig. 6 *n''*, Taf. III; Fig. 2, *n''*, Taf. II.) Die Zweigchen beider Arten von Nerven bilden dann, durch anastomotischen Austausch verbunden, ein Netzwerk, welches, wieder kleinere Ganglien enthaltend (Fig. 2, Taf. II; Fig. 6, Taf. III *g*) die Drüsenschläuche umspinnt. Von den Maschen dieses Netzwerkes treten endlich feinste Fäserchen ab, welche, einige Male gabelig auseinandergehend, schliesslich der weiteren Beobachtung entschwinden (Fig. 2, Taf. II). Ich habe mir Mühe gegeben, die Nerven in das Drüseninnere zwischen die Zellen hinein zu verfolgen, indem ich isolirte Schlauchstücke, wie sie Fig. 2, Taf. II zeigt, vorsichtig unter dem Deckglase zerquetschte und glaubte einige Male wirklich zwischen den auseinandertretenden Zellen Nervenzweigchen vor mir zu haben. Da ich aber diese Bilder nicht regelmässig erhielt, stehe ich ab, auf die vereinzelten Fälle hin ein bestimmtes Urtheil abzugeben.

Der Meissner'sche Plexus versorgt mit Fasern auch die Gefässe der Submucosa. Es treten sowohl vom primären als secundären Netze Zweige ab, die zu einem Gefässe hinziehen, auf demselben sich dychotomisch zu theilen beginnen, und oft in Form eines äusserst zierlichen Netzwerkes das Gefässrohr umhüllen (Fig. 3, Taf. II, *gn*). In anderen Fällen sieht man, dass von Ganglienknoten oder grösseren Nervensträngen Fasern abzweigen, welche die Gefässe auf lange Strecken begleiten, sich ihnen bald innig anschliessen, dann sich wieder etwas entfernen, abermals anliegen, um schliesslich neuerdings zu einem Ganglienknoten zu treten oder aber in die Bildung des Nervennetzes einzugehen (Fig. 1, Taf. II, *gn*).

Nerven der Schleimhaut.

Legt man sich unter dem Präparirmikroskope ein vergoldetes Stückchen Dünndarm in der Weise zurecht, dass man zuerst die Zotten entfernt, indem man mit schief gehaltenem Scalpelle an der Basis derselben wiederholt hinwegzieht, dann die Musculatur abstreift, und schliesslich vorsichtig von der Submucosa die Schleimhaut lospräparirt, so eignet sich diese, auf dem Objectträger ausgebreitet, ebenfalls vorzüglich zum Studium der in ihr befindlichen Nerven.

©Akademie d. Wissenschaften Wien; download unter www.biologiezentrum.at

Mit schwacher Vergrösserung sieht man sofort verhältnissmässig grosse Nervenstämme in dem adenoiden Gewebe zwischen den Lieberkühn'schen Krypten hinziehen, welche gegenseitig Anastomosen eingehen, und so ein Netzwerk bilden, in dessen Maschen die Krypten liegen (Fig. 7, Taf. III).

Bei der Durchmusterung verschiedener optischer Querschnitte lässt sich wohl auch hier ein weitverzweigter Nervenplexus vermuthen, indem ab und zu wieder Nervenstämme sichtbar werden. Klarheit über diesen kann man sich an Flächenbildern jedoch nicht ohne Weiteres verschaffen, weil in den Präparaten gewöhnlich auch das adenoide Gewebe und die in dieses eingelagerten Lieberkühn'schen Drüsen mehr als wünschenswerth gefärbt erscheinen. Durch Anwendung eines kleinen Kunstgriffes ist es aber leicht, diesem Übelstande zu begegnen. Streicht man mit einer sehr feinen Nadel abwechselnd leicht drückend sanft über die ausgebreitete Schleimhaut, und schüttelt nach Wiederholung dieser Manipulation, wodurch nicht nur der zellige Inhalt der Krypten ausgepresst wird, sondern auch die lymphoiden Zellen entfernt werden, das Präparat noch kräftig in Glycerin, dann erlangt dieses die genügende Helligkeit, um auch stärkere Systeme mit Erfolg in Anwendung bringen zu können. Nun kann man durch Heben und Senken des Tubus wirklich einen Nervenplexus übersehen, der sich genau so verhält wie das Meissner'sche Geflecht. Es sind primäre und secundäre Netze zu unterscheiden, zwischen denen ein Fasernaustausch stattfindet, ferners grössere und kleinere Ganglienknoten, die in diesen wie in jenen eingestreut sind. Der Plexus entspricht der ganzen Dicke der Schleimhaut und versorgt die Muscularis mucosa, die Lieberkühn'schen Krypten, die Gefässe der Schleimhaut und steht in Verbindung mit dem Meissner'schen Geflechte. Die erstere Angabe constatirte ich an solchen Flächenpräparaten, denen Muskelparthien anhafteten. Jedoch will ich eine Innervation der muscularis macosae auch von Seite des Meissner'schen Plexus nicht in Abrede stellen.

Was aber die Beziehungen der Fasern des Nervenplexus der Schleimhaut zu den Lieberkühn'schen Drüsen und seinen Zusammenhang mit dem Meissner'schen Plexus betrifft, so können endgiltig darüber nur Schnittpräparate entscheiden, obwohl hinsichtlich des zweiten Punktes, die früher erwähnten Rissenden grösserer

Nervenstränge an der Oberfläche der Submucosa schon eine Continuität beider Geflechte voraussetzen lassen. Die Schnittpräparate, hergestellt auf die Eingangs angegebene Weise, demonstriren auf das Deutlichste nicht nur den Zusammenhang des Auerbach'schen Plexus mit dem Meissner'schen und dieses mit dem Nervengeflechte der Schleimhaut, sie gestatten zu gleicher Zeit auch eine Controle der an den Flächenpräparaten gewonnenen Eindrücke. Man sieht an ihnen, Fig. 4, Taf. III, dass von den Ganglien des Meissner'schen Plexus mächtigere Nervenzweige gegen die Schleimhaut ziehen, schon am Grunde der Drüsen sich verzweigen oder zwischen ihnen weiter emporziehen, indem sie auf diesem Wege sich erst vielfach verästeln und durch gegenseitigen Fasernaustausch zu Maschen sich vereinigen, so dass die Lieberkühn'schen Drüsen gleichsam in einem korbartig verflochtenen Nervennetze liegen.

Es erübrigt mir noch die Beziehungen dieses Netzes zu den Drüsen genauer zu präcisiren. Auf den ersten Anblick des Präparates erhält man nämlich den Eindruck, als ob das Nervennetz unmittelbar den Drüsenkörpern aufliege und dergestalt habe ich auch meine Zeichnung entworfen. Es wäre demnach der Schluss, dass jene feinen Fasern, welche aus den Maschen abzweigen und scheinbar auf dem Drüsenkörper selbst unter fortwährender Theilung sich verlieren, der Innervation derselben vorstehen, wohl gerechtfertigt. Nun habe ich schon erwähnt, dass man den zelligen Inhalt der Krypten aus diesen leicht entfernen kann: er repräsentirt ein cylindrisches Klümpchen dachziegelförmig übereinander gelagerter Zellen. Hat man einen Schnitt, in dem der Drüseninhalt ganz herausgefallen ist, oder, was noch günstiger ist, an welchen der Drüseninhalt noch zur Hälfte in den Krypten steckt, der übrige Theil über das Niveau hinausragt, so sieht man, dort über den leeren Schläuchen, hier über der lichten Stelle, welche dem leer gewordenen Theile des Drüsenschlauches entspricht genau analoge Nervenzeichnungen wie die in Fig. 4, Taf. III abgebildeten. Der herausgetretene Drüseninhalt zerfällt schon bei sehr geringem Drucke auf das Deckgläschen in die Zellen. Die entleerten Drüsenschläuche erscheinen in ihrer inneren Oberfläche, sowohl an den Flächenbildern (Fig. 7, Taf. VIII) wie auch an den eben beschriebenen Schnitt-

©Akademie d. Wissenschaften Wien; download unter www.biologiezentrum.at

präparaten, fast homogen. Diese Befunde sind der Grund, dass ich annehme, die Zottenmembran setze sich in die Krypten fort. Die Drüsenzellen würden ihr unmittelbar aufliegen und die fraglichen Nervennetze in ihr verlaufen, so dass die feinsten Fasern desselben erst nach Durchbohrung der Membran zu den Drüsenzellen gelangen. Es ist mir dieses um so wahrscheinlicher, weil sich analoge Verhältnisse finden in den

Nerven der Zotten.

Auch hier erweisen sich Flächenpräparate insofern als vortheilhaft, weil sie, wenigstens was einen Theil der Zottennerven anbelangt, sofort den Zusammenhang dieser mit denen des Plexus zwischen den Lieberkühn'schen Krypten erkennen lassen. Am besten verfährt man bei ihrer Herstellung in der Weise, dass man von der abgezogenen und vom Epithel befreiten Schleimhaut ein Stückchen herausschneidet, welches nur zwei Reihen von Zotten enthält. Diese, mit den Flächen gegenüberstehend, werden auseinander gebreitet und mit dem Deckglase bedeckt. So kann man einerseits die Flächen der Zotten, anderseits die Mündungen der zwischen letzteren liegenden Lieberkühn'schen Drüsen überblicken. Unmittelbar an den Zottenbasen, dort wo sie von den Lieberkühn'schen Krypten abbiegen, sieht man nun zugleich mit den Gefässen mächtigere Nervenstämme auftauchen, welche unverzweigt mit jenen an der Oberfläche der Zotten eine Strecke weit verlaufen.

Kann man diese auch nicht in die Tiefe verfolgen, so sind doch die Bilder an sich schon so prägnant, dass sie die Continuität der in Frage stehenden Nervenfasern völlig erweisen. Fasst man nun die Zottenflächen selbst weiter in das Auge, dann sieht man unter den Capillarschlingen ein verschwommenes Netzwerk sich abheben, welches theils durch Verzweigung der an die Basis eintretenden Nerven, theils durch Fasern zu Stande kommt, welche aus Ganglienknoten entspringen (Fig. 4, Taf. I). Schneidet man die Zotten an ihrer Basis ab und betrachtet sie für sich, während ein mässiger Druck auf das Deckglas geübt wird, so wird zwar das Nervennetz etwas deutlicher, auch erhält man den Eindruck von tiefer gelegenen Nerven, allein das Präparat lässt nicht im Entferntesten den, ich möchte sagen, enormen

©Akademie d. Wissenschaften Wien; download unter www.biologiezentrum.at

Reichthum an Nerven ahnen, welche die Zotten durchziehen. Das Zottengewebe an und für sich und die allgemeine Färbung treten hier zu hinderlich in den Weg.

Jedoch habe ich auch in dieser Beziehung, durch besonders begünstigende Umstände Präparate erhalten, welchen diese Mängel nicht anhafteten, worauf ich noch zu sprechen kommen werde (Fig. 3, Taf. II).

Zupfpräparate beseitigen diese Hindernisse vollständig, gleichgiltig, ob man nun die Grenzmembran nur von einer Seite abzieht, oder die Zotte vollständig von ihr entblösst. In beiden Fällen erkennt man, dass in der Zotte zwei Geflechte vorhanden sind, von denen das eine in der abgezogenen Membran sich ausbreitet, das andere im Zottenparenchym seine Maschen zeigt. Jedoch sind beide Geflechte nicht streng gesondert, sie hängen vielmehr durch Fasernaustausch zusammen, wie ich im Weiteren darlegen werde. Die Eintheilung muss aber desshalb gemacht werden, weil einerseits hauptsächlich die am Grunde der Zotten-Membran liegenden Stämme das oberflächliche Netzwerk bilden, andererseits an der Zottenbasis wieder grössere Stämme sichtbar werden, welche gleichfalls höher oben sich verzweigen und den Plexus im Zottengerüste selbst bilden.

Was nun den Plexus in der Membran betrifft, so kommen, wie gesagt, grössere Nervenstämme mit Gefässen aus der Tiefe der Schleimhaut (Fig. 5 und 2, Taf. I, Fig. 3, Taf. II). Bald aber lösen diese sich in feinere Fasern auf, welche sich weiter dychotomisch theilen und entweder mit den Zweigchen des Nachbarstammes in Verbindung treten oder zu einem kleinen Ganglienknoten hinziehen. Aus diesen kommen dann wieder ein oder mehrere dickere Stämmchen hervor, welche in der Membran nach aufwärts laufen, abermals sich verzweigend und Maschen bildend oder neuerdings in Ganglienknötchen übergehend. So erscheint denn die ganze Membran von einem gleichförmigen Nervennetze bedeckt, dessen Hauptmaschen dadurch fast gleiche Dicke beibehalten, dass die Fasern derselben von den eingestreuten Ganglien neue Zuzüge erhalten. Bei der Hausratte habe ich diese Verhältnisse insoferne vereinfacht gefunden, als hier die an der Basis der Membran eintretenden Nervenstämme bis an die Spitze derselben zu verfolgen sind, indem sie, an den

©Akademie d. Wissenschaften Wien; download unter www.biologiezentrum.at

Capillarwandungen hart anliegend, ganz allmälich an Dicke abnehmen (Fig. 3, Taf. III).

Von den Maschen dieses Netzes treten nun Zweigchen ab, welche entweder die Gefässe weiter begleiten, oder sich unter fortwährender Gabelung in den Feldern verlieren, welche die Capillarschlingen umgrenzen. Über das weitere Verhalten beider Fasernetze habe ich bei Anwendung von Obj. IX, Occ. III, Hartnack, Tubus ausgezogen, Folgendes ermitteln können. Die Fasern, welche zu den Capillaren und mit ihnen ziehen, legen sich diesen entweder verbreitert an (Fig. 3, Taf. I, *a*), entfernen sich wieder von ihnen und vereinigen sich dann mit einem anderen Stämmchen oder Ganglienknötchen, oder es tritt eine feine Faser zur Capillare, schwillt, an deren Wand angelangt, plötzlich zu einem Knötchen an und verlässt wieder als feiner Faden das Gefäss. Ein ähnliches Verhältniss hat Kessel[1] bereits für die Nerven des Trommelfelles constatirt.

Von den andern Fasern habe ich einzelne bis an die Zellen der Membran verfolgen können (Fig, 3, Taf. I, *c*). Dort nimmt ihre Dicke so plötzlich ab, dass es den Anschein hat, als ob die Fasern in die Zelle selbst übergehen würden. Ich hebe nur diese Thatsache hervor, ohne damit eine wirkliche Insertion anzunehmen, weil ich mir in dieser Beziehung Gewissheit nicht verschaffen konnte. Von den Fasern, welche sich im Gewebe der Membran dychotomisch theilen (Fig. 3, Taf. I, *d*), kann ich nur sagen, dass man bei sorgfältiger Hebung oder Senkung des Tubus den Eindruck erhält, als verlören sie sich in die Tiefe, also gegen die Epithelseite hin.

Über den Plexus im Innern der Zotte (Fig. 5, Taf. I, *d*) kann ich mich kurz fassen. Die Stämme desselben sind im Allgemeinen mächtiger, als die des Geflechtes der Grenzmembran. Ausnahmslos verlaufen immer sowohl mit Arterien als Venen je ein oder zwei Äste. Was die Endigung der Nervenzweige anbelangt, so kann ich nur von jenen, welche zu den Muskeln ziehen, angeben, dass sie sich in der Nähe des Kernes inseriren, und zwar an der flachen Seite der Muskelzellen. Ich habe das genau verfolgt, indem ich das Zottenparenchym mit den Nadeln

---

[1] Stricker's Handbuch, 2. Theil, pag. 854.

weiters zerzupfte. So bekommt man isolirte Muskeln, an denen Nervenfäden hängen und wenn man nun das Deckgläschen vorsichtig hin und her schiebt, so sieht man, dass der Nervenfaden über den Kern der Muskelzelle dieser fest anhaftet.

Den Zusammenhang beider Geflechte lassen ebenfalls schon die Zupfpräparate erkennen. Es zeigen sich nämlich in der abgehobenen Grenzmembran (Fig. 2 und 5, Taf. I, *r*) an verschiedenen Orten Rissenden sowohl grosser Nervenstämme als auch einzelner Nervenfasern, welche man nur als von Anastomosen mit dem Zottenplexus herrührend, deuten kann.

Directe aber kann man nicht nur die Anastomosen zwischen beiden Geflechten, sondern auch den Zusammenhang dieser mit dem der übrigen Schleimhaut an Präparaten sehen, in denen die Nervenzeichnung erhalten blieb, trotzdem das Zottengewebe entweder ganz oder zum Theile gallertig durchsichtig wurde. Fig. 3, Taf. II, zeigt das Bild eines solchen Präparates und ich habe darin wieder durch verschiedene Schattirung beide Plexus darzustellen versucht, muss aber bemerken, dass ich bei weitem nicht alle Nerven abgezeichnet habe, welche das Original aufweist, um der Deutlichkeit keinen Eintrag zu machen. Es stellen die Geflechte *a* den Membranplexus, *b* den inneren Zottenplexus und *c* die Anastomosen dar.

An den Zotten des Froschdarmes konnte ich Nerven nur im Parenchym ermitteln, nicht aber in der Grenzmembran. Der Plexus (Fig. 5, Taf. III) ist grobmaschig mit spärlichen Ganglienknoten. Die Fasern verlaufen lange Strecken, ohne Zweige abzugeben, wenigstens gelang es mir nicht, jene feinen Fibrillen zur Ansicht zu bringen, welche die Zottennerven der Säugethiere aufweisen.

Schliesslich möchte ich noch bemerken, dass es mir höchst wahrscheinlich erscheint, dass analog den Nervenendigungen im geschichteten Epithel, auch bei den Zotten feinste Zweigchen zwischen die Epithelzellen dringen, oder in irgend einer Weise zu denselben in Beziehung stehen. Dafür schien mir schon der an sich so reiche Membranplexus zu sprechen, ganz besonders aber wiesen jene feinsten Fasern darauf hin, welche, wie erwähnt, von jenem abzweigend, in der Membran sich verlieren. Ich war

©Akademie d. Wissenschaften Wien; download unter www.biologiezentrum.at

zwar bemüht, dieselben an Schnittpräparaten weiter zu verfolgen, konnte aber zu keinem Resultate gelangen. Ebenso erfolglos waren Isolationsversuche, welche ich in der Weise vornahm, dass ich nach der Reduction der vergoldeten Zotten das Epithel vorsichtig abhob und zerzupfte, welche Präparationsmethode ich vorausgehend am Cornealepithel erprobt hatte.

Tafelerklärung.

Tafel I.

Fig. 1. Submucosa des Meerschweindarmes mit grösseren Gefässstämmen *g*, und den Brunner'schen Drüsen *br*. Die Ganglienknoten nk_1 nk_2, nk_3 entsprechen dem obersten, mittleren und untersten Theile des Meissner'schen Nervengeflechtes. *a* Rissende eines gegen die Schleimhaut verlaufenden Nerven, *b* eng an den Drüsen anliegende Nerven des primären Geflechtes. Hartnack, Occ. 3, Obj. 4. Tubus eingeschoben.

2. Abgezogene Grenzmembran einer Seite einer Kaninchenzotte mit der inneren Fläche nach oben. *a* noch anhaftendes adenoides Gewebe, *c* Capillaren, *gk* Ganglienknoten des Nervenplexus, Rissende der mit dem inneren Zottenplexus anastomosirenden Fasern. *l* Reste von Lieberkühn'schen Krypten. Hartnack Occ. 3, Obj. 7. Tubus ausgezogen.

3. Stück der Grenzmembran einer Kaninchenzotte mit starker Vergrösserung gesehen, die Capillaren und das Nervennetz enthaltend. *a* verbreitert den Gefässen sich anlegende Nervenfasern, *b* knötchenartige Anschwellung, *c* Nervenfaser, welche zu einem Kern hinzieht. *d* sich in der Membran verlierende Fasern, *r* Rissende einer mit dem inneren Zottenplexus anastomosirenden Faser. Hartnack, Occ. 3, Obj. IX.

4. Vom Epithel befreite Kaninchenzotte.

   c die Zottencapillaren, *gk* Ganglienknoten des Zottenplexus. Hartnack, Occ. 3, Obj. 7.

5. Meerschweinchenzotte, von dessen einer Seite die Grenzmembran *m*, sowohl die Capillaren als den Membranplexus enthaltend abgezogen ist. *a* adenoide Substanz, *g* Gefäss, *d* sich in der Membran verlierende Nervenzweigchen, *r* Rissende einer mit dem

inneren Zottenplexus *zpl* anastomosirenden Faser. Hartnack, Occ. 3, Obj. 7.

Tafel II.

Fig. 1. Das Stück nk_2, nk_1, nk_2 nk_3, nk_1 der Fig I, Taf. I vergrössert. Bezeichnung wie früher. Ausserdem stellen *a* Rissenden von gegen die Schleimhaut ziehenden Fasern vor, *b* Fasern, welche den Brunner'schen Drüsen verbreitert sich anlegen, *g* Ganglienknoten in den Drüsen. *gn* Nervenfaser, welche neben den Gefässen hinziehen, denselben streckenweise sich anlagernd. Hartnack, Occ. 3, Obj. 7.

2. Schlauchstück einer Brunner'schen Drüse. *dv* Divertikel intensiv gefärbte Zellen enthaltend. *g* Nervenknoten des das Schlauchstück umspinnenden Nervengeflechtes. schaalenartig verbreiteter, dem Divertikel eng anliegender Nervenzweig. Hartnack, Occ. 3, Obj. IX.

3. Kaninchenzotte vom Epithel befreit, mit der *Muscularis mucosae* nebst dem submucosen Bindegewebe die Brunner'schen Drüsen und Meissner'schen Plexus enthaltend. *k* Capillaren, *ar* Arterie, *ve* Vene, *a* Membranenplexus, *b* der innere Zottenplexus, *c* Anastomosen, *g* Ganglien, *ge* Gefässe, *gn* Gefässnerven. Entworfen mit Hartnack, Occ. 3, Object 4, Tubus ausgezogen. Details mit Objectiv 7 und eingeschobenem Tubus ausgeführt.

Tafel III.

Fig. 1. Membran einer Meerschweinchenzotte, dargestellt durch Macerirung in Ameisensäure.

noch ein Theil des adenoiden Gewebes, *b* das Lückensystem mit seinen Ausläufern, *c* Capillaren. Hartnack, Occ. 3, Obj. 7.

2. Froschzotte von beiden Seiten theilweise umgeschlagen und ihre innere Seite dem Beschauer zugekehrt. die zwar noch anhaftende, aber abstehende Membran mit ovalen Kernen, *c* Capillaren.

3. Stück der Membran einer mit ungefärbtem Leime injicirten Hausrattenzotte, das engmaschige Capillarnetz und den Nervenplexus enthaltend.

l Löcher der Membran, *nk* Nervenknoten. Hartnack, Occ. 3, Obj. 7.

4. Schnitt durch die Schleimhaut und Submucosa eines Kaninchendarmes. *lk* Lieberkühn'sche Krypten mit dem dieselben umspinnenden Nervennetze, *n* Goldniederschläge in den Lumen der Drüsen, *g* Gefäss. Hartnack, Occ. 3, Obj. 7.

©Akademie d. Wissenschaften Wien; download unter www.biologiezentrum.at

Fig. 5. Stück einer Froschzotte mit der inneren Fläche nach oben. Gefässe *g* injicirt, *n* Nerven. Hartnack, Occ. 3, Obj. 7.

6. Ein Theil einer Brunner'schen Drüse des Kaninchens. *a* Gefässe, *d* Divertikel, mit schwarz erscheinenden Zellen, *g* Ganglienknoten, $n_{,}$ Nerven, welche die Gefässe begleiten, sich ihnen eng anschliessend, $n_{,,}$ einem Divertikel eng sich anschmiegender Nervenzweig. Entworfen mit Hartnack, Occ. 3, Obj. 4, ausgeführt mit Obj. 7.

7. Von der Submucosa lospräparirtes Schleimhautstück des Kaninchendarmes. Zotten und Auskleidung der Lieberkühn'schen Krypten entfernt. *lk* Höhlen der Lieberkühn'schen Krypten, *gk* Ganglienknoten des Nervengeflechtes zwischen den Drüsen. Hartnack, Occ. 3, Obj. 7.

©Akademie d. Wissenschaften Wien; download unter www.biologiezentrum.at

Fig. 5. Stück einer Froschzotte mit der inneren Fläche nach oben. Gefässe *g* injicirt, *n* Nerven. Hartnack, Occ. 3, Obj. 7.

6. Ein Theil einer Brunner'schen Drüse des Kaninchens. *a* Gefässe *d* Divertikel, mit schwarz erscheinenden Zellen, *g* Ganglienknoten, *n*, Nerven, welche die Gefässe begleiten, sich ihnen eng anschliessend, $n_{,,}$ einem Divertikel eng sich anschmiegender Nervenzweig. Entworfen mit Hartnack, Occ. 3, Obj. 4, ausgeführt mit Obj. 7.

7. Von der Submucosa lospräparirtes Schleimhautstück des Kaninchendarmes. Zotten und Auskleidung der Lieberkühn'schen Krypten entfernt. *lk* Höhlen der Lieberkühn'schen Krypten, *gk* Ganglienknoten des Nervengeflechtes zwischen den Drüsen. Hartnack, Occ. 3, Obj. 7.

©Akademie d. Wissenschaften Wien; download unter www.biologiezentrum.at

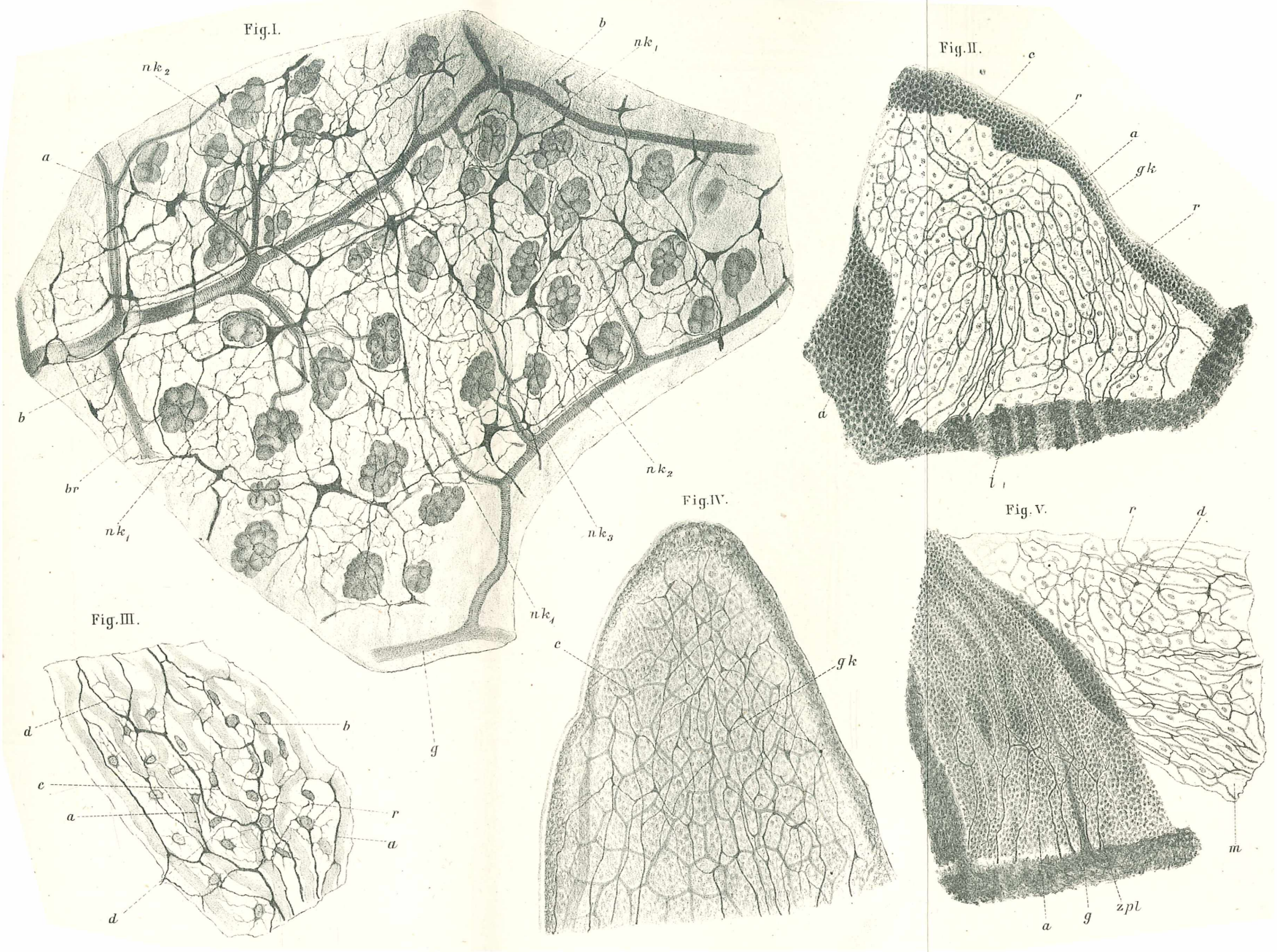

©Akademie d. Wissenschaften Wien; download unter www.biologiezentrum.at

©Akademie d. Wissenschaften Wien; download unter www.biologiezentrum.at

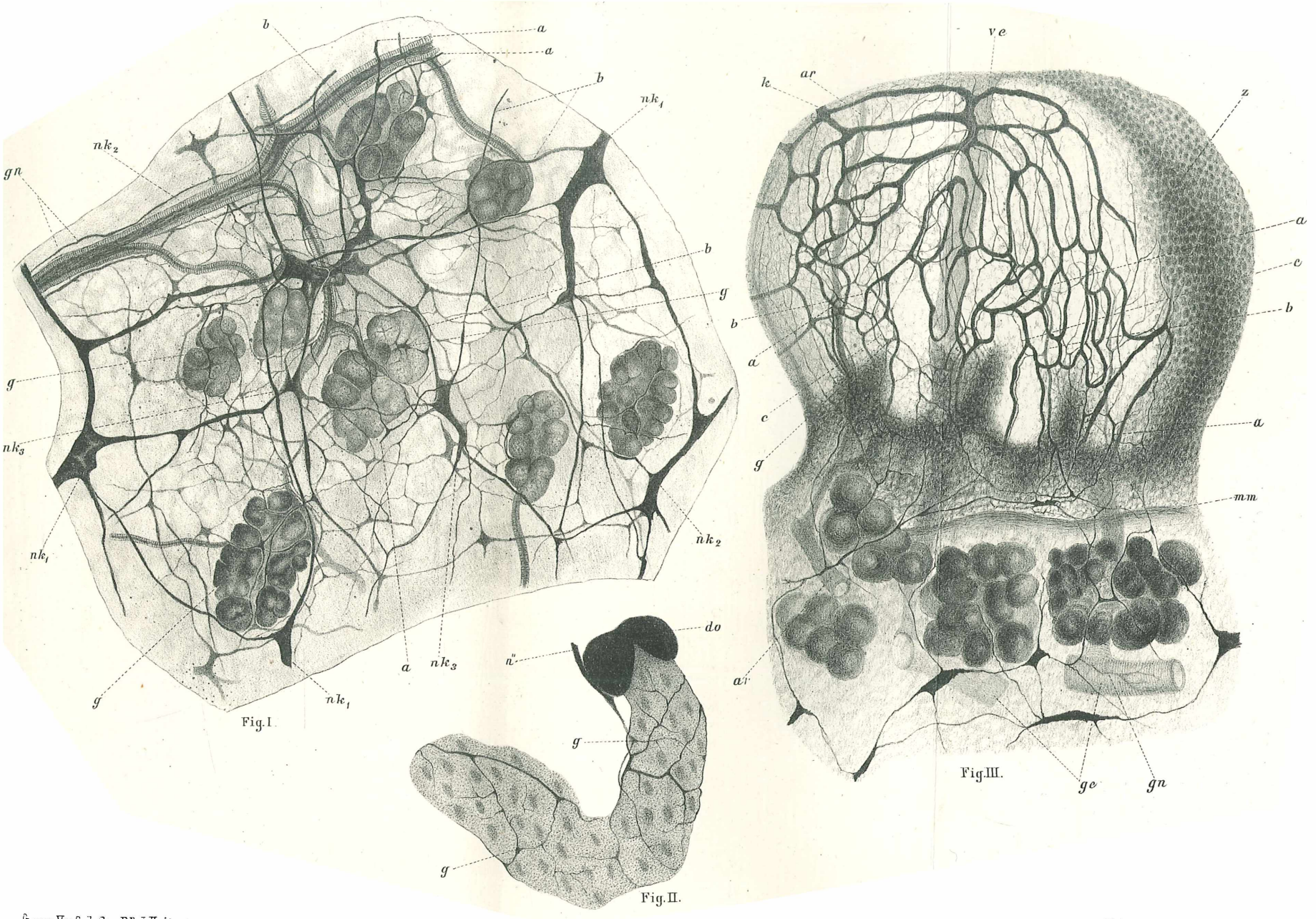

Gez. v. Verf. lith. v. Dr. J. Heitzmann

K. k. Hof- u. Staatsdruckerei.

©Akademie d. Wissenschaften Wien; download unter www.biologiezentrum.at

©Akademie d. Wissenschaften Wien; download unter www.biologiezentrum.at

Fig. I.

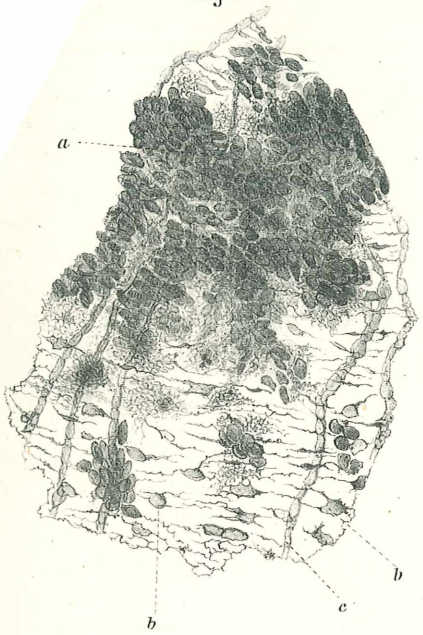

Fig. II.

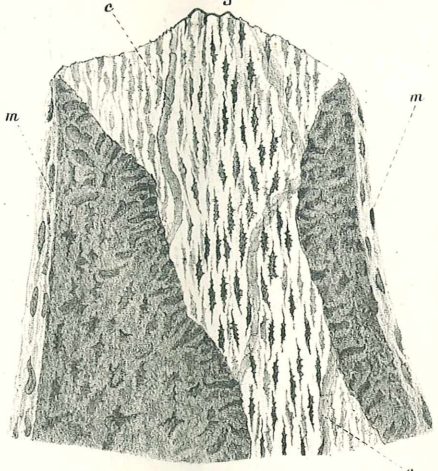

Fig. III

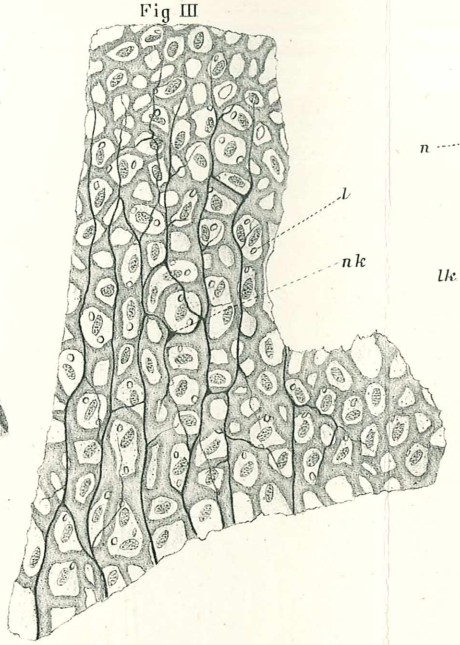

Fig. IV.

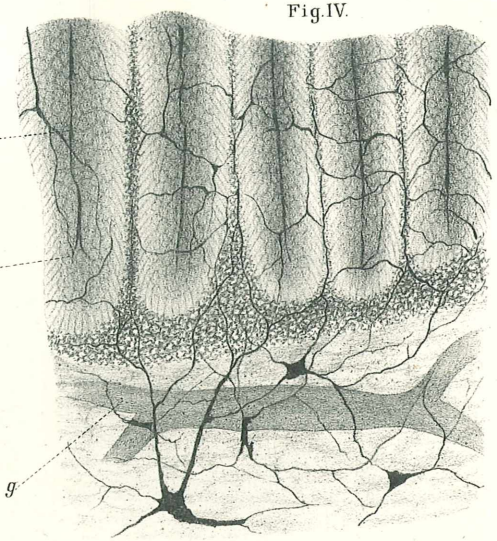

Fig. V.

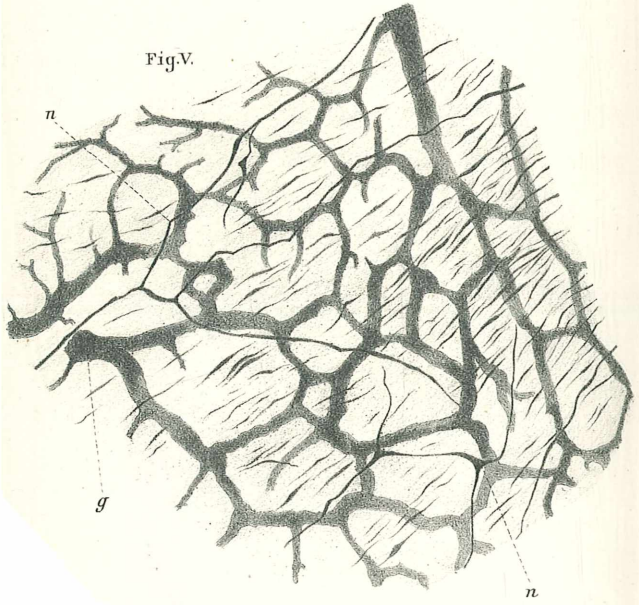

Fig. VI.

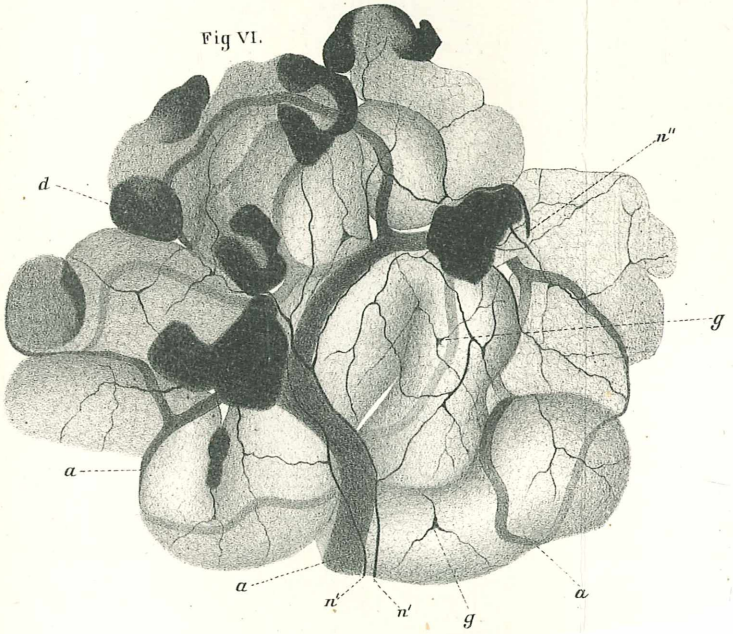

Fig. VII.

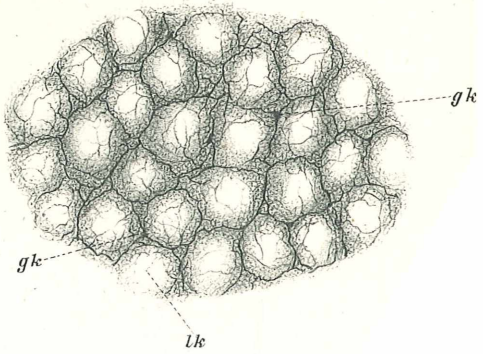

Gez. v. Verf. lith. v. Dr. J. Heitzmann.

K. k. Hof- u. Staatsdruckerei.

ZOBODAT - www.zobodat.at

Zoologisch-Botanische Datenbank/Zoological-Botanical Database

Digitale Literatur/Digital Literature

Zeitschrift/Journal: Sitzungsberichte der Akademie der Wissenschaften mathematisch-naturwissenschaftliche Klasse

Jahr/Year: 1880

Band/Volume: 82_3

Autor(en)/Author(s): Drasch Otto

Artikel/Article: Beiträge zur Kenntniss des feineren Baues des Dünndarms, insbesondere über die Nerven desselben. 168-198