

# Die Degeneration des Epithels der Riechschleimhaut des Kaninchens nach Zerstörung der Riechlappen desselben.

(Aus dem physiologischen Institute in Innsbruck.)

Von Dr. **Alessandro Lustig,**

*Assistenten am physiolog. Institute zu Innsbruck.*

(Mit 1 Tafel.)

(Vorgelegt in der Sitzung am 31. Jänner 1884.)

Unter den verschiedenen Methoden, die einen Aufschluss über den Zusammenhang der peripheren Endapparate mit Theilen des Centralnervensystems darbieten können, hat die Degenerationsmethode<sup>1</sup> die besten Dienste geleistet.

Diese besteht, wie bekannt, aus der Durchschneidung des Nerven und der Beobachtung der nachfolgenden Veränderungen der mit demselben in Verbindung stehenden Endorgane.

Dieses Verfahren wurde auch für den *Olfactorius* angewendet, die abweichenden Resultate der Untersuchung des peripheren Sinnes empfindenden Theiles ergaben jedoch viele Controversen.

Als Erklärung dieser Erscheinung lässt sich die Thatsache anführen, dass die Meisten derjenigen, die sich mit unserer Frage beschäftigt haben, die Durchschneidung am *Tractus olfactorius* ausführten. Allein diese Methode der Operation konnte nie zu dem gewünschten Ziele führen, denn der in der Riechschleimhaut sich ausbreitende Nerv bleibt auch nach der Operation in directer Verbindung mit dem *Bulbus olfactorius*, also mit einem Theile des Gehirns, mit einem trophischen Centrum, wie die Embryologie und die Histologie desselben zeigen.

Ein Einblick in die Literatur dieser Frage wird das Gesagte bestätigen.

---

<sup>1</sup> G. Schwalbe, Lehrbuch der Neurologie. Erlangen, 1880. I. Lieferung.

Nach J. M. Schiff<sup>1</sup> hat Biffi zuerst bei neugeborenen Hunden, um die Function des Geruchsnerven zu beobachten, vom Stirnbein her die Olfactorii durchschnitten.

Später führte Schiff (l. c.) diese Operation am *Tractus olfactorius* bei Hunden aus und wies nach, dass der periphere Theil des entsprechenden Nerven nicht degenerirte und dass die Flimmerzellen der *Regio olfactoria* nach dem Tode des Thieres fortflimmerten.

Erst C. K. Hoffmann<sup>2</sup> trennte den *Nervus olfactorius* von seinem centralen Ursprung und fand an Fröschen und Kaninchen, dass sowohl die „Riechzellen“, als auch die „Epithelzellen“ M. Schultze's, bei dem Kaninchen sogar die tiefe Zellenlage des Epitheliums von Fettentartung betroffen wurde.

Im Jahre 1875 nahm Colosanti<sup>3</sup> die Durchschneidung des Olfactorius bei Fröschen vor, und gibt an, dass eine Riechschleimhaut, deren Nerv vor einem oder vor 90 Tagen durchschnitten wurde, sich in nichts von der Riechschleimhaut der anderen Seite unterscheidet, deren Nerv intact geblieben war.

Colosanti richtete seine Aufmerksamkeit hauptsächlich auf die Härchen, welche er ebenso wie die „Epithelzellen“ und „Riechzellen“ M. Schultze's unverändert fand.

Zwei Jahre später publicirte S. Exner<sup>4</sup> seine „fortgesetzten Studien über die Endigungsweise des Geruchsnerven“ und gibt in dieser Abhandlung an, er habe die Degeneration des Epithels der Riechschleimhaut des Frosches erzielt, nachdem er den ganzen *Tractus* und *Bulbus olfactorius* exstirpirt habe.

Exner eröffnete zu diesem Zwecke den vordersten Antheil der Schädelhöhle des Frosches, schnitt die *Tracti olfactorii* durch und kratzte dieselben mit einer abgerundeten Staarnadel heraus.

<sup>1</sup> J. M. Schiff, Der erste Hirnnerv etc., Moleschott, Untersuchungen etc., VI. 1859.

<sup>2</sup> C. K. Hoffmann, Onderzoekungen over den anat. bouw van de membrana olfactoria, Amsterdam 1866. Citirt nach Henle's u. Meissner's Berichte über den Fortschr. d. Anat. etc., 1867.

<sup>3</sup> G. Colosanti, Untersuchungen über d. Durchschneidung d. N. olfact. bei Fröschen. Reichert u. Du Bois-Reymond's Arch. 1875.

<sup>4</sup> S. Exner, Fortgesetzte Studien etc. III. Abhandl. Sitzb. d. k. Akad. d. Wissensch. LXXVI. Bd. III. Abth. 1877, Heft I bis V.

Ebenso wurde die Stelle, an welcher die Olfactoriusäste durch die Knochen treten, auf das sorgfältigste von jeder Nervenmasse gereinigt.

Bei Fröschen ist die ganze Degeneration in zwei Monaten vollendet.

Auf diese Arbeit werde ich später zurückkommen.

Exner (l. c.) versuchte die Degeneration an der Riechschleimhaut des Kaninchens zu studiren, er gelangte jedoch in dieser Richtung zu keinem positiven Resultate.

Den Grund dieses unerwarteten Verhaltens glaubt Exner darin gefunden zu haben, dass bald nach der Operation der dem *Bulbus olfactorius* angehörende Raum in der Schädelhöhle sich wieder mit anscheinend normaler Gehirnmasse fülle und der Nerv daher in der Geruchsschleimhaut nicht degeneriren könne.

Aus der Betrachtung dieser kurzen Literaturangaben ergibt sich, dass die Acten über dieses Argument noch nicht geschlossen sind, und ich hoffe desswegen, dass Versuche in dieser Richtung am Kaninchen willkommen sein dürften.

Der Gang der von mir ausgeführten Operation<sup>1</sup> war folgender: Der Hautschnitt wurde in der Medianlinie zwischen den Augen geführt; der Schädel in dem mittleren Theile der *Pars frontalis* eröffnet, wobei eine Blutung aus dem *Sinus longitudinalis* ant. vermieden wurde. Die Zerstörung eines oder beider Riechlappen geschieht durch die Auskratzung mit einem scharfen Löffel oder durch Versengung der Lappen mit dem Glüheisen.

Die so operirten Thiere können Monate lang fortleben, und wenn die Zerstörung des Lappens bilateral und vollständig war, so konnte man wahrnehmen, dass diese Kaninchen vor ungewöhnlichen und ihnen unbekanntem Nahrungsmitteln stehen blieben, ohne diese zu berühren, was bei der Darreichung des gewöhnlichen und ihnen wohlbekannten Futters nicht zu beobachten war.

Ich führte diese Operation bei 12 Kaninchen aus, und zwar bei 7 erwachsenen und 5 jungen Thieren; 3 der letzteren gingen bald nach der Operation zu Grunde.

---

<sup>1</sup> W. Krause, Anatomie des Kaninchens, Leipzig, 1868. E. Cyon, Methodik d. physiolog. Experimente etc., Giessen u. St. Petersburg, 1876.

Indem es nicht meine Absicht war, die einzelnen Stadien der möglichen Veränderungen des Epithels der Riechschleimhaut zu verfolgen, sondern nur die Endresultate derselben zu beobachten, so wurden die operirten Kaninchen erst nach 45 bis 65 Tagen, vom Tage der Operation aus gezählt, behufs mikroskopischer Untersuchung durch Verblutung getödtet, darauf die Stirnbeine entfernt, und in der entsprechenden Schädelhöhle nachgesehen, wie tief die Zerstörung der *Lobi olfactorii* gedungen war. Nach dieser Besichtigung wurden die Nasenbeine von oben nach unten losgelöst, und in der Nasenhöhle nach einer eventuellen Eiteransammlung oder nach irgend einer anderen makroskopischen Veränderung geforscht.

Eine Eiteransammlung fand ich ein einziges Mal vor, es ist selbstverständlich, dass die betreffende Riechschleimhaut nicht verwerthet wurde.

Die weitere Procedur bestand aus dem raschen Entfernen des oberen Theiles des Septums und der oberen Nasenmuschel aus der Nasenhöhle, welche Theile bis zur Dunkelfärbung in einer einprocentigen Osmiumsäurelösung gelassen und darauf in destillirtes Wasser gelegt wurden.

Ich wählte zu meinen Untersuchungen diese von Exner in seinen Arbeiten angewendete Färbungs- und Isolirungsmethode, nachdem ich mich bei dem Studium über den Bau des normalen Epithels der Riechschleimhaut überzeugt hatte, dass diese Methode in vielfacher Hinsicht die vortheilhafteste sei.

Die durch die Osmiumsäure dunkelgefärbten morphologischen Elemente der Schleimhaut behalten ihre Form bei, werden rigid und scharf contourirt; durch das Verweilen derselben in destillirtem Wasser, ist es leicht möglich, sie in einer halbprocentigen Chlornatriumlösung zu isoliren.

Die mikroskopische Untersuchung der Schleimhaut nahm ich nach 24 Stunden und in den nachfolgenden Tagen vor. Das geschah, indem das Epithel von dem unterliegenden Gewebe durch schonendes Hin- und Herfahren mit einem Scalpell auf der Oberfläche der Schleimhaut losgelöst wurde.

Die weitere Dissociation der Zellen ging, wie gesagt, auf dem Objectträger in einer halbprocentigen Chlornatriumlösung vor sich.

Dieses Mittel ist zu dem Zwecke weit besser als Glycerin, doch lassen sich die Präparate nur kurze Zeit aufbewahren.

Zu solchen Untersuchungen kann man Schnittpräparate nicht recht verwerthen, und nur aus Beobachtungen an isolirten oder zu Gruppen vereinigten Zellen — wie dies bei unserer Methode der Fall ist — lassen sich sichere Schlüsse ziehen.

Ich komme jetzt zur Besprechung der Ergebnisse meiner Forschung, und theile hier im Allgemeinen gleich mit, dass die *Regio olfactoria* jener Kaninchen, deren Riechlappen vollständig zerstört waren, eine ausgesprochene Entartung der „Riechzellen“ und „Epithelialzellen“ M. Schultze's<sup>1</sup> zeigte. Es fragt sich nun: Woraus wurde auf eine Entartung der zelligen Elemente der Riechschleimhaut geschlossen? Wie geht dieselbe vor sich?

Bevor ich zur Beantwortung dieser Fragen schreite, erlaube ich mir — um Missverständnisse zu vermeiden — an dieser Stelle zu bemerken, dass ich bei der Untersuchung der Entwicklung des Riechepithels einiger Säugethiere und bei dem Studium derselben bei neugeborenen Thieren mit dem normalen Bau der morphologischen Bestandtheile der *Regio olfactoria* vollständig bekannt wurde.

Ich habe bei dieser Gelegenheit — wie schon früher Exner bei den einzelnen Wirbelthierclassen — beobachtet, dass zwischen den „Riechzellen“ und „Epithelialzellen“ Schultze's vielfache Übergangsformen vorkommen, welche Mittelstufen zwischen beiden jetztgenannten Zellenarten darstellen und in sich einige der charakteristischen Merkmale der „Riechzellen“ und der „Epithelialzellen“ einschliessen.

Indem ich auf meine zuerst aufgeworfene Frage zurückkomme, halte ich es wohl für gewagt, aus einer geringen Form- oder Grösseveränderung, oder aus dem Fehlen einzelner Theile der morphologischen Elemente der Riechschleimhaut irgend eine Umwandlung derselben zu diagnosticiren; denn auch das Aussehen unserer Epithelien ist zu mannigfach und wie ich schon früher bemerkte, bei meiner Behandlung können einzelne Theile der Zellen losreissen, deren Fehlen unrichtigerweise als eine Folge der Degeneration erklärt werden könnte.

---

<sup>1</sup> M. Schultze, Untersuchungen über den Bau der Nasenschl. Abhandlungen d. Naturforsch. Gesellsch. zu Halle. Halle, 1863.

Desswegen legte ich ein Hauptgewicht auf die Texturveränderung der Zellen und kam zur Überzeugung, dass das Epithel der Riechschleimhaut in Fettmetamorphose übergeht und dass dieser Involutionsprocess in derselben langsam und ungleichmässig vorschreitet, und zu seinem Endresultat gelangt.

Das schliesse ich aus den Bildern der *Regio olfactoria*, die 45 bis 68 Tage nachder Operation gewonnen wurden, und wo ich nebst schwach und stark fettdegenerirten Zellen auch solche, die als Reste der abgelaufenen Fettentartung betrachtet werden müssen, vorfand.

Auch Exner (l. c.) sagt, dass bei Fröschen die Degeneration nicht an allen Stellen gleichzeitig und gleichmässig vor sich gehe, da er an ein und demselben Präparate Zellengruppen in sehr verschiedenen Degenerationsstadien vorfand.

Welche der morphologischen Componenten der Riechschleimhaut zuerst von der Entartung getroffen werden, lässt sich nicht mit voller Sicherheit feststellen, es scheint mir jedoch — wie aus den folgenden Mittheilungen ersichtlich wird — dass in den verschieden geformten Zellenarten des Riechepithels die Entartung gleichzeitig auftritt.

Ich komme jetzt zur ausführlichen Besprechung beider Arten von Zellen. Nach M. Schultze sind die charakteristischen Merkmale der „Riechzellen“ der abgerundete, von einer dünnen Protoplasmaschicht umgebene Kern, aus dessen beiden Polen in zwei entgegengesetzten Richtungen zwei verschiedene Fortsätze abgehen.

Der periphere, gleichmässig cylindrische langgestreckte Fortsatz von verschiedener Länge geht von dem oberen Pol des Kernes ab, und trägt auf der freien Oberfläche zarte längliche Härchen.

Der centrale Fortsatz der „Riechzellen“ ist unmessbar dünn, stark lichtbrechend und soll die Charaktere eines Nervenfaserehens in sich tragen.

Sind diese Gebilde in ihrer Integrität in der *Regio olfactoria* der operirten Kaninchen zu finden?

Bei der Osmiumbehandlung gelingt es leicht, an der normalen Riechschleimhaut des Kaninchens, sowie anderer Thiere solche „Riechzellen“ zwischen den „Epithelialzellen“ eingelagert oder isolirt zu beobachten.

Aber in dem auf dieselbe Weise behandelten Riechepithel des operirten Kaninchens, das nach einem längeren Zeitraum nach der Operation untersucht wurde, ist es mir nie vorgekommen, „Riechzellen“ in ihrer histologischen Integrität vor mir zu sehen. Die veränderten Bilder derselben jedoch, wo noch einzelne Charaktere der „Riechzellen“ M. Schultze's ausgesprochen sind, treten ziemlich häufig auf.

Das bemerkte ich in jener Riechschleimhaut, die 45 bis 55 Tage nach der Operation unter dem Mikroskope zur Beobachtung kam, in welcher die „Riechzellen“ nur aus einem kugeligen, mehr oder weniger zusammengedrängten Kern, und aus einem, von dem oberen Pol desselben abgehenden langgestreckten ziemlich gleichmässig-cylindrischen Fortsatz zusammengesetzt waren.

Das Protoplasma um den Kern enthielt eine grosse Quantität Fetttröpfchen.

Fig. *a* zeigt zwei solche fettigdegenerirte „Riechzellen“, deren centraler Fortsatz nicht durch ein Losreissen, sondern in Folge der fettigen Entartung der Zelle verloren ging.

Das Fehlen dieses centralen dünnen Fortsatzes kann nicht als ein zufälliger Befund, als eine mechanische Wirkung der Isolirungsmethode betrachtet werden, denn wenn das der Fall wäre, so hätte es mir doch einige Mal gelingen müssen, in den zahlreichen von mir untersuchten Präparaten „Riechzellen“ mit dem darauf anhaftenden centralen Fortsatz zu finden, wie mir das bei normaler Schleimhaut häufig gelang.

Auch in dem unregelmässig geformten, aber doch noch immer ziemlich scharf begrenzten Protoplasma unterhalb des Kernes ist keine Stelle nachzuweisen, von welcher man auf eine stattgefundene mechanische Trennung des centralen Fortsatzes schliessen könnte.

Die „Riechzellen“, wie Fig. *a* zeigt, sind das häufigste von mir beobachtete Bild derselben, nur die Quantität des Fettes kann variabel sein, sowie die Deutlichkeit der Contouren und Grösse des Kernes.

Die Härchen, die normaler Weise auf der peripheren freien Oberfläche dieser Zellen aufsitzen, habe ich in der degenerirten Schleimhaut nie zur Ansicht gehabt.

Welcher Art das spätere Schicksal dieser „Riechzellen“ sei, lässt sich nicht mit Bestimmtheit angeben; doch ist es wahrscheinlich — da in der Riechschleimhaut, die 65 Tage nach der Operation untersucht wurde, nur wenige solcher veränderter Bilder der „Riechzellen“ sich nachweisen liessen — dass viele dieser Gebilde einem Zerfalle unterliegen.

Als Repräsentanten der entarteten „Übergangsformen“ des Riechepithels führe ich hier die Abbildungen der Zellen *b* und *c* an.

Beide stammen von einem jungen Kaninchen, dessen Riechschleimhaut 55 Tage nach der Operation in Osmiumsäure gelegt wurde.

Die Zelle *b*, der die Charaktere der Riechzellen M. Schultze's nicht mehr anpassen, hat den Zellkörper besonders ober- und unterhalb des kugeligen Theiles mit Fetttröpfchen gefüllt. Auf der freien Oberfläche des ungleichmässigen cylindrischen peripheren Fortsatzes sieht man einige undeutliche Fäserchen, die ich nicht als Härchen, sondern eher als eine aus der Zelle hervorgequollene Masse betrachte.

Der centrale Fortsatz ist langgestreckt, spindelförmig und mit Fetttröpfchen belegt.

Fig. *c* zeigt eine Zelle, die zu den vielfachen „Übergangsformen“ gehört, sie befindet sich in einem blühenden Zustand der Fettdegeneration.

Auf der freien Fläche des peripheren ungleichmässig breiten Fortsatzes sitzen noch einige Härchen. Dass diese Fäserchen, Wimpern und nicht irgend etwa eine aus dem Zellkörper hervorgequollene Masse seien, davon habe ich mich nach genauer mikroskopischer Beobachtung mit verschiedenen starken Vergrösserungen überzeugt; es ist mir nur drei- oder viermal gelungen in diesen degenerirten Zellenarten die Härchen mit voller Sicherheit zu sehen.

Ich führe in dieser Arbeit keine weiteren Abbildungen dieser Arten von Zellen vor, denn dieselben könnten nur als Bestätigung dienen, dass in allen Präparaten diese Übergangsformen zwischen den „Riech- und Epithelzellen“ in fettige Degeneration übergegangen sind.

Dass viele solcher Zellen zerfallen, andere atrophiren, dafür sprechen einige Umstände, auf welche ich nachher bei



der weiteren Besprechung der „Epithelzellen“ zurückkommen werde.

Nach der Beschreibung M. Schultze's enthalten die „Epithelzellen“ alle einen ovalen, feinen granulirten Kern, der periphere Theil der Zelle hat ungefähr die Dicke des Kernes, dagegen ist der vom Kern gegen das Bindegewebe ablaufende Fortsatz immer dünner als der Kern.

Ich habe diese charakteristischen Merkmale der „Epithelzellen“ hier angeführt als Beweis, dass die Classificirung der kurz vorher geschilderten Zellen als „Übergangsformen“ eine berechtigte war; und als „continuirliche Übergänge“ müssten vielleicht noch einzelne der jetzt zur Besprechung gelangenden Zellen betrachtet werden.

Bevor ich jedoch in der Schilderung der Epithelzellen weiter schreite, muss ich noch etwas im Allgemeinen über einzelne normale Charaktere derselben sprechen.

In dem normalen Epithel der Riechschleimhaut findet man auch eine variable Quantität Fettröpfchen, die besonders in der Nähe des Zellkernes sich anhäufen. In der Meinung, dass dieser eine mehr die Senescens begleitende Erscheinung sei, habe ich immer mehr Werth auf die mikroskopische Untersuchung der ganz jungen Kaninchen gelegt.

Ich kann in dieser Arbeit nicht die normale Textur der Epithelialzellen eingehend besprechen, und mich auch nicht in eine der streitigen Fragen oder in deren mir wohl bekannte Literatur einlassen; einen Punkt, welcher meinen Untersuchungen näher angeht, muss ich hier jedoch noch berühren.

Die Epithelialzellen der *Regio olfactoria* der jungen Kaninchen tragen auf ihrer freien Oberfläche schön ausgebildete Härchen, auf deren Eigenschaften ich nicht näher eingehe.

Von der Richtigkeit dieser Beobachtung kann sich Jeder an Osmiumpräparaten überzeugen, welche neben den Riechzellen die mit den schönsten wohlgeordneten Härchen versehene Epithelzellen zeigen.

Ich habe schon öfter im Laufe dieser Abhandlung erwähnt, dass die Degeneration des Riechepithels langsam und ungleichmäßig in derselben vor sich geht, so dass es noch 45 Tage nach

der Operation und manchmal noch später möglich ist, in blühender, Degeneration sich befindende „Epithelzellen“ zu sehen.

Fig. *d, e, f* stellt drei Epithelzellen, aus der Riechschleimhaut eines jungen Kaninchens (45 Tage nach der Operation) dar, welche als Illustration eines Stadiums der Fettentartung hier angeführt werden.

Diese Zellen, die in der Nähe des Kernes und am centralen Fortsatz zahlreiche Fetttröpfchen tragen, passen streng genommen nicht in die Beschreibung M. Schultze's Epithelialzellen.

Zelle *d* mit dem runden, tiefgelagerten Kern hat einen breiten Körper und einen stark fettigen degenerirten Fortsatz. Die Flimmerhaare sind verloren gegangen. Die Contouren dieser Zelle sind wohl nicht so rein und scharf, wie dies an den normalen Osmiumpräparaten wahrgenommen wird. Bei Fig. *e* sind die Grössenverhältnisse zwischen dem Zellkern und dem Körper auffallend. Hier schienen mir noch einige Härchen auf der freien Fläche des peripheren Fortsatzes vorhanden zu sein. Der centrale Fortsatz ist ungemein kurz und enthält Fetttröpfchen.

In der abgebildeten Zelle *f*, mit dem ovalen Kern ist besonders das Protoplasma, welches den Kern umgibt, fettig entartet.

Ich muss im Allgemeinen bemerken, dass bei der Zunahme der Fetttröpfchen in den Epithelzellen, dieselben immer eine beträchtliche Umgestaltung in ihrer Form und Textur erleiden, so dass die verschiedensten Bilder derselben zur Beobachtung gelangen.

Der centrale Fortsatz dieser Zellen wird am allermeisten von der Degeneration afficirt; als Erläuterung zu diesem Befund dienen die Fig. *d, c, f, g, h*.

Hier waren die entsprechenden Fortsätze fettig degenerirt, so dass diese unter dem Mikroskop stark glänzten; die bekannten und charakteristischen Verästelungen dieser Zellen, sowohl an diesen, wie an allen anderen von mir untersuchten Präparaten, waren nirgends zu sehen. Ich kann begründeter Weise behaupten, dass an der Riechschleimhaut jener Kaninchen, die 65 Tage nach der Operation zur Ansicht kamen, die meisten der centralen Fortsätze ihre Textur, ihre Länge- und Dickendimensionen, ihre Contouren theilweise oder gänzlich eingebüsst hatten. In der Zelle *h*, wie ich dies öfters auch an anderen Zellen

beobachtete, ist das undeutlich contourirte, verschwommene Bild des Kernes sehr bemerkenswerth.

Was die Härchen dieser Zellen betrifft, so habe ich dieselben, ausgenommen die früher geschilderte Zelle (Fig. *c*), nie mit voller Sicherheit sehen können.

Es kommt öfter vor, wie Fig. *h* zeigt, dass der periphere Theil der Zelle an der freien Oberfläche einen Complex feiner Fäserchen trägt, ich konnte jedoch nicht entscheiden, ob dieses Gebilde aus feinen veränderten Härchen oder aus einer dem Zellenkörper herausgequollenen Substanz bestand. Eine auffallende und constante Erscheinung aller degenerirten Schleimhäute ist eine Art von Zellen, die ich durch Fig. *i* und *k* versinnliche.

Diese, durch die Osmiumsäure schwach sich färbenden matten Zellen haben ein eigenthümliches spongöses Aussehen, sie scheinen weniger elastisch als die normalen „Epithelzellen“ zu sein, sie rollen sich in der Flüssigkeit schwer ein, und sind meistens in ihrer breiten Fläche unter dem Mikroskop zu beobachten.

Der Kern dieser Zellen ist blässer als der der normalen, weniger begrenzt, platt, schwach lichtbrechend; der periphere Fortsatz hat beinahe dieselbe Breite wie der periphere Theil der Zelle und endet mit einer abgerundeten breiten Fläche.

Ich möchte diese Zellen mit jenen atrophischen Zellen, die Exner (l. c.) in der degenerirten Riechschleimhaut des Frosches beobachtet, vergleichen.

Welche Zahl von Zellen in solchen atrophischen Zustand übergeht, lässt sich nicht bestimmen, doch in der Riechschleimhaut jener Kaninchen, die 65 Tage vor der mikroskopischen Untersuchung operirt wurden, stehen diese atrophischen Zellen im Vordergrund, während die degenerirten Elemente zurücktreten. Dass viele „Epithelzellen“ sowie andere morphologische Bestandtheile der degenerirten Riechschleimhaut durch Zerfall zu Grunde gehen müssen, dafür spricht der fettige Detritus, den man an den meisten Präparaten aller operirten Kaninchen vorfindet.

Ich habe mich bis jetzt nur mit der Epithelialschichte der Riechschleimhaut beschäftigt und den Gang der Entartung, wie ich sie in der *Regio olfactoria* der operirten Kaninchen

gefunden habe, geschildert, und bin, indem ich bei dieser Auseinandersetzung nur von den relativ gröbereren Veränderungen der Zellen Rücksicht nahm, ohne Messungen vorzunehmen oder etwa andere Verhältnisse zu untersuchen, zu dem Resultat gekommen, dass die Gesamtzellen der Epithelial-schichte, also sowohl die „Riechzellen“ als die „Epithelialzellen“ M. Schultze's degeneriren, dass ein Theil derselben in einen atrophischen Zustand übergeht, ein anderer Theil durch Zerfall zu Grunde geht.

Es stellte sich weiter heraus, dass in 65 Tagen die Degeneration des Riechepithels des Kaninchens noch nicht überall zum Endresultate gelangt war; ich habe die Forschung in dieser Richtung nicht weiter verfolgt, denn sie war jetzt für mich von untergeordneter Bedeutung.

Ich wende mich jetzt zu einem anderen morphologischen Bestandtheile der Riechschleimhaut, auf diejenigen meistens runden, normaler Weise glatten, ein Kernkörperchen tragenden Kerne, die in einem unter die Epithelial-schichte sich ausbreitenden feinen Maschenwerk eingebettet sind.

Diese Gebilde, die auch Basalzellen<sup>1</sup> genannt werden, nehmen durch die Osmiumsäure dieselbe Farbe und dasselbe lichtbrechende Vermögen und Aussehen der Kerne des Riechepithels an.

Kerne und Maschenwerk bilden das von Exner<sup>2</sup> ausführlich geschilderte „subepitheliale Netzwerk“, welches nach diesem Autor durch Theilung der Fortsätze der Epithelialzellen zu Stande kommt, die sich in ein grossmaschiges Netzwerk auflösen, in welchem die Kerne eingebettet sind.

Hoffmann (l. c.) fand am Kaninchen nach der Durchschneidung des entsprechenden Olfactorius diese subepithelial-liegende Zellenschichte fettig degenerirt.

Indem an meinen Präparaten der degenerirten Riechschleimhaut es schwer möglich ist, die subepitheliale Zellenschichte (das

<sup>1</sup> L. Ranvier, Tech. Lehrb. d. Histolog. Deutsche Übersetz. von Nicati und Wyss. Leipzig 1882. VI. Lieferung.

<sup>2</sup> S. Exner, Untersuchungen über die Riechschleimhaut des Frosches. Sitzungsbericht d. k. Akad. d. Wissensch. LXIII. Bd. II. Abth. Jahrg. 1871. Heft I bis V

„subepitheliale Netzwerk“ (Exner's) noch in Zusammenhang mit der darauf liegenden Epithelialschicht zu beobachten, so beschränken sich meine Erfahrungen über diese Bestandtheile der Schleimhaut nur auf das, was an kleinen abgerissenen Stückchen aus dem Netzwerk oder an isolirten in der Flüssigkeit schwimmenden Kernen zu entnehmen war.

Diese Kerne, welchen gewöhnlich noch die feinen Fäserchen des Maschenwerkes anheften, machen die fettige Entartung durch.

Fig. 1 zeigt einige solcher Gebilde in verschiedenen Degenerationsstadien; die Fetttröpfchen können an Zahl so zunehmen, dass das Kernkörperchen unsichtbar und der Kern kugelig wird.

In allen Präparaten sind diese degenerirten Kerne zu finden, die wahrscheinlich später durch Zerfall zu Grunde gehen.

Was mit der Netzsubstanz vor sich geht, darüber könnte ich aus meiner Untersuchung nichts Bestimmtes anführen.

## Erklärung der Abbildungen.

---

Sämmtliche Figuren der Tafel wurden mit Hartnack Imm. IX. untersucht und bei Ocul. II. Imm. IX. gezeichnet.

Fig. *a.* „Riechzelle“ M. Schultze's aus einem jungen Kaninchen. 55 Tage nach der Zerstörung des Riechlappens.

*b.* Zelle aus dem Riechepithel desselben Kaninchens. Im Text als „Übergangsform“ bezeichnet.

*c.* Aus einem jungen Kaninchen. 55 Tage nach der Operation. Auch diese Zelle gehört zu den vielfachen Übergangsformen. Der periphere Fortsatz noch einige Härchen tragend.

*d, e, f.* Zellen aus der Riechschleimhaut eines jungen Kaninchens. 45 Tage nach der Zerstörung des *Lob. olf.* Diese Zellen sind in verschiedenen Stadien der Degeneration. An Fig. *e* auf der Freifläche scheinen noch einige Härchen zu sein.

*g.* Aus der Riechschleimhaut eines jungen Kaninchens. 45 Tage nach der Zerstörung des *Lob. olf.* Der centrale Fortsatz ist stark fettig degenerirt.

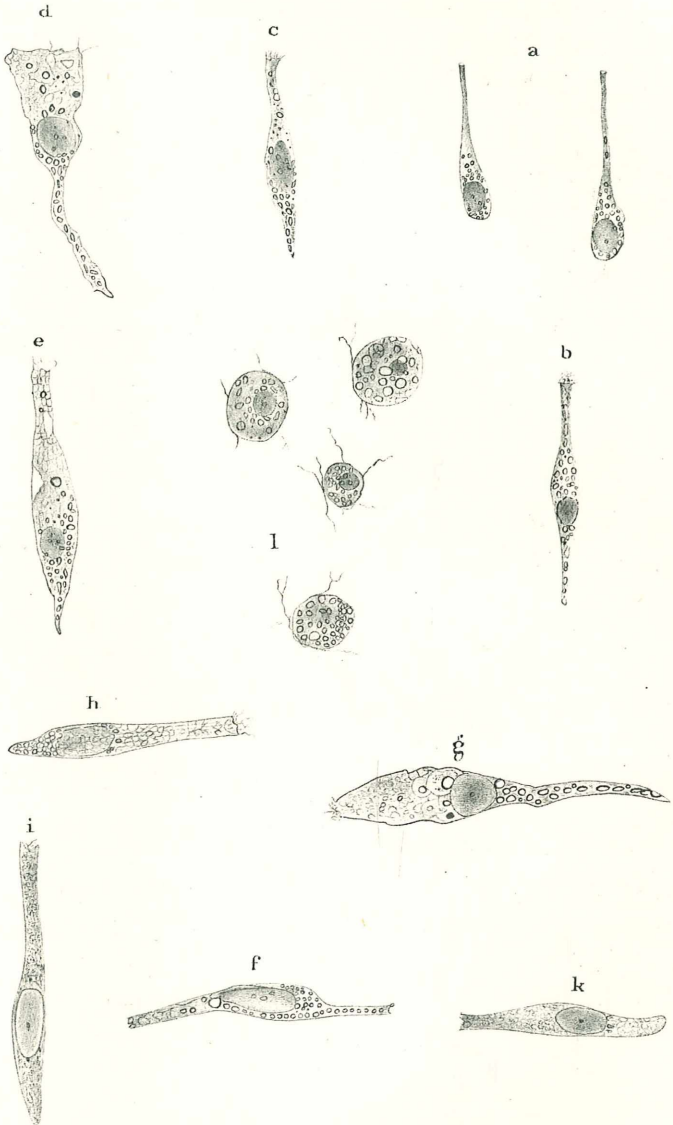
*h.* Aus demselben Kaninchen. Der Kern undeutlich contourirt. Kurzer, breiter, centraler Fortsatz. An der freien Oberfläche des periph. Fortsatzes einige Fäserchen unbekannter Natur.

*i* und *k.* Atrophische Zellen aus dem Riechepithel eines jungen Kaninchens. 65 Tage nach der Operation.

*l.* Fettig degenerirte Kerne aus der subepithelialen Zellschichte der Riechschleimhaut eines jungen Kaninchens. 65 Tage nach der Operation.

Die Zellen, aus welchen diese Abbildungen herkommen, wurden durch die im Text geschilderte Methode behandelt.

---



# ZOBODAT - [www.zobodat.at](http://www.zobodat.at)

Zoologisch-Botanische Datenbank/Zoological-Botanical Database

Digitale Literatur/Digital Literature

Zeitschrift/Journal: [Sitzungsberichte der Akademie der Wissenschaften  
mathematisch-naturwissenschaftliche Klasse](#)

Jahr/Year: 1884

Band/Volume: [89\\_3](#)

Autor(en)/Author(s): Lustig Alexander

Artikel/Article: [Die Degeneration des Epithels der Riechschleimhaut des  
Kaninchens nach Zerstörung der Riechlappen desselben. 119-132](#)