

Über die Entwicklung der Arterienwand.

(Mit 2 Tafeln.)

Von Dr. **Benedetto Morpurgo.**

(Aus dem physiologischen Institute der Wiener Universität.)

Eine directe Untersuchung an embryonalen Arterien ist von Schwann ausgeführt worden. Er hat die Aorta eines sechs Zoll langen Schweinsembryo zerzupft, und dabei Zellen von verschiedener Form erhalten: runde, längliche, in einen oder mehrere Fortsätze verlängerte, alle mit einem rundlichen oder länglichen Kerne versehen; ausserdem hat er gefunden, dass die Aorta schon in diesem Alter ein ausgebildetes Netzwerk von elastischen Fasern besitzt.

Vorliegende Untersuchung ist an Embryonen vom Menschen, Rind und Schweine ausgeführt worden. Bei der Aufstellung von verschiedenen Stadien ist hauptsächlich das Alter, respective die Länge des betreffenden Individuums berücksichtigt worden, doch auch der Thatsache Rechnung getragen, dass bei einem und demselben Individuum verschieden grosse Arterien verschiedene Stufen der Entwicklung darstellen; eine Thatsache, die von Henle und Kölliker im weitesten Sinne vertreten wird. Es ist diess nicht so zu verstehen, als ob die Radialis eines grösseren Embryo eben so gebaut wäre, wie die gleichdicke Aorta eines kleineren Embryo, sondern nur so, dass der Entwicklungsvorgang in allen Arterien ein analoger ist, und dass dabei die grossen Gefässe den kleinen vorausschreiten.

Die Methode, die angewendet wurde, bestand in der Anfertigung von Quer- und Längsschnitten durch die Arterienwand, und im Zupfen von dickeren, doch eine Orientirung zulassenden Schnitten. Zupfpräparate, behufs Controle und Darstellung von Bildern, die mehr Flächenausdehnung darbieten, wurden in der gewöhnlichen Weise von dem aufgeschlitzten und ausgespannten Gefässe gewonnen.

Bei kleineren Objecten ist als Einbettungsmasse gelöstes Gummi arabicum gewählt worden, dem man einige Tropfen Glycerin zusetzte, und das man bis zur Consistenz des Honigs eindicken liess. Die Masse wurde in einen Kahn aus Hollundermark eingetragen, mit dem eingeschlossenen, vorher mit derselben Masse imprägnirten Präparate eintrocknen gelassen, und nachher ohne Befechtung des Messers geschnitten.

Controlversuche mittelst der gewöhnlichen Masse aus Wachs und Öl haben gezeigt, dass, mit Ausnahme eines gewissen Grades von Aufquellung im Bereiche saftiger Grundsubstanzen, keine wesentlichen Veränderungen durch die geübte Imprägnirung hervorgerufen werden.

Einige Schnitte wurden angefertigt, ohne dass das Präparat mit Gummi imprägnirt oder durch dasselbe fixirt worden wäre. Es wurde die Arterie in einer kleinen Rinne zwischen zwei Stücken Hollundermark fixirt, das Ganze in Alkohol gelegt und mit alkoholfuchtem Messer geschnitten.

Zur Färbung haben sich Hämatoxylin und Anilinblau, auch zu Doppelfärbungen combinirt, am besten bewährt.

Eine Doppelfärbung mit Carmin und Anilinblau ist auch versucht worden, sie hat aber keine Vortheile gegen die oben erwähnte geboten. Ich möchte aber bemerken, dass die Tinction mit in Alkohol gelöstem Anilinblau (Lyonblau) besser für ausgebildete Gefässe, die mit in Wasser gelöstem besser für die embryonalen taugt.

Die Resultate vorliegender Untersuchung beziehen sich:

1. Auf die Anordnung der Elemente in der embryonalen Gefässwand,
2. Auf das Verhalten der elastischen Substanzen daselbst.

Eine Beschreibung der einzelnen Präparate wird die Ergebnisse begründen.

Das früheste unter den berücksichtigten Stadien ist durch die Arteria cruralis eines 15 Ctm. langen Rindsembryo vertreten.

Querschnitt (in Gummimasse geschnitten, mit Hämatoxylin gefärbt).

Das Lumen des Gefässes ist durch ein gekräuselttes Band begrenzt, das überall gleichmässig dick, und von den folgenden Schichten scharf abgehoben erscheint.

Es stellt sich der Intima von kleinen Arterien des Erwachsenen ganz ähnlich dar, man kann es demgemäss als Intima betrachten.

Hierauf folgt eine verhältnissmässig schmale Zone, welche sich mit Hämatoxylin stärker färbt, als die weiter nach aussen liegenden Schichten. Diese würde, der Lage nach, der Media entsprechen. Ihr Bau ist zu dieser Zeit noch schwer verständlich. Man sieht ein Gitterwerk, in dessen Knotenpunkten und Balken hie und da Zellkerne sichtbar sind. In den Maschen desselben liegen Zellen von unregelmässiger Gestalt und zum Theil von beträchtlicher Grösse. Erst an der äusseren Grenze dieser Schicht, da, wo die Hämatoxylinfärbung anfängt schwächer zu werden, wird die Anordnung der Elemente eine mehr regelmässig circuläre, und die Kerne derselben liegen, soweit diess durch ihre längliche Gestalt kenntlich ist, mit dem grössten Durchmesser in tangentialer Richtung. Zwischen den länglichen Kernen sind aber auch rundliche zu beobachten. Dieser Unterschied in der Anordnung der Elemente beider Schichten, sowie der Umstand, dass die stärker gefärbte Schicht in ihrem inneren Theile alle Biegungen der Intima mitmacht, führt zu dem Schlusse, dass nach dem Tode und durch die Behandlung nicht die stärker gefärbte Schicht sich am meisten contrahirt habe, sondern die weniger gefärbte, welche nach aussen von ihr liegt. Es führt diess zu dem Schlusse, dass diese stärker gefärbte Schicht nicht als Muscularis betrachtet werden könne, womit indessen nicht gesagt sein soll, dass nicht in derselben Elemente entstehen können, welche später Bestandtheile der Media sind.

Es wurde auch zur Darstellung eines von Gummi freien Querschnittes das Präparat zwischen zwei Stücken Hollundermark, ohne Zusatz von Gummi, fixirt. In diesem erschien das Maschenwerk sehr deutlich, und ganz von dem Aussehen des bei späteren Stadien zu beschreibenden elastischen Stützgewebes. Die Zellen im Maschenwerke sind in verschiedenen Richtungen vom Schnitte getroffen, erscheinen meist mehr oder weniger deutlich spindelförmig, aber durchwegs kurz. Nach aussen von dieser Schicht sieht man grosse Spindelzellen in einem breiten Maschenwerke von homogener, leicht gestreifter und punktirter Substanz liegen. Ganz nach aussen ist das Gewebe faserig, dem jungen

Bindegewebe ganz ähnlich. Es dürfte durch die grössere Schrumpfung und die mangelhafte Fixirung dieses Präparates beim Schneiden der Contour der von der Grundsubstanz¹⁾ abgehobenen Zellen auffälliger dargestellt sein. Ob diese grossen Zellen schon den Charakter von jungen Muskelzellen besitzen, ist objectiv nicht zu entscheiden.

Die Anfertigung eines Längsschnittes, sowie eine reine Isolirung der einzelnen Schichten, zur Darstellung von Bildern in Flächenansicht, war bei der Kleinheit des Objectes nicht gut möglich. Es wurde nur von einem Querschnitt die stärker gefärbte Schichte, welche die Intima enthält, isolirt und zerzupft. Letztere besteht aus einer längsgefalteten, fein und hauptsächlich in der Längsrichtung gestreiften Membran. Sie ist nirgends unterbrochen und erscheint durch Carmin rosaroth gefärbt. Mit Kalilauge behandelt entfärbt sie sich und wird ausserordentlich durchsichtig; ihre Ränder verlieren nichts an Schärfe, die Streifung persistirt und eine feine Faserzeichnung wird sichtbar. Es ist somit diese Membran analog der undurchlöcherten Intima der kleinsten Arterien des Erwachsenen (elastische Längsfaserhaut Remak's) gebaut.

Die Carotis desselben Individuums besitzt ein weit grösseres Lumen, ihre Wandungen sind bedeutend dicker.

Die Intima stellt sich hier, auf dem in Gummimasse geschnittenen und mit Hämatoxylin gefärbten Querschnitte, der oben beschriebenen ganz ähnlich dar. Die folgende Schichte erscheint der stark gefärbten Schichte der oben beschriebenen Cruralis ähnlich. Nur sind ihre Elemente mehr circulär angeordnet, was zum grossen Theile seinen Grund darin hat, dass die Arterie stärker mit Blut gefüllt, und deshalb auch die Intima weniger in Falten gelegt ist.

Die nach aussen von ihr liegende, in ihrer Grundsubstanz schwächer gefärbte Schichte ist von einer Menge von dunkelgefärbten, mehr oder weniger körnigen Linien durchzogen, die

¹⁾ Wenn ich hier und später von Grundsubstanz rede, so will ich damit nicht behaupten, dass zwischen den zelligen Elementen eine von ihnen unabhängige und nicht von Zellen gebildete, homogene Substanz liege: diess zu behaupten, habe ich kein Recht. Als Grundsubstanz bezeichne ich lediglich dasjenige, was auf den zubereiteten Schnitten als Zwischensubstanz zwischen den morphologischen Elementen zu liegen scheint.

sich, soweit sie verfolgt werden können, zu runden Kernen und dem ihnen anhängenden Protoplasma begeben, theilweise aber auch, namentlich mehr nach innen zu, an der Grenze der stärker gefärbten Zone, seitliche Ausläufer zeigen. Beim Heben und Senken des Tubus zeigt es sich, dass diese Linien nicht durchwegs der Ausdruck von Fäden sind, sondern auch von platten Gebilden, welche der Schnitt der Quere nach getroffen hat. In den äusseren Schichten sieht man schon Bindegewebszüge, dem fertigen Bindegewebe schon so weit ähnlich, dass man sie als solche erkennen kann.

Die zwischen den Linien liegenden Felder von ungefärbt gebliebener Grundsubstanz haben in den inneren Schichten weniger Ausdehnung als in den äusseren; auch sind die Kerne in den inneren viel zahlreicher als in den äusseren; und liegen hier zum Theil in einer körnigen Substanz, die sich von den ganz ungefärbt gebliebenen Maschenräumen unterscheidet. Die Grundsubstanz, welche diese Maschenräume erfüllt, erscheint vollkommen hyalin. Es dürfte ein solches Aussehen zum Theile von einem gewissen Grade von Aufquellung herrühren. Diese Annahme wird durch später zu beschreibende Präparate unterstützt; doch kommt die hyaline Beschaffenheit mindestens einem Theile dieser Grundsubstanz sicher zu, wie Präparate, die ohne Zusatz von Gummi in Hollundermark geschnitten wurden, zeigen.

An einem in derselben Weise, wie das vorher beschriebene, zubereiteten Präparate war die stark blaugefärbte, zunächst der Intima liegende Schichte von der blässer gefärbten äusseren, zufälligerweise abgehoben. An dem Trennungsrande der inneren Zone sieht man einzelne Zellen herausragen, die unzweifelhafte Spindelform und Stäbchenkerne besitzen. Die tiefblau gefärbte Zone erscheint, von ihrer äusseren Grenze an, aus einem dichten Gefüge solcher Spindelzellen zusammengesetzt; hier ist die Unterscheidung der Zellen von der zwischen ihnen liegenden Substanz nicht gut möglich. Wohl aber ist diess der Fall in den Präparaten, die ohne vorangehende Gummiimprägnirung in Hollundermark geschnitten, und in ammoniakalischem Carmin gefärbt wurden. Es war hier die Lage der Zellen offenbar stark verändert, man sah aber, wie sie in einem Maschenwerke von stark lichtbrechenden Balken eingeschlossen waren. Die Form der Zellen war die von plumpen Spindeln.

Man kann aus diesen Präparaten schliessen, dass eine, dem Gefässlumen concentrisch angeordnete Muskelhaut in diesem Stadium bereits entwickelt ist.

Ich gehe nun über zur Beschreibung derselben Arterie nach Längsschnittbildern. Auch hier wurde in Gummimasse geschnitten und mit Hämatoxylin gefärbt.

Die Intima stellt hier ebenfalls ein gleichmässig breites Band dar; nur verläuft sie gestreckt, anstatt gefaltet zu sein. In der auf sie folgenden Schichte sieht man der Intima nahezu parallel verlaufende Züge, die mit einander durch kurze Zwischenleisten communiciren. In den hieraus hervorgehenden Kästchen liegen die Muskelzellen, meistens quer getroffen und einzeln. Es sei an dieser Stelle bemerkt, dass A. Spina an der embryonalen Sehne Zellen beschrieben hat, welche in Reihen stehen und von einander durch quere Leisten getrennt sind. Mit zwei die Reihen begrenzenden Hauptleisten bekommt dieses System von scharf contourirten Zügen ein leiterartiges Aussehen. Die Zellen hat Spina als junge Bindegewebskörper, die Leisten als die Anfänge des elastischen Gewebes in der Sehne angesehen. Ob jene Bilder mit den meinigen identisch, oder denselben auch nur analog sind, soll dahingestellt bleiben, da es sich hier um ein wesentlich anderes Object handelt, und da ich Spina's Untersuchungen nicht wiederholt habe.

Die nach aussen von der Media folgenden Schichten wiederholen das an der entsprechenden Stelle beim Querschnitte beschriebene Bild. Die Fortsätze tragenden Zellen durchsetzen also die ganze äussere Schichte; in ihrem Maschenwerke liegt die Grundsubstanz, als ob sie in dasselbe hineingegossen wäre.

Um die Natur der, in der Media zwischen den Zellen liegenden Substanz zu eruiren, wurde ein Querschnitt der Arterie mit Kali causticum behandelt. Und zwar wurde das in zweierlei Weise ausgeführt. Einmal wurde der Schnitt mit der Flüssigkeit unter dem Deckglase wiederholt gespült, das anderemal wurde er in einem Uhrglase in Kalilösung gekocht. Nach dem ersten wie nach dem zweiten Versuche blieb die Intima in der Schärfe ihrer Contouren und in ihrem Glanze unverändert, nur erschien ihr Querschnitt etwas dünner.

Von der Media waren nur mehr einige scharf contourirte, stark lichtbrechende, concentrisch angeordnete, wellig verlaufende,

und mit einander Verbindungen eingehende Züge zu sehen. Sie stellten sich aber viel schmaler dar, als diejenigen, die bei der Beschreibung des nicht mit Kali behandelten Querschnittes erwähnt wurden. Im Bereiche der Schichten des jungen Bindegewebes sah man nach dem Kochen keine deutlichen Contouren mehr, nur liessen sich einzelne feinste Fäserchen auf kurze Strecken verfolgen.

Die Blutkörperchen hatten nach beiden Versuchen ihre Contouren und selbst ihren gelbgrünlichen Schimmer behalten.

Um Einsicht in die Gewebe dieser einzelnen Schichten zu gewinnen, wurden dieselben getrennt, und gesondert zerzupft. Die Intima liess sich als eine continuirliche Membran abziehen. Sie erschien von der Fläche gesehen undurchlöchert, gestreift. Theilweise dürften die Streifen auf Fasern zu beziehen sein. Man sieht nämlich deren Enden am Rande herausragen.

Mit Kalilauge behandelt, verliert sie ihre Steifheit, sie lässt sich in toto vom Querschnitte isoliren: sie macht den Eindruck einer vollkommen hyalinen Membran, auf welcher eine feine Faserzeichnung aufgetragen ist. Nach dem Obengesagten rührt diese Zeichnung von wirklichen Fasern her. Gewisse punkt- und spaltförmige Stellen erscheinen bei Verschiebung des Focus bald heller bald dunkler als die übrige Membran. Am Umschlagsrande sieht man kleine halbmondförmige und dreieckige Einschnitte. Es dürften die genannten Stellen Verdünnungen der Membran entsprechen; ob deren einzelne ganz durchbrochen sind, ist, der Durchsichtigkeit des durch die Kalibehandlung entfärbten Präparates wegen, nicht zu entscheiden. In den entsprechenden Gruben, Löchern oder Spalträumen müssen Substanzen gewesen sein, die durch Kali causticum gelöst wurden. Übrigens ist der jetzige Zustand der Membran der Beobachtung viel günstiger, als der Zustand vor der Kalibehandlung, wo sie widerstandsfähiger und weniger gut zu entwickeln war.

Die Media und die Zone des jungen Bindegewebes wurden von einem Querschnitte gezupft, von dem die Intima entfernt worden war.

Es wurde die stärker gefärbte Zone von der blässeren nach Möglichkeit getrennt, und isolirt gezupft. Aus der ersteren Schichte, welche die Media enthielt, liessen sich keine grösseren Lamellen

oder überhaupt Flachbilder gewinnen. Die Stückchen, in welche sie zerlegt wurde, bestanden aus einer dicht gestreiften und punktirten, tiefgefärbten Substanz, worin längliche noch tiefer gefärbte Kerne lagen. Was aus den gerissenen Rändern hervorragte, war zweierlei Art: erstens Spitzen, welche man an einzelnen Stellen zu Kernen verfolgen konnte; es gehörten diese Spitzen den jungen Muskelfasern an, und zweitens: unregelmässig gerissene Lamellen mit einer sehr feinen, netzförmigen Zeichnung versehen, beziehungsweise, wo diese nicht deutlich war, punktirt. Wir werden sehen, dass diess die ersten Anfänge der elastischen Elemente der Media sind.

Aus der äusseren Schichte gewinnt man Lamellen, deren Breite der Höhe des gepupften Querschnittes entspricht.

Auf denselben liegen zahlreiche, unregelmässig gestaltete, einen rundlichen oft excentrisch gelagerten Kern und grosse Vacuolen enthaltende Zellen, die einen, zwei oder mehrere Fortsätze tragen. Die Fortsätze selbst sind gekörnt, manchmal knotig, und vermitteln Verbindungen zwischen den Zellen. Dort wo die Lamelle selbst zerfasert worden ist, sieht man lange hyaline Bänder von parallelen, aber zackigen und buchtigen Rändern begränzt. Die Färbung der Ränder ist eine dunkelblaue, die Contouren sind manchmal punktirt, manchmal doppelt gezeichnet. Auf den Bändern, oder in den Buchten ihrer Ränder liegen die beschriebenen Zellen. Im letzteren Falle liegen sie denselben hart an, ja ihre Fortsätze bilden mit dem Contour des Bandes ein Continuum. Die Zwischensubstanz hat sich längs der Zellen und ihrer Fortsätze bandartig gespalten, und zeigt nun an den Spalträndern entweder dünne mitgerissene Fortsätze der Zellen als eine Punktirung, oder die Rinne, in der dieselben gelegen waren, als einen Doppelcontour. Dass sich der Contour selbst als selbstständige Faser über die Ecke hinaus fortgesetzt hätte, wurde nie beobachtet. Hie und da sieht man breite Felder körniger Substanz, in welcher zahlreiche Kerne liegen.

Sie entsprechen den, als verästigte Anhäufungen körniger Substanz beim Quer- und Längsschnitt beschriebenen Bildern.

Mit Kalilauge in einem hohlen Objectträger isolirt gekocht und nachher zerpupft, lässt diese Zone der Media dichte Faser-netze gewinnen, die membranartig zusammenhängen, und con-

tinuirliche, aber nicht scharf in einer Führung geschnittene Contouren zeigen. Von den Gebilden der äusseren Schichte zeigen sich nur einzelne, auf der Lamelle liegende, feinste Fäserchen gegen Kalibehandlung resistent. Ein Zusammenhang mit den noch unterscheidbaren Zellen, oder eine Anordnung, die auf ihre Identität mit den Zellfortsätzen hindeuten könnte, wurde nie constatirt.

Eine der zuletzt beschriebenen Untersuchung parallele wurde an der Carotis eines 20 Ctm. langen Kalbsembryo ausgeführt.

Ich will zunächst einen in Gummimasse geschnittenen und mit Hämatoxylin gefärbten Querschnitt beschreiben.

An die, von der vorher beschriebenen in nichts abweichende Intima stösst eine schon viel breitere Zone an, die der Media entspricht. Hier war wieder das Netzwerk, welches die Zellen in seinen Maschen eingeschlossen hielt, wie wir solches an Präparaten ohne Gummi bereits in einem früheren Stadium kennen gelernt haben. In den von Bändern begrenzten Räumen liegen sehr deutliche, meistens quer gelagerte Muskelzellen.

Nach aussen von der Media folgt eine Schichte, in der die Kerne sehr zahlreich sind. Die Verhältnisse der Zellen, denen diese Kerne angehören, zur Grundsubstanz sind schwer zu eruiren. Letztere erscheint feiner und gröber gekörnt. In ihr stechen durch die tiefblaue Färbung nur die Kerne hervor. Dieses etwas schwer verständliche Bild dürfte durch den zu beschreibenden Längsschnitt aufgeklärt werden.

Von da nach aussen trifft man wieder das Bild des Netzes mit den Kernen in den Knotenpunkten, welches Felder von schwach tingirter Grundsubstanz einschliesst. An einzelnen Stellen sieht man die Felder der Grundsubstanz stark oblong, besser tingirt, und hie und da faserig werden. Die Zellen stellen sich dabei als lange Spindelzellen dar. Die Schichte, in der die beiden Bilder vorkommen, ist die nämliche, der Übergang von dem einem zum anderen ein unmittelbarer, so dass keine Ursache vorhanden ist, anzunehmen, dass wir es mit verschiedenen Geweben oder mit verschiedenen Entwicklungsstadien desselben Gewebes zu thun haben. Es scheint vielmehr die Annahme begründet, dass durch die, an einer Stelle besser eingedrungene Gummilösung, und

deren nachfolgende Quellung in Wasser und später in Glycerin, die Felder der Grundsubstanz aufgebläht, und die sie begrenzenden Zellfortsätze auseinander getrieben wurden. Dass aber die Verhältnisse nur durch die Aufquellung modificirt waren, wurde durch die Untersuchung der ohne Gummizusatz angefertigten Schnitte bewiesen.

Untersuchen wir das Bild eines in derselben Weise hergerichteten Längsschnittes, so wiederholt es die, bei der vorigen Arterie beschriebenen Verhältnisse sowohl in der Intima als in der Media.

Die Contouren der ersteren erscheinen an einzelnen Stellen auf eine ganz kurze Strecke unterbrochen; und in einem Präparate, in dem die Intima durch Zufall herausgezerrt ist, und im Flachbilde erscheint, sieht man die blaue Färbung an mehr oder weniger spaltförmigen Stellen unterbrochen.

Die Media ist auffallend breiter, die Haupt- und Zwischenleisten sind deutlicher, ihr Verhältniss zu den Muskelzellen klarer.

Die folgende Schichte, die im Querschnitt ein schwer zu deutendes Bild gab, zeigt hier wellenförmig der Länge nach verlaufende Züge. Es dürften also diese Fasern und deren grössere und kleinere Bündel gewesen sein, die, quergetroffen, Körner vorgetäuscht haben. Die Zellen erscheinen hier spindelförmig, sind zahlreich und gross.

Die in der gewöhnlichen Weise angefertigten Zupfpräparate ergaben Folgendes:

Die Intima liess sich als eine continuirliche Membran vom Querschnitte herunterziehen, und in grösseren, ausbreitbaren Stücken darstellen. Sie erscheint als eine feste, gestreifte Lamelle, deren Ränder zum Einrollen geneigt sind. Löcher sind, abgesehen von den vorerwähnten Spalten, an ihr nicht zu sehen. Das Flachbild stellt sich dem beim Längsschnitte durch Zufall gewonnenen gleich. Die Streifen verlaufen senkrecht auf die grössere Axe der unmittelbar darunter liegenden Muskelzellen, also der Axe des Gefässes parallel. An den parallel mit der Streifung verlaufenden Rissrändern sieht man feinste, dichtgedrängte, über den Rand kurz herausragende Fäserchen.

Aus der Mediaschicht des erwähnten Querschnittes lassen sich schmale Lamellen gewinnen, deren Flachbild Septa zeigt, die als

Bruchstücke eines Fachwerkes erscheinen, welches, wie aus der Beschreibung des Querschnittes und des Längsschnittes hervorgeht, die ganze Media durchsetzt. Die Muskelzellen liegen zwischen den kurzen Leisten, oft durch sie förmlich eingekapselt, manchmal an isolirten vom Rande herausstehenden Lamellen knapp anliegend.

Eine Ansicht über die Textur der Leisten selbst ist nur mit der grössten Reserve auszusprechen, indem von ihnen kein breiteres Flachbild zu bekommen ist. An einzelnen, zufälligerweise auswärts gedrehten, flach angelegten Theilen derselben lässt sich mit Hartnack's Immersion Nr. 10 eine feine netzförmige Zeichnung entdecken. Aber bei dem Vorhandensein so vieler unregelmässig verlaufender, verschieden abgerissener Leisten, bei der Möglichkeit eines Durchschimmerns von seitlich und darunter entspringenden Septis, scheint eine sichere Aussage auf Grund dieses Präparates nicht erlaubt.

Die äussere Schichte gibt das schon beschriebene Bild des embryonalen Bindegewebes. Eine systematische Kalibehandlung dieser Reihe von Präparaten schien nicht unbedingt nothwendig, da im Grossen und Ganzen keine neuen Elemente hier vorkommen, und es nahe lag, anzunehmen, dass die Elemente, die in einem früheren Stadium bereits der Einwirkung des Kali widerstanden, es auch jetzt noch thun würden.

Die Verhältnisse gestalten sich bei der Carotis eines 23 Ctm. langen Schweinsembryo den zuletzt beschriebenen ganz ähnlich. Sie verdienen berücksichtigt zu werden, weil sie sich in gewissen Beziehungen klarer darstellen, weil ihre Wiederholung an einem anderen Thiere für die Regelmässigkeit des Vorkommens spricht, und weil die Einbettung in eine Masse aus Wachs und Öl neben der in Gummi eine Vergleichung beider Methoden gestattete.

Die Intima stellt sich wie bei der vorher beschriebenen Arterie dar. In der Media liegen die Muskelzellen in oblongen Maschen des elastischen Netzwerkes meistens isolirt und vom Schnitte längsgetroffen. Hie und da scheinen wohl deren zwei in einer nur eingeschnürten Masche zu liegen: es bleibt aber in diesem Falle nicht ausgeschlossen, dass ein Septum, sehr nieder getroffen, übersehen worden sei, oder dass ein solches keine vollständige Scheidewand gebildet habe, und zwischen den beiden Zellen als schmälere Zwischenleiste verlaufen sei.

Nach aussen von dieser folgt eine Zone, die sich durch ihre starke Färbung auszeichnet. In dieser hat man Mühe, die etwas dunkler gefärbten Zellkerne in einer gröber und feiner gekörnten Substanz zu entdecken. Es ist dieses dem zuvor an der entsprechenden Stelle beschriebenen Bilde analog; es dürfte auch, wie aus der Beschreibung des Längsschnittes sich ergeben wird, demselben gleichbedeutend sein. An diese Schichte stösst die äusserste, hauptsächlich aus quer verlaufenden Bündeln des jungen Bindegewebes bestehende Lage an.

Am Längsschnitte erscheinen die Muskelzellen quergetroffen: sie liegen isolirt in der Mitte von rundlichen Maschen.

Nach aussen von der Media trifft man wieder die stark gefärbte Schichte mit ihrer der Länge nach verlaufenden welligen Zeichnung. Diese zeigt nach innen zu kleine, scharf vorspringende Fortsätze, welche mit elastischen Elementen der Media in Verbindung gewesen, und abgerissen zu sein scheinen.

Nach aussen löst sich diese Schichte in unregelmässige, theils spindelförmige, theils durchschnittenen Bündeln schräg hervorragender Elemente ähnliche, Gebilde auf, die stark gefärbt sind, und reichlich mit noch dunkler gefärbten Kernen besetzt. Ich werde später auf diese Schichte zurückkommen, dort, wo ich von der Region des hauptsächlichsten Wachsthums der Arterienwand zu reden habe.

Über die alleräusserste Schichte kann man nur sagen, dass sie aus Bündeln jungen Bindegewebes besteht, die weder rein quer-, noch rein längsgetroffen sind. Ein näheres Eingehen in diese Angelegenheit scheint nutzlos, insoferne diese locker anhaftende Schichte bei der Anfertigung des Längsschnittes, indem sie auch des eigenen Halts entbehrt, zu leicht verschoben werden kann; und vielleicht auch der Gefässwand im engeren Sinne nicht mehr angehört.

Die Präparate, die aus der Aorta eines 9 Ctm. langen menschlichen Embryo gewonnen wurden, sind zum Abzeichnen gewählt worden. Fig. 1 gibt die Arterienwand im Querschnitt, Fig. 2 dieselbe im Längsschnitt wieder. Über die Intima (Fig. 1 lit. a) ist nichts Neues hinzuzufügen. Dass hier in der That die innerste Schichte der Arterie vorlag, zeigten die daran stossenden, an einander klebenden Blutkörperchen (Fig. 1 lit. b). Die Media

(Fig. 1 lit. *c*) stellt eine, etwa $\frac{2}{3}$ der Gefässwand einnehmende Zone dar. Man sieht in ihr scharf contourirte wellenförmige Züge, die im Allgemeinen circulär verlaufen; doch nicht so genau, dass man längs eines jeden den ganzen Kreis verfolgen könnte. Sie kommen spitzwinklig zusammen, und communiciren durch quere und schiefe ebenfalls gekräuselte Brücken. Die Züge folgen sehr nahe nach einander, sie begrenzen einfache Reihen von längs getroffenen Muskelzellen. Manchmal erscheinen einzelne der letzteren, durch das Hinzutreten von Anastomosen oder Brücken, wie durch einen Rahmen von gekräuselten Zügen eingeschlossen. Hie und da sieht man einen kurzen gekräuselten Zug, über eine Zelle, von dem einen zum nächsten Hauptzuge übergehen. Diese dürften auch Querschnitten von über der Muskelzelle entspringenden, und einem nächsten Querschnitte angehörenden Zwischenleisten entsprechen.

Wenn man dieses Bild mit jenem der vorher beschriebenen Präparate vergleicht, so findet man, dass hier die Anordnung des elastischen Gewebes zu concentrischen Zügen, gegenüber der zu einem gleichmässigen Maschenwerke, in den Vordergrund getreten ist, was theilweise mit der, durch das Blutcoagulum bewirkten Dehnung der Gefässwand, und Zerrung des Maschenwerkes in tangentialer Richtung, zusammenhängen dürfte, theilweise mit der beginnenden Scheidung von concentrischen Hauptzügen, die die Media später in concentrische Zonen eintheilen wird.

Die äussersten elastischen Züge sind dünner und von unregelmässigerem Verlaufe. Sie stellen offenbar einen Übergang zum Gewebe der Adventitia (Fig. 1 lit. *d*) dar. Die Zellen, die man an dieser Stelle findet, sind noch immer mit einem länglichen Kerne versehen. Man kann somit diese Schicht als Übergangsschicht (Fig. 1 lit. *e*) ansehen.

Weiter nach Aussen kann man nicht mehr von längeren elastischen Zügen sprechen; es sind nur mehr feinste, auf kurze Strecken zu verfolgende Fäserchen, die in einer blassgefärbten, undeutlich faserigen Grundsubstanz liegen. In derselben sieht man auch zahlreiche scharf gezeichnete Punkte. Die Zellen bilden keine Reihen mehr: sie sind unregelmässig eingestreut, haben ovoide bis spindelige Form. Ein Theil dieser Zellen dürfte noch den Charakter von jungen Muskelzellen haben.

An einem Querschnitte dieses Präparates wurde die Xanthoproteinsäure-Reaction ausgeführt. Das Präparat wurde auf einem Objectträger ausgebreitet; ohne dass es mit einem Deckglase bedeckt worden wäre, wurde ein Tropfen Salpetersäure dazu gebracht. Das Bedecken mit einem Deckglase ist hinderlich, weil die Säure dann nicht gleichmässig einwirkt. Man liess die Säure ungefähr zehu Minuten einwirken, so lange nämlich, bis die Gewebe deutliche strohgelbe Farbe zeigten, dann wurde die Säure mittelst einer concentrirten Kalilösung weggespült. Die Farbe des Präparates ging dabei in eine tief goldgelbe bis orangegelbe über. Mikroskopisch betrachtet, zeigten sich am Querschnitte folgende Verhältnisse:

Die Zone der gekräuselten Züge war gleichmässig goldgelb gefärbt, nur fielen durch ihren starken Glanz die elastischen Züge auf. Diese Färbung überschritt um ein Weniges die äussersten elastischen Züge; sie erstreckte sich offenbar auch über die als Übergangsschichte beschriebene Zone. Nach aussen von dieser war die Farbe kaum mehr eine strohgelbe; goldgelb waren nur mehr die ovoiden bis spindelförmigen Zellen.

Aus diesem Versuche kann man den Schluss ziehen, dass sich in der Media, zwischen den Gebilden elastischer Natur, durchwegs eine Substanz vorfindet, welche eine, den Eiweisskörpern zukommende Reaction zeigt, und dass sich in der nach aussen von der Media gelegenen Zone zwischen den die Eiweissreaction gebenden Zellen eine Substanz von anderer Natur vorfindet, welche nach ihrem Aussehen für junges Bindegewebe gehalten werden muss.

Am Radiär-Längsschnitte (Fig. 2. — Die Buchstaben haben hier dieselbe Bedeutung wie in Fig. 1) entfällt die Kräuselung sowohl an der Intima, wie an den mit ihr parallel verlaufenden Zügen der Media. Letztere zeigen einen leicht geschwungenen Verlauf. Die Welle ist aber so lang und nieder geworden, dass die Züge nahezu parallel mit der Gefässaxe zu verlaufen scheinen. Von den Hauptzügen zweigen, wie Äste vom Stamme kurze Leisten ab, die deren zwei neben einander liegende verbinden. Die Anastomosen verlaufen quer und schief, und entsprechen den Zwischenbrücken des Querschnittes. In den dadurch gebil-

deten Kästchen liegen die (quergetroffenen) Muskelfasern. Sie scheinen manchmal einzeln, manchmal nur unvollständig von einander getrennt in den Nischen zu liegen; was wohl von der Höhe, in welcher eine nicht vollständige Scheidewand vom Schnitte getroffen wurde, abhängen dürfte. Sie sind aber immer zwischen je zwei Hauptleisten gereiht.

Die Regelmässigkeit des Verlaufes tritt an den äusseren Zügen zurück. Diese sind hier auch viel dünner.

Nach aussen von dieser Schichte, die der am Querschnitte beschriebenen Zone der gekräuselten Züge und der Übergangszone entspricht, folgt eine Lage von hauptsächlich längs verlaufendem fibrillärem Bindegewebe mit vielen eingestreuten ovoiden bis spindelförmigen Zellkernen. In diesem Bindegewebe kommen sehr viele feinste Fäserchen vor, die der Behandlung mit Kalilauge widerstehen.

Die Xanthoproteinsäure-Reaction ergab, den am Querschnitte beschriebenen, vollkommen analoge Resultate.

Ein dickerer Querschnitt wurde zur Darstellung von Flächenansichten aufclamellirt.

Die isolirte, ausgebreitete Intima stellt eine dünne, längsgestreifte, undurchlöchernte Membran dar. Mit Kali causticum behandelt, ändert sie weder ihre Contouren noch ihr sonstiges Aussehen, nur scheinen, nach längerem Durchspülen mit der Flüssigkeit, da wo Falten waren, kleine, scharf begrenzte Risse zu entstehen. Es deutet diess darauf hin, dass nach längerer Einwirkung der Kalilauge eine gewisse Morschheit (bis zum Zerreißen) eintritt.

Die Media liess sich in dünne Lamellen zerlegen. Diese entsprechen dem Flachbilde der am Querschnitt beschriebenen gekräuselten Züge: denn dort, wo sich eine Lamelle gedreht hat, sieht man die aufgerichtete gekräuselte Kante sich unmittelbar in den geradlinig verlaufenden Rand der Lamelle fortsetzen. Auf ihr bemerkt man senkrecht und schief zu dem Schnittrande, also der Gefässaxe ungefähr parallel verlaufende Fältchen, und eine, auch mit Hartnack's Immersion Nr. 10 nur undeutlich sichtbare Faser- und Netzzeichnung; letztere dürfte wirklich von dem Vorhandensein eines feinsten Faserreticulum herrühren. Nebst den Lamellen sind aber auch echte Fasernetze gesehen

worden. Letztere dürften aus den mehr nach aussen liegenden Schichten der Media herrühren.

Die Lamellen der Media, aus einem in Kalilösung gekochten Schnitte isolirt, zeigen ihre Contouren und ihr sonstiges optisches Aussehen unverändert. Von den Contouren der auf ihnen liegenden Gebilde sieht man nur mehr die von feinsten Fasernetzen.

Ich will jetzt beschreiben, was an Querschnitten von einem 22 Ctm. langen menschlichen Embryo beobachtet wurde.

Über die Intima ist nichts Besonderes zu erwähnen. Sie stellt sich als ein ununterbrochenes Band dar.

Die Media besteht aus den bekannten gekräuselten, stark lichtbrechenden Zügen, zwischen welchen in einfacher Reihe lang elliptische bis spindelförmige Zellen liegen. Ihre Axe verläuft senkrecht auf die Längsrichtung des Gefässes. Die Zellenreihen sind aber nicht bloss durch die doppelten Contouren der Hauptzüge getrennt. Zahlreiche Fasern von derselben optischen Beschaffenheit wie die Züge selbst, von welligem Verlaufe, und nur auf kürzere Strecken zu verfolgen, begleiten die elastischen Hauptzüge. Es dürfte diese Faserzeichnung von dem Vorhandensein reichlicher Fasernetze auf und zwischen den elastischen Hauptlamellen herrühren. Es ist hier das Bild des elastischen Fachwerkes, worin die jungen Muskelzellen liegen, durch die ausgesprochene zonuläre Anordnung der elastischen Lamellen und Netze in den Hintergrund geschoben. Über die Adventitia ist nichts zu bemerken.

Die Zupfpräparate von dieser Arterie ergaben Folgendes:

Die Intima besteht aus einer festen, sehr deutlich längsgestreiften Membran, mit welcher Fasern, die in jeder Richtung hin verlaufen, zusammenhängen. Diese Fasern dürften Verbindungen mit den zunächst folgenden Fasernetzen eingehen. Eigentliche Löcher sind nirgends zu sehen. Einer concentrirten Lösung von Kali widersteht die Membran hartnäckig. Nach lange fortgesetztem Bespülen derselben mit der Flüssigkeit fallen aus ihr Stücke aus, auch reissen einzelne Stellen vom Rande aus ein. Die abgebrochenen Stücke sind aber ganz scharf contourirt, und in ihrer sonstigen Beschaffenheit für das Auge nicht verändert.

Aus der Media liessen sich überaus reichliche elastische Fasernetze gewinnen, unter denen einzelne so dicht waren, dass

es unentschieden bleiben muss, ob man sie noch Fasernetz oder Membran zu nennen hat. Die Ränder derselben sind wohl etwas zackig und nicht so scharf geschnitten, wie die einer homogenen Membran; Fasern ragen über den Rand überall ganz kurz hervor. Diese sämtlichen Gebilde widerstehen vollständig der Behandlung mit Kalilauge.

Von embryonalen Arterien wurden auch die Aorta des 15 und die des 20 Ctm. langen Kalbsembryo, die des 23 Ctm. langen Schweinsembryo und die eines 36 Ctm. langen menschlichen Embryo, mit unbedeutenden Abweichungen in der gewöhnlichen Weise untersucht. Sie boten keine so auffallenden und neuen Bilder, dass eine systematische Beschreibung derselben nothwendig wäre.

An den Aorten der beiden Kalbsembryonen war die Scheidung der Schichten der fertigen elastischen Züge von jener, wo grosse, ovale, bis spindelförmige Zellen in einer reichlichen körnigen und faserigen Grundsubstanz liegen, noch sehr deutlich. Ebenfalls sehr deutlich war die Einlagerung von reichlichen Fasern und Fasernetzen zwischen je zwei Hauptzügen bei der Aorta des Schweinsembryo.

Von der Aorta des menschlichen Embryo von 36 Ctm. Länge bestand die Intima aus einer in grossen Lappen isolirbaren Membran. Auf ihr war die Streifung nebst einer netzartigen Faserzeichnung überaus deutlich. An einzelnen Stellen sah ich Punkte, die beim Heben und Senken des Tubus abwechselnd hell und dunkel wurden. Sie schienen mir nicht von Durchbohrungen, sondern nur von Verdünnungen der Membran herzurühren. Diesen Punkten entsprechend zeigten die Fasern Ausbiegungen, als ob sie denselben auswichen. Aus der Media liessen sich Membranen isoliren, die aus einem dichten Netz von kurzen Balken zu bestehen schienen. Die scharf gezeichneten, engen und unregelmässig gestalteten Maschenräume gaben diesen Membranen das Aussehen einer vielfach durchbrochenen oder stellenweise verdünnten, homogenen Platte.

Vergleichen wir hiermit die Carotis vom neugeborenen Kinde. Die Intima stellt sich auf dem Querschnitte als ein schon ziemlich breites Band dar. Die beiden Contouren desselben verlaufen im Ganzen parallel. Die äussere ziemlich geradlinig, die innere

unregelmässig gezackt. Es bekommt dadurch das Band der Intima ein eingekerbtes Aussehen. Hie und da ist das ganze Band durch eine dasselbe quer durchsetzende Spalte getheilt. Das Band zerfällt somit in nebeneinander liegende Stücke.

Unmittelbar auf diese Schichte folgt die sehr breite der Media. Sie besteht aus zwanzig bis dreissig concentrisch angeordneten und wellig verlaufenden Hauptzügen, und aus zwischen denselben zu beschreibenden Elementen. Die Züge selbst sind stark glänzend, weit schmaler als die Intima, untereinander an Dicke nicht auffallend verschieden: höchstens dürften die alleräussersten etwas schmaler sein. Einkerbungen und Unterbrechungen waren auch hier, aber weniger zahlreich als an der Intima zu beobachten. Die einzelnen Züge verlaufen im Allgemeinen gesondert. Ob bei ihrem welligen Verlauf an jenen Stellen, wo die Kuppen zweier Wellenberge zusammentreffen, eine wirkliche Verschmelzung eintritt, ist nicht sicher zu erkennen. Hie und da spaltet sich ein Hauptzug, und der dadurch neu entstandene Zug verläuft entweder gesondert weiter, oder legt sich an einen weiter nach innen oder weiter nach aussen verlaufenden an. In diesem Falle scheint eine wirkliche Verschmelzung stattzufinden. Es stellt somit ein solcher Zug eine zwei Hauptzüge verbindende Anastomose dar.

In den von je zwei Hauptzügen begrenzten Zonen findet man eine faserige und körnige Substanz, welcher längliche Kerne beigemischt sind.

Spindelförmige Elemente kommen auch hie und da zum Vorscheine. Durch eine combinirte Tinction mit Picrinsäure und in Wasser löslichem Anilinblau bekommt man die Hauptzüge tief blau, das ganze übrige Gewebe zwischen denselben gelblich, die Kerne ausgesprochen gelb gefärbt.

Durch Hinzutreten von reichlichem faserigem Bindegewebe geht die Zone der Media in die der Adventitia über.

Zupfpräparate, die in der gewöhnlichen Weise angefertigt wurden, ergaben Folgendes:

Die Intima liess sich als Ganzes vom Querschnitte herunterzupfen. Ausgebreitet erscheint sie als eine längs gestreifte Membran, durchsetzt von längslaufenden Schlitzten, wodurch ihr Bild auf dem Querschnitt leicht verständlich wird.

Die Media und die Adventitia wurden an einem Präparate untersucht, von welchem die Intima vorher sicher und gänzlich entfernt worden war. Es wurden von demselben Schnitte, von aussen nach innen, ungefähr gleichbreite Schichten isolirt, und diese gesondert zerzupft. Die ersten Schichten entsprechen der Adventitia. Sie bestehen aus faserigem Bindegewebe, welches hauptsächlich der Längsaxe des Gefässes parallel verläuft, und dem zahlreiche elastische Fasern beigemischt sind.

Die äussersten Schichten sind an letzteren ärmer. In den weiter nach innen liegenden Schichten beobachtet man dasselbe Bindegewebe, es treten aber dicke vielfach mit einander verbundene elastische Fasern in den Vordergrund. Von nun an treten die Charaktere des elastischen Gewebes, wie es der Media zukommt, ausgeprägt auf. Es kommen schon in den nächsten Schichten neben echten Fasernetzen elastische Lamellen und die Zwischenformen zwischen beiden vor. Diese und die folgenden Schichten kann man als der Media angehörend betrachten. Man gewinnt aus einer jeden von ihnen elastische Netze, welche jenen der Arterie des Erwachsenen vollkommen gleichen, und Membranen deren Risscontouren continuirlich, nur stellenweise zackig oder eingekerbt erscheinen. Das optische Verhalten ihrer Substanz entspricht dem der elastischen Platten der Arterie des Erwachsenen, nur erscheinen sie weit dünner und zarter als diese.

An den kleinen Lappen dieser Membranen, welche aus den zerrissenen Rändern der Stücke der Media herausragen, lässt sich eine deutliche Faserzeichnung constatiren. Ausserdem kleine Punkte und kurze Streifen, welche bei wechselnder Einstellung bald dunkel bald hell erscheinen. Es entsprechen diese jenen Verdünnungen, vielleicht Continuitätsunterbrechungen der Membran, von welchen schon oft die Rede war.

Neben diesen sind sicher zu constatirende Löcher vorhanden. Sie sind sehr reich an Zahl, unregelmässig zerstreut, und an gewissen Stellen derart angehäuft, dass nur band- und faserförmige Reste der Membran sie von einander trennen. Dadurch zerfällt an diesen Stellen die Membran förmlich in ein elastisches Gitter. Es erwächst die Nothwendigkeit, die Namen Membran und Netz nicht mit dem Begriffe einer das Lumen der Arterie umfassenden Zone zu verknüpfen, sondern sie streng auf die

Beschreibung von Einzelbildern zu beziehen. — Auf den Membranen verlaufen reichliche kürzere und längere Fasern, deren mehrere die Löcher umgehen und die Umrandung derselben um so schärfer zeichnen, deren einzelne aber über die Löcher hinlaufen und dieselben halbiren, ja manchmal in vier Abschnitte theilen. Die meisten Fasern erscheinen aber kurz über der Membran abgetrennt. Sie zeigen die Neigung von der Membran aufzustehen, und sind beim Zupfen von der Schichte, mit der sie zusammenhängen, abgerissen.

Wenn man die Ergebnisse dieser Untersuchung zusammenfasst, so lässt sich über die Entwicklung der Arterienwand Folgendes sagen.

Die Intima ist schon in sehr frühen Stadien als zusammenhängende, längsgestreifte Membran fertig. Sie widersteht einer energischen Behandlung mit Ätzkali, und hat jenes Aussehen, welches fertigen elastischen Substanzen zukommt. Ihr Wachsthum besteht hauptsächlich in der Verdickung und Vermehrung der sie zusammensetzenden Fasern. Jene stellenweise vorkommenden Verdünnungen, die bei den embryonalen Arterien kaum angedeutet waren, sind beim Neugeborenen zu tief greifenden Spalten geworden. Beim Erwachsenen besteht diese Haut aus mehreren Schichten von verschieden gestalteten Fasernetzen; die Anlage derselben erscheint in den Netzen, die auf der gestreiften Intima der embryonalen Arterien liegen und mit ihr zusammenhängen, gegeben. Die Reihe der Bilder bei den verschiedenen Entwicklungsstadien dieser Haut entspricht so ziemlich jener, welche durch die Untersuchung des Arterienbaumes eines Erwachsenen gewonnen wurde.

Was die Media betrifft, so steht es zunächst fest, dass sie sich von innen nach aussen hin entwickelt. Sie ist zuerst bindegewebig angelegt. Zunächst der Intima erscheinen die ersten gekräuselten Züge, welche Reihen von kurzen spindelförmigen Zellen scheiden: daran ist die Media, respective ihre Anlage zu erkennen. Nach aussen von dieser Schichte findet man ebenfalls die zuletzt erwähnten Zellen, denen man, wie ich glaube, ebenso wie den vorigen, den Charakter von jungen Muskelzellen zusprechen muss. Die mehr nach aussen liegenden von ihnen sind theils von einer homogenen, theils von einer körnigen oder

faserigen Substanz eingeschlossen. Wo diese beiden Schichten aneinandertreten, sind die Zellen am zahlreichsten. In späteren Stadien sind die Zellen beider Schichten sicher als Muskelzellen zu erkennen. Die Grundsubstanz der äusseren Schichte besteht aus ausgesprochenem Bindegewebe, dem mehr oder weniger elastische Fasern beigemischt sind.

Es scheint also, dass dort, wo jene Zellen entstehen, die sich zu Muskelzellen entwickeln werden, eine Umgestaltung der bindegewebigen Grundsubstanz eingeleitet wird, welche zur Ausbildung eines die Muskelfasern einschliessenden elastischen Fachwerkes führt. Ich sage „Umgestaltung“, weil diess den beobachteten Erscheinungen entspricht; die Art und Weise, wie diese Umgestaltung geschieht, kann ich nicht näher angeben. Ich will keineswegs behaupten, dass Bindegewebe als solches sich in elastische Elemente umwandle. Das Zwischenglied zwischen dem Bestehen des Bindegewebes und dem Entstehen der elastischen Elemente fehlt mir vorläufig. Die Grenze zwischen den beiden erwähnten Schichten der Media dürfte der Ort dieser Umgestaltung sein, zugleich wahrscheinlich die Bildungsstätte der jungen Muskelzellen, somit die Stelle des hauptsächlichsten Wachstums der Media.


Das die ganze Media durchsetzende Fachwerk erscheint in späteren Stadien unter dem Bilde von Lamellen, welche Zellschichten scheiden. Die neue Anordnung gibt sich schon bei der Präparation kund. In den früheren Stadien lässt sich die Media nur in unregelmässige Stücke zerlegen. Mit dem Auftreten der ausgesprochenen zonulären Anordnung ist die Darstellung von Schichtlappen, Lamellen, sehr leicht. Es findet eine Dehnung der Elemente der Arterienwand in tangentialer Richtung statt. Es erklärt sich diess schon aus mechanischen Verhältnissen. Wirkliche Wachstumsvorgänge begleiten natürlich diesen Vorgang fortwährend.

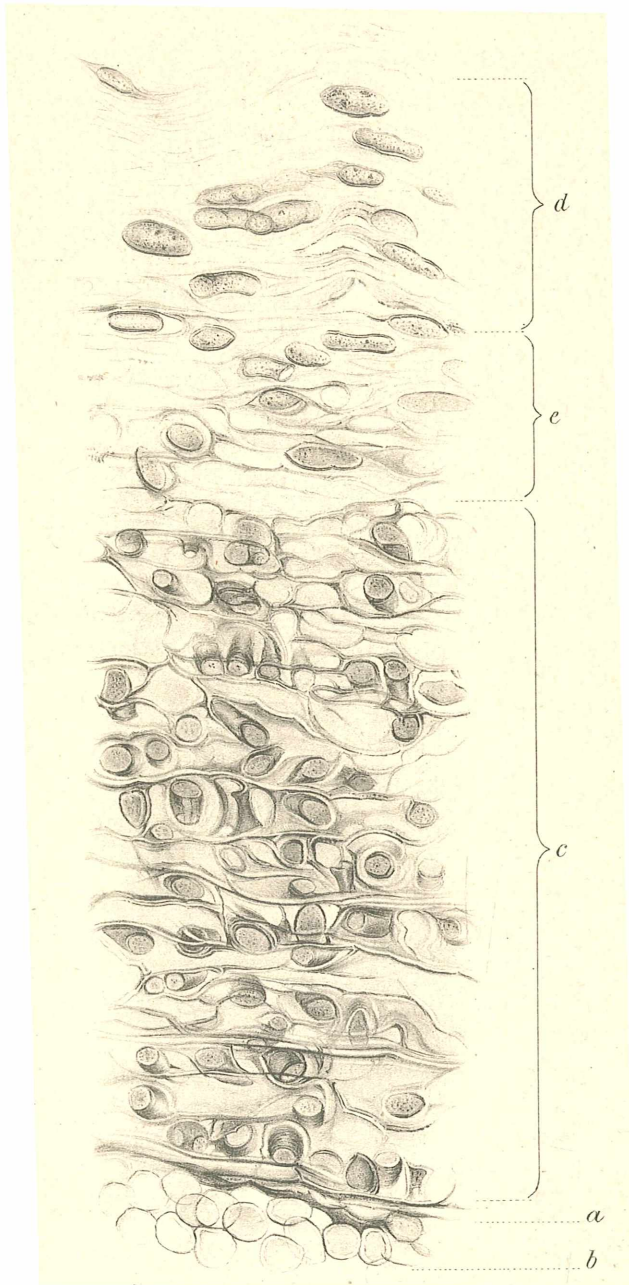
Die Dehnung fällt hier auch mehr auf, weil die reichlich entwickelten Fasernetze je zwei Hauptschichten deutlicher von einander trennen, und die einzelnen Zonen besser abgegrenzt erscheinen. Das Verständniss dieser Umgestaltung hängt mit den Veränderungen der elastischen Elemente und ihrer Verhältnisse zu den Muskelfasern zusammen. Das elastische Skelett der

Arterienwand ist in frühen Stadien als ein Fachwerk angelegt, worin die Muskelzellen, mehr oder weniger vollständig eingekapselt liegen. Die Wände der Kapseln sind wahrscheinlich vielfach durchbrochen. Am Quer- und Längsschnitte zeigen die circulären, beziehungsweise der Axe des Gefässes parallelen Züge vollständigen Zusammenhang. Diese Züge entsprechen den langen Wänden der Fächer, die kurzen Wände aber verschwinden auf Quer- und Längsschnittbildern mehr und mehr, je mehr sich die zonuläre Anordnung geltend macht. Ihre Reste sind aber thatsächlich noch vorhanden.

An den Zupfpräparaten aus früheren Stadien sieht man die Fläche der Lamellen durch Leisten und Rippen überall uneben. Die Faserzeichnung ist eine nur undeutliche, und von unabhängigen Fasernetzen, die auf ihr gelagert wären, ist noch nichts zu bemerken. Zwischen diesen Lamellen entwickeln sich später viele elastische Fasernetze. Sie stehen mit den eben erwähnten Resten in Verbindung, und diese gehen nach und nach darin auf. Wenn man bei einer älteren Frucht oder beim Neugeborenen die elastischen Lamellen isolirt, gehen mit denselben recht viele Fasernetze mit, und mit den gerissenen Verbindungen, welche die Netze mit der nächsten Hauptlamelle eingingen, sind auch jene Leisten, die von den radiär gelegenen Wänden der Kapsel herkommen, zerrissen, und unter den vielen Fasern und Bändern der Netze unkenntlich geworden.

Die Schichten von Muskelfasern treten durch die Entwicklung von zahlreichen Fasernetzen mehr auseinander; sie halten mit dem Wachsthum der grössten Arterien nicht gleichen Schritt, so dass in der embryonalen Aorta die muskulösen Elemente relativ reichlicher vorhanden sind, als in der Aorta des Erwachsenen.





Tafelerklärung.

Tafel I.

Fig. 1. Querschnitt der Aorta eines 9 Ctm. langen menschlichen Embryo.
a Intima; *b* Blutkörperchen; *c* Media; *d* Adventitia; *e* Übergangsschichte.

Tafel II.

Fig. 2. Längsschnitt der Aorta eines 9 Ctm. langen menschlichen Embryo.
a Intima; *b* Blutkörperchen; *c* Media; *d* Adventitia; *e* Übergangsschichte.

ZOBODAT - www.zobodat.at

Zoologisch-Botanische Datenbank/Zoological-Botanical Database

Digitale Literatur/Digital Literature

Zeitschrift/Journal: [Sitzungsberichte der Akademie der Wissenschaften mathematisch-naturwissenschaftliche Klasse](#)

Jahr/Year: 1884

Band/Volume: [90_3](#)

Autor(en)/Author(s): Morpurgo Benedetto

Artikel/Article: [Über die Entwicklung der Arterienwand. 231-253](#)