©Akademie d. Wissenschaften Wien; download unter www.biologiezentrum.at

Beitrag zur Anatomie des männlichen Genitale.

Von Dr. E. Finger,
Universitäts-Docenten für Syphilis und Hautkrankheiten.

(Mit 4 Tafeln.)

(Aus dem anatomischen Institute des Herrn Hofrathes C. Ritter v. Langer.)

Die vordere zwiebelförmige Auftreibung des penis, die glans, ist der Hauptsache nach eine Ausweitung des corpus cavernosum urethrae, die man sich nach Langer als eine manschettenartige Umstülpung desselben vorzustellen hat, welche die conischen Stümpfe der beiden corpora cavernosa penis deckt. Der pars pendula entlang laufen ja die drei corpora cavernosa, die beiden corpora cavernosa penis als obere und seitliche, das corpus cavernosum urethrae als unteres, mittleres, als cylindrische Körper parallel neben einander und an diesem Verlaufe ändert sich auch dann nichts, wenn dieselben in die glans eintreten. Nur geben die corpora cavernosa penis nach ihrem Eintritt unter das corpus cavernosum glandis ihre cylindrische Form auf und nehmen, durch allmälige Verjüngung ihres Endes, eine conische Gestalt an. Das corpus cavernosum urethrae dagegen erleidet an seiner unteren Seite eine median verlaufende Spaltung, die soweit als die basis frenuli reicht und auch durch das frenulum verschlossen wird. Gleichzeitig wird das corpus cavernosum urethrae manchettenförmig nach oben und seitlich über die conischen Stümpfe der corpora cavernosa penis umgeschlagen, so das corpus cavernosum glandis bildend, „es entspricht daher die äussere Oberfläche der Eichel der inneren, aber nach aussen umgeklappten Röhrenwand der urethra“. (Langer.)

Sowohl das corpus cavernosum urethrae, als insbesondere die corpora cavernosa penis werden von einer straffen, gefässarmen, bindegewebigen Scheide eingehüllt, die ja durch den elastischen Widerstand, den sie der Füllung des corpus cavernosum entgegensetzt, eben die Rigidität der corpora cavernosa bei der Erection bedingt. Diese Hülle, die tunica albuginea, begleitet die corpora

©Akademie d. Wissenschaften Wien; download unter www.biologiezentrum.at

Fig. 1.

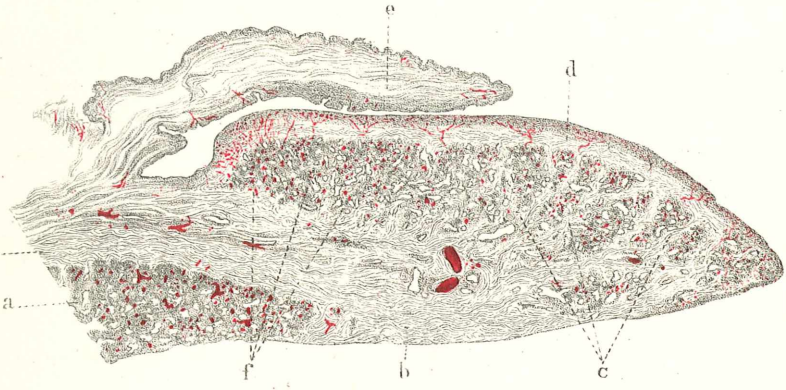

Fig. 2.

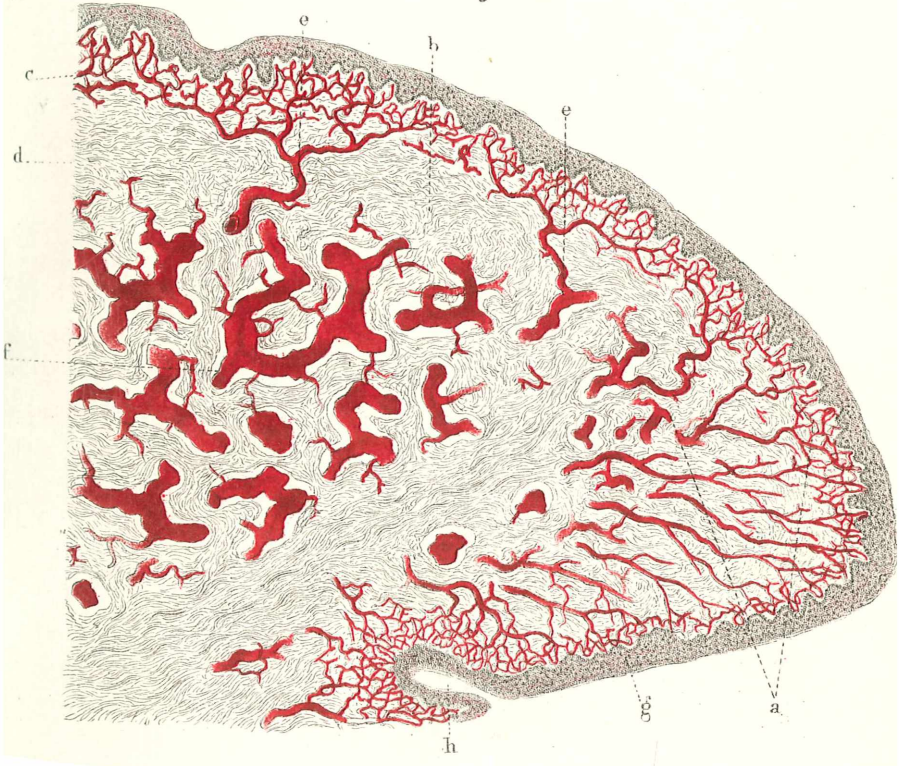

K. k. Hof- u. Staatsdruckerei.

©Akademie d. Wissenschaften Wien; download unter www.biologiezentrum.at

www.biologiezentrum.at

Fig. 3.

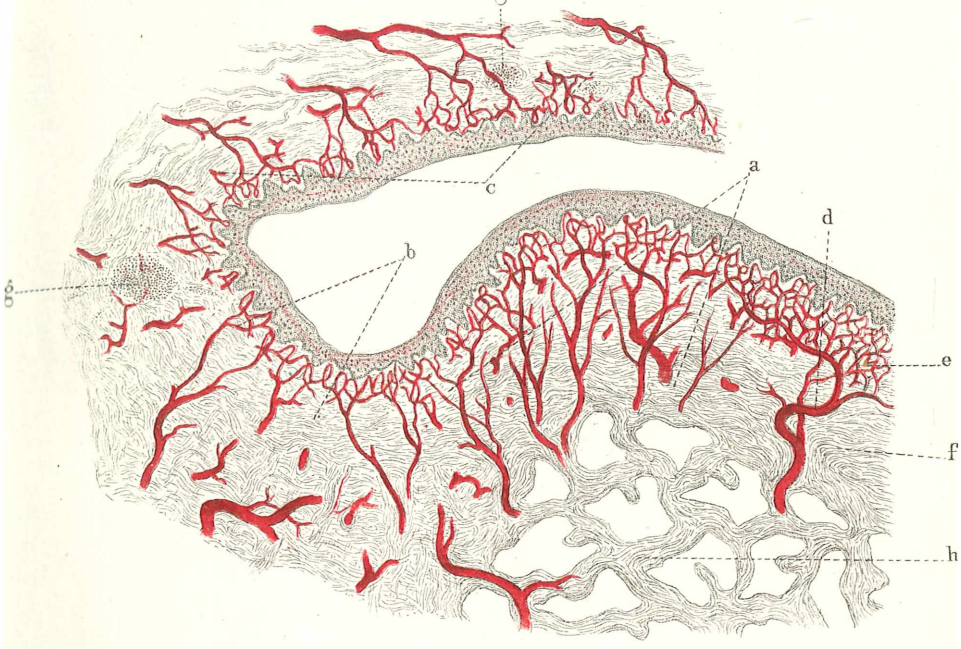

Fig. 4.

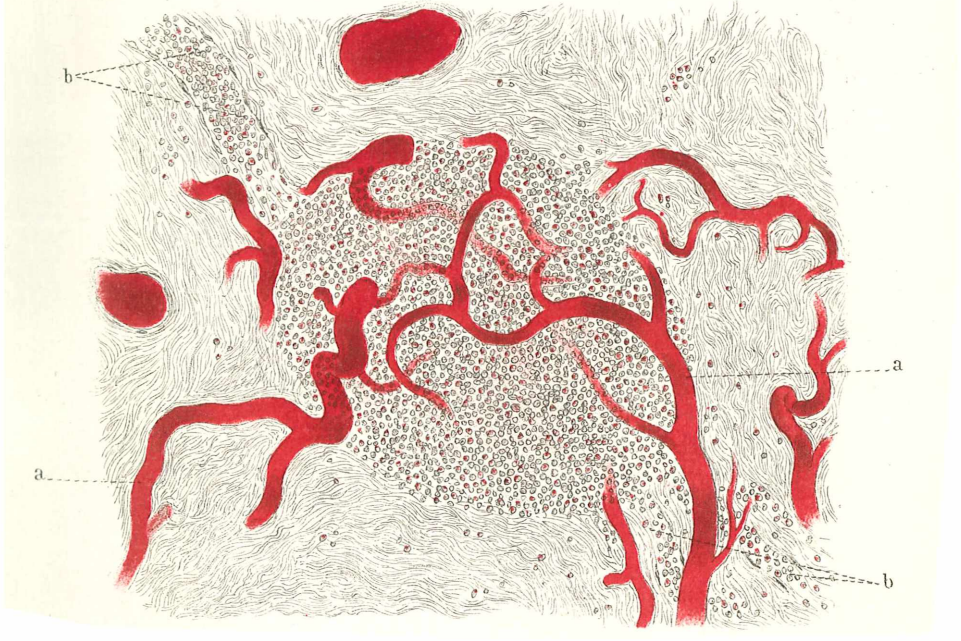

Autho-lith. v. C. Henning K. k. Hof- u. Staatsdruckerei.

©Akademie d. Wissenschaften Wien; download unter www.biologiezentrum.at

©Akademie d. Wissenschaften Wien; download unter www.biologiezentrum.at

Fig. 5.

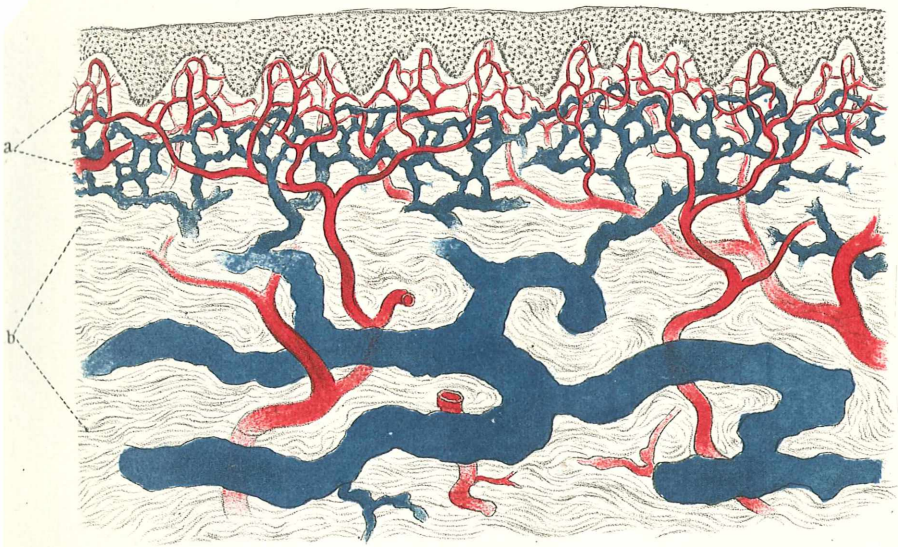

Fig. 6.

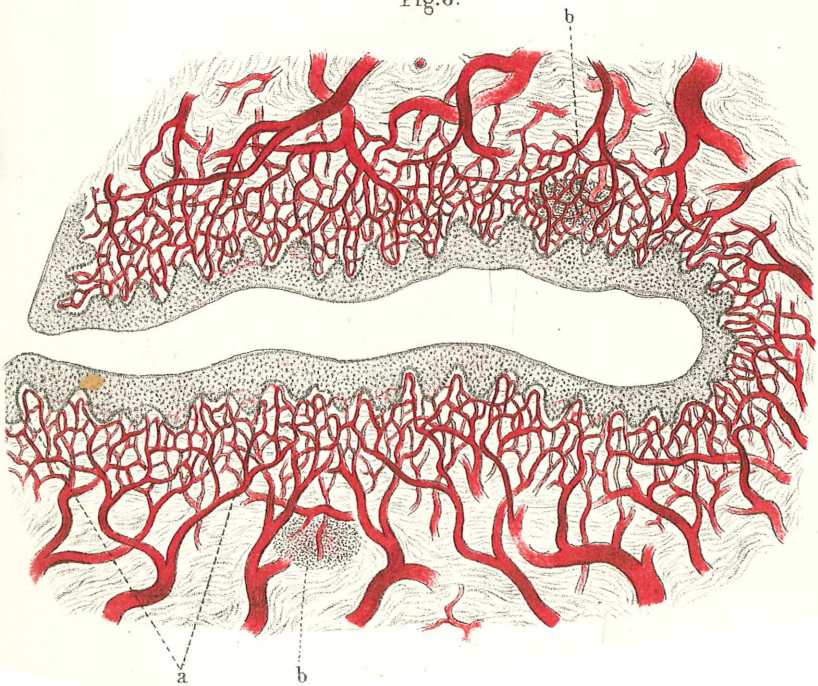

K. k. Hof-u.

©Akademie d. Wissenschaften Wien; download unter www.biologiezentrum.at

©Akademie d. Wissenschaften Wien; download unter www.biologiezentrum.at

Fig. 7.

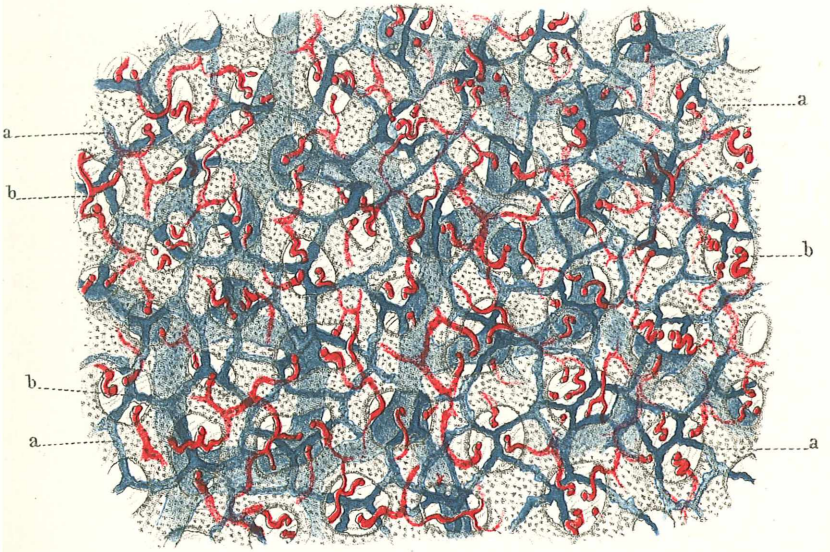

Fig. 8.

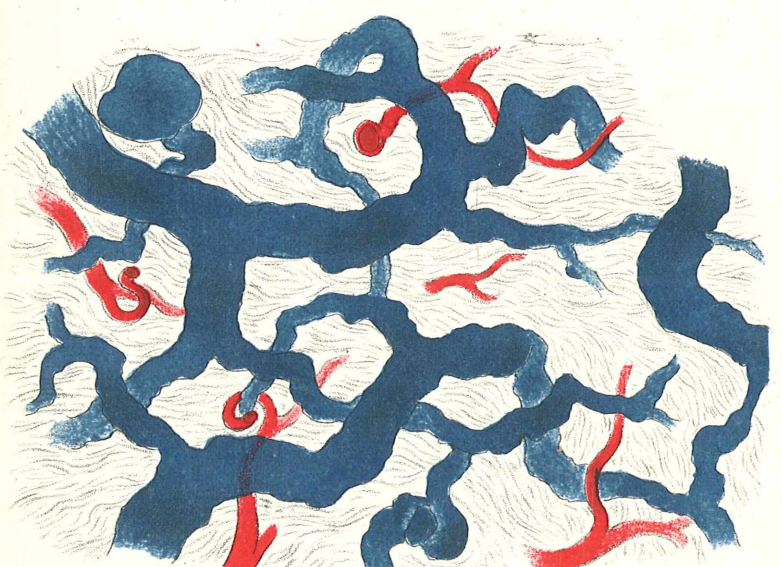

Autko-lith. C. Henning

©Akademie d. Wissenschaften Wien; download unter www.biologiezentrum.at

©Akademie d. Wissenschaften Wien; download unter www.biologiezentrum.at

cavernosa penis auch bei ihrem Eintritt unter die glans, sitzt ihnen am conischen Ende dütenförmig auf, um über dieses hinaus das corpus cavernosum urethrae noch strangförmig bis gegen das orificium urethrae zu begleiten. Während dieses Verlaufes gibt die tunica albuginea eine Reihe bindegewebiger Abzweigungen ab, deren eine in den sulcus coronarius geht und die straffe Anheftung der Bedeckung desselben an die corpora cavernosa bedingt, während andere in das corpus cavernosum glandis eingehen und dessen Stützgewebe verstärken, einige Faserzüge endlich bis an das orificium urethrae verlaufen und sich auf die äussere Fläche des corpus cavernosum glandis umschlagen.

Gedeckt wird das corpus cavernosum glandis von einer cutis, welche als directe Fortsetzung der Schleimhaut der urethra am orificium urethrae beginnt, die glans überzieht, um im sulcus coronarius in das innere Blatt des praeputium zu übergehen.

Die Bedeckung der glans nun besteht, von innen nach aussen gehend, zunächst aus einer, sich vom corpus cavernosum glandis vollständig streng absondernden, $^1/_2$—$1^1/_2$ Mm. breiten Schichte straffen, ziemlich viel elastische Fasern führenden Bindegewebes, welches sich, vom sulcus coronarius kommend, über die corona glandis schlägt, das corpus cavernosum glandis deckt und bis an das orificium urethrae zieht. Verstärkt wird diese Schichte durch Faserbündel, die aus dem corpus cavernosum glandis sich ihr anschliessen, sowie durch jene Fortsätze der tunica albuginea corporis cavernosi penis, die am orificium urethrae sich über das corpus cavernosum glandis schlagen und oben erwähnt wurden.

Die Faserrichtung dieser (wie auch die später zu besprechende Gefässvertheilung zeigt) dem stratum reticulare cutis entsprechenden Schichte ist überwiegend vom sulcus coronarius radiär gegen das orificium urethrae gerichtet, welchem Verlauf auch die Spaltrichtung entspricht, die nach Langer eine vollkommene ist und gegen das orificium urethrae verläuft, sowie auf diesen Faserverlauf auch der Umstand zurückzuführen ist, dass bei der Erection der Breitendurchmesser der glans, gegenüber dem Längendurchmesser bedeutender zunimmt, indem bei der Erection die Faserbündel sich eben fächerförmig auseinanderschieben, sowie endlich die Bedeckung der glans im flacciden Zustand immer eine Reihe feiner, vom sulcus coronarius gegen das orificium urethrae

©Akademie d. Wissenschaften Wien; download unter www.biologiezentrum.at

verlaufender Runzelchen darbietet, die durch Zusammenschieben der Faserbündel gebildet werden.

Dieser Schichte folgt ein stratum papillare, das aus reichlichen, an der corona glandis schmalen und hohen, zottenförmigen, gegen die Spitze der glans breiter und niedriger werdenden Papillen besteht, über denen endlich das rete Malpighii und eine sehr dünne, nur aus 2—3 Lagen platter Zellen bestehende Hornschichte hinzieht. An der corona glandis, wo die Papillen gross sind, wird der Zwischenraum derselben nicht selten nicht vollständig von Retezellen ausgefüllt, sondern diese und die Hornschichte bekleiden jede Papille einzeln, woraus das mehr weniger feinwarzige Aussehen der corona glandis entsteht. Am orificium urethrae werden die Papillen wieder etwas länger, nehmen gegen die Urethra an Länge successive ab, bis sie sich in der fossa navicularis ganz verlieren.

Meine besondere Aufmerksamkeit war bei diesen Untersuchungen auch auf die Drüsen der glans und des sulcus coronarius gerichtet. Trotz der relativ grossen Zahl von untersuchten Objecten — ich habe 14 männliche Genitale injicirt und geschnitten — gelang es mir jedoch weder an der glans, noch im sulcus coronarius Drüsen nachzuweisen. An der glans, einmal um das orificium und an den Labien der urethra, dann aber insbesondere an der corona glandis finden sich manchmal in grösserer Zahl Crypten vor, einfache muldenförmige Einsenkungen, wie Impressionen, die von Papillen und darüber hinziehender Epidermis bedeckt und wenn enge, mit abgestossenen Epidermisschollen erfüllt sind. In grösserer Zahl fand ich solche Crypten auch im sulcus coronarius, und die sogenannten Tyson'schen Drüsen, wie sie insbesondere zu beiden Seiten vom frenulum, in den Nischen desselben vorkommen, sind nichts, als solche schlauchförmige, aber von Papillen und Epidermis, nicht aber von secernirendem Drüsenparenchym ausgekleidete Crypten.

In zwei der von mir untersuchten Fälle gelang es mir, Lymphfollikel im sulcus coronarius nachzuweisen, runde und rundliche, für das freie Auge kaum stecknadelkopfgrosse Anhäufungen lymphatischen Gewebes, von einem dichten Netz von Capillaren umschlossen und durchsetzt, zu denen ziemlich weite, dünnwandige, von einer einfachen Epithelschichte ausgekleidete Lymph-

©Akademie d. Wissenschaften Wien; download unter www.biologiezentrum.at

gefässe hinziehen. Diese Follikel finden sich im sulcus coronarius nur sehr sporadisch, dagegen zahlreich um die sogenannte Tyson'sche Drüse, liegen im stratum reticulare, ja reichen oft fast bis in das stratum papillare hinein, die Basis einer oder zweier, der hier ziemlich langen und breiten Papillen einnehmend.

Interessant sind die Vascularisationsverhältnisse der eben beschriebenen cutis glandis und des sulcus coronarius. Beginnen wir bei letzterem, so finden wir an diesem, sowie an der inneren Lamelle des praeputium feine Gefässstämmchen, die in ziemlich grosser Zahl aus dem subcutanen Gewebe steil aufsteigen, sich spitzgabelig theilen und eine kleine Zahl von darüber befindlichen Papillen mit Schlingen versorgen. Dasselbe Verhältniss finden wir am Übergang von sulcus coronarius zur corona glandis und auf dieser selbst. Auch hier sehen wir wieder eine grosse Zahl von steil aus der Tiefe aufsteigenden, theils aus dem subcutanen Gewebe des sulcus coronarius, theils aus dem Balkenwerk des corpus cavernosum der corona glandis kommender Gefässe, die nur kleine Bezirke, wenig Papillen versorgen. Kaum über die corona glandis hinaus, ändern sich diese Verhältnisse sehr rasch. Wir finden, dass die Zahl der Gefässe, die jetzt sämmtlich aus den Balken des cavernösen Gewebes kommen und die cutis mit Blut versorgen, geringer wird, dagegen jedes einzelne Gefäss sich vielfach stumpfgabelig theilt und eine grosse Menge von Papillen versorgt, einen grossen Verbreitungsbezirk besitzt. Die Gefässe, die aus dem corpus cavernosum kommen, durchsetzen die untere Schichte senkrecht, oder leicht korkzieherartig gedreht, geben hier keine Gefässe ab, um in der oberen Schichte um so dichter sich zu verzweigen und jeder einzelne Gefässbaum bekommt so grosse Ähnlichkeit mit einer Pinie. Die früher erwähnte Sonderung der cutis glandis in zwei Schichten bekommt durch diese eigenthümliche Gefässvertheilung recht ihre Begründung. Auf guten Injectionspräparaten — ich verwendete Berlinerblau- und Carminleim, der mittelst Hering'schen Apparates injicirt wurde — sieht man auf Durchschnitten durch die glans, nach aussen vom corpus cavernosum glandis, zwei sich deutlich differenziirende Schichten, eine innere, dem corpus cavernosum nähere, fast gefässlose, nur von wenigen kurzen, unverzweigten Gefässstämmchen gekreuzte und eine äussere, sehr gefässreiche Schichte,

©Akademie d. Wissenschaften Wien; download unter www.biologiezentrum.at

die dann die Epidermis trägt. Die Breite dieser beiden Schichten unterliegt grossen subjectiven Schwankungen, beträgt im Mittel $^1/_2$—$1^1/_2$ Mm., stets aber, auch wenn die beiden Schichten sehr schmal sind, treten sie als deutlich differenziirte Schichten auf und entsprechen in jeder Beziehung dem stratum reticulare und papillare der cutis. Es besitzt ja allüberall an der Haut das stratum reticulare kein ihm eigenes Blutgefässnetz, der Gefässreichthum desselben wird vielmehr dadurch bedingt, dass die in demselben eingelagerten Schweiss- und Talgdrüsen eigene Capillarnetze besitzen. Wo aber, wie an der glans, diesem stratum alle drüsigen Adnexe fehlen, dort muss die Armuth desselben an eigenen Gefässen deutlich zu Tage treten und wird nur dort wieder mehr verdeckt, wo, wie an der corona glandis, die reichlichere Vascularisation des stratum papillare, bei relativ geringem Verbreitungsbezirke der einzelnen Gefässe es mit sich bringt, dass viele Gefässe das stratum reticulare kreuzen und dem stratum papillare zustreben, aber auch hier ohne viele Äste an das erstere selbst abzugeben. Ähnliche Verhältnisse finden wir auch am orificium urethrae. Den Labien der urethra entsprechend steigen, gleich wie an der corona glandis, Gefässe in grösserer Zahl aus dem corpus cavernosum auf, die mit wenigen spitz abzweigenden Ästen nur kleine Verbreitungsbezirke versorgen.

Am frenulum gestalten sich die Verhältnisse derart, dass die corona glandis, die als Begrenzung der Frenularnische beiderseits schief gegen die hintere Commisur der Harnröhre aufsteigt, die früher für sie geltenden Vascularisationsverhältnisse beibehält. Das frenulum selbst hat ein ziemlich dichtes Netz capillarer Gefässe, aus denen Schlingen in die Papillen aufsteigen. Insbesondere dicht wird dieses Netz um die sogenannte Tyson'sche Drüse. Wir haben ja diese als einfache, von cutis ausgekleidete, sackartige Einstülpung der Bedeckung des sulcus coronarius kennen gelernt. Die Papillen dieser cutis sind lang, zottenförmig und jede von einer fast bis an die Spitze reichenden Schlinge ausgefüllt, die unter den Papillen in ein reiches, engmaschiges Capillarnetz übergehen, das auch die im stratum reticulare gelegenen Lymphfollicel umspinnt.

Was die Lymphgefässe der glans betrifft, die mittels Einstich und Injection von Berlinerblau mit Pravaz'scher Spritze

©Akademie d. Wissenschaften Wien; download unter www.biologiezentrum.at

mir darzustellen gelang, so stellen dieselben, wie überall, ein in sich abgeschlossenes Röhren- oder Netzwerk dar, das eine dem Blutgefässnetz ähnliche Anordnung und Vertheilung darbietet. Einen Zusammenhang der Lymphgefässe mit Bindegewebsspalten, Saftcanälen oder den interepithelialen Lücken des rete Malpighii konnte ich nicht nachweisen. Wir haben, was die Vertheilung der Lymphgefässe betrifft, ähnlich wie an der Haut zwei Netze zu unterscheiden. Das obere derselben liegt im stratum papillare, etwas tiefer als das Blutgefässnetz, ist dicht und engmaschig und sendet in jede Papille eine Schlinge, die aber nicht so hoch, als die Blutgefässschlinge derselben Papille hinaufreicht. Unter diesem findet sich in dem blutgefässarmen stratum reticulatum ein zweites Netz grobmaschiger weiter Lymphgefässe, die auch stellenweise in zwei Etagen übereinander liegen und mit dem oberen durch kurze Querarme verbunden sind.

Herrn Hofrath Ritter v. Langer, der mir die Vornahme dieser Untersuchungen in seinem Institute zu gestatten die Güte hatte, sowie Herrn Docenten Dr. Rabl, Assistenten am anatomischen Institute, erlaube ich mir für die gütige Unterstützung und Förderung meiner Untersuchungen meinen wärmsten Dank auszusprechen.

©Akademie d. Wissenschaften Wien; download unter www.biologiezentrum.at

Erklärung der Abbildungen.

Fig. 1. Längsschnitt durch die glans und das praeputium bei Loupenvergrösserung,
a. conisches Ende des corpus cavernosum penis,
b. tunica albuginea desselben, geht über das corpus cavernosum penis hinaus und gibt bei
einige Abzweigungen ab, die das corpus cavernosum glandis durchsetzen und zur Verstärkung
d. der cutis glandis beitragen,
e. Praeputium,
f. corpus cavernosum glandis.

2. Längsschnitt durch die vordere Hälfte der glans und das orificium urethrae. Seibert Oc. I., Obj. IV.
Das labium der Urethralöffnung mit den reichlichen schlanken Gefässbäumen, deren jeder nur wenige Papillen versorgt,
b. cutis glandis mit
c. der äusseren reichlich vascularisirten Papillar- und
d. der inneren gefässarmen Reticularschichte,
pinienähnlicher Gefässbaum der cutis glandis mit grossem Verbreitungsbezirk,
f. corpus cavernosum glandis,
g. Schleimhaut der urethra,
h. Morgagni'sche Tasche.

3. Längsschnitt durch den sulcus coronarius und die corona glandis bei gleicher Vergrösserung,
a. corona glandis,
b. sulcus coronarius,
c. lamina interna praeputii, mit ihren schlanken Gefässbäumchen,
e. gefässreiche stratum papillare,
f. gefässarme stratum reticulare,
g. Lymphfollikel,
h. corpus cavernosum glandis.

4. Der Lymphfollikel *g*, Fig. 3, bei stärkerer Vergrösserung. Seibert. Oc. II., Obj. VI.
a. Blutgefässe,
b. zu und abführende Lymphgefässe,

Fig. 5. Durchschnitt durch die cutis glandis mit den injicirten Blut- (roth) und Lymphgefässen (blau). Seibert. Oc. I. Obj. IV.
a. stratum papillare mit dem höher in die Papillen aufragenden Blut- und dem tiefer liegenden Lymphcapillarnetz,
b. das blutgefässarme stratum reticulare mit dem tiefen Lymphgefässnetz.

6. Durchschnitt durch die Tyson'sche Drüse, die sich als schlauchförmige Einbuchtung der Cutis, ohne secernirendes Parenchym, also nicht als Drüse, sondern als Crypte darstellt.
a. das dichte, die Crypte umspinnende Capillarnetz,
b. Lymphfollikel.

7. Flächenschnitt der cutis glandis mit dem injicirten Blut- (roth) und hohen Lymphgefässnetz (blau). Seibert. Oc. I, Obj. III.
a. rete Malpighii,
b. papillae cutis.

8. Das tiefe Lymphgefässnetz des blutgefässarmen stratum reticulare von der Fläche. Blutgefässe roth, Lymphgefässe blau. Seibert. Oc. I, Obj. III.

ZOBODAT - www.zobodat.at

Zoologisch-Botanische Datenbank/Zoological-Botanical Database

Digitale Literatur/Digital Literature

Zeitschrift/Journal: Sitzungsberichte der Akademie der Wissenschaften mathematisch-naturwissenschaftliche Klasse

Jahr/Year: 1884

Band/Volume: 90_3

Autor(en)/Author(s): Finger E.

Artikel/Article: Beitrag zur Anatomie des männlichen Genitale. 294-301