nload from The Biodiversity Heritage Library http://www.biodiversitylibrary.org/; www.biologiezen

SITZUNG VOM 7. OCTOBER 1852.

Das hohe k. k. Ministerium für Handel etc. übersandte mit Erlass vom 22. Juli 1852, Zahl 1674, einen neuerlichen durch die königl. grossbritannische Regierung veröffentlichten Bericht über die Expeditionen zur Aufsuchung Franklin's, ferner mit Erlass vom 4. October d. J., Zahl 2230, fünf autographische Berichte Keppler's aus dem Linzer Museum, nebst einem, Keppler's Mappen von Oberösterreich betreffenden Acten-Auszuge.

Der k. k. General-Consul zu Beirut, Herr Dr. Gödel, übersandte ddo. 20. Juli eine Kiste mit Petrefacten aus Cypern und ddo. 3. August eine lebende männliche Antilope aus der Gegend des Euphrat. Die Antilope, ein ausgezeichnet schönes männliches Exemplar, wurde der k. k. Menagerie in Schönbrunn übergeben. — Die Petrefacten übernahm das w. M., Herr Director P. Partsch, für das k. k. Hof-Mineralien-Cabinet. Dasselbe wurde mit einer aus Rhodus von Herrn Hödenborg eingelangten Sendung von Petrefacten veranlasst.

Eingesendete Abhandlungen.

Beschreibung und mikroskopische Untersuchung zweier ägyptischer Mumien.

Von **Dr. Johann Czermak** in Prag.

(Mit Taf. XXXVI.)

Durch die gütige Vermittlung des Herrn Hofrathes Sacher-Masoch erhielt das physiologische Institut in Prag aus der Sammlung des böhmischen Museums zwei ägyptische Mumien zum Geschenke. Als Assistent des genannten Institutes hatte ich Gelegenheit, diese beiden Antiquitäten, welche mein Interesse in vielfacher Beziehung erregten, genauer zu untersuchen. Was ich gefunden und beobachtet habe, ist in Folgendem mitgetheilt, und wird, wie ich hoffe, als ein

nload from The Biodiversity Heritage Library http://www.biodiversitylibrary.org/; www.biologiezen

Beitrag zur Vervollständigung der Kenntnisse von den Mumien Ägyptens nicht unwillkommen sein. Über den Fundort und die übrigen Verhältnisse unserer beiden Exemplare habe ich leider nichts ermitteln können, was in archäologischer Beziehung von Bedeutung wäre. Man weiss von ihnen nur, dass sie zu sehr verschiedenen Zeiten nach Prag gebracht wurden und seit einer langen Reihe von Jahren im Besitze des böhmischen Museums sind. In unser Institut kamen sie im Frühjahr 1851, verpackt in einer einfachen Kiste. Der Sarkophag, welcher die eine der Mumien eingeschlossen haben soll, ist in der Sammlung des Museums geblieben.

I.

Die grössere der beiden Mumien war noch vollständig in ihren Binden eingewickelt. Es mochten höchstens die oberflächlichsten fehlen, welche vielleicht auch in diesem Falle beschrieben und verziert waren (Zierbinden).

Die kleinere Mumie hingegen musste schon früher einmal einer ziemlich rohen Untersuchung unterlegen sein und war zum Theil abgewickelt und zerbrochen. Sie erschien weniger gut conservirt, woran wohl die Zerstörung des Zusammenhanges und der Einfluss des wechselnden Klimas die meiste Schuld haben mag. Der Kopf war bei jener früheren Untersuchung vom Rumpfe getrennt, das Gesicht bis auf die Knochen entblösst und der Thorax von hinten geöffnet worden. Sämmtliche Hals-, fast alle Brustwirbel nebst den Rippen, dem Brustbeine, den Schulterblättern und Schlüsselbeinen fehlten, so dass in der Brustgegend nichts übrig blieb, als vorne die über einen Zoll dicke Lage der einhüllenden Binden, welche seitlich die beiden Arme in ihrer ursprünglichen Stellung mit einschloss. In der Bauchgegend war ein tiefes Loch in die Hüllen gegraben; wahrscheinlich hatte man damals nach einer Papyrus-Rolle oder sonst einer Beigabe gesucht.

Die Art der Einwickelung konnte ich namentlich an der grösseren Mumie genau studiren. Es folgte, Lage auf Lage, bald eine Menge schmaler Binden, regelmässig und symmetrisch gewickelt, bald ein grösserer Lappen, der sich über ganze Körpertheile ausdehnte und hie und da Ballen von Fetzen überdeckte, mit welchen die übriggebliebenen Vertiefungen ausgestopft waren. Über die verschiedenen Arten der Wicklung sind schon von mehreren Autoren, welchen ein grösseres Material zu Gebote stand, sehr detaillirte

nload from The Biodiversity Heritage Library http://www.biodiversitylibrary.org/; www.biologiezen

Angaben gemacht worden, und ich verweise um so mehr auf dieselben, als ich über diesen Punkt nichts Neues beizubringen wüsste.

Die Menge des zur Einwicklung einer Mumie verwendeten Materials ist sehr bedeutend und es muss die für die Hunderttausende von Mumien aufgebrauchte Gesammtmenge eine abenteuerliche Summe geben. Nach der Masse die ich selbst von der grösseren Mumie abgewickelt habe, kann ich die Angabe des bekannten Reisenden F. W. Sieber [1]), nach welcher 500 bis 4000 Ellen Stoff verbraucht wurden, nicht für übertrieben halten.

Das Gewebe der Lappen und Binden, in welche unsere beiden Mumien eingewickelt waren, ist ziemlich grob, aber sehr gleich gearbeitet. Ich habe die Fasern desselben mikroskopisch und chemisch untersucht. Sie waren nicht platt und drehten sich unter Wasser nicht spiralig zusammen, wie die Fasern der Baumwolle; sie waren vielmehr gerade gestreckt und rundlich, und stimmten auch sonst mit den Bastzellen des Leines und des Hanfes überein. Im Durchschnitt haben sie einen Durchmesser von 0·006—0·008 W. L., doch kommen auch dickere von 0·012‴ und viel feinere von 0·004‴ vor. Mit Jod und Schwefelsäure behandelt, quollen die Fasern rasch auf und färbten sich schön blau; der Primordialschlauch setzte sich sehr deutlich als ein braungelber Faden von den blauen Verdickungsschichten ab, welche in ziemlich regelmässigen Abständen ringförmig eingeschnürt waren. Das Verhalten gegen diese Reagentien unterscheidet die Fasern nun auch von jenen des Hanfes und vervollständigt ihre Übereinstimmung mit denen des Leins. (Vgl. die Pflanzenzelle, den inneren Bau und das Leben der Gewächse von Dr. Schacht, Berlin 1852, pag. 214—217; ferner Taf. IX, Fig. 10.) Demnach muss ich das fragliche Gewebe an unseren Mumien für Leinwand erklären.

Jomard [2]) findet zwar (wie er glaubt in Übereinstimmung mit Herodot, welcher überall, wo von dem Zeuge zum Einwickeln der Mumien die Rede ist, den Ausdruck Byssus braucht), dass das

---

[1]) F. W. Sieber: Beschreibendes Verzeichniss der in den Jahren 1817 und 1818 auf einer Reise durch Creta, Ägypten und Palestina gesammelten Alterthümer etc., nebst einer Abhandlung über ägyptische Mumien. Wien 1820.

[2]) *Description de l'Egypte, seconde édition, Paris 1821, tom. III, p. 71.*

nload from The Biodiversity Heritage Library http://www.biodiversitylibrary.org/; www.biologiezen

Gewebe durchgängig aus Baumwolle gemacht sei, allein er gibt doch auch eine Ausnahme von der Regel zu. Die Mumien aus den Katakomben von Philae sind nämlich nach seiner Beschreibung in überaus grobe Flachsleinwand gewickelt. Rouyer [1]) behauptet entgegen Caylus und Rouelle, dass das Gewebe nicht immer ein Baumwollenstoff, sondern sehr häufig Leinwand sei. Gerade die mit mehr Sorgfalt behandelten Mumien, so auch jene des Ibis, sind nach ihm meist in Leinwand eingewickelt.

Thomson und Bauer [2]) endlich wollen bei der mikroskopischen Untersuchung einer überaus grossen Menge von Proben der verschiedensten Gewebe, welche an den Mumien gefunden wurden, auch nicht eine Baumwollenfaser erkannt haben und erklären alles Mumienzeug für Leinwand, den Byssus der Alten aber demgemäss für Flachs. (Vgl. hierüber bes. C. Ritters: Über die geograph. Verbreitung der Baumwolle und ihr Verhältniss zur Industrie der Völker alter und neuer Zeit, I. Abschnitt, S. 19. Berlin 1852, bei Dümmler.)

Von Papyrus-Rollen, Amuleten und dgl., fand ich weder bei der grösseren noch bei der kleineren Mumie eine Spur; es wäre denn ein lose um den linken Oberarm der ersteren gebundenes Strickchen, von welchem in keiner der mir bekannten einschlägigen Schriften Erwähnung geschieht, hierher zu rechnen. Die kleinere Mumie könnte möglicher Weise schon früher dieser Dinge beraubt worden sein. Übrigens sind namentlich die Papyrus-Rollen selten genug und scheinen nur besonders ausgezeichneten Personen, unter welche unsere beiden Mumien wohl nicht gehört haben, beigegeben worden zu sein. Es darf desshalb gar nicht Wunder nehmen, wenn diese interessanten Beigaben fehlen.

Nach völliger Enthüllung ergab sich die grössere Mumie als der Körper eines erwachsenen weiblichen Individuums, die kleinere als der eines Knaben von etwa 15 Jahren. Ich habe schon oben angegeben, in welchem Zustande sich die kleinere Mumie befand, als ich sie zur Untersuchung bekam. Trotz der beschriebenen Zerstörung war ich jedoch nichts destoweniger im Stande, die

---

[1]) *Description de l'Egypte, seconde édition, Paris 1822, tom. VI, p. 477.*

[2]) Thomson: Über das Gewebe an den ägyptischen Mumien. Liebig's Ann. Band 69.

nload from The Biodiversity Heritage Library http://www.biodiversitylibrary.org/; www.biologiezen

wesentlichsten Verhältnisse mit Sicherheit zu ermitteln. Zum Theil verdanke ich gerade diesem Umstande einige wichtige Aufschlüsse, über die Erhaltung der Structur verschiedener Gewebe, welche nur durch die, an diesem Exemplare eben gestattete, rücksichtslosere Untersuchung zu erhalten waren.

Die Grösse des Knaben vom Scheitel bis zur Sohle habe ich annähernd auf 1·35 Meter bestimmt.

Die Stellung, in welcher derselbe mumificirt und eingewickelt worden war, liess sich aus der relativen Lage der vorhandenen Theile im Allgemeinen ganz gut erkennen. Ob der abgetrennte Kopf auf der nicht mehr vorhandenen Halswirbelsäule etwas nach vorne geneigt war, konnte freilich auf keine Weise ermittelt werden, ist aber wohl mit einiger Wahrscheinlichkeit vorauszusetzen. Der Rumpf und die Beine sind gerade gestreckt; die letzteren einander wohl genähert doch nicht bis zur Berührung, indem zunächst nicht nur jedes Bein, sondern auch jeder Fuss für sich mit Leinwand umwickelt worden war [1]). Die Arme sind gleichfalls gerade gestreckt, dabei aber nach vorne und einwärts gerichtet, so dass sich die Hände über der Schoossgegend kreuzen. Nach Sieber (a. a. O., S. 18) findet man gewöhnlich daselbst, zwischen den zusammengeneigten Händen, jene merkwürdigen Papyrus-Rollen, welche die Biographie des Verstorbenen enthalten sollen; seltener trifft man sie in den Achselgruben oder an den Füssen an — falls sie überhaupt vorhanden sind.

Die Haut und die von ihr bedeckten Weichtheile waren zu mehr oder weniger dicken pergamentartigen Schienen zusammengetrocknet, welche aussen schmutzig dunkelbraun, auf der Innenfläche hellbraun, ja selbst weisslich gefärbt erschienen, und vielfach geborsten, den Knochen fast überall nur lose auflagen. Die äusseren Geschlechtstheile waren auffallend gut conservirt. Namentlich der Penis, welcher seine eigene, einfache Hülle und um diese, der Eichel entsprechend, einen abziehbaren Ring von Leinwandstreifen hatte, zeigte sich vollkommen erhalten. Seine Länge betrug über 4 Centimeter, seine Dicke etwa 1 Centimeter, die Lichtung der Harnröhre 1 Millimeter. Die *glans* war nicht abgesetzt, doch konnte ich auch von einem Präputium nichts bemerken, welches den freien Rand

---

[1]) Selbst jede einzelne Zehe fand ich mit Bindfaden umwickelt. Ähnliches berichtete Jomard (a. a. O., S. 70) u. A.

nload from The Biodiversity Heritage Library http://www.biodiversitylibrary.org/; www.biologiezen

derselben hätte überdecken können. Übrigens hat man in Ägypten, wie es scheint ganz allgemein, an den 14jährigen Knaben die Beschneidung vorgenommen [1]), und der Mangel der Vorhaut würde nur darauf hindeuten, dass dieser Knabe über 14 Jahre alt war. An Querschnitten des Penis, welche in Wasser aufgeweicht waren, konnte ich die *Corpora cavernosa penis* und den Schwellkörper der Harnröhre mit unbewaffnetem Auge deutlich unterscheiden.

Von einer Vergoldung oder Färbung der Genitalien war durchaus nichts wahrzunehmen. Der Mangel dieser sonderbar angebrachten Verzierung zeugt entweder für die wenig ausgezeichnete sociale Stellung des betreffenden Individuums, oder es erklärt sich derselbe durch das jugendliche Alter des Mumificirten. Möglicher Weise könnte dies Exemplar aber auch aus einer Zeit stammen, wo das Vergolden und Färben der Cadaver noch nicht oder nicht mehr Mode war.

Die vordere Bauchwand hatte, offenbar durch die erwähnte Zerstörung der deckenden Binden, sehr gelitten und brach trotz der vorsichtigsten Behandlung ein. Ich kann desshalb nicht mit Bestimmtheit angeben, ob in derselben eine Öffnung, behufs der Entfernung der Eingeweide, bestanden hat oder nicht.

In der Beckenhöhle fand ich eine schwarze, poröse, schlackenartige Masse, welche auf dem durch eine grosse Öffnung in der Dammgegend hereingestopften Leinwandpfropf aufsass und nach vorne in beide *foramina obturata* reichte. Die hintere obere Partie dieser Schlacke nahm eine compacte aber weichere, braungefärbte Substanz ein.

Die fraglichen Massen, welche offenbar anstatt der Eingeweide in den Bauch gebracht worden waren, füllten die Beckenhöhle nicht ganz aus, und lagen ziemlich lose in dem bezeichneten Raume, so dass ihre Entfernung keine Schwierigkeiten verursachte. Auf dem Platinblech geglüht, verflüchtigten sie sich bis auf einen unbedeutenden Rückstand.

Von den Weichtheilen des Kopfes war nach jener früheren, rohen Untersuchung nichts übrig geblieben, als die pergamentartig

---

[1]) Jomard citirt als Gewährsmann für diese Sitte der alten Ägypter den heiligen Ambrosius (a. a. O., p. 83), welcher, bezüglich der Mädchen, ähnliches berichtet: „. . . *et feminae apud eos eodem anno (sc. decimo quarto) circumcidi feruntur; quod ab eo videlicet anno incipiat flagrare passio virilis et feminarum menstrua sumant exordia.*"

nload from The Biodiversity Heritage Library http://www.biodiversitylibrary.org/; www.biologiezen

zusammengetrocknete Kopfschwarte und die beiden sehr wohl erhaltenen, 45 Millimeter langen und 28 Mm. breiten, zierlich gerundeten Ohren, an welchen *Helix* und *Antihelix*, die *Crura furcata*, *Tragus* und *Antitragus* mit aller Deutlichkeit zu sehen sind.

Die Lage des Ohres bietet ebenso wenig als jene des äusseren Gehörganges die geringste Abweichung von der Norm dar. Es ist bekannt, dass man eine Zeit lang die höhere Lage des Ohres, welche in den Darstellungen der bildenden Künste Ägyptens oft bis zur Caricatur gesteigert ist, als eine Eigenthümlichkeit im ethnographischen Charakter der alten Ägypter angesehen hat. Nach Morton's [1]) ausgedehnten Untersuchungen, mit welchen meine Beobachtungen an unseren beiden Mumien übereinstimmen, ist der knöcherne äussere Gehörgang weder höher noch tiefer angebracht, als bei anderen Racen. Die höhere Lage des Ohres, falls sie die natürliche Erklärung des schon von Winkelmann an den menschlichen Darstellungen der alten Ägypter bemerkten Proportionsfehler wirklich abgeben sollte, könnte sich demnach nur auf die äusseren knorpeligen Theile beziehen. Aber auch diese zeigen durchaus nichts Abweichendes, weder in der Gestalt, noch in der Lage. Morton bemerkt zwar, dass sich durch das Zusammentrocknen der Weichtheile das Lagenverhältniss des Ohres an den Mumien etwas geändert haben könnte, allein er scheint, mit Recht, selbst nicht viel Gewicht auf diesen Einwurf gelegt zu haben. Übrigens führt er auch an, dass der besprochene Fehler in der Zeichnung, an den Köpfen aller Nationen, welche auf den ägyptischen Gemälden vorkommen, häufig zu sehen sei. (Vgl. a. a. O. Plate XIV.)

Von den Haaren fand ich nach sorgfältiger Untersuchung einzelne rothbraun gefärbte Reste auf der Kopfhaut; in feinen Durchschnitten der aufgeweichten Schwarte konnte ich sie in grösserer Anzahl entdecken. Das Kopfhaar war an diesem Exemplar keinesfalls rasirt worden. Es wurde vielmehr ohne Zweifel erst von später eingedrungenen Insecten zum grössten Theil zerstört. Schamhaare waren nicht vorhanden.

Die Untersuchung der Zähne war mir wegen des jugendlichen Alters dieses Individuums von besonderem Interesse. Es ist bekannt,

---

[1]) *Crania aegyptiaca; or observations on egyptian Ethnography, derived from Anatomy, History and the Monuments, by S. G. Morton M. D. London, 1844.*

nload from The Biodiversity Heritage Library http://www.biodiversitylibrary.org/; www.biologiezen

dass Blumenbach wiederholt auf die eigenthümliche Form der stark abgenutzten Zähne der Mumien aufmerksam gemacht und die Vermuthung ausgesprochen hat, dass dieselbe kaum genügend durch das blosse Abschleifen beim Kauen harter Nahrung erklärt werden möchte, sondern ihren Grund wohl in einer ursprünglich verschiedenen Bildung der Zähne habe. Prichard [1]) u. A. fanden diese Conjectur, welche bei der Wichtigkeit des Gegenstandes alle Berücksichtigung verdiente, durch die Untersuchung von Kindermumien völlig unbegründet, indem bei diesen alle Zähne, sowohl die bleibenden als die Milchzähne, genau denen anderer Kinder des gleichen Alters ähnlich waren, und kamen zu der Überzeugung, dass das besondere Aussehen der Zähne Erwachsener von der Beschaffenheit ihrer Nahrungsmittel abhängen muss, wenn es nicht etwa durch Abfeilen oder eine analoge Gewohnheit hervorgebracht wurde.

An unserem Schädel waren die Zähne vollzählig, wohlerhalten und in sehr geringem Masse abgenutzt; ich kann daher einen nicht unwichtigen Beitrag zur Entscheidung der angeregten Frage liefern, indem das Alter des Knaben vielleicht gerade das passendste zu der betreffenden Untersuchung sein möchte. Ich fand im Ganzen 28 Zähne, von denen 14 auf den Oberkiefer und 14 auf den Unterkiefer kommen. Von den letzten Mahlzähnen (den sogenannten Weisheitszähnen) konnte ich im Oberkiefer keine Spur entdecken, im Unterkiefer waren sie wohl schon angelegt, aber noch nicht durchgebrochen. Die Schneidezähne hatten meisselartig zugeschärfte Kronen, mit vorderer convexer, und hinterer concaver Fläche wie gewöhnlich; die Eckzähne konisch zugespitzte Kronen, und an der hinteren Seite eine flache mittlere Leiste; die Backenzähne zeigten auf der Kaufläche einen äusseren und einen inneren Höcker, die Mahlzähne 4—5 Höcker. Auch die Dimensionen der Kronen und Hälse der Zähne waren die gewöhnlichen. Kurz, ich fand nicht die geringste Abweichung vom normalen Zahnbau, welche man als eine besondere Eigenthümlichkeit hätte bezeichnen können.

Die Abnützung der sehr dicht an einander stehenden Zähne deutet trotz ihres geringen Grades bei der Jugend des Individuums auf sehr harte Nahrungsmittel, vielleicht auch auf die relative Weichheit der

---

[1]) J. C. Prichard· Naturgeschichte des Menschengeschlechts, Leipzig 1840, Bd. II, S. 265 u. f.

nload from The Biodiversity Heritage Library http://www.biodiversitylibrary.org/; www.biologiezen

Schmelzsubstanz. Die Zähne des Unterkiefers zeigten sich mehr abgenutzt als jene des Oberkiefers, was mit der freien Beweglichkeit des ersteren im Zusammenhang steht. Die unteren Schneidezähne waren etwas schräg von hinten und oben, nach vorne und unten abgeschliffen, die oberen Schneidezähne aber dem entsprechend auf ihrer hinteren concaven Fläche ausgewetzt, und an der Schneide schräg von vorne nach hinten und oben abgestutzt. Die *substantia tubulosa* sah an den Stellen, wo der Schmelzüberzug bereits durchgerieben war, als ein schmaler gelber Querstrich hervor. Die unteren Eckzähne trugen nach aussen und vorne auf ihrer Spitze eine abschüssige Facette, die oberen nach hinten und innen. Das kaum entblösste Zahnbein markirte sich als ein gelber Punkt. Die Höcker der Backen- und Mahlzähne waren, in sehr verschiedenem Grade, quer angeschliffen. Auf der rechten Seite, namentlich im Unterkiefer, hatten sie mehr gelitten als auf der anderen Seite. Dies Verhalten und die Richtung und Lage sämmtlicher Abnützungsflächen beweisen, dass der Knabe meist auf der rechten Seite gekaut hat. — Schliesslich erlaube ich mir noch die Bemerkung, dass, obgleich die oben angeführten Untersuchungen an Kindermumien und meine eben mitgetheilte Beobachtung keinen Zweifel über den normalen, gewöhnlichen Charakter des Zahnbaues dieser Exemplare lassen, dennoch eine weitere Berücksichtigung des Gegenstandes nothwendig ist, weil wir, namentlich seit Morton's umfassenden Arbeiten, mit Bestimmtheit wissen, dass die Mumien sehr verschiedenen Racen angehören.

Die Knochen, welche zum grossen Theil fast vollkommen skeletisirt waren, trugen das Gepräge des jugendlichen Alters unverkennbar an sich. Die Mehrzahl der Epiphysen war noch nicht mit den Diaphysen verwachsen. Auch die paarigen Beckenknochen, welche in der Gelenkpfanne für den Kopf des Oberschenkels zusammenstossen, um daselbst später innig mit einander zu verwachsen, waren vollkommen getrennt. Am Schädel hatte die Vereinigung des Keilbeinkörpers und des Basilartheiles des Hinterhauptbeines noch nicht Statt gefunden.

Als Spuren der Trennung des Stirnbeines in zwei seitliche Hälften und der anfänglichen Selbstständigkeit des Zwischenkiefers, fanden sich über der Nasenwurzel eine senkrechtstehende, rudimentäre Nath, auf dem harten Gaumen zwei vom *foramen incisivum* nach aussen ziehende feine Spalten. Die Stirnhöhlen sind

nload from The Biodiversity Heritage Library http://www.biodiversitylibrary.org/; www.biologiezen

mässig entwickelt. Die Schädelknochen, welche nach Einigen bei den alten Ägyptern auffallend massiv und fest gewesen sein sollen, boten hinsichtlich ihrer Dicke durchaus nichts Abweichendes dar.

Morton, welchem ein bedeutendes Material zu Gebote stand, sagt über die Beschaffenheit der Mumienschädel: „*the structure of the cranial bones is as thin and delicate as in the European, and a ponderous skull is of unfrequent occurrence.*" Hiernach wären die Dicke und Schwere der Schädelknochen als rein individuelle Eigenthümlichkeiten aufzufassen.

Die Formen des Schädels sind ausnehmend rein und schön. Von obenher betrachtet, stellt sich der Umriss des Schädels als ein Oval dar. Die Gesichtsknochen werden bei dieser Ansicht völlig von der mächtig entwickelten Hirnschale verdeckt, und nur die Nasenbeine und die Anfänge der Jochbogen ragen an der vorderen Peripherie ganz unbedeutend hervor. Die grösste Länge des Schädels von der *glabella* bis zum Höcker des Hinterhauptbeines beträgt = 0·176 Meter; die grösste Breite fällt nach vorne und unten vom Scheitelbeinhöcker und misst = 0·142 Meter. Der Umfang des Schädels ist = 0·512 Meter, und die grösste Höhe, von der vorderen Peripherie des *for. magnum* bis zum Scheitel = 0·136 Meter.

Bei der Seitenansicht bemerkt man keine Spur von Prognathismus. Das Gesicht ist verhältnissmässig klein und die Kiefer nicht im mindesten vorgestreckt. An der Nasenwurzel biegt sich die Profillinie sehr unbedeutend ein. Von der Nath zwischen den Nasenbeinen und dem Stirnbeine bis zum unteren Rande der Alveolen der Schneidezähne beträgt die Entfernung 0·064 Meter. Die Höhe des Alveolarfortsatzes von der *spina nasalis anterior inferior* bis zu seinem unteren Rande ist = 0·016 Meter. Der Gesichtswinkel erreicht fast 90°. Von vorne betrachtet ist das flache Gesicht auf seine Länge ziemlich breit. Besonders auffallend ist die Breite der wenig gewölbten Nasenwurzel (= 0·026 Meter). Die geräumigen Augenhöhlen stehen weit aus einander. Die Entfernung der beiden Jochbeine beträgt 0·105 Meter, der Abstand der höchsten Punkte der Jochbogen = 0·125 Meter.

Die Gestalt des Unterkiefers zeigt nichts Auffallendes. Vom *Condylus* bis zum hinteren Kieferwinkel habe ich 0·051 Meter gemessen, vom Kinnwinkel senkrecht hinauf zum Rande der Alveolen = 0·027 Meter.

nload from The Biodiversity Heritage Library http://www.biodiversitylibrary.org/; www.biologiezen

Nach der Schädelform muss ich diese Mumien in die Abtheilung der *Gentes dolichocephalae orthognathae* stellen. Herr Prof. Retzius aus Stockholm, hat während seines letzten Besuches in Prag den Schädel gesehen und ist derselben Meinung. Die von ihm [1]) früher beschriebenen Mumienschädel stimmen in ihren Formen nicht vollkommen mit dem in Rede stehenden überein, indem dieselben weit mehr an den Negertypus erinnern und mit Wahrscheinlichkeit „Kopten oder den uralten Einwohnern Ägyptens angehört haben."

Die Race, zu welcher unser Schädel zu zählen ist, näher zu bestimmen, hat grosse Schwierigkeiten. Nach einer genauen Vergleichung desselben mit den zahlreichen Abbildungen, welche Morton (dessen wichtiges Werk über die *Crania aegyptiaca* mir durch die Güte des Herrn Prof. Retzius zugekommen war) von den, an den verschiedensten Orten gefundenen Mumienschädeln gibt, glaube ich jedoch, dass unser Schädel noch die meiste Übereinstimmung mit jenen Formen hat, welche Morton zu seinem „*Pelasgic Type*" rechnet.

Morton fand nämlich, dass die Mumienschädel theils zur Neger-Race, theils zur kaukasischen gehören und innerhalb dieser Grenzen mehrere Typen zeigen. Von der ersteren findet sich der echte „*Negro*"-Typus und ein weniger reiner, der „*Negroid*" genannt wird; von der letzteren der „*Pelasgic Type*," „*Semitic Type*" und „*Egyptian Type*."

Schlüsslich muss ich noch erwähnen, dass an unserem Schädel nicht nur das Siebbein, sondern auch ansehnliche Stücke der benachbarten Knochen (Keilbein, Stirnbein [*pars horizontalis*], Oberkiefer, Thränenbein etc.) durch die Excerebration völlig zerstört worden sind. Der Vomer ist jedoch trotz dem fast ganz geblieben. Die ägyptischen Balsamirer haben nämlich, wie man seit langer Zeit weiss, das Gehirn meist entfernt und durch Harzmassen ersetzt. Dabei verfuhren sie auf verschiedene Art; entweder sie nahmen das Gehirn, wie in unserem Falle, durch die Nase heraus, oder sie bahnten sich durch die Weichtheile des Nackens einen Weg zum *foramen magnum* des Hinterhauptbeines und entfernten das Gehirn durch diese Öffnung. An vielen Mumien scheint das Gehirn jedoch nicht berührt worden zu sein.

---

[1]) Prof. A. Retzius: Über die Form des Knochengerüstes des Kopfes bei den verschiedenen Völkern. Müll. Archiv 1848, S. 276.

nload from The Biodiversity Heritage Library http://www.biodiversitylibrary.org/; www.biologiezen

Diese Verschiedenheiten scheinen theils durch die angewandte Sorgfalt und die Fortschritte in der Kunst des Balsamirens, theils durch Localgebräuche bedingt gewesen zu sein. Die Mumien von Theben haben das Siebbein meist zerstört, jene von Memphis seltener. Morton fand unter 26 der letzteren nur 5 mit durchlöcherter Nase. (A. a. O., S. 26.)

Die weibliche Mumie, welche im Allgemeinen besser erhalten war, als die so eben beschriebene, bot manches bemerkenswerthe Verhältniss dar. Ich lasse zunächst die Grössenbestimmungen folgen.

Sie mass vom Scheitel bis zur Sohle..... = 1·53 Meter.
Die Länge der Arme bis zu den Fingerspitzen betrug ..... = 0·695 „
Davon kommen 0·290 auf den Oberarm, 0·225 auf den Radius, und 0·180 auf die Hand.
Der Oberschenkel, vom grossen Trochanter an gemessen, hatte eine Länge von..... = 0·400 „
Der Unterschenkel von ..... = 0·350 „
Der Fuss von der Ferse zur Spitze der grossen Zehe..... = 0·225 „
Von einer Schulterhöhe zur anderen..... = 0·300 „
Von einer *Spina anterior superior* des Darmbeines zur anderen ..... = 0·270 „
Der grösste Abstand der Darmbeinkämme..... = 0·300 „
Von der vorderen Fläche der Schambeinfuge zur hinteren des Kreuzbeines ..... = 0·150 „
Länge der Wirbelsäule..... = 0·645 „

Die Formen des Schädels weichen von jenen des oben beschriebenen in mehrfacher Hinsicht ab, doch finden sich im Allgemeinen übereinstimmende Verhältnisse.

Von obenher betrachtet, ist der Umriss ein von beiden Seiten abgeflachtes, mehr in die Länge gezogenes Oval. Das Gesicht ist bei dieser Ansicht dem Blicke völlig entzogen. Die grösste Länge (von der *glabella* zum Hinterhaupthöcker).... = 0·183 Meter.
Die grösste Breite, welche über und hinter die Ohren fällt ..... = 0·140 „
Der Umfang ..... = 0·525 „
Die geringste Breite (= 0·105 Meter) ist vorne in der Schläfen-

nload from The Biodiversity Heritage Library http://www.biodiversitylibrary.org/; www.biologiezen

gegend. Im Profil fällt das bedeutende Hervorstehen des Hinterhauptes auf, Der Gesichtswinkel ist ansehnlich gross, die Profillinie des Gesichts wenig geneigt. Die Kiefer sind nicht vorgestreckt. Das Individuum gehört also jedenfalls unter die dolichocephalischen Orthognathen. Von vorne betrachtet ergibt sich das Gesicht als sehr breit, im Verhältniss zu den merklich abgeflachten Schläfen. Die Länge des Gesichts vom Kinn bis zur Nasenwurzel = 0·105 Meter. Die Augen stehen weit aus einander; die Nasenwurzel ist auffallend breit, wenig gewölbt, aber aufgerichtet. Die Jochbeine stehen stark hervor, die Entfernung von einem zu dem anderen beträgt = 0·115 Meter. Die Jochbogen liegen 0·131 Meter aus einander. Von den durch Morton aufgestellten Typen scheint mir der ägyptische zu den vorliegenden Formen ziemlich zu passen, obschon das flache Gesicht nicht genug prominirt. Zur Neger-Race gehört weder dieser noch der andere Schädel, zum semitischen Typus eben so wenig, das ist gewiss.

Demnach bliebe die Wahl zwischen dem pelasgischen und ägyptischen Typus. Den Schädel des Knaben glaubte ich eher zum pelasgischen Typus stellen zu müssen, weil die Charaktere des ägyptischen noch weniger stimmen wollten. Morton sagt nämlich '*the Egyptian form differs from the Pelasgic in having a narrower and more receding forehead, while the face being more prominent, the facial angle is consequently less*'. Der Schädel des Weibes jedoch spielt durch seine seitliche Abflachung mehr in diese Formen herüber. Die Kreuzung der Racen einerseits und die noch immer nicht hinreichend festgestellten Charaktere der Typen andererseits machen das Schwankende der Bestimmung in diesem und in anderen Fällen begreiflich.

Die Übergangsformen liessen sich wohl mit grösserer Bestimmtheit unterbringen, wenn nur die Haupttypen besser charakterisirt wären und die ganze Methode der Untersuchung exacter wäre. Der Weg, welchen Retzius [1]) durch seine wichtigen Arbeiten angebahnt hat, scheint mir aus der bisherigen Unsicherheit herauszuführen. Auf die Betrachtung der Schädelformen darf sich jedoch die anthropologische Untersuchung nicht beschränken. Die Proportionen

---

[1]) Vergl. dieses Naturforschers zerstreute craniologischen Aufsätze in Müller's Archiv.

nload from The Biodiversity Heritage Library http://www.biodiversitylibrary.org/; www.biologiezen

des Rumpfes und der Glieder müssen in gleicher Vollständigkeit behandelt und berücksichtiget werden. Carus hat in seiner *Physis* einen ganzen Abschnitt der Betrachtung der Grössenverhältnisse der Körpertheile gewidmet. In ähnlicher Weise würden alle Racen durchzuarbeiten sein. Als Resultat ergäbe sich dann wo möglich eine Anzahl mathematischer Formeln, welche der präcise Ausdruck für die charakteristischen Formen der Racen wären. —

Die Stellung, in welcher die Mumie eingewickelt worden war, ist die eines ausgestreckt Liegenden. Der Kopf ist etwas gehoben, wie wenn er auf einem Kissen ruhte. Der Rumpf und die Beine sind gerade gestreckt Die Arme, im Ellenbogengelenke leicht gebogen, laufen an den Seiten herunter, so dass die Hände mit der Palmarfläche an den Schenkeln liegen und der Mittelfinger jederseits bis gegen die Mitte des Femur reicht. Dies ist die gewöhnliche Richtung der Arme bei weiblichen Mumien; die Männer hatten meist die Arme über der Brust gekreuzt [1]). Zwischen den zusammengeneigten Beinen bleibt wegen der Breite des Beckens ein dreieckiger Raum, dessen Spitze nach abwärts sieht. Die Ferse des linken Fusses ist stark nach innen gedreht.

Die Haut und die Weichtheile sind ziemlich stark zusammengetrocknet und bilden eine feste, lederartige Masse, welche auf der Oberfläche schmutzig schwarzbraun gefärbt ist und nirgends eine Spur von Vergoldung oder Bemalung zeigt. An ihr bemerkt man deutliche Eindrücke der festgeschnürten Binden, und zahlreiche Falten und Runzeln. Ihr Zusammenhang mit den Knochen ist meist noch sehr innig, es finden sich keine so ausgedehnten leeren Zwischenräume unter den Weichtheilen, wie an dem zuerst beschriebenen Exemplare.

Die Ohren sind, wie schon oben bemerkt wurde, an ihrem gewöhnlichen Platze und vollkommen erhalten. Das Ohrläppchen reicht ziemlich tief herunter und steht, wie die ganze Ohrmuschel, nach hinten frei ab. Die Ohren erscheinen lang und schmal.

Die Nase zeigt deutliche Spuren, dass die Excerebration durch dieselbe vorgenommen worden ist. Der knorpelige Theil ist etwas eingesunken, plattgedrückt und deckt, wie eine Klappe, den Eingang zur Nasenhöhle, doch so, dass ein rechtes grösseres und ein linkes

---

[1]) Jomard a. a. O., S. 86.

nload from The Biodiversity Heritage Library http://www.biodiversitylibrary.org/; www.biologiezen

kleineres Nasenloch gebildet wird. Die unteren Ränder der *ossa nasalia* springen auf dem Nasenrücken etwas vor.

Die Lippen schliessen fest aufeinander; die untere deckt die obere. Die Mundwinkel stehen tief und die Lippenspalte erhält dadurch die Gestalt eines bogenförmigen, seichten Einschnittes, dessen Concavität nach abwärts sieht. Die Mundhöhle musste ich uneröffnet lassen.

Die oberen Augenlieder sind stark gewölbt und haben ihre Cilien. Der Raum zwischen dem eingesunkenen Auge und den Liedern ist mit Harz ausgefüllt. Die unteren Lieder kehren ihren freien Rand nach einwärts. Die Liedspalten, welche jedenfalls lang geschlitzt waren, sind daher nicht geschlossen, obgleich die oberen Augenlieder herabgelassen sind.

Die Brüste stellen zwei nach unten abgerundete, platte, runzelige Hautfalten dar, welche bis zur siebenten Rippe herabreichen. Sie sind in diesem Falle durch die Binden fest an den Thorax angedrückt worden. An anderen Exemplaren findet man sie mit Harz ausgegossen oder mit Byssus ausgestopft, so dass sie ihre natürliche Rundung haben. (Sieber a. a. O., pag. 14.) Ihr Umfang ist sehr bedeutend. Die Ägypterinnen hatten bekanntlich sehr grosse Milchdrüsen [1]).

Von den äusseren Geschlechtstheilen fand ich die *labia majora* als zwei wohlgerundete volle Hautfalten, welche durch einen, in der Dammöffnung steckenden Leinwandpfropf weit auseinander getrieben waren. Von den Nymphen glaube ich die Rudimente erkannt zu haben. Die Klitoris war nicht deutlich. Die Dammöffnung führte unmittelbar in die Beckenhöhle; die inneren Geschlechtstheile sind jedenfalls ausgeschnitten, und wahrscheinlich ganz entfernt worden.

Die Haare am Kopfe waren gelblichbraun und rothbraun gefärbt. Es scheint dies nicht ihre natürliche Farbe gewesen zu sein. Doch lässt sich darüber eben so wenig, als über die wahre Farbe der Haut mit Sicherheit urtheilen. Der Einfluss der zur Balsamirung verwendeten Stoffe, auf die Färbung der Theile ist nicht zu bestimmen.

---

[1]) Vergl. Blumenbach: *De generis humani varietate nativa. Editio tertia Göttingae 1795, p. 238. „Aliae gentes amplitudine et turgore mammarum conspicuae, ut Aegyptii; Juvenale jam „„In Meroë crasso majorem infante papillam"" tamquam rem vulgarem et omnibus communem memorante."*

nload from The Biodiversity Heritage Library http://www.biodiversitylibrary.org/; www.biologiezen

Die Haare sind übrigens ziemlich kurz geschnitten und liegen schlicht und ungekräuselt am Schädel an. Bei weiblichen Mumien findet man sonst öfter langes und coiffirtes Haar.

In der Hinterhauptgegend, etwas nach rechts, bemerkte ich eine mehr als Handteller grosse, völlig kahle Stelle, welche wahrscheinlich durch eingedrungene Insecten entblösst worden war. Es ist kaum anzunehmen, dass man es mit einer Tonsur oder dergleichen zu thun hat, denn in der Mitte der kahlen Stelle standen noch 3 bis 4, mehrere Linien lange Härchen. Auffallend bleibt es mir aber, dass auf Pl. XLIX der grossen, von der französischen Expedition gelieferten *Description de l'Egypte*, an dem Hinterhaupte einer männlichen Mumie eine ganz ähnliche kahle Stelle abgebildet ist [1]).

Die Cilien an den Augenliedern waren, mit einzelnen Ausnahmen nicht licht wie das Kopfhaar, sondern dunkel rothbraun bis schwarz. Dies spricht für die obige Annahme des Farbenwechsels der Haare in Folge der Balsamirung.

Die Schamhaare fehlten. Es scheint bei den alten Ägyptern, wie noch heut zu Tage bei den meisten Orientalen, die Entfernung dieser Haare gebräuchlich gewesen zu sein [2]).

Die Nägel der Finger und Zehen waren kurz geschnitten und zeigten keine Spur einer Vergoldung. Ihre Farbe ist röthlich braun, ob in Folge einer künstlichen Färbung, welche heute noch Sitte in Ägypten sein soll [3]), oder durch die Balsamirung, kann ich nicht entscheiden.

Schon der verschiedene Zustand, in welchem sich die Weichtheile befinden, lässt vermuthen, dass der Leichnam des Knaben nach einer andern Methode balsamirt worden war, als jener des Weibes. Diese Vermuthung wird zur Gewissheit, wenn man erfährt, dass unmittelbar auf dem Körper der weiblichen Mumie, der ganzen Ausdehnung nach (namentlich auf dem Kopfe, den Ohren, der Nase, auf und unter den Augenliedern, am Halse, in der Elaviculargegend, in der Achselhöhle, auf dem Bauche, unter den Brüsten, in der Leisten-

---

[1]) In der Erklärung zur Pl. 49, heisst es: *Les cheveux sont courts, et manquent à la partie postérieure de la tête, p. 171. — Description de l'Egypte. Tom. X. Explication des Planches.*

[2]) Jomard a. a. O., S. 83: „*Les deux sexes sont épilés, l'un comme l'autre.*"

[3]) Rouyer a. a. O., S. 483 und Sieber a. a. O., pag. 16.

nload from The Biodiversity Heritage Library http://www.biodiversitylibrary.org/; www.biologiezen

gegend, zwischen den Schenkeln und an Händen und Füssen), mehr oder weniger dicke Lagen von schwarzem Mumienharz aufgestrichen waren, welche meist ziemlich leicht abgesprengt werden konnten; während bei dem Knaben kaum eine Spur davon zu finden war, obschon die seinem Körper aufliegenden Leinwandstücke mit einem ähnlichen, harzigen Stoffe imprägnirt zu sein schienen, und beim Verkohlen einen weihrauchähnlichen Geruch von sich gaben.

Die weibliche Mumie hatte ferner in den Bauchdecken über dem linken Darmbein, eine 72 Millimeter lange und 45 Millimeter breite ovale Öffnung, welche in die Bauchhöhle führte und nicht zusammengenäht [1]), sondern durch einen Leinwandpfropf, in ähnlicher Weise, wie die Dammöffnung, verstopft war.

An der Mumie des Knaben hingegen, konnte ich wohl die letztere, nicht aber die Öffnung in den Bauchdecken nachweisen. Freilich liess die erwähnte Morschheit der Bauchdecken keine vollkommen genügende Untersuchung zu, und die Anwesenheit jener seitlichen Öffnung hätte mir aus dissem Grunde entgehen können; allein nach sorgfältiger Berücksichtigung aller Verhältnisse bin ich nichts destoweniger der Überzeugung, dass die Seitenöffnung wirklich gefehlt hat.

Auch der Inhalt der Körperhöhlen beweist die Verschiedenheit des Verfahrens beim Einbalsamiren der beiden Mumien. Bei dem Knaben fand sich, wie oben mitgetheilt wurde, nichts im Körper, als jene schlackenartige poröse Masse, welche einen Theil der Beckenhöhle ausfüllt. Anders bei der weiblichen Mumie. Ich schnitt, da dieses Exemplar möglichst geschont werden musste, mit einer Rundsäge aus der Brust und der Bauchwand ein grosses viereckiges Stück heraus, welches, der Bequemlichkeit wegen, nach der Quere halbirt wurde und wie ein Deckel die gemachte Öffnung schloss, und bahnte mir auf diese Weise den Weg zur Untersuchung der Brusthöhle sowohl als der Bauchhöhle.

Die Brusthöhle fand ich fast ganz leer. Das Herz und die Lungen waren entfernt worden, eben so das Zwerchfell, von welchem rechts an der vordern Brustwand nur noch ein kleines Rudiment zu

---

[1]) Vergl. Rouyer (a. a. O., pag. 479) . . . „*Cette ouverture ne m'a point paru recousue, comme le dit Hérodote; les bords avaient seulement été rapprochés et se maintenaient ainsi par la dessication.*"

nload from The Biodiversity Heritage Library http://www.biodiversitylibrary.org/; www.biologiezen

sehen ist. Hinter dem Sternum, nach oben, macht die das *Cavum thoracis* auskleidende braune Haut, eine vorspringende Duplicatur, welche als Rest des vordern Mediastinum anzusehen ist. Auf der linken Seite der Wirbelsäule konnte ich die Aorta durch den ganzen Brustraum nach oben verfolgen und alle Einzelnheiten des Aortenbogens nachweisen. Die Aorta war knapp am Herzen abgeschnitten worden. Nach hinten und innen vom Bogen der Aorta erkannte ich mit aller Deutlichkeit die Luftröhre, deren halbe Knorpelringe zu schmalen, auf dem Durchschnitt schwarzbraun gefärbter Spangen zusammengetrocknet waren. An der hinteren Wand der linken Thoraxhälfte reichte bis zur vierten Rippe hinauf, eine dicke Schichte schwarzen Mumienharzes, welches von dem Balsamirer nach Entfernung der Brusteingeweide, in flüssigem Zustande durch jene Seitenöffnung in den Bauchdecken hereingegossen wurde und im Flusse erstarrte. In die rechte Thoraxhälfte ist Nichts von dem Harze eingedrungen.

Die Grenze zwischen der Bauchhöhle und der Brusthöhle bilden zwei untereinander durch Fäden zusammenhängende Ballen von Leinwandfetzen, welche rechts und links von dem letzten Stück der Brustwirbelsäule festgestopft worden waren. Die Bauchhöhle ist ganz ausgefüllt mit unregelmässigen knolligen Massen, welche über und über mit Harz umgeben, und zu einem festen Klumpen zusammengebacken erscheinen. Gleich unter dem Leinwandballen, welcher die rechte Thoraxhälfte von der Bauchhöhle trennte, lag jedoch ein isolirtes keilförmiges Stück, welches sich leicht herausnehmen liess, und bei näherer Untersuchung als ein Convolut von Gedärmen ergab, und eine schwarze, lederartige, dünne Platte, welche gefaltet und zusammengerollt war. Nachdem ich diese letztere in Wasser aufgeweicht und von den Harzmassen gereinigt hatte, erkannte ich zu meinem nicht geringen Erstaunen, dass es die abgezogene Epidermis der rechten Fusssohle war. Die ganze Zeichnung der Tastlinien präsentirte sich mit ausgezeichneter Schärfe. Eine genaue Besichtigung der Fusssohlen bewies, dass die Epidermis beiderseits von der Ferse bis zu den Zehen fehlte.

Die Epidermis der Zehen hörte am Grunde derselben mit einem scharfen gezackten Rande auf. Die vordere Contour des in der Bauchhöhe gefundenen Stückes der Epidermis passte nicht mehr genau an den unteren Rand der Epidermis der Zehen des rechten Fusses, allein

nload from The Biodiversity Heritage Library http://www.biodiversitylibrary.org/; www.biologiezen

es blieb dennoch nicht der geringste Zweifel, dass das Stück daselbst abgeschnitten worden war. Die Epidermis der linken Fusssohle habe ich nicht gefunden, doch wird sie ohne Zweifel auch im Bauche stecken. Die übrigen mit Harz bestrichenen und übergossenen Massen, welche als ein grosser unregelmässiger Klumpen die Bauchhöhle erfüllten, konnte ich nicht herausnehmen und näher untersuchen, denn sonst hätte die Integrität der Mumie geopfert werden müssen; man darf jedoch, nach dem bereits Mitgetheilten, mit Wahrscheinlichkeit voraussetzen, dass es Reste von Eingeweiden sind.

Sieber (a. a. O., pag. 14) fand häufig in den Mumien, welche sorgfältig balsamirt waren, Klumpen von zusammengedrückten, mit Balsammasse bestrichenen Gedärmen. Die Behauptung des Porphyrius, dass die Priester die Eingeweide des Verstorbenen unter bestimmten Gebeten in den Nil geworfen haben sollen, dürfte demnach auf eine geringere Anzahl von Fällen zu beschränken oder nicht auf sämmtliche Eingeweide zu beziehen sein.

Rouyer scheint niemals Eingeweide in den Mumien gefunden zu haben, denn er sagt (a. a. O., pag. 478) bei Gelegenheit der Seitenöffnung in den Bauchwandungen: „*L'ouverture, ... se faisait, sans doute, non seulement pour retirer les intestins qu'on ne retrouve dans aucun de ces cadavres desséchés, mais encore pour mieux nettoyer la cavité du bas-ventre, et pour la remplir d'une plus grande quantité de substances aromatiques et resineuses*" . . . .

Die Manipulation, welche die Ägypter bei ihren Einbalsamirungen befolgten, kennen wir theils durch die Berichte alter Schriftsteller, theils aus der Untersuchung der Mumien selbst; die antiseptischen, harzigen, aromatischen etc. Stoffe jedoch, welche dabei verwendet wurden, sind uns sehr unvollständig bekannt. Die alte Kunst des Balsamirens muss demnach eigentlich zu den verloren gegangenen gerechnet werden. Die neueren Methoden unterscheiden sich sehr wesentlich von ihr und haben noch nicht Zeit gehabt zu beweisen, dass sie vorzüglicher oder doch wenigstens gleich gut sind. Übrigens dürfte der Verlust dieser Kunst leicht zu verschmerzen sein.

In anderer Weise als die Ägypter haben auch die alten Guanchen, welche die canarischen Inseln bewohnten, ihre Todten balsamirt. Die in den Grotten von Teneriffa gefundenen Mumien sind nicht in Leinwand, sondern in Binden von Ziegenleder eingewickelt, und

nload from The Biodiversity Heritage Library http://www.biodiversitylibrary.org/; www.biologiezen

zeichnen sich durch ihre Leichtigkeit vor allen anderen aus. Unterleib und Brust sind mit einer Art Körnern oder aromatischen Kräutern angefüllt, unter denen das *Chenopodium ambrosioides* niemals fehlen soll. Die peruanischen Mumien zeigen wieder eine andere Zubereitungsweise und Stellung; sie sitzen nämlich ganz zusammen gekrümmt, so dass die Knie fast das Kinn berühren, während die Mumien der Guanchen aufrecht stehen.

Die alten Ägyptier selbst, hatten weit mehr als jene drei, dem Preise nach verschiedenen, Einbalsamirungsmethoden, von welchen Herodot und Diodor erzählen. Dies beweisen alle neueren an Mumien angestellten Untersuchungen. So unterscheidet Sieber (a. a. O., pag. 16) im Allgemeinen zwar nur drei Arten von Mumien, nämlich mit Harz ausgegossene, ausgetrocknete und mit Salz imprägnirte, behauptet aber, dass kein Exemplar die nämliche Behandlung verrathe, wie das andere. Ebenso stellt Rouyer, welcher als *Membre de la Commission des sciences et des arts* mit der französischen Expedition Ägypten besuchte, nach seinen am Ort und Stelle gemachten ausgedehnten Beobachtungen, mehrere Arten von Mumien auf.

Rouyer scheidet zunächst die Mumien, welche auf der linken Seite eine Öffnung in den Bauchdecken haben, von jenen, welche nirgends eine solche Öffnung zeigen, und betrachtet dann jede dieser Gruppen für sich. Die Zerstörung des Siebbeins in Folge der Excerebration wird in beiden Hauptgruppen beobachtet.

Unter den Mumien mit der Seitenöffnung gibt es *a)* solche, welche mit balsamischen und adstringirenden Stoffen behandelt wurden, und *b)* solche, welche mit Salz imprägnirt sind. Von den *sub a* begriffenen Mumien sind die Einen mit aromatischen Harzen, die Anderen mit Asphalt oder Bitumen ausgefüllt. Dasselbe gilt von den *sub b* rangirten Mumien. Diese letzteren bedecken sich, entwickelt und der Atmosphäre ausgesetzt, mit einer Efflorescenz von Glaubersalz. Unter den Mumien ohne Seitenöffnung, deren Eingeweide durch den After entfernt worden sind, gibt es ebenfalls zwei Sorten: *a)* solche, welche gesalzen und dann getrocknet wurden, und *b)* solche, welche nebstdem noch mit Pisasphalt umgeben und ausgefüllt wurden.

Rouyer beschreibt das Aussehen und die Beschaffenheit der Weichtheile der einzelnen, nach diesen verschiedenen Methoden zubereiteten Arten von Mumien ziemlich ausführlich und genau; allein

nload from The Biodiversity Heritage Library http://www.biodiversitylibrary.org/; www.biologiezen

nichts destoweniger kann ich versichern, dass keines seiner Schemen vollkommen mit dem, was ich an unseren Mumien beobachtet habe, übereinstimmt. Die grössere weibliche Mumie gehört jedenfalls in Rouyer's erste Gruppe, aber selbst die Charakteristik der mit Bitumen ausgegossenen Mumien passt nicht ganz auf sie [1]); noch weniger die anderen.

Es scheint, dass das Einbalsamiren der Leichname, obschon durch religiöse, mit dem Glauben an die Seelenwanderung zusammenhängende Vorschriften geboten, dennoch in Bezug auf die dabei verwendeten Mittel und Methoden, der Kunst und der industriellen Concurrenz, innerhalb gewisser Grenzen, freigegeben war, und nicht nach starren durch den Ritus festgesetzten, unwandelbaren Normen vorgenommen werden musste. Jedenfalls erklären sich die Verschiedenheiten in der Behandlungsweise der Mumien leicht durch die für die verschiedenen Kasten geltenden Gesetze, ferner durch die Verschiedenheit der Localgebräuche, welche auch in anderer Beziehung massgebend erscheinen, und endlich durch die Vermögensumstände und das Belieben der betreffenden Familien und durch die Fortschritte, der mit der Einbalsamirungskunst zusammenhängenden Wissenschaften.

Die Sitte, die Verstorbenen durch das Balsamiren gegen die völlige Zerstörung auf die Dauer zu schützen, herrschte von dem grauesten Alterthume bis in die erste Zeit der christlichen Chronologie und wurde ungefähr zwei und zwanzig Jahrhunderte lang fast ununterbrochen geübt. Die Verschiedenheiten der Mumien, sowohl hinsichtlich der Zubereitungsart, als der ethnographischen Charaktere, verlieren ab-

---

1) Rouyer a. a. O., S. 480: „*Les momies remplies de bitume pur ont une couleur noirâtre; la peau est dure, luisante comme si elle avait été couverte d'un vernis; les traits du visage ne sont point altérés; le ventre, la poitrine et la tête sont remplis d'une substance résineuse, noire, dure, ayant peu d'odeur: cette matière que j'ai retirée de l'intérieur de plusieurs momies, m'a présenté les mêmes caractères physiques et a donné à l'analyse chimique les mêmes resultats que le bitume de Judée qui se trouve dans le commerce. Ces sortes des momies qu'on rencontre assez communement dans tous les caveaux, sont sèches, pesantes, sans odeur, difficiles à développer et à rompre. Presque toutes ont le visage, les parties naturelles, les mains et les pieds dorés: elles paraissent avoir été préparées avec beaucoup de soin; elles sont très-peu susceptibles de s'altérer et n'attirent point l'humidité de l'air.*

nload from The Biodiversity Heritage Library http://www.biodiversitylibrary.org/; www.biologiezen

gesehen auch von den oben angeführten Momenten, einem solchen Zeitraum gegenüber, alles Befremdende.

II.

Die ägyptischen Mumien sind seit langer Zeit ein Gegenstand allgemeiner Bewunderung. Man betrachtet mit Staunen und Interesse die wohl erhaltenen Formen menschlicher Körper, welche seit den frühen Tagen der, an den Nilufern aufgeblühten Cultur und Civilisation dem Zahne der Zeit getrotzt haben. Die Vergänglichkeit organischer Bildungen ist so sehr Gegenstand der täglichen Lebenserfahrung, dass auch der Ungebildete von der Thatsache ergriffen wird, dass dem ewigen Kreislauf des Stoffes in diesem Falle Halt geboten worden ist.

Das Bewusstsein, dieselben Gestalten vor sich zu haben, welche vor mehr als ein, zwei Jahrtausenden die lebendigen Träger jener geheimnissvollen, in ihren Trümmern noch grossartigen, ägyptischen Welt gewesen, reizt wohl selbst eine wenig bewegliche Fantasie den Schleier der Vergangenheit zu lüften, sich zurück zu versetzen in das lebendige Treiben des volkreichen Theben, des alten Memphis, und all die kleinen Freuden und Leiden des Daseins, alle die bedeutenden Fragen und Anschauungen, welche einst diese Herzen und Köpfe bewegt und beherrscht haben, auferstehen zu lassen!

Der wissenschaftlichen, nüchternen Betrachtung bieten die Mumien nicht minder Stoff zu ernsten, ergiebigen Studien, als sie den sinnigen Beschauer gemüthlich erregen.

Was dem Geologen die pflanzlichen und thierischen Versteinerungen sind, welche die vorweltlichen Perioden charakterisiren und die Geschichte des Erdkörpers in grossen, lebendigen Zügen skizziren helfen, das sind dem Anthropologen solche Antiquitäten, wie die Mumien, für seine Sphäre. Die Mumien sind auch Fossilien, welche der rastlose Forschungstrieb aus den dunkeln Hypogeen hervorgräbt und zwischen den Blättern der Geschichte abgelagert findet, wie die Petrefacten in den Schichten der Erde.

Das alte Ägypten, wie es sich nach seinen natürlichen Bedingungen mit Nothwendigkeit entwickelt hat, ist eine untergegangene Formation, welche mit Baudenkmälern, Sculpturen, Bilderwerken, und so mancher fortwirkenden Anschauung in die Gegenwart hereinragt.

nload from The Biodiversity Heritage Library http://www.biodiversitylibrary.org/; www.biologiezen

Neben dem archäologischen Interesse haben die Mumien auch ein physiologisches. Es ist zu ermitteln in wie weit es durch das Einbalsamiren gelungen ist, den menschlichen Körper zu erhalten und die unvermeidliche Zersetzung und Zerstörung der organischen Elemente zu verhindern.

Bisher hat man sich damit begnügt, die oft sehr vollkommene Erhaltung der allgemeinen Formen des Körpers, der Gesichtszüge und die Anwesenheit der Kopfhaare, der Augenbraunen, der Cilien, der Nägel etc. zu bewundern. Es ist meines Wissens noch kein erheblicher Versuch gemacht worden, die Beschaffenheit der Mumien mit Hilfe des Mikroskopes zu untersuchen. Ich erinnere mich nur dunkel, dass mir Queckett in London beiläufig eine Abbildung von Mumienhaaren in einem Journal für Mikroskopie gezeigt hat. Es ist mir aber nicht möglich diese Quelle näher zu bezeichnen.

Die mikroskopische Untersuchung der Mumien, welche ich in ziemlich ausgedehntem Umfange unternahm, hat mir bewiesen, dass die Erhaltung der organischen Formen noch viel weiter geht, als man bisher wohl allgemein geglaubt hat. Ich zweifle gar nicht, dass man im Stande wäre eine ziemlich vollständige Histologie der Mumien zu schreiben, wenn das genügende Material zu Gebote stünde.

Dass sich nicht alle Mumien zu diesen Untersuchungen gleich gut eignen werden, versteht sich nach dem über die verschiedenen Methoden der Einbalsamirung Bekannten wohl von selbst. Auch die Behandlung der zu untersuchenden Theile, so wie die Bereitung der mikroskopischen Präparate selbst, muss passend gewählt und mit der gehörigen Umsicht ausgeführt werden. Ich weiss aus eigener Erfahrung, dass man nicht gleich von der begonnenen Untersuchung abstehen darf, wenn sie keinen augenblicklichen Erfolg hat, denn häufig ist nur die unzweckmässige Behandlung des Objectes und nicht die schlechte Conservirung daran Schuld. Man darf sich nicht gleich mit dem Gedanken an die Möglichkeit der Zerstörung eines Gewebes beruhigen. Dies bemerke ich für Jene, welche die Gelegenheit haben sollten, ähnliche Untersuchungen, wie die folgenden anzustellen.

Eine wesentliche Vorsichtsmassregel, um sich vor Täuschungen zu bewahren, denen man leicht zum Opfer fallen könnte, will ich noch beiläufig erwähnen. Es ist dies die genaue Messung der betreffenden Gewebsbestandtheile und die Vergleichung der gefundenen

nload from The Biodiversity Heritage Library http://www.biodiversitylibrary.org/; www.biologiezen

Grössenverhältnisse mit den normalen Dimensionen dieser Formelemente.

Am Schlusse der Abhandlung findet sich zur grösseren Bequemlichkeit eine tabellarische Zusammenstellung und Vergleichung meiner sämmtlichen Messungen mit jenen, welche Kölliker in seinem Lehrbuche der mikroskopischen Anatomie des Menschen geliefert hat.

Ich habe von beiden Mumien Theile der mikroskopischen Betrachtung unterworfen und werde es weiter unten, bei der Beschreibung der Gewebe, stets angeben, woher ich dieselben genommen habe.

Die Mumie des Knaben durfte ich nach Bedürfniss zerstückeln und verarbeiten, da an derselben Nichts zu halten war. Mit der weiblichen Mumie, welche als interessante Reliquie der Sammlung des physiologischen Institutes einverleibt wurde, musste ich jedoch schonender verfahren und entnahm derselben nur kleinere Stücke, wie sie gerade zur mikroskopischen Untersuchung ausreichten.

1. Von der Haut.

Ich habe von beiden Mumien Hautstücke aus verschiedenen Regionen des Körpers untersucht. Ich liess dieselben theils in Wasser aufweichen und fertigte dann Durchschnitte an, theils schnitt ich gleich vom Trockenen dünne Lamellen und behandelte sie mit Terpentinöl, welches mir bei dieser ganzen Untersuchung die wesentlichsten Dienste geleistet hat. Das Derma mit dem Papillarkörper habe ich überall in der entsprechenden Form erkannt. Das Bindegewebe zeigte meist eine deutliche lamellöse Anordnung und löste sich an der dem Körper zugewendeten Seite in die Maschen des Unterhautzellgewebes auf. Zwischen den Bündeln desselben fand ich viele grössere und kleinere, anscheinend homogene, unregelmässige, braunroth gefärbte Klümpchen einer spröden Masse von muscheligem Bruch. Schon von blossem Auge unterschied ich an den meisten Hautdurchschnitten die glänzenden Bruchflächen dieser harzartigen Substanz und war im ersten Augenblicke geneigt an eine Injection mit Harzmasse zu denken.

Die Behandlung solcher Präparate mit kaustischer Natronlösung lehrte mich jedoch bald, dass diese Massen nichts als die, in den Maschen des Unterhautzellgewebes steckenden, durch den Process der Einbalsamirung zusammengebackenen Fettzellen sind. Das Natron wirkte in der gewohnten Weise auf das Bindegewebe, die einzelnen Bündel quollen auf und gewannen an Transparenz, während

nload from The Biodiversity Heritage Library http://www.biodiversitylibrary.org/; www.biologiezen

jene Massen in einzelne rundliche Bläschen mit bräunlichem Inhalt auseinander fielen, welche einen Durchmesser von 0,02 bis 0,025 W. L. halten, und somit mit den Dimensionen der Fettzellen übereinstimmten. Ich habe, Fig. 13, die Fettzellen einer Bindegewebsmasche von der Beere der grossen Zehe der weiblichen Mumie abgebildet.

2. Von den Epidermoidalgebilden.

a) Epidermis.

Die Oberhaut war nicht an allen Punkten der Haut zugegen; sie mag zum Theil beim Einbalsamiren unbemerkt abgestreift worden oder sonst wie abhanden gekommen sein, zum Theil haben sie die Balsamirer, wie das von mir in der Bauchhöhle der weiblichen Mumie gefundene Stück der Epidermis der rechten Fusssohle beweist, mit Wissen und Willen abgezogen. Es wäre zu untersuchen, ob die an den Füssen und Handtellern häufig vorkommenden Vergoldungen und Färbungen, von welchen an unseren Exemplaren, wie bereits erwähnt, nirgends eine Spur zu finden ist, auf die vorher entblösste oder noch von Epidermis überzogene Lederhaut aufgetragen wurden. Die in der Bauchhöhle gefundene Epidermis der Fusssohle bot die schönste Gelegenheit zur Untersuchung dieses Gewebes. Mit der Loupe konnte ich auf der äusseren Fläche derselben, die den Tastleistchen entsprechend angeordneten Schweissporen deutlich sehen. Nach Behandlung mit kaustischer Natronlösung quollen die platten Oberhaut-Schüppchen zu länglich runden, hellen, kernlosen Bläschen in gewohnter Weise auf. Fig. 2, habe ich auf diese Art behandelte Epidermiszellen, welche sich von dem Nagelfalz über die Wurzel des Nagels herüberschieben, dargestellt. An vielen Epidermiszellen bemerkte ich den Wandungen anhängende braune Körnchen, welche wohl nichts als Reste von Harzmasse sind. Die abgebildeten Zellen massen der Länge nach 0,016‴, der Breite nach aber 0,013‴.

Auf Durchschnitten, der den Tastflächen der Hände und Füsse angehörenden Oberhaut, erkannte ich mit voller Deutlichkeit die zierlichen spiralig gewundenen Ausführungsgänge der Schweissdrüsen und Reste des Malpighi'schen Netzes.

b) Nagel.

Das vom Derma gebildete Nagelbett ist in allen seinen Theilen wohlerhalten; nach hinten wird es vom Nagelfalz, an beiden Seiten

nload from The Biodiversity Heritage Library http://www.biodiversitylibrary.org/; www.biologiezen

von zwei Hautwülsten begrenzt; die vom Grunde nach vorn ausstrahlenden Längsleistchen sind ziemlich deutlich ausgeprägt. Der Nagel selbst und die mit ihm zusammenhängende Epidermis lassen sich leicht von der Haut abziehen. Seine Farbe ist ein gesättigtes Rothbraun. Lässt man ihn einige Tage in Wasser liegen, so gibt er einen Theil seines Farbstoffes ab und erweicht, Durchschnitte sind in jeder Richtung leicht zu fertigen.

Die Oberfläche des Nagels ist glatt; an der unteren Fläche findet sich ein deutlicher Abdruck der Leistchen des Nagelbettes. Die Nagelwurzel, welche im Falze steckt, ist um die Hälfte dünner als der 0,2‴ dicke Körper und biegsam.

Auf Durchschnitten zeigen nur die obersten und untersten Schichten eine intensive braunrothe Färbung, während die Mitte gelblich durchscheinend ist. Parallel mit der Fläche tritt eine von den Rissen des Messers und der Schnittrichtung unabhängige Streifung und Punktirung auf, welche der Ausdruck der schichtenweisen Anordnung der kernhaltigen Nagelzellen ist. Der braunroth gefärbte Streif an der unteren Fläche ist das zusammengeschrumpfte Malpighi'sche Netz des Nagels. Kalte Natronlösung dehnt das Nagelgewebe nach einigen Minuten, kochende, fast augenblicklich zu überaus deutlichen, schönen kernhaltigen Zellen auf, welche sich gegenseitig polygonal abplatten, isolirt aber vollkommen rundliche Formen annehmen. Die Zellen des Malpighi'schen Netzes quellen dabei nicht minder auf, doch werden ihre Kerne fast gleichzeitig durch die energische Einwirkung des Alkali zerstört. Ich habe dieselbe nachtheilige Wirkung auf die Kerne der Malpighi'schen Zellen auch an frischen Präparaten, beim Aufkochen mit Natron, häufig beobachtet; Essigsäure bringt diese Kerne deutlich zur Anschauung. Das *Stratum Malpighii* erscheint somit als eine Lage von kernlosen zartwandigen Bläschen. Ich habe, Fig. 1, einen Querschnitt des Nagels vom Ringfinger der weiblichen Mumie, nach Behandlung mit Natron gezeichnet; nach unten sieht man die kernlosen Zellen des Malpighi'schen Netzes. Die oberen Schichten der Nagelzellen dehnen sich manchmal nicht so vollständig aus und erscheinen dann platt und lang. (Fig. 2, b.) Die Nagelzellen haben einen Durchmesser von 0,016‴, die Kerne, welche meist keine ganz regelmässige Gestalt hatten, sind 0,0015 bis 0,002‴ dick und 0,004‴ lang. Die Zellen der Schleimschicht waren etwa um die Hälfte kleiner als die Nagelzellen.

nload from The Biodiversity Heritage Library http://www.biodiversitylibrary.org/; www.biologiezen

c) Haar.

Als Object der Untersuchung dienten mir vorzüglich die Kopfhaare der weiblichen Mumie. Ich habe schon oben bemerkt, dass die Farbe derselben verschiedene, hellere und dunklere Schattirungen zeigt, welche wohl aus der Einwirkung der zur Balsamirung verwendeten Stoffe erklärt werden müssen; hier kann ich noch hinzufügen, dass auch die Dicke der Haare ungleich ist, aber mit der veränderten Färbung kaum in directer Beziehung steht, obschon die dunkleren Haare meist feiner sind als die helleren. Der Durchmesser der Haare variirt von 0,045‴ bis 0,029‴. Die dachziegelförmig sich deckenden Schuppen des Oberhäutchens können schon bei einfacher Betrachtung des Haares unter Wasser, deutlich wahrgenommen werden. Kocht man das Haar mit kaustischer Natronlösung, so quillt es, wie ein frisches auf, und man erkennt in der weichen, längsgestreiften Rindensubstanz die langen, spindelförmigen Kerne der Faserzellen und in der Medianlinie die polygonalen, senkrecht an einander gereihten Markzellen, welche öfter ganz oder streckenweise fehlen. Besonders bemerkenswerth erscheint mir noch der Umstand, dass die Schuppen des Oberhäutchens, das sich manchmal als zusammenhängende Membran bauchig von der Corticalsubstanz abhebt, wahrscheinlich in Folge eines bestimmten Concentrations- und Hitzegrades der Natronlösung an einigen Präparaten zu Bläschen aufgequollen sind. (Vgl. Fig. 3, a). Die Oberhautschüppchen frischer Haare konnte ich bisher eben so wenig wie Kölliker und A., zum Aufquellen bringen. Man betrachtet bekanntlich gerade das Ausbleiben dieser Erscheinung als ein unterscheidendes Merkmal dieser Schuppen von den gewöhnlichen Epidermiszellen.

Ich habe an die Möglichkeit einer Täuschung gedacht, indem, wenn die Flüssigkeit zwischen zwei Schüppchen eindringen würde, ein ähnliches Bild entstehen müsste, wie wenn die Wandungen eines und desselben Schüppchens durch Imbibition auseinander getrieben werden. Bei genauerem Zusehen hat sich jedoch diese Vermuthung als unstatthaft erwiesen, und die mitgetheilte Thatsache muss als solche stehen bleiben. Vielleicht gelingt es später auch an frischen Haaren Ähnliches zu beobachten.

An mit Natron gekochten Querschnitten der Haare, habe ich in der Corticalsubstanz eine deutliche polygonale Zeichnung bemerkt. Die polygonalen Abtheilungen waren von verschiedener Grösse und

nload from The Biodiversity Heritage Library http://www.biodiversitylibrary.org/; www.biologiezen

Gestalt, und hatten meist in der Mitte einen dunkel contourirten Punkt, welcher sich bei Veränderung der Fokaldistanz in die Dicke des Schnittes, als ein dünnes Stäbchen, hinein verfolgen liess. Die kleineren Zwischenräume zwischen den Polygonen hatten gewöhnlich keine oder nur sehr feine Punkte. Diese centralen Punkte hatten einen Durchmesser von 0,0006‴ bis 0,001‴, während der Durchmesser der eckigen Felder zwischen 0,0067‴ und 0,0033‴ schwankte. Diese Messungen stimmen auf so überraschende Weise mit den durch Kölliker angegebene Dimensionen der Faserzellen der Rinde und ihrer langen dünnen Kerne überein, dass nicht nur kein Zweifel über die Bedeutung jener von mir beobachteten polygonalen Felder und Punkte übrig bleibt, sondern zugleich auch der Beweis für die Richtigkeit der Grössenverhältnisse dieser Elementartheile, welche Kölliker nach Zerfaserung der mit Schwefelsäure behandelten Rinde bestimmt hat, geliefert wird.

Die auf Durchschnitten der Rinde erscheinenden zart contourirten Polygone und rundlichen Punkte, welche ich Fig. 4, von einem marklosen Mumienhaare abgebildet habe, sind nichts anderes als die Querschnitte der über und neben einander gereihten Faserzellen der Rindensubstanz und ihrer Kerne. Es ist mir seither wiederholt gelungen, an frischen Haaren dieselbe Beobachtung zu machen.

Die Schuppen des Oberhäutchens erscheinen auf dem Querdurchschnitte der Haare als dünne, gebogene Stäbchen, welche in mehreren Lagen den Umkreis der Rinde bedecken (vgl. Fig. 4, a), weil sie sehr nahe über einander stehen und wie die Ziegeln eines Daches angeordnet sind, so dass eine senkrecht auf die Längsachse des Haares gestellte Ebene, welche durch die Dicke des Oberhäutchens schneidet, auf diesem Wege mehrere Plättchen treffen muss.

Das bräunliche Pigment der Haare war theils in Form von kleinen Körnchen an den bekannten Punkten abgelagert, theils machte es sich mehr als eine diffuse, gleichmässige Färbung der Substanzen bemerklich.

Die Elemente der inneren Wurzelscheide des Haares habe ich mit aller Deutlichkeit unterschieden. Die Zellen der äusseren Schichte der inneren Wurzelscheide (Henle's Schichte) konnten leicht im Zusammenhange und einzeln isolirt werden; sie hatten, einzeln gemessen, eine Länge von 0,013‴—0,02‴ und eine Breite von 0,006‴ und zeigten, wo der Zusammenhang zwischen ihnen noch nicht auf-

nload from The Biodiversity Heritage Library http://www.biodiversitylibrary.org/; www.biologiezen

gehoben war, jene charakteristischen Spalten, welche diese Lage so leicht kenntlich machen. (Vgl. Fig. 5.) Die innere Schichte der inneren Wurzelscheide (Huxley's Schichte) bestand aus polygonalen Zellen, welche keine Spalten zwischen sich liessen und kürzer und breiter waren, als die Elemente der äusseren Schichte. Die Dicke der aus diesen beiden Schichten, der Henle'schen und der Huxley'schen zusammengesetzten inneren Wurzelscheide betrug zwischen 0,007‴ und 0,009‴. Nach innen von der Huxley'schen Schichte erkannte ich noch die äussere Lage des Oberhäutchens, welches, soweit die innere Wurzelscheide reicht, den Haarbalg auskleidet und aus einzelnen dachziegelförmig sich deckenden Plättchen besteht. Die Richtung und Anordnung dieser Plättchen ist im Allgemeinen dieselbe, wie die der Schuppen des Oberhäutchens am Haarschaft.

Wurden die Haare vorsichtig aus den Bälgen herausgezogen, so blieb die innere Wurzelscheide an ihrem unteren Ende sitzen, und konnte dann leicht untersucht werden. An Falten der inneren Wurzelscheide, welche auf diese Art isolirt worden war, habe ich, bei gehöriger Fokaleinstellung den Zusammenhang aller erwähnten Elemente wie an einem Durchschnitte deutlich übersehen können.

Nach einem solchen Präparate ist Fig. 6. entworfen; bei *a)* erkennt man die äussere oder durchbrochene, bei *b)* die innere Schichte der inneren Wurzelscheide und bei *c)* das Oberhäutchen, und zwar dessen äussere, von Bowmann und Kölliker zuerst beschriebene Lage; bei *d)* sind krümelige Reste der äusseren Wurzelscheide angedeutet.

3. Von dem fibrösen und elastischen Gewebe.

Nicht minder wohlerhalten, als die bisher abgehandelten Gebilde, sind die Bänder, die Sehnen und die Aponeurosen. Ich hatte Gelegenheit die verschiedenen fibrösen Elemente von beiden Mumien zu untersuchen, und fand ihre physikalischen und mikroskopischen Charaktere im Allgemeinen übereinstimmend mit jenen der frisch getrockneten Theile. Wurden die hornartig spröden, bräunlichroth durchscheinenden fibrösen Gebilde in Wasser erweicht, so quollen fast alle bedeutend auf, und liessen sich leicht in Fasern zerlegen. Nach Zusatz von Essigsäure oder Natronlösung verschwand die fibrillöse Structur und machte einem mehr homogenen Ansehen Platz. Dabei traten die Kerne, die Kernfasern und die elastischen Fasern, je nach der ihnen

nload from The Biodiversity Heritage Library http://www.biodiversitylibrary.org/; www.biologiezen

zukommenden Verbreitung, deutlicher hervor. Ich habe den ganzen rechten Arm der Knaben-Mumie in Wasser maceriren lassen und konnte hierauf die Aponeurosen, Bänder und Sehnen mit dem Skalpel verfolgen. Die Bänder hafteten meist nur lose an den Knochen, das *Lig. carpi transversum* hing jedoch noch sehr fest mit den betreffenden Handwurzelknochen zusammen, und hielt durch die straffe Spannung, die zur Hohlhand laufenden Sehnen der Fingerbeuger nieder. Auf feinen Querschnitten der Bänder und Sehnen zeigte sich ihre Zusammensetzung aus einzelnen grösseren und kleineren Bündeln mit aller Deutlichkeit. In Fig. 7, ist eine kleine Partie des Querschnittes der Sehne des *Musc. flexor pollicis longus*, bei starker Vergrösserung abgebildet. Die grossen unregelmässigen, polygonal abgeplatteten Felder entsprechen secundären Sehnenbündeln, welche durch interstitielles Bindegewebe auseinander gehalten werden. Die schwarzen Pünktchen im Innern dieser Felder sind die Durchschnitte der Kernfasern, welche nach Kölliker zwischen den primären Bündeln sitzen. Von den Querschnitten der zu den Primitivbündeln vereinigten Fibrillen habe ich Nichts wahrgenommen.

An vielen Punkten hatten die Sehnen das bekannte auch an Nervenbündeln vorkommende, quergebänderte Ansehen, welches in beiden Fällen der optische Ausdruck der regelmässigen, wellenförmigen Biegungen der Primitivfasern ist.

An derselben Mumie habe ich noch Stücke vom Periost und Perichondrium ferner die *Fascia lata*, die Seitenbänder des Kniegelenkes und die *Tunica albuginea* der Schwellkörper des Penis untersucht und in entsprechender Weise erhalten gefunden.

Von der anderen Mumie lieferte das *ligam. longitudinale anterius* der Wirbelsäule den Beweis, dass auch hier die fibrösen Elemente, wie das Bindegewebe überhaupt, vor der Zerstörung bewahrt worden sind. Bündel und Fasern waren vollkommen deutlich.

Das elastische Gewebe habe ich in ausgezeichneter Form in der *Fascia lata* und in den gelben Bändern beobachtet. Stücke der Letzteren verschaffte ich mir bei Eröffnung des Rückgratcanals der weiblichen Mumie.

Die elastischen Fasern waren dunkel contourirt, einfach, verzweigt, netzförmig verbunden und widerstanden der Einwirkung der Essigsäure, ja selbst der Alkalien sehr gut. Der Durchmesser der Fasern der *Ligamenta flava* betrug 0,0016‴ bis 0,0034‴.

nload from The Biodiversity Heritage Library http://www.biodiversitylibrary.org/; www.biologiezen

Als einen Unterschied zwischen frischgetrockneten fibrösen Massen und den Bändern und Sehnen etc. der Mumien, muss ich schlüsslich hervorheben, dass jene durch die Maceration die Durchsichtigkeit verlieren, und ihr weissliches silberglänzendes Ansehen wieder annehmen, während diese nach dem Aufweichen eine mehr gelatinöse Beschaffenheit zeigen.

4. Von dem Knorpel.

Die Knorpel waren bei beiden Mumien zu harten, mehr oder weniger spröden, gelbbraun oder selbst schwärzlich gefärbten, durchscheinenden Massen zusammengetrocknet, ohne übrigens durch den Wasserverlust ihre Gestalt ganz eingebüsst zu haben. In Wasser gelegt quollen sie leicht auf, und verloren ihre mitunter glasartige Sprödigkeit, so dass ich ohne Schwierigkeit feine Durchschnitte anfertigen konnte. Dabei behielten die Knorpel einen lebhaften Stich ins Gelbbraune.

Von Faserknorpeln habe ich die halbmondförmigen Zwischengelenkknorpel des Kniegelenkes der Knaben-Mumie, die *Ligamenta intervertebralia* der weiblichen Mumie und die Ohrknorpel beider untersucht.

In den ersteren fand ich keine Spur von Knorpelzellen, dagegen eine nicht undeutliche Faserung.

Die *Lig. intervertebralia* waren in eigenthümlicher Weise zusammengetrocknet. Die beiden den Wirbelkörpern unmittelbar aufliegenden Knorpellamellen hatten ihre natürliche Form und einen hohen Grad von Härte. Die peripherischen Schichten der Bandscheibe waren stark eingezogen, so dass zwischen je zwei Wirbelkörpern eine mehr oder weniger tiefe concave Rinne herumlief. Auf Durchschnitten zeigten sich um einen centralen Hohlraum concentrisch gelagerte peripherische Spalten und Gänge, welche dem centralen Kern und dem geschichteten Bau der Zwischenwirbelbänder entsprechen. Mit Wasser behandelt, quollen die Bandscheiben stark auf und liessen sämmtliche Elementartheile und deren bekannte Anordnung deutlich wahrnehmen.

Die Knorpel des äusseren Ohres endlich, welche von einem starken Perichondrium eingehüllt waren, bestanden aus einer eigenthümlich faserigen Grundsubstanz und deutlichen länglich runden, mit ein bis zwei kernartigen Massen ausgefüllten Zellen. In Fig. 8,

nload from The Biodiversity Heritage Library http://www.biodiversitylibrary.org/; www.biologiezen

habe ich ein Stück des Ohrknorpels gezeichnet, bei *a)* bemerkt man ovale Lücken der Grundsubstanz, in welchen Knorpelzellen eingebettet waren, die in Folge der Präparation herausgefallen sind.

Besonders wohlerhalten waren die Rippenknorpel und die Knorpelringe der Trachea bei der weiblichen Mumie. Sowohl die ersteren als die letzteren hatten auf dem Durchschnitte ein schwärzliches, matt glänzendes Ansehen. Die homogene Grundsubstanz zeigte eine feine Granulirung und enthielt reichliche Knorpelzellen, an welchen scharfcontourirte theils centrale, theils wandständige Kerne und mehr oder weniger bedeutende Verdickungsschichten überaus deutlich wahrgenommen werden konnten. Die Zellen lagen theils einzeln, theils in Reihen oder Häufchen geordnet, welche offenbar Gruppen von Tochterzellen entsprechen. (Vgl. Fig. 10.)

Die Gelenkknorpel habe ich an der kleineren Mumie untersucht. Ich fand eine fein granulirte, in unregelmässige Fasern reissende Grundsubstanz und meist kernlose, einfache oder zusammengesetzte Knorpelhöhlen. Die Anordnung der letzteren konnte auf feinen Durchschnitten leicht übersehen werden.

Gegen die freie Oberfläche lagen sie dicht gedrängt und parallel dem Umriss, in den tieferen Schichten weniger zahlreich und ohne bestimmte Ordnung. An der dem Knochen zugewendeten Seite war ihre Längsachse mehr oder weniger senkrecht gestellt. Von den zusammengesetzten Zellen des Knorpelüberzuges der Patella habe ich, Fig. 9, eine Abbildung gegeben.

Zwischen den Gelenkknorpeln und den Knochen-Enden erkannte ich jene eigenthümliche Schichte von ossificirtem Knorpel, welche erst in neuerer Zeit genauer beschrieben worden ist.

Diese Schichte, von welcher sich der wahre Knochen sehr deutlich mit rundlichen Umrissen absetzt, enthält sehr schöne, grosse Knorpelzellen mit stark verdickten Wandungen, und hängt mit dem Gelenkknorpel weniger innig, als mit dem Knochen zusammen, so dass sie immer am Knochen haften blieb, wenn ich den Gelenkknorpel absprengte. Die Knorpelzellen erschienen, ohne weitere Behandlung des Präparates, als längliche, undurchsichtige Körper; nach Zusatz von etwas Salzsäure aber hellten sie sich auf, und zeigten deutliche Zellkerne und starke Verdickungsschichten. In ähnlicher Weise verhielten sich die Reste von Knorpelmasse, welche ich zwischen den noch unverwachsenen Diaphysen und Epiphysen gefunden habe. Die

nload from The Biodiversity Heritage Library http://www.biodiversitylibrary.org/; www.biologiezen

Knorpelzellen waren auch hier theils einfach, theils Mutterzellen mit Tochterzellen, und hatten deutliche Kerne, aber keine auffallend verdickten Wandungen.

5. Von dem Knochengewebe.

Das Periost hatte sich bei der kleineren Mumie, mit den Weichtheilen an den meisten Stellen abgelöst, an einigen Punkten haftete es jedoch an den Knochen noch fest. Bei der grösseren Mumie war es noch überall nachzuweisen.

Die Knochen selbst liessen an allen Theilen, welche ich untersucht habe, meist sehr reichverzweigte Knochenkörperchen, Haversianische Canälchen und deutliche Lamellensysteme erkennen. Nach Zusatz von verdünnter Salzsäure traten die allgemeinen und speciellen Lamellensysteme noch schärfer hervor und zerfielen bei geeigneter Behandlung in einzelne Lamellen. Die Knochenkörperchen verloren dabei ihre Ausläufer und erschienen als blasse längliche Lücken.

Bemerkenswerth war mir die auffallende Morschheit der spongiösen Substanz der Wirbelkörper der weiblichen Mumie, welche sich, wie geröstetes Brod, mit dem Messer schneiden liessen.

Die Markhöhlen und Markzellen der Knochen fand ich meist ganz leer, doch ist es mir gerade an den morschen Wirbelkörpern gelungen, deutliche Reste des fettreichen Markes zu entdecken.

Ich unterschied nach Behandlung des Präparates mit etwas verdünnter Natronlösung Bindegewebe, Fettzellen und jene kernhaltigen Markzellen, welche Hasse und Kölliker in allem rothen Mark gefunden haben, und Anfangs für pathologische Producte hielten, später aber als einen constanten Bestandtheil des Markes gewisser Knochen erkannten.

6. Von den Zähnen.

In den Zähnen walten die anorganischen Substanzen in einem solchen Grade vor, dass es Niemand Wunder nehmen kann, wenn diese Gebilde bis ins mikroskopische Detail erhalten gefunden werden. Des günstigen Resultates von vornherein gewiss, verfertigte ich ein Präparat von der zufällig abgebrochenen Krone eines Schneidezahnes und ein anderes von der Wurzel eines anderen Zahnes.

Der Schmelz zeigte sich zusammengesetzt aus einzelnen Prismen, welche an mehreren Stellen fein quergestreift und in

nload from The Biodiversity Heritage Library http://www.biodiversitylibrary.org/; www.biologiezen

gewohnter Weise angeordnet waren. Sehr ausgeprägt erschienen jene Färbungen, die auf Längsschliffen als braungelbe, schräg von unten und innen nach aussen und oben aufsteigende Linien sich darstellen. Auf der äusseren Oberfläche des Schmelzes bemerkte ich jene zierlichen quer um die Krone herumlaufenden feinen Wülstchen und Furchen, welche ich immer nur an den zweiten oder bleibenden Zähnen gesehen und an einem anderen Orte ausführlich beschrieben habe. Der untere Theil mehrerer Zahnkronen, war mit dicken Ablagerungen von Weinstein umgeben.

Die homogene Grundsubstanz des Zahnbeines hatte einen merklichen Stich ins Gelbe, besonders an der Spitze der Krone, wo sie, wegen der Abnutzung des Schmelzüberzuges frei zu Tage lag.

Die Zahncanälchen, welche sich auf dem Wege von der Pulpahöhle zur Peripherie verästelten und verjüngten, waren namentlich im unteren Theile der Wurzel an manchen Punkten, unregelmässig erweitert. An der Grenze zwischen Cement und Zahnbein fand ich die kleinen eckigen Hohlräume, welche ich in meinen „Beiträgen zur mikroskopischen Anatomie der menschlichen Zähne" [1]) als Interglobularräume gedeutet habe, in zahlreicher Menge vor.

Von den grösseren Interglobularräumen, welche mehr im Kronentheil des Zahnbeines vorkommen, und wie Kölliker gezeigt hat, in frischen Zähnen nicht ossificirte Dentine enthalten, habe ich nichts bemerkt. Das Cement enthielt stellenweise sehr gehäufte, grosse Knochenkörperchen mit buschig verzweigten Ausläufern.

Auf der äusseren Oberfläche des Cements zeigte sich eine ähnliche Furchung wie auf der Oberfläche des Schmelzes.

In den Keimhöhlen der Zähne, welche ich durch Anschleifen geöffnet hatte, fand ich unzweifelhafte Reste der Pulpa. Die mikroskopische Untersuchung dieser mühsam eroberten Überbleibsel konnte jedoch keine deutliche, sichere Spur von Nervenfasern oder Gefässen nachweisen. Dagegen waren die Fäden und Keimkörner eines Pilzes, welcher sich in den faserigen der Länge nach spaltbaren Rudimenten der Pulpa eingenistet hatte, unverkennbar. Da die untersuchten Zähne der kleineren Mumie angehörte, deren entblösstes Gesicht jahrelang dem Einflusse der wechselnden Zustände der Atmosphäre ausgesetzt war, so kann die Anwesenheit dieses Epiphyten nicht auffallen.

---

[1]) Zeitschr. f. wiss. Zool. 1850, Bd. II, S. 295.

nload from The Biodiversity Heritage Library http://www.biodiversitylibrary.org/; www.biologiezen

7. Von den Muskeln.

Bei der Untersuchung, namentlich dieses Gewebes, habe ich die Erfahrung gemacht, wie sehr das Resultat solcher Nachforschungen von der Präparationsmethode und Behandlungsweise der Objecte abhängt. Ich suchte lange vergebens nach den sonst so leicht darstellbaren quergestreiften Muskelfasern. Die verschiedensten Reagentien hatte ich ohne Erfolg angewendet; aus den verschiedensten Regionen des Körpers hatte ich Theile, die nothwendig Muskelfasern enthalten mussten, der mikroskopischen Untersuchung unterworfen, und doch wollte mir es nicht gelingen, die unverkennbaren Querstreifen zu entdecken.

Schon war ich im Begriffe von diesen fruchtlosen Bemühungen abzustehen, und mich dem Gedanken hinzugeben, dass sich das Muskelgewebe trotz der Einbalsamirung eben doch zersetzt habe, als ich endlich vermittelst einer sonst nicht gerade häufig angewendeten Flüssigkeit, an das erwünschte Ziel gelangte.

Diese Flüssigkeit war das Terpentinöl, welches die Eigenschaft besitzt die verschiedensten Körper langsam zu durchdringen und aufzuhellen. Die Wirkung des Terpentinöls tritt ganz allmählich ein und man muss oft mehrere Stunden zuwarten. Den ersten günstigen Erfolg davon sah ich auf die Fasern des *Sphincter palpebrarum* der weiblichen Mumie.

Ich hatte mir einen mikroskopischen Durchschnitt von dem rechten oberen Augenlied verfertigt und denselben gleich mit Terpentinöl behandelt. Das Präparat quoll nach und nach auf, und wurde in hohem Grade durchsichtig; dabei legten sich die im Schnitte enthaltenen Bündel des *Musc. sphincter palpebrarum* unter dem leisen Drucke des Deckgläschens um und zeigten sich als kurze Säulchen von der Seite. Die Querstreifen, welche das Muskelgewebe vor allen anderen Merkmalen charakterisiren und auszeichnen, erschienen nun mit überraschender Deutlichkeit auf den umgelegten und theilweise ganz isolirten Bündeln. Dabei machte ich die Bemerkung, dass die einzelnen cylindrischen oder abgeplatteten Bruchstücke der Bündel Anfangs keine Spur von Querstreifen hatten und ganz glatt, homogen und braungelb gefärbt aussahen, und erst nach einiger Zeit, unter der Einwirkung des Terpentins, eine allmählich immer schärfer sich ausprägende Querstreifung erhielten.

nload from The Biodiversity Heritage Library http://www.biodiversitylibrary.org/; www.biologiezen

Nun erst erinnerte ich mich der glatten, fast hornartigen, braungelben Bruchstücke, welche mir oft in den früheren Präparaten zwischen den Blättern der Aponeurosen und Fascien vorgekommen waren, und erkannte jetzt in ihnen die Reste der vergebens gesuchten Muskelbündel, welche nur der Durchdringung mit Terpentinöl bedurft hätten, um sich als solche zu manifestiren.

In Fig. 12, habe ich die Muskelbündel des *Sphincter palpebrarum* nach einem mit Terpentinöl behandelten Präparate abgebildet. Bei A, ist ein Bündel, welches oben noch keine Querstreifen zeigt, während dieselben am unteren Ende schon aufzutreten beginnen, dargestellt. Das erste Bündel linker Hand zeigt bei *a*, die ausgesprochene Tendenz in die Bowman'schen „*disks*" zu zerfallen. Ich habe überhaupt beobachtet, dass an diesen Muskeln die Theilbarkeit nach der Quere, in Scheiben, gegen die Spaltbarkeit nach der Verlaufsrichtung der Primitivfibrillen bei weitem überwiegt. Die abgebildeten Muskelbündel hatten eine Dicke von 0,003‴, 0,006‴ bis 0,008‴.

Die sichere Ermittelung des Zustandes, in welchem sich das Muskelgewebe der Mumie befindet, ist um so wichtiger, als es unter jene Gewebe gehört, welche am leichtesten und schnellsten der Zersetzung und Zerstörung schon durch sehr geringe Grade der Fäulniss unterliegen.

Nachdem ich die Erhaltung des mikroskopischen Details der Muskeln mit voller Bestimmtheit erkannt habe, verliert die Conservirung der meisten anderen Gewebe alles Überraschende.

9. Von den Gefässen.

Die *Art. Aorta*, welche ich bei der weiblichen Mumie fast von ihrem Ursprunge am Herzen bis in die Bauchhöhle herunter verfolgen konnte, hatte eine rauhe äussere und eine glatte, schwärzlich gefärbte, innere Oberfläche. Ihre peripherische Umhüllung bestand aus verfilztem Bindegewebe. Die eigentlichen Gefässwandungen, welche zu einer ziemlich harten, brüchigen Lamelle zusammengetrocknet waren, verhielten sich auf feinen, in Wasser erweichten, mit Essigsäure oder Natronlösung behandelten Durchschnitten, ganz so wie frisch getrocknete Theile dieser Arterie. Von derselben Beschaffenheit fand ich auch die grossen vom Aortenbogen abgehenden Arterien.

nload from The Biodiversity Heritage Library http://www.biodiversitylibrary.org/; www.biologiezen

In der vorderen Wand des absteigenden Theiles des Aortabogens, waren mehrere nicht unbeträchtliche, kalkige Ablagerungen zu bemerken. Diese pathologischen Producte sprechen, nebst der übrigen Beschaffenheit des Körpers, für ein vorgerückteres Alter des weiblichen Individuums.

Kleinere Venen, Arterien und Capillargefässe glaube ich an verschiedenen Stellen wahrgenommen zu haben; doch wage ich nicht, dies mit Bestimmtheit auszusprechen.

An der kleineren Mumie haben mir die Gefässe des Penis eine sehr günstige Gelegenheit zur Untersuchung geboten. Ich unterschied auf feinen Querschnitten des Penis mit voller Deutlichkeit die *Vena dorsalis penis* mit den beiden sie begleitenden Arterien und das zusammengesetzte, schwammige Gewebe der Schwellkörper der Ruthe und der Harnröhre. Die Gefässe hatten eine peripherische Bindegewebschichte und eine centrale, den Ringfasern entsprechende, circulär gestreifte Lage. In dem Balkengewebe der *Corpora cavernosa*, der Basis der Ruthe, bemerkte ich braunrothe stumpf endigende Streifen, welche vielleicht Reste des gestockten Blutes waren.

Von einer Injection der Blutgefässe mit antiseptischen Substanzen, welche in den meisten neueren Einbalsamirungsmethoden eine Hauptrolle spielt, findet sich an den ägyptischen Mumien keine Spur. —

10. Von den Nerven.

An dem in Wasser aufgeweichten rechten Arm der kleinen Mumie konnte ich, wie bereits erwähnt, die verschiedenen Fascien, Sehnen und Bänder mit dem Skalpel verfolgen. Dabei richtete ich natürlich meine Aufmerksamkeit zugleich auf die anderen Gebilde, welche sich etwa noch grob anatomisch darstellen lassen würden, und fand dann auch am Handgelenke, wo die Weichtheile mit dem Knochen in natürlicher Anordnung zusammenhingen, sowohl den *Nervus ulnaris* als den *N. medianus;* jenen am Radialrande des Erbsenbeines, diesen zwischen den Sehnen des *Musculus flexor digitorum profundus* und *suslimis.*

Beide Nervenstämme waren bräunlich gefärbt und von den benachbarten fibrösen Gebilden, welche stark aufgequollen und gelatinös erschienen, leicht zu unterscheiden. Die topographischen Verhältnisse des *Nervus ulnaris* und *medianus* stimmten so genau

nload from The Biodiversity Heritage Library http://www.biodiversitylibrary.org/; www.biologiezen

mit jenen dieser beiden braunen Stränge überein, dass ich die letzteren schon aus diesem Grunde für nichts anderes halten konnte, als für die Rudimente der genannten Nerven.

Die mikroskopische Untersuchung ergab nebst den fibrösen Elementen, welche der Umgebung und der Hülle angehörten, noch eigenthümliche, gelblich gefärbte Fasern von 0,0031‴ bis 0,0062‴ Dicke, welche jedenfalls Nervenfibrillen waren. Diese Fasern hatten wellig gebogene, unregelmässige Contouren und liessen hie und da eine Runzelung bemerken, wie sie gerinnendes Nervenmark zeigt. Ihre Consistenz und Biegsamkeit erinnerte mich lebhaft an die in Chromsäure oder Sublimat gehärteten Axencylinder der Nervenfasern. Ihre lichtbrechende Kraft war nicht gering, eben so ihre Durchsichtigkeit, denn wo sich zwei Fasern überdeckten, konnte ich die Umrisse der tiefer liegenden durch die Substanz der deckenden Faser hindurch deutlich sehen.

In Fig. 11 habe ich, mehrere Primitivfasern des *N. medianus*, welchen ich nach Durchschneidung des queren Handwurzelbandes zwischen den Sehnen der Fingerbeuger hervorholte, dargestellt. Die abgebildeten Fasern sollen, falls es auf der Tafel gelungen ist ihren natürlichen Charakter zu treffen, den Eindruck von gehärteten Axencylindern machen, und müssen schon durch ausschliessende Diagnose, als nervöse Elemente erkannt werden, da es weder fibröse, noch elastische, noch auch musculöse Fasern sein können.

Ich habe oben, bei der Beschreibung der Mumien erwähnt, dass die Köpfe Beider die Spuren der Excerebration an sich trugen. In der Schädelhöhle des fast gänzlich skeletisirten Kopfes des Knaben fanden sich auch nicht einmal mehr Reste von dem Harze, mit welchem die Balsamirer das entleerte Cranium ausfüllten.

Bei der weiblichen Mumie war das Gehirn ebenfalls durch die Nase entfernt worden; die Eröffnung der ohne Zweifel mit Harz ausgegossenen Schädelhöhle, hätte mir daher eben so wenig Material zur mikroskopischen Untersuchung des Gehirns verschaffen können, als der leere Schädel des Knabens. Ich stand unter diesen Umständen von der Eröffnung des Craniums, dessen völlige Erhaltung aus anderen Gründen wünschenswerth erschien, gern ab. Dagegen versprach ich mir von der Eröffnung des Rückgratcanals irgend ein bemerkenswerthes Resultat, denn entweder mussten sich Reste des Rückenmarks daselbst finden oder doch Aufschlüsse über das Schicksal

nload from The Biodiversity Heritage Library http://www.biodiversitylibrary.org/; www.biologiezen

dieses Organes gewinnen lassen. Ich erbrach den Rückgratscanal von der Leibeshöhle aus, indem ich einige der morschen Wirbelkörper ohne bedeutende Schwierigkeit entfernte. Unter den vorsichtig abgehobenen Wirbelkörpern fand sich das *Ligamentum longitudinale posterius*, welches mit denselben ziemlich lose zusammenhing. Nachdem ich auch diese Decke gelüftet hatte, lag der Rückgratscanal offen da. Ich überzeugte mich nun, dass vom Rückenmark nicht die geringste Spur vorhanden war, während einige Reste der Rückenmarkshüllen mit dem erwähnten Längsbande zusammenhingen. An der hinteren Wand des Rückgratscanals entdeckte ich eine Schichte von Harz. Die inneren Oberflächen der Wirbelbogen markirten sich in der Weise durch die Harzschichte hindurch, dass ich sie zählen und ihre Gestalt deutlich erkennen konnte. Es ergab sich als endliches Resultat dieser Untersuchung, dass die Balsamirer nicht nur das Gehirn, sondern auch das Rückenmark auf künstliche Art entfernt und die geleerten Räume mit Harz ausgegossen haben. Das im Rückgratscanal gefundene Harz war ohne Zweifel aus der Schädelhöhle, welche in liegender Stellung des Cadavers mit Harz gefüllt wurde, an der hinteren Wand des Canals herabgeflossen.

Ich muss hier an die oben angeführte, zweite Methode der Excerebration erinnern, wo man die Centraltheile des Nervensystems, statt durch die Nase, durch eine quere Öffnung herauszog, welche von hinten her durch die Dicke der Nackenmuskeln zwischen Atlas und Hinterhauptbein angelegt wurde. In diesem Falle war dann das Rückenmark so leicht zugänglich, dass es gewiss nebst dem Gehirn entfernt worden ist. Anders verhält es sich bei der Excerebration durch die Nase. Es könnte hier die Frage aufgeworfen werden, ob es möglich war, bei so ungünstiger Lage der Excerebrationsöffnung die Entfernung des entlegenen Rückenmarkes zu bewerkstelligen?

Zunächst möchte ich als Antwort darauf bemerken, dass es selbst schwer halten würde, die Entfernung des Gehirns, namentlich des versteckten Cerebellum's, zu begreifen, wenn man sich vorstellen wollte, dass es die Balsamirer unternommen hätten mit dem gekrümmten Eisen, von welchem man bei den Schriftstellern liest, die unebenen Schädelgruben auszuräumen. Meiner Ansicht nach müssen die Balsamirer die Excerebration auf eine andere Weise ausgeführt haben, — nach einer Methode nämlich, welche sie auch bei der

nload from The Biodiversity Heritage Library http://www.biodiversitylibrary.org/; www.biologiezen

Entfernung der Eingeweide benützt haben, wenn keine Seitenöffnung in den Bauchwandungen angelegt worden war. Die angeregten Zweifel werden durch diese nahe liegende, bis jetzt, meines Wissens, noch nicht versuchte Erklärung auf die einfachste Art gelöst.

Schon Herodot erzählt, dass die Balsamirer eine besondere Flüssigkeit besassen, welche, beim After eingespritzt, sämmtliche Eingeweide zerstört und herausgespült habe. Rouyer sagt hierüber (a. a. O., S. 482) Folgendes: *„Pour parvenir à faire sortir les intestins sans ouvrir le bas-ventre, selon Hérodote, on injectait du cedria par le fondement; et pour les pauvres, on se servait d'une liqueur composée, appelée suraïma, qui, au bout de quelques jours, entraînait les viscères. Comme on ne peut pas supposer que la résine du cèdre, qui n'est que balsamique, ait eu la propriété de dissoudre les intestins, non plus que cette prétendue liqueur purgative désignée dans le texte grec par le nom de suraïma, il est beaucoup plus naturel de croire que ces injections étaient composées d'une solution de natrum rendue caustique, qui dissolvait les viscères; et qu'après avoir fait sortir les matières contenues dans les intestins, les embaumeurs remplissaient le ventre de cedria ou d'une autre resine liquide, qui se desséchait avec le corps.*"

Mir erscheint es nunmehr als wahrscheinlich, dass bei der Excerebration dasselbe Verfahren befolgt wurde, um die versteckten Nervenmassen aufzulösen und herauszuschwemmen. Wenn man bedenkt, wie unzugänglich die Vertiefungen der Schädelbasis von der Nase aus sind, wie klein die Öffnung selbst war und wie sorgfältig jede Zerstörung der äusseren Nase vermieden worden ist, so wird man diese Vermuthung sehr plausibel finden. Jenes eiserne Instrument mag zur Durchbohrung des Siebbeins, zur Zerreissung der Hirnhäute und zur vorläufigen Zerstückelung des Gehirns gedient haben, welche einer Injection der corrodirenden Flüssigkeit jedenfalls vorausgegangen sein muss. Nach erfolgter Injection und endlicher Zerstörung und Entfernung des Gehirns und Rückenmarks, wurde dann ein flüssiges Harz in den leeren Schädel gefüllt, welches bis in den Rückgratscanal herabfloss, woselbst es noch heut zu finden ist.

Fragen wir uns schlüsslich, auf welche Weise durch die Einbalsamirungsmethode der alten Ägypter die erstaunlich weit gehende

nload from The Biodiversity Heritage Library http://www.biodiversitylibrary.org/; www.biologiezen

Erhaltung der beiden Mumien, die Conservirung selbst des mikroskopischen Details der Gewebe, möglich war; so werden wir als die wesentlichsten Momente hervorheben müssen:

1. Die antiseptische Wirkung der zur Einbalsamirung verwendeten Stoffe,
2. die durch das Klima und den Aufbewahrungsort begünstigte Entziehung und Verflüchtigung der flüssigen Bestandtheile, und
3. endlich die Hintanhaltung der atmosphärischen Luft und Feuchtigkeit, durch die zahlreichen Binden und den Harzüberzug, welcher unmittelbar auf dem Körper mancher Mumien gefunden wird.

Die umsichtige Untersuchung anderer Mumien wird zu ähnlichen, vielleicht noch zu günstigeren Resultaten führen. Interessant wäre es, die Mumien der übrigen Völker, welche diese Kunst übten, gleichfalls mikroskopisch zu untersuchen und die gefundenen Thatsachen mit den Beobachtungen an den ägyptischen zu vergleichen.

Trotz der Menge der ausnehmend gut erhaltenen Gewebe, gibt es dennoch verschiedene Theile des Körpers, deren Structurverhältnisse nicht hinreichend deutlich darzustellen sind, um mit Sicherheit erkannt zu werden. So habe ich die in einen Klumpen zusammengewickelten in der Bauchhöle gefundenen Gedärme, wohl als solche erkannt, war aber nicht im Stande zu bestimmen, welchem Theile des Darmkanals dieselben angehört haben mochten. Auch die sorgfältigste Untersuchung, die verschiedensten Präparationsmethoden werden häufig genug nicht zum Ziele führen. Dies darf wohl gegenüber den 2000 und mehr Jahren, welche an diesen merkwürdigen Überbleibseln ferner Tage vorübergerauscht sind, gar nicht Wunder nehmen!

„Il faut moins s'étonner de trouver plusieurs parties altérées ou détruites dans les momies, que d'en voir tant de conservées." (*Jomard.*)

nload from The Biodiversity Heritage Library http://www.biodiversitylibrary.org/; www.biologiezen

TABELLE

zur Vergleichung der mikrometrischen Bestimmungen der Gewebstheile der Mumien mit den Messungen der frischen Theile nach A. Kölliker.

Gegenstand.	Grössenverhältniss desselben, in *W. L.* ausgedrückt.	
	Von der Mumie.	Vom Frischen.
Fettzellen im Unterhaut-Zellgewebe..	0,02 —0,026	0,022 —0,034
Epidermiszellen mit Natronlösung behandelt; Längsdurchmesser	0,016	0.02 —0,032
Querdurchmesser	0,013	0,016 —0,02
Nagelzellen	0,016	0,016
Kerne der Nagelzellen; Länge	0,004	0,003 —0,0046
„ „ „ Dicke	0,0015—0,002	0,002
Faserzellen der Rinde des Haares; Querdurchmesser	0,0067—0,0033	0,005 —0,002
Spindelförmige Kerne derselben; Dicke .	0,0006—0,0001	0,0005-0,00012
Zellen der durchbrochenen Schichte der inneren Wurzelscheide; Länge	0,013 —0,02	0,016 —0,02
Breite	0,006	0,004 —0,006
Dicke der inneren Wurzelscheide.	0,007 —0,009	0,006 —0,015
Fasern der *Lig. flava*	0,0016—0,0034	0,0015—0,003
Dicke der quergestreiften Muskelbündel des *Musc. sphincter palpebarum*	0,003 —0,008	0,005 —0,016
Primitiv-Fibrillen des *Nerv. medianus*	0,0031—0,0062	0,001 —0,006

Erklärung der Abbildungen.

Figur 1. Querschnitt des Nagels vom Ringfinger der weiblichen Mumie; mit Natron gekocht; *a)* Nagelzellen; *b)* deren Kerne; *c)* Malpighisches Netz aus zartwandigen kernlosen Bläschen bestehend; die Kerne sind durch das Natron aufgelöst worden.

„ 2. Längsschnitt desselben Nagels in der Nähe der Wurzel. *a)* Epidermiszellen, welche sich vom Nagelfalz über den Grund des Nagels herüberschieben; *b)* abgeplattete Nagelzellen der oberflächlichen Schichten, nicht vollständig aufgequollen.

„ 3. Mit Natronlösung gekochtes Kopfhaar der weiblichen Mumie. *A)* das Oberhäutchen, dessen dachziegelförmig sich deckende Schuppen hie und da zu Bläschen ausgedehnt sind (*a*). *B)* Rindensubstanz mit den langen spindelförmigen Kernen. *C)* Markzellen.

nload from The Biodiversity Heritage Library http://www.biodiversitylibrary.org/; www.biologiezen

Figur 4. Querschnitt eines marklosen, 0,066''' dicken Haares; *a)* Schuppen des Oberhäutchens; *b)* Durchschnitte der Faserzellen der Rindensubstanz; *c)* Durchschnitte der spindelförmigen Kerne.

„ 5. Die äussere durchbrochene Schichte der inneren Wurzelscheide.

„ 6. Die innere Wurzelscheide; *a)* Henle's Schicht; *b)* Huxley's Schicht; *c)* äussere Lage des Oberhäutchens.

„ 7. In Wasser aufgeweichter Querschnitt der Sehne des *Musc. flexor pollicis longus* von der kleineren Mumie.

„ 8. Ohrknorpel von der kleineren Mumie; faserige Grundsubstanz (*b*), welche die Knorpelzellen einschliesst; Leere Lücken ausgefallener Knorpelzellen (*a*).

„ 9. Flächenschnitt des Gelenkknorpels der Patella; mehrere Zellen liegen in der Tiefe und erscheinen als dunkle Flecken.

„ 10. Knorpelzellen mit sehr stark verdickten Wandungen und deutlichen Kernen; aus dem Rippenknorpel der weiblichen Mumie.

„ 11. Nervenfibrillen aus dem *Nerv. medianus*; *a)* zwei aufeinander liegende Fasern, welche einen Axencylinder mit der Markscheide vortäuschen; *b)* eine Faser mit deutlich gerunzelter, dem geronnenen Nervenmark entsprechender Substanz.

„ 12. Muskelbündel aus dem Ringmuskel der Augenlieder; mit Terpentinöl behandelt. *A* ein aus mehreren Bruchstücken bestehendes Bündel, dessen oberer Theil noch keine Querstreifen zeigt. Diese Muskeln haben die Tendenz in Scheiben zu zerfallen (*a*). Die Querstreifen erscheinen oft winkelig gebogen (*B*, *C*).

„ 13. Unterhaut-Zellgewebe mit einem Neste von Fettzellen, von der Beere der grossen Zehe der weiblichen Mumie; mit Natronlösung behandelt.

Alestes macrolepidotus (mihi), *ein neuer Nilfisch.*

Von **Dr. Theodor Bilharz.**

(Mit Taf. XXXVII.)

Diagnos. Alestes, corpore elongato, lateraliter minus compresso; dorso et praesertim fronte lato, margine supraorbitali prominente; pinna anali basi brevi, oblique fixa, margine falciformi, radio quarto et quinto ceteris longioribus; squamis permagnis; linea laterali antice occulta; colore inferioris partis corporis roseo.

Im Jahre 1849 hat J. Heckel (die Fische Ägyptens, in Russegger's Reisen, XIV. Abtheilung, pag. 305) zu den beiden, bisher aus dem Nil bekannten Arten der Gattung *Alestes* M. u. Tr. eine

©Akademie d. Wissenschaften Wien; download unter www.biologiezentrum.at Biodiversity Heritage Library http://www.biodiversitylibrary.org/; www.biologiezentrum.at

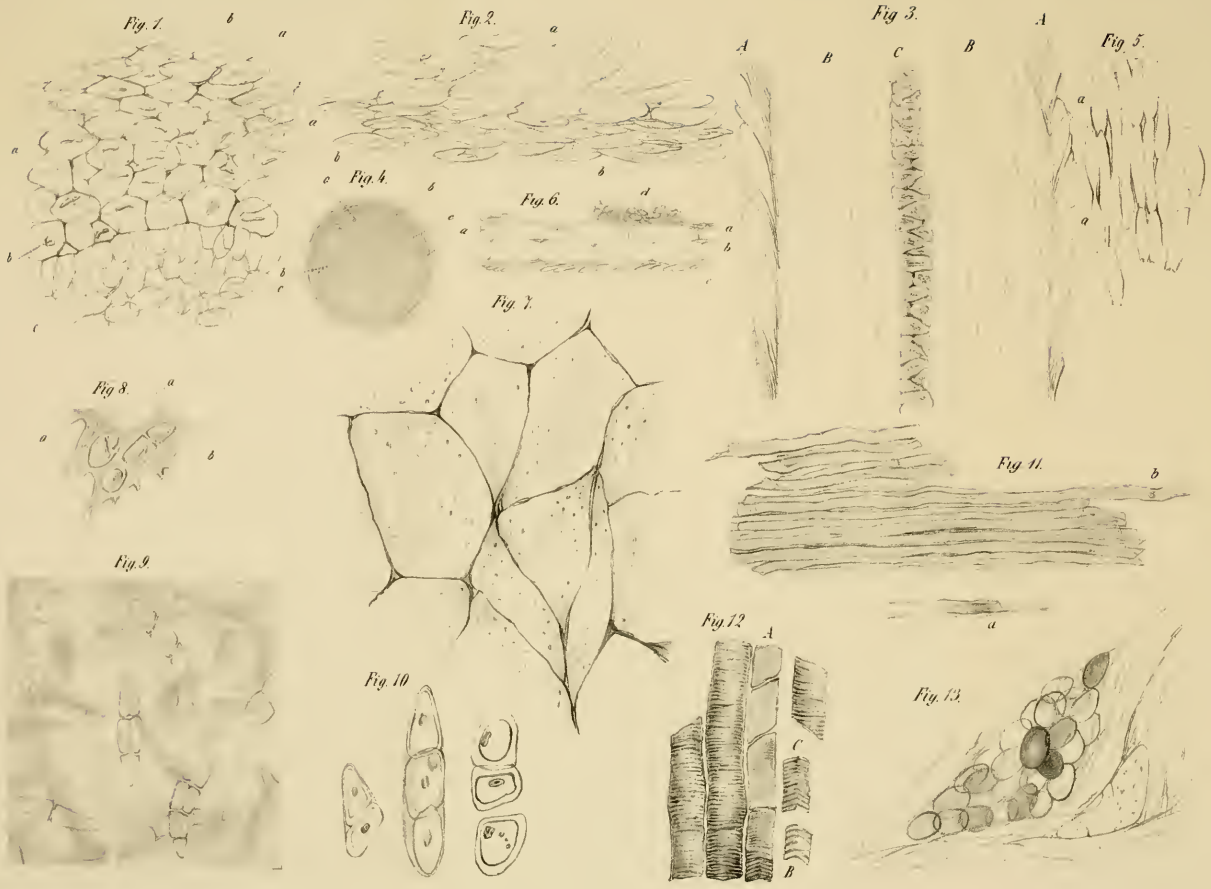

Aus der k. k. Hof- u. Staatsdruckerei.

ZOBODAT - www.zobodat.at

Zoologisch-Botanische Datenbank/Zoological-Botanical Database

Digitale Literatur/Digital Literature

Zeitschrift/Journal: Sitzungsberichte der Akademie der Wissenschaften mathematisch-naturwissenschaftliche Klasse

Jahr/Year: 1852

Band/Volume: 9

Autor(en)/Author(s): Czermak [Czermák] Johann Nepomuk

Artikel/Article: Beschreibung und mikroskopische Untersuchung zweier ägyptischer Mumien. (Mit Taf. XXXVI.) 427-469