

Sitzungsberichte

der

mathematisch-physikalischen Classe

der

k. b. Akademie der Wissenschaften

zu München.

Band XVII. Jahrgang 1887.



München.

Verlag der K. Akademie.

1888.

Commission bei G. Franz.

Ueber die Abflusskanäle der Endolymphe des inneren Ohres.

Mit Tafel III. IV. V.

Von N. Rüdinger.

(Eingelaufen 8. Dezember.)

Der Ductus endolymphaticus, der Aquaeductus vestibuli der älteren Autoren, zeigt bei Säugethieren und dem Menschen eine bisher übersehene Anordnung, welche in phylogenetischer und physiologischer Beziehung eine besondere Würdigung zu verdienen scheint.

Nachdem die entwicklungsgeschichtlichen Untersuchungen von Rathke, Reissner und insbesondere von Boettcher und Kölliker die morphologische Bedeutung des s. g. Aquaeductus vestibuli als Recessus des häutigen Labyrinthes und dessen Beziehung zu den beiden Vorhofssäckchen festgestellt hatten, beobachteten in neuester Zeit Weber-Liel und Zuckerkandl mit Berücksichtigung der alten Angaben von Cotugno bei ihren Injektionsversuchen kleine Kanälchen, welche vom Fundus des Saccus endolymphaticus ausgehen und in der Dura mater der hinteren Schädelgrube ihren Verlauf nehmen sollen. Morphologische Untersuchungen an diesen Kanälchen haben weder Cotugno, noch Weber-Liel angestellt, wesshalb die Deutung der injicirten Anhänge fraglich blieb.

Wenn auch Böttcher später vermuthete, dass diese Bildungen mit jenen zuerst von diesem Forscher beschriebenen epithelialen Seitenkanälchen am s. g. Hals des Ductus

endolymphaticus identisch seien, blieb doch die Frage über die Bildungsvorgänge derselben und ihren physiologischen Werth eine offene.

Auch Kölliker¹⁾ hat die epithelialen Seitenkanälchen am Hals des Endolymphsackes bei Schweineembryonen beobachtet und doch stimme ich, was diese epithelialen Gebilde des Ductus endolymphaticus anlangt, mit Schwalbe überein, der die Identität derselben mit den durch die Injektion gefüllten Zügen am Fundus des Endolymphsackes bezweifelt.

Die von mir zu beschreibenden verschiedenen langen accessorischen Kanälchen des Saccus endolymphaticus, welche an bestimmten Stellen der unteren und oberen Wand des Fundus desselben bei der Katze, dem Schwein, Rind und anderen Thieren sich entwickeln und dann vervielfältigen, deute ich einerseits als Abflusskanäle für die Endolymph des häutigen Labyrinthes und glaube andererseits berechtigt zu sein anzunehmen, dass sie die rudimentären Homologa jener Gänge und Säckchen darstellen, welche bei den Fischen, den Batrachiern, Reptilien, insbesondere bei manchen Eidechsen in der mannigfachsten Form und Grösse bekannt geworden sind.

I. Allgemeine Bemerkungen über den Endolymphsack.

Bei dem Studium reichhaltiger Schnittserien von Präparaten über die Entwicklungsvorgänge am Gehörorgane der Wirbelthiere, habe ich auch dem Ductus endolymphaticus in seiner ersten Entstehung und in seiner Differenzirung besondere Aufmerksamkeit geschenkt und zwar zunächst mit Rücksicht auf die Frage des Verhaltens der endolymphatischen Abflusswege aus dem inneren Ohr; denn bis zur

1) Kölliker beschreibt Seite 738 seiner *Entwicklungsgeschichte „Nebenäste des Saccus endolymphaticus“* an der Stelle, wo derselbe im Knochen liegt.

Stunde haben wir keine in jeder Hinsicht befriedigende Einsicht über die Entwicklungsart und das Schicksal der Otolithen und über die Bildung und den Abfluss der endolymphatischen Flüssigkeit aus dem häutigen Labyrinth. Während die Forschungen von Hasse¹⁾ und Retzius über die perilymphatischen Wege des Labyrinthes und der Schnecke sehr werthvolle Ergebnisse geliefert haben, konnte man bisher, wenn wir von Vermuthungen absehen, über die Endolymphwege bei den höheren Wirbelthieren die Untersuchungen nicht als abgeschlossen bezeichnen.

Die Betrachtung mehrerer Serien der Horizontalschnitte von Säugethierembryonen ergibt, dass zwischen den häutigen Labyrinthmenbranen trotz allgemeiner Uebereinstimmung mehrfache formelle Verschiedenheiten bezüglich der Säckchen sowohl, als auch der Kommunikationsröhrchen mit dem Ductus endolymphaticus und an dem letzteren selbst vorhanden sind, die jedoch hier keine specielle Erörterung erfahren sollen.

In den folgenden Mittheilungen werden nur die Endolymphsäcke einiger höherer Wirbelthiere und des Menschen, die häutigen Labyrinthmenbranen derselben, insbesondere die beiden Säckchen in ihren Beziehungen zum Endolymphsack, Erwähnung finden.

Wenn ich mich vorerst der Betrachtung der beiden Säckchen zuwende, so will ich besonders betonen, dass der Utriculus bei der Katze in dem Entwicklungsstadium, welches zur Darstellung der Tafel III gedient hat, langgestreckt lateralwärts im Vestibulum so liegt, dass sein grösster Durchmesser von vorn nach hinten geht und derselbe an seinem dorsalen Ende kantig zugespitzt oder zugeschärft erscheint. Der Sacculus rotundus ergänzt den Utriculus nach vorn und

1) In der Besprechung der Arbeit von Retzius, „das Gehörorgan der Wirbelthiere“ nimmt auch Hasse an, dass sogar das Verhalten des perilymphatischen Ganges zu den peripheren Lymphgefässen immer noch einer näheren Untersuchung bedürfe.

medianwärts und beide erscheinen schon frühzeitig scharf von einander abgesetzt, während dieselben z. B. beim Schwein sich erst spät gegenseitig abgrenzen. Bei der Katze tritt sehr bald ein wahrhaft rundes Bläschen auf, dessen hintere Wand sich in den Ductus endolymphaticus fortsetzt und zwischen Utriculus und Sacculus rotundus besteht innerhalb des Vorhofes keine Kommunikation mehr.

Was die Entstehung der den Ductus endolymphaticus mit den die beiden Säckchen verbindenden Kanälchen anlangt, so scheint mir die Deutung derselben als ein Abschnitt der Endolymphbahn oder als ein solcher der Säckchen im Vorhofe ein müßiger Wortstreit zu sein; denn während sich der Endolymphsack nach der hinteren Schädelgrube hin verlängert, differenzieren sich der Utriculus und der Sacculus rotundus in dem Vorhofraum und da die beiden Säckchen und der Endolymphsack histogenetisch zusammengehörige, und gemeinsam funktionirende Gebilde darstellen, so ist es auch mit Rücksicht auf die Entstehungsweise der beiden Kommunikationsröhrchen ganz willkürlich, dieselben als Abtheilungen des Labyrinthes oder als Anfangstheile des Endolymphsackes aufzufassen. Histogenetisch gehen die beiden Säckchen mit ihren Röhrchen und dem ganzen Ductus endolymphaticus aus dem Ohrbläschen hervor und wenn die Differenzirung derselben vollendet ist, stellt der Endolymphsack einerseits einen mit Endolymph gefüllten bedeutungsvollen elastischen Beutel für die Ausgleichung der Druckdifferenzen in dem häutigen Labyrinth und andererseits eine Abflussröhre für die Endolymph dar.

Wenn ich auch noch in Kürze hinweise auf die formellen Beziehungen des Ductus endolymphaticus zu den beiden Säckchen, so bilden sich die Kommunikationsröhrchen zwischen denselben erst in späteren Entwicklungsstadien aus dem Recessus labyrinthi einerseits und den beiden Säckchen andererseits so heraus, dass das bleibende Verhältniss bei

einem Schweineembryo z. B. erst bei einer Grösse von 43 mm auftritt. Beim Rind und Hund dagegen finde ich die formellen Anordnungen der Säckchen und ihrer Fortsätze schon relativ früh in den Dauerzustand getreten. Die einfachen Oeffnungen, welche anfänglich zwischen dem Hals des Ductus endolymphaticus und den Säckchen vorhanden sind, wandeln sich erst ziemlich spät im Embryo zu wirklichen Kanälchen dadurch um, dass der Scheidewand, welche von vorn und lateralwärts die Trennung der beiden Säckchen bewirkt, zwei dorsale Leisten, eine dorsolaterale und eine dorsomediale entgegenwachsen und die vordere Scheidewand zwischen sich einschliessen.

Die vordere grosse Scheidewand der beiden Säckchen erstreckt sich bis in die Mündung des trichterförmigen Ductus endolymphaticus hinein und die ihr angrenzenden Lücken stellen die Mündungen der beiden Kanälchen des Endolymphkanales dar.

Die topographischen Verhältnisse der einzelnen Abtheilungen des häutigen Labyrinthes werde ich in einer späteren Besprechung eingehend berücksichtigen.

II. Das nähere Verhalten des Ductus endolymphaticus in der hinteren Schädelgrube.

An allen bis jetzt von mir studirten Lymphsäcken musste ich drei formell verschiedene Abschnitte unterscheiden.

Der erstere vordere Abschnitt stellt den erweiterten Introitus des Ductus endolymphaticus, welcher in die beiden Röhren für die Säckchen sich fortsetzt, dar. Dieser Eingang ist in der Mehrzahl trichterförmig erweitert und setzt sich bei allmählicher Verengung in den zweiten Abschnitt, den Hals des Ductus endolymphaticus fort. Dieser ist beim Menschen ungleich weit, und nach innen und unten mit mehreren Längsfalten versehen, welche nach seinem Lumen vorspringen. Der eine Theil des Halses

liegt in dem späteren knorpeligen oder knöchernen s. g. *Aquaeductus vestibuli osseus* und der andere an der hinteren Wand der künftigen Pyramide des Schläfenbeines. An diesen in der hinteren Schädelgrube liegenden Hals reiht sich der dritte Abschnitt, der eigentliche *Saccus endolymphaticus* mit seinem dorsalwärts kantig oder abgerundeten Fundus an. Der ganze Endolymphsack stellt eine verhältnissmäßig grosse, von vorne nach hinten resp. schief von aussen nach innen etwas abgeplattete Blase dar, deren Weite abhängig ist von der jeweiligen Quantität der Endolymph, welche zur Zeit der Conservirung in ihr enthalten ist. Schon in frühen Entwicklungsstadien berühren sich an dem Halse des Endolymphsackes die vordere laterale und die hintere mediale Wand, und wenn sich die knorpelige Labyrinthkapsel gebildet hat, drängt diese die laterale Wand gegen die mediale so hin, dass nur die letztere bei einer stärkeren Füllung des Endolymphsackes eine Verschiebung nach dem Hirn hin erfahren kann.

Diese Art der Einlagerung des Endolymphsackes in die in seiner Umgebung bald sehr mächtig werdende *Dura mater* gewährt demselben die Möglichkeit, sich bei stärkerer Füllung nach dem Schädelbinnenraum hin ausdehnen zu können, wobei theils der Inhalt der subduralen Lymphbahnen, theils der *Liquor cerebrospinalis* und selbst der Inhalt der Blutgefässe verdrängt werden.

Die wechselnde Füllung und Entleerung des Endolymphsackes bei Druckdifferenzen in dem häutigen Labyrinth darf man sich unter normalen Verhältnissen selbstredend nur als minimale Schwankungen in dem Flüssigkeitsquantum vorstellen, welche zunächst abhängig sein werden von den stempelförmigen Bewegungen der Fussplatte des Steigbügels im ovalen Fenster mit Verdrängung der Peri- und Endolymph.

Auch Kölliker spricht schon von einem *Canalis* oder

Ductus endolymphaticus und einem Saccus endolymphaticus. Allein die besondere Beschaffenheit, welche der hinterste, bei den verschiedenen Thieren ungleich geformte Theil des Endolymphsackes darbietet, macht es wünschenswerth, den bei manchen Thieren scharf abgesetzten Fundus von dem übrigen Sack als besonderen Abschnitt zu unterscheiden.

Ich will an dieser Stelle nicht näher eingehen auf die formellen Verschiedenheiten des Ductus endolymphaticus vestibuli, wie sie sich bei den einzelnen Wirbelthierklassen vorfinden, sondern nur noch hervorheben, dass das ursprünglich einfache Ohrbläschen als Epithelgebilde bei weiterer Differenzirung mit den sich allmählig bildenden Labyrinthräumen und ihrem Gallertgewebe in Verbindung tritt, wobei an der Aussenseite des Epithels eine Bindesubstanzschichte, und schliesslich an den Bogengängen des thierischen und menschlichen Labyrinthes, die drei bekannten Gewebslagen auftreten.

Wie der Ductus endolymphaticus durch Einbettung in die Dura mater fixirt ist, so werden auch alle Theile des häutigen Labyrinthes anfänglich durch ein Gallertgewebe und später durch feste Bindesubstanz an die Knochenhülle angeheftet.

An dem Ductus endolymphaticus hat zuerst Boettcher an dessen Hals, d. h. an dem „durch den Knochen, (resp. Knorpel) hinziehenden Theil des Kanales“ kurze epitheliale Seitenkanäle beobachtet, welche später von Kölliker für das Schwein bestätigt wurden. Diese Kanälchen habe ich auch gesehen, allein ich halte dieselben für keine konstant vorkommenden Gebilde desshalb, weil man dieselben nicht an allen Embryonen beobachtet. Ob diese Kanälchen durch die langen Epithelfalten, welche beim menschlichen Fötus in dem ganzen Halse des Endolymphsackes oben und unten an demselben wahrgenommen werden, erzeugt sind, will ich dahin gestellt lassen. Sind nämlich die Endolymphbahnen

im aufgeblähten Zustande zur Darstellung gekommen, so fehlen die Epithelfalten, und gelangte das Labyrinth bei Verlust der Endolymph zur Conservirung, so zeigen sich Faltenbildungen in langgestreckter Form ziemlich reichlich, wie ich es besonders schön an dem Endolymphsack der Maus zu beobachten Gelegenheit hatte. Beim menschlichen Fötus sind es mehrere grössere faltig vorspringende Leisten im Halse des Ductus endolymphaticus, welche starke Vertiefungen zwischen sich einschliessen. An Querschnitten durch den Ductus springen dieselben an der oberen und unteren Fläche weit in den Binnenraum des Lumens vor. Ob diese Leisten verstreichbare Falten darstellen oder nicht, kann ich mit Hilfe meines zur Zeit vorliegenden Materiales nicht bestimmt entscheiden. (S. Fig. 8 Taf. IV.)

Ein weiteres eigenthümliches Verhalten bieten die Epithelzellen, aus denen der Ductus endolymphaticus hervorgeht, insoferne dar, als dieselben bei der ersten Anlage und in den ersten Entwicklungsstadien gleich gross sind, bei der Vergrösserung des Endolymphsackes aber ein verschieden starkes Wachstum und demnach eine ungleiche Grösse erlangen, welche an der Tafel III Berücksichtigung fand, allein an dieser zwanzigmal vergrösserten Darstellung nicht genügend zum Ausdruck gebracht werden konnte. Während anfänglich die Epithelzellen des Endolymphsackes kubische Formen haben, erfahren dieselben später, wie schon Kölliker und Boettcher angaben, Umwandlungen zu vollständigen Plattenepithelien. An jenen Abschnitten aber, wo die Säckchen mit Nerven in Verbindung treten, sind schon frühzeitig die cylindrischen Formen der Neuroepithelien zugegen. Die letzteren treten anfänglich als eine einfache Lage von Cylinderzellen auf, die sich erst später zu mehreren Lagen differenzirt. An dem Endolymphsack formt sich das kubische Epithel zu einem Plattenepithel um und zwar früher im Sack, als in dem Hals desselben und in den Vorhofsäckchen.

Eine besondere Würdigung verdient das Verhalten des Epithels in dem Fundus des Endolymphsackes, worauf ich weiter unten zurückkommen werde.

III. Die Abflusskanäle der Endolympe des häutigen Labyrinthes.

Nachdem ich zuerst an dem Fundus des Endolymphsackes der Katze verschieden grosse Fortsätze beobachtet hatte, prüfte ich die Schnittserien von Embryonenköpfchen verschiedener Thiere eingehender und fand konstante röhrenförmige Verlängerungen, welche an verschiedenen Stellen vom Fundus des Endolymphsackes ausgehen und sich in die Dura mater einsenken.

Da diese accessorischen Kanäle des Endolymphsackes nicht „an dem durch den Knochen hinziehenden Theil des Ductus endolymphaticus beginnen“, so können sie nicht, wie oben schon gesagt wurde, identisch sein mit jenen von Böttcher und Kölliker erwähnten epithelialen Nebenästen, welche diese Forscher am s. g. Hals des Ductus endolymphaticus beobachtet und beschrieben haben.

In der Tafel IV habe ich die Figur 1 halbschematisch nach den Schnitten dargestellt. In frühen Entwicklungsstadien beobachtet man nur eine einfache Röhre (Taf. V), die sich in einem weiter vorgeschrittenen Stadium so theilt, dass zunächst drei, dann vier und schliesslich sieben verschieden weite Röhren entstanden sind. Diese Röhren beginnen in der Umgebung des hinteren Endes des Ductus endolymphaticus trichterförmig, jedoch so, dass anfänglich nur eine einfache Ausbuchtung vorhanden ist, welche sich erst in geringer Entfernung von demselben in einzelne kleinere hintere, obere und mehrere grössere untere Röhren fortsetzt.

Die Art der Theilung wird auch an den Figuren 2, 3, 4

und 5 der Tafel IV erkannt, indem die Figura 2 den Anfangstheil der Ausstülpung des Saccus endolymphaticus darstellt, während in der Figur 3 schon vier, in der Figur 4 drei grössere und zwei kleinere Röhren aufgetreten sind. Die fünfte Figur ergibt, dass man es an tieferen Horizontalschnitten mit cylindrischen engen Kanälchen zu thun hat, welche ungleich weit, ziemlich dicht gedrängt an einander liegen.

Die Tafel V enthält in den Figuren 1—6 von dem jüngeren Katzentötus die einfache Röhre sowohl des rechten als auch des linken Saccus endolymphaticus.

Die Figur 7 der Tafel V stellt die Horizontalschnitte der Abflussröhren des Endolymphsackes vom Schweineembryo und die Figur 8 und 9 jene vom Ductus endolymphaticus des Rindsembryo dar.

An den Figuren 1 und 4 ergibt sich, dass der Anfangstheil des Ganges in der Nähe seiner Mündung am Fundus des endolymphatischen Sackes eine etwas plattgedrückte Form darbietet und demnach am Querschnitt eine länglich ovale Form zeigt. Nach abwärts kleiner werdend, behält er die erwähnte Form noch bei, um am untersten Ende in ein cylindrisches Röhren überzugehen.

Wie die eine einfache Röhre im früheren Entwicklungsstadium, ebenso nehmen auch die mehrfachen Kanälchen des älteren Embryo von oben nach unten an Dicke ab, und enden abgerundet in der Dura mater. Die sieben einzelnen Kanälchen grenzen mehr oder weniger dicht aneinander, indem die sie trennende Binde substanz schwach entwickelt und von dem übrigen Gewebe der Dura mater noch nicht differenzirt erscheint. Ihre symmetrische Anordnung auf beiden Seiten und ihre tief nach abwärts gehende Einsenkung in die Dura mater, sowie die oben von innen nach aussen übereinstimmend abgeplattete und unten regelmässig cylindrische Form sprechen für die Constanz der Bildung dieser Röhren-

chen und für eine ganz bestimmte morphologische und physiologische Bedeutung derselben.

Die Einlagerung derselben in die Dura mater und ihre aus dem Saccus endolymphaticus hervorgehende Entwicklung lassen a priori annehmen, dass ihre histologische Beschaffenheit nicht abweichen wird von jener des Ductus endolymphaticus selbst. Wie an diesen kann man anfänglich nur eine einfache epitheliale Röhre unterscheiden, an welcher die kubischen Zellen allmählig niedriger werden und an ihrer Aussenseite einen Beleg aus Bindschubstanz erhalten. Bei der Entstehung der Röhren schieben sich die aus kubischen Zellen bestehenden Cylinder mehr und mehr dorsalwärts und drängen immer tiefer in das lockere Gewebe der Dura mater ein.

Die einfachen, aus kubischen Zellen bestehenden Hohlzylinder werden grösser und länger und der Hohlraum des Saccus endolymphaticus setzt sich während ihres Wachstums in diese Epithelzylinder hinein fort. In den ersten Entwicklungsstadien zeigt somit der Querschnitt eines Kanälchens einen Epithelring, welcher ein helles Lumen umrahmt (S. Taf. IV und V.)

Für die Deutung dieser Kanälchen scheinen zwei Anordnungen von besonderem Interesse zu sein. Die erste Anordnung, die ich meine, bezieht sich auf das Verhalten der Epithelzellen am Fundus des Saccus endolymphaticus und die zweite betrifft die verhältnissmässig grossen Lymphräume, welche die Kanälchen von oben bis unten umschliessen und sich in die röhrenförmig angeordneten Lymphräume, welche sich den Abflussröhren des Endolymphsackes unmittelbar anreihen, fortsetzen.

a) Was zunächst die Epithelzellen des Endolymphsackes anlangt, so zeigen dieselben, wie schon Kölliker angegeben, von den beiden Säckchen im Vorhofe an, bis zu dem hintersten Abschnitt des Endolymphsackes, eine ziemlich regel-

mässige, wenn auch in vorgeschrittenen Entwicklungsstadien ungleich grosse Beschaffenheit. Man sieht am Fundus des Sackes einzelne Zellen und Zellengruppen, welche gegen den Binnenraum desselben vorrücken und andere, die die convexen kleinen Buchten des Sackes innen auskleiden. An einzelnen Stellen des dorsalen Endes des Blindsackes treten ebenfalls cylinderförmig gestaltete Verlängerungen auf, welche nur Rudimente der beschriebenen unteren Röhren darstellen. Von diesen Fortsätzen spricht meiner Meinung nach Reissner, wenn er über die feinen Mündungen des *Recessus labyrinthi* Angaben macht. Von den Faltenbildungen, welche zuweilen auch an Querschnitten eine cylindrische Form besitzen, unterscheiden sich diese Epithelfortsätze ganz wesentlich. Sie sind charakteristisch dadurch, dass in vorgeschrittenen Entwicklungsstadien die einzelnen Zellen derselben keine regelmässige Anordnung darbieten und hier sowohl, als auch in den beschriebenen Abflussröhren interepitheliale Lücken nachweisen lassen, welche mit den Lymphspalten in der *Dura mater* direkt communiciren. An keiner Stelle des endolymphatischen Ganges zeigen die einzelnen Zellen so weite Abstände und Unregelmässigkeiten in ihrem gegenseitigen Verhalten, als in dem hinteren Ende desselben, das man bisher blind endigen liess. Während in dem Säckchen des Vorhofes, dem Halse und Körper des Endolymphsackes bei grösseren Embryonen die Epithelzellen, durch Kittsubstanz innig mit einander vereinigt, eine regelmässige Anordnung haben, zeigen sich in dem Fundus des Sackes stellenweise grössere Abstände der einzelnen Zellen von einander.

Hier befindet sich demnach eine siebförmig durchbrochene Stelle des Sackes, welche ich nicht anders deuten kann, als dass dieselbe der Endolymph Durchlass nach den Lymphspalten und somit nach Lymphgefässen der *Dura mater* gewährt. An den Horizontalschnitten eines etwa 3 Monat alten

menschlichen Fötuskopfes zeigen sich an dem hintersten Ende des Endolymphsackes scharf abgegrenzte Lücken, welche sich in die subduralen Lymphspalten medialwärts am Sinus sigmoideus fortsetzen. Das allmähliche Kleinerwerden der kubischen Zellen spricht für direkte Fortsetzung des Sackes in die Lymphbahnen.

b) Die Lymphräume und Lymphspalten in der Umgebung des dorsalen Endes des Endolymphsackes sowohl, als auch um die beschriebenen Abflusskanälchen herum, müssen an allen Schnittserien nicht nur bei der Katze, sondern auch bei anderen Säugethieren sofort in die Augen fallen. In der Nähe des Endolymphsackes stellen dieselben lichte, weite Räume dar, welche unterhalb des Lymphsackes in röhrenförmig angeordnete Bahnen übergehen.

In Figur 6 Tafel IV ist eine genaue Copie dieser subduralen Lymphspalten wiedergegeben, von denen die Mehrzahl derselben als Querschnitte von dünnwandigen Röhrenchen auftreten. Auch an der noch einfachen Abflussröhre des Endolymphsackes bei einem jüngeren Katzenembryo von 22 mm Länge sind die grossen weiten Lymphbahnen so angeordnet, wie sie in der Tafel V Figur 1—10 wiedergegeben sind. Sie umrahmen die Röhrenchen allseitig und stellen unregelmässige weite Scheiden derselben dar, so dass die epithelialen Abflussröhrenchen des Endolymphsackes von grossen weiten Lymphscheiden vollständig umgeben sind und die Bindesubstanz der Dura mater erst an diese Scheiden sich anschliesst.

Alle diese Lymphräume müssen ja schon frühzeitig in Funktion kommen und in dem Verhältniss, als die Differenzierung des häutigen Labyrinthes fortschreitet und alle Räume desselben sich erweitern, muss eine Bewegung in der Strömung der Lymphe sowohl, als auch in der Endolymph, die sich unzweifelhaft kontinuierlich erneuert, stattfinden. Schon frühzeitig müssen diese Apparate in Funktion treten und daher

sind die perilymphatischen Bahnen im Embryo relativ mehr ausgebildet, als nach dem vollständigen Aufbau der Gehörapparate.

Kritische Schlussbetrachtung.

Schon aus der Beschreibung der an dem Ductus endolymphaticus angebrachten Kanälchen und ihrer Beziehungen zu den Lymphbahnen geht hervor, dass man es hier mit konstant vorkommenden Gebilden zu thun hat, welche eine zweifache Deutung zulassen:

1) Wie schon im Eingang dieser Besprechung angegeben wurde, fasse ich dieselben als die Abflusswege für die Endolymph des häutigen Labyrinthes auf und

2) dürfen dieselben als die verkümmerten Anhänge des häutigen Labyrinthes in der hinteren Schädelgrube betrachtet werden, welche z. B. bei den Elasmobranchiern ausgebildet bis an die Kopfoberfläche reichen. Dieselben besitzen eine sehr variable Form und Grösse und gelangen, wie bei *Phylodactylus europaeus* selbst über die Grenze des Schädels hinaus.

Was zunächst die Deutung der Kanälchen als Abflusswege für die Endolymph angeht, muss zunächst daran erinnert werden, dass schon Cotugno bei seinen Injectionsversuchen „Gefässchen, Venulae lymphaticae“ zur Darstellung brachte und Weber-Liel ebenfalls bei Injektionen wahrgenommen hat, dass an dem Fundus des Saccus endolymphaticus kleine Kanälchen zur Füllung gelangten, welche in die Dura mater hinein verfolgt werden konnten. Es ist naheliegend, dass man derartigen Injektionsergebnissen mit Misstrauen begegnet, um so mehr, wenn man die Schwierigkeit bedenkt, welche für eine abgegrenzte Injektion des Labyrinthes gegeben ist. Die peri- oder endolymphatischen Räume mit Sicherheit durch eine Injektionsmasse zur Füllung

zu bringen, ohne dass von der einen Bahn in die andere die Masse übertritt, kann nur ein Spiel des Zufalles, aber nicht der Berechnung sein. Auch dem Kundigsten und Geschicktesten wird es schwer fallen, eine Injektion in die Säckchen oder in die häutigen Bogengänge so auszuführen, dass z. B. nur die endolymphatischen Räume ohne Grenzüberschreitung der Bogengänge, ohne Zerreiſung der Säckchen sich füllen. Leichter sind die perilymphatischen Räume für eine Injektion zugänglich; denn dieselben sind nach der Eröffnung eines knöchernen Bogenganges oder des Vorhofs sofort freigelegt und mit einer zugespitzten Glasröhre oder der Kanüle einer Injektionsspritze leicht zu erreichen. Am leichtesten können dieselben nach der Methode Hasse's vom sekundären Trommelfell aus injicirt werden.

Alle bisherigen Bemühungen, die Abflusswege für die Endolympe aufzudecken, lieferten daher keine in allen Beziehungen befriedigende Resultate.

Hasse's morphologische Studien führten diesen Autor anfänglich zu der Annahme, dass der Saccus endolymphaticus mit den Lymphbahnen des Subduralraumes communiciren, während er auf Grund späterer Forschungen diese Anschauung als nicht zulässig erachtete und es mit Schwalbe, welcher auch mit Hilfe von Injektionen den perilymphatischen Raum von den Subduralräumen aus füllte, für wahrscheinlich hielt, dass die Endolympe in den Arachnoidealscheiden der zu dem häutigen Labyrinth gelangenden Nerven und Gefäße ihren Abfluss finde. Die Endolympe müsste nach dieser Auffassung durch das Neuroepithel und somit in den interepithelialen Räumen nach dem inneren Gehörgang und von diesem aus nach den Lymphbahnen der Schädelhöhle gelangen.

Die bisherige Annahme, dass der Saccus endolymphaticus bei den höheren Wirbelthieren blind endige, ist aber nach der oben gegebenen Beschreibung der Kanälchen am

sind die perilymphatischen Bahnen im Embryo relativ mehr ausgebildet, als nach dem vollständigen Aufbau der Gehörapparate.

Kritische Schlussbetrachtung.

Schon aus der Beschreibung der an dem Ductus endolymphaticus angebrachten Kanälchen und ihrer Beziehungen zu den Lymphbahnen geht hervor, dass man es hier mit konstant vorkommenden Gebilden zu thun hat, welche eine zweifache Deutung zulassen:

1) Wie schon im Eingang dieser Besprechung angegeben wurde, fasse ich dieselben als die Abflusswege für die Endolymph des häutigen Labyrinthes auf und

2) dürfen dieselben als die verkümmerten Anhänge des häutigen Labyrinthes in der hinteren Schädelgrube betrachtet werden, welche z. B. bei den Elasmobranchiern ausgebildet bis an die Kopfoberfläche reichen. Dieselben besitzen eine sehr variable Form und Grösse und gelangen, wie bei *Phylodactylus europaeus* selbst über die Grenze des Schädels hinaus.

Was zunächst die Deutung der Kanälchen als Abflusswege für die Endolymph angeht, muss zunächst daran erinnert werden, dass schon Cotugno bei seinen Injectionsversuchen „Gefässchen, *Venulae lymphaticae*“ zur Darstellung brachte und Weber-Liel ebenfalls bei Injektionen wahrgenommen hat, dass an dem Fundus des *Saccus endolymphaticus* kleine Kanälchen zur Füllung gelangten, welche in die *Dura mater* hinein verfolgt werden konnten. Es ist naheliegend, dass man derartigen Injektionsergebnissen mit Misstrauen begegnet, um so mehr, wenn man die Schwierigkeit bedenkt, welche für eine abgegrenzte Injektion des Labyrinthes gegeben ist. Die peri- oder endolymphatischen Räume mit Sicherheit durch eine Injektionsmasse zur Füllung

zu bringen, ohne dass von der einen Bahn in die andere die Masse übertritt, kann nur ein Spiel des Zufalles, aber nicht der Berechnung sein. Auch dem Kundigsten und Geschicktesten wird es schwer fallen, eine Injektion in die Säckchen oder in die häutigen Bogengänge so auszuführen, dass z. B. nur die endolymphatischen Räume ohne Grenzüberschreitung der Bogengänge, ohne Zerreißung der Säckchen sich füllen. Leichter sind die perilymphatischen Räume für eine Injektion zugänglich; denn dieselben sind nach der Eröffnung eines knöchernen Bogenganges oder des Vorhofs sofort freigelegt und mit einer zugespitzten Glasröhre oder der Kanüle einer Injektionsspritze leicht zu erreichen. Am leichtesten können dieselben nach der Methode Hasse's vom sekundären Trommelfell aus injicirt werden.

Alle bisherigen Bemühungen, die Abflusswege für die Endolymph aufzudecken, lieferten daher keine in allen Beziehungen befriedigende Resultate.

Hasse's morphologische Studien führten diesen Autor anfänglich zu der Annahme, dass der Saccus endolymphaticus mit den Lymphbahnen des Subduralraumes communiciren, während er auf Grund späterer Forschungen diese Anschauung als nicht zulässig erachtete und es mit Schwalbe, welcher auch mit Hilfe von Injektionen den perilymphatischen Raum von den Subduralräumen aus füllte, für wahrscheinlich hielt, dass die Endolymph in den Arachnoidealscheiden der zu dem häutigen Labyrinth gelangenden Nerven und Gefäße ihren Abfluss finde. Die Endolymph müsste nach dieser Auffassung durch das Neuroepithel und somit in den interepithelialen Räumen nach dem inneren Gehörgang und von diesem aus nach den Lymphbahnen der Schädelhöhle gelangen.

Die bisherige Annahme, dass der Saccus endolymphaticus bei den höheren Wirbelthieren blind endige, ist aber nach der oben gegebenen Beschreibung der Kanälchen am

Fundus des Saccus endolymphaticus nicht mehr haltbar. Während der Entwicklung des häutigen Labyrinthes lässt sich der Nachweis liefern, dass

1) der Recessus labyrinthi, aus welchem der Saccus endolymphaticus hervorgeht, die Grenze dieses Sackes in Form von Röhren überschreitet und

2) mittelst interepithelialer Spalten und auch grösserer Lücken an die Lymphbahnen unmittelbar angrenzt resp. in dieselben sich direkt fortsetzt.

Die schönen Forschungsergebnisse von Hasse und Retzius, welche für viele niedere Wirbelthiere festgestellt haben, dass der endolymphatische Gang bis an die Grenze des Schädels reicht und diese auch weit überschreitet, mussten einen Zweifel über den blinden Abschluss des Saccus endolymphaticus bei höheren Wirbelthieren wachrufen. Der Nachweis der direkten Kommunikation des Endolymphsackes mit den subduralen Lymphbahnen bei vielen Thieren und dem Menschen ist unzweifelhaft geliefert und derselbe schliesst denn auch die Antwort für die Art des Abflusses der Endolympe in sich ein.

Boettcher hatte hervorgehoben: „dass der Recessus labyrinthi sich gerade dadurch wesentlich von den übrigen Theilen der Labyrinthblase unterscheidet, dass sich in seiner Umgebung kein accessorischer Hohlraum entwickle. Der epitheliale Kanal verwachse allseitig mit seiner Umgebung und erscheine nach erfolgter Verknöcherung in der Felsenbeinpyramide von dem Periost des knöchernen Aquaeductus vestibuli und an seinem hinteren blinden Ende von der Dura mater dicht umschlossen.“

Diese Angaben des verdienstvollen Autors können nur für gewisse Stellen des Ductus endolymphaticus auf Geltung

Anspruch machen. Denn in dem Knorpel oder dem späteren Knochenkanal der Pars petrosa steht der Ductus endolymphaticus nicht nur mit dem Perichondrium, dem späteren Periost, sondern auch mit den Gefäßen im knöchernen Aquaeductus vestibuli und mit den perilymphatischen Bahnen in demselben in Zusammenhang. Der mittlere Abschnitt des Saccus endolymphaticus vereinigt sich an seiner medialen dorsalen Fläche mit der Dura mater so innig, dass beide an dem Embryo einer Katze von 75 mm Länge nicht scharf von einander abgrenzt sind. Die laterale vordere Wand dagegen geht in höheren Entwicklungsstadien mit dem Periost der Pars petrosa eine innige Verschmelzung ein, und das ganze hintere Ende des Sackes ist in eine mächtige Schichte Bindschubstanz, welche von zahlreichen Lymphspalten durchsetzt ist, eingelagert. (S. Fig. 6 Taf. IV.)

An einer Stelle tritt der Fundus des endolymphatischen Sackes so mit dem Sinus sigmoideus in Contact, dass die Wände beider mit einander innig vereinigt sind und der Sack von dem Sinus eine Impression erhält.

Im Innern des Endolymphsackes begegnet man zuweilen verschieden geformten, netzartig angeordneten Zügen, welche von einer Wand zur anderen gelangen und meiner Meinung nach nur als Gerinnungsprodukte der Endolymph, nicht aber als bindegewebige Stränge angesehen werden dürfen. Es liegen hier Bildungen vor, wie sie im Innern der Säckchen ganz gewöhnlich zur Beobachtung gelangen.

Wenn meine Beobachtungen die einfachste Deutung erfahren, so ist die nächstliegende die, dass die Abflusswege für die Endolymph in den beschriebenen Kanälchen vorliegen und eine ganze Reihe von Anordnungen in der Schnecke, den Säckchen mit den Bogengängen und dem Saccus endolymphaticus finden eine ungezwungene Erklärung.

Dass die Endolymph ebenso wie der Liquor cerebrospinalis eine kontinuierliche Erneuerung erfährt, darf a priori

angenommen werden, und es muss demnach auch für einen einfachen Abflussweg Vorkehrung getroffen sein, und dieser ist meiner Auffassung nach gegeben in der Beziehung der kleinen Röhrchen des Endolymphsackes zu den Lymphspalten und Lymphräumen der subduralen Schichte der Dura mater ganz ähnlich, wie der in den Hirnhöhlen und dem Canalis centralis des Rückenmarkes befindliche Liquor cerebrospinalis durch das Foramen Magendii und die Aperturæ laterales ventriculi quarti (Key und Retzius) Abflusswege nach aussen in die Lymphbahnen der Umhüllungen des centralen Nervensystems findet. Die genannten Oeffnungen sowohl, als auch der von mir in meinen Vorlesungen schon seit vielen Jahren besprochene, von Merkel und Mierzejewsky beschriebene längliche Spalt am Unterhorn des Seitenventrikels stellen Communicationen der aus dem Ectoderm hervorgehenden Höhlen des Centralnervensystems mit den äusseren Lymphbahnen dar.

Nach meiner Auffassung versteht man auch die Bedeutung des Canalis reuniens, welcher die Lymphe aus dem Ductus cochlearis in das runde Säckchen und von diesem in den Endolymphsack abführt.

Ebenso wird auch klargelegt, warum der Utriculus ebenso, wie das runde Säckchen nicht nur beim Embryo, sondern auch bei den erwachsenen Wirbelthieren und dem Menschen eine Communication mit dem Endolymphsack besitzt und warum dieser Sack ausserhalb der Pars petrosa, ausserhalb der knöchernen Kapsel des Gehörorganes seine Lage hat. Derselbe konnte keine günstigeren Beziehungen zu den Lymphbahnen haben, als an jener Stelle, wo auch ein Theil der perilymphatischen Räume des inneren Abschnittes des Gehörorganes in die subduralen Lymphgefässe sich fortsetzen.

Die wohlbegründete Annahme von Boettcher, dass der Abfluss der Perilymphe wesentlich durch den Aquæductus cochleae, an welchem der genannte Autor diesen und den Canalis venosus cochleae unterscheidet, stattfindet, an

welch' ersterem das Endothelhäutchen der Scala tympani direkt in die Wandung des Lymphgefässstammes übergehe, spricht nicht gegen die über allen Zweifel festgestellte Thatsache, dass der perilymphatische Gang im Aquaeductus vestibuli cartilagineus oder dem späteren osseus nach den Subdural-Räumen sich fortsetzt.

Dass der Saccus endolymphaticus als elastische Blase nebenbei auch noch eine physiologische Bedeutung für die Ausgleichung von Druckdifferenzen im Labyrinth hat, dürfte aus seiner Form und Grösse geschlossen werden. Eine einfache epitheliale Röhre wäre ja für den Abfluss der Endolymph auch genügend gewesen, während der Recessus labyrinthi sich bei allen bis jetzt untersuchten höheren Wirbelthieren und dem Menschen zu einer sackartigen Erweiterung von relativ bedeutenden Dimensionen ausbildet. Wäre dieser Endolymphsack nicht in der Schädelhöhle, sondern im Innern des Labyrinthraumes angebracht, so könnten sich Druckdifferenzen bei Vermehrung oder Verminderung der Endolymph schwerer ausgleichen, als im Innern der Schädelhöhle, wo Blut und Lymph leichter entweichen, dies um so mehr, wenn der Endolymphsack eine direkte Beziehung zu den Gefässbahnen hat.

Nahe liegend ist die phylogenetische Deutung der beschriebenen Bildungen am Saccus endolymphaticus.

Nachdem für viele niedere Wirbelthiere der Nachweis erbracht ist, dass die Endolymphsäcke des Gehörorganes nach der Schädelhöhle und selbst über deren Grenze hinaus sich fortsetzen, so können die beschriebenen Kanälchen mit dem Saccus endolymphaticus bei den höheren Wirbelthieren, welche die knöcherne Kapsel des inneren Gehörorganes auch überschreiten, als rudimentäre, homologe Bildungen jener bekannten grossen Endolymphkanäle der niederen Wirbelthiere aufgefasst worden. Freilich bleiben auch hier noch Räthsel in grosser Zahl bestehen. Während Retzius bei den Elas-

mobranchiern die direkte Kommunikation der Endolymphsäcke mit der Kopfoberfläche nachgewiesen hat, münden dieselben bei sehr vielen Thieren nicht an der äusseren Haut, sondern stehen im Innern mit Ableitungsbahnen der Endolymph in Zusammenhang und dieser Zusammenhang bedarf mehrfach noch der Klarstellung.

Beschreibung der Tafeln.

Tafel III.

Horizontalschnitt durch den Kopf eines Katzenembryos 20/l vergrössert. Der ganze Ductus endolymphaticus mit dem Utriculus und dem Sacculus rotundus sind allseitig sichtbar. Die Abbildung stellt eine genaue Copie des Präparates dar.

- 1) Der Knorpel der Pars petrosa.
- 2) Utriculus.
- 3) Sacculus rotundus.
- 4) und 5) Kommunikationen derselben mit dem Ductus endolymphaticus.
- 6) Erweiterter Hals des Ductus endolymphaticus.
- 7) Isthmus des Ductus endolymphaticus.
- 8) Fundus des Ductus endolymphaticus.
- 9) Häutige Bogengänge des Labyrinthes.
- 10) Sinus sigmoideus.

Tafel IV.

Fig. 1. Schematische Darstellung des Saccus endolymphaticus mit seinen Fortsätzen nach einem Präparat vom Katzenembryo.

- 1) Fundus des Saccus endolymphaticus.
- 2) Eine kleine kanalartige Ausbuchtung am hinteren Ende des Fundus.
- 3) Eingänge in die unteren accessorischen Abflusskanäle.
- 4) Die sich theilenden Abflusskanälchen.
- 5) Bindesubstanz der Dura mater, in welche der Saccus endolymphaticus und seine Fortsätze eingelagert sind.
- 6) Ein Abflusskanälchen an der oberen Wand.

Fig. 2. Horizontaler Schnitt unter dem Saccus endolymphaticus, resp. Querschnitte der accessorischen Abflusskanäle nach einem Präparat vom Katzenembryo.

- a) Querschnitt an dem trichterförmigen Eingang in die Kanälchen.

Fig. 3. Horizontalschnitt unterhalb des Sackes, resp. Querschnitt der Kanälchen noch tiefer unten, nachdem die Theilung in drei grössere b, und ein kleineres c, Kanälchen stattgefunden hat. Nach demselben Objekt wie Fig. 2.

Fig. 4. Horizontalschnitt desselben Objektes unterhalb des Sackes, resp. Querschnitt der Kanälchen, nachdem sich eine Theilung bis fünf vollzogen hat. (d. e.)

Fig. 5. Horizontalschnitt wie oben mit einer siebenfachen Theilung der Kanälchen, welche grössere (f) und kleinere (g) Durchmesser besitzen.

Die Figuren 2—6 sind Kopfdurchschnitten eines 35 mm langen Katzenembryos entnommen.

Fig. 6. Nach einem Horizontalschnitt des Kopfes eines Katzenembryo unter den Kanälchen.

- 1) Knochenbildende Zellschichte.
- 2) Zellenlage, welche die innere Fläche der Dura mater, resp. das parietale Blatt der Arachnoidea bildet.
- 3) Mächtige Entwicklung der Dura mater und der lockeren subduralen Schichte.
- 4) Grosse, meist cylindrisch erscheinende Lymphräume, welche in der Nähe des Saccus endolymphaticus weite Scheiden um die Abflusskanäle bilden.
- 5) Querschnitt des Sinus sigmoideus s. transversus.

Fig. 7. Schematische Darstellung der Endolymphbahnen des häutigen Labyrinthes mit Einschluss des Ductus cochlearis.

Die Pfeile deuten die Wege an, welche die Endolympe bei ihrem Abfluss nach den Lymphgefässen hin nimmt.

- 1) Ductus cochlearis.
- 2) Canalis reuniens.
- 3) Sacculus rotundus.
- 4) Utriculus.
- 5) Bogengang.
- 6) Kanälchen des Sacculus rotundus für den Endolymphsack.
- 7) Kanälchen des Utriculus für den Endolymphsack.
- 8) Hals des Ductus endolymphaticus.
- 9) Fundus des Endolymphsackes.
- 10) Kleine kanalartige Verlängerung des Endolymphsackes.
- 11) Abflusskanälchen, welche sich in die Lymphbahnen fortsetzen.

Fig. 8. Querschnitt des Ductus endolymphaticus innerhalb des Knorpels, kurz vor dem Austritt desselben aus dem Vestibulum.

- 1) Obere Längsfalten querdurchschnitten.
- 2) Untere Längsfalten.
- 3) Ductus perilymphaticus.
- 4) Blutgefäss.

Tafel V.

Querschnitte der accessorischen Abflusskanäle des Endolymphsackes verschiedener Säugethiere.

Fig. 1, 2 und 3. Horizontalschnitte, entnommen von einfachen Kanälchen des rechten Gehörorganes eines 22 mm langen Katzenembryo. Die erste Figur stellt den trichterförmigen Eingang zu dem in diesem Entwicklungsstadium einfachen Kanälchen dar.

- a) Epithelialer oval geformter Kanal.
- b) Mittlerer Abschnitt des Kanälchens.
- c) Querschnitt des Kanälchens in der Nähe seines unteren Endes. Der Buchstabe *g* deutet auf kleine Lymphspalten.

Fig. 4, 5 und 6 stellen Querdurchschnitte des einfachen Kanälchens des linken Gehörorganes desselben Katzenembryos dar, dem die Figuren 1, 2 und 3 entnommen sind. *d, e* und *f* stellen den Querdurchschnitt des einfachen Abflusskanales dar. In Form und Grösse stimmen dieselben mit jenen Schnitten vom rechten Gehörorgan überein.

Die Buchstaben *h, i* und *k* deuten auf die grossen Lymphräume hin, welche das einfache Rohr in seiner ganzen Ausdehnung umgeben.

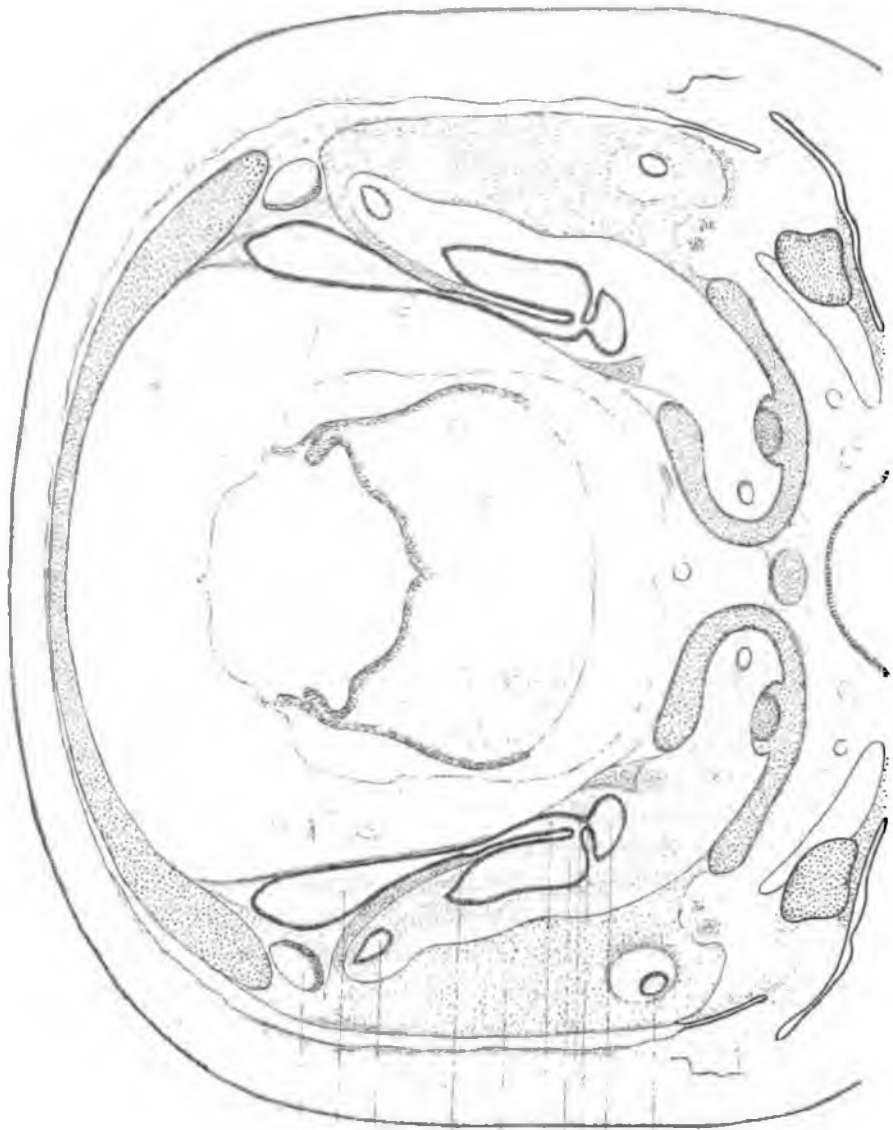
Fig. 7. Querdurchschnitte der Abflusskanälchen des Ductus endolymphaticus von einem 43 mm langen Schweinsembryo.

In den noch aus Zellen bestehenden Schichten, welche den Saccus endolymphaticus umgeben, erscheinen die kleineren (*l*) und grösseren Kanälchen (*m*) quer durchschnitten.

Fig. 8 und 9 stellen die querdurchschnittenen Kanälchen vom Saccus endolymphaticus eines 30 mm langen Rindsembryo dar. Der Buchstabe *n* deutet auf die fünf Röhrrchen hin, welche in noch geringer Entfernung von dem Sack auf dem Querschnitt getroffen sind. Der Buchstabe *o* bezeichnet die drei Endausläufer der Röhrrchen.

Fig. 10. Hinteres Ende des Endolymphsackes vom 3 Monat alten menschlichen Fötus 184/1.

- 1) Kubisches Epithel des Endolymphsackes.
- 2) Bindegewebe des Sackes und der Dura mater.
- 3) Scharfe Grenze des Epithels mit einer Spalte, welche sich
- 4) in die Lymphspalten fortsetzt.



10
8
9
7
1
6
4
3
9

10

*Sitz. Ber. d. k. b. Akad. d. W.
math. phys. Cl. 1887.*

C.F.
Joh.

Lith.

der Endolymphe des mueren Ohrs.

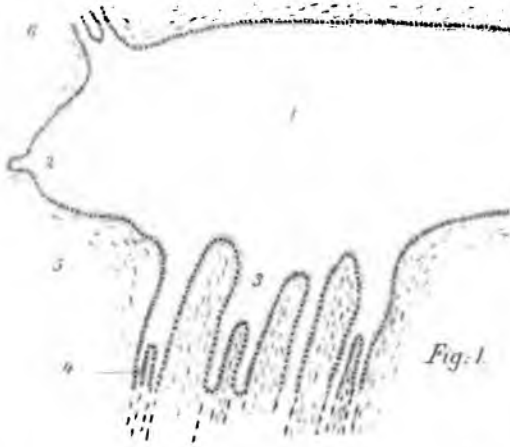
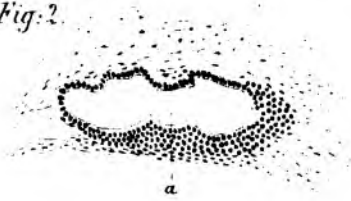


Fig. 1.

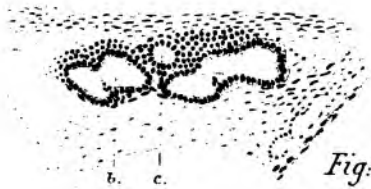


Fig. 8.

Fig. 2.



a



b. c.

Fig. 3.

Fig. 6.

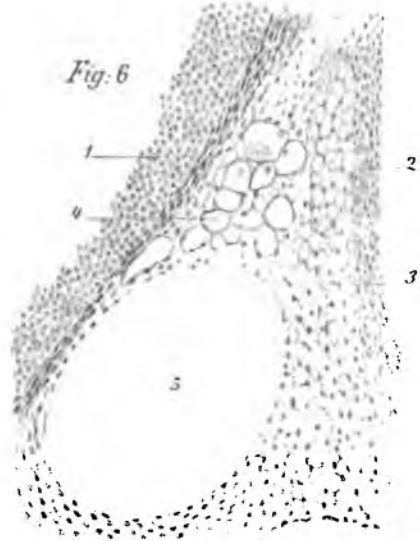
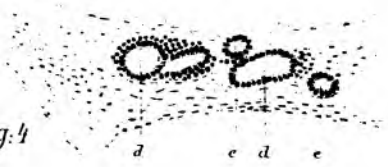
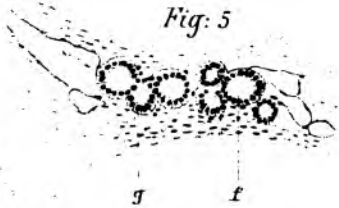


Fig. 4.



a e d e

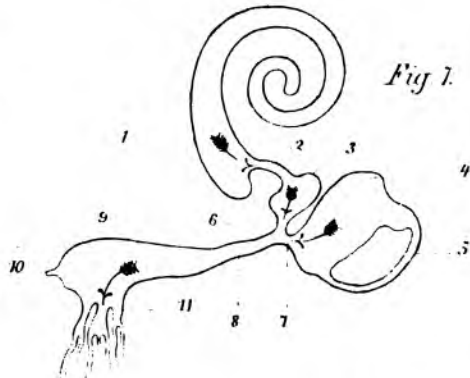
Fig. 5.

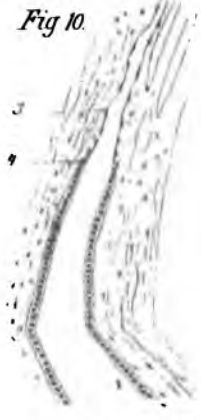
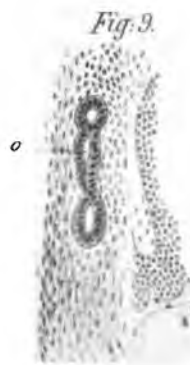
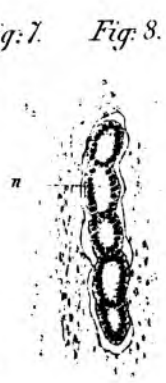
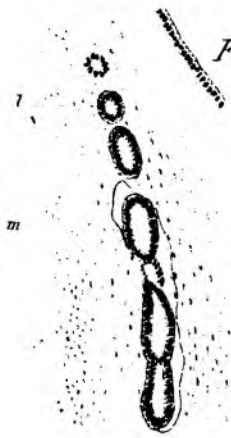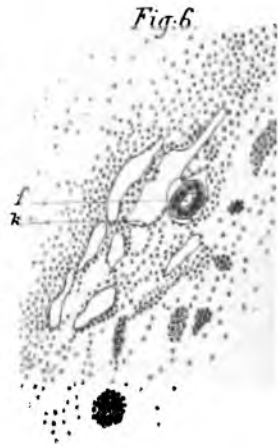
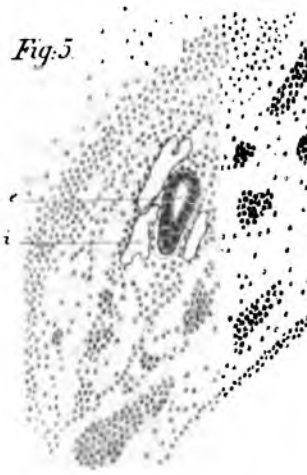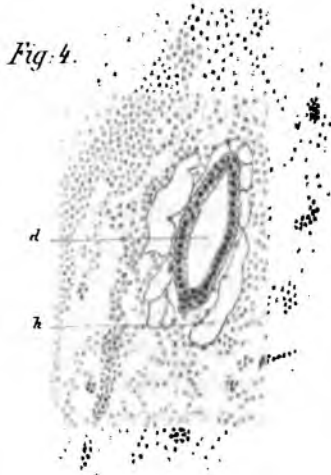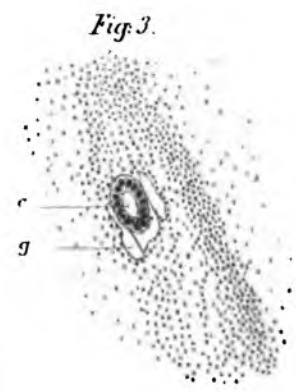
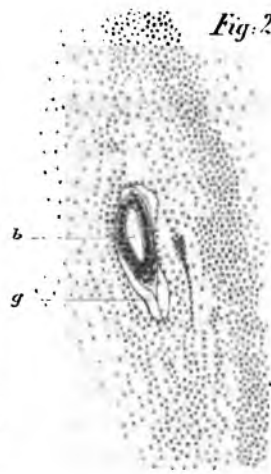
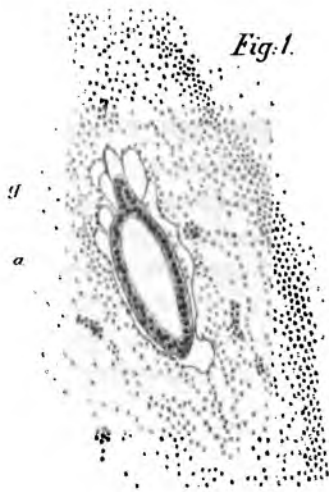


g

f

Fig. 7.





ZOBODAT - www.zobodat.at

Zoologisch-Botanische Datenbank/Zoological-Botanical Database

Digitale Literatur/Digital Literature

Zeitschrift/Journal: [Sitzungsberichte der mathematisch-physikalischen Klasse der Bayerischen Akademie der Wissenschaften München](#)

Jahr/Year: 1888

Band/Volume: [1887](#)

Autor(en)/Author(s): Rüdinger Nikolaus

Artikel/Article: [Ueber die Abflusskanäle der Endolymphe des inneren Ohres 455-476](#)