Zur Physiognomik des embryonalen Katzengesichtes.

Von A. Fleischmann.

Aus dem zoologischen Institut der Universität Erlangen.

Nachstehend gebe ich einen kurzen Bericht über die Untersuchungen, welche der prakt. Zahnarzt Dr. H. E. Pohlmann im hiesigen zoologischen Institute durchgeführt hat, um die Frage nach der Existenz und Verwachsung der Gesichtsfortsätze zu klären.

I. Das Larvengesicht.

1. Periode.

Sehr kleine Embryonen entbehren des Gesichtes. Das geringe Volumen ihres Kopfes verbietet die Modellierung des äußeren Reliefs. Die Vorderhirnwölbung allein (Fig. 1) drückt dem Kopf sein charakteristisches Larvengepräge auf.

Fig. 1.

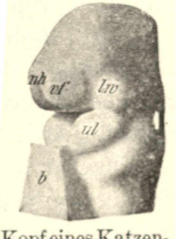

Kopf eines Katzenembryos 1,6 mm Kopfl. 18/1.

Zu beiden Seiten der vom Vorderhirn veranlaßten Wölbung sind kleine hügelartige Vorsprünge, die sog. „Oberkieferfortsätze“ (lw), unterhalb derselben zwei weitere Hügel (ul), die sog. „Unterkieferfortsätze“. Zwischen ihnen liegt eine ungefähr dreieckige Grube, aus der sich später der Lippenmund und die eigentliche Mundhöhle entwickeln werden.

Da in den jungen Stadien noch keine Skeletanlagen auftreten, halte ich es für richtiger, die Bezeichnungen von den Regionen des Gesichtes zu nehmen, die sich aus den kleinen Embryonalhügeln entwickeln. Ich werde daher statt „Oberkieferfortsatz“ künftig Lippenwangenwulst (lw), statt „Unterkieferfortsatz“ die Bezeich-

nung Unterlippenwulst (ul) gebrauchen. Der Ausdruck „Wulst“ ist vorzuziehen, weil es sich nicht um wirkliche „Fortsätze“, sondern um ganz leise Modellierungen der Kopffläche handelt, die in der folgenden Zeit nicht kräftiger vorspringen, sondern abflachend in die Breite wachsen. Sie sehen freilich an den Modellen sehr kräftig aus, allein man muß bedenken, daß alle Figuren durch die Vergrößerungszahl zu dividieren sind, will man eine rechte Anschauung der reellen Kleinheit ihres Details erhalten.

Fig 2.

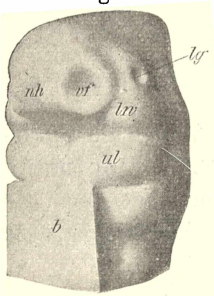

Kopf eines Katzenembryos 2,3 mm Kopfl. 18/1.

Bei dem Embryo II (Fig. 2), ist das Volumen des Kopfes gestiegen und die Gesichtsgegend transversal gewachsen. Dadurch sind die einzelnen Abschnitte deutlicher ausgeprägt. Man sieht noch die fünf Wülste in der Umrahmung der Mundgrube. Am meisten treten die Unterlippenwülste (ul) hervor, welche wie bei Modell 1 durch eine seichte **V**-förmige Einkerbung geschieden sind. Die Kerbe hat früher die Deutung veranlaßt, daß die Unterlippe durch mediane Verwachsung zweier symmetrischer Hälften (= Unterkieferfortsätze) entstehe. Mir scheint es aber richtiger, die Unterlippenanlage als einheitlichen Bügel aufzufassen, wie sie dem nicht voreingenommenen Blicke an dem Modell (Fig. 2) entgegentritt, und die bisher als getrennte Unterkieferfortsätze gedeuteten Wülste als Auswölbung ihrer lateralen Zonen anzusehen.

Der vordere Rand der Mundgrube, die spätere Oberlippe ist ebensowenig wie im vorigen Stadium skizziert, nur lateral an den Mundwinkeln ist sie als Lippenwangenwulst (lw) angelegt. Zwischen diesen ladet die breite Stirnhaube (nh) aus, welche durch das dicht anstoßende Vorderhirn vorgewölbt ist. In der weiteren Entwicklung sieht man aber nicht die Stirne, sondern den Schnauzenteil daraus entstehen; denn die enge Nachbarschaft des Vorderhirns ist nur ein vorübergehender, embryonaler Charakter, der sehr bald durch die Ausbildung der Nasenschläuche und der Augen aufgehoben wird, so daß das Vorderhirn weit vom Ektoderm der sog. Stirnhaube abrückt. Ich lege daher auf den Umstand, daß jetzt die flachen Riech-

felder (rf), später die Nasenlöcher (l) in dieser Gegend liegen, den Nachdruck und gebrauche statt „Stirnhaube“ den Ausdruck „Nasenhaube“ (nh).

Die unterhalb der Riechfelder einwärts ziehende, ungefähr dreiseitige Ektodermwand ist die gemeinsame Anlage des künftigen Munddaches und des unter den Nasenlöchern entstehenden Lippenabschnittes. Da die Mundhöhle überhaupt noch nicht als wirkliche Binnenhöhle des Kopfes ausgestaltet ist, so bildet ihr Dach die Unterfläche der jetzt durch das Vorderhirn aufgetriebenen Nasenhaube (nh) und man sieht von außen bis an die Hypophyse. Die flachen Riechgruben erstrecken sich nicht auf das Munddach, wie die älteren Autoren einstimmig angegeben haben. An der lateralen Fläche, dorsal über den Riechfeldern sind die Linsengruben (lg) angelegt.

Alles in allem genommen sind an dem kleinen Kopfvolumen wenige Teile räumlich und morphologisch ausgebildet. Die andern, jetzt nicht sichtbaren Abschnitte mögen potentiell vorhanden sein, werden jedoch erst nach stärkerem Wachstum der gesamten Kopfanlage sichtbar.

Weil die Spalten des embryonalen Gesichtes in der pathologischen und chirurgischen Literatur eine so wichtige Rolle spielen, will ich ausdrücklich hervorheben, daß die Modelle und die ihnen zugrunde liegenden Querschnittserien gar keine Spur wirklicher Trennungsspalten zeigen. Die ganze Gesichtsfläche ist von einer zusammenhängenden Ektodermschicht bedeckt, die unter der Nasenhaube (nh) zur Mundgrube (mg) eingebuchtet und lateral in Form von Buckeln (lw, ul) vorgetrieben ist. Infolge dieses Reliefs sind natürlich die Grenzen zwischen den Buckeln als flache Furchen eingeschrieben; die älteren Autoren hielten diese irrtümlich für „Trennungsspalten“, obwohl es seichte Rinnen der Außenfläche sind, welche nicht gleich Spalten in die Masse des Kopfes eingreifen. Eine Verwachsung derselben könnte niemals stattfinden, weil die ektodermale Gesichtsmaske von allem Anfang an als eine einheitliche Decke über die inneren Organe, speziell das Vorderhirn und den Vorderdarm samt dem spärlichen Mesoderm gebreitet ist. Daher ist es höchste Zeit, daß die Mediziner mit dem alten Irrtum von den Gesichtsfortsätzen und ihrer Verwachsung endgültig brechen.

Bei einem Embryo von 8 mm Sstl. (Fig. 3) hat das Kopfvolumen bedeutend zugenommen. Die transversale Ausdehnung der Gesichtsmaske ist auf das Doppelte des Maßes von Modell 2 gestiegen. Wenn man das Modell 3 mit Modell 1 und 2 vergleicht, so begreift man, warum die Wangenlippen- und Unterlippenbuckel (lw und ul) bei den kleinen Embryonen so sehr auffallen. Es ist eben die Medianzone zwischen den Buckeln ganz außerordentlich schmal. Beim Embryo des Modells 3 aber sind die seitlichen Buckel durch die Verbreiterung des medialen Gesichtsstreifens (nlf) besser voneinander entfernt und imponieren, trotzdem sie größer wurden, nicht mehr so sehr. An der oberen Begrenzung der breiten Mundgrube ist wenig geändert.

Fig. 3.

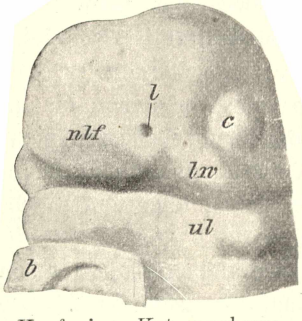

Kopf eines Katzenembryos 3,3 mm Kopfl. 18/1.

Lateral bildet die Unterlippe (ul) immer noch die größte Auswulstung der Gesichtsfläche. Davor liegt der Wangenwulst (lw) und über diesem springt, durch eine ringförmige Furche abgesetzt, die Hornhaut (c) vor. Die seichten Furchen zwischen den Gesichtsbuckeln sind ausgeglichen, so daß die Gesichtsfläche noch deutlicher als eine nicht von Spalten zerschnittene Maske erscheint.

Anstatt der flachen Riechfelder sind zwei Nasenlöcher (l) vorhanden, welche in die blind geschlossenen Nasenschläuche hinter der Ektodermmaske führen. Das transversale Wachstum des Kopfes hat die Entfernung zwischen den Riechfeldern von Modell 2 ungefähr auf das Doppelte gesteigert, so daß die Öffnungen, welche die Skizze der Nasenlöcher des erwachsenen Tieres darstellen, doppelt so großen Querabstand zeigen. Die Fläche (nlf) zwischen den Nasenlöchern (l) werde ich kurz das Nasenlippenfeld nennen.

Abgesehen von der Verbreiterung herrscht in der Medianzone des Gesichtes eine große morphologische Ruhe. Bei richtiger Stellung des Modells 3 überblickt man immer noch die ganze dorsale Wand der Mundhöhle bis zur Hypophyse, rechts und links begrenzt von zwei seichten, gegen die Hypophyse

konvergierenden Furchen, den Grenzen des später auftretenden Mittelraumes.

Die Profilansicht des Modells (Fig. 3) läßt zwischen dem Nasenloch (l) und dem Lippenwangenwulst (lw) eine feine Einsenkung erkennen, welche die früheren Autoren als Verwachsungsnaht gedeutet haben. Die Modelle sind aber sichere Beweise, daß von einer Verwachsung nicht die Rede sein kann.

Bei Embryonen, welche zwischen Figur 2 und 3 einzureihen sind, findet die Umbildung der Riechfelder in die blindgeschlossenen Nasenschläuche statt. Embryo II zeigt das Riechfeld (rf) am Ektoderm der Nasenhaube (nh) gleich einer Facettenfläche ausgeprägt, welche innerhalb eines niedrigen Randwulstes etwas konkav eingesunken ist.

Die älteren Autoren haben das Riechfeld nicht gekannt, sondern eine primitive Nasengrube samt einer oberflächlichen, in die Mundhöhle verlaufende Nasenfurche angenommen und den Abschluß infolge Verwachsung der Stirnnasen- und Oberkieferfortsätze gelehrt. Die neuen Forscher sind aus diesem Vorstellungskreise nicht ganz herausgekommen; denn Hochstetter nannte den Rand des Riechfeldes lateralen, bezw. medialen Stirnfortsatz und glaubte, durch ihre Verwachsung werde der Nasenblindsack erzeugt. Die von ihm zuerst beschriebene Epithellamelle galt ihm als Scheidewand zwischen beiden Fortsätzen. Tiemann vertrat dieselbe Ansicht: der laterale und mediane Nasenfortsatz umschließen den Nasenblindsack, treten als Begrenzungsränder an der Oberfläche hervor, legen sich zusammen und verschmelzen epithelial zu einem Septum, das später vernichtet wird. Peter verlieh dem gleichen Gedanken Ausdruck: der äußere und innere Nasenfortsatz sowie der Oberkieferfortsatz verschmelzen beim Abschlusse der Nasenrinne epithelial, nach dem Durchreißen des Epithelseptums vereinigen sich erst die mesodermalen Teile der Gesichtsfortsätze.

Um über den Vorgang genaueren Aufschluß zu erhalten, ließ ich Teilmodelle der Nasenregion bei 100facher Vergrößerung herstellen und habe durch sie die Überzeugung gewonnen, daß die Facettenfläche des Riechfeldes durch plastische Wachstumsenergie des Epithels den in der Kopfmasse, d. h. hinter der Ektodermmaske liegenden Nasenschlauch erzeugt. Angesichts der Figuren 2, 3, kann ich mir nicht vorstellen, daß der runde

Rand des Riechfeldes (Fig. 2 rf.) sich zusammenbiege und verwachse. Hochstetter, Tiemann und Peter haben das ebensowenig gesehen wie ich. Sie vermuten nur diese Bildungsart des Nasenblindsackes, weil sie die zum Ektoderm reichende Epithellamelle desselben für das Produkt einer Verwachsung hielten.

Der schmale Blindsack, welchen das erste Modell (Fig. 4) nach der Serie des Embryos (Fig. 3) darstellt, ist seitlich komprimiert und so eigenartig gebogen, daß sein Formzustand durch einen besonderen Bildungsprozeß hervorgerufen sein muß. Seine schmale Lichtung ist durch das äußere, etwas längliche Nasenloch 1 (Fig. 3) zugänglich. Der Nasensack reicht über den oralen Rand des Nasenloches hinaus, in der Richtung gegen das zur Hypophyse aufsteigende Munddach (md) und hängt auf dieser, jetzt freilich noch sehr kurzen Strecke mit dem Ektoderm der Nasenhaube untrennbar zusammen durch ein Epithelseptum (s), welches Hochstetter, Tiemann, Peter als Folge der epithelialen Verklebung der Nasenfortsätze deuteten. In dieser Gegend kann jedoch keine Verschmelzung ursprünglich getrennter Epithelflächen zum Epithelseptum stattgefunden haben, weil die Längsachse des offenen Riechfeldes bei Modell 2 fast so groß ist, als der Durchmesser des Nasenloches bei Modell 3. Daher sehe ich den leicht gewulsteten Rand des Riechfeldes (rf, Fig. 2) als Rand des Nasenloches an. Man hat seine Natur bloß verkannt, weil die später von ihm umfaßte Lichtung des Naseneinganges in den jungen Stadien wegen der flachen Spannung des Epithelbezirks, welcher als Ektodermfacette (rf) den Mutterboden des Nasenschlauches darstellt, noch nicht vorhanden ist. Jedenfalls gewähren die Modelle kein Recht, der bisher gebilligten Behauptung beizupflichten, daß die Ränder der Riechgruben miteinander verwachsen. Ich beziehe den Zustand der Nasenanlage am Modell 2 auf den Zustand des Modells 3 (bezw. der Fig. 4) durch die Annahme, die Zellen des Riechfeldes hätten kraft lebhafter Teilung einen schmalen

Fig. 4.

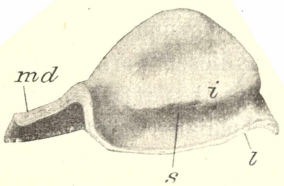

Modell des linken Nasenschlauches (mediale Ansicht) von einem Katzenembryo 8 mm Nstl. 50/1.

Epithelsack erzeugt, während der Rand der Riechfacette an der Gesichtsfläche fast unverändert blieb, höchstens sich ein wenig zusammenzog. Die ganze Ektodermmaske des Larvenkopfes scheint mir etwas hervorgetrieben, d. h. ihr Abstand vom Vorderhirn größer geworden zu sein. So wurde Raum für den einwachsenden Nasenblindsack geschaffen und das Nasenloch zugleich etwas verengt. Das ganze Riechfeld hat übrigens einen außerordentlich geringen Flächeninhalt. Der Durchmesser ist bloß 300 μ lang. Wenn wir nun in vielen andern Fällen beobachten, wie die komplizierten Höhlen mancher Organe durch die plastische Gestaltung eines ebenso kleinen und vielleicht noch winzigeren Epithelbezirks entstehen, warum sollte gerade bei der Nase nicht möglich sein, was sonst allgemeine Regel ist?

Ich sehe keinen Anlaß, von „Nasenfortsätzen" zu sprechen; denn das embryonale Relief ist viel zu klein für die derben Bezeichnungen. Ich kann bloß leise Niveauunterschiede an dem Nasenbezirke der Ektodermmaske, bezw. ihrer mesodermalen Füllmasse gewahren und halte es für falsch, wenn man an den Schnittbildern einen willkürlich herausgerissenen Teil der Mesodermzellen den „Nasenfortsatz" nennt. Jedenfalls sind die reellen Bezirke in so engen Dimensionen befangen, daß die Analogie der Wundheilungsprozesse zum Verständnis des normalen Entwicklungsverlaufes nicht angerufen zu werden braucht. Es ist viel einfacher, den Rand des Riechfeldes als Anlage des definitiven Nasenloches anzusprechen und ferner anzunehmen, daß an seiner gegen das künftige Munddach gekehrten Seite eine stärkere Anhäufung von Ektodermzellen geschehe, welche mit dem Wachstum sowohl der Nasentasche als der Gesichts- und Mundwand in einen Epithelstreifen, eben das von Hochstetter entdeckte sog. Septum (s) ausgezogen werde.

Im Modell Fig. 5 hat sich der Nasensack unter bedeutender Größenzunahme komplizierter gestaltet. Für unsere Betrachtung ist sein Längenwachstum am meisten wichtig; denn dadurch wurde das hintere Ende (nahe md) vom Nasenloch (l) entfernt und die Epithelmauer lang ausgezogen, aber letztere besteht nicht mehr unversehrt, die kleine Lücke t dicht hinter dem Nasenloche beweist, daß die Verbindungsbrücke mit dem äußeren Epithel auf eine Strecke von 0,120 mm unterbrochen ist. Damit sind zwei Stellen geschieden, mittels welcher der Nasenschlauch

an dem Ektoderm hängt: die Gegend des Nasenloches im Gesichte und eine hintere, zur Membrana nasobuccalis werdende Haftstelle.

Fig. 5.

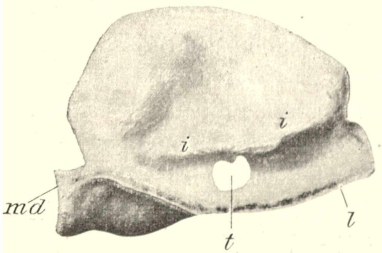

Modell des linken Nasenschlauches (mediale Ansicht) von einem Katzenembryo 8,8 mm Nstl. 50/1.

Fig. 6.

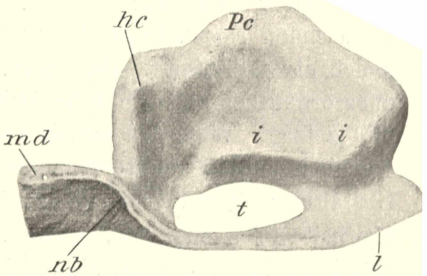

Modell des linken Nasenschlauches) (mediale Ansicht) von einem Katzenembryo 9,5 mm Nstl. 50/1.

Das dritte Modell Fig. 6 zeigt einen noch längeren Nasenblindsack und beweist so das energische, in der Nasenlippengegend des Kopfes stattfindende Wachstum. Die Lücke t des sog. Verwachsungsseptums ist viel größer geworden, nicht bloß durch Zerstörung der Epithellamelle, sondern auch durch Wachstum der Mesodermassen in der Lücke und ihrer nächsten Umgebung. Die Membrana nasobuccalis (nb) an der hinteren Haftstelle des Nasenschlauches, welche in der aufgebogenen Strecke des Munddaches (md) liegt, am Modelle jedoch nicht sichtbar ist, stellt jetzt eine dünne Epithellamelle dar und scheidet noch die schmale Nasenlichtung von der Mundhöhle. Ein anderes, nicht abgebildetes Modell von ähnlicher Größe zeigt bereits die offene Choane.

Bei unbefangener Betrachtung der Modelle (Fig. 4—6) wird man sich des Eindruckes nicht erwehren können, daß die Entwicklung des Nasenschlauches in der Tat ein selbständiger Modellierungsprozeß ist, der mit der Verwachsung von Nasenfortsätzen nichts zu tun hat.

2. Periode.

(Fig. 7—8.)

An den Gesichtsmodellen zweier Katzenembryonen von 10 und 11 mm Nstl. sind die Lippenwangen- und Unterlippenwülste, welche die Plastik der vorigen Periode beherrschten,

durch transversales Wachstum abgeglichen, so daß die Umrandung des Mundes von einheitlichen, lippenähnlichen Wülsten gebildet wird. Über der flachen Unterlippe (ul) wölbt sich ein gleichsinnig gekrümmter Bogenwulst (ol) als Anlage der Oberlippe. Diese wichtige Veränderung ist hauptsächlich durch Vorgänge im Nasenlippenfeld veranlaßt, indem die bisher (Fig. 3)

Fig. 7.

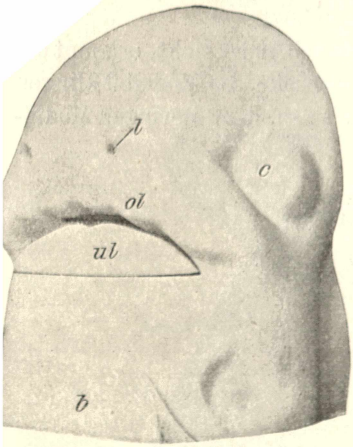

Kopf eines Katzenembryos
10 mm Nstl. 18/1.

Fig. 8.

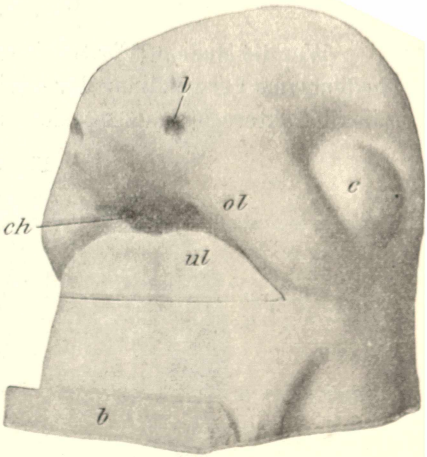

Kopf eines Katzenembryos
11 mm Nstl. 18/1.

schwach eingedellte Breitfläche (ulf) desselben distal vorgetrieben wurde, so daß sie die Unterlippe überragt. Der Einblick in die Mundhöhle wird dadurch um so mehr benommen, als zugleich die Unterlippe gegen die neugeschaffene Oberlippe und das hinter der Oberlippe einwärtsziehende Munddach vorwächst. Daher spielt letzteres im Relief der Gesichtsmaske keine Rolle mehr.

Obwohl im Nasenlippenfelde nur eine einfache Vorwölbung der medianen Partie geschah, sind die Folgen auf dem Gesamthabitus der Mundgegend recht bedeutend; denn damit ist die Anlage der Oberlippe, welche vorher bloß durch die seitlichen Buckel (lw) angedeutet war, vervollständigt. Der Zustand des Lippenmundes wird also in zwei Etappen erreicht: zuerst waren die lateralen Partien zwischen Mundgrube und Auge als Lippenwangenwulst (lw) bei den jüngsten Embryonen (Fig. 1, 2) skizziert, später (Fig. 3) ist das mediane Nasenlippenfeld zwischen

beide eingeschaltet und etwas vorgetrieben worden. Durch die Vorwölbung desselben ist das Munddach von der Außenfläche der Nasenhaube abgegrenzt. Da auch die Unterlippe gegen den Rand der Oberlippe vorrückt, so ist die Mundhöhle nach außen abgeschlossen.

II. Das Katzengesicht.

(Fig. 9, 10.)

Wer die Modelle (Fig. 8—10) nebeneinander sieht, erkennt die bedeutsame Verwandlung der Gesichtsmaske. Im Modell 9 klingen die Charaktere des Katzengesichtes leise an, dank geringen Modifi-

Fig. 9.

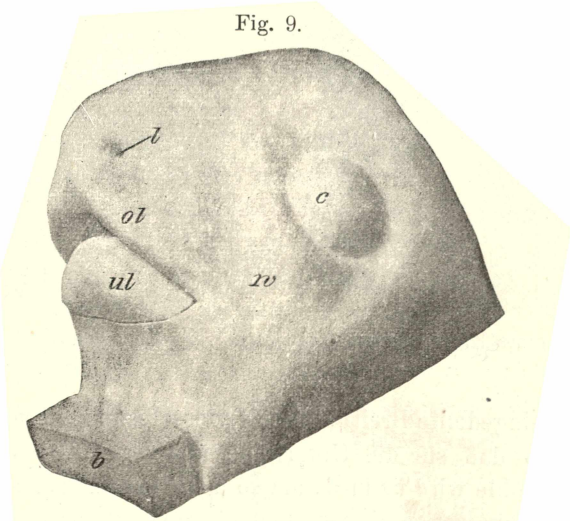

Gesicht eines Katzenembryos 12 mm Nstl. 18/1.

kationen der vorhergehenden Plastik. Starke Kontraste sind nicht nachzuweisen, höchstens, daß sich die Oberlippe (ol) besser ausprägt und nicht mehr in einem so flachen Bogen spannt, wie bei Modell 4 und 5; auch ihre Breite hat unbedeutend zugenommen. Die Unterlippe (ul) springt ebenfalls stärker vor. Am meisten wird die Veränderung der gesamten Physiognomie durch die schnauzenartige Erhebung der um die Nasenlöcher liegenden Region veranlaßt, welche sich von der Stirngegend gut absetzt. Der Lippenwangenwulst (w) ist viel breiter geworden, da der Abstand des unteren Augenrandes vom Lippenwinkel um die Hälfte gestiegen

ist. Dadurch wurde Raum geschaffen, um die Oberlippe der definitiven Form zu nähern und von dem Wangenvorsprung unterhalb des Auges durch eine seichte Delle abzugliedern.

Fig. 10.

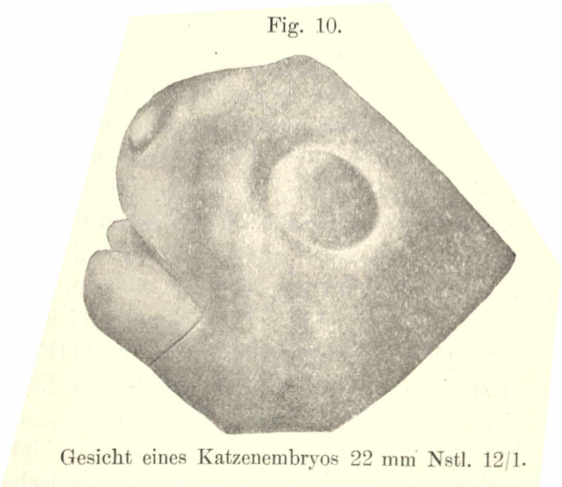

Gesicht eines Katzenembryos 22 mm Nstl. 12/1.

Das letzte Modell (Fig. 10) zeigt bereits die wirkliche Katzenphysiognomie. Während beim Larvengesicht das Vorderhirn den vor der Mundgrube bezw. dem Quermunde liegenden Abschnitt beherrschte, tritt es immer mehr in den Hintergrund. Dafür spielen Mundrand und Lippen samt den Nasenlöchern eine wesentliche Rolle, indem sie sich schnauzenartig vorschieben. Das Gesicht, das bisher in der Vorderansicht wie eine flache hufeisenähnliche Querzone erschien, ist kegelförmig verlängert, das breite Maul von konvex gekrümmten Lippen begrenzt. Die Veränderung ist hauptsächlich durch das kräftige Auswachsen des am vorigen Modell (Fig. 9) auftretenden Schnauzenhügels sowie der Lippengegend geschehen. Dadurch schob sich die ganze. vor den Augen liegende Region mit den Mund- und Nasenöffnungen als Schnauze vor. Die Unterlippe teilte diese Wachstumsenergie, so daß sie über die Mundwinkel wie ein bügelförmiges Gebilde aufragt. Die klaffenden Lippenränder lassen die Zungenspitze etwas herausschauen. Der Abstand der Nasenlöcher vom Lippenrand hat zugenommen. Die Wangengegend ist nicht mehr aufgewulstet und die bei Modell 9 beschriebene Eindellung ausgeglichen.

Der Überblick über die Gesichtsmasken (Fig. 1—3, 7—10) beweist, daß die wirklichen Vorgänge anders sind, als wir sie gewöhnlich schildern hören. Das embryonale Geschehen besteht weder in der Verwachsung von Fortsätzen und getrennten Anlagen noch in der Beseitigung von Spalten; es vollzieht sich vielmehr in einer sorgfältigen und konsequenten Durchmodellierung der Gesichtsfläche, welche an das steigende Volumen des Kopfes gebunden ist. In der kleinen Anlage der ersten Stadien werden Zonen, welche später ansehnliche Flächen des Gesichtes bilden, als winzige, bloß durch die starke Vergrößerung der Rekonstruktion grell vorspringende Unebenheiten oder wie man früher sagte „Gesichtsfortsätze“ angelegt, während andere Abschnitte, z. B. der Vorderrand des Mundes, vollkommen fehlen. Die Einfügung des letzteren (Fig. 3) und seine Entfaltung führt die starke Metamorphose des Larvengesichtes herbei (Fig. 7 u. 8). Dann geht durch die Entwicklung der Mund- und Nasenhöhle die ebene Gesichtsfläche um den Mund in den Formzustand der Schnauze über. Alle Veränderungen schließen so innig aneinander, daß sich kaum eine wirkliche Grenze zwischen den Stadien ziehen läßt, wenn nicht die Zufälligkeit des Embryonenmaterials einen Ruhepunkt der Analyse erzwingt.

III. Die Metamorphose der Mundhöhle.

Der Gaumen ist uns allen in Vorlesungen und Lehrbüchern als das Produkt einer Verwachsung geschildert worden, welche am primitiven Munddache sich abspielt und die Gaumenrinne durch Aufrichten und Verschmelzen der Gaumenfortsätze in den Ductus nasopharyngeus umwandelt. Trotzdem schien mir eine neue Prüfung der herrschenden Ansicht geboten.

A. Die Gaumenrinne.

Mit der Ausgestaltung der äußeren Physiognomie gehen sehr bedeutende Veränderungen der Mundhöhle einher, die durch die Volumsteigerung des Kopfes und aller seiner Bestandteile ermöglicht werden.

Bei den jungen Embryonen (Fig. 1, 2, 3) ist die Rachenmembran zerstört und die seichte Mundgrube als ein kurzer Vorraum des flachgedrückten Vorderdarms entstanden. Die Grenze beider Abschnitte ist wenigstens an der dorsalen Wand

durch die Hypophyse gesteckt. Mundgrube und Vorderdarm sind winklig gegeneinander gerichtet. Die Mundhöhle beginnt sich bald in drei Abschnitte zu gliedern: die kurzen Anlagen der Kaunischen und den tiefer einragenden Mittelraum (oder Gaumenrinne). Am Mundboden ist die Dreigliederung der Mundhöhle gleichfalls abzulesen. Ein kleiner stumpfer Wulst, die Zungenanlage (z), springt in den dorsal ausgebogenen Mittelraum. Die Querschnitte (Fig. 16—18) bezeugen das eben geschilderte

Fig. 16—18.

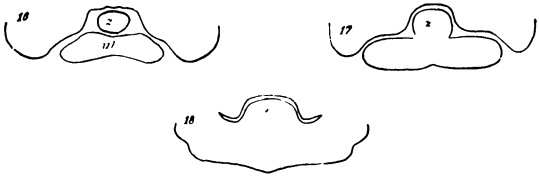

Fig. 16—18. Querschnitte durch die Mundhöhle eines Katzenembryos von 6,6 mm Kpfl. und 11 mm Nstl. Vergr. 9/1. Der Abstand der Fig. 16—17 = 180 μ, der Fig. 17—18 = 360 μ. *ul* Unterlippe; *z* Zungenwulst.

Relief der Mundwand durch einfache Konturlinien. Da der Zungenwulst das morphologische Gegenstück der Gaumenrinne ist, treten beide Differenzierungen am Boden und Dache der Mundhöhle gleichzeitig, anfangs freilich etwas verschwommen auf, mit ihnen werden zugleich die Seitenflügel oder Kaunischen der Mundhöhle, d. h. die lateral von Zungenwulst und Gaumenrinne befindlichen Teile der Mundwand abgegrenzt.

Fig. 19—24.

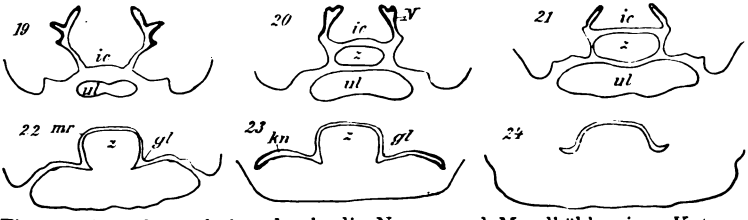

Fig. 19—24. Querschnitte durch die Nasen- und Mundhöhle eines Katzenembryos von 7,4 mm Kpfl. und 12 mm Nstl. Vergr. 9/1. Der Abstand der Fig. 19—20 beträgt 360 μ, der Fig. 20—21 = 140 μ, der Fig. 21—22 = 320 μ der Fig. 22—23 = 160 μ, der Fig. 23—24 = 540 μ. *gl* Grenzleiste; *ic* Interchoanalstreif; *kn* Kaunische; *mr* Mittelraum; *ul* Unterlippe; *z* Zunge.

An der Physiognomie sind diese Ereignisse durch die Näherung der Lippenränder (Fig. 7) kenntlich. Je mehr die

Lippen sich nähern, um so enger wird die Formspiegelung zwischen dem Boden und Dache der Mundhöhle. Das fortschreitende Wachstum des Kopfes bedingt die Vergrößerung der Mundhöhle und schafft Raum für die Entfaltung der Mittelzone derselben (Fig. 19—24). Dem immer mehr vorspringenden Zungenwulst (z) entspricht der sich im gleichen Maße erweiternde Mittelraum (mr) am Munddache und die der Zungenwölbung im morphologischen Spiegelgebilde gleichsinnige Krümmung seiner Wand führt dessen schärfere Abgrenzung durch die gegen die seitlichen Zungenfurchen vorspringenden Grenzleisten (gl) herbei. Das geschieht in der Periode, sobald die Physiognomie des Katzengesichtes anklingt (Fig. 9).

Fig. 11.

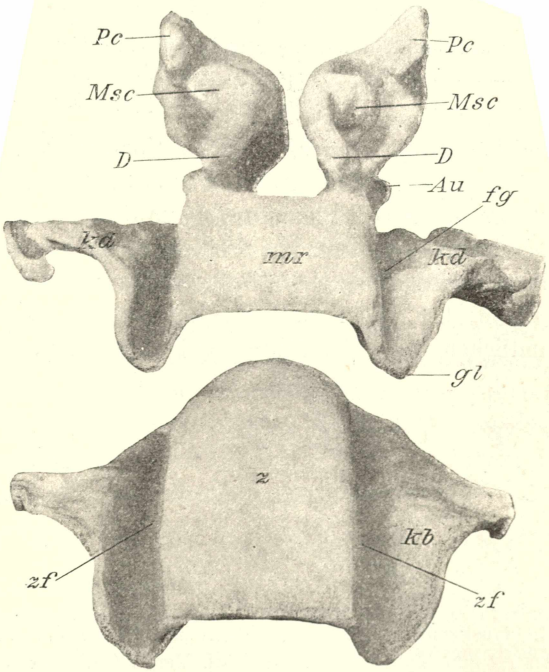

Modell der epithelialen Mundwand und Nasenschläuche eines Katzenembryos von 18 mm Nstl. 18/1. längs der Mundwinkelrinne durchschnitten, sodaß Boden und Dach von einander entfernt werden können.

Einen guten Einblick in die Verhältnisse gewährt das Modell der Mundwand (Fig. 11 u. 12) eines Katzenembryos, der etwas

weiter als der Embryo der Gesichtsmaske (Fig. 9) entwickelt war. Ausgewählte Schnitte der Serie sind in den Textfiguren 25—30 dargestellt. Das Modell ist längs der Mundwinkelrinne gespalten, damit Dach und Boden auseinandergeschoben und gesondert betrachtet werden können. An dem Querschnitte des Munddaches sind die Grenzleisten (gl) im Profil sichtbar. Ihr Verlauf gegen den Lippenrand (ol) ist an der Fig. 12 direkt

Fig. 12.

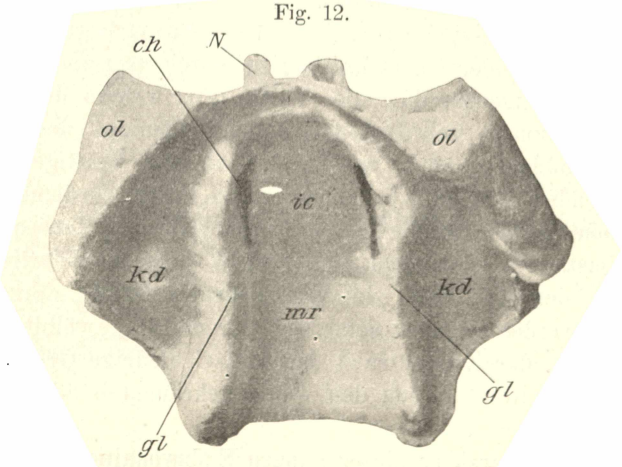

Innere Ansicht des Munddaches.

und in der Außenansicht des Modelles (Fig. 11) an den seitlichen Furchen (fg) zu beiden Seiten des Mittelraumes (mr) zu sehen; die Kaunischen (kd) haben sich dorsal aufgekrümmt. An der Bodenhälfte des Modells springt der Zungenwulst (z) über die ventrale Wand (kb) der Kaunischen hervor. Von der Mundhöhle aus betrachtet, säumen die beiden Gaumenleisten (gl) den Mittelraum ein, welcher fast auf das Doppelte seiner sagittalen Länge (zwischen dem Oberlippenrand und Hypophyse) ausgedehnt wurde.

Die dem Zungenwulst bezw. der Bodenfläche der Kaunischen parallel gerichtete Krümmung des Munddaches ist bisher wenig gewürdigt worden, weil man sie nicht aus derselben dorsalen Richtung betrachtete, wie den Mundboden, sondern meist entgegengesetzt von der ventralen Seite (Fig. 11a). Dann erscheint das Munddach wie eine negative Matrize, welche über das positive Relief des Mundbodens gestülpt ist. Wenn man jedoch das

rekonstruierte Modell, das die epitheliale Wand der Mundhöhle allein berücksichtigt, von außen, d. h. von der Mesodermseite her (Fig. 11) ansieht, so wird deutlich, daß das Munddach dem Mundboden durchaus homolog gekrümmt ist (Fig. 25—30).

Die Grenzleisten des Mittelraumes sind von Dursy als Gaumenfortsätze und notwendige Vorstufen für die Ausbildung des sekundären Gaumens bezeichnet worden, obwohl die Deutung weder durch seine Beobachtungen, noch durch die späteren Forscher (His, Nußbaum, Pölzl, Schorr) begründet war. Das Studium vieler Querschnittserien durch passende Stadien hat mich überzeugt, daß die Wülste (gl), welche den Mittelraum einsäumen, unbedeutende Relieferhebungen des epithelialen Munddaches sind, welche den an eine kräftige Plastik gemahnenden Namen: Gaumenfortsatz nicht verdienen. Sie entstehen auch lediglich als morphologische Konsequenzen des Umstandes, daß drei, transversal nebeneinanderliegende Streifen der Mundwand in verschiedenem Grade dorsal gekrümmt werden. Daher setzt sich der dorsal gewölbte Mittelraum bezw. der Zungenwulst durch zwei niedrige Grenzleisten bezw. Zungenfurchen von den wenig gekrümmten Seitenflügeln oder Kaunischen ab.

Der Stilcharakter dieser ganzen Embryonalperiode liegt in der gegenseitigen Formspiegelung der dorsalen und ventralen Wand der Mundhöhle.

B. Der geschlossene Gaumen.

Mit einem Male schwindet im Stadium zwischen Modell 9 und 10 die eben geschilderte Abhängigkeit, und es tritt mit der forteilenden Größenzunahme eine Erweiterung und Umformung der Mundhöhle bezw. der Epithelwand derselben ein, so daß Dach und Boden voneinander mehr entfernt und in gesonderter Formrichtung entfaltet werden. Ihre nicht mehr in so strengem Spiegelbilde erfolgende Veränderung bereitet allmählich den Zustand vor, welcher für die Erledigung des Kaugeschäftes notwendig ist.

Alle Welt hat bisher die Meinung geteilt, daß die sog. Gaumenplatten aus ihrer vertikalen Richtung in die horizontale Lage übergeführt werden. Aber die Stellungsänderung selbst ist von keinem Forscher aus eigener Anschauung beschrieben

worden. Ich habe daher viele Embryonen des kritischen Stadiums 18—20 mm Sstl.) in Querschnitte zerlegen lassen, um die Phasen der Verwachsung aufzufinden.

Fig. 25—30.

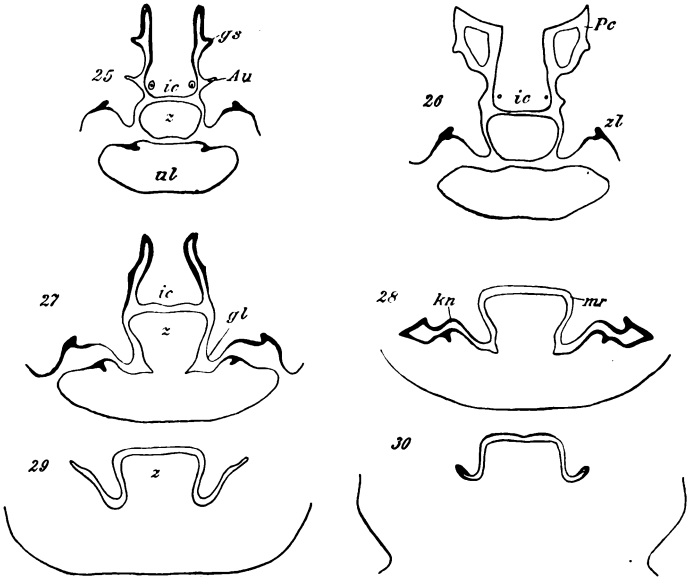

Fig. 25—30. Querschnitte durch die Nasen- und Mundhöhle eines Katzenembryos von fast 20 mm Nstl. Vergr. 9/1. Der Abstand der Fig. 25—26 beträgt 360 μ, der Fig. 26—27 = 440 μ, der Fig. 27—28 = 360 μ, der Fig. 28—29 = 520 μ, der Fig. 29—30 = 400 μ. *Au* Aulax; *gl* Grenzleiste; *gs* Saktergesimse; *ie* Interchoanalstreif; *kn* Kaunische; *mr* Mittelraum; *ul* Unterlippe; *z* Zunge.

An ausgewählten Schnitten einer günstigen Serie (Fig. 31—34) ist im Vergleiche mit den Figuren 25—30 die Erweiterung der Mundhöhle direkt ersichtlich. Die Zungenfurchen (zf), welche zu beiden Seiten der Zunge offen lagen, sind auffallend verengt, so daß die Zungenwurzel gewissermaßen zwischen die beiden Bodenstreifen (Fig. 11 kb) der Kaunischen versinkt. Die Querschnitte (Fig. 35—39) offenbaren ein späteres Stadium der Veränderung: die früher fast senkrecht (Fig. 27) abfallenden Seitenwände der Zunge sind hier konvergierend schräg gestellt.

Am Munddache sind die Grenzleisten (gl) nur im hinteren Abschnitt vorhanden, unter der Choane aber verstrichen. Daher

zieht das Kaunischendach mit geringerer Wölbung (Fig. 34) von den Leisten seitwärts, weiter vorn (Fig. 31—33) fehlt dem Munddache jede Spur der früher (Fig. 25—29) vorhandenen Grenzleisten und die Gaumenrinne ist unter dem vorderen Teile der Choanen

Fig. 31—34.

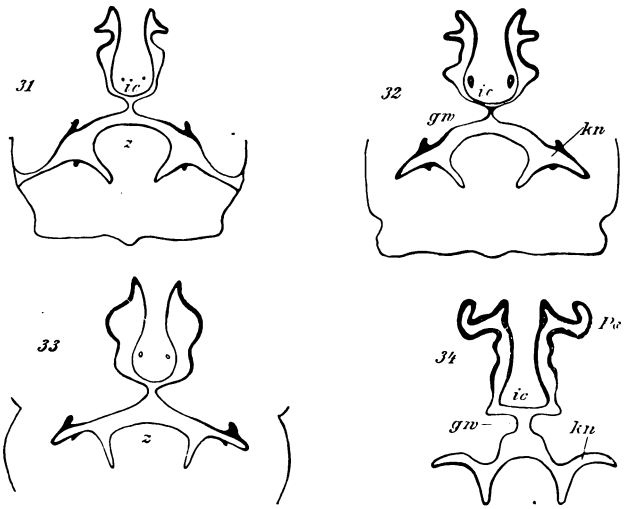

Fig. 31—34. Querschnitte durch die Nasen- und Mundhöhle eines Katzenembryos von 19 mm Nstl Vergr. 9/1. Der Abstand der Fig. 31—32 beträgt 250 μ, der Fig. 32—33 = 300 μ, der Fig. 33—34 = 350 μ. *gw* Gaumenbrücke; *ic* Interchoanalstreif; *kn* Kaunische; *Pc* Procribrum; *z* Zunge.

verschwunden. Das zugleich breiter gewordene Kaunischendach steigt schräg gegen die schmalen Vorsprünge (gw) unter den Choanen auf. Statt der als Gaumenplatten (gl) bezeichneten, ventral gefalteten Streifen des Munddaches findet man also je eine dorsal konvexe Krümmung.

Nach meinem Urteile sind die sog. Gaumenplatten nicht dadurch verschwunden, daß sie aus der vertikalen Stellung in die horizontale Lage übergingen; denn sie verdienen den Namen: „Platten“ bloß im übertragenen Sinne. Es sind nicht frei in die Mundhöhle herabhängende Fortsätze, sie sind vielmehr integrierende Reliefmerkmale der Mundwand von sehr geringer reeller Höhe, welche durch die Gliederung der Mundhöhle in den Mittelraum und die beiden Kaunischen notwendig entstehen. Daher ist es ausgeschlossen, daß sie sich in der von Dursy

und His vermuteten Weise plötzlich in die horizontale Lage begeben. Die aus den Schnitten (Fig. 31—34) ersichtliche Veränderung des Formbildes kann nur durch eine Ummodellierung der gesamten Mundwand erklärt werden.

Fig. 35—39.

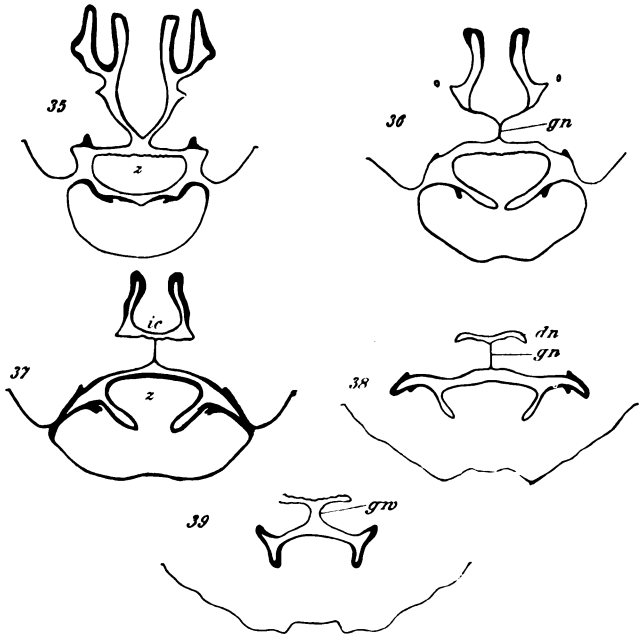

Fig. 35—39. Querschnitte durch die Nasen und Mundhöhle eines Katzenembryos von 22 mm Nstl Vergr. 9 1. Der Abstand der Fig. 35—26 beträgt 450 μ, der Fig. 36—37 = 500 μ, der Fig. 37—38 = 600 μ, der Fig. 38—39 = 500 μ. *dn* Ductus nasopharyngeus; *gn* Gaumennaht; *gw* Gaumenbrücke; *ic* Interchoanalstreif; *kn* Kaunische; *Pc* Procribrum; *z* Zunge

Während in den jüngeren Stadien das Dach von den Mundwinkeln gegen die Gaumenleiste mehr oder minder gekrümmt einwärts zog und dann mit scharfer Biegung als Seitenwand und Decke des Mittelraumes dorsal verlief, steigt es jetzt von den Mundwinkelrinnen schräg empor zu zwei dicht unter den Choanen bezw. dem Dache der früheren Gaumenrinne vorspringenden, horizontalen Gaumenbrücken (gw), welche in keiner Hinsicht mit den Gaumenleisten (gl) identisch, aber als die Vorbedingung für die Herstellung des Gaumendaches der Säugetiere anzusehen

sind; denn sie stehen (Fig. 31—34) einander sehr nahe und berühren sich bald (Fig. 36—38) in medianer Epithelnaht. An einem nach der Serie (Fig. 35—39) hergestellten Modelle sind die Gaumenleisten nur im hinteren Teil des Munddaches vorhanden, ziehen von der hinteren Mundgrenze als niedrige Epithelerhebung oral, flachen in zunehmendem Maße ab und verstreichen bald ganz. Daher nehme ich an, in dem Abschnitte des Munddaches, wo sie jetzt vermißt werden, seien sie wahrscheinlich auf einem Embryonalstadium, das mir zufälligerweise nicht zu Gesicht kam, verschwunden, weil die neue Modellierung des bisher in die Form der Gaumenleisten und Gaumenrinne geprägten Epithelbezirkes erfolgte.

An den Modellen überzeugt man sich in der Tat von der Umgestaltung der ganzen Mundwand. Die Gaumenleisten bilden nur die auffallende Grenze zwischen verschieden gekrümmten Abschnitten des Munddaches. Weil der Mittelraum (mr) eine andere Krümmung besitzt, als die Kaunischen, so entsteht zwischen beiden ein Biegungsrand, welcher einem Fortsatze (Dursy) umso ähnlicher scheint, je schräger die Schnittebene liegt. Später erfolgen aber andere Biegungen der Mundwand, indem das Kaunischendach eine von der Mundwinkelrinne schräg ansteigende Neigung (Fig. 31—33) statt der früheren queren Richtung (Fig. 25—28), welche übrigens im hintersten Abschnitte der Mundhöhle (Fig. 34) noch erhalten ist, gewinnt und die lateralen Wände der Gaumenrinne median vorgetrieben werden. Der scharfe Knickungswinkel des Munddaches in der Gegend der Gaumenleisten (Fig. 27) schwindet und macht den neuen, in einem viel höheren Niveau liegenden Gaumenbrücken Platz. Die neue Modellierung setzt längs des Bereiches der Gaumenrinne, am lebhaftesten im oralen Teile ein, später kommt sie in dem kaudalen Teil zur Geltung. Weder Gaumenleisten noch Gaumenbrücken (gw) gehen oral hinter der Oberlippe ineinander über.

Die unterhalb der Choanen neu entstehenden Gaumenbrücken der seitlichen Gaumenrinnenwand verdecken die Choanen und bilden die ventrale Begrenzung eines über der Mundhöhle liegenden, dorso-ventral niedrigen Querraumes, welcher als Anlage des Ductus nasopharyngeus unter den Nasenschläuchen gegen den Pharynx zieht. Die hier flachen Gaumenbrücken divergieren unter den oralen Choanenecken ein klein wenig, so daß eine

schmale, spitzwinkelige Insel des Daches zwischen ihnen vorragt. Hinter derselben sind sie eine Strecke (450 μ) getrennt und lassen einen engen Zugang zur Lichtung des Ductus nasopharyngeus frei. Dann verschmelzen sie auf eine Länge von 250 μ, hinten klaffen sie wieder. Die Mündung des Stensonschen Ganges ist als persistierender Spalt zwischen dem oralen Ende der Gaumenbrücken anzusehen.

Wenn ich die Gaumenbrücken mit Bestimmtheit als neue Differenzierungen im Gegensatze zu den Gaumenleisten erkläre, so leitet mich die Erwägung, daß die Lichtung des mit ihnen entstehenden Ductus nasopharyngeus (Fig. 37—39) eine ganz andere Gestalt hat als die Gaumenrinne der Larvenzeit (Fig. 25—29). Sie ist nicht bloß viel niedriger, sondern auch schmäler, ihre Querausdehnung ist um $^1/_4$ geringer als die transversale Breite der Gaumenrinne. Das spricht unleugbar dafür, daß eine radikale Veränderung des Reliefs des Munddaches statt hatte, welche bloß durch eine wirkliche Neumodellierung erklärt werden kann.

Anfangs ist die in die Lichtung der larvalen Gaumenrinne einragende Gaumenbrücke (gw) sehr schmal (Fig. 32), aber später wächst sie dorso-ventral (Fig. 36—38), so daß eine höhere Gaumennaht (gn) entsteht. Der Ductus nasopharyngeus wird zugleich breiter und das geschlossene Gaumendach der Mundhöhle wird flacher, weil der frühere Gegensatz der ungleich gekrümmten drei Zonen (Gaumenrinne und Kaunischen) schwindet. Die plastische Metamorphose der Mundwand geht mit einer allgemeinen Vergrößerung der Mundhöhle einher, deren Notwendigkeit durch die alsbald einsetzende Entwicklung der Zahnanlagen und die embryonalen Vorbereitungen für die Tätigkeit des Gebisses begreiflich ist.

Die bisherige Lehre, daß der Ductus durch Verwachsen paariger Gaumenanlagen entstehe, bleibt also unangetastet. Meine Darstellung richtet sich nur gegen die bisher ohne jeden sachlichen Beweis herrschende Vermutung, daß die bei Embryonen unter 18 mm Nstl. vorhandenen Gaumenleisten bereits die Anlagen des Gaumens seien und sich zur medianen Verschmelzung aus der vertikalen in die horizontale Lage aufrichten.

IV. Mißbildungen des Gesichtes.

Da die traditionelle Ansicht über die Gesichtsbildung ihre stärkste Stütze in den teratologischen Befunden hatte, welche auch heute noch viele Pathologen und Chirurgen für den veralteten Standpunkt von J. F. Meckel (S. 6) gewinnen, so will ich versuchen, die Ätiologie einiger Entstellungen des Gesichtes nicht lediglich als Entwicklungshemmungen auf einer früheren embryonalen Stufe sondern als Folgen des abnormen Wachstumes epithelialer oder mesodermaler Massen darzustellen.

Eine Lippenspalte (Hasenscharte) kann entstehen, wenn eine kleine Stelle des Nasenlippenfeldes unter dem Nasenloch (Fig. 3) in der Entwickluug zurückbleibt, während an allen Nachbarregionen mesodermales Wachstum stattfindet; dann wird eine mehr oder minder große Einkerbung resultieren, die mit einer embryonalen Spalte nichts zu tun hat.

Genau so ließe sich der Unterlippenspalt erklären; denn wenn bei winzigen Embryonen die mediane Kerbe zwischen den Unterlippenwülsten (Fig. 2, 3, 4) träger wächst, muß sie sich beim fertigen Individuum, wo die Nachbarteile normal weiter gediehen sind, als klaffender Spalt bemerkbar machen, um so stärker, je früher die Störung eintrat.

Die Entstehung der Hasenscharte vereint mit Kieferspalte denke ich mir durch regelwidrige Dauer und abnormes Wachstum der Epithellamelle veranlaßt, welche die jüngsten Nasenschläuche an das Ektoderm des Nasenlippenfeldes bindet und, wie Fig. 4 zeigt, vom äußeren Nasenloch bis zur Stelle der Choane reicht. Dieselbe wird im normalen Falle durchbrochen (Fig. 5,6) und hierauf durch starkes Wachstum der Gewebe um die Resorptionszone die Entfernung des äußeren Nasenloches von der primären Choane bedeutend gesteigert, so daß Raum (t) für die Entfaltung der Mesodermmassen und die späteren Verknöcherungsherde geschaffen wird. Wenn die Epithellamelle aus irgendwelchem Grunde nicht unterbrochen wird, vielmehr an dem starken Wachstum ihrer Kopfzone teilnimmt, so muß eine längere Epithelmauer resultieren, welche zwischen den immer mehr auseinanderweichenden, äußeren und inneren Öffnungen der Nasenschläuche sowie dem Nasenboden und dem Epithel der Lippen (bezw. des Munddaches vor dem Oralrande

der Choane) eingespannt ist. Dieselbe hindert natürlich das Eindringen von Mesodermmassen, infolgedessen kann hier kein Verknöcherungsprozeß stattfinden. Ein solches anormales Epithelseptum ist die embryonale Vorbedingung für die Bildung einer Öffnung oder eines Spaltes; denn das in der Epithelmauer potentiell anzunehmende Lumen kann reell werden, wenn die Schichten auseinanderweichen. Dann muß eine Lippenkieferspalte entstehen, welche vom äußeren Nasenloch bis zum Foramen incisivum reicht.

Übrigens könnte die Lippenspalte auch so entstehen, daß die Epithelmauer zwar durchreißt, aber nahe dem Nasenloch bestehen bleibt und etwas wuchert, während hinter der gestörten Stelle der Boden des Nasenschlauches vom Ektoderm des Munddaches getrennt wird, das Mesoderm dort eindringt und eine Verknöcherung erfolgt.

Der Wolfsrachen scheint mir eine Hemmungsbildung zu sein, indem die regelmäßige Metamorphose der Mundhöhle zwar eintritt, aber die Verschmelzung der Gaumenbrücken unterbleibt, während das Wachstum der übrigen Teile des Kopfes ungestört fortschreitet.

Die ausführliche Abhandlung findet sich im Morphologischem Jahrbuche 1910, Bd. 41. S. 615—680.

ZOBODAT - www.zobodat.at

Zoologisch-Botanische Datenbank/Zoological-Botanical Database

Digitale Literatur/Digital Literature

Zeitschrift/Journal: Sitzungsberichte der Physikalisch-Medizinischen Sozietät zu Erlangen

Jahr/Year: 1910

Band/Volume: 42

Autor(en)/Author(s): Fleischmann Albert

Artikel/Article: Zur Physiognomik des embryonalen Katzengesichtes. 231-253