Cadiat: 1878. Journal de l'anatomie et de la physiologie.
Fischel, R.: Lehrbuch der Entwicklungsgeschichte des Menschen. 1929. Wien.
Fleischmann, A.: Zeitschrift f. Morph. und Ökol. 1924. Bd. 2.
His, W.: Untersuchungen über die erste Anlage des Wirbeltierleibes. 1868. Leipzig.
His, W.: Anatomie menschlicher Embryonen. Leipzig I. 1880, III. 1885.
His, W.: 1881. Arch. f. Anat. u. Phys. Anat. Abtl.
Hochstetter, F.: 1888. Anat. Anz. Jahrg. 3.
Hochstetter, F.: Hertwigs Handbuch d. vergl. u. exper. Entwicklung d. Wirbeltiere. 1906. Bd. 3.
Klaatsch: 1. 1892. Morph. Jahrb. Bd. 18.
2. 1893. Morph. Jahrb. Bd. 20.
Lockwood, C. B.: Proceed. Royal society. 1887. London.
Mall, F. P.: Journ. of Morph. 1891. Vol. 11.
Mall, F. P.: Journ. of Morph. 1897. Vol. 12.
Mall, F. P.: 1899. Anat. Anz. Bd. 16.
Mall, F. P.: Proceed. Amer. Assoc. Anatom. Washington 1901. Vol. 5.
Mall, F. P.: 1908. Journal of Morph. Vol. 19.
Müller, E.: Kgl. Swenska Vetenskap. Akademine. 1897. Bd. 29.
Müller, S.: 1830. Meckels Archiv.
Palmgren, A.: Zeitschr. f. Anat. u. Entwicklungsgesch. 1898. Bd. 87. S. 366—409.
Ravn, E.: Arch. f. Anat. u. Phys. Anat. Abt. 1889. Bd. 13. S. 123—154
Rex, H.: 1884. Morph. Jahrb. 14. 517—717.
Swaen: Journ. d. Anat. et de Physiol. 1897. Vol. 33.
Swaen: Bibliog. Anz. 1899.
Toldt, C.: 1893. Verhandl. der Anat. Ges.
Uskow, N.: Arch. f. mikr. Anat. 1883. Bd. 22.

---

II.

# Die Leibeshöhle der Zauneidechse (Lacerta agilis).

Von Käthe Baumert.

Bei meinen Untersuchungen habe ich — weniger durch Zergliedern der Leiche als durch Betrachten möglichst vieler Schnittreihen — mich bemüht, zunächst den fertigen Zustand (besonders das Verhältnis der Eingeweide zur Wand der Leibeshöhle) kennen zu lernen und mich hernach darüber unterrichtet, wie er aus der Keimscheibe allmählich herausgestaltet

wird. Gerade diese Frage ist bisher wenig behandelt worden. Es gibt nicht viele Vorarbeiten, die eine gleiche Absicht wie ich verfolgen, wenn man auch nicht sagen kann, daß Keimlinge der Eidechse zu wenig untersucht worden seien.

E. Ravn 1889 hat die beste und genaueste Schilderung der Verhältnisse der Leibeshöhle der erwachsenen Lacerta viridis gegeben. Meine Nachprüfungen bei der Lacerta agilis konnten im allgemeinen seine Angaben nur bestätigen. Er hat die Fragen angeschnitten, ob und wie man die Befunde bei der Eidechse mit den damals viel bekannteren der Säugetiere vergleichen könne und ob sich vielleicht irgendwelche Organe als Vorläufer des Säugerzwerchfells deuten lassen könnten. Vorher hatte sich N. Uskow 1883 darüber geäußert. Er sprach von einem ventralen Zwerchfell, das in den Herzbeutel übergehe, und einem dorsalen, das eine unvollständige hintere Begrenzung der Pleurahöhlen bilde. F. Hochstetter 1899 unterschied ebenfalls ein ventrales und ein dorsales Zwerchfell. Ersteres schließe den Herzbeutel gegen die Leibeshöhle ab. Letzteres sei ein unvollständiges, im wesentlichen aus den Urnierenfalten und einem kopfwärts gerichteten Ende des Hohlvenenfortsatzes bestehendes Gebilde.

A. Brachet 1906 schloß sich den Gedankengängen F. Hochstetters an. Als Grund für die unvollständige Entwicklung des dorsalen Zwerchfells gibt er das im Gegensatz zu den Säugern kopfschwanzwärts gerichtete Wachstum der Leber an. Nach einer fast 25 jährigen Pause versuchte L. Gräper 1929 die Frage von neuem zu klären. Er berücksichtigte besonders die Muskeln der Wände, die als Vorläufer für das Säugerzwerchfell in Frage kommen, und erklärte den kranialen Teil des Reptilientransversus als dem Säugerzwerchfell gleichwertig (homolog).

Die Untersuchungen I. Bromans (1904—1911) waren anders gerichtet. Er verfolgte hauptsächlich das Verhalten der zwischen den Bändern und Organen liegenden Nischen (Rezesse) der Leibeshöhle. Seine durch große Sorgfalt und die Anschaulichkeit vieler Modelle ausgezeichneten Arbeiten werden jedem, der auf diesem Gebiet forschen will, viel geben können. Eine große Zahl anderer Forscher griffen kleinere Teilgebiete heraus, z. B. M. Braun, F. Schoof, B. Choron-

shitzky, A. Sture, A. Siwe, F. Hochstetter, K. Spanner, C. Toldt, H. Klaatsch u. a.

Nachdem ich mich mit den Schnittreihen vertraut gemacht und alle Abhandlungen gelesen hatte, habe ich mich entschlossen, bei der Eidechse von dem Begriff des Zwerchfells überhaupt abzusehen, um der besonderen Eigenart der Reptilienleibeshöhle gerecht zu werden, die sich z. B. in dem großen Bauunterschied zwischen Lunge und Leber der Kriechtiere und Säuger ausdrückt. Weil die Eingeweide schon in ihrer frühen Anlage als Gebilde der Rücken- und Bauchwand zu deuten sind, bin ich im Gegensatz zu dem größeren Teil der Vorarbeiten darauf ausgegangen, den ganzen Inhalt der Rumpfleibeshöhle als „zusammengehörigen Verband" aufzufassen. Das ist der Leitgedanke meiner Darstellung geworden.

## Beschreibung der Schnittreihen.

Auf Grund meiner Untersuchungen unterscheide ich vier Zeitstufen in der Entwicklung der Leibeshöhle:

1. Keimlinge bis 3,5 mm größte Länge = Stufe 18 Fr. Keibel,
2. „ von 4—9 mm „ „ = „ 28 „ „ ,
3. „ „ 9—13 mm „ „ ,
4. „ „ 13 mm bis zu der ausschlüpfenden Eidechse.

### I. Stufe: Lacerta agilis 2,9 mm = Stufe 18 Fr. Keibel.

Die Entwicklung des Rumpfes ist über die frühesten Anfänge gediehen. Rückenmark und Chorda sind abgetrennt, die Urwirbel in lockeres Gewebe aufgelöst. Doch überwiegt in der hinteren Gegend des Rumpfes noch wie in der ersten Keimlingszeit der Rücken mit Rückenmark und Urwirbeln im Vergleich zur Bauchgegend.

Zur übersichtlicheren Schilderung gliedere ich die Leibeshöhle durch zwei Grenzebenen am vorderen und hinteren Rande des Nabels senkrecht zur Rückenlinie in drei Bereiche: mittlerer Nabelbezirk, vorderer Herzlungenbezirk und hinterer Darmharnsackbezirk.

Die Länge des Nabelbezirkes deckt sich mit der Länge des Nabelloches (beim Keimling 2,9 mm durchschnittlich 0,44

mm breit und ungefähr 0,9 mm lang = 31% der Gesamtlänge des Keimlings). Das Nabelloch ist annähernd länglichrund, nur sein vorderer Bogenabschnitt etwas abgeflacht. Auch fällt eine Zweigliederung der Nabelgegend auf. Die vordere Hälfte, wo das Innenrohr unmittelbar in den Dottersack übergeht, unterscheidet sich von der hinteren Hälfte, wo der enge Stiel des Harnsackes (Allantois) der Bauchwand anliegt.

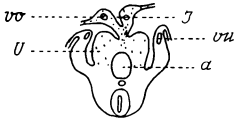


Abb. 1.

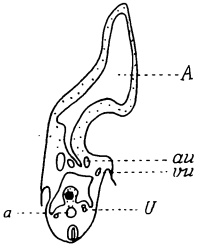


Abb. 2.

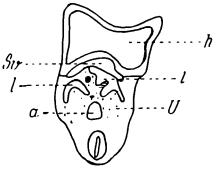


Abb. 3.

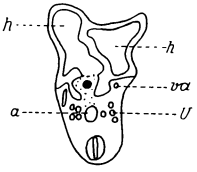


Abb. 4.

Abb. 1—4: Vereinfachte Querschnitte eines Keimlings der 1. Stufe (2,9 mm, 20/1).

Der vorderste den Dottersackabschnitt des Nabels treffende Querschnitt macht durch den Umschlag der Rumpfwand in den Fruchtsack (Amnion) und die beiden, kopfwärts zum Venenbecken (Sinus venosus) ziehenden Nabelvenen den Nabelrand gut kenntlich. Die dünnen, seitlichen Rumpfwände umfassen rechts und links die Innenleibeshöhle. Sie sind überraschend niedrig. Daher hat die Innenleibeshöhle eine geringe Höhe. Da ihre wegen der Anhäufung der Urnierenkanälchen wulstförmig gegen den Nabel vorspringende Rückenfläche die Höhle auf zwei schmale Buchten längs der beiden Seitenwände einschränkt, kann das Eingeweide nur zum kleineren Teil im inneren Hohlraum Platz finden. Zwischen beiden Urnierenwülsten hängt es als besonders gestalteter, aus der Rückenwand nabelwärts reichender Bezirk, der durch seine Form die Mittelebene des Rumpfes kräftig betont und in seinem untersten, schon zur Außenleibeshöhle gehörenden Teil die Darmrinne trägt. Weil

sich dieses unpaare Gebilde wenigstens als bescheidener Anfang auch in den übrigen Abschnitten des Rumpfes findet und dort die Stilherrschaft der Mittelebene zur Geltung bringt, ist der Name Mittelhang hiefür berechtigt. Er besagt: Die Zellen des Kuttelblattes (Splanchnopleura) hängen gleich einem schmalen Vorhang zwischen den Urnierenwülsten nabelwärts herab und bergen in ihrem unteren, verbreiterten Teil das Innenrohr. Entsprechend der frühen Stufe des Keimlings ist es noch eine offene Rinne, die ohne scharfe Grenze in die Wand des Dottersackes übergeht. Rechts und links von der Darmrinne liegt je ein Querschnitt der Dottervenen (V. omph. mesent.). Mit der Beschreibung des ersten Schnittes sind zugleich die Hauptzüge der vorderen Nabelgegend gekennzeichnet. Auf den nächsten Schnitten rücken die Querschnitte der Dottervenen immer mehr auf die eigentliche Wand des Dottersackes hinaus. Die am ersten Schnitt (Abb. 1) noch ziemlich schmale Darmrinne wird auf dem folgenden weiter und auf dem übernächsten ganz flach. Erst auf dem vorletzten Querschnitt wird sie enger und schließt sich ungefähr in der Mitte des Nabels.

Die schwanzwärts folgenden Querschnitte der hinteren Nabelgegend sehen etwas anders aus. Doch ist die Nabelöffnung auf den ersten Schnitten so breit wie zuvor und wird erst hinten enger. Aorta, Nabelvenen, Urnieren und Innenleibeshöhle verändern sich kaum. Aber das Innenblatt ist zum Innenrohr geschlossen (Abb. 2) und der Mittelhang ist ein kurzer Vorsprung, der nicht mehr über den Nabelrand hinausragt. Der Harnsack, der bereits so groß wie der Keimling ist, tritt immer näher an das Innenrohr heran. Schließlich nimmt der dünne Wurzelarm des Harnsackes (Allantoisstiel), an dessen breiter Wand die Nabelarterien liegen, die ganze Breite der Nabelöffnung ein. Die Nabelvenen gehen auf die Wand des Harnsackes über und auf den letzten Schnitten ist die Leibeshöhle allseitig geschlossen.

Der Darmharnsackbezirk ist kurz und unentwickelt (7 % der Gesamtlänge des Keimlings). Der Mittelhang stößt an die Bauchwand, die den kurzen Harnsackstiel und die Nabelarterien enthält, und teilt die Leibeshöhle in eine rechte und linke Bucht. Ungefähr beim hinteren Ende der Urnieren und der Geschlechtsgänge liegt der Blindgrund dieser Buchten.

Vom Nabelbereich kopfwärts blickt man in das vordere Drittel der Leibeshöhle, den Herzlungenbezirk. An der nächst dem Nabel liegenden Strecke ist die Rückenwand so gestaltet wie in den zwei hinteren Bezirken. Nur entbehrt der Mittelhang im Gegensatz zu seinen hinteren Strecken eines freien Randes; denn bauchwärts fußt er auf einer quer von der linken zur rechten Rumpfwand ziehenden Querbrücke (Septum transversum), die um diese Zeit hauptsächlich aus dem Venenbecken (Sinus venosus) und einer dünnen Mittelblattschicht besteht (Abb. 3). Ihr hinteres, nach rechts und links freies Ende schließt sich als knollige Mesodermverdickung dem Mittelhang an und enthält außer den beiden Dottervenen auch einen Querschnitt des Innenrohres. Damit ist der Mittelhang eine Mittelwand geworden und die Leibeshöhle auf zwei beiderseits der Mittelwand liegende Nischen (Rezesse) eingeengt. In einer Länge von 210 μ ragen, rechts stärker als links, zwei seitliche Ausbuckelungen von der Wurzel der Mittelwand in die Nischen hinein: die mesodermalen Anlagen der Lungen. Die Querbrücke scheidet bauchwärts die Herzbeutelhöhle mit dem verhältnismäßig umfangreichen Herzen von den beiden Leibeshöhlennischen. Kopfwärts von der Stelle, wo die beiden Nabelvenen (V. umbil.) und die beiden vorderen Hauptvenen (V. card. ant.) ins Venenbecken münden, hört der Herzbeutel und damit auch die Querbrücke auf (Abb. 4). Eine Zeitlang hängt der spätere Bereich der Mittelwand und die Herzbeutelwand zusammen, wie man es bei kleineren Keimlingen längs der ganzen Strecke des noch geradlinigen Herzens beobachtet, und die Lungennischen der Leibeshöhle münden durch schmale Spalträume in die Herzbeutelhöhle. Dann schaut die vorderste Strecke der Mittelwand frei in die Herzbeutelhöhle.

Venenbrücke und Mittelwand bilden die ersten Pfeiler eines später reich entwickelten Spangenwerkes, das die vordere Leibeshöhle in Fächer gliedert. Durch die Venenbrücke wird sie in einen oberen, niedrigen und einen unteren, höheren Abschnitt (Herzstube) geschieden. Doch ist auf dieser Stufe die Trennung noch nicht vollständig, weil am vordersten und hintersten Ende der Herzstube beide Stockwerke ineinander übergehen. Die Urnierenwülste verflachen nach vorn. Die Mittel-

wand wird kurz und breit. Schließlich erscheint sie als ganz unbedeutender Mittelwulst an der Rückenwand der Lungennischen bis zum vordersten Blindgrund derselben.

## II. Stufe: Lacerta agilis 5,7 mm = Stufe 28 F. Keibel.

Die unfertigen Züge der vorigen Stufe, besonders das starke Übergewicht der Rückengegend, sind ziemlich verwischt. Starkes Wachstum und das damit verbundene Einrollen brachten es mit sich, daß der Keimling sich besser vom Dotter abhob. Innenblatt, Kuttelblatt, Flankenblatt und Außenblatt biegen nun nicht mehr so sanft aus dem Bezirk der Außenleibeshöhle in den Bezirk der Innenleibeshöhle um, sondern steigen erst ein Stück senkrecht empor, ehe sie in den Keimling eintreten. Außenblatt und Flankenblatt bilden so ein ziemlich langes Nabelrohr, wodurch Innenrohr, Harnsack und Blutgefäße in die Nebenleibeshöhle ziehen.

Die Nabelgegend trägt trotz zahlreicher Spuren ihrer Weiterentwicklung noch die ursprünglichen Züge der vorigen Stufe. Wie Längsschnitte beweisen, wurde diese Gegend nicht größer; sie nimmt jetzt nur 15,8% der Gesamtlänge des Körpers ein. Bloß die Nabelpforte ist etwas breiter geworden (ungefähr 0,9 mm lang und 0,44—0,58 mm breit). Durch die Entstehung des Nabelrohres sind Harnsack- und Dottersackstiel einander näher gekommen. Außerdem sind beide, vor allem der Harnsack (Allantois) stark gewachsen. Dadurch ist das Nabelgebiet eine Einheit geworden. Die Festlegung des Nabelrandes durch die Nabelvenen, die starke Ausbildung der Rückengegend, die geringe Höhe der Leibeshöhle und ihre durch die mächtigen Urnieren bedingte Engspaltigkeit sowie die Eigenart des Mittelhangs unterscheiden sich wenig von den entsprechenden Verhältnissen der ersten Stufe. Aber an den Urnieren finden sich jetzt die Keimstätten als kleine, bauchwärtige Vorsprünge. Der in der Hauptsache immer noch außerhalb der Rumpfleibeshöhle liegende Darm geht nicht mehr unmittelbar in den breiten Dottersack über, sondern schickt einen Gang durch das Nabelrohr, der sich erst außerhalb verbreitert. Dicht neben ihm liegt der enge Stiel des Harnsackes (Abb. 5). Auf dem letzten Querschnitt der Nabelgegend trifft

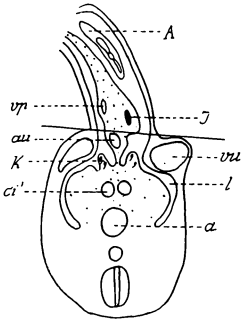


Abb. 5.

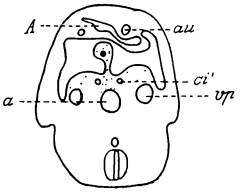


Abb. 6.

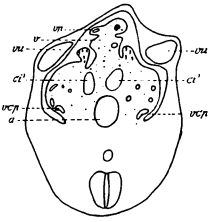

Abb. 7.

Abb. 7 a.

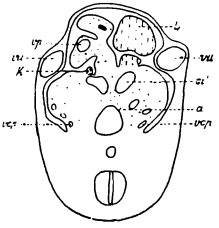

Abb. 8.

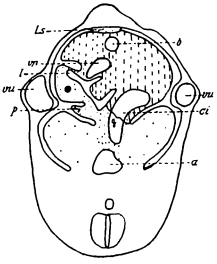

Abb. 9.

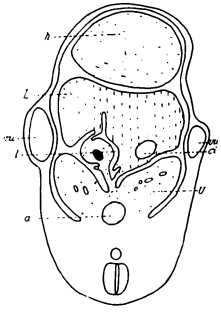

Abb. 10.

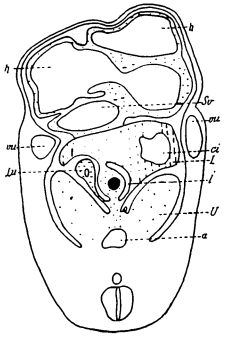

Abb. 11.

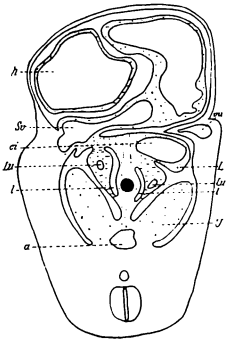

Abb. 12.

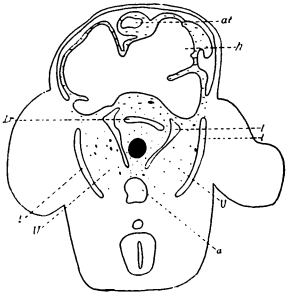

Abb. 13.

Abb. 5 – 13: Vereinfachte Querschnitte eines Keimlings der 2. Stufe (5,7 mm), 20/1.

Abb. 7 a: Drei aufeinanderfolgende Umrisse des Herzlungenbezirkes der 2. Stufe ineinandergezeichnet, um die Lageänderung des Darm- und Pfortaderwulstes am Mittelhang von hinten nach vorne zu erläutern.

man ihn bereits in der Bauchwand. Am oberen Seitenrand der Urnieren laufen die hinteren Hauptvenen (V. card. post.), unmittelbar unter der Aorta, rechts und links der Mittelebene, die zwei Wurzeläste der hinteren Hohlvene (V. cava inf.) kopfwärts. Die beiden Nabelvenen (V. umbil.) lassen sich längs der ganzen Wand des Nabelrohres verfolgen. Fast genau in der Mittelebene zieht die unpaare Pfortader (V. portae), etwas weiter kopfwärts die von der Aorta kommende Dotterarterie (Art. omph. mesent.) durch das Nabelrohr in die Wand des Dottersackes. Endlich kommen vom Schwanzende die beiden Nabelarterien (Art. umbil.) und verlaufen durchs Nabelrohr zu beiden Seiten des Harnsackes. Alle diese Gefäße haben sich seit der ersten Stufe erheblich vergrößert.

Ganz im Gegensatz zum Nabelbezirk steht der Darmharnsackbezirk. An Längsschnitten fällt sein starkes Wachstum gegenüber dem kleinen Keimling auf. Da der Nabel während des Wachstums der Eidechsenkeimlinge als fester Punkt betrachtet werden darf (er bleibt ja gleichlang), hat die Strecke des Rumpfes hinter dem Nabel zugenommen. Diese Deutung läßt sich leicht belegen, wenn man die Umrisse der Mittelschnitte verschieden alter Keimlinge so übereinander zeichnet, daß die Nabelstrecken zusammenfallen. Dann sieht man deutlich, wie sich die Wurzelstelle des Harnsackes am Enddarm vom hinteren Nabelrande entfernt und eine ganz neue Strecke entsteht, der Damm-Nabelstrecke der Säugetiere ähnelnd, aber nicht in gleicher Weise durchgebildet. F. Schwarz wies ein ähnliches, wenn auch stärkeres Wachstum der Dammnabelstrecke für den Maulwurf nach. Die Rumpfwand der Darmharnsackstrecke umschließt eine ziemlich geräumige Leibeshöhle. In diese ragen der kurze Mittelhang und die beiden Urnierenwülste (Abb. 6). In den seitlichen oberen Enden der Urnieren liegen die Querschnitte der hinteren Hauptvenen (V. card. post.), ungefähr in derselben Höhe wie die Aorta. Weiter hinten liegt das untere Ende des Mittelhanges der Bauchwand an. So wird die Leibeshöhle in zwei gesonderte Buchten gegliedert. Der Formzustand, der am gleichen Abschnitt des Keimlings 2,9 mm gegeben ist, wird also beim Keimling 5,7 mm erst in einem ziemlich weit hinten liegenden Schnitte nach dem neu eingeschobenen Dammnabelstück angetroffen. Die Wurzel-

stelle des Harnsackes ist durch die ganze Länge des Harnsackstieles, der samt den beiden Nabelarterien die Bauchwand etwas in die Leibeshöhle vortreibt, von der Nabelöffnung getrennt. Die gegen den Schwanz kleiner werdenden Urnieren hören schon vor den Wolffschen Gängen auf. Ungefähr 0,15 mm weiter schwanzwärts von der Wurzel des Harnsackes an der Kloake liegen die Blindenden der beiden Buchten der Leibeshöhle. Die Nieren sind eben angelegt (zwei kleine Harnleiter mit je einer Gabelung dort, wo die Wolffschen Gänge in die Kloake münden).

Vor dem Nabel ist die Leibeshöhle allseitig geschlossen. In den Seitenwänden ziehen die Nabelvenen zum Herzen; zwischen den Urnieren liegen die beiden Wurzeläste der hinteren Hohlvene und die unpaare Aorta (Abb. 7). Die Urnieren samt den Keimstätten springen als kräftige Wülste vor. Am Mittelhang sind zwei Gegenden zu unterscheiden: die obere (dorsale, Abb. 7 o) beiderseits von den Keimstätten flankierte ist breiter als hoch und schließt die Dotterarterie (Art. omph. mesent.) ein. Die untere ist durch zwei seitliche Kerben abgesetzt. Sie zerfällt durch eine mittlere Delle in einen rechten Wulst mit Innenrohr und einen linken mit der Pfortader (Abb. 7). Weiter kopfwärts wird der linke Pfortaderwulst stark nach links entfaltet und der rechte Darmwulst bildet allein die geradlinige Fortsetzung des oberen Mittelhangstückes (Abb. 8). Wenn schließlich die Pfortader in der Gegend, wo die beiden Wurzeläste der hinteren Hohlvene sich vereinen, in den Darmwulst übergetreten ist, findet sich in dem hier ganz kleinen, linken Abschnitt das Pankreas, während der Darmwulst als eigentlicher Mittelhang mit der Leber zusammenhängt (Abb. 9). Diese ist mächtig entwickelt. Entfaltet doch jetzt außer den Blutgefäßen der frühen Stufe auch das Innenrohr darin seine Gallendrüsen. Sie machen in dem breiten Gebilde, das Leber und Mittelhang in der Gallenblasengegend vorstellen, den Hauptanteil aus. Dagegen nimmt der Magen einen bescheidenen Raum links ein. Durch eine schmale Brücke seines unteren Randes hängt er mit der Leber zusammen, die ihrerseits durch einen oberen Wurzelast mit dem Mittelhang rechts verbunden ist (Abb. 9). So sind Darmwulst und Leber durch einen schmalen, allseitig geschlossenen Spalt auseinandergehalten. Weiter vorn (Abb. 10)

wird die Wurzel des Darmwulstes und die zunächst wegen der in die Leber übertretenden, hinteren Hohlvene ebenfalls breite Leberwurzel schmäler, bis beide dünnen Platten gleichen (Mesenterium dorsale und Hohlvenengekröse). Legt man das Hauptgewicht auf den schmalen Spalt, so stellen sich die Verhältnisse folgendermaßen dar: Während der Mittelhang in der Nabelgegend als schmales Gebilde in die Leibeshöhle herabhängt, ist er vor dem Nabel (etwa vom Gebiet der Gallenblase an) zwiespältig, weil in seine breite, gerade in dieser Gegend stetig verdickte Masse von hinten her eine Rinne eingreift, die ihn in einen Leber- und Darmarm spaltet. Indem diese Gegend des Mittelhanges ständig an Länge zunimmt, vertieft sich die Rinne und wird eine schmale Tasche (Recessus hepat.-mesentericoentericus, I. Broman), deren Lichtung durch ungleiche Modellierung der Wandfläche sehr verwickelt geformt ist (Abb. 9, 10). Ich möchte den ganzen Spaltraum mit all seinen Aussackungen, d. h. die ganze „Bursa omentalis" (I. Broman), einfach Mittelspalt nennen und betone damit die Hauptrolle dieser Lichtung, die Leber und weiter vorn die rechte Lunge in gewissem Abstande von der Magenstrecke zu halten, die später sehr erweiterungsfähig und beweglich sein muß. Der Herzbeutel ist auf dieser Stufe noch nicht geschlossen. Das kurze Band, das weiter schwanzwärts zwischen der breiten Masse der Leber und der Bauchwand eine Verbindung herstellt (Lig. suspens. hepat., E. Ravn), reicht nur bis zum Beginn des Herzens kopfwärts. In der Gegend der Venenbrücke treten neue Verhältnisse ein (Abb. 11, 12). Hier hängt das Mittelblatt der rechten und linken Leibeswand durch die Querwand zusammen, worin beide Nabelvenen zum Vorhof des Herzens ziehen (Venenbrücke). Der Mittelhang ist wie beim kleinen Keimling eine auf der Querwand fußende Mittelwand. Da das Lebergewebe in das Gewebe der Venenbrücke und der Mittelwand übergeht, wie es etliche Schnitte weiter hinten zum Mittelhang geschieht, ist der innige Zusammenhang dieser durch verschiedene Namen bezeichneten Bezirke des Mittelblattes klar erwiesen. Die Lungen sind ansehnlich entwickelt. Die rechte ist der kranialen Fortsetzung des Hohlvenenfortsatzes eingelagert und durch den Mittelspalt vom Mittelhang getrennt (Abb. 12). Die linke Lunge, deren hinteres Ende frei in die Leibeshöhle ragt (Abb. 12), ist

weiter kopfwärts durch einen schmalen, allseitig geschlossenen Spalt, den linken Mittelspalt (Recessus pneumato-entericus sinister. I. Broman) von der Hauptmasse des Mittelhanges getrennt.

Die Querschnitte durch die Leibeshöhle dieser Gegend zeigen ein vollkommen ebenmäßiges Bild. In der Mittelebene liegt die längsgerichtete, das Innenrohr bergende Mittelwand, rechts und links von zwei Seitenarmen begleitet, welche die Lungenrohre bergen, und durch zwei Mittelspalten von der Mittelwand entfernt sind. Den unteren durch die Venenbrücke getrennten Herzbeutelraum nehmen die Vorhöfe des Herzens ein (Abb. 11). Die Brustgegend bietet also das Bild eines in Fächer gegliederten Raumes. Die Speiseröhre ist in der Lungengegend sehr eng. (Aber das völlige Fehlen einer Lichtung habe ich an 18 Schnittreihen von 2,8—5,7 mm nicht beobachtet.) Kopfwärts vor dem vorderen Blindende der beiden Mittelspalten (Hilus pulmonis, I. Broman) ist die Mittelwand ein ungefüger, breit ausladender Klotz (Abb. 13), der das Innenrohr und die Anfangstücke der Lungenrohre enthält. Von der Gabelstelle der Luftröhre an kopfwärts wird die Mittelwand wieder schmal. Das Venenbecken geht in den rechten Vorhof über und die Herzbeutelhöhle ist in das vordere Ende der Leibeshöhle geöffnet. Die Urnieren reichen als kräftig vorspringende Wülste bis in die Gegend der Lungenpforte (Hilus pulmonis, Abb. 13) und senden hier je einen breiten Ausläufer zum Gewebe der Seitenwand. So sind die Urnieren durch schmale, allseitig geschlossene Spalte der Leibeshöhle (Abb. 13) von deren Seiten- und Rückenwand getrennt. Kopfwärts werden diese Spalte rasch schmäler. Schließlich liegt das vordere Ende der Urnieren völlig im Bindegewebe des Rückens.

### III. Stufe: Lacerta agilis 9,5 mm.

Während bisher die wesentlichen Formzüge der Wandgebilde in der Leibeshöhle nach der Verschiedenheit ihrer drei Hauptgegenden geschildert werden konnten, sind jetzt alle enger aufeinander abgestimmt und erscheinen als ein zusammengehöriges Ganzes. Die Nabelgegend ist nicht größer geworden (8,5% der Körperlänge) und spielt in dem Formbild keine Rolle mehr. Die Untergliederung verwischt sich. Die Bereiche des Mittel- und Innenblattes werden nach eigenartigen

Richtungen ausgestaltet, sodaß alles dem fertigen Zustand näherkommt. Daher bespreche ich die ganze Leibeshöhle als einen geschlossenen Raum und die Vorsprünge seiner Wand als ein untrennbares Kunstwerk.

Abgesehen von der Querwand fußen die Vorsprünge der Leibeshöhle an zwei gegenüberliegenden Flächen, an der Rückenwand in kräftigerem, an der Bauchwand in schwächerem Grade. Zwischen beiden muß ja ein Gegensatz bestehen, da die Bauchwand durch das Nabelloch naturgemäß in einen vorderen und hinteren Abschnitt zerfällt, während die Gebilde der Rückenwand sich ohne Hindernis vom Kopf- bis zum Schwanzende erstrecken. Beide Bezirke sind eng aufeinander bezogen und nur für den sprachlichen Bericht ist eine Trennung geboten.

Aus der Rückenwand ragen die Urnierenwülste mit den Keimstätten, zwischen beiden Mittelhang und Mittelwand in die Leibeshöhle vor. Mittelhang und Mittelwand bilden wie auf der vorigen Stufe eine durch die ganze Leibeshöhle reichende Längswand, die vorne der Querwand aufsitzt und hinten im eigentlichen Gebiet des Mittelhanges einen freien Rand hat, also annähernd dasselbe Gepräge wie beim Keimling 5,7 mm zeigt. Nur vor dem Nabel gleich hinter der Gegend des Magenpförtners ist der Mittelhang stärker in die Länge gewachsen als die Leibeshöhle selbst. Daher hat er samt dem ihm eingelagerten Innenrohr eine vom Pförtner fast quer nach rechts ziehende und dann scharf nach der Mitte in den Nabel hinaus abbiegende Falte gebildet (Zwölffingerdarmschleife). In der hinteren Magengegend ist der Längswand das Pankreas eingelagert und etwas weiter kopfwärts ist der hier nach links biegende Magenbezirk des Mittelhanges ventral vom Magen durch die jetzt deutlicher als bei dem Keimling 5,7 mm ausgeprägte Plica Art. coel. mit der Rückenwand verbunden (Abb. 14). — Die Urnieren haben den Höhepunkt ihrer Entwicklung überschritten. Ihr vorderer Bezirk in der Lungengegend ist an Kanälchen verödet, sodaß beiderseits nur eine vom Rücken zur Querwand bezw. vorderen Körperwand ziehende Platte vorhanden ist (Abb. 15, U b). Erst von der Nabelgegend und dem Beginn der Keimstätten an haben die Urnieren die ihrer regelhaften Ausbildung entsprechende Größe. — Die im Gewebe der Rückenwand hinter dem Schwanzende der Urnieren

vergrabenen Nieren wachsen vorerst nicht im gleichen Maße, wie sich die Urnieren zurückbilden. Die zwei Hauptäste der beiden Harnleiter haben erst einige Seitenkanälchen erzeugt. — Noch besser als am vorigen Keimling ist das ganze Gebiet der Rückenwand von einem engmaschigen Gefäßnetz durchzogen.

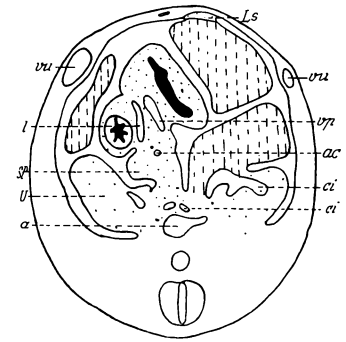


Abb. 14.

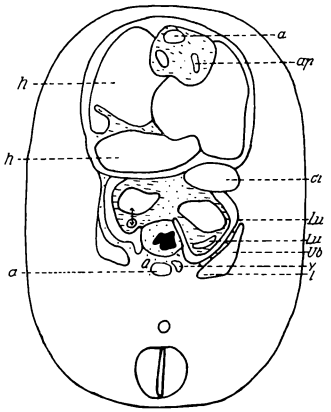


Abb. 15.

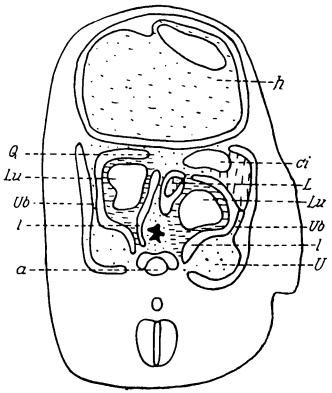


Abb. 16.

Abb. 14—16: Vereinfachte Querschnitte eines Keimlings der 3. Stufe (9,5 mm), 20/1.

Die Vorsprünge der Bauchwand sind vor und hinter dem Nabel ungleich gestaltet und lassen diesen immer noch als wichtige Marke für das Verständnis des Formgeschehens erscheinen, obwohl er seine Bedeutung als herrschender Ort des Rumpfes verliert. Durch das Nabelrohr schickt der Harnsack

sein frei hängendes Endstück in die Innenleibeshöhle. Sein Stiel zieht als ein nach hinten verschmälertes Rohr in der Bauchgegend schwanzwärts bis zum Ursprung an der Kloake. Der von ihm und den beiden Nabelarterien aus der Bauchwand vorgetriebene Wulst kann als ein nach oben ragendes Gegenstück des ihm entgegen hängenden Mittelhanges gelten. Nahe dem Schwanz verschmelzen beide. Die so entstehende Endwand gliedert die hintere Rumpfhöhle in zwei Endbuchten. — In der Gegend vor dem Nabel ist die fast völlige Schließung des Herzbeutels ein wichtiger Fortschritt. Schnittreihen durch Keimlinge dieser Entwicklungstage lassen den Vorgang gut verfolgen und bestätigen die Angaben F. Hochstetters (1893): „Die Öffnung des Herzbeutels in die Leibeshöhle wird dadurch verengt, daß von der Einmündungsstelle der Ven. umbil. in den Duct. Cuv. ausgehend beiderseits eine freie Falte entsteht, in ihrem oberen Teil auf die Leber übergreift und letztere mit der Leibeswand verbindet. Die Ven. umbil. rücken in die Falten. Infolgedessen fließt das Blut der rechten V. umbil. nun in das Endstück der V. cava infer. Auch links wird durch die allmähliche Abschnürung des Sinus venosus von der Leber die V. umbil. gegen die Mittellinie verschoben. Beide Falten verwachsen zunächst schwanzwärts miteinander und mit der Leber. Von da schreitet die Verschmelzung weiter kopfwärts, bis die Herzbeutelhöhle geschlossen ist.“

An der Leber sind der vordere und hintere Zipfel eben angedeutet. Ihr hinterer größter Teil hat bis auf die noch recht kurze Strecke seines Aufhängebandes (Lig. suspens. hep. E. Ravn) einen freien Rand in der Gegend der Gallenblase. Der kleinere vordere Leberabschnitt sitzt bauchwärts der neu gebildeten Herzbeutelwand auf und stellt gleichsam ein Gegenstück zum Harnsackwulst der hinteren Bauchwand vor. — Mit dem hinteren Ende der Herzbeutelhöhle beginnt der durch Mittel- und Querwand in Fächer gegliederte Bezirk der Leibeshöhle. Auch hier erkennt man, wie aus der bisher ungegliederten Masse der frühembryonalen Leber, die ich ungeachtet ihres Besitzes an Gallendrüsen wegen ihrer Lage zum Bauchwandbezirk rechne, langsam die jedes erwachsene Tier kennzeichnende Form herausgearbeitet wird. Auf der vorderen Rückenfläche der Leber sowie auf der Querwand fußt die Mittelwand.

Rechts und links wird sie von den Lungen flankiert (Abb. 15). Trotz des nicht wesentlich veränderten Grundplanes dieser Gegend ist der Keimling gerade hier am weitesten entwickelt. Denn im gleichen Maße, wie die Urnieren sich zurückbildeten, haben die Lungen durch Breitenwachstum den freigegebenen Raum erfüllt. Ganz vorn erkennt man bereits mehrere Seitenknospen, darunter die von C. Hesser als ersten Gabelast besonders hervorgehobene Lungenspitze. Die Lungen bieten überhaupt ein ähnliches Bild wie die entsprechenden Lungen von Tarentola (C. Hesser 1905). Je weiter man aber die Schnittreihe nach hinten verfolgt, um so weniger Platz bleibt den Lungen neben den mächtigen Massen der Urnieren und ihre hintersten Enden sind genau so klein und schmal wie auf der vorigen Stufe. Die endgültige Ausgestaltung der Lungen geschieht kopfschwanzwärts wie die Rückbildung der Urnieren.

Alle diese vorspringenden Bezirke der Bauchwand bergen in zunehmendem Reichtum Gefäßnetze. Wo solche näher der Oberfläche liegen, wie z. B. die Art. coeliaca, bedingen sie kleinere oder größere Höcker, die von geringer Bedeutung sind und früher wohl zu sehr betont wurden. Außer den Nabelarterien sind in der hinteren Bauchwand die hinteren Bauchwandvenen neu gebildet. Von ihrer kurz vor der Haftstelle der Wolffschen Gänge an der Kloake liegenden Verbindung mit den hinteren Hauptvenen (V. card. poster.) sind sie in der rechten und linken Ecke der Bauchwand nabelwärts bis zur Mündung in die Nabelvenen zu verfolgen. Die Pfortader (Abb. 14, 15) zieht vom Nabel durch den Mittelhang in das Haarnetz der Leber. Am vorderen Ende der Vorhöfe münden die beiden vorderen Hohlvenen ein (V. cavae anter.), in der vorderen Bauchwand finden sich mehrere Bauchwandvenen. Die linke Nabelvene biegt im Gegensatz zur vorigen Stufe kurz hinter dem Schwanzende des Herzens nach der Mittelebene und gewinnt durch die Leber hindurch Anschluß an die hintere Hohlvene. Sie heftet damit die Leber an die hintere Leibeswand. Die viel engere, rechte Nabelvene zieht wie bisher in der Seitenwand kopfwärts und hört plötzlich auf, ohne den Vorhof zu erreichen. F. Hochstetter nimmt daher an, daß die Flußrichtung des Blutes in diesem Gefäß sich wohl nach dem Nabel zu umgekehrt habe. Die Kopfenden beider

Nabelvenen sind verödet. Der noch übrige Teil des Venenbeckens (Sinus venosus) ist in den rechten Vorhof einbezogen. Die Querwand enthält nur noch die hintere Hohlvene und ist völlig zur bindegewebigen Vorderwand des endgültigen Herzbeutels geworden (Abb. 15).

**VI. Stufe: Lacerta agilis 20 mm (Schwanz nicht berücksichtigt).**

Bis auf das offene Nabelrohr und die noch unfertige Hautfärbung zeigt der Keimling das gleiche Aussehen und die schlanke Gestalt wie die eben ausschlüpfende, durchschnittlich 24 mm große Eidechse. Auch die Ausgestaltung der Leibeshöhle steht kurz vor der Vollendung. Der Nabel hat noch die gleiche Größe wie beim vorigen Keimling (0,8 mm lang = 4% der Gesamtlänge des Keimlings). Die Höhe der Leibeshöhle (Entfernung Rücken — Bauch) hat aber, besonders in der Nabelgegend, beträchtlich zugenommen. Außer den schmalen Stielen des Dotter- und Harnsackes liegen alle Innenrohrschleifen innerhalb des Rumpfes. Gerade dieser Umstand entkleidet den jetzt winzigen Nabel vollends der hohen Bedeutung, die er bei kleinen Keimlingen besaß.

Die größten Umbildungen zeigt die Rückenwand. Mittelwand und Mittelhang haben ihre Eigenschaft als mittelständige Scheidewand im allgemeinen beibehalten. Aber das Innenrohr ist auf seiner ganzen Länge stark in die Breite gewachsen. In besonderem Maße gilt dies für den Magen; er füllt, wie ein Vergleich verschiedener Zwischenstufen zwischen 9,5 und 20 mm Keimlingen deutlich zeigt, durch Ausdehnen nach links oben den mit dem Schwinden der Urnieren frei werdenden Raum aus (Abb. 17). Damit hängt ein geringes Abbiegen des dorsalen Mesenteriums (E. Ravn) nach links oben zusammen. Der Mittelspalt bildet hier eine winzig kleine Nische, die von I. Broman 1902 als Saccus omenti majoris gedeutet wurde. H. Klaatsch 1892 erklärte den ganzen Mittelspalt für einen Saccus omenti. Dagegen sagte C. Toldt 1893 mit Recht: „Der Mittelspalt der Lacerta agilis und viridis (Recess. super. sacci omenti minoris E. Ravn) begreift auch den Netzbeutelraum in sich, insofern seine linke Wand durch das dorsale Magengekröse gebildet wird. Da letzteres aber nie die Beschaffenheit eines Netzes annimmt, sondern nur an der

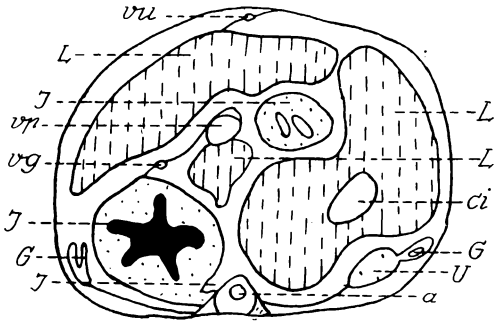


Abb. 17.

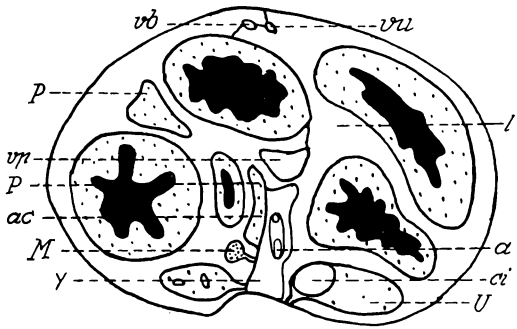


Abb. 18.

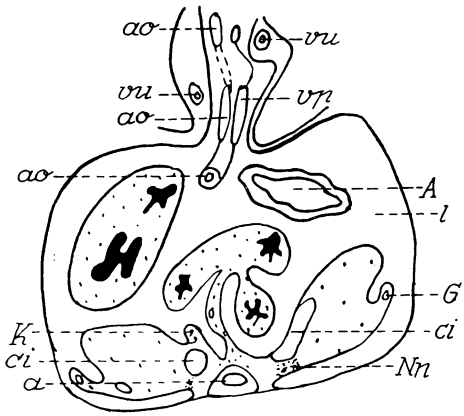


Abb. 19.

Erklärung s. S. 116!

Haftstelle der Milz eine leichte Ausbuchtung zeigt, kann vom Netzbeutel im gebräuchlichen Sinn keine Rede sein.“ Vielleicht ist die Bedeutung des Mittelspaltes für die Formverhältnisse der Leibeshöhle dann am besten verständlich, wenn man von der einseitigen Hervorhebung winziger Nebennischlein absieht und ihn als einheitliches Ganzes betrachtet.

Auch der hintere Teil des Innenrohres zeigt starkes Breitenwachstum in den durch das geringe Wachstum der hinteren Urnieren gegenüber der Gesamtzunahme der Leibeshöhle gewonnenen Raum hinein. Die mittlere, größtenteils aus dem frühkeimlichen Nabelbezirk entstandene Strecke des Mittelhanges zeigt bei geringer Erweiterung ein beträchtliches Längenwachstum, das schon auf der vorigen Stufe begonnen hat (Bildung der Duodenalschleife). So hat der Mittelhang und mit ihm das seinem Rande eingelagerte Innenrohr sich in mehrere Windungen gelegt, die krausenartig am dünnen Teil des Mittelhanges befestigt sind (Darmfahne, Abb. 18).

Die Bauchspeicheldrüse ist fertig ausgebildet. Von ihrem ventralen, zwischen Magen und Zwölffingerdarm liegenden Teil geht in der Milzgegend ein ziemlich breiter Ast nach oben (dorsal). Dieser ist jedoch nicht mehr in einer linken Ausbuchtung des oberen (dorsalen) Mittelhanges, sondern in der Wand der Plica Art. coeliacae eingelagert, dort, wo sie die hintere (kaudale) Fortsetzung des Lig. intest. hepat. (E. Ravn) mit der Rückenwand verbindet (Abb. 18). Die Umlagerung der Bauchspeicheldrüse kann man vielleicht folgendermaßen erklären: Wenn der Magen in der Richtung nach links und oben ausgedehnt wird und das Mesenterium dorsale mehr und mehr in eine Rechtslinkslage kommt, stellt sich auch die Bauchspeicheldrüse nach links, also nach oben (dorsal), bis sie die reine Rückenbauchlage einnimmt und mit dem Gewebe der Plica Art. coeliacae ein Ganzes bildet. An der linken Seite dieser Falte ist als kugeliges Gebilde die Milz zu sehen, die nach W. Tonkoff (1922) durch Wucherung mesodormaler Zellen des Mesogastriums entsteht (Abb. 18).

Die Urnieren sind noch mehr verkümmert. Die Urnierenplatten im Vorderrumpfe sind verschwunden. Erst von der hinteren Lungengegend an zeigt sich als Rest der Urnieren bei Weibchen rechts und links je eine schmale, niedrige Platte. Ungefähr von der Mitte der seitlichen Leibeswand, wo sie frei ausläuft, zieht sie schräg nach hinten und dem Mittelhang zu. Nach hinten werden diese Platten höher (Entfernung Rücken — Bauch); ihre dorsale Ansatzstelle rückt mehr und mehr auf die Mittelhangwurzel und ihr freier unterer Rand birgt nun das Mauerrohr der Müllerschen Gänge. Auch beim männlichen

Tier finden sich solche Platten; doch sind sie unansehnlich und enthalten nur kümmerliche Reste der Müllerschen Gänge (Abb. 17). Erst von der hinteren Magengegend und dem Beginn des Zwölffingerdarmes an enthalten diese Bänder etliche Urnierenkanälchen. Weiter hinten sind die Urnieren größer. Im Gebiet der Keimstätten liegt ihre größte Masse (Abb. 19) und hinter dem Nabel flauen sie wieder ab. Mit der Entstehung der vorderen Ausläufer der Urnierenfalten, die sich in der gleichen Gestalt beim erwachsenen Tier wiederfinden, hat die Rückbildung der Urnieren von vorn nach hinten ihr Ende erreicht. Nun setzt, allerdings ganz wenig, das Schwinden der Urnieren vom Schwanzende nach vorn ein.

Dafür wurden die Nieren besser ausgebildet. In der Gegend des Afters verschmelzen sie zur einheitlichen Masse, die weit in die Schwanzwurzel reicht. Ihr kopfwärtiger Teil liegt dicht über den Urnieren und die Kanälchen der beiden Harnstätten unterscheiden sich kaum voneinander. Jederseits in der Höhe der Keimstätten finden sich schließlich als Neubildung die Zwischennieren (Abb. 19, Nn), die von M. Braun und H. Poll (1906) für selbständige Bildungen des Mittelblattes erklärt werden, die zusammen mit je einem vom Nervus sympaticus stammenden Phäochromkörperchen die Nebennieren des erwachsenen Tieres schaffen. Genaue Untersuchungen über diese Frage habe ich nicht angestellt.

Auch die Bezirke der Bauchwand stehen kurz vor der Vollendung. Der jetzt ziemlich breite Wulst des Harnsackstieles erweist sich deutlich als Gegenstück des Mittelhanges. Die vollends ausgebildete Leber hat vorne drei Zipfel, hinten einen langen, schmalen Hohlvenenfortsatz und mehrere kleinere Zipfel, zeigt also das Bild, das E. Ravn 1889 für die erwachsene Lacerta viridis gegeben hat. Längs dreier Hauptlinien ist die Leber an der Bauchwand befestigt. Eine mittlere Platte (Lig. suspens. hepat., E. Ravn) verbindet beide als unmittelbare Fortsetzung der Mittelwand (Abb. 20). Ungefähr in der Mitte der Leber teilt sich das Band in zwei, von denen das eine rechts zur Gallenblase läuft und bald aufhört, während das linke die eigentliche Fortsetzung schwanzwärts bildet und die Nabelvenen einschließt (Abb. 21). Rechts und links vom Aufhängeband finden sich am vordersten Ende der Leber

zwei kleinere Platten: Lig. suspens. access. hepat. (E. Ravn, Abb. 20). Sie sind, wie schon D. Bertelli (1898) erkannte, ein Stück der weiter schwanzwärts beginnenden Urnierenfalten, die in dieser Gegend bei einem wenig jüngeren Keimling ge-

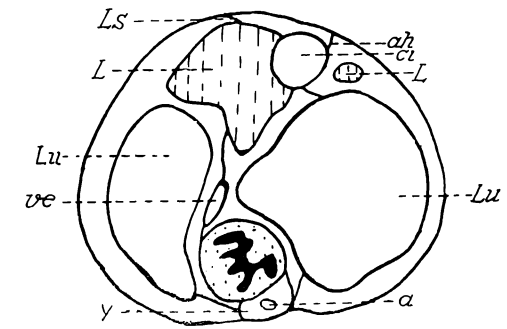


Abb. 20.

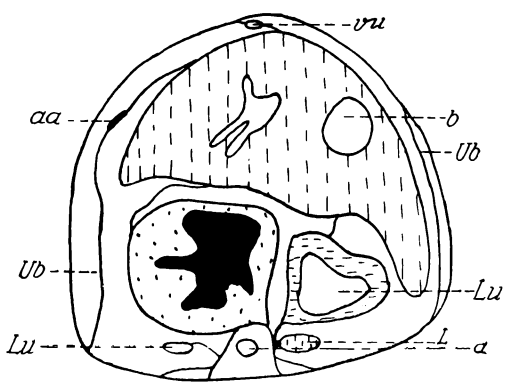


Abb. 21.

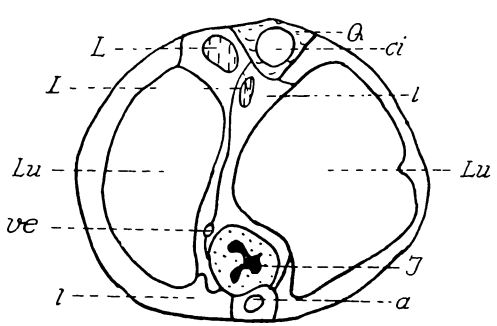


Abb. 17—22: Vereinfachte Querschnitte eines Keimlings der 4. Stufe (20 mm) ohne Schwanz, 20/1.

NB: Bild 21 stellt den Querschnitt eines ebenso großen, jedoch etwas jüngeren Keimlings dieser Stufe dar.

Abb. 22.

radewegs von der Rückenwand zur Leber laufen (Abb. 21). Die bisher breite Verbindung des Hohlvenenfortsatzes mit der Mittelhangwurzel ist ein schmales Band geworden (F. Hoch-

stetters besonderes Gekröse). Die wichtigste Veränderung der Leber gegenüber früheren Stufen ist aber die Lageverschiebung ihrer Hauptmasse in die Gegend hinter dem Herzen. Nicht durch tatsächliches Wandern von Herz oder Leber, sondern durch verschiedene Wachstumsrichtung der beiden Werkteile und der zwischen ihnen liegenden Bindegewebemassen mag die neue Lage zustandegekommen sein. Weil nun die Hauptentfaltungsbereiche von Herz, Lunge und Leber hintereinander liegen, haben alle Werkteile den Raum, den sie für ihre endgültige Ausgestaltung brauchen.

Die Lungen sind seit der vorigen Stufe vor allem in dem von der Leber freigewordenen Mittelbezirk mächtig gewachsen. An Stelle der wenigen Knospen an der Spitze ist die ganze Lunge mit großen und kleinen seitlichen Ausbuchtungen übersät. Doch ist die Stilform des Sackes in keiner Weise verlorengegangen. Die linke Lunge haftet nicht mehr an der Leber wie bisher, sondern an der vorderen Bauchwand (Abb. 22). Der Herzbeutel ist allseits geschlossen. Die Querwand zeigt, wie schon E. Ravn (1889) erkannte, eine deutliche Zweischichtung. Die obere (dorsale) Schicht (Septum pericardiacopleuroperitoneale, E. Ravn), die E. Ravn und F. Hochstetter als ventrales Zwerchfell deuteten, scheidet den Herzbeutelraum von der Leibeshöhle. Die untere (ventrale) Schicht gehört zum Herzbeutel selbst. Dieser liegt der Leibeswand eng an und ist daher schwer zu erkennen. Erst am erwachsenen Tier läßt er sich verhältnismäßig leicht von seiner Umgebung lösen. Das vollkommen fertige Herz entfaltet seine Hauptmasse in der Gegend der Lungenspitzen.

## Das erwachsene Tier.

Zergliedern verschieden alter erwachsener Eidechsen ergänzt die geschilderte Entwicklung zu einem abgerundeten Bild. Nur wenig ist nachzutragen. Vor allem zeigt die Wand der Leibeshöhle jetzt die von F. Leydig 1871 beschriebene Scheidung in eine schwarze hintere und eine farblose vordere Hälfte.

Das Nabelstück der Pfortader geht nach der Geburt zugrunde. Der noch erhaltene Hauptstamm, der am Rande der Bauchspeicheldrüse hinzieht und sich in der Leber mit der Hohlvene vereinigt, ist jetzt ausschließlich das Sammelgefäß

für die zahlreichen Darmvenen, die an den verschiedensten Stellen des ventralen Pankreas einmünden. Die beiden hinteren Bauchwandvenen (V. epigastricae) bieten wenig Neues. Von ihrer Vereinigung mit den Resten der hinteren Hauptvenen in den Nieren biegen sie seitlich aus, verlassen die Nieren und sind als mittelstarke Gefäße rechts und links in der seitlichen Leibeswand vorwärts zu verfolgen. In der Gegend des früheren Nabels verschmelzen sie und ziehen als einheitlicher Stamm (Vena abdominalis) zur Pfortader. Kurz vor der Einmündung in die letztere gibt die Bauchwandvene einen Seitenzweig ab, der sich kopfwärts ebenfalls in die Leber wendet. Vielleicht darf man darin den letzten Rest der völlig verödeten Nabelvene (V. umbilic.) erblicken. Drei Venenströme führen also das verbrauchte Blut der Rumpfgegend zum Herzen zurück: das Netz der hinteren Hohlvene (Schwanz, Nieren, Keimstätten, Leber, Rückenwand), das Netz der Pfortader (Mittelhang mit Innenrohr) und das Netz der Bauchwand. Die Reste der hinteren Hauptvenen sind durch Verschmelzung mit den hinteren Ästen der Hohlvene an das Hohlvenennetz, durch Verbindung mit den hinteren Bauchwandvenen dem Netz der Bauchwand angeschlossen. Die Dottersackarterie und die Nabelarterien haben ihren Nabelabschnitt eingebüßt und sind zur Darmarterie (Art. coeliacomesenterica) und den zwei Bauchwandarterien geworden.

Nur die Urnieren zeigen bei eben ausgeschlüpften Eidechsen das gleiche Ausmaß wie auf der letzten Keimlingsstufe. Eine Eidechse nach dem ersten Winterschlaf (3,7 cm Rumpflänge, ohne Schwanz) zeigt die Urnieren noch ebenso lang wie vor dem Winterschlaf. Doch sind deren Schwanzenden recht schmal geworden. So setzt sich das Schwinden der hinteren Enden der Urnieren auch nach dem Ausschlüpfen des Tieres fort. Bei älteren Eidechsen (5—6½ cm Rumpflänge, ohne Schwanz) traf ich keine Urnieren mehr an. Der Außenseite des Hodens wie des Eierstockes liegen Nebenhoden (Epididymis) und Nebeneierstock (Epoophoron) als letzte, dem erwachsenen Tier verbleibende Reste der Urnieren an. Zwischen Hoden und Nebenhoden des Männchens und zwischen Eierstock und Nebeneierstock des Weibchens liegen die gelben Nebennieren (M. Braun).

Die Urnieren der Eidechse bleiben also dem erwachsenen Tier über den ersten Winterschlaf hinaus erhalten. Meine Beobachtungen hierüber decken sich nicht ganz mit den Angaben M. Brauns (1878). Während er den Beginn der Rückbildung des hinteren Urnierenabschnittes auf das zweite Jahr nach dem ersten Winterschlaf setzt, fand ich gegen das Ende der Keimlingszeit und erst recht unmittelbar nach dem ersten Winterschlaf die hinteren Urnierenabschnitte stark rückgebildet.

### Der Stil der Entwicklung der Eingeweide.

Über die räumliche Gesetzmäßigkeit in der Leibeshöhle der Zauneidechse habe ich im Schrifttum keinen Aufschluß gefunden. Die großen zusammenfassenden Werke wie H. Bronns Tierreich, O. Hertwigs Handbuch der Entwicklungsgeschichte und die gangbaren Lehrbücher schildern die Entwicklung der Werkteile neben- und nacheinander ohne einen übergeordneten Gesichtspunkt. E. Ravn und F. E. Beddard beschreiben bloß, I. Broman und L. Gräper suchen stammesgeschichtliche Zusammenhänge. Andere Arbeiten beschäftigen sich durchwegs mit kleinen Sonderbezirken.

Was lehren nun die Schnittreihen über den Stil in der Entwicklung der Eingeweide bei der Zauneidechse? In frühen Keimscheiben des Eidechseneies ist die Höhle des Mittelblattes (Mesoderm) ein unscheinbarer Spalt, der über den noch undeutlichen Nabelrand in den Eihautbezirk (Gefäßhof) der Keimscheibe reicht. Die Bezirke der bleibenden Leibeshöhle (Cölom) und der vergänglichen Nebenleibeshöhle (Excölom) sind zwar gegeben, aber noch nicht zu gegensätzlicher Form gereift. Die Gestaltung der Keimscheibe beginnt mit dem Werden des Rückenmarkrohres, der Rückensaite und der Urwirbel. Daher hat die Rückengegend lange Zeit das Übergewicht eines fortgeschrittenen Formzustandes. Ihr zur Leibeshöhle schauendes Ufer wird zuerst ausgeformt durch Auftreten und rasches Entwickeln der Urnierenkanälchen. Schon bei Keimlingen 2,3 mm fallen die Wülste der Urnieren auf und gewinnen auf den Größenstufen 2,3—2,4—3,3—5,7—7,8 mm zusehends an Länge, nämlich 15—22—36—50—52% der Körperlänge. Die Gegend unter dem Rückenmark und der Rückensaite, worin die Aorta und beiderseits die zahlreicher werdenden Urnierenkanälchen

liegen, wulstet sich kräftig vor und belebt dadurch das Schnittbild der schmalen Leibeshöhle. Ferner kommt längs der Mittellinie der Rückenwand der niedrige Bindegewebstreifen des Mittelhangs in der Nabel- und Hinternabelgegend zu Gesicht.

Vor der Darmpforte hat inzwischen der Vorgang eingesetzt, der die Leibeshöhle der Vornabelgegend durch die Querwand (Septum transversum) in zwei Stockwerke, die Herzstube und die offenen Lungennischen trennt. Die ersten Ansätze sind freilich recht unscheinbar. Doch werden sie verständlich, wenn man sie mit den Formverhältnissen der 2. und 3. Stufe vergleicht, wo die Stockwerke unverkennbar sind und die Mittelwand der oberen Lungennischen statt ihrer anfangs plumpen Form das Aussehen einer zarten Wand besitzt. Die in der Mittelwand eingeschlossene, vorerst recht kurze Strecke des Innenrohres wölbt die Blindbuchten der künftigen Lungen aus, deren Mittelblatthülle der Querwand breit aufliegt. Diese Haftstelle ist die gestaltliche Vorstufe der zeitlebens bestehenden und von den Verhältnissen bei Säugern scharf abweichenden Bandverbindung zwischen den Lungen und der Querwand. Bald gewinnt der hintere Rand der Querwand, der anfangs in der sog. Darmpforte versteckt, d. h. noch nicht unterscheidbar ist, durch lebhafte Zellteilungen an Masse; er liefert die bindegewebige Grundlage für die einwachsenden Gallendrüsen und bringt schließlich die mächtige Masse der Leber hervor. Die Mittelwand haftet an der Leber ohne scharfe Grenze längs eines kurzen, später längeren Streifens. Wenn der Magen gebildet ist, wird dieses Band zum Lig. intestinohepaticum. Die vergrößerte Lebermasse selbst ist mit dem sog. Mesenterium ventrale, das sich später zum Lig. suspensorium entwickelt, an die Bauchwand geheftet. Das Schicksal des Mittelblatt-(Mesoderm-)gewebes in der Gegend der Querwand ist also das Ausbilden einer zunächst unscheinbaren, zelligen Anlage zu einer größeren Gewebsmasse, die das besondere Wandgefüge einer lot- und waagrechten Schicht erhält und fast vom Anfange allen Bildungsgeschehens die Gegend vor der Darmpforte beherrscht. Wie die Unebenheiten der hinteren Rückenwand sind Quer- und Mittelwand zuerst schwache Besonderheiten der Leibeshöhlenwand.

In der Hinternabelgegend ragt aus der Bauchwand ein Längswulst, worin der zur Endkammer (Urodäum) des Innenrohres führende Stiel des Harnsackes (Allantois) liegt, als ein mittelständiges Gebilde vor, das als ein dem rückenständigen Mittelhang der gleichen Gegend gleich gerichtetes Gegenstück der Bauchwand zu deuten ist.

Wenn man die Dinge in dieser Weise ansieht, kann man wohl mit Recht behaupten, daß alle Eingeweide nebst ihren Bändern wirklich als Wülste oder schmale Vorsprünge der Wand gegen die Lichtung der Leibeshöhle entstehen. Meine Ergebnisse stimmen also durchaus mit den Ausführungen von H. Eßlinger überein (S. 68—82). Was an der Leibeshöhlenwand wulstig oder leistenförmig keimt, belebt die anfangs eintönige Wand und dringt in die Leibeshöhle tiefer hinein, sodaß diese auf den Querschnitten wie eine Anzahl schmaler Buchten und Spalten erscheint, die zwischen den massigen Wandgebilden unscheinbar zurücktreten. Die sog. „Rezesse" im Bindegewebe des Lageverbandes: Mittelwand—Querwand sind als ursprünglich seichte Buchten zu erklären, die durch lebhaftes Wachstum des angrenzenden Wandgewebes in dessen Masse eingeschlossen werden.

Einen fesselnden Aufschluß gewährt es die Besonderheiten der Wandbildung zu beachten. Die Urnieren der Hinter- und Offennabelgegend springen als dicke Wülste in die Leibeshöhle ein, deren Lichte bis zur Höhe der oberen Wand der Aorta emporsteigt. Kurz unter dem abgerundeten Bauchrand der Urnieren steht der Nabelbug der Rumpfwand. Zwischen beiden Urnieren hängt der freie Mittelhang mit seinem wulstig verdickten, das Innenrohr bergenden Randwulste herab (Stufe 2,9 mm). In der Vornabelgegend der Stufe 5,7 mm reichen die Urnieren bis zum Gebiet der Schlundgefäßbogen. Ihre Kanälchenhaufen biegen hier hakenartig bauchwärts und polstern die Wand am vorderen Grunde der Lungennischen bis zu der Stelle, wo das Innenrohr die ersten Lungensprossen austreibt. Die Mittelwand wird durch die beiden Lungenknospen zu einer knollenartigen Anschwellung jederseits ausgebuckelt. Weiter hinten hängen die Urnieren (wie in der Nabel- und Nachnabelgegend) als zwei dicke Flügel zu beiden Seiten der Mittelwand herab. Die vordersten, in der vorderen Rumpfwand versteckten

Abschnitte der Urnieren werden gegen Ende der zweiten Stufe abgehoben, weil zwei schmale Längsbuchten der Leibeshöhle sich kopfwärts zwischen Urnieren und seitliche Leibeswand schieben. Während beim Keimling 4,5 mm 20% der Urnieren in der Rückenwand liegen, sind es beim Keimling 5,35 mm etwa 10%, beim Keimling 6,5 mm nur 2%. Damit wird eine sehr sonderbare Querschnittsform dieser Rumpfgegend erzeugt, die Abb. 23 vereinfacht zeigt. Man sieht deutlich die beiden Stockwerke der Vornabelgegend. Unten liegt das Herz in der durch die Querwand geschlossenen Herzstube. Senkrecht zur Querwand zieht die Mittelwand vom Rücken herab. Links und rechts von ihr sind zwei Paare von Wänden durch den Raum der Lungennischen gespannt. Nimmt man noch die Leibeswand dazu, so gleicht der Rumpf auf diesem Schnitte drei ineinandergeschachtelten Hohlwalzen oder Körben mit einer mittleren Scheidewand: außen der Rumpfkorb, innerhalb desselben der Urnierenkorb, der den Lungenkorb einschließt.

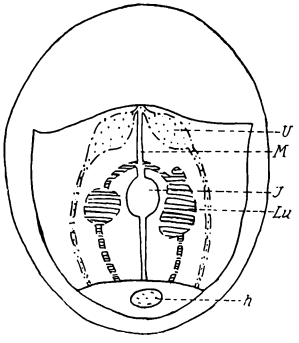


Abb. 23: Querschnitt eines Keimlings mittlerer Größe; = : = Urnierenkorb, = = Lungenkorb.

Abb. 23.

Der Urnierenkorb dieser Ausdrucksweise besteht aus den Urnieren und den zarten Bändern, die sie an der Rücken- und Querwand befestigen. Aber nur im vorderen Blindgrund der Leibeshöhle ist er ein geschlossener Korb. Weiter hinten, wo die Querwand fehlt, bilden die Urnieren eine Halbrinne, die als schwanzwärtige Fortsetzung des Urnierenkorbes gelten kann.

Der Lungenkorb ist aus der knollig verdickten Mittelwand hervorgegangen, indem der Schmalspalt (Saccus omentalis, I. Broman) der Leibeshöhle, der am hinteren Rande des Leberpolsters zwischen diesem und dem Mittelhang beginnt,

gegabelt bis in die Lungengegend reicht und sich links und rechts im Gewebe der Mittelwand ausdehnt. Dadurch werden zwei seitliche Spangen vom Mittelhang abgehoben, deren mittlere Stücke durch die Lungenrohre der Luftröhre als die künftigen Lungen aufgetrieben werden. Diese bleiben aber rückenwärts (dorsal) mit dem Mittelhange und bauchwärts (ventral) mit der Querwand verbunden. Wenn diese Haftbrücken später größer und dünner geworden sind, entsprechen sie dem Lig. pulmonale und Lig. pulmonale accessorium (E. Ravn).

Nach dem eben geschilderten Entwicklungsbild halte ich mich berechtigt, das obere und untere Lungenband und die dazwischen geschaltete Lunge jederseits als ein zusammenhängendes Gebilde aufzufassen und die beiden aus der Mittelwand gesonderten Gewebespangen als ein einheitliches Gebilde, d. h. als Lungenkorb zu bezeichnen. Das bietet zugleich den Vorteil, daß man nicht mehr die Lungen und Lungenbänder, auch nicht die Urnieren und Urnierenbänder, noch den Darm und sein Aufhängeband sprachlich voneinander zu trennen und jeder bindegewebigen Verknüpfung eines Gewebeherdes einen besonderen Namen zu geben braucht. Wenn ich „Lungenkorb“ sage, meine ich die im Verlauf der Entwicklung abgehobenen Seitenspangen der Mittelwand, deren mittlere Abschnitte durch die zunehmend erweiterten Lungenrohre der Luftröhre aufgebläht werden.

Auf der 3. und 4. Stufe verkümmert der geschlossene Teil des Urnierenkorbes. Nur von der Gegend der Lungenenden an bleiben Reste desselben erhalten (Abb. 21 Ub.). Die vorderen Ansatzstellen der Wand des Urnierenkorbes werden beiderseits von der Wurzel der Mittelwand abgehoben, sodaß sie an der seitlichen Rumpfwand hängen. Die untere Verbindung mit der Leber (Abb. 21 aa) geht fortschreitend zugrunde. Dadurch zerfällt die Wand des Urnierenkorbes in zwei Teile. Der untere Abschnitt gewinnt einen selbständigen Anschluß an die untere Leibeswand und wird zum Nebenband der Leber (Lig. suspens. access. hep. E. Ravn 1889). Der obere Teil hat einen freien Bauchrand und geht unmittelbar in den noch unversehrten hinteren Abschnitt der Urnieren über, worin der Müllersche Gang liegt. Demnach biegt der Urnierenrand ungefähr in der Gegend des hinteren Lungenendes seitlich von der Mittelwand

ab und verstreicht, schräg kopfwärts über die seitliche Leibeswand hinziehend. Dieser Teil der Urnierenfalte zieht bei erwachsenen Eidechsen die Grenzlinie zwischen der schwarzen und hellen Hälfte der Leibeswand. Weil bis dahin auch die hintersten Lungenenden reichen, ist die Falte gleichsam eine auf die Leibeshöhlenwand geschriebene Marke für den Lungenbereich.

Auf der 4. Stufe verkümmern die Urnieren von hinten nach vorn. Sie werden hinten schmäler und gleichen beim ausschlüpfenden Tier zwei langgestreckten rechtwinkeligen Dreiecken, deren spitzer Winkel in der Beckengegend liegt. Die letzten Reste der ehemals ansehnlichen Urnieren sind die Nebenkeimstätten des erwachsenen Tieres. Da der Raum der Leibeshöhle durch den Schwund der Urnieren von deren einengender Masse befreit wird, liegen die Eingeweide des erwachsenen Tieres weniger zusammengepfercht als bei Keimlingen der 3. Stufe. Der freigewordene Raum wird nun ausgefüllt: durch die größeren Lungen, die besser in die Breite wachsen, durch den größeren Magen und durch einen größeren Hohlvenenfortsatz, der freier liegt und die rechte Lunge nicht mehr so stark einkeilt wie bei Keimlingen mittlerer Größe.

Die Erkenntnis, daß alle Eingeweide im weitesten Sinn Vorbuckelungen der Leibeswand sind und nach drei Hohlwalzen oder Körben mit einer mittleren Scheidewand (Rumpf-, Urnieren- und Lungenkorb samt Mittelwand) angeordnet sind, liefert so für die Entwicklung der Leibeshöhle der Zauneidechse einen einfachen Grundgedanken, womit die überreiche Fülle des Formgeschehens klar überblickt werden kann.

---

## Schriftenverzeichnis.

Beddard, Frank E.: Proceed. Zool. Soc. London 1905, II.

Bhatia, M. L.: Zool. Anzeiger. Bd. 85. 1930 — Journ. of Morphology. 48. 1929.

Böker, H.: Arch. f. Anat. u. Physiol. Anat. Abtl. 1918.

Brachet, A.: Bulletin Académie médecine Belgique. IV. Serie Tome XX 1906.

Broman, I.: Die Entwicklungsgeschichte der Bursa omentalis und ähnlicher Rezeßbildungen bei den Wirbeltieren. Wiesbaden, Verlag J. F. Bergmann. 1904. — Ergebn. der Anat. u. Entwicklungsgesch. Bd. 15. 1905/06 u. Bd. 20. 1911.

Butler, G. W.: Proceed. Zool. Soc. London 1889.
Choronshitzky, B.: Anat. Hefte. Bd. 13. 1900.
Gräper, L.: Verh. der anat. Ges. Bd. 63. 1927 — Morph. Jahrb. Bd. 62. 1929.
Hammar, J. A.: Arch. f. Anat. u. Physiol. 1893. Anat. Abt.
Heiß, R.: Ergebn. Anat. u. Entwicklungsgesch. Bd. 24. 1923. Anat. Anz. Bd. 56. 1923.
Hesser, C.: Anat. Hefte Bd. 29. 1905.
Hochstetter, F.: Morph. Jahrb. 1893 (Bd. 19). 1899 (Bd. 27).
Janosik, J.: Bibliographie anatomique 1895.
Peter, K.: Arch. f. mikr. Anat. u. Entwicklungsgesch., Bd. 61, 1903. Keibels Normentafeln zur Entwicklungsgeschichte der Zauneidechse (Lacerta agilis), Jena 1904.
Ravn, E.: Die Leibeshöhle der erwachsenen Lacerta viridis, Arch. f. Anat. u. Physiol., anat. Abt., Supplementband 1889.
Spanner, R.: Anat. Anz. Bd. 61, Ergänzungsheft 1926 — Morph. Jahrb., Bd. 63. 1929.
Sture, A. Siwe: Morph. Jahrb. Bd. 57, 1926 — Bd. 68, 1931.
Toldt, C.: Denkschr. Kaiserl. Akademie der Wissensch., mathemat. naturwiss. Klasse, Bd. 60, Wien 1893.
Tonkow, W. N.: Proc. First Congr. Russ. Zool. Anat. Hist. Petrograd 1922.

## Erklärung der Buchstaben an den Abbildungen.

Alle Bilder sind so gestellt, daß der Rücken unten liegt.
Das Innenrohr wurde immer schwarz ausgefüllt.

A = Harnsack (Allantois)
a = Aorta
ac = Art. coeliaca
ah = Lig. suspensorinm accessorium hepatis
ao = Art. omphalomesenterica
ap = Art. pulmonalis
at = Truncus arteriosus
au = Art. umbilicalis
b = Gallenblase
ci = V. cava inferior
ci' = Wurzelast der V. cavainferior
G = Geschlechtsgang
g = Hohlvenengekröse
h = Herz
I = Innenrohr
K = Keimstätte
L = Leber
l = Leibeshöhle
Lr = Luftröhre
Ls = Lig. suspensorium hepatis (Leberaufhängeband, Bauchteil d. Mittelhanges)
Lu = Lunge
M = Mittelebene
m = Milz
Nn = Nebenniere
P = Pankreas
Q = Querwand (Septum pericardiaco pleuroperitoneale + Pericardium dorsale, E. Ravn)

| | | | | | |
|---|---|---|---|---|---|
| SP | = | Lageort des Pankreas | vb | = | Bauchwandvene |
| s | = | Saccus omenti maioris (I. Bromann) | ve | = | V. oesophagea |
| | | | vg | = | V. gastrica |
| Sv | = | Sinus venosus | vo | = | V. omphalomesenterica |
| | | | vp | = | V. portae |
| U | = | Urniere | vcp | = | V. cardinalis posterior |
| Ub | = | Urnierenband | vu | = | V. umbilicalis |
| va | = | V. cardinalis anterior | y | = | Lymphraum |

---

III.

# Form und Formwandel der Leibeshöhle des Huhnes (Gallus domesticus).

Von Dr. Walter Ullmann, Nürnberg.

Den Stilkreis der Wirbeltiere, namentlich der höchstentwickelten, kennzeichnet Entfaltung und Bedeutung des Mittelblattes. Bildende, weniger bildsame Masse, gestaltet es namentlich auch zahlreiche Lagebeziehungen. Das Mittelblatt zeigt uns die innere Gliederung des Vogelkörpers in neuem Lichte. Feste Marken für die Vergleichung der verschiedenen Altersstufen geben die Blutgefäße; ihre Geschichte verzahnt sich tausendfältig mit der allgemeinen Entwicklung.

Die Leibeshöhle der Vögel läßt von vorneherein zwei grundverschiedene Abschnitte erkennen: die Herzstube (Parietal- und spätere Herzbeutelhöhle) mit dem Herzen und die hier zu besprechende Pleuroperitoneal- oder Rumpfhöhle mit dem Eingeweide, d. h. dem Innenrohr (Entoderm) und seinen großen Drüsen. Wir beginnen mit einem Zeitpunkt, da bereits die ersten Sonderungen eingetreten sind. Am Beginn des vierten Tages hat sich die Herzstube von der Außenhöhle abgetrennt und der Hautnabel führt nur in die Rumpfhöhle. Auf den Querschnitten kehrt stets eine bestimmte Anordnung der Teile wieder; am soliden Rücken hängen sowohl die äußeren Rumpfwände als auch das Eingeweide, dessen Gesamtheit als Mittelhang (A. Fleischmann) zu bezeichnen ist; nur die daneben am Rücken sitzenden Urnierenwülste nehmen eine besondere Stellung ein.

# ZOBODAT - www.zobodat.at

Zoologisch-Botanische Datenbank/Zoological-Botanical Database

Digitale Literatur/Digital Literature

Zeitschrift/Journal: Sitzungsberichte der Physikalisch-Medizinischen Sozietät zu Erlangen

Jahr/Year: 1935-1936

Band/Volume: 67-68

Autor(en)/Author(s): Baumert Kathe

Artikel/Article: Die Leibeshöhle der Zauneidechse (Lacerta agilis). 96-126