S932

Stuttgarter Beiträge zur Naturkunde

Herausgegeben vom

Staatlichen Museum für Naturkunde in Stuttgart

Serie A (Biologie), Nr. 299 Stuttgart 1977

Histologie und mikroskopische Anatomie der Haut des Bindenwarans *(Varanus salvator)*

Von Kh. Fuchs, Hünfelden

Mit 19 Abbildungen

Allgemeiner Aufbau der Reptilhaut

Der fast ausschließliche Aufenthalt der meisten Reptilien auf dem Lande und an der Luft stellt höhere Anforderungen an deren Körperdecke als das bei nur im Wasser lebenden Tieren der Fall ist. Er verlangt von ihr einen starken mechanischen Schutz, um Verletzungen und die zu starke Verdunstung von Körperflüssigkeit zu vermeiden. Dem begegnen die Kriechtiere dadurch, daß ihre Epidermis durch Verhornung der äußeren Schichten die tieferliegenden Gewebe vor Verdunstung und damit Austrocknung schützt. Außerdem schränkt die Drüsenarmut der Reptilhaut die Verdunstung stark ein.

Bei den Reptilien ist der Anteil der Epidermis am Aufbau der Haut viel geringer als bei den Warmblütern. Während bei den Warmblütern Abkömmlinge der Epidermis (Haare, Federn) einen wesentlichen Körperschutz bilden und durch den Besitz von Pigmenten Träger der Körperfärbung sind, übernehmen bei den Reptilien Abkömmlinge der bindegewebigen Haut (Höcker, Schuppen, Knochenplatten) weitgehend diese Aufgaben. Die Epidermis ist nicht, wie Klemmer (1971) und Bellairs (1969) berichten, in Schuppen gegliedert, sondern stellt lediglich das Negativ der in Schuppen gegliederten Cutis dar.

Da bei Warmblütern Körperschutz und Pigmentierung in einer Schicht, der Epidermis, vereinigt sind, haben sich viele Zoologen (Herter 1960, Küntzel 1944, Spearman und Riley 1969, Wermuth 1953, v. Wettstein 1931—1950) verleiten lassen, das Corium der Reptilhaut als Haupt-Pigmentdepot anzusehen, um damit Körperschutz (Knochenplatten) und Pigmentierung wie bei Warmblütern in einer Schicht zu vereinen. Das trifft zwar für die Häute der Riesenschlangen, Nattern, Tejus und zum Teil auch der Warane zu, bedurfte aber für Krokodil-, Schildkröten- und Giftschlangenhäute einer Revision (Fuchs 1974 und 1975).

download Biodiversity Heritage Library, http://www.biodiversitylibrary.org/

Die Möglichkeit der Ansiedlung von Pigmentzellen (Chromatophoren) in zwei ihrer Struktur und Funktion nach verschiedenen Gewebeschichten, wie Epidermis und Corium (Cutis), die sich in frühester Embryonalentwicklung (Epidermis aus dem Ektoderm, Corium aus dem Mesoderm) getrennt voneinander differenzieren, ist nicht erstaunlich, wenn man bedenkt, daß die Pigmentzellen weder in der Epidermis noch im Corium entstehen, sondern in einem späteren Embryonalstadium aus dem sich entwickelnden Nervensystem auswandern und als ausdifferenzierte Zellen sekundär in die Haut eindringen.

Hautpigmente, Entstehung und chemischer Aufbau

Die Chromatophoren, die die Farbe der Haut bedingen, enthalten Pigmentgranula eingelagert und treten entweder zwischen den Basalzellen der Epidermis oder im Corium verteilt auf. Bei niederen Wirbeltieren können Farbänderungen auf Reize hin durch Zusammenballung oder feine Verteilung der Pigmentkörner im Zellplasma der mit Zellausläufern versehenen Chromatophoren herbeigeführt werden.

Am tiefsten liegen die Melanophoren (Melanine), dunkelbraune bis schwarze amorphe Stoffe. Sie können mit ihren Ausläufern zwischen den oberflächlichen Farbzellen hindurch bis an die Grenze der Epidermis reichen (Abb. 1 nach Bütschli aus Herter 1960).

Über den Melanophoren liegen vielfach mit Guaninkörnchen gefüllte Leukophoren, die von farbigen — gewöhnlich roten oder gelben — Pigmentzellen überlagert werden. Grüne und blaue Pigmente sind sehr selten.

Die blaue Färbung im Schuppenkleid der Reptilien beruht auf einer feinen Durchmischung von unterschiedlich lichtbrechenden Substanzen, das heißt auf einem trüben Medium, das vorzugsweise kurzwellige Strahlen zurückwirft (Herter 1960).

Die von Schlangen und Echsen bekannten, metallisch schillernden Farbeindrücke kommen durch Interferenzen an der Oberflächenstruktur der Hornschuppen zustande.

Durch Zellteilung kann das Pigment der Epidermis, das aus feinen Farbkörpern besteht, auch in die Tochterzellen hineingelangen, doch zeigen die höher gelegenen Zellagen stets eine geringere Pigmentierung. Die Hornschicht ist nahezu pigmentfrei (Abb. 2). Das läßt darauf schließen, daß sich mit fortschreitender Verhornung eine Auflösung des Pigmentes vollzieht (Küntzel 1944).

Melanine sind hochpolymere Stoffe, deren Grundgerüst im wesentlichen das 5,6-Dihydroxyindol ist; es entsteht mit Hilfe eines Phenolasekomplexes. Verglichen mit anderen Naturstoffen, ist die Aufklärung der Struktur der Melanine unvollkommen.

Die Melanine kommen in den sogenannten Melanocyten vor, in denen die Pigmente als granuläre Körper oder Granula vorliegen und Melanosome genannt werden. Die Melanosome sind Partikel, in denen alle Stoffe für die biochemische Entstehung der Melanine vorhanden sind. Die Melanosome entstehen offenbar im Golgi-Apparat und reifen dort zu fertigen Melaningranula aus, die dann in die Zelle ausgeschieden werden (Heidemann 1971). Elektronenmikroskopische Untersuchungen der Melanosome haben gezeigt, daß das Melanosom ursprünglich aus einer Proteinmatrix hervorgeht, in der das Protein als faserförmige oder helikale Struktur vorliegt (Drochmans 1966).

downloaded from www.biologiezentrum.at/ library.org/

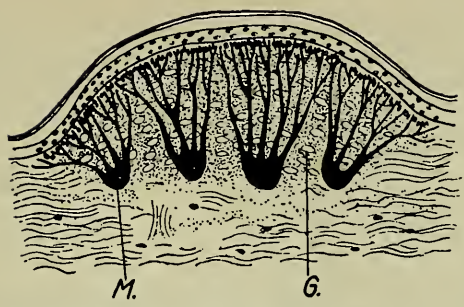

Abb. 1: Schnitt durch eine Körnerschuppe eines Chamäleons.
G = Guanophoren, M = Melanophoren. Nach BÜTSCHLI aus HERTER (1960).

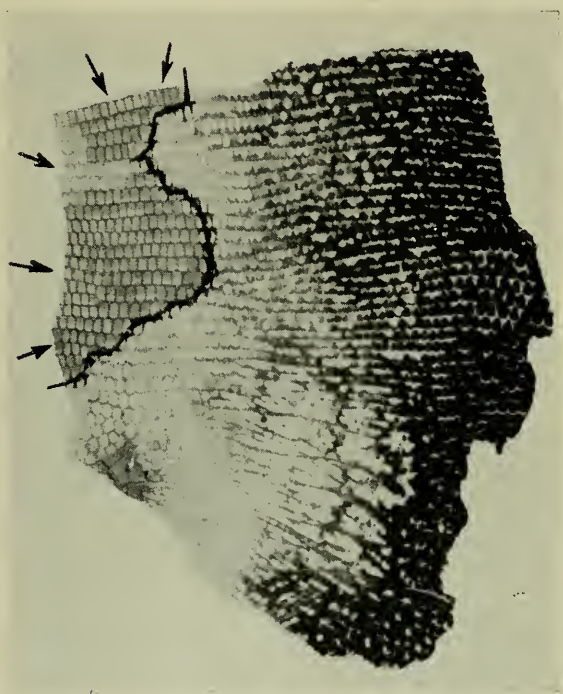

Abb. 2: Teile der Hornschicht (dunkel abgegrenzt) auf der Epidermis des Bindenwarans.

Nach ihrem Vorkommen in den einzelnen Hautschichten möchte ich die Hautpigmente in drei Gruppen einteilen:

Epithelpigmente

Hierzu gehört das Pigment der Basalzellschicht (Stratum germinativum). Diese Pigmente werden von Oxydationsmitteln angegriffen und von Kalilauge gelöst. Die Alkalikonzentration bei der Entschuppung von Reptilhäuten mit Schwefelnatrium (Na_2S), Natriumsulfhydrat (NaSH) oder geringen Mengen Natronlauge (NaOH) reicht nicht aus, um die Epithelpigmente zu zerstören; sie bleiben vollkommen erhalten.

downloaded from www.biologiezentrum.at

Bindegewebspigmente

Sie werden von Bleich- und Oxydationsmitteln nur teilweise zerstört und von Kalilauge (KOH) nicht gelöst. Nur ein alkalischer Aufschluß bei pH-Werten über 12 vor der Behandlung mit Oxydationsmitteln ermöglicht eine restlose Entfernung der Bindegewebspigmente (Abb. 3).

Schuppenpigmente

Hierzu gehören die Pigmente der Hornschicht (Stratum corneum). Diese Pigmente verblassen unter der Einwirkung von Salpetersäure (HNO_3) und lösen sich beim Kochen mit Kalilauge (KOH), oder mit Kalilauge und Wasserstoffperoxid (H_2O_2).



Abb. 3: Ungebleichtes und gebleichtes Leder (Corium) der Rattennatter *(Ptyas mucosus)*.

Epidermis

Die Bausteine der Epidermis sind Zellen, die sich unter gestaltlicher und chemischer Veränderung, und zwar unter Keratinbildung, ständig nach außen schieben. Die äußere Schicht der Epidermis wird bei der Häutung in kleinen Partikeln, in größeren Fetzen oder, wie bei den Schlangen und einigen beinlosen Echsen (wie bei der Blindschleiche), als zusammenhängendes Gewebe (Natternhemd) abgestreift.

downloaded from www.biologiezentrum.at/zoologische-library.org/

Die Epidermis setzt sich aus 8 bis 10 Zell-Lagen zusammen. Sie gliedert sich in folgende Schichten:

Stratum corneum	—	Hornschicht
Stratum lucidum	—	Eleidinschicht
Stratum granulosum	—	Körnerschicht
Stratum spinosum	—	Stachelzellschicht
Stratum germinativum	—	Basalzellschicht.

Zu dieser Einteilung der Epidermis in Schichten muß gesagt werden, daß sie nicht mit den Schichten gleichgesetzt werden kann, die man im Corium mit ungleich größerer Berechtigung unterscheidet. Die Corium-Schichten stellen unveränderliche Lagebezirke der Haut dar, während bei der Epidermis ein stetiges Wandern der einzelnen Zell-Lagen nach außen stattfindet. Da, wo man Epidermisschichten überhaupt unterscheiden kann, ist zu bedenken, daß man in ihnen nur vorübergehende Zustände eines ununterbrochenen Veränderungsprozesses vor sich hat (Küntzel 1944).

Das Stratum corneum, die oberste Schicht der Epidermis, besteht aus zwei Schichten, der äußeren harten und dickeren Schicht aus B-Keratin und der unteren dünnen und biegsamen aus A-Keratin.

Cutis (Corium)

Im Unterschied dazu besteht das Corium aus einem Netzwerk gebündelter Kollagenfibrillen. Es ist lichtmikroskopisch als mehr oder weniger dreidimensionales Fasersystem zu erkennen, das von relativ wenigen Zellen durchsetzt ist.

Ein charakteristisches Kennzeichen der Reptilhaut ist die Regelmäßigkeit der Faserverflechtung. Die Fasern verlaufen mehr oder weniger deutlich nach drei verschiedenen Richtungen des Raumes, entsprechend einem dreiachsigen, rechtwinkeligen Koordinatensystem. Die beiden horizontal zur Körperoberfläche verlaufenden Fasergruppen sind am stärksten ausgebildet, während der Anteil an senkrecht verlaufenden Fasern zurücktritt (Abb. 4a und b). Zwischen den dreiachsig angeordneten Faserbündeln finden ähnliche Verwachsungen statt, wie sie von der Säugetierhaut bekannt sind und von Küntzel (1944) wie folgt beschrieben werden: „Die Fasern bestehen aus Bündeln von parallel geordneten Fibrillen, die sich in Teilbündel trennen und mit anderen Teilbündeln wieder erneut zu stärkeren Bündeln zusammentreten können, um sich bald darauf wieder in Teilbündel zu trennen und wieder zu neuen zu vereinigen. Man kann als das durchgehende Element der Faser die Fibrille bezeichnen, die bald dem einen Fibrillenbündel, das heißt also der einen Faser, bald einem anderen Fibrillenbündel, also einer anderen Faser angehört. Die Fibrille oder das Fibrillenbündel ist mit einem Eisenbahngleis zu vergleich, das innerhalb einer Bahnhofsanlage mit mehreren anderen in paralleler Nebeneinanderlagerung zusammenfindet (Bahnhofsgleisgelände = Faser), alle Gleise streben hinter dem Bahnhof in verschiedenen Richtungen auseinander, um sich über kurz oder lang mit anderen Gleisen zu anderen Gleisaggregaten (Bahnhöfen) zusammenzufinden. Dieses Bild hat man sich so zu ergänzen, daß nicht nur die Bahnhöfe dicht beieinander liegen, sondern daß die Gleise die Erdoberfläche verlassen und in jeder beliebigen Richtung des Raumes verlaufen können.“

download unter www.biologiezentrum.at

a

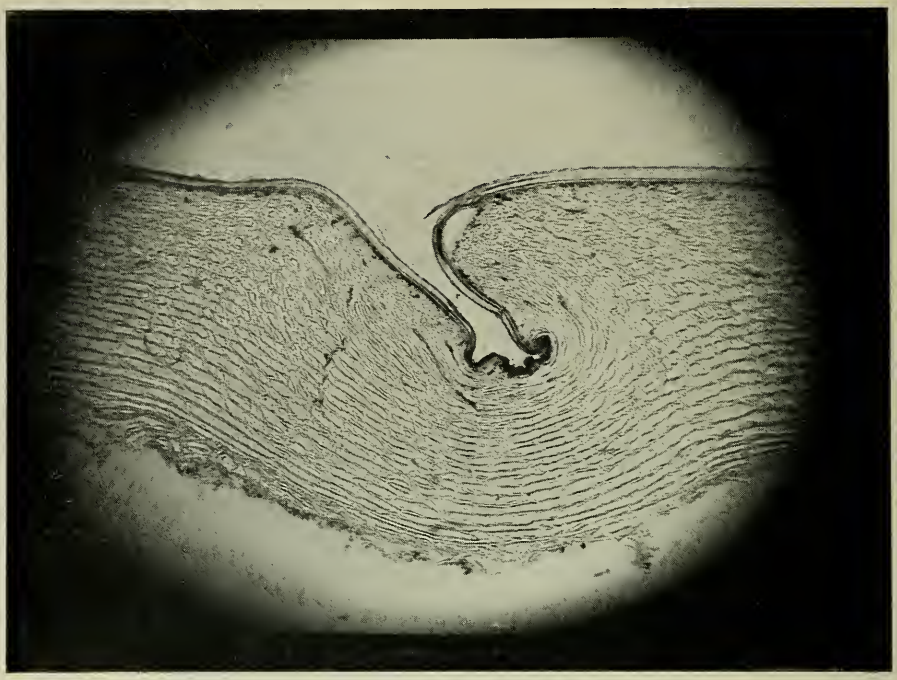

b

Abb. 4: Querschnitt durch Gelenkstelle zwischen 2 Schuppen der Krokodilhaut.
a) im unpolarisierten Licht — b) im polarisierten Licht.

download unter www.biologiezentrum.at / Biodiversity Heritage Library, http://www.biodiversitylibrary.org/

Narbenmembran

Die oberste Schicht des Coriums, die sogenannte Narbenmembran, stellt ein dichtes, engmaschiges Netz von kollagenem Gewebe dar, das in einer Geschlossenheit ausgebildet ist, die im Gewebesystem tiefer liegender Hautschichten nicht mehr anzutreffen ist. Diese Art der Verflechtung bedingt etwas andere physikalische Eigenschaften, als sie in der Mittelschicht des Coriums vorhanden sind, obwohl beide Coriumschichten ihrer chemischen Natur nach gleich sind. Die Gestaltung der Narbenmembran ist auch für die Befestigung der Epidermis auf der Unterlage von großer Bedeutung. Die Basalzellen der Epidermis entsenden senkrecht zur Narbenoberfläche Fortsätze in Vertiefungen der Narbenmembran und sind auf diese Weise mit dem Corium regelrecht verzahnt (Abb. 5 und 6). Die Fortsätze werden sehr treffend Wurzelfüßchen genannt. Sie enthalten senkrecht zur Narbenoberfläche angeordnete Epithelfasern, die die fibrilläre Vorstufe des Epidermis-Keratins sind. Eine direkte Verbindung zwischen den Epithelfasern der Epidermis und den Kollagenfasern der Narbenmembran, wie sie früher angenommen wurde, besteht jedoch nicht (T. Stirtz 1965).

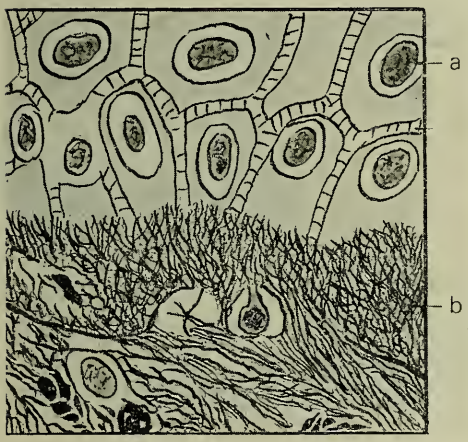

Abb. 5: Fibrillenaufteilung der Narbenmembran der Corium-Epiderminsgrenze. Nach A. Küntzel. Vergrößerung 1600 mal. a) Kern, b) Kollagenes Fasernetz.

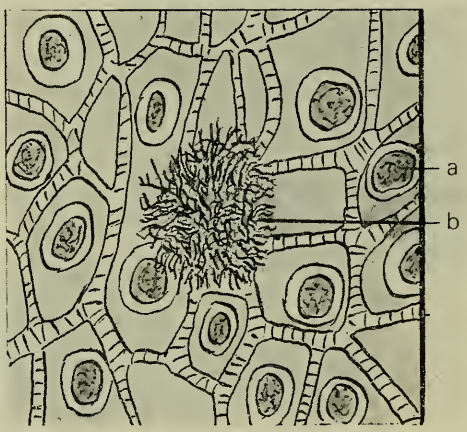

Abb. 6: Horizontalschnitt durch die Haut an der Corium-Epidermisgrenze. Der oberste Teil einer Coriumpapille ist noch vom Schnitt mit erfaßt worden. Nach A. Küntzel. Vergrößerung 1600 mal. a) Kern, b) Kollagenes Fasernetz.

Wahrscheinlich wird die Haftung zwischen Epidermis und Corium durch eine Art „Kittsubstanz" bewirkt, die nur im Elektronenmikroskop sichtbar gemacht werden kann und die eine Verbindung zwischen den Haftplatten der Epithelfasern in den Zellmembranen der Basalzellschicht und der Coriumoberfläche herstellt. Durch Zerstörung dieser Substanz auf chemischem Wege ist es möglich, Cutis und Epidermis nahezu unbeschädigt voneinander zu trennen (Abb. 7 und 8).

Die genannte Kittsubstanz trägt auch dazu bei, die einzelnen Epidermiszellen miteinander zu verbinden.

download unter www.biologiezentrum.at

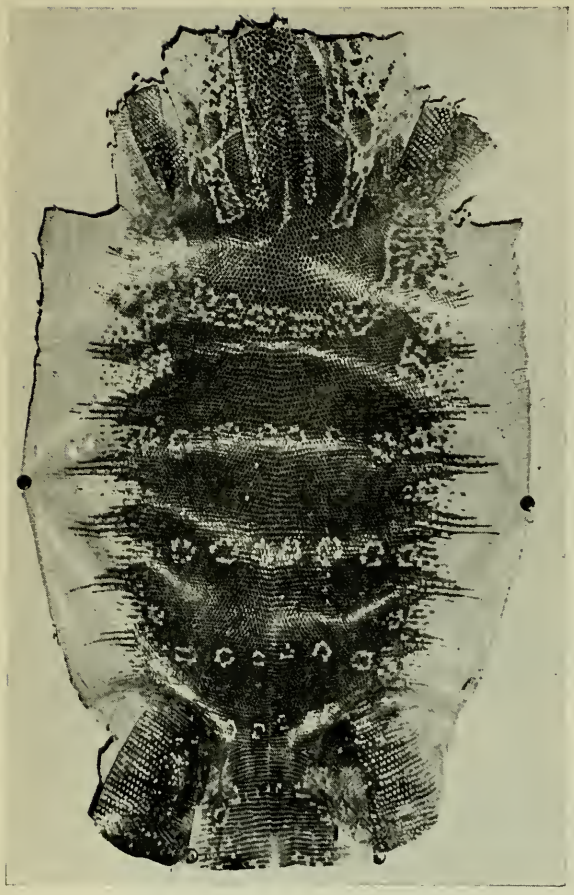

Abb. 7: Naturelles Leder (Corium) aus der Haut des Bindenwarans.

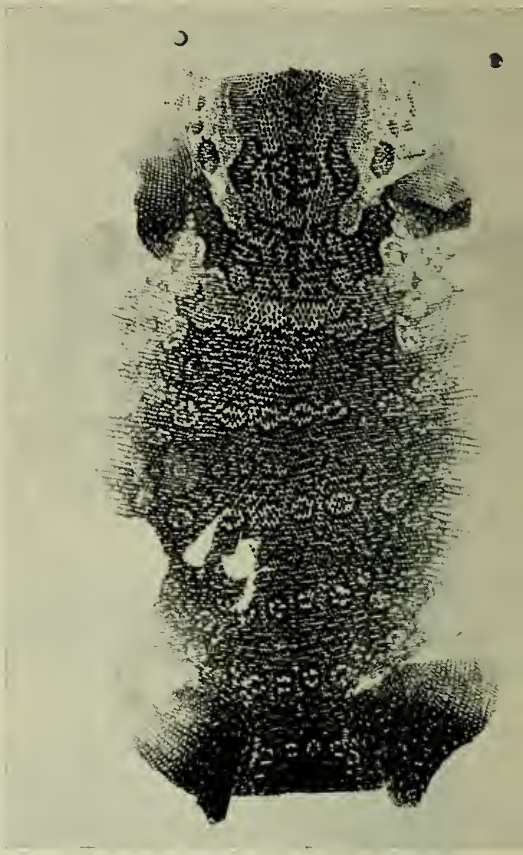

Abb. 8: Isolierte Epidermis von der Haut des Bindenwarans.

Die Haut des Bindenwarans *(Varanus salvator)*

So deutlich wie bei keiner anderen Waranart ist beim Bindenwaran die dorsale Querbänderung ausgeprägt. Sie setzt sich aus hellen Ocellen oder runden hellen Flecken auf dunklem Grund zusammen (Abb. 9 bis 12) und bleibt, wie Untersuchungen einer Vielzahl von über 2 Meter langen Häuten ergeben haben, auch bei älteren Tieren erhalten.

Mertens (1942) und andere Autoren stellten fest, daß sich bei alten Bindenwaranen die Zeichnung zurückbildet und die Färbung nachdunkelt. Wenn dieser Befund meinen Untersuchungsergebnissen zu widersprechen scheint, so trifft das nur beim oberflächlichen Betrachten des Problems zu. Mertens und andere beurteilen nämlich die Pigmentierung aller Hautschichten, das heißt der Cutis und der ihr noch aufliegenden Epidermis, während ich die beiden Hautschichten getrennt betrachte. Somit besteht kein Widerspruch, da bei alten Bindenwaranen die Epidermis fast schwarz pigmentiert ist, während im Corium die typische Ringzeichnung noch deutlich dominiert. Die Bauchseite ist hell und mit in der Bauchmitte meist unterbrochenen Querbändern durchzogen.

download Biodiversity Heritage Library, http://www.biodiversitylibrary.org/

Abb. 9: Pigmentierung der Haut von *Varanus salvator salvator* aus Sumatra.



Abb. 10: Pigmentierung der Haut von *Varanus salvator salvator* aus Java, den Philippinen, Vorder- und Hinterindien.

Abb. 11: Pigmentierung der Haut von *Varanus salvator marmoratus.*



Abb. 12: Pigmentierung der Haut von *Varanus salvator salvator* aus Sumbawa.

downloaded from Biodiversity Heritage Library, http://www.biodiversitylibrary.org/

a



Abb. 13: Schnitt durch stark pigmentierten Hauthöcker des Bindenwarans. Nach A. Küntzel. a) im unpolarisierten Licht — b) im polarisierten Licht. Vergrößerung 17,6 mal.

b

Der hauptsächliche Anteil am Pigment, im Umfang von etwa 55 bis 60 %, liegt bei der Haut des Bindenwarans im Corium, der Rest von 40 bis 45 % in der Epidermis, das heißt der überwiegende Teil der Pigmentierung ist am lebenden Tier, bei Alkohol-Präparaten und an Häuten mit noch aufliegender Epidermis gar nicht wahrzunehmen (Abb. 7 und 8).

In der Cutis sind besonders die oberen Schichten, wie etwa die Spitzen der Hauthöcker, so stark pigmentiert, daß bei Mikroschnitten die Hautfaserstruktur nicht mehr zu erkennen ist (Abb. 13a, b).

Die Haut des Bindenwarans zeichnet sich durch zahlreiche, regelmäßig angeordnete, im Verhältnis zur Körpergröße kleine bis mittelgroße, ovale Schuppen (Höcker) aus, die auf der Rückenmitte und der Nuchalregion größer sind und mehr oder weniger kammartig emporstehen können.

downloaded at Harvard University, Ernst Mayr Library, http://www.biodiversitylibrary.org/

Abb. 14: Granula-Reihen um jede einzelne Schuppe des Bindenwarans.

a



b

Abb. 15: Schnitt durch Leder des Bindenwarans mit Hautverknöcherungen, die Schuppen sind quer geschnitten. Nach A. Küntzel.
a) im unpolarisierten Licht — b) im polarisierten Licht. Vergrößerung 14,4 mal.

downloaded from www.biologiezentrum.at

a

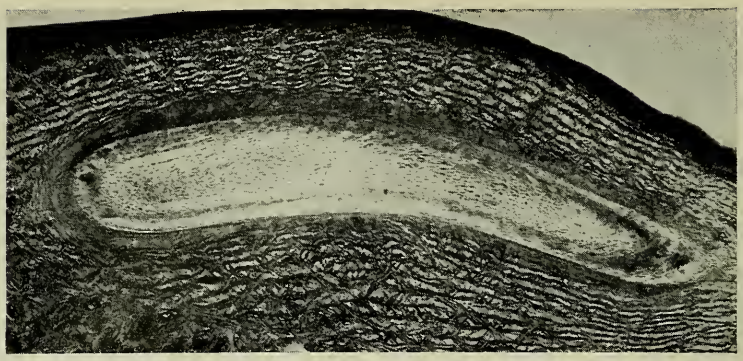

b



Abb. 16: Schnitt durch Schuppe des Bindenwarans mit Hautverknöcherung. Schuppe ist längs geschnitten. Nach A. Küntzel.
a) im unpolarisierten Licht — b) im polarisierten Licht. Vergrößerung 28 mal.

Jede Einzelschuppe wird von einer oder mehreren Reihen kleinster Schuppen, den sogenannten Granula (Abb. 14) kranzartig umgeben. Besonders viele Granula-Kränze treten an den Schuppen des Nackens, Rückens und der Oberseite der Beine auf, und zwar am stärksten an den distalen und lateralen Schuppenrändern. Weniger Granula-Kränze, meist nur mehr oder weniger große Granula-Ansammlungen sind an den hinteren Schuppenrändern der Flanken- und Ventralschuppen zu finden.

Die Flankenschuppen, die meist schwach gekielt sind, gehen ohne scharfe Abgrenzung in die größeren, nahezu plattenförmig abgeflachten, oftmals schwach gekielten Bauchschuppen über, die in deutlichen Längs- und Querreihen angeordnet sind.

Die Zentren der dorsalen Schuppen (Höcker) sind stark gekielt und haben je nach Alter des Tieres mittlere bis starke Knocheneinlagerungen im Bindegewebe der Cutis (Abb. 15a, b; 16a, b). Die herpetologische Fachliteratur erwähnt zwar starke Hautverknöcherungen beim Komodo-Waran (Duméril & Bibron 1836, Dunn 1927, Bellairs 1969), jedoch nur schwache Knochenanlagerungen (Smith 1935) in der Haut des Bindenwarans.

downloaded from www.biologiezentrum.at, Biodiversity Heritage Library http://www.biodiversitylibrary.org/

Wie jedoch Untersuchungen von Küntzel (1944) und langjährige eigene Feststellungen ergeben haben, stimmt das nicht.

Die Verknöcherungen in der Haut älterer Bindenwarane kann man durchaus als stark bezeichnen; sie enthalten 0,05 bis 0,25 % Caliumcarbonat und Calciumphosphat, berechnet als Calciumoxid. Am besten lassen sie sich sichtbar machen, wenn man das Unterhautbindegewebe (Subcutis) und Teile der Cutis vorsichtig auf der Reptilfalzmaschine entfernt. Nur so wird die recht unregelmäßige Form der Verknöcherungen sichtbar, die vom einfachen Komma-Strich über eine Art Y-Form bis zur Gabelform reicht (Abb. 17 und 18).

Bei Mikroschnitten durch die Haut des Bindenwarans findet man am hinteren Ende der Schuppen kleine Hautdrüsen (Abb. 19), deren Porenöffnungen auf der isolierten Epidermis ebenso zu erkennen sind (kreisrunde Löcher), wie auf der von Epidermis befreiten Cutis (helle Punkte).

Für den Systematiker ist die durchschnittliche Zahl der Bauchschuppen-Querreihen (gezählt von der Halsfalte bis zu einer imaginären Linie, die den Vorderrand der beiden Oberschenkel an der Ansatzstelle verbindet) ein wichtiges Identifizierungsmerkmal. Für die Unterarten des Bindenwarans gibt Mertens (1942) folgende Zahlen an:

Varanus salvator salvator	—	80— 95
Varanus salvator marmoratus	—	84—102
Varanus salvator nuchalis	—	85— 89
Varanus salvator cumingi	—	77— 85
Varanus salvator togianus	—	74

Diese Zahlen tun durchaus gute Dienste, wenn sie an lebenden Tieren, Spirituspräparaten oder durch Rückenschnitt gewonnenen Häuten geprüft werden sollen, versagen jedoch bei durch Bauchschnitt gewonnenen Häuten.



Abb. 17: Auf der Reptil-Falzmaschine freigelegte Hautverknöcherungen der Nackenhaut des Bindenwarans. Vergrößerung 1,8 mal.

download Biodiversity Heritage Library, http://www.biodiversitylibrary.org/

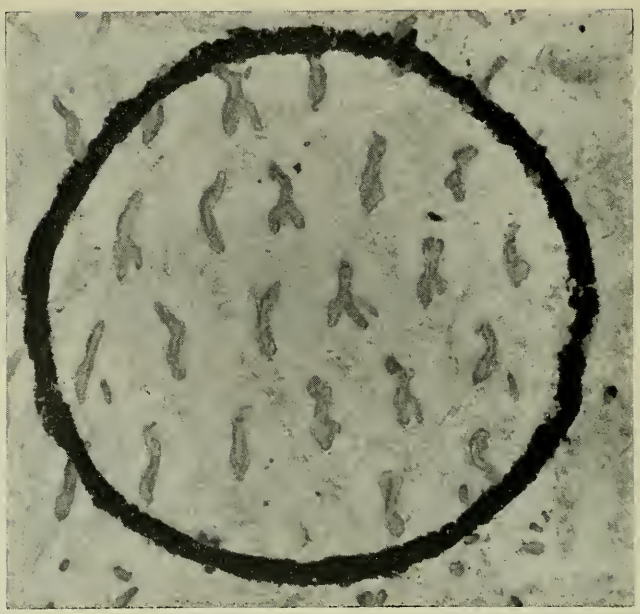

Abb. 18: Ausschnittsvergrößerung des schwarz eingekreisten Teiles aus Abbildung 17. Vergrößerung 2,8 mal.

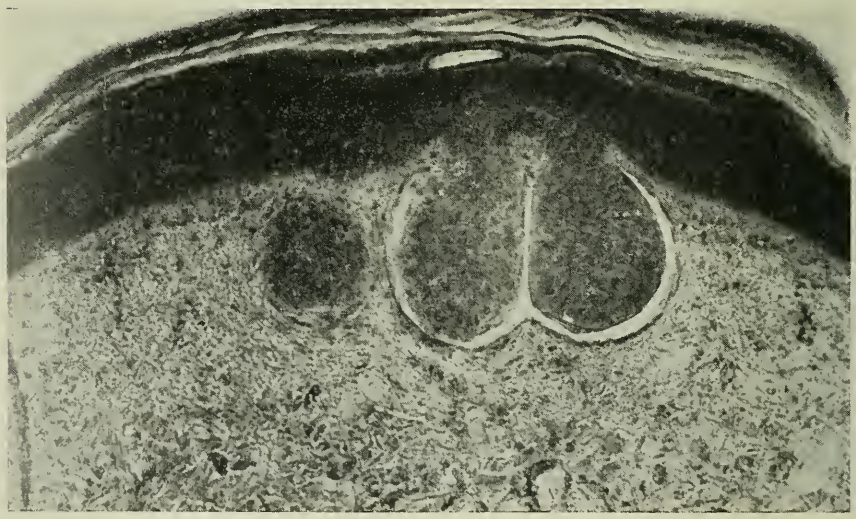

Abb. 19: Schnitt durch eine Hautdrüse des Bindenwarans. Vergrößerung 112 mal.

downloaded from www.biologiezentrum.at/ library.org/

Uneingeschränkt nachprüfbare Werte für bauchgeschnittene Häute liefert die Auszählung der ventalen und dorsalen Schuppenreihe rund um den Körper, die auch bei derartig abgezogenen Häuten nahezu vollständig vorhanden sind. Die Zählung erfolgt an der breitesten Stelle der Haut, etwa in der Rumpfmitte.

Mertens (1942) gibt für die Unterarten des Bindenwarans folgende Werte an:

Varanus salvator togianus	—	160
Vananus salvator nuchalis	—	155—165
Varanus salvator salvator	—	137—181
Varanus salvator marmoratus	—	130—165
Varanus salvator cumingi	—	137—156

Zusammenfassung

Neben der wohl deutlichsten und am regelmäßigsten ausgeprägten Ring-Bänder-Zeichnung, zeichnet sich die Salvator-Haut durch verhältnismäßig kleine Höcker aus, die auch in der Nuchalregion nicht so vergrößert sind, daß sie die Flächenruhe und damit den Gesamteindruck der Haut, die als klein- bis mittelschuppig bezeichnet werden kann, negativ beeinflussen.

Weiterhin müssen die Knocheneinlagerungen im Bindegewebe der Haut älterer Tiere als charakteristisch gelten. Sie sind am Hals sowohl in den dorsalen als auch lateralen und ventralen Schuppen (Höckern) mehr oder weniger stark ausgeprägt.

Interessant ist die Ausbildung von Hautdrüsen am hinteren Rand jeder Schuppe. Hierbei handelt es sich um echte Drüsen und nicht um Sinnesorgane, wie wir sie von der Krokodilhaut kennen. Ob es sich hier um eine spezielle Entwicklung in der Salvator-Haut handelt, oder eine für die gesamte Familie der Warane charakteristische Ausbildung, müssen weitere hauthistologische Untersuchungen klären.

Literatur

Bellairs, A. (1969): Die Reptilien, Enzyklopädie der Natur, Bd. 11: 391—429, Edition Rencoutre Lausanne.

Drochmans, T. (1966): The Finestructure of Melanine granules. Structure and Control of the Melanocyt. Porta & Muhlbach (Editors).

Duméril, C., & G. Bibron (1836): Erpétologie générale ou histoire naturelle complète des reptiles. 3. — Paris.

Dunn, E. R. (1927): Results of the Douglas Burden Expedition to the island of Komodo. 1. Notes on *Varanus komodoensis*. — Amer. Mus. Novit., New York, 286: 1—10.

Fuchs, Kh. (1974): Die Krokodilhaut. Eduard Roether Verlag. Darmstadt 1974.

— (1975): Untersuchungen über die Pigmentdepots in der Haut verschiedener Reptilarten. — Das Leder 26: 37—44, Darmstadt 1975.

Heidemann, E. (1971): Über die gegenwärtige Kenntnis der Melanine. — Das Leder 22: 41—47.

download Biodiversity Heritage Library, http://www.biodiversitylibrary.org/

HERTER, K. (1960): Das Tierreich, Bd. VII/4: 16—31, Walter de Gruyter & Co., Berlin 1960.

KLEMMER, K. (1971): Die Kriechtiere. In: GRZIMEKS Tierleben, Bd. 6: 21, Kindler Verlag, Zürich 1971.

KÜNTZEL, A. (1944): Histologie der tierischen Haut. In: W. GRASSMANN: Handbuch der Gerberei-Chemie und Lederfabrikation, Bd. 1. Springer Verlag, Wien 1944.

MERTENS, R. (1942): Die Familie der Warane (Varanidae), Teil 1. Abhandlungen der Senckenbergischen Naturforschenden Gesellschaft 462, Frankfurt 1941.

SMITH, M. A. (1935): The fauna of British India, including Ceylon & Burma. 2. Sauria. — London.

SPEARMAN & RILEY (1969): A comparison of the epidermis and pigment cells of the crocodile with those of two lizard species. — J. Linnean Soc., Zool., London 48: 453—466; 1 fig., 6 pl.

STIRTZ, T. (1965): Die Feinstruktur der Narbenmembran. — Das Leder 16: 177—192.

WERMUTH, H. (1953): Systematik der rezenten Krokodile. — Mitt. Zool. Mus. Berlin, Berlin, 29/2: 376—514.

v. WETTSTEIN (1931—1950): Handbuch der Zoologie, Bd. 7: 236—424, Walter de Gruyter, Berlin.

Anschrift des Verfassers:

Ing. Karlheinz Fuchs, 6257 Hünfelden 2, Schillerstraße 2.

ZOBODAT - www.zobodat.at

Zoologisch-Botanische Datenbank/Zoological-Botanical Database

Digitale Literatur/Digital Literature

Zeitschrift/Journal: Stuttgarter Beiträge Naturkunde Serie A [Biologie]

Jahr/Year: 1977

Band/Volume: 299_A

Autor(en)/Author(s): Fuchs Karlheinz

Artikel/Article: Histologie und mikroskopische Anatomie der Haut des Bindenwarans (Varanus salvator). 1-16