download unter www.biologiezentrum.at

Beiträge zur Kenntnis drüsenartiger Epidermoidalorgane der Eidechsen.

Von

Franz Tölg.

(Mit 3 Tafeln.)

Überblicken wir die Reihe der wissenschaftlichen Abhandlungen, welche sich bereits mit diesem Thema beschäftigten, so sehen wir zunächst, daß bisher nur die Femoralorgane der *Lacertiden* zu wissenschaftlichen Erörterungen herangezogen wurden, während die übrigen hier in Betracht kommenden Epidermisgebilde ähnlicher Art nur wenig oder gar keine Berücksichtigung fanden. Wohl finden wir auch Anal-, Präanal- und Inguinalporen sowie schwielenartige porenähnliche Schwellungen auf den Präanalschuppen der *Agamiden* von BOULENGER [1]) erwähnt, doch das ist auch alles, was über diese Bildungen gesagt wird. Anstatt vergleichend-anatomischer Studien greift immer das Bestreben Platz, auf Grundlage einer möglichst genauen Kenntnis der Femoralorgane die Frage über die Funktion aller erwähnten Organe zu lösen, ohne diese selbst in den Kreis der Untersuchung zu ziehen. Von diesem Gesichtspunkt aus sind auch die letzten, diesen Gegenstand betreffenden Abhandlungen MAURERS [2]) und FRITZ SCHAEFERS [3]) unternommen. Diese Verhältnisse und nicht so sehr das Rätselhafte in der Natur

[1]) BOULENGER G. A., Catalogue of the Lizards in the British Museum (Natural History), Vol. I—III, London 1885.

[2]) MAURER FR., Die Epidermis und ihre Abkömmlinge, Leipzig 1895.

[3]) SCHAEFER FRITZ, Über die Schenkeldrüsen der Eidechsen, Separatabdruck aus dem Archiv f. Naturg., 68. Jahrg., I. Bd., 1902.

download unter www.biologiezentrum.at

des Gegenstandes lenkten meine Aufmerksamkeit auf sich und veranlaßten mich, auf Grundlage einer eingehenden Untersuchung über die Femoralorgane und die Epidermis auch die homologen drüsenartigen Horngebilde der Eidechsen zum Gegenstand einer speziellen Untersuchung zu machen.

Historischer Überblick.

Bei der Mannigfaltigkeit der Erklärungsversuche über die Funktion der in Frage stehenden Organe, welche den Zielpunkt sämtlicher hier einzureihenden Arbeiten bilden, scheint es nicht uninteressant, auf die verschiedenen Deutungen hinzuweisen, welche die Femoralorgane bereits erfahren haben, zumal in denselben gleichzeitig eine Erklärung für die verschiedenen Bezeichnungsweisen liegt. Was den Inhalt der einzelnen Abhandlungen betrifft, so verweise ich auf den historischen Überblick, welchen LEYDIG [4]) seinem Aufsatz über die Femoralorgane vorausschickt. Außerdem sei diesbezüglich auf die bereits erwähnte Arbeit SCHAEFERS hingewiesen, in der wir gleichzeitig Übersichtstafeln über das Vorkommen derfraglichen Bildungen finden, so daß ich auch diesen Punkt übergehen kann. Allerdings enthält diese Übersicht einige Unrichtigkeiten, die bei BOULENGER [5]), nach dessen Angaben sie angelegt wurde, nicht zu finden sind.

Die ersten Beobachtungen über die Femoralorgane beziehen sich lediglich auf die äußeren Formverhältnisse. Darauf deuten schon die verschiedenen Bezeichnungsweisen hin, wie: puncta callosa (LINNÉ), trous, qui respondent à autant de glandes (DUVERNEY), cordon de tubercules (LATREILLE), papillae sive tubercula (SHAW), warziger Kiel (WOLF), tubercules poreux (CUVIER), Schenkelporen (BRANDT). Im allgemeinen kommen alle die genannten Autoren über bloße Benennungen nicht hinaus. Hervorgehoben zu werden verdiente höchstens die Bemerkung DUVERNEYS, daß den puncta callosa LINNÉS ebensoviele darunterliegende Drüsen entsprechen, sowie der Versuch BRANDTS [6]), die morphologischen Verhältnisse der Organe in kleinen Schemen wiederzugeben. Auch WAGLER [7]), welcher sich eingehender mit

[4]) LEYDIG FR., Die in Deutschland lebenden Arten der Saurier, Tübingen 1872, S. 10.

[5]) BOULENGER, Op. cit.

[6]) BRANDT u. RATZEBURG, Darstellung und Beschreibung der Tiere, Medizinische Zoologie, Berlin 1829, Bd. I, S. 160.

[7]) WAGLER JOH., Natürliches System der Amphibien, S. 235, 1830.

download unter www.biologiezentrum.at

den Femoralorganen beschäftigte und die aus den „Poren" eines großen Leguans gewonnene Substanz chemisch untersuchen ließ, hat den anatomischen Aufbau der Organe nicht klargestellt. Er hält die „Schenkelporen" für die Ausmündungen wurmförmiger Drüsen, welche vom Unterleibe kommen und bringt sie in Beziehung zur Seitenlinie der Fische. Genauer und richtiger sind bereits die Beobachtungen Joh. Müllers[8]), der die Femoralorgane als glandulae femorales unter die Drüsen einreiht, die anatomischen Verhältnisse ziemlich richtig erfaßt und auch bildlich wiedergibt. Über den Zweck dieser Bildungen spricht er sich allerdings nicht näher aus. Den wichtigsten Beitrag zur Kenntnis der Femoralorgane aus dieser Zeit bildet die Abhandlung Meissners.[9]) Nebst einer für den damaligen Stand der Wissenschaft sehr genauen Darstellung des anatomischen Baues überrascht uns vor allem die Deutung der Femoralorgane als Talgdrüsen, da diese Ansicht in späteren Arbeiten wiederkehrt. Im Gegensatze zu allen bisherigen Autoren, welche den Femoralorganen eine sezernierende Tätigkeit zuschreiben, betrachtet Otth[10]) diese Organe mehr als Gebilde, etwa vergleichbar den Schwielen an der Hand des Frosches zur Begattungszeit.

Mit dem Eintreten der mikroskopischen Technik in die wissenschaftliche Forschung werden die Femoralorgane allmählich im Zusammenhang mit der Epidermis untersucht. Zunächst ist es Leydig[11]), der diese Bildungen als Talgdrüsen auffaßt, „deren Sekret nicht nur zellig ist, sondern in seinen Elementen bis zu einem gewissen Grade verhornt und als ein abgeändertes Stück Oberhaut zu betrachten ist". Später verläßt Leydig diese Ansicht, indem er diese Horngebilde mit den Perlorganen der Fische in Beziehung bringt und sie als Vorläufer der Haare erscheinen läßt. In der Folgezeit werden die Femoralorgane vielfach erwähnt und diskutiert, doch übergehe ich alle diese Notizen, da sie nicht auf eigenen Untersuchungen fußen. Erwähnenswert wäre höchstens die Ansicht Batellis, daß der Inhalt der Femoralorgane durch glatte

---

[8]) Müller Joh., De glandularum secernentium structura penitiori earumque formatione in homine atque animalibus, Leipzig 1830, Liber III, § 14.

[9]) Meissner C. F., De Amphibiorum quorundam papillis glandulisque femoralibus, Basileae 1832.

[10]) Otth A., Über die Schenkelwarzen der Eidechsen, Tiedemanns Zeitschr. für Physiol., Bd. V, 1833, S. 101—104.

[11]) Leydig Fr., Op. cit., S. 14. — Derselbe, Integument brünstiger Fische und Amphibien, Biol. Zentralbl., Bd. XII, 1892. — Derselbe, Besteht eine Beziehung zwischen Hautsinnesorganen und Haaren? Biol. Zentralbl., Bd. XIII, 1893.

download unter www.biologiezentrum.at

Muskelfasern, welche die „Drüse" umspinnen, entleert werde, sowie die Äußerung Hayeks, daß das Sekret nichts anderes als eine Schleimabsonderung sei. Ohne auf die Grundlosigkeit dieser Anschauung näher einzugehen, möchte ich vor allem die Ausführungen Maurers[12]) über diesen Gegenstand hervorheben. Maurer führt zum erstenmal den Vergleich der Femoralorgane mit der Epidermis bis in das kleinste histologische Detail durch und gelangt zu der Ansicht, daß diese Organe nur als ein abgeändertes Stück Epidermis zu betrachten sind; bezüglich der physiologischen Deutung läßt er die Möglichkeit offen, diese Bildungen könnten infolge ihrer Beziehungen zu einem umfangreichen Lymphraum auch als Duftorgane fungieren, ähnlich wie die Moschusdrüsen der Krokodile. Fr. Schaefer[13]), als der Letzte, welcher die Femoralorgane zum Gegenstand einer eigenen Untersuchung macht, bekämpft die Ansichten Maurers und kehrt zu der Deutung der Femoralorgane als Talgdrüsen zurück.

Methoden der Untersuchung.

Da mir für die mikroskopische Untersuchung in technischer Hinsicht nicht unbedeutende Schwierigkeiten erwuchsen, fasse ich die im Verlaufe der Arbeit gewonnenen Erfahrungen hier in aller Kürze zusammen. Die Untersuchung wurde weniger an Totalpräparaten als an Schnitten durchgeführt. Erstere wurden nur zum Studium der Formverhältnisse herangezogen. Die Schnittdicke wurde durch eine entsprechende Vorbehandlung bis auf 3 μ reduziert. Dies zu ermöglichen ist nebst einer guten Fixierung vor allem die Isolierung des einzelnen Organes notwendig, da dadurch der störende Faktor, welcher durch die ungleichartige Konsistenz des Präparates verursacht wird und ein Zerreißen des Schnittes herbeiführt, eliminiert wird. Gleichzeitig wird damit auch die Orientierung wesentlich erleichtert. Nur für das Studium der Beziehungen des Organes zur Epidermis und Umgebung wurden weder Schuppe noch Muskulatur entfernt, somit das Organ gar nicht freigelegt, um die natürlichen Lagebeziehungen nicht zu stören. Dazu erwiesen sich wiederum weibliche Tiere geeigneter als männliche, bei welch letzteren infolge der Aufrichtung und Aneinanderlagerung der Organe die Durchführung eines Längsschnittes, ohne daß man das Organ selbst sieht, wesentlich erschwert wird.

---

[12]) Maurer Fr., Op. cit., S. 212—220, 237 und 238.

[13]) Schaefer Fr., Op. cit., S. 34.

download unter www.biologiezentrum.at

Von den einzelnen Fixierungsmitteln bewährte sich Pikrin-Essigsäure (konz. wässer. Lösg. 100 T. + 1 T. Eisessig) und Zenkersche Flüssigkeit (nach der Anweisung in Zeitschr. wiss. Mikr., Bd. XI, pag. 471) am besten. Die Pikrin-Essigsäure erwies sich für die Deutlichkeit des Bildes von allen von mir angewandten Fixierungsmitteln am geeignetsten. Dadurch, daß sie das Plasma weniger gut fixiert, treten die Zellgrenzen sehr deutlich hervor. Diesen Vorteil kann man noch dadurch erhöhen, daß man die Schnitte der in Pikrin-Essigsäure fixierten Objekte mit Hämatoxylin (Delafield) überfärbt und sodann mit salzsaurem Alkohol (70%) differenziert, bei welcher Prozedur von den einzelnen Zellen dann nur die scharfe Umgrenzung nebst dem Kern übrig bleibt. Die Dauer der Fixierung währte je nach der Größe des Objektes gewöhnlich 12—24 Stunden oder auch länger, namentlich dann, wenn die Organe in ihrem natürlichen Verbande fixiert wurden. Aus der Fixierungsflüssigkeit ist sofortiges Übertragen in Alkohol 75% erforderlich, worauf ich wohl nicht näher einzugehen brauche. Die Zenkersche Flüssigkeit bietet den Vorteil, daß sie das Plasma der Zellen und seine Differenzierungen ausgezeichnet fixiert, was am deutlichsten bei der Färbung mit Eisenhämatoxylin zur Geltung kommt. Ähnliche Resultate erzielte ich mit Tellyesniczkyscher Flüssigkeit. Mit weniger Erfolg verwandte ich andere Fixierungsmittel, wie: Sublimat-Eisessig, Chrom-Osmium-Essigsäure (starke Lösg.) nach Flemming und Perenyische Flüssigkeit. Als Intermedium für die Einbettung in Paraffin erwies sich eine Mischung von Xylol und Zedernöl zu gleichen Teilen sehr vorteilhaft. Xylol allein schien mir die Sprödigkeit des ohnedies harten Materials zu befördern.

Was die Färbung der Schnitte betrifft, so habe ich eine gute Hämatoxylin- oder Karminfärbung, kombiniert mit Orange G oder Eosin allen anderen von mir ebenfalls angewandten Farbstoffen vorgezogen. Mit der von Schaefer[14]) so sehr gepriesenen Färbung, nämlich einer „Kombination von Boraxkarmin — Blochmanns Modifikation der Van Gieson'schen Methode und Tetrabromfluorescin", habe ich keinen besonderen Erfolg erzielt. Die Färbung ist zwar für den ersten Moment durch das bunte Bild, das sie hervorruft, sehr schön, verblaßt aber sehr bald und leidet sodann an Mangel der Deutlichkeit der histologischen Elemente. Im übrigen sei gleichzeitig bemerkt, daß sich die Resultate Schaefers in vielfacher Hinsicht mangels nötiger genauerer Angaben nicht kontrollieren lassen.

[14]) Schaefer, Op. cit., S. 18.

download unter www.biologiezentrum.at

Allgemeine Übersicht.

Unter dem Namen drüsenartige Epidermoidalorgane fasse ich alle jene Epidermisgebilde bei den Eidechsen zusammen, die aus einem mehr oder weniger vertieften Epidermisfollikel mit basalem Keimlager und einer aus diesem hervorgegangenen Zellmasse bestehen, die in Form einer Warze aus dem Follikel heraustritt. Gewöhnlich finden wir diese Art von Epidermoidalorganen einer einzigen kegelförmig erhobenen Schuppe eingelagert, die durch das Auftreten eines solchen Organes oft eine bedeutende Modifikation erfährt. Diese bietet in dem Falle, als es zu keiner Warzenbildung kommt, den einzigen, äußerlich sichtbaren Anhaltspunkt für die Auffindung des Organes. Selten liegt ein solches Epidermoidalorgan inmitten einer Gruppe besonders geordneter Schuppen, die eine Art Schuppenrosette formieren. Bezeichnend für diese Epidermoidalorgane ist ferner, daß sie auf ganz bestimmte Stellen des Körpers beschränkt sind, sei es, daß sie in einer kontinuierlichen Reihe angeordnet oder auf einem schildförmigen Schuppenkomplex zu finden sind. Desgleichen verdient noch hervorgehoben zu werden, daß die Organe beim Weibchen, wenn sie nicht überhaupt fehlen, fast stets schwächer ausgebildet sind als beim Männchen, weshalb man diese Organe auch zu den sekundären Geschlechtscharakteren gezählt hat.

Je nach ihrer Lage, die innerhalb einer und derselben Gattung konstant ist, hat man die drüsenartigen Epidermoidalorgane aus Gründen systematischer Verwertung in verschiedene Kategorien untergebracht und sie als Femoral-, Anal-, Präanal- und Inguinalorgane bezeichnet. Unter diesen sind die Femoralorgane am bekanntesten und am meisten verbreitet (Fig. 1). Sie bilden eine kontinuierliche Reihe von der Kniebeuge bis in die Inguinalgegend. Unmittelbar vor der Kloakenspalte, sozusagen am Kloakenrande gelegene Epidermoidalorgane sind als Analorgane bezeichnet worden (Fig. 2). Die Präanal- und Inguinalorgane erscheinen als mediale Reste der Femoralorgane. Erstere finden wir in einiger Entfernung von der Kloakenspalte, letztere auf die Inguinalgegend beschränkt. Nicht selten geht die Reihe der Femoralorgane tatsächlich unmittelbar in eine Reihe von Präanalorganen über, so daß wir an ein und demselben Tier Femoral- und Präanalorgane beobachten können (Fig. 3). In der Regel finden wir indes nur Präanalorgane allein (Fig. 4). Die Inguinalorgane treten gewöhnlich nur in geringer Zahl auf, bisweilen jederseits nur je ein Organ (Fig. 5). Alle die genannten drüsenartigen Epidermoidalorgane lassen sich in morphologischer Hinsicht

download unter www.biologiezentrum.at

auf zwei Typen zurückführen, je nachdem nur der basale Teil des Follikels oder aber die Wand des ganzen Follikels als Keimlager fungiert.

Nebst diesen beiden Typen, welche formell insofern eine Übereinstimmung zeigen, als sie stets ein einem Drüsenkörper ähnliches unterhalb der zugehörigen Schuppe sich entfaltendes Keimlager besitzen, finden wir noch einen dritten Typus von drüsenähnlichen Epidermoidalorganen, die in letzterer Beziehung einen viel primitiveren Zustand repräsentieren. Das Keimlager des Organes wird hier lediglich durch eine napfförmige, öfters gelappte Einsenkung der Epidermis dargestellt, die das daruntergelegene Bindegewebe nur mäßig alteriert, so daß wir auf der Unterseite der Schuppen von dem Epidermoidalorgan kaum etwas bemerken können. Diese Art von drüsenartigen Epidermoidalorganen bezeichne ich je nach ihrer Lage als präanale, ventrale und inguinale Papillarorgane. Als Beispiel für präanale Papillarorgane habe ich *Agama inermis* (Fig. 6), für präanale und ventrale Papillarorgane *Agama stellio* abgebildet (Fig. 7). Inguinale Papillarorgane fand ich bei einigen männlichen Exemplaren von *Varanus griseus*.

Von den erwähnten 3 Typen drüsenartiger Epidermoidalorgane sind nur die dem ersten Typus einzureihenden bisher näher untersucht worden, während ich über die beiden letzteren in der Literatur keine Angaben gefunden habe, welche sich auf den inneren Bau dieser Organe beziehen. Für die Auswahl des Materials war mir hauptsächlich der Gesichtspunkt maßgebend, daß von jedem Typus der zu behandelnden Epidermoidalorgane wenigstens eine Form zur Untersuchung gelange. Nur bei den Femoralorganen zog ich wegen der Fülle des Materials mehrere Formen heran. Soweit es ging, wurde nur frisch konserviertes Material verwendet. Alkoholpräparate wurden fast ausschließlich zu makroskopischen Untersuchungen in Anspruch genommen, zu mikroskopischen nur dann, wenn das betreffende Material lebend unter keinen Umständen aufzutreiben war. Von Formen mit Femoralorganen untersuchte ich:

Lacerta agilis L.
„ *muralis* Laur.
„ *serpa* Raf.
„ *viridis* Laur.
„ *viridis* var. *maior* Blngr.

und

Acanthodactylus pardalis Licht.

download unter www.biologiezentrum.at

Von Objekten mit Anal-, Präanal- oder Inguinalorganen stand mir nur je ein Exemplar zur Verfügung, und zwar

Liolaemus pictus D. B.
Blanus cinereus Vard.

und

Tachydromus tachydromoides Schleg.

Als Form mit Femoral- und Präanalorganen wählte ich *Uromastix acanthinurus*. Große Aufmerksamkeit widmete ich den von Boulenger als „unechte Poren" bezeichneten präanalen Papillarorganen von:

Agama inermis Rss. (Fig. 6)

und

Agama stellio L. (Fig. 7),

welch letztere Spezies übrigens noch eine Doppelreihe ähnlicher Organe auf der Bauchseite besitzt. Bildungen ähnlicher Art, die ich nirgends erwähnt gefunden habe, wies auch ein Exemplar von *Varanus griseus* Daud. in der Inguinalgegend auf, und zwar jederseits 4—5. Der größte Teil dieser Formen wurde im Mai und Juni konserviert, nur *Lacerta agilis*, die mir das ganze Jahr lebend zur Verfügung stand, habe ich zu den verschiedensten Zeiten immer wieder untersucht, ohne jedoch jemals einen merklichen, von der Jahreszeit abhängigen Unterschied gefunden zu haben.

Die Femoralorgane
von
Lacerta agilis.

I. Topographie.

An der Unterseite des Oberschenkels der hinteren Extremität sämtlicher Lacertiden (Fig. 1), ausgenommen die Gattungen *Aporosaura* und *Tachydromus*, sieht man selbst bei oberflächlicher Betrachtung eine Reihe von Schuppen, die mit eigentümlichen Papillen versehen, auch sonst durch ihre besondere Gestalt gegenüber den übrigen in auffallender Weise hervortreten. Nach der einen Seite durch die Kniebeuge stets scharf begrenzt, erstrecken sich die Organe nach der anderen Seite bald nur bis in die Inguinalgegend, bald bis in die Medianlinie der Bauchseite, so daß nicht selten bei einzelnen Arten die beiderseitigen Reihen in einem stumpfen Winkel ineinander übergehen. Die Verteilung der Organe auf die einzelnen Schuppen der erwähnten Reihe erfolgt stets ohne Unterbrechung, so daß sich keine gewöhnlichen Schuppen zwischen die Papillarschuppen

download unter www.biologiezentrum.at

(Fig. 9, *Ps*), wie ich sie fortan bezeichnen will, einschieben. Je nachdem die Papille (Fig. 9, *P*), welche nichts anderes als die verhornte Zellmasse des unterhalb der Schuppe sich entfaltenden, drüsenartigen Organs ist, vorhanden ist oder, bei welcher Gelegenheit immer, abgestoßen wurde, erscheint der äußere Anblick naturgemäß ein sehr verschiedener. Im ersteren Falle haben wir eine Reihe von zarten Hornkegeln vor uns, im letzteren dagegen seichte Vertiefungen, was uns den noch immer vielfach gebräuchlichen Namen „Schenkelporen" verständlich macht. Da indes die Pore nur eine Folgeerscheinung — hervorgerufen durch den Verlust der über die Papillarschuppe hervorragenden, hornigen Zellmasse — vorstellt, erscheint die Bezeichnung Schenkelporen vollkommen ungerechtfertigt. Ebenso unzweckmäßig ist, wie bereits MAURER[15]) hervorgehoben hat, die von JOH. MÜLLER eingeführte Bezeichnungsweise dieser Epidermisgebilde als „Schenkeldrüsen", da sie kein eigentliches Sekret im Sinne einer Drüse liefern, sondern denselben Prozeß der Verhornung, wie er sich an der ganzen Epidermis abspielt, nur in erhöhter Intensität aufweisen. Am passendsten ist noch der von MAURER eingeführte Ausdruck „Femoralorgan", den ich fortan beibehalten will, um nicht durch eine neue Benennung die ohnedies zahlreichen Namen zu vermehren.

Abgesehen von den Papillen, die, wie wir früher gesehen haben, auch fehlen können, tritt die Reihe der Papillarschuppen noch dadurch hervor, daß sie die Grenzlinie zwischen zwei verschiedenen Schuppenfeldern bildet und die einzelnen Papillarschuppen sich wie Marksteine in Form eines abgestutzten Kegels aus der Ebene der übrigen erheben, so daß sie eine Art Leiste bilden (Fig. 1). Letzterer Umstand mag wohl den Namen „warziger Kiel" früherer Autoren veranlaßt haben. Rücksichtlich der Verschiedenheit der übrigen Schuppen des Oberschenkels sei erwähnt, daß der vordere Teil von verhältnismäßig großen, sich dachziegelförmig deckenden Schuppen, deren letzten Ausläufer die Papillarschuppenreihe bildet, bedeckt ist, während der hintere nur sogenannte Körnerschuppen aufweist.

Der Papillenreihe entspricht bekanntlich auf der Unterseite der Schuppen eine Reihe ebensovieler drüsenartiger Organe, deren wir ansichtig werden, wenn wir hinter der Papillarschuppenreihe parallel zu dieser einen Einschnitt in die Haut machen und diese dann zurückschlagen (Fig. 8). Das gegenseitige Verhalten beim

[15]) MAURER, Op. cit., S. 212.

download unter www.biologiezentrum.at

Männchen und Weibchen weist einige Verschiedenheiten auf. Dies kommt vor allem in dem Gesamtbild beider zum Ausdruck. Während wir beim Männchen eine scharf markierte, einheitliche Organgruppe vor uns haben, sehen wir beim Weibchen nur eine unscheinbare Reihe einzelner, säckchenförmiger Gebilde, die einander nur selten berühren. Diese verschiedenen Bilder werden hauptsächlich durch die verschiedene Größe der einzelnen Organe bei beiden Geschlechtern bedingt. Der Raummangel, der sich durch die mächtige Entfaltung der Organe beim Männchen einstellt, wird nicht, wie SCHAEFER[16]) behauptet, dadurch aufgehoben, daß „der Körper der Drüsen abwechselnd nach rechts und nach links gelagert ist", sondern durch eine einfache Überlagerung in einer regelmäßigen Folge gegen das mediane Ende der Reihe.

Bezeichnen wir die den Schuppen abgewendete, der Muskulatur aufliegende Seite des Organes fortan als Innenfläche und betrachten wir die Organreihe von dieser Seite, so repräsentiert sich dieselbe derart, daß sich das jeweilig medianwärts gelegene Organ gewissermaßen unter das laterale hineinschiebt, wodurch letzteres von der zugehörigen Schuppe, der es beim Weibchen mit seiner ganzen Außenfläche anliegt, abgehoben wird. Indem sich dieses Verhalten regelmäßig wiederholt, wird jene Lage erreicht, welche den geringsten Raum beansprucht und die ganze Organreihe beim Männchen in Form eines einheitlichen, von einer gemeinsamen Bindegewebshülle bedeckten Wulstes erscheinen läßt.

Die Größe und Zahl der Femoralorgane unterliegt nicht allein bei den verschiedenen Arten und verschiedenen Geschlechtern, sondern auch bei verschiedenen Individuen desselben Geschlechts vielfachen Schwankungen. Am meisten variiert die Zahl; nicht allein, indem jedes Individuum eine andere Anzahl von Femoralorganen besitzt, sondern auch insoferne, als die Zahl auf der einen Körperseite von jener auf der anderen Seite abweichen kann. Im allgemeinen zeigt die Zahl der Femoralorgane eine gewisse Abhängigkeit von der Größe der Schuppen und nicht so sehr von der Körpergröße der Art. So sehen wir bei *Lacerta agilis*, die an Größe nicht wesentlich von *Lacerta muralis* abweicht, am häufigsten die Durchschnittszahl 16, bei der letzteren die Zahl 20 auftreten, ein Umstand, der nur darauf fußt, daß *Lacerta muralis* verhältnismäßig viel kleinere Papillarschuppen besitzt als *Lacerta agilis*.

---

[16]) SCHAEFER, Op. cit., S. 21.

download unter www.biologiezentrum.at

Konstanter als die Anzahl der Femoralorgane ist bereits ihre Größe, da sie bei Individuen derselben Art nur wenig von einer gewissen Durchschnittsgröße abweicht. Allerdings müssen wir bei einer solchen Betrachtung stets in Erwägung ziehen, daß die einzelnen Organe untereinander keineswegs gleich groß sind, sondern von der Medianlinie gegen die Kniebeuge stetig an Größe abnehmen, so zwar, daß der Bau der in der Kniebeuge gelegenen Femoralorgane gegenüber den übrigen sehr vereinfacht ist. Bisweilen trifft man sogar unmittelbar vor der Kniebeuge rudimentäre Organe, die noch der später zu besprechenden Septen entbehren.

II. Anatomie.

Bei Betrachtung des einzelnen Organes kann man drei meist scharf voneinander abgesetzte Teile unterscheiden; einen wulstförmigen, vielfach gelappten Abschnitt, den eigentlichen Körper des Organes, ferner einen an diesen anschließenden mehr stielartigen Teil, der hauptsächlich als Ausführungsgang der im basalen Teile gebildeten zelligen Umwandlungsprodukte fungiert und endlich die über die zugehörige Schuppe hervorragende Papille oder Warze, welche nichts anderes ist als eine Anhäufung der aus dem Fundus des Organes emporrückenden, in Hornsubstanz bereits umgewandelten Elemente (Fig. 8 und 9). Dazu kommt noch die bereits öfters erwähnte Papillarschuppe, deren Rete Malpighii durch Einsenkung in die Cutis dem ganzen Organ seine Entstehung gibt. Die zarte Bindegewebshülle (Fig. 14), welche in die Bildung von zahlreichen Septen eingeht und durch ihren Reichtum an Kapillaren bei der Ernährung des Organs eine Rolle spielt, ist bereits früher erwähnt worden. In engem Zusammenhange mit der Entstehung der Organe steht ferner die Vergrößerung der subkutanen Lymphräume, so zwar, daß ein jedes Femoralorgan mit seinem basalen Teile gewissermaßen die eine Wandung des Lymphraumes (Fig. 10) vor sich herschiebt. Die Form des ganzen Organes wurde bereits sehr zutreffend mit der Gestalt eines seitlich zusammengedrückten, mehr oder weniger verzerrten Pilzes verglichen, und es ist auffallend, daß dieser Typus bis auf geringe Abweichungen, welche hauptsächlich in unwesentlichen Formverschiedenheiten zum Ausdruck kommen, bei sämtlichen Gattungen aus der Familie der *Lacertiden* wiederkehrt.

Den wesentlichsten Teil des Organes bildet der basale Abschnitt, der ein dem Rete Malpighii der Epidermis homologes Keimlager für die hornige Zellmasse darstellt und sich in Form eines senk-

download unter www.biologiezentrum.at

recht zur Papillarschuppe etwas abgeflachten Wulstes von dem folgenden, stielförmigen Teil scharf abhebt, denselben mit seinen Rändern wie der Hut eines Pilzes den Stiel überlagernd (Fig. 8 und 9). Die Oberfläche des freipräparierten Organes weist scharf begrenzte, scheinbar polygonale Bezirke auf, welche nichts anderes sind als der Ausdruck kleiner, eng aneinanderschließender Läppchen, eine Erscheinung, die in der Tendenz der Oberflächenvergrößerung leicht ihre Erklärung findet. Wenn auch die Tatsache der Läppchenbildung nicht immer übersehen wurde, so wurde doch bisher niemals auf die Art und Weise, wie sie äußerlich in Erscheinung tritt, hingewiesen. Desgleichen wurde nur wenig auf die damit in engem Zusammenhang stehende Anordnung der großen Follikel, von denen später die Rede sein wird, Rücksicht genommen.

Der pilzhutförmige Abschnitt des Femoralorganes findet seine Fortsetzung in einer Art Ausführungsgang, der, um bei dem Bilde zu bleiben, etwa dem Stiel des Pilzes entsprechen würde (Fig. 8 und 9). Größtenteils unterhalb der Papillarschuppe gelegen, durchsetzt er dieselbe nur mit einem kleinen Bruchteil seiner Länge, und zwar mit einer plötzlichen Wendung nach außen, um in Form einer ovalen, senkrecht zur Längsachse der Schuppe stehenden Öffnung an der Grenze zwischen Ober- und Unterseite der kegelförmig emporgerichteten Papillarschuppe zu münden (Fig. 9). Mit der erwähnten scharfen Biegung an der Stelle des Eintrittes in die Schuppe verbindet sich noch eine sanfte Wendung gegen die Medianlinie des Körpers, so daß eine mehr oder weniger unregelmäßige s-förmige Krümmung zustande kommt. Die Unregelmäßigkeit spricht sich darin aus, daß die Krümmung nicht in einer, sondern in zwei Ebenen erfolgt. Das Verhalten des stieltörmigen Teiles zur Schuppe gestaltet sich derart, daß die Außenfläche, die bei natürlicher Haltung des Tieres im lebenden Zustande nach unten gekehrt erscheint und den Schuppen anliegt, nebst einem kleinen Teil des eigentlichen Organkörpers mit der Cutis fest verwachsen ist und sich nur schwer von derselben trennen läßt, während die Innenseite der einzelnen Organe, soweit sie einander nicht decken, einem verhältnismäßig umfangreichen Lymphraum aufliegt und somit ohne jede Schwierigkeit von der darunter liegenden Muskulatur abgehoben werden kann. Die frei gelegte Innenfläche des zylindrischen Organabschnittes zeigt parallel zu ihrer Längsrichtung verlaufende Einkerbungen, die sich indes sowohl gegen den basalen Teil hin als vor dem Eintritt in die Schuppe verlieren. Auch hier kommt also der innere Bau, wenn auch nur undeutlich, äußerlich zum Vorschein.

download unter www.biologiezentrum.at

Derjenige Teil der Femoralorgane, der bereits am frühesten Gegenstand der Beobachtungen war, ist das über die Papillarschuppe in Form einer Papille oder Warze hervorragende, aus einer größtenteils verhornten Zellmasse bestehende Umwandlungsprodukt des Organes (Fig. 9). Die Form des Sekretes, wenn man überhaupt diesen Ausdruck gebrauchen darf, gibt im allgemeinen den inneren Bau des Ausführungsganges wieder, ist gewissermaßen ein Abguß desselben. Dieselbe Anzahl der Furchen, die wir bereits auf der Innenfläche des im übrigen glattwandigen Ganges beobachten konnten, sehen wir hier wiederkehren. Allerdings sind ihre Grenzen oft verwischt, so daß das Ganze nicht selten den Eindruck einer einheitlichen Masse macht. Bei genauer Betrachtung erkennen wir jedoch die Zusammensetzung aus stäbchenförmigen Teilen, die ihre Entstehungsweise aus den follikulären Abteilungen des Organes verraten und in einer zur Längsachse der Schuppe queren Reihe stehen. Diese Ausbildungsweise der Papille finden wir am ausgeprägtesten beim Männchen und hier wieder am deutlichsten im Frühjahr, zur Zeit der Begattung. Beim Weibchen ragt die Warze nur wenig oder gar nicht über die Papillarschuppe hervor, so daß man eher den Eindruck von Poren als von Papillen bekommt. Hauptsächlich liegt wohl die Ursache dieser Erscheinung darin, daß das hornige Umwandlungsprodukt des Organes beim Weibchen infolge der geringen Größe des Organes nur äußerst zart ist und infolgedessen bei den lebhaften Bewegungen der Tiere sehr leicht abgestreift werden kann.

Die Papillarschuppe erweist sich, wenn wir die Entwicklungsgeschichte der Femoralorgane verfolgen, als ihr genetisch wichtigster Bestandteil, während sie im ausgewachsenen Zustand ein akzessorisches Gebilde darstellt. Die eigentümliche Form der Schuppe ist eine Folgeerscheinung der Entstehung des zugehörigen Femoralorganes. Schon durch die Papille oder in Ermanglung derselben durch ein seichtes Grübchen genügend charakterisiert, zeigt sie außerdem im Gegensatz zu den übrigen mehr flachen Schuppen eine konische Gestalt, so daß der Gegensatz zwischen Ober- und Unterseite nicht mehr in dem Maße zum Ausdruck kommt, wie bei den übrigen Schuppen. Zacken am hinteren Rande, wie sie SCHAEFER[17]) gesehen haben will, konnte ich niemals an der Papillarschuppe konstatieren, vielmehr geht dieselbe an der Basis kontinuierlich in die kleineren Schuppen über. Dadurch, daß sich an eine Papillarschuppe stets mehrere, meistens zwei sogenannte Körnerschuppen anschließen,

[17]) SCHAEFER, Op. cit., S. 20.

download unter www.biologiezentrum.at

hat es allerdings den Anschein, als sei der hintere Teil der Schuppe in einzelne Zipfel ausgezogen. Die ovale Öffnung des Organes liegt auf der Spitze der kegelförmig erhobenen Schuppe, mit dem größten Teile allerdings noch auf der vorderen Fläche der Schuppe, jedenfalls aber nicht in der Mitte derselben.

Von geringerer Bedeutung für den Aufbau der Femoralorgane als für ihre Ernährung ist die bereits öfters erwähnte zarte Bindegewebshülle, die in Form zahlreicher, mit Blutkapillaren versehener Septen in das Innere des Organes vorspringt (Fig. 10 und 14). Besonders betonen möchte ich den gänzlichen Mangel einer eigenen Muskulatur und besonderer Nerven, auf deren Vorhandensein bisweilen hingewiesen wurde, sei es um ein Argument für die drüsige Natur der Femoralorgane aufzustellen, oder um sie mit reduzierten Hautsinnesorganen in Beziehung zu bringen. Von Interesse ist endlich noch die Ausbildung eines Lymphraumes zwischen Organ und Muskulatur (Fig. 10).

Während die äußeren Formverhältnisse der Femoralorgane bis auf gewisse Details im allgemeinen bereits richtig erkannt und gedeutet worden sind, ist der innere Bau, wiewohl bereits Gegenstand histologischer Untersuchungen, bisher nicht mit der nötigen Klarheit wiedergegeben worden. So glaube ich, daß man nach den Abbildungen der Arbeit von Schaefer nicht zu ganz korrekten Vorstellungen über den inneren Bau gelangen dürfte, denn diese Abbildungen stellen weder eigentliche Längs- und Querschnitte, noch auch wirkliche Flächenschnitte dar, sondern zeigen alle das Organ in einem mehr oder weniger schiefen Schnitt, woraus manche Unrichtigkeiten in der Beschreibung resultieren.

Ein Schnitt parallel zur flachen Seite des Organes zeigt uns, wie die bindegewebige Hülle in Form von 7—9 Scheidewänden tief in das Innere bis ungefähr in das zweite Drittel des gangförmigen Abschnittes vordringt, so daß ebensoviele nebeneinandergelegene Follikel entstehen, die ihrerseits wiederum an ihren beiden Außenflächen eine große Zahl säckchenförmiger Follikelchen aufnehmen (Fig. 14). Letzteres gilt allerdings nur von dem eigentlichen Körper des Organes, denn der darauffolgende Abschnitt ist, wie wir bereits gesehen haben, glattwandig und zeigt nur seichte Einschnittslinien als äußeres Zeichen der ihn durchsetzenden Septen. Die Anzahl der bindegewebigen Scheidewände beziehungsweise der Follikel variiert je nach der Größe des Organes bei ein und demselben Individuum. Desgleichen dringen auch die einzelnen Septen nicht immer gleichweit in das Innere des Organes ein. Im allge-

download unter www.biologiezentrum.at

meinen kann man sagen, daß die Zahl und Tiefe der Follikel bei den einzelnen Femoralorganen gegen die Medianlinie des Körpers zu größer wird. Während beispielsweise die Zahl der Follikel beim äußersten Organ der ganzen Reihe auf 2—3 herabsinkt und diese kaum bis in die Mitte des basalen Abschnittes vordringen, so daß das ganze Organ mehr den Eindruck eines einheitlichen Säckchens macht, weist das medianste Organ 7—9 beinahe das ganze Organ durchsetzende Scheidewände oder, was dasselbe bedeutet, ebensoviele fächerförmig angeordnete Follikel auf. Der Inhalt derselben besteht aus einer Anhäufung von Zellen, die von der Wand des Organkörpers und der Scheidewände hervorgegangen, ebenso wie die Zellen der Epidermis einer allmählichen Verhornung entgegengehen, so daß endlich jene gefurchte Papille entsteht, die wir bereits öfters zu erwähnen Gelegenheit hatten.

III. Histologie der Haut.

Da sich die Femoralorgane und ihre homologen Bildungen, wie die weitere Untersuchung zeigen wird, als reine Epidermisgebilde darstellen, ergibt sich zunächst die Notwendigkeit, auf die Verhältnisse der Epidermis näher einzugehen. Abgesehen von lokalen Verschiedenheiten, die mit einer verschiedenen Ausbildungsweise der Schuppen zusammenhängen, finden wir im Aufbau der Epidermis eine ausgesprochene Einheitlichkeit, welche in der periodischen Heranbildung von Hornschichten ihren Ausdruck findet, wodurch die für die Reptilienhaut so charakteristische Schichtung und die durch diese bedingte Häutung zustande kommt. Die den verhornten Teil der Epidermis zusammensetzenden Hornschüppchen werden nicht einzeln abgeschilfert, sondern bilden einheitliche, scharf abgegrenzte Schichten, die sodann auf einmal in Form eines sogenannten Natternhemdes abgeworfen werden. Zur Zeit, wo die Häutung erfolgt, sind neue, den abgestoßenen homologe Schichten bereits ausgebildet, so daß wir unmittelbar vor dem Häutungsprozeß den eigentümlichen Fall sehen, daß geringer verhornte Schichten über Schichten, die bereits total verhornt sind, zu liegen kommen. Je eine solche periodisch herangebildete Lage von Schichten, welche bei der Häutung in zusammenhängender Form abgeworfen wird, hat Maurer[18]) sehr zutreffend als Epidermisgeneration bezeichnet.

Zur Betrachtung der histologischen Zusammensetzung der Epidermis ist es am zweckmäßigsten, von den Verhältnissen auf

[18]) Maurer, Op. cit., S. 202.

download unter www.biologiezentrum.at

dem unbedeckten Teile der Schuppe, wie sie sich unmittelbar nach einer Häutung darstellen, auszugehen. Unter diesen Umständen habe ich im Gegensatz zu den Beobachtungen MAURERS stets nur eine Epidermisgeneration ausgebildet vorgefunden, während die auf diese folgende Generation höchstens in zwei bis drei Lagen feinkörniger Zellen angelegt war. Für diese Deutung sprechen die Verhältnisse bei der Häutung, mit denen die von MAURER gegebene Darstellung in keiner Weise in Einklang zu bringen ist, wenn wir daran festhalten, die bei einer Häutung gemeinsam abgeworfenen Schichten als eine Epidermisgeneration zu bezeichnen. Auf diese höchst wichtige Frage komme ich später noch ausführlich zu sprechen. Den tiefsten Teil der Epidermis stellt das Rete Malpighii dar (Fig. 17, *r. M*). Es bildet einen scharfen Abschluß gegen die Cutis und ist das Keimlager sämtlicher darüberliegenden Schichten. Die Zellen dieser Schichte sind zylindrisch oder kubisch, ihr Plasma ist homogen und birgt einen verhältnismäßig großen, ovalen Kern mit einem oder zwei deutlichen Kernkörperchen. Nicht selten sieht man einzelne Zellen aus dem Verbande der übrigen heraustreten, was auf die intensive hier stattfindende Zellenvermehrung zurückzuführen ist. Die auf das Rete Malpighii folgenden und aus diesem hervorgegangenen Lagen plasmatischer Zellen (Fig. 17, *p. Z.*) sind bereits plattgedrückt und zeigen schon den Ausdruck der beginnenden Verhornung. Diese wird damit eingeleitet, daß in dem Plasma dieser Zellen, nicht selten schon in der zweiten Zellage, feine Körnchen, sogenannte Keratohyalinkörner, auftreten. Im übrigen bewahren diese Zellen noch ihren plasmatischen Charakter und werden ob dieses Umstandes von MAURER gemeinsam mit dem Rete Malpighii unter dem Namen Stratum profundum zusammengefaßt. In der nächsten Zellage, im Stratum intermedium oder granulosum (Fig. 14, *St. i.*), treten die Keratohyalinkörnchen, wie schon der Name sagt, besonders deutlich hervor. Gleichzeitig setzt hier der Verhornungsprozeß an der Peripherie der Zelle ein. Eigentlich ist diese Zellschicht nichts anderes als der tiefste, in der Verhornung noch zurückgebliebene Teil des folgenden Stratum corneum. Als die jüngste Schicht der letzten Epidermisgeneration unterliegt sie am leichtesten einem Verfall, sobald eine neue, unterhalb derselben gebildete Epidermisgeneration die Ernährung der darüberliegenden Schichten unmöglich macht. Die erwähnten Körnchenzellen erreichen eigentlich nicht den Endzustand der Verhornung und sind einem Verfalle preisgegeben, dem die Zellen des Stratum corneum, welche zur Zeit, wo die darunterliegenden Hornschichten die oberen zur Lostrennung

download unter www.biologiezentrum.at

drängen, bereits ganz oder größtenteils verhornt sind, nicht anheimfallen. Wie aus dem Gesagten erfolgt, könnte man das Stratum intermedium ebensogut als differente Schicht des Stratum corneum auffassen. Da indes innerhalb jener Schicht die Loslösung, beziehungsweise die Häutung erfolgt, hat man es als besondere Schicht den nächsten Zellschichten gegenübergestellt. Das Stratum corneum bildet die mächtigste Lage der Epidermis und läßt stets zwei differente, lediglich durch den Grad der Verhornung verschiedene Partien erkennen, für die mir die bereits von BATELLI[19]) in die Literatur der Epidermis der Reptilien eingeführte Nomenklatur: Stratum corneum relaxatum und Stratum corneum compactum sehr zweckmäßig erscheint, wenn sie auch von dem genannten Autor in ganz anderem Sinne verwendet wurde (Fig. 17, *St. r.* und *St. c.*). Während das Stratum corneum relaxatum aus noch nicht völlig verhornten Zellen besteht, so daß man stets einen dunklen peripheren und einen lichteren zentralen Teil unterscheiden kann, in dem bisweilen noch ein Kern zu finden ist, sind die Elemente des Stratum corneum compactum in der Verhornung bereits untergegangen und bilden eine stark lichtbrechende, scheinbar homogene Lage. Nebstdem erweisen sich beide Schichten auch färberisch verschieden, indem das Stratum corneum compactum nach vorausgehender Fixierung in Pikrin-Essigsäure und nachträglicher Färbung mit Hämatoxylin (DELAFIELD) und Säurefuchsin eine intensiv gelbe Farbe annimmt, das tiefer gelegene Stratum corneum relaxatum in einem violetten Farbenton erscheint. Diese Zergliederung des Stratum corneum in zwei besondere Lagen gilt indes nur für den unbedeckten oberen Teil der Schuppe und kommt in Wegfall auf den bedeckten Teilen der Schuppe, beziehungsweise in der Schuppentasche. Hier fasert sich das Stratum corneum compactum auf einem Querschnitt gleichfalls in einzelne Hornlamellen auf und läßt sich von dem Stratum corneum relaxatum nicht mehr unterscheiden. Wie BATELLI bereits sehr richtig hervorgehoben hat, entsteht der Anschein der Faserung dadurch, daß diese Zellen eine sehr dünne verhornte Randzone besitzen, so daß auf senkrechten Durchschnitten diese Schicht leicht in einzelne Lamellen aufblättert. Auf das Stratum corneum folgt endlich als äußerster Abschluß eine sehr zarte Zellschicht, die von MAURER mit dem Namen Oberhäutchen belegt worden ist, im übrigen aber die mannigfachsten Synonyme aufweist, unter denen etwa die von

---

[19]) BATELLI A., Beiträge zur Kenntnis des Baues der Reptilienhaut. Arch. f. mikr. Anat., Bd. XVII, 1880, S. 347.

download unter www.biologiezentrum.at

Cartier[20]) eingeführte Bezeichnung: Grenzschicht am passendsten ist. Von Leydig[21]) als Cuticula bezeichnet, wurde diese Schicht in der Folgezeit vielfach diskutiert, bis endlich ihre Zusammensetzung aus zelligen Elementen von Kerbert[22]), der diese Schicht sehr unzweckmäßig als Epitrichialschicht bezeichnet, nachgewiesen wurde, nachdem schon F. E. Schulze[23]) den wichtigen Satz ausgesprochen hatte: „Wahre Cuticularbildungen kommen in der Epidermis der drei höheren Wirbeltierklassen nicht vor." Gegenwärtig ist über die zellige Zusammensetzung dieses scheinbar homogenen Saumes, den wir fortan als Grenzschicht, Stratum terminativum, bezeichnen wollen, kein Zweifel mehr (Fig. 17, *St. t.*). Auf Querschnitten erweist sich das Stratum terminativum stärker lichtbrechend als das Stratum corneum und erscheint als unter einem spitzen Winkel gestrichelter Saum. Diese Strichelung wird dadurch hervorgerufen, daß die ganze Schicht nur aus einer einzigen Lage von äußerst feinen Hornschüppchen besteht, die sich dachziegelförmig decken und mit geradlinigen Grenzen aneinanderstoßen, so zwar, daß man die einzelnen Schüppchen selbst mit der stärksten Vergrößerung kaum mehr erkennen kann.

Auf zwei Punkte möchte ich noch hinweisen, in denen meine Darstellung des histologischen Aufbaues der Epidermis mit der von Maurer gegebenen nicht übereinstimmt. Erstens handelt es sich um die Anlage der Grenzschicht, zweitens um die Verhältnisse bei der Häutung. Maurer[24]) findet die Grenzschicht als eine „Lage großer heller Zellen, die in ihren der freien Oberfläche zugekehrten Teilen eine feine senkrechte Strichelung als Struktur ihres Plasmas erkennen lassen", angelegt. Ich konnte wenigstens bei den von mir untersuchten Formen eine solche besondere Schicht von Zellen als Anlage der Grenzschicht mit einer von den übrigen Zellen der Epidermis abweichenden Art der Verhornung niemals wahrnehmen. Das für die Reptilienhaut so charakteristische Verhalten eines periodischen Verlaufes der Ver-

[20]) Cartier O., Studien über den feineren Bau der Haut bei den Reptilien. In: Arb. a. d. zool.-zoot. Inst. Würzburg, Bd. I, 1874, S. 83—97 und S. 239—259. — Derselbe, Über Cuticularbildungen in der Haut der Reptilien. In: Verh. d. phys.-med. Ges. Würzburg (Sitzb. f. 1873), N. F., Bd. VI, 1874.

[21]) Leydig Fr., Über die äußeren Bedeckungen der Amphibien und Reptilien. Arch. f. mikr. Anat., Bd. IX, 1873.

[22]) Kerbert C., Über die Haut der Reptilien und anderer Wirbeltiere. Arch. f. mikr. Anat., Bd. XIII, 1877.

[23]) Schulze Fr. E., Über cuticulare Bildung und Verhornung von Epithelzellen bei den Wirbeltieren, Arch. f. mikr. Anat., Bd. V, 1869.

[24]) Maurer, Op. cit., S. 208.

download unter www.biologiezentrum.at

hornung findet somit lediglich in der periodischen Heranbildung von Schichten und nach meiner Auffassung in einem damit Hand in Hand gehenden wechselnden verschiedenen Grade der Verhornung seine Erklärung. Dazu kommen dann allerdings noch äußere Einflüsse, vor allem die austrocknende Wirkung der Luft, die sich auf die äußersten Schichten in anderer Weise geltend machen wird, als auf die tieferen, geschützten Partien. Die von MAURER [25]) als Matrixzellen der Grenzschicht gedeuteten und mit dem „tieferen Teile des Cuticularsaumes bei Fischen und Amphibienlarven" identifizierten Zellen sind wohl nichts anderes als im Verhornungsprozeß weiter vorgeschrittene Körnchenzellen, da ja, wie neuere Untersuchungen [26]) gezeigt haben, im Gange der Verhornung an Stelle der Keratohyalinkörner sogenanntes Eleidin zur Ausbildung kommt, welches in Flatschen oder Bändern auftritt, die dann leicht zu verschiedenen Deutungen Anlaß geben können. Die Frage, ob das Eleidin aus dem Keratohyalin hervorgeht, ist hier nicht von Belang. Für die Einheitlichkeit des Verhornungsprozesses spricht überdies auch der Umstand, daß auf der Unterseite der Schuppen die Grenzen der einzelnen Schichten stark verwischt sind, indem ja die scheinbar homogenen Schichten der Oberseite, Grenzschicht und Stratum corneum compactum, aufgefaserte Hornlamellen darstellen, so daß man nur ein Stratum corneum relaxatum vor sich zu haben glaubt. Dies ist wohl auch der einzige Grund, daß MAURER hier das Stratum terminativum vermißt. Die Auflösung der homogenen Hornschicht in einzelne Lamellen, über welche die Grenzschicht gleichfalls als einfache Lamelle hinwegzieht, wird uns erklärlich, wenn wir bedenken, daß die zahlreichen Faltungen der Haut in der Schuppentasche das Entstehen einer starren Schicht unmöglich machen und überdies auch der Verhornungsprozeß infolge der geschützten Lage weniger intensiv verläuft als auf dem unbedeckten Teil der Schuppe. Wäre das Stratum terminativum genetisch auf eine Lage besonderer Zellen zurückzuführen, so müßte man annehmen, daß sich die Unterseite der Schuppen ganz anders verhält als deren Oberseite.

Was nun die Abgrenzung der einzelnen Epidermisgenerationen betrifft, so stimmt die Darstellung MAURERS insofern mit den Tatsachen nicht überein, als bei der Häutung nebst den von ihm als älteste Epidermisgeneration bezeichneten Schichten noch eine Lage abgeworfen wird, die mit seinem Stratum corneum der nächsten Generation iden-

[25]) MAURER, Op. cit., S. 209.

[26]) Enzyklopädie der mikrosk. Technik usw. Berlin-Wien 1903. Art. „Haut", S. 524—526.

download unter www.biologiezentrum.at

tisch ist (Fig. 17, *S. c.*). Da nun, wie MAURER[27]) selbst sagt, „bei einer jeden einzelnen Häutung nur eine Epidermisgeneration abgeworfen wird", ist auch die fragliche Epidermisschicht zur ältesten Generation zu rechnen, wodurch die drei Epidermisgenerationen, die MAURER[28]) vor der Häutung unterscheidet, auf zwei zusammenschrumpfen. Ich habe allen diesen Tatsachen eine größere Aufmerksamkeit zukommen lassen, weil sie für das Verständnis und die Deutung der Verhältnisse bei den Femoralorganen sowie aller übrigen hier einzureihenden drüsenartigen Epidermoidalorgane von größter Wichtigkeit sind.

IV. Histologie der Femoralorgane.

Die Epidermis der Papillarschuppe geht nicht unverändert in die Wandung der Femoralorgane über. Ähnlich wie in der Schuppentasche fasert sich auch im Femoralorgane das Stratum corneum compactum in einzelne Lamellen auf, von denen die äußersten sowie die der Grenzschicht am Übergang in das Organ plötzlich abbrechen, während sich die inneren eine Strecke weit in dasselbe fortsetzen. Die übrigen Schichten der Epidermis gehen kontinuierlich in die epidermoidale Auskleidung des stielförmigen Abschnittes des Organes über, nehmen jedoch mit zunehmender Tiefe allmählich an Dicke ab, bis schließlich das Rete Malpighii allein übrig bleibt und als einfache Lage kubischer Zellen das Epithel des basalen Abschnittes bildet (Fig. 10). Im Gegensatz zu SCHAEFER[29]), welcher behauptet, daß von der untersten Zellschicht der Epidermis, welche beim Übergang in die Mündung des Organes sich in die Tiefe gesenkt hat, „erst die periphere Begrenzung des untersten Teiles des Organes gebildet wird", muß ich die Beobachtung MAURERS[30]) bestätigen, daß diese Schicht an der freien Oberfläche der Schuppe überall in die basale Zellenlage der Epidermis übergeht. Allerdings gilt das, wie gesagt, nur von der basalen Zellenlage, denn die übrigen Schichten der Epidermis, welche in das Femoralorgan eintreten, sind nur auf die Auskleidung des stielförmigen Abschnittes desselben beschränkt und weisen außerdem selbst hier bezüglich der Art ihrer Umbildung Verschiedenheiten auf. In dem oberen Teil der Wand, welcher noch durch einen nach unten sich verjüngenden Spaltraum von der in Form eines Zapfens aufstrebenden, verhornten inneren Zellmasse

[27]) MAURER, Op. cit., S. 234.
[28]) MAURER, Op. cit., S. 204—207.
[29]) SCHAEFER, Op. cit., S. 25.
[30]) MAURER, Op. cit., S. 213.

download unter www.biologiezentrum.at

getrennt ist, sehen wir als Endresultat des Verhornungsprozesses zwischen Zapfen und Wandung vielfach aufgefaserte, feine Hornlamellen entstehen, dagegen vermissen wir in dem tieferen, an den Zapfen enganschließenden Teil diese Art der Umbildung. Die einzelnen Zellen der plasmatischen Lagen bleiben nicht mehr in ihrem ursprünglichen Verband, sondern ziehen getrennt zwischen die aus den basalen Teilen des Organes empordrängenden Zellen hinein und unterliegen hier einer Umwandlung, die eher einem Verfalle als einer Verhornung gleicht (Fig. 19). Eine Umwandlung in großblasige Zellen im Sinne SCHAEFERS[31]) habe ich niemals gefunden. Bezeichnen wir die zwischen den Körnchenzellen auftretenden Zellen, in denen gewissermaßen die typische Art der Verhornung unterdrückt ist, als Zwischenzellen, so ist damit schon angedeutet, daß wir ihnen nicht etwa wie MAURER die Bedeutung einer besonderen Zellart zuschreiben dürfen. Auf diese Verhältnisse komme ich indes später noch ausführlicher zu sprechen. Der eigentliche Körper des Femoralorganes zerfällt dadurch, daß einzelne Septen von der einen flachen Seite auf die andere übergreifen, in 7—9 fächerförmig angeordnete röhrenförmige Follikel, deren Außenfläche aber wieder nicht glatt ist, sondern Läppchenbildung aufweist, so daß wir Haupt- und Nebenfollikel unterscheiden können (Fig. 14). Von diesen münden die ersteren in den gemeinsamen zylindrischen Gang, die letzteren dagegen in die Hauptfollikel. Jeder einzelne dieser Follikel ist von einem Epithel kubischer Zellen ausgekleidet, die bei den Hauptfollikeln in einer gewissen Höhe allmählich in abgeflachte Elemente übergehen. In jedem Falle ist das Plasma dieser Zellen äußerst fein gekörnt, ziemlich dunkel und birgt in seiner Mitte einen verhältnismäßig großen Kern. Der Inhalt der einzelnen Follikel besteht aus Zellen, die zum größten Teil in den basalen Partien des Organes entstehen, dann alsbald unter Veränderung ihrer Form und ihres Inhaltes einer Verhornung unterliegen, um schließlich als flache Hornschüppchen in die Bildung jenes gefurchten Hornzapfens einzugehen, der in Form einer Warze über die Papillarschuppe hervorragt. Wie ich damit schon angedeutet, kann man in jedem Hauptfollikel und naturgemäß auch im ganzen Organ drei, nicht so sehr histologisch als chemisch differente Zonen unterscheiden: 1. eine basale oder Matrixzone, 2. eine Zone der Umbildung und 3. eine indifferente äußere Zone (Fig. 14). Alle drei Zonen gehen ohne scharfe Grenze

[31]) SCHAEFER, Op. cit., S. 24.

download unter www.biologiezentrum.at

ineinander über, sind aber doch hinreichend charakterisiert, um leicht auseinandergehalten werden zu können.

Die basale Zone ist der Teil des Organes, in dem eine beständige Erneuerung der Zellen seitens des auskleidenden Epithels stattfindet. Sämtliche Zellen, welche aus dem Verbande des Epithels heraustreten, gehen unter beträchtlicher Vergrößerung in Körnchenzellen über, so daß wir hier im Gegensatz zu der nächsten Zone stets nur einerlei Zellen vorfinden. Die erwähnten Zellen, welche eine stark lichtbrechende Körnelung in ihrem Plasma aufweisen, nehmen unter dem gegenseitigen Drucke gewöhnlich eine polyedrische Form an. Der rundliche Kern liegt zentral und weist meistens mehrere Kernkörperchen auf. Die Wabenstruktur des Plasma, die SCHAEFER[32]) als das bezeichnende Merkmal dieser Zellen angibt, ist nur die Folgeerscheinung technischer Eingriffe, da die Körnchen bei schlechter Fixierung oder durch Berührung mit Säuren entweder ganz oder doch wenigstens bis auf ihre Umrisse verschwinden und dadurch das Bild leerer oder „großblasiger, weitmaschiger" Zellen hervorrufen.

Die mittlere Zone ist hauptsächlich gekennzeichnet durch das Auftreten von Zwischenzellen (Fig. 19). Die Körnchenzellen erfahren insofern eine Veränderung ihrer Form und ihres Inhaltes, als sie peripher verhornen und bei gleichzeitiger Abplattung Kern und Körnchen einbüßen, welch letztere zu einer einheitlichen Masse zusammenfließen. Wenngleich die Zwischenzellen aus derselben Quelle entstehen wie die Körnchenzellen und man eigentlich erwarten würde, daß sie den Ersatz derselben in diesem Abschnitt des Organes darstellen und gleiches Aussehen zeigen sollten, so unterscheiden sie sich doch auf den ersten Anblick von diesen dadurch, daß sie nicht jenes typische Körnchenstadium durchlaufen, sondern sich als äußerst flache Zellen mit feinkörnigem Plasma zwischen die von unten emporrückenden Körnchenzellen einschieben und bei gleichzeitigem Verlust ihres Kernes allmählich bis zur Unkenntlichkeit abflachen. Vermöge dieser außerordentlichen Flachheit rufen sie zwischen den verhältnismäßig großen Körnchenzellen den Eindruck eines Netzwerkes hervor, dessen Zusammensetzung aus Zellen man indes alsbald an den flachen Kernen erkennt. SCHAEFER[33]) meint, daß „diese kleinen, feinwabigen Zellen sich allmählich in die großblasigen Zellen umwandeln und daß

[32]) SCHAEFER, Op. cit., S. 24 u. 26.
[33]) SCHAEFER, Op. cit., S. 24.

download unter www.biologiezentrum.at

von den ersteren nur noch dünne oberflächliche Protoplasmaschichten übrig bleiben, die dicht aneinandergelagert sich gleichsam zu verästeln scheinen und die bereits umgewandelten inneren großblasigen Teile der Zelleiber in die Maschen dieses scheinbaren Netzwerkes aufnehmen". Diese Ansicht ist vollkommen hinfällig. Diesbezüglich ist MAURER der Sache viel näher gekommen, wenn er auch in seinen Schlüssen, wie wir später sehen werden, etwas zu weit gegangen ist. Auch nach seinen Befunden sind nicht etwa „oberflächliche Protoplasmaschichten" (SCHAEFER) von im übrigen bereits umgewandelten Zellen die Ursache des scheinbaren Netzwerkes, sondern eben jene kleinen Zwischenzellen selbst. Den Grund dieses eigentümlichen Verhaltens der Zwischenzellen haben wir wahrscheinlich in der prallen Füllung des Follikels mit den bereits peripher verhornten Körnchenzellen zu suchen. Dadurch, daß diese Zellen gegen einen Druck bereits resistent sind, wird den Zwischenzellen die Umbildung in Körnchenzellen, die, wie wir gesehen haben, nur unter beträchtlicher Vergrößerung stattfindet, auf rein mechanischem Wege benommen. Für diese Deutung spricht hauptsächlich auch das Fehlen der Zwischenzellen in der basalen Zone, wo sämtliche Zellen im Inneren des Follikels noch plasmatischen Charakter haben und einem Drucke der nachrückenden Zellen, wie ihre polyedrische Form beweist, leicht nachgeben. Häufig kann man sehen, daß einige dieser Zwischenzellen sich gleich den Körnchenzellen etwas vergrößern und einige wenige Körnchen in ihrem Plasma zur Ausbildung bringen. Auch diese Tatsache bietet eine Stütze für obige Ansicht. Bei *Acanthodactylus pardalis*, wo die Verhornung im allgemeinen weniger tiefgreifend ist, wandeln sich beinahe sämtliche Zwischenzellen in Körnchenzellen um. Dies spricht noch deutlicher für unsere Auffassung.

Der Übergang der mittleren zur indifferenten Zone ist verhältnismäßig schroff, da die flachen, aus Körnchenzellen durch fortschreitende Verhornung hervorgegangenen Hornschüppchen bereits nicht mehr lebensfähige Gebilde darstellen und dadurch in ihrem Verhalten gegen Farbstoffe von den Zellen der basalen und mittleren Zone wesentlich abweichen. Während die Körnchenzellen beispielsweise bei der Färbung mit Eisenhämatoxylin, bei vorheriger Überfärbung und nachträglichem Differenzieren, den Farbstoff bereits abgegeben haben, bleiben die erwähnten Hornschüppchen noch immer intensiv schwarz.

Fragen wir uns noch, was aus den Zwischenzellen bei ihrem Vorrücken in den gemeinsamen stielförmigen Abschnitt des Organes

download unter www.biologiezentrum.at

wird, so sehen wir dieselben nur mehr in Form äußerst zarter, auf dem Querschnitt bis zu einer Linie abgeflachter Schüppchen allenthalben zwischen den größeren Hornschüppchen eingestreut. Ein Einschub von Zwischenzellen oder Körnchenzellen von den Epithelzellen der Septen oder des gemeinsamen Ganges erfolgt nicht mehr, da dieselben, wenn überhaupt noch vorhanden, sich in äußerst feine Hornfaserchen umwandeln, die schließlich überhaupt den letzten Rest des Epithels der Septen repräsentieren.

Die angeführten Tatsachen von den Zwischenzellen dürften durch das Gesagte erledigt erscheinen. Um so mehr bedarf die Deutung, welche MAURER den Zwischenzellen gegeben hat, einer genauen Prüfung. Nach seiner Auffassung bilden sich in rascher Folge Horn- und Körnerschicht, so zwar, daß die Zwischenzellen eine besondere, den Matrixzellen der Grenzschicht entsprechende Zellart darstellen. Bei oberflächlicher Betrachtung erscheint auch die Ansicht MAURERS, als hätten wir es in den Femoralorganen mit einer Schichtenbildung zu tun, sehr plausibel; überblicken wir jedoch die einzelnen Tatsachen, so ergeben sich alsbald mehrere Widersprüche, die diese Ansicht als hinfällig erscheinen lassen. Zunächst haben wir bereits gesehen, daß bei *Acanthodactylus pardalis* sämtliche vom Epithel der Septen und auch des glattwandigen, zylindrischen Abschnittes des Femoralorganes sich loslösenden Zellen sich in Körnchenzellen umwandeln, so daß wir hier von Zwischenzellen in obigem Sinne überhaupt nicht sprechen können. Allerdings entsteht auch hier dadurch, daß zweierlei Stadien eines und desselben Verhornungsprozesses nebeneinander in Erscheinung treten, der Eindruck von zwei verschiedenen Zellformen beziehungsweise das Bild einer scheinbaren Schichtung. Es scheinen somit die Zwischenzellen zwar die Fähigkeit, sich in Körnchenzellen umzuwandeln, zu besitzen, sie jedoch nicht immer zur Geltung zu bringen, sondern sich unter gewissen Umständen sofort (ohne jede äußere Begleiterscheinung) in überaus flache Hornschüppchen umzuwandeln. Eine weitere Schwierigkeit für die von MAURER angenommene regelmäßige Aufeinanderfolge einer Horn- und Körnerschicht bietet auch die Tatsache, daß wir in der basalen Zone der einzelnen Follikel der Femoralorgane nur Körnchenzellen vorfinden, mithin auch hier sämtliche aus dem Verbande des Epithels tretenden Zellen nur eine Art der Umbildung zeigen. Dasselbe gilt in anderem Sinne auch von der mittleren Zone, wenn Zwischenzellen vorhanden sind, denn es werden auch hier nicht etwa „abwechselnd Horn- und Körnerschichten" gebildet, sondern nur die ersteren, die sich dann zwischen

download unter www.biologiezentrum.at

die von unten emporrückenden Körnchenzellen einschieben und so zur Entstehung einer scheinbaren Schichtung Anlaß geben, die eine rein sekundäre Erscheinung ist. Endlich müßten wir an den Zwischenzellen bei ihrer Homologisierung mit den Matrixzellen der Grenzschicht ebenso wie bei diesen im Sinne MAURERS eine Strichelung bemerken, was ich ebensowenig wie jene gestrichelten Zellen in der Epidermis nachweisen konnte. Aus dem Gesagten geht hervor, daß das scheinbare Netzwerk zwischen den Körnchenzellen der Femoralorgane, wo es vorhanden ist, zwar aus Zellen besteht, daß aber diese nicht etwa eine besondere Zellart repräsentieren, sondern nichts anderes sind als in ihrem Entwicklungsgang gehemmte Körnchenzellen.

Die Unmöglichkeit des Nachweises einer Schichtung hindert indes nicht, die Femoralorgane als reine Epidermisgebilde aufzufassen. Allerdings liegen hier im Gegensatz zu anderen drüsenartigen Horngebilden der Eidechsen bezüglich eines Vergleiches mit der Epidermis bereits vielfach modifizierte Verhältnisse vor. Der Grund dieser Erscheinung liegt wohl nicht allein in der umfangreichen Ausbildung der Femoralorgane, sondern auch darin, daß wir es nicht mit einem primären, sondern mit einem stark veränderten Gebilde zu tun haben, das im Laufe der Zeit eine selbständige Bedeutung erlangt hat. Dies kann uns nicht befremden, wenn wir bedenken, daß es eine allgemeine Erscheinung an der Haut der Wirbeltiere ist, daß der Verhornungsprozeß einsetzt, wenn irgend ein Organ der Epidermis seine primäre Bedeutung für den Organismus verliert und funktionslos wird. In unserem Falle haben wir ein Organ vor uns, das insofern einen Vergleich mit der Epidermis erschwert, als wir in demselben die für die Reptilienhaut so charakteristische Periodizität der Verhornung vermissen. Diese Schwierigkeit läßt sich jedoch leicht beseitigen, wenn man die Verhältnisse der Häutung in Betracht zieht. Bekanntlich erstreckt sich die Häutung nicht auf die Femoralorgane, sondern die hier gebildeten Hornschüppchen werden beständig an der Spitze des Hornzapfens abgeschilfert, einzeln oder in größerer Zahl, was von mechanischen Einflüssen abhängt. Dieser Umstand bedingt einen regelmäßigen und fortdauernden Ersatz aus der Tiefe des Organes und so sehen wir denn auch hier, ähnlich wie bei der Haut der Säugetiere, einen stetig fortschreitenden Verhornungsprozeß einsetzen. Damit ist der scheinbare Widerspruch gelöst, denn die Art der Verhornung ist dieselbe wie in der Epidermis, wenn auch hier weniger intensiv, so zwar, daß keine starren Schichten gebildet werden, was übrigens auch in der Schuppen-

download unter www.biologiezentrum.at

tasche nicht der Fall ist. Wir haben es also, wenn wir die Verhältnisse nochmals überblicken, in den Femoralorganen mit scharf begrenzten Teilen der Oberhaut zu tun, die sich von dieser nur dadurch unterscheiden, daß sich hier der Verhornungsprozeß mit einer besonderen Intensität, aber nicht periodisch wie in der Haut abspielt, sondern einen mehr regelmäßigen, stetigen Verlauf nimmt. Den Beziehungen der Femoralorgane zu einem umfangreichen Lymphraum kann ich keine besondere Bedeutung beimessen, da er bei ähnlichen Gebilden, wie wir später sehen werden, fehlt und überdies Lymphräume allenthalben unterhalb des subkutanen Bindegewebes vorkommen.

Femoralorgane

von

Lacerta viridis var. maior.

I. Anatomie.

Während die übrigen, von mir untersuchten Formen aus der Familie der Lacertiden, abgesehen von unbedeutenden Abweichungen, den geschilderten Typus der Femoralorgane aufweisen, so daß es mir überflüssig erscheint, sie zum Gegenstand einer gesonderten Betrachtung zu machen, zeigen die Femoralorgane von *Lacerta viridis var. maior* sowohl in anatomischer als histologischer Hinsicht ganz eigenartige Verhältnisse. Dieser Umstand ist geradezu überraschend, da unsere einheimische *Lacerta viridis* noch den normalen Bau der Femoralorgane aufweist. Mit Rücksicht darauf, daß es sich nur um Varietäten handelt, sollte man bei der dalmatinischen Form dasselbe erwarten. Tatsächlich zeigen auch die topographischen Verhältnisse zunächst nicht den geringsten Unterschied. Das einzige schon äußerlich auffallende Merkmal, das den abweichenden inneren Bau der Organe verrät, ist die Beschaffenheit des über die zugehörige Schuppe in Form einer Warze hervorragenden Hornzapfens. Im Gegensatz zu den bereits erwähnten Formen, wo die Papille gemäß ihrer Entstehung aus fächerförmig angeordneten Follikeln, aus einzelnen, bisweilen allerdings schwer zu unterscheidenden, stäbchenförmigen Teilen besteht, bildet sie hier eine kompakte, ziemlich feste Masse von der Gestalt eines außen abgerundeten Pfropfens. Dieser verschließt gewissermaßen die Öffnung des Organes und ist somit kein freier Zellenzapfen, wie wir ihn früher kennen gelernt haben. Diese besondere Ausbildungsweise des Hornzapfens steht in innigem Zusammenhang mit dem inneren Bau des Organes.

download unter www.biologiezentrum.at

Dieses zeigt eine ausgesprochene Einheitlichkeit in seinem Aufbau und läßt keine differenten Teile unterscheiden. Schon die äußere Gestalt zeigt nicht mehr jene typische, seitlich kompresse Pilzform, sondern die Form eines an seiner ganzen Oberfläche gelappten, gegen die Schuppenfläche etwas zusammengedrückten Säckchens, dessen basales Ende in eine Kante verläuft. Die Läppchenbildung kommt an der Oberfläche in einer Felderung zum Ausdruck, die dadurch teilweise verdeckt wird, daß die einzelnen Läppchen eng aneinanderschließen und überdies von einer gemeinsamen bindegewebigen Hülle eingeschlossen werden. Eine Vergrößerung einzelner Follikel auf Kosten der anderen tritt hier nicht ein und demgemäß kommt es auch nicht zur Ausbildung durchgreifender Bindegewebssepten, die eine Auflösung des basalen Teiles des Femoralorganes in einzelne, fächerförmig angeordnete Röhren bedingen würden. Die zahlreichen kleinen Follikel weichen in der Größe nur wenig voneinander ab und münden alle in einen gemeinsamen sackförmigen Raum mit wabenförmiger Wandung (Fig. 12). Im Verhältnis zu den oben beschriebenen Femoralorganen zeigen somit diese Organe nebst einer großen Regelmäßigkeit auch eine überraschende Einfachheit in ihrem Aufbau.

II. Histologie.

Ebenso einfach wie der anatomische Bau gestalten sich die histologischen Verhältnisse, in denen wir überdies eine auffallende Übereinstimmung mit den Verhältnissen der Schuppentasche wahrnehmen können. Die tieferen Schichten der Epidermis gehen unverändert in die Wand des Organes über. Grenzschicht und Stratum corneum compactum treten nicht in das Organ ein, sondern lösen sich am Rande der Einsenkung auf. Im allgemeinen würde, wenn wir die Femoralorgane von *Lacerta agilis* oder einer verwandten Form zu einem Vergleiche heranziehen, die epidermoidale Auskleidung des ganzen Organes etwa dem oberen Teil der Wand des stielförmigen Abschnittes jener Organe entsprechen. Der hauptsächlichste Unterschied gegenüber jenen Formen liegt darin, daß sich die epidermoidale Auskleidung des ganzen Organes in allen ihren Teilen ganz gleich verhält, insbesondere wie ein Stück Epidermis von der Unterfläche der Schuppe. Auf ein basales Stratum Malpighii mit kubischen Zellen, mit zentral gelegenem, rundem Kern und feinkörnigem Plasma folgen eine bis zwei Lagen ebenfalls feinkörniger, plasmatischer Zellen, die allmählich unter gleichzeitiger

download unter www.biologiezentrum.at

Abflachung durch Vermittlung von spindelförmigen Körnchenzellen mit flachem Kern in äußerst feine Hornschüppchen übergehen. Diese bleiben indes nicht lose nebeneinander, sondern schließen sich mit ihren verhornten Randzonen zu einem einheitlichen System von Hornlamellen zusammen, in denen man das Stratum corneum relaxatum der Epidermis wieder erkennt (Fig. 18). Bei den am meisten lateralwärts gelegenen Organen, die nicht selten ganz rudimentäre Gebilde darstellen, wird die Kontinuität der Schichten mit der Epidermis soweit gewahrt, daß dieselben Hornlamellen, welche in das Organ eintreten und längs seiner ganzen Wand in vielfach gewundenem Verlauf zu verfolgen sind, sich bei ihrem Austritte aus dem Organ ohne Unterbrechung in der Epidermis fortsetzen. Diese Übereinstimmung mit der Epidermis wird noch dadurch verstärkt, daß auch die Periodizität der Verhornung nicht ganz erloschen ist. Die Schichtenbildung ist zwar nicht so ausgesprochen wie bei der Epidermis, immerhin finden wir aber auch hier von der Peripherie gegen das Zentrum fortschreitend gleichwertige Schichten übereinander, die ihre gleichzeitige, periodische Entstehung durch ihr Verhalten zu Farbstoffen verraten. Wahrscheinlich ist die Schichtenbildung hier nicht auf eine Unterbrechung des Verhornungsprozesses, sondern nur auf eine Steigerung desselben zur Zeit der Häutung zurückzuführen. Zu dieser Annahme führt uns die Überlegung, daß die Häutung wegen der Kontinuität der Schichten hier auch in dem Femoralorgane zum Ausdrucke kommen muß, wenn dasselbe auch seine Tätigkeit nie einstellt. Fassen wir diese Tatsachen alle nochmals zusammen, so drängt sich uns die Überzeugung auf, daß wir es in diesen Organen in ihrem jetzigen Zustand lediglich mit einem in die Tiefe gesenkten Epidermisfollikel zu tun haben, in welchem sich ganz ähnliche Verhältnisse wie in der Schuppentasche vorfinden. Diese gemeinsamen Eigentümlichkeiten dürfen uns indes nicht zu einem Schlusse auf die morphologische Gleichwertigkeit zwischen Femoralorgan und Schuppentasche verleiten, denn die Verhornung als der hauptsächlichste Faktor, der beiden Gebilden zugrunde liegt, äußert sich mehr oder weniger immer in derselben Weise, mögen wir es mit einem primären Verhornungsprozeß oder einer sekundären Verhornung eines funktionslos gewordenen Organes zu tun haben.

download unter www.biologiezentrum.at

Präanale Papillarorgane

von

Agama inermis.

I. Anatomie.

Im Gegensatze zu den Femoralorganen, die bereits vielfach wissenschaftlich erörtert worden sind, sind die präanalen Papillarorgane der Agamiden, wie ich diese Art von drüsenartigen Epidermisgebilden fortan bezeichnen will, bisher entweder ganz übersehen oder nur vorübergehend erwähnt worden. Die einzige etwas besagende Notiz finden wir bei BOULENGER[34]), der hervorhebt, man müsse unterscheiden zwischen echten Präanal- und Femoralporen im Gegensatz zu den schwielenartigen porenähnlichen Schwellungen auf den Präanalschuppen beim Männchen der Genera *Agama* und *Aporoscelis*. Mit Ausnahme dieser kurzen Bemerkung finden wir aber auch bei diesem Forscher nichts, was auf eine eingehendere Untersuchung der Dinge hindeuten würde. Darauf weist schon die Inkonstanz der Bezeichnung hin, da er bald den ziemlich zutreffenden Ausdruck schwielige Präanalschuppen gebraucht, bald wieder von Präanalporen spricht. Letztere Bezeichnungsweise ist hier nicht anwendbar, da es sich niemals, wie wir später sehen werden, um Poren, sondern um Wucherungen der Epidermis mit nur wenig in die Cutis versenktem Keimlager handelt. Infolge der geringen Größe und mangels sonstiger besonderer Merkmale sind diese Epidermisgebilde nur wenig auffällig. Bei den meisten Formen der Agamiden überhaupt fehlend, beschränkt sich ihr Vorkommen sonst gewöhnlich nur auf das Männchen. Dieser Umstand darf uns nicht überraschen, da wir auch die Femoralorgane der Lacertiden beim Weibchen in einem reduzierten Zustand vorfanden. Die Lage der zu besprechenden Horngebilde variiert bei den einzelnen Formen derselben Gattung. Merkwürdig ist die Tatsache, daß *Agama stellio* nebst mehreren Reihen von präanalen Papillarorganen noch eine auf diese senkrecht stehende Doppelreihe von ebensolchen Papillarorganen in der Mitte der Bauchfläche besitzt (Fig. 7). Dieselben treten hier in Form eines gelblichen Streifens sehr deutlich hervor. Nichtsdestoweniger habe ich *Agama inermis*, wo wir nur eine oder höchstens zwei Reihen von präanalen Papillarorganen vorfinden, zur Basis der folgenden Betrachtung gemacht, da diese Form den eigentlichen Typus dieser Organe zeigt (Fig. 6). Die präanalen Papillarorgane

[34]) BOULENGER, Op. cit., Vol. I, S. 251, Anm.

download unter www.biologiezentrum.at

liegen unmittelbar vor der Afterspalte auf den zwei letzten Reihen der größeren Schuppen. Sie werden von der Medianlinie gegen die Inguinalgegend immer kleiner und erstrecken sich distal bis zu den beiden Enden der Kloakenspalte. Dem freien Auge erscheinen sie als gelbliche, niedrige Warzen von ovaler Form, welche die Spitze der zugehörigen Schuppen etwas abstumpfen. Die Papillarschuppe nimmt durch die Einlagerung des Papillarorgans naturgemäß eine voluminösere Entwicklung an, als die übrigen Schuppen ohne solche Organe. Die Zahl dieser Papillarorgane unterliegt den größten Schwankungen. Selbst Individuen derselben Art weisen diesbezüglich große Verschiedenheiten auf. Bald haben wir es mit einer, bald mit zwei Papillenreihen zu tun, und innerhalb dieser Reihen wechselt wiederum die Zahl der einzelnen Organe. Gewöhnlich weist die hintere Reihe 8—10 präanale Papillarorgane auf. Ausgebildete Organe finden wir eigentlich nur in der erwähnten Reihe, während die vor ihr gelegene Schuppenreihe überhaupt keine aufweist; falls solche Organe auftreten, sind sie wie die randständigen der letzten Reihe stets rudimentär. Den eigentlichen Bau der präanalen Papillarorgane gewahren wir nur auf Querschnitten durch die zugehörige Schuppe (Fig. 11), da sich das Keimlager des Papillarorgans auf die Schuppe beschränkt, so zwar, daß das darundergelegene Bindegewebe nur eine sanfte Ausbuchtung erfährt und das Organ auf der Unterseite der Papillarschuppe sich nur äußerst wenig abhebt.

Wiewohl die einzelnen Organe in ihrem anatomischen Aufbau im wesentlichen übereinstimmen, bietet doch jedes einzelne für sich je nach der Höhe der Entwicklung ein verschiedenes Bild. Eine vollkommen ausgebildete Präanalpapille besitzt eine umgekehrt birnförmige Gestalt und läßt stets zwei verschiedene Teile unterscheiden. Der basale, plasmatische Abschnitt treibt zahlreiche Läppchen in das darunter gelegene Bindegewebe und ist beinahe ganz in dasselbe versenkt, während der äußere verhornte Teil als eigentliche Hornpapille in Form einer breiten gelblichen Warze über die zugehörige Schuppe hervorragt, wie eine Eichel aus dem napfförmigen Becher (Fig. 11). Diese Ausbildungsweise ist allen präanalen Papillarorganen eigen, mögen dieselben auch in der Größe noch so stark differieren und nur in einer geringen Verdickung der Epidermis an der Spitze der Schuppe bestehen. Der einzige Unterschied ist gegeben durch die Einfachheit des ganzen Gebildes, das gewissermaßen noch keine Selbständigkeit erlangt hat und als modifizierter, kugeliger Epidermisbezirk erscheint.

download unter www.biologiezentrum.at

II. Histologie.

Die histologischen Verhältnisse der präanalen Papillarorgane erweisen sich in Abhängigkeit von ihrer Größe und dem Gange des Verhornungsprozesses und bieten entsprechend der Unbeständigkeit dieser Faktoren ein sehr wechselndes Bild. Während die Höhe der Entwicklung einen verschiedenen Grad der Übereinstimmung mit der Epidermis bedingt, ist der Verhornungsprozeß für den Zustand des Papillarorgans insofern von Einfluß, als er ebenso wie in der Epidermis periodisch verläuft und demgemäß Verschiedenheiten im Bau des Organes vor, nach und zwischen zwei Häutungen zeitigt. Im einfachsten Falle haben wir es nur mit einer Verdickung der Epidermis zu tun, ohne daß die Kontinuität der Schichten gestört würde, sondern die scheinbar homogenen Epidermisschichten, Grenzschicht und Stratum corneum compactum, ziehen ununterbrochen über die durch lokale Steigerung des Verhornungsprozesses entstandene Papille hinweg. Dieser Umstand kann nicht genug betont werden, da mit zunehmender Größe der einzelnen präanalen Papillarorgane Grenzschicht und Stratum corneum compactum sich entweder bei ihrem Eintritte in das Epidermoidalorgan in einzelne Hornlamellen auffasern (Fig. 11) oder aber gar nicht in dasselbe fortsetzen, sondern am Rande des Papillarorgans plötzlich sich verlieren, so daß die Schuppe eine Art Porus bekommt, aus dem eine kompakte Masse verhornter Zellen in Form einer Warze hervorquillt. Damit ist gewissermaßen der Zustand der Femoralorgane vorbereitet. Im Detail der histologischen Zusammensetzung stimmen die einzelnen präanalen Papillarorgane überein, was uns erklärlich erscheint, da nur ein einziger, in der Verhornung ein und derselben Zellelemente gipfelnder Umwandlungsprozeß vorliegt. Allerdings sind die Verhältnisse bei einem kleinsten präanalen Papillarorgan am einfachsten und am leichtesten auf die Verhältnisse der Epidermis zurückführbar. Das Stratum profundum der Epidermis nimmt in Form einer seichten becherförmigen Einsenkung sowohl durch Vermehrung als Vergrößerung der Zellen gegenüber der Epidermis beträchtlich an Umfang zu und bietet die Grundlage für eine intensive Wucherung der Körnchenzellen, die nur zu einem kleinen Teil einer vollständigen Umbildung unterliegen, im übrigen als teilweile verhornte Elemente bis zur nächsten Häutung bestehen bleiben und eine Verdickung der Epidermis repräsentieren, über welche die scheinbar homogenen

download unter www.biologiezentrum.at

Schichten, Grenzschicht und Stratum corneum compactum, nur mäßig verdickt, ohne Unterbrechung hinwegziehen.

Betrachten wir das andere Extrem, wo die beiden letztgenannten Schichten nicht in den Aufbau des Organes eingehen, sondern ebenso wie bei den Femoralorganen am Rande der Papille plötzlich abbrechen, so ergibt sich folgender Entwicklungsgang. Die aus den kubischen Zellen des Rete Malpighii hervorgegangenen Zellen bewahren meist nur in einer einzigen Lage den Charakter der Matrixzellen und gehen unter wesentlicher Vergrößerung in jene polyedrischen Körnchenzellen über, wie wir sie bereits bei den Femoralorganen in der basalen Zone gefunden haben. Mit dem weiteren Vorrücken nach außen platten sich diese Zellen immer mehr und mehr ab, verlieren plötzlich in einer konkav begrenzten Schicht den Kern und mit diesem auch durch die an der Peripherie der Zelle einsetzende Verhornung ihren plasmastischen Charakter. Im Gegensatz zur Epidermis führen indes diese Zellen nicht, wie man erwarten sollte, in letzter Instanz zu einer entsprechenden Verdickung der Grenzschicht und des Stratum corneum compactum, sondern bleiben auf diesem Stadium ihrer Umbildung stehen. So kommt es, daß der größte Teil des Organes aus einer großen Anzahl von Zellschichten besteht, deren Elemente infolge des plasmatischen, zentralen Teiles noch als spindelförmige Zellen erkennbar sind und bisweilen auch noch Körnchen enthalten. Nur am Rande, im Anschluß an die Epidermis, werden einzelne kurze Hornfäserchen gebildet, die sich indes alsbald wieder verlieren. Dieser Mangel eines direkten Überganges dieses Teiles des Papillarorgans in eine entsprechende Schicht der Epidermis findet seine Erklärung darin, daß speziell bei *Agama inermis* sowie bei *Agama stellio* das Stratum corneum relaxatum, das etwa jenen peripher verhornten Zellen entsprechen würde, nur als Übergangsstufe in ein bis zwei feinen Lamellen entwickelt ist. Der Eindruck des Aufbaues des präanalen Papillarorgans aus einzelnen differenten Schichten ist ebenso wie in der Epidermis nur auf verschiedene Phasen des Entwicklungsganges einer und derselben Zellart zurückzuführen.

Einen Übergang zwischen den besprochenen einfachen und den ihrer Entwicklung nach am weitesten vorgeschrittenen präanalen Papillarorganen bilden jene Organe, bei denen Grenzschicht und Stratum corneum compactum der Epidermis in aufgefasertem Zustand über die Papille hinwegziehen.

Diese verschiedene Ausbildungsweise der präanalen Papillarorgane der Agamiden erscheint mir von größter

download unter www.biologiezentrum.at

Bedeutung, da in dieser Stufenfolge der Entwicklung die sukzessive Ableitung dieser und ähnlicher Organe von den Verhältnissen der Epidermis direkt gegeben ist.

Schlußbemerkung.

Wie ich bereits öfters im Gange der bisherigen Erörterungen hervorzuheben Gelegenheit hatte, zeigen sämtliche in die Kategorie der besprochenen Organe einzureihenden drüsenartigen Epidermisgebilde in histologischer Hinsicht eine mehr oder minder ausgesprochene Übereinstimmung mit der Epidermis. Am auffallendsten treten die Verhältnisse der Epidermis bei Organen zutage, deren Entfaltung noch im Inneren der zugehörigen Schuppe erfolgt, wie das beispielsweise bei *Agama inermis* der Fall ist. Mit der Verlagerung des Organes unterhalb die Schuppe geht eine Modifikation des Verhornungsprozesses Hand in Hand, so daß das Organ den Eindruck einer Drüse macht und als solche auch vielfach gedeutet wurde. Ich erinnere hier nur an den vielfach noch jetzt gebrauchten Ausdruck „Schenkeldrüsen" der Lacertiden. Ein Übergangsstadium zwischen diesen beiden Extremen stellen diejenigen Epidermoidalorgane vor, die zwar in morphologischer Beziehung mit den zuletzt genannten größtenteils übereinstimmen, in denen aber sämtliche Zellen eine einheitliche Umbildung in Hornlamellen erfahren. Diesen Fall habe ich nur bei *Lacerta viridis var. maior* vorgefunden.

Für diese Klassifikation vom rein morphologischen Standpunkt sprechen auch die Verhältnisse bei den Organen der übrigen von mir untersuchten Formen, die ich nicht näher besprechen will, da sie sich in histologischer Hinsicht stets in eine der genannten drei Typen leicht einreihen lassen, gleichviel ob man sie nun nach ihrer Lage als Femoral-, Anal-, Präanal- oder Inguinalorgane bezeichnet.

Zum Schlusse komme ich noch der angenehmen Verpflichtung nach, meinem hochverehrten Lehrer, Herrn Professor Dr. Karl Grobben sowie Herrn Privatdozenten Dr. Franz Werner, die mich zur Abfassung vorliegender Arbeit veranlaßten und derselben das wohlwollendste Interesse entgegenbrachten, meinen aufrichtigsten Dank auszusprechen. Desgleichen fühle ich mich Herrn Dr. Mario Stenta zu vielem Dank verpflichtet.

download unter www.biologiezentrum.at

Tafelerklärung.

Buchstaben-Bezeichnung.

A. b. = bedeckter Teil der Außenfläche,
A. f. = freier Teil der Außenfläche,
A. o. = Analorgan,
B. = Blutgefäß,
B. g. = Bindegewebe,
B. h. = Bindegewebshülle,
C. = Corium,
C. c. = subkutane Schicht des Corium,
C. e. = subepidermoidale Schicht des Corium,
C. s. = straffe Schicht des Corium,
E. = Epithel,
E. z. = Epithelzellen,
F. O. = Femoralorgan,
G. = gangförmiger Teil,
H. F. = Hauptfollikel,
H. S. = Hauptseptum,
H. Z. = Hornzapfen,
I. O. = Inguinalorgan,
K. = Körper des Organes,
K. z. = Körnchenzelle,
L. y. = Lymphraum,
M. = Mündung des Organes,
Ms = Muskulatur,
Ns = Nebenseptum,
P. = Papille,
Pi = Pigment,
P. O. = Präanalorgan,
P. P. = Präanales Papillarorgan,
P. s. = Papillarschuppe,
P. z. = plasmatische Zellen,
R. F. = Randfollikel,
r. M. = Rete Malpighii,

download unter www.biologiezentrum.at

S. = Septum,
Sch = Querschnitt der Schuppe,
S. c. = Stratum corneum,
S. c. c. = Stratum corneum compactum,
S. i. = Stratum intermedium,
S. p. = Stratum profundum,
S. r. = Stratum relaxatum,
S. t. = Stratum terminativum,
V. P. = Ventrales Papillarorgan,
Z. z. = Zwischenzellen.

Figurenverzeichnis.

Fig. 1. *Lacerta agilis* mit Femoralorganen.

Fig. 2. *Uromastix acanthinurus* mit Femoral- und Präanalorganen.

Fig. 3. *Liolaemus pictus* mit Analorganen.

Fig. 4. *Blanus cinereus* mit Präanalorganen.

Fig. 5. *Tachydromus tachydromoides* mit Inguinalorganen.

Fig. 6. *Agama inermis* mit präanalen Papillarorganen.

Fig. 7. *Agama stellio* mit präanalen und ventralen Papillarorganen.

Fig. 8. Lateraler Teil der linksseitigen Organreihe einer männlichen *Lacerta agilis* von der Unterseite gesehen. Dieses Bild erhält man, wenn man hinter der Papillarschuppenreihe, parallel zu dieser einen Einschnitt in die Haut macht und diese dann zurückschlägt. Der obere Rand der Figur zeigt den Querschnitt durch die an die Papillarschuppen anschließenden Körnerschuppen.

Fig. 9. Zwei linksseitige Femoralorgane einer männlichen *Lacerta agilis* in ihrem natürlichen Verbande, von außen gesehen. Schuppen bis auf die Papillarschuppen abpräpariert.

Fig. 10. Längsschnitt durch ein Femoralorgan einer weiblichen *Lacerta agilis*. Schnittebene ungefähr senkrecht auf die abgeflachte Seite des Femoralorganes.

Fig. 11. Längsschnitt durch ein präanales Papillarorgan von *Agama inermis*. Die rechte Seite der Figur entspricht dem an die Körnerschuppen angrenzenden Teil.

Fig. 12. Querschnitt durch ein Femoralorgan und einen Teil der Papillarschuppe einer männlichen *Lacerta viridis* var *maior*.

Fig. 13. Teil aus einem Flächenschnitt von *Lacerta agilis* mit intakten Körnchenzellen.

Fig. 14. Querschnitt durch die Epidermis von *Lacerta viridis* vor der Häutung.

Fig. 15. Querschnitt durch ein rechtsseitiges Femoralorgan einer männlichen *Lacerta agilis*. Die Schnittebene geht ungefähr durch die mittlere Zone des Organkörpers.

download unter www.biologiezentrum.at

Fig. 16. Endigung eines Nebenseptums aus einem Flächenschnitt durch ein Femoralorgan einer männlichen *Lacerta agilis*.

Fig. 17. Flächenschnitt durch ein rechtsseitiges Femoralorgan einer männlichen *Lacerta agilis*.

Fig. 18. Randpartie mit Septum aus der vorhergehenden Figur stark vergrößert.

Fig. 19. Randpartie von dem tiefsten Teil des röhrenförmigen Abschnittes aus einem Längsschnitt durch ein Femoralorgan einer männlichen *Lacerta agilis*. Keratohyalinkörner der Körnchenzellen durch Fixierung des Präparates in Pikrin-Essigsäure und Differenzieren mit salzsaurem Alkohol (70%) nach der Färbung mit Hämatoxylin (Delafield) zum Verschwinden gebracht.

download unter www.biologiezentrum.at

XIV

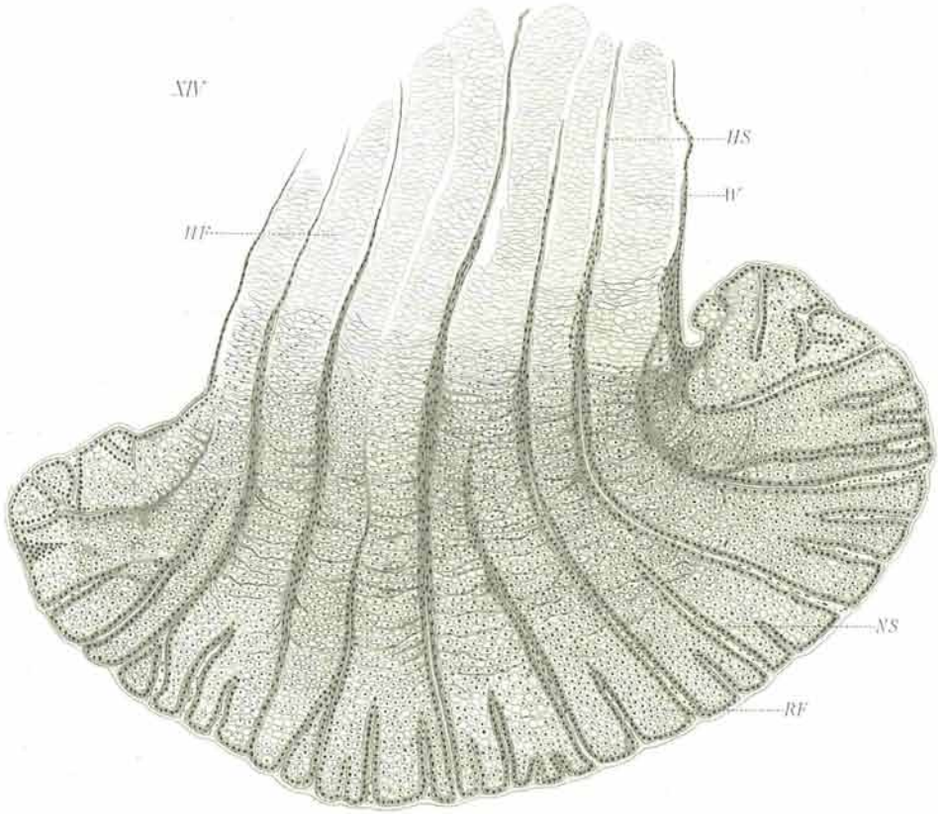

XV

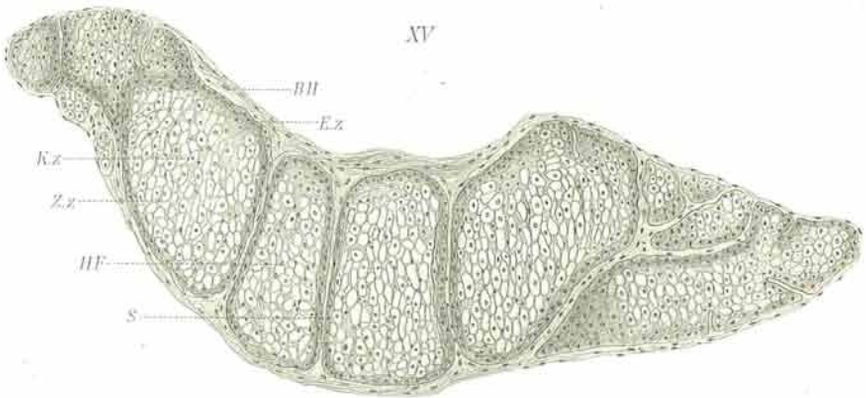

XVI

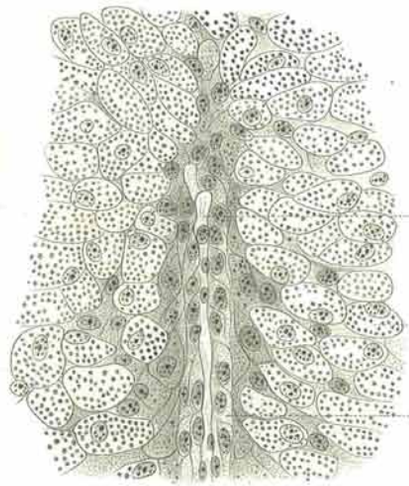

XVIII.

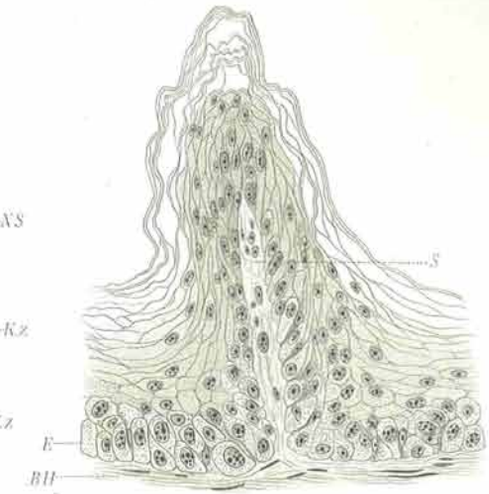

XVII

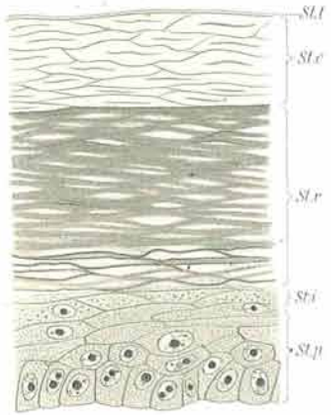

XIX

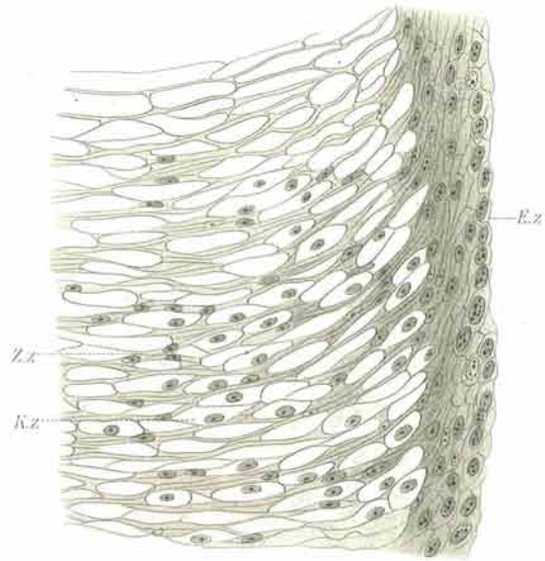

download unter www.biologiezentrum.at

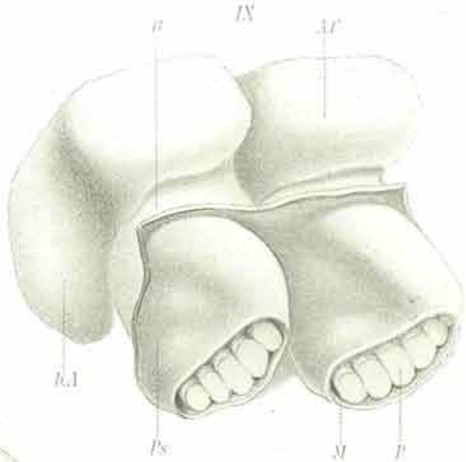

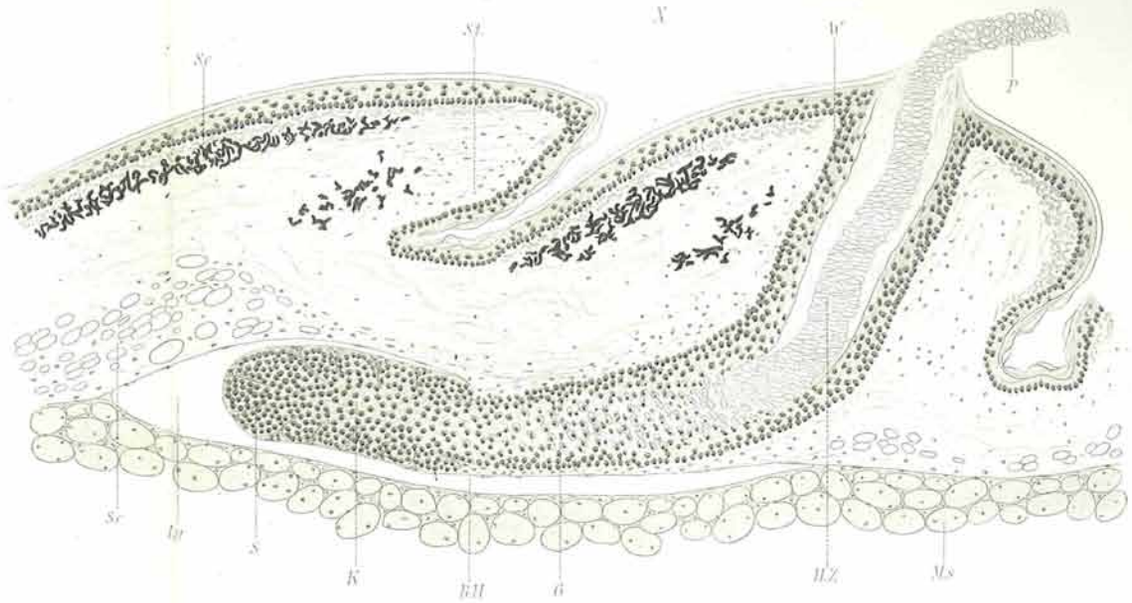

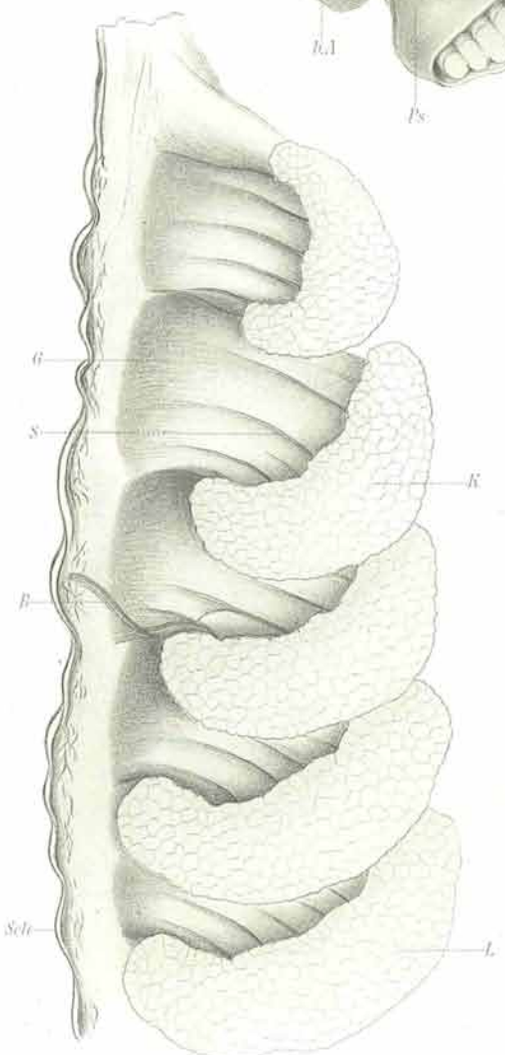

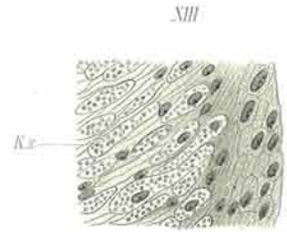

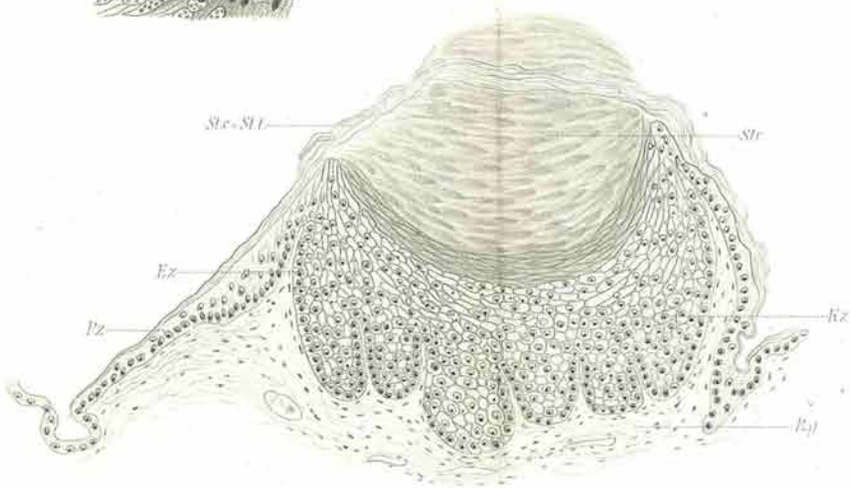

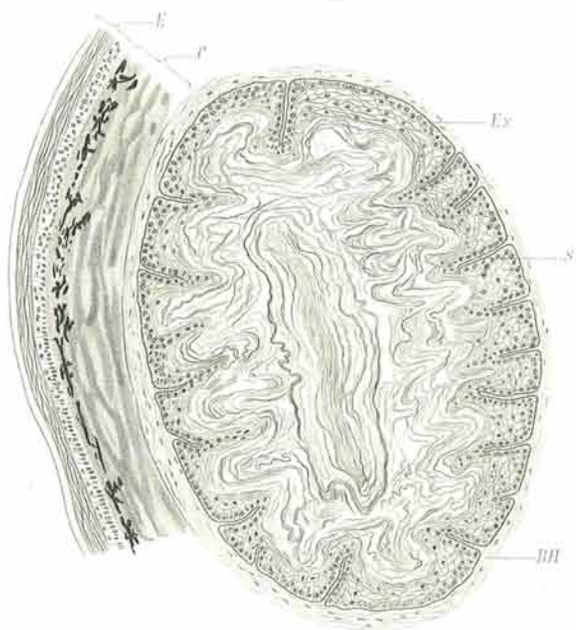

download unter www.biologiezentrum.at

I

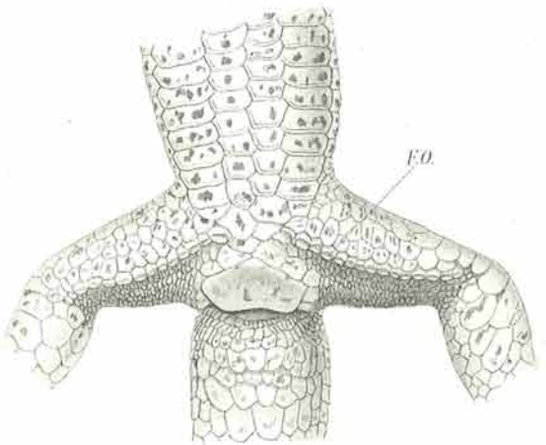

III

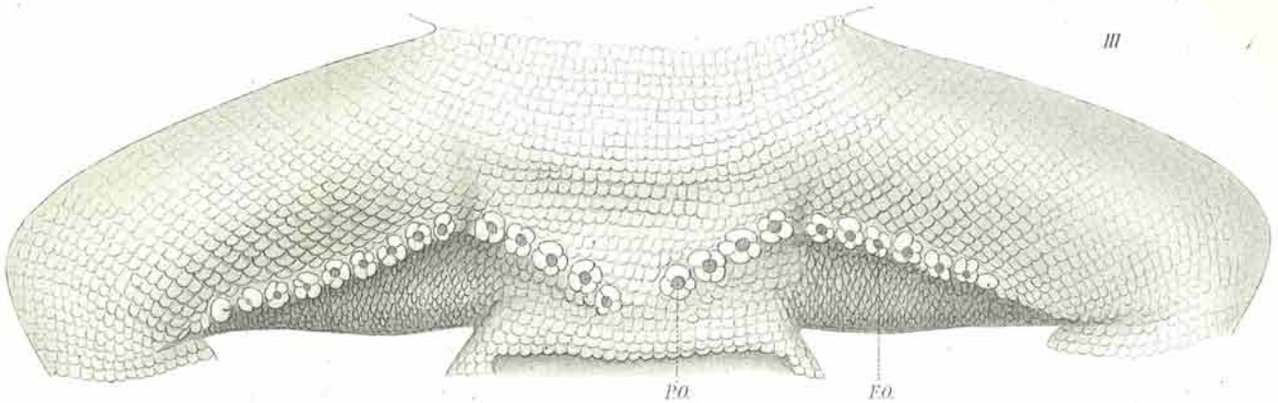

II

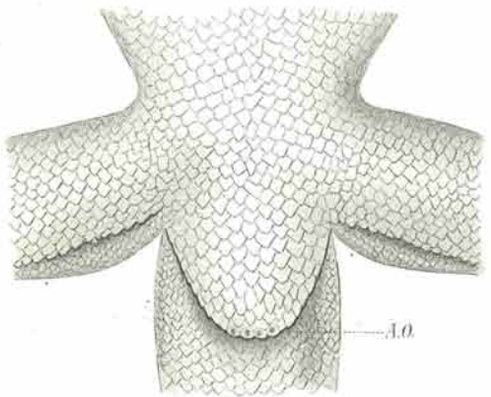

VII



IV

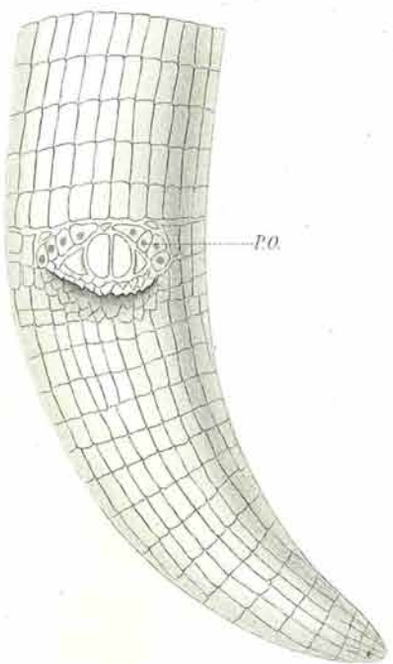

VI

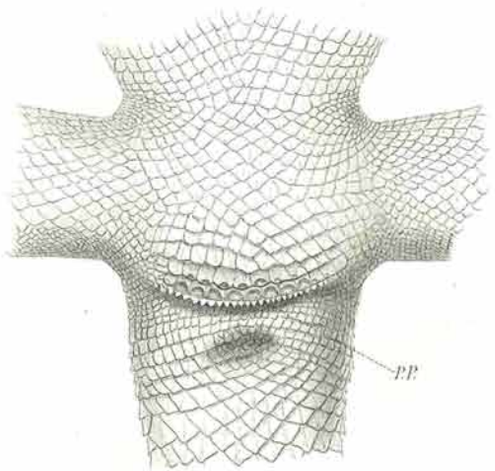

V

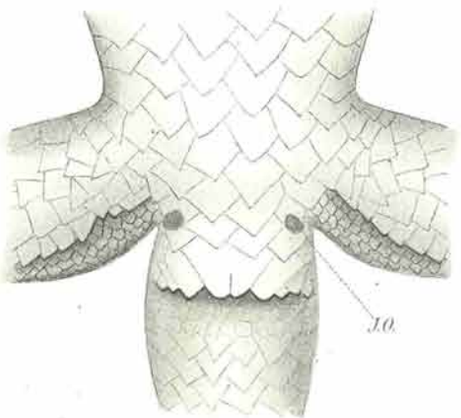

ZOBODAT - www.zobodat.at

Zoologisch-Botanische Datenbank/Zoological-Botanical Database

Digitale Literatur/Digital Literature

Zeitschrift/Journal: Arbeiten aus dem Zoologischen Institut der Universität Wien und der Zoologischen Station in Triest

Jahr/Year: 1904

Band/Volume: 15_1

Autor(en)/Author(s): Tölg Franz

Artikel/Article: Beiträge zur Kenntnis drüsenartiger Epidermoidalorgane der Eidechsen. 119-154