download unter www.biologiezentrum.at

Anatomie, Histologie und Ersatz der Borstenorgane bei Lumbricus.

Von

Gvidon Sajovic.

(Mit zwei Tafeln.)

Einleitung: In der vorliegenden Arbeit will ich eingehender die anatomischen und histologischen Verhältnisse der Borstenfollikel sowie den Ersatz der Borsten beim Lumbricus beschreiben. Das Thema wurde mir von Herrn Prof. Dr. B. HATSCHEK auf den Vorschlag des Herrn Assistenten am II. zoologischen Institute, des a. ö. Prof. Dr. K. C. SCHNEIDER gegeben und infolgedessen wurde mir auch ein Arbeitsplatz im II. zoologischen Institute zugewiesen.

Methode: Zum Studium verwendete ich die Schnittmethode, die hier allein Aussicht versprach, und fertigte vorwiegend Schnitte von 4—6 μ Dicke an, an denen im allgemeinen die histologischen Verhältnisse der Borstenfollikel vollkommen genügend erkannt werden können. Nur das Studium der Borstenbildung erfordert dünnere Schnitte von 2—3 μ Dicke. Als Konservierungsflüssigkeit gebrauchte ich: PERÉNYIsche Fl., Sublimat, Alkohol abs. und Sublimatalkohol. Die besten Dienste leisteten mir PERÉNYIsche Fl. und Sublimatalkoholmischung. Von den Färbungen erwiesen sich am zweckdienlichsten die Färbemethode mit HEIDENHAINschem Hämatoxylin und die VAN GIESONsche Färbung.

Material: Ich untersuchte vor allem Allolobophora foetida und Lumbricus rubellus Hoffm., nebenbei kamen auch Lumbr. polyphemus und Lumbr. communis in Betracht. Bei allen Arten gelangte ich zu denselben Resultaten.

Geschichtlicher Überblick.

Wohl wenige Formen des Tierreiches wurden so oft und vielseitig untersucht wie Lumbricus. Was speziell die Untersuchung

download unter www.biologiezentrum.at

der histologischen Verhältnisse des Follikels und die Entwicklung der Borsten betrifft, sind als die ältesten zwei Werke das von SIEBOLD[15]) und das von GRUBE[5]) zu erwähnen. Eine eingehendere Untersuchung haben wir erst EHLERS[3, 4]) zu verdanken, der uns in seinen Arbeiten eine nähere Beschreibung der Borstenorgane gab. In der ersten Abteilung seines Werkes konnte er noch keine Aufklärung geben, zu welcher Klasse das Gewebe gehört, welches scheidenartig das Ende*) der Borsten umgibt. Er vermutet, daß dies ein kontraktiles Gewebe sein muß. In der zweiten Abteilung gibt er unter Verbesserungen schon an, „die von ihm erwähnte Borstenscheide sei eine Einstülpung von der äußeren Haut her"; er gibt uns jedoch keine weitere Aufklärung über die Beschaffenheit derselben. Bezüglich der Bostenbildung ist er der Ansicht, daß „die Borsten offenbar aus dem gleichen Chitingewebe gebildet werden, welches den Stoff der Körperwandung darstellt".

Zu derselben Zeit hat LEYDIG[10]) in seinem Werke hervorgehoben, „daß die Borsten in den drüsenartigen Eintiefungen der Haut entstehen und daß sie Chitingebilde sind, welche durch Abscheidung und Schichtung einer einzigen Zelle ihren Ursprung hernehmen".

CLAPARÈDE[1]) wäre für die Ansicht EHLERS, wenn sie sich mit der geweblichen Beschaffenheit des Follikelfundus (Follikelkopfes) vereinigen ließe. Er meint: man könne theoretisch annehmen, „daß das Borstenscheidegewebe ein modifiziertes Hypoderma sei"; da jedoch der Grund des Sackes nichts von der Struktur der Hypodermis bietet, kommt er zum Schlusse, „die Borstensäckchen seien Stellen, wo die Hypodermis in das Bindegewebe des Peritoneums übergeht". An der Stelle, wo die Borsten den Leibesschlauch durchbrechen, beschreibt er: „maschenlose, große Protoplasmainseln, in welchen die Kerne in regelmäßigen Kreisen gelagert sind". Bei der Betrachtung der Borstenbildung kommt er zu solch befremdendem Resultate, daß er sich selbst darüber wundert. Er nimmt nämlich an, daß die Borstenfollikel als abgeschnürte Gefäßdivertikel zu betrachten sind — eine Ansicht, die ganz unzulässig ist.

Von KOWALEWSKY, HATSCHEK und SEMPER wurde für die Borstenbildung die Ansicht vertreten, die Borsten seien als Mesoblastgebilde aufzufassen.

Im Jahre 1884 erschien das Werk VEJDOVSKÝS[18]), in welchem er sich näher mit dem Borstenfollikel und der Borstenbildung be-

---

*) Ende ist hier gleichwertig mit dem in der Haut steckenden Teil der Borste gemeint.

download unter www.biologiezentrum.at

schäftigte. Er klärte auf, daß „die vermeintlichen Protoplasmainseln" CLAPARÈDES, in welchen die Kerne eingelagert erscheinen, „echte, mit spindelförmigen Kernen versehene Fadenzellen vorstellen". Ihm fiel als dem ersten die fädige Struktur des Follikels auf (Fadenzellen); doch ließ er sich auf eine nähere Untersuchung derselben nicht ein. Was die Bildung der Borste anbetrifft, so nimmt VEJDOVSKÝ an, daß sie als Produkt einer einzigen Zelle aufzufassen ist, und verwies vor allem auf diesbezügliche Arbeiten HORSTS und LEYDIGS. Auf der entsprechenden Zelle soll eine feinfaserige Kuppel entstehen, welche, von der Mutterzelle genährt, aufwächst und von den seitlichen Zellen durch eine Chitinmembran getrennt ist. Wichtig ist seine Angabe: „das Proximalende der jüngsten Borstenspitze steht in direktem Zusammenhange mit dem Plasma der Bildungszelle".

Zwei Dezennien nach dem Erscheinen des Werkes VEJDOVSKÝS gab K. C. SCHNEIDER[14]) eine genauere Beschreibung der Verhältnisse der Borstenorgane. Wie bei weitem die Mehrzahl der Forscher, vertritt auch er die Ansicht, daß die Borstenfollikel als ektodermale Einstülpungen zu betrachten sind. In dem Follikel unterscheidet er zwei Zellarten: Zellen mit kleinem, länglichem Kern und fladenartige großkernige Zellen (Borstenbildungszellen). Von den letzteren wird immer je eine zur Borstenbildung bestimmt, die anderen sind als Ersatzzellen zu betrachten. Die Borste besteht aus feinen Längsfibrillen, die durch eine Kittsubstanz zusammengehalten werden, und verdankt ihren Aufbau einer einzigen, ziemlich umfangreichen Bildungszelle. Er beschreibt ferner die stark faserige Struktur der Bildungszelle, welche letztere sich seiner Meinung nach auch an der Bildung der seitlichen Follikelwand beteiligt. Wie bei den Chaetopoden (Sigalion) schien ihm die Fibrillenstruktur der Bildungszelle in direktem Zusammenhang mit den Fibrillen neu entstehender Borsten, doch konnte er den Zusammenhang bei Lumbricus nicht sicher feststellen.

Zu erwähnen wären noch die Arbeiten von ALEXANDER SCHEPOTIEFF.[16, 17]) Bemerkenswert ist, daß er den Borstenfollikel in die „Epidermaltasche" (Follikelhals mit der Grenzzone) und in „die echte Borstentasche" („Follikelkörper" + „Follikelfundus") gliedert. Im histologischen Bau und Borstenbildung gibt er nur bereits Bekanntes an. STUMMER-TRAUNFELS[20]) bestätigt in seiner Arbeit durch die Befunde in dieser Frage hauptsächlich die diesbezügliche Ansicht K. C. SCHNEIDERS, welche SCHEPOTIEFF unbekannt blieb.

download unter www.biologiezentrum.at

Diese gedrängte Übersicht der wichtigsten Arbeiten auf diesem Gebiete möge genügen. Die übrigen Forscher (Oersted, Vogt-Yung, Ratzel, Hesse, Michaelsen, Lang, Claus-Grobben u. a.), die in ihren Werken dieses Thema berühren, stellen sich auf die Seite der einen oder anderen soeben erwähnten Anschauungen, geben uns jedoch nichts Neues. Meine Aufgabe war es nun, möglichst eingehend die Struktur des Follikels und die Entwicklung der Borste zu untersuchen.

Hauptborstenorgan.

An der Stelle der Polychaetenparapodien finden wir bei Lumbricus sowie bei der ganzen Gruppe der Oligochaeten einfache Borstenorgane, welche als ektodermale Bildungen aufzufassen sind. Diese finden sich längs des ganzen Wurmkörpers mit Ausnahme des ersten und des letzten Segmentes in vier Längsreihen, und zwar in zwei ventrolateralen und in zwei dorsolateralen angeordnet. Sie haben bekanntlich die Form eines kleinen Zylinders und bestehen aus folgenden wesentlichen Bestandteilen: *a)* Borstenfollikel mit Cuticularscheide, *b)* Borste, *c)* Bewegungsapparat und Umhüllungsgewebe.

a) Borstenfollikel mit Cuticularscheide: Der Borstenfollikel ist eine ektodermale Einstülpung. Am Follikelmund sieht man, wie sich die Cuticula und das Epiderm nach innen einschlagen und die Borstenscheide liefern (Tab. I, Fig. 1). Den Borstensack selbst teile ich in folgende drei Teile: 1. Follikelhals mit der Grenzzone, 2. Follikelkörper, 3. Follikelfundus (Tab. I, 4). Dies geschieht nicht weniger aus Rücksicht auf Differenzen in der geweblichen Beschaffenheit, als aus praktischen Übersichtsgründen.

1. Follikelhals mit der Grenzzone: Als Follikelhals möchte ich den Teil des Borstensackes bezeichnen, in welchem noch die Cuticula vorhanden ist. Gleich auf den ersten Blick bemerkt man, daß bereits in der Nähe der Umschlagsstelle des Epithels in den Borstensack in dem ersteren eine Veränderung vorgeht. Während wir sonst unter den Epithelzellen zahlreiche Drüsenzellen finden, suchen wir in der Umgebung des Borstenfollikels nach solchen umsonst. In den Sack einbiegend verändern die Epithelzellen rasch ihre Form (Tab. I, Fig. 1). Sie nehmen an Höhe ab und gestalten sich kubisch. An der Grenze zum Follikelkörper zeigt der Hals einen auffallenden Charakter; er ist leicht ringartig verdickt und besteht vorwiegend aus den großkernigen Faserzellen;

download unter www.biologiezentrum.at

diesen Teil nenne ich, zum Unterschiede von dem übrigen Follikelhals, Grenzzone (Tab. I, Fig. 2, Fig. 8 u. 9). Es ist zu bemerken, daß schon in den Zellen unmittelbar über dieser Stelle eine schwache Faserung wahrzunehmen ist. In der Grenzzone tritt sie besonders stark auf; vor allem sind bemerkenswert die für den Follikel besonders typischen Fasern (siehe Follikelfasern).

2. Follikelkörper: Unter dem Borstennodulus*) verdünnt sich die Grenzzone und geht in jenen Teil des Follikels über, welchen ich als Follikelkörper bezeichne. In der zarten Wand, die vorwiegend aus kleinkernigen Follikelzellen gebildet wird, finden sich neben wenigen Zellkernen zahlreiche Fasern — Follikelkörperfasern (Tab. I, Fig. 4 u. 5).

3. Follikelfundus (Follikelgrund): Follikelfundus ist jener Teil des Borstensackes, welcher das Borstenende beiläufig in der Höhe des innersten Viertels der Borste umgibt (Tab. I, Fig. 6). Früher war für diesen Teil der Name „Follikelkopf" in Gebrauch; es scheint mir jedoch passender, die Benennung „Follikelfundus (-Grund)" einzuführen; erstens weil wir den oberen Teil als Follikelhals bezeichnet haben, zweitens eignet sich für das Sackende viel besser der Name „Grund" (Fundus) als „Kopf". Die zarte Wand des Follikelkörpers verdickt sich beim Übergange in den Fundus. In dem letzteren tritt wiederum eine mächtige Faserung auf und wir begegnen hier beiden Zellarten, doch handelt es sich im Gegensatze zum Follikelkörper hier vorwiegend um Faserzellen. Die Borstenbildungszelle ist nicht zu unterscheiden; entweder ist sie degeneriert oder nach Abschluß der Borstenbildung seitlich verschoben worden.

Mit dem Follikelfundus finden wir gewöhnlich durch einen Plasmastrang flaschenförmige Gebilde in Zusammenhang — die Ersatzborstenorgane. Sehr oft finden wir aber auch nur eine zellige Wucherung, welche als erste Anlage eines Ersatzborstenorganes zu betrachten ist.

Beim Herausfallen der Borste degeneriert vermutlich mit Ausnahme des Follikelhalses der ganze übrige Borstensack und an seine Stelle tritt ein entwickeltes Ersatzborstenorgan.

Cuticula: Die Cuticula verdickt sich am Eingange in den Borstensack etwas und verläuft dann, immer mehr sich verdünnend, bis zu der leichten Anschwellung der Borste, welche Vejdovský

*) So wurde die leichte Anschwellung der Borste, die an der Grenze des Follikelhalses und -körpers liegt, von Vejdovský genannt.

download unter www.biologiezentrum.at

Nodulus nennt. Etwas unterhalb des Nodulus tritt sie durch Vermittlung der Spiralfasern und Tonofibrillen (siehe unten) mit der Borstenmuskulatur in Kontakt. Im großen und ganzen bewahrt sie ihre Struktur während des ganzen Verlaufes im Borstenfollikel; nur das innere Ende zeigt eine abweichende Beschaffenheit. Hier verdickt sie sich auf einmal wulstartig, färbt sich dunkler und zeigt in allem eine deutlich protoplasmatische Struktur. Trotz aller dieser Eigentümlichkeiten kann man jedoch leicht den Zusammenhang dieses Teiles mit der echten Cuticula nachweisen (Tab. I, Fig. 7 u. 9). Zu der Cuticula gehören feine Ringfasern (Querfasern), welche oberflächlich an ihr verlaufen und nur im Follikel nachweisbar sind (Tab. I, 3), wo sie sowohl in der typisch ausgebildeten Strecke, als auch am inneren modifizierten Wulst vorkommen. Innerhalb des letzteren finden sich übrigens noch mannigfaltige andere zarte Fibrillen vor, deren Verlauf nicht genauer analysiert werden konnte (Tab. I, Fig. 7).

Follikelzellarten: Während die Cuticula ihre Beschaffenheit im Borstensacke in der Hauptsache bewahrt, ändert sich dagegen das eingeschlagene Epithel vollkommen. Charakteristisch für den Borstensack sind zwei Zellarten — die kleinkernigen Follikelzellen und die großkernigen Faserzellen. Die ersteren bilden die eigentliche Follikelwand, in die die anderen nur eingelagert erscheinen. Ihr Protoplasma ist trübkörnig; Zellgrenzen konnte ich nicht wahrnehmen. Der Zellkern ist klein und länglich. Die Faserzellen unterscheiden sich von den Follikelzellen scharf durch ihre Größe und Struktur. In Rücksicht auf die letztere möchte ich sie als Faserzellen benennen (Tab. II, Fig. 4). Der von Schneider angewendete Name „Borstenbildungszellen" scheint mir deswegen nicht für sie geeignet, weil vor allem in der Regel immer nur eine zur Borstenbildung berufen ist. Von den kleinkernigen Follikelzellen sind sie schon auf den ersten Blick durch ihr bei gewöhnlicher Färbung helleres Cytoplasma, durch ihre starkfaserige Beschaffenheit und durch ihren großen Zellkern leicht unterscheidbar. Im Follikelhals haben sie ungefähr kubische Form, im Follikelfundus und im Ersatzfollikel erscheinen sie mehr abgerundet; im Follikelkörper schließlich sind sie abgeplattet, mit leicht vorgewölbtem mittleren Teil, der den großen Zellkern enthält. Das trübkörnige Protoplasma ist charakterisiert durch zahlreiche Fasern, die sich mit Eisenhämatoxylin stark schwärzen. Ein großer, etwas abgeplatteter Nukleolus tritt im bläschenförmigen Nukleus in seitlicher Lage deutlich hervor (Tab. II, Fig. 1 u. 2). Das Chromatin

download unter www.biologiezentrum.at

ist teils an den Gerüstfäden, größtenteils jedoch längs der Kernmembran angeordnet. Die Faserzellen bringen ihre Veranlagung vor allem bei der Borstenbildung zur Entfaltung, wo eine von ihnen zur Borstenbildnerin wird; andere, 4 an der Zahl, bauen als Lateralfaserzellen den Ersatzfollikel vorwiegend auf. Im Hauptborstenfollikel bilden sie verschieden funktionierende Fasern: die Tonofibrillen (Zugfasern), die Follikelkörperfasern und die dicht unter der modifizierten Cuticula gelegenen, vielleicht auch als Cuticularbildung aufzufassenden Spiralfasern.

Follikelfasern: Ich schildere jetzt die Anordnung der wichtigsten Fasern des Follikels im einzelnen. Am inneren Ende der typischen Cuticula inserieren eigenartige Plasmafasern, die ich als Spiralfasern bezeichne (Tab. I, 1 und 7). Auf den Längsschnitten, welche mit Eisenhämatoxylin behandelt werden, fallen sie sogleich durch ihre schwarze Färbung und charakteristische Form ins Auge. Sie verlaufen im Follikel längs, sind ziemlich derb und spiralförmig gewunden, oben dünner als unten (Tab. I, Fig. 1 u. 2). Wegen ihrer charakteristischen Form, nicht etwa weil sie spiralförmig um die Borste verlaufen, kann man sie als Spiralfasern bezeichnen. Sie bilden im Umkreis der Borste, dicht unter der modifizierten Cuticula, ziemlich eng angeordnet einen Zylindermantel. Gegen innen biegen sie zusammen und bilden unter dem Nodulus, dort, wo die Cuticula aufhört, einen scharfen Rand, der sich an die Borste fest anschmiegt. An diesem Rande inserieren Tonofibrillen, die den Zug des Retraktors auf die Spiralfasern übertragen (siehe unten). Die Spiralfasern übertragen wieder den Muskelzug auf die Cuticula. Je nach ihrer Inanspruchnahme werden sie vermutlich schlaffer oder stärker gespannt sein; sie verkürzen oder verlängern sich entsprechend dem Muskelzuge. Die Spiralfasern sind vielleicht als eine Cuticularbildung der Zellen der Grenzzone aufzufassen.

Weiterhin finden wir in der Grenzzone die schon erwähnten Zugfasern (Tonofibrillen). Sie sind kurz, fein und dicht zusammengedrängt. Sie inserieren einerseits an dem Spiralfasersaum, andrerseits an der Grenzlamelle im Ansatzgebiete des Retraktors. Man kommt leicht in Versuchung, sie als die Endabschnitte der Retraktorfasern aufzufassen, doch läßt sich an guten Präparaten eine feine Grenzlamelle zwischen den Enden der Muskelfasern und den Zugfasern nachweisen; auch ist die Färbung eine etwas verschiedene. Die Zugfasern werden auch von den Zellen der Grenzzone gebildet (Tab. I, 8).

Über den Spiralfasern, in der Cuticula, finden sich die schon erwähnten zarten Ringfasern.

download unter www.biologiezentrum.at

In der dünnen Wand des Follikelkörpers finden sich längsverlaufende Fasern, die sich mit Eisenhämatoxylin stark schwärzen (Tab. I, Fig. 5). Diese Follikelkörperfasern, wie ich sie nach ihrem Vorkommen im Follikelkörper nennen will, sind auch als Stützfasern zu deuten. Sie werden von Faserzellen gebildet, deren Kerne zugrunde gegangen sind (s. bei Borstenbildung). Von den Muskelfasern, die sich außen an den Follikelkörper anlegen, sind sie nur an günstigen Präparaten, dann aber mit Sicherheit zu unterscheiden, wie Fig. 5 auf Tab. I lehrt.

Im Follikelfundus begegnen wir wiederum Tonofibrillen, welche in Beziehung zu den Muskelfasern der Protraktoren stehen (Tab. I, Fig. 6). Während es an minder guten Präparaten den Eindruck macht, als inserierten die Muskelfibrillen direkt an der Borste, zeigen gute Eisenhämatoxylinfärbungen, daß auch hier zwischen Borste und Muskulatur sich eine Zone von Epithelfibrillen einschiebt, die den Zug auf die Borste überträgt. Aus Fig. 6 auf Tab. I geht dies mit voller Klarheit hervor.

b) Borste. Nun kommen wir zu dem zweiten wesentlichen Bestandteil des Borstenorganes, zu der Borste. Die Grundgestalt der Lumbricusborste ist eine leicht S-förmig geschweifte Hakenborste. Ungefähr im oberen Drittel zeigt sie eine wulstartige Verdickung, den sogenannten Nodulus nach Vejdovský (Tab. I, 4). Vejdovský nimmt an, daß der Nodulus als Regulator für die Hervorstreckung der Borste dient. Er selbst wird nie aus dem Leibesschlauch vorgestreckt. Man findet tatsächlich auch auf Schnitten den Nodulus der Borste nie über den Leibesschlauch hinausragen. Der Lage nach entspricht ihm am Follikel die Grenzzone. Unter dem Nodulus findet sich der untere Saum der Spiralfasern dicht an die Borste angeschmiegt (Tab. I, 1 u. 2). Am Außenende spitzt sich die Borste hakenförmig zu, am basalen Teile endet sie abgerundet. An dieser Stelle inserieren an der Borste die erwähnten Zugfasern, an welche sich die Borstenmuskulatur ansetzt (Tab. I, Fig. 6). Die Borste selbst besteht aus dicht aneinander liegenden feinen Fibrillen, welche durch eine Kittsubstanz miteinander verklebt sind. Die Fibrillen verlaufen in der Borste spiral. In der ausgebildeten Borste ist nicht zu entscheiden, was als Fibrillen und was als Kittsubstanz zu betrachten ist. Jedoch bekommt man darüber eine Aufklärung, wenn man die Entwicklung der Ersatzborsten beobachtet (s. bei Entwicklung). An den ausgebildeten Borsten, die bereits ausgefallen sind, und an der Basis der Ersatzborsten ist leicht eine quere Schichtung der chitinigen Masse

download unter www.biologiezentrum.at

zu erkennen. Die Borsten fallen nach außen aus, höchst wahrscheinlich von den heranwachsenden Ersatzborsten hinausgedrängt. Die von manchen Autoren vertretene Ansicht, daß die Borsten in die Leibeshöhle fallen, dürfte sich nur auf ein abnormales Verhalten beziehen.

c) Bewegungsapparat der Borste. Für das Hervorstrecken und das Zurückziehen der Borste finden wir am Borstenfollikel einen eigenen Bewegungsapparat ausgebildet. Er setzt sich aus den bereits beschriebenen Stützfasern und der Borstenmuskulatur zusammen. Die letztere inseriert größtenteils an den Tonofibrillen, welche so den Zug des Muskels in einem Falle durch die Spiralfasern auf die Cuticula, im anderen direkt auf die Borste übertragen. Da wir die erwähnten Fasern schon bei der Beschreibung des Borstensackes näher kennen gelernt haben, wollen wir zu der Borstenmuskulatur übergehen.

Der Muskelapparat der Borste setzt sich aus zwei Teilen zusammen — aus den Protraktoren und aus dem Retraktor (Tab. I, 4). Auf den Schnitten sehen wir von dem Follikelfundus schräg gegen die Ringmuskulatur Bündel von Muskelfasern aufsteigen (Protraktores). Die Protraktoren [nach RATZEL[13]) „Längsborstenmuskel", nach VEJDOVSKÝ[18]) „Parietovaginalmuskelbündel"] bestehen aus glatten, nach dem Hirudineentypus gebauten Muskelfibrillen und sind von der Ringmuskulatur abzuleiten. In diese pinselartig ausstrahlend, verlaufen sie in 4 Bündeln von ihr schräg gegen die Borste und inserieren am Fundus an den Tonofibrillen (Tab. I, Fig. 4 u. 6).

Das zweite Muskelbündel, der Retraktor, verläuft schräg von der Grenzzone des Follikels gegen die Leibeshöhle hin, biegt hier um die Längsmuskulatur herum und läuft dann frei in der Leibeshöhle zum anderen Borstenfollikelpaar der gleichen Seite. Im Bereich des Follikelkörpers liegt es diesem innig an (Tab. I, Fig. 5). Es inseriert einerseits an den Tonofibrillen des Fundus und anderseits an der Grenzzone, wo, wie erwähnt, eine bindegewebige Grenzlamelle sich zwischen das Muskelbündel und die Fibrillen des Epithels einschiebt.

Umhüllungsgewebe: Es bleibt uns nun nur noch übrig, kurz das Umhüllungsgewebe der Borstenorgane zu erwähnen. Das ganze Borstenorgan mit dem etwa vorkommenden Ersatzborstenorgan ist in der Leibeshöhle von peritonealem Bindegewebe umhüllt. Dieses besteht aus zarten Plasmasträngen, in denen man längliche oder rundlich geformte Kerne (Bindegewebskerne) einge-

download unter www.biologiezentrum.at

lagert findet. An einzelnen Stellen konnte ich eine undeutlich faserige Struktur des Plasmas dieser Stränge beobachten. Charakteristisch für die Peritonealstränge sind die eingelagerten Bakteroiden (Tab. I, 2). Sie sind winzig klein und färben sich mit Eisenhämatoxylin schwarz, mit Eosin schwach gelb. In den besagten Strängen finden sich auch spärliche Pigmentkörnchen.

Zum Bindegewebe gehört ferner eine zarte Grenzlamelle, welche den Follikel in der Halsregion umgibt und direkt in die des Epiderms übergeht. Wahrscheinlich überzieht sie auch den Follikelkörper und den Follikelfundus, hier ist sie aber nicht mit Sicherheit nachweisbar. Sie schiebt sich zwischen den Retraktor und die Tonofibrillen der Grenzzone. Sie ist von homogener Beschaffenheit; bei der gewöhnlichen Färbung erscheint sie hell gefärbt und setzt sich von dem Gewebe der Grenzzone scharf ab (Tab. I, 9).

Ersatzborstenorgan.

Die Hauptborstenorgane werden in der Regel von Ersatzborstenorganen begleitet. Auf Längsschnitten finden wir die Ersatzborstenorgane etwas seitlich von den Hauptborstenorganen, doch immer im Zusammenhang mit dem Follikelfundus durch Plasmastränge. Ihre Form ist eine mannigfaltige, je nachdem die Ersatzborste ausgebildet ist. Im allgemeinen können wir drei Typen aufstellen:

a) Wir sehen am Follikelfundus einen Plasmahaufen, welcher durch Wucherung des Follikelgewebes entstanden ist — Anlage des Ersatzborstenorganes (Tab. II, Fig. 1).

b) Am zahlreichsten finden wir birnförmige, vom Follikelfundus bereits abgeschnürte Gebilde, welche mit dem Hauptborstenorgan nur durch einen Plasmastrang zusammenhängen — abgeschnürte Ersatzborstenorgane (Taf. II, Fig. 1 u. 2).

c) In späteren Stadien dehnt sich der Ersatzfollikel der Länge nach aus, was durch das Heranwachsen der jetzt schon hakenförmig gekrümmten Ersatzborste bedingt wird — heranwachsendes Ersatzborstenorgan (Taf. II, Fig. 4).

Das Ersatzborstenorgan besteht aus dem Ersatzfollikel und aus der Ersatzborste. Von dem Muskelapparat kann man hier noch nichts bemerken und man ist gezwungen anzunehmen, daß der Muskelapparat des Hauptborstenorganes auch bei dem später eintretenden Ersatzborstenorgan erhalten bleibt.

a) Ersatzfollikel: Das Plasma des Ersatzfollikels ist ein trübes, grobkörniges, in welchem man gelegentlich kleine Follikel-

download unter www.biologiezentrum.at

kerne unterscheiden kann (Tab. II. Fig. 4). Wir finden ferner die Faserzellen, deren Zahl eine bestimmte ist. Stets kommen in einem jungen Ersatzfollikel vier laterale Faserzellen vor (Tab. II, Fig. 3), welche den Ersatzfollikel vorwiegend aufbauen. Von ihnen sind zwei seitlich (rechts und links) und je eine vorn und rückwärts gelegen. Ferner finden wir an der Basis des Ersatzborstenorganes die Borstenbildungszelle, welcher die Ersatzborste aufsitzt (Tab. II, Fig. 3).

b) Ersatzborste: Die junge Borste erscheint als hornförmig gekrümmte Chitinkuppe, streckt sich dann bis auf das distale Ende, das immer gekrümmt erscheint, und läßt den Nodulus noch vollständig vermissen (Tab. II, Fig. 4).

In der Regel wird nur ein Ersatzborstenorgan angelegt, sehr selten findet man noch ein zweites (Tab. II, Fig. 1), was nach Vejdovský als ein atavistischer Fall zu betrachten wäre. Mehr als zwei Ersatzborstenorgane konnte ich im Gegensatze zu Claparède und Vejdovský an meinen zahlreichen Schnitten nicht bemerken. Das ganze Ersatzborstenorgan ist gegen die Leibeshöhle zu ebenfalls vom Peritoneum umhüllt.

Die Bildung der Ersatzborste im Ersatzfollikel.

Borstenbildungszelle: Die Bildung und Entwicklung der Borste von Lumbricus braucht man nicht gerade während der embryonalen Entwicklung des Tieres zu studieren, sondern man kann sie ganz schön in den Ersatzfollikeln verfolgen. Die Ersatzborste wird von einer einzigen Faserzelle — Borstenbildungszelle — abgesondert. In der schon erwähnten Anlage des Ersatzborstenorganes *können wir an günstigen Präparaten die zur Borstenbildung* bestimmte Faserzelle von den übrigen Zellen ganz deutlich unterscheiden. Sie ist sehr mächtig entwickelt und eiförmig gestaltet. Ihr Cytoplasma ist bei der gewöhnlichen Färbung heller als das der übrigen Zellen und in ihm tritt scharf der große Nukleus mit seinem Nukleolus hervor. In der Zelle selbst kann man eine Faserung wahrnehmen, die besonders in der Umgebung des Kernes entwickelt ist. Von den Lateralfaserzellen ist sie durch eine Schlußleiste getrennt, welche besonders klar während der Borstenentwicklung sichtbar wird, wie uns die Fig. 3 auf Tab. II zeigt. Es geht daraus hervor, daß die Borstenbildnerin sich nicht an dem *Aufbaue der seitlichen Follikelwand beteiligt.*

Lateralfaserzellen: Wie schon bereits bemerkt wurde, wird die Follikelwand vorwiegend von den Lateralfaserzellen auf-

download unter www.biologiezentrum.at

gebaut, deren es in einem Ersatzfollikel 4 gibt. Anfangs sind sie nur schwach entwickelt und man bemerkt um den Zellkern, der bei den jüngsten Entwicklungsstadien noch oberhalb der kleinen Chitinkuppe gelegen erscheint, nur einige Fasern. Während der Entwicklung nehmen sie an Umfang zu und erscheinen von der heranwachsenden Chitinkuppe ganz seitlich verdrängt. In ihnen tritt eine starke Faserung auf und sie bilden vermutlich im späteren Hauptborstenfollikel den Follikelkörper (s. näher unten).

Entwicklung und Bildung der Borste. Trotz meiner zahlreichen Präparate ist es mir nicht gelungen, Schnitte zu bekommen, welche mir die Anfangsstadien der Borstenbildung gezeigt hätten; immer war bereits die Borste angelegt. Trotzdem konnte ich mir aus den aufgefundenen späteren Entwicklungsstadien ein klares Bild der Borstenbildung machen. In dem jüngsten Bildungsstadium, welches ich beobachten konnte, war die Ersatzborste schon kuppenförmig ausgebildet (Tab. II, Fig. 1). An der Borstenbildungszelle entsteht durch Ausscheiden von Chitinsubstanz eine feinfaserige Chitinkuppe; der ganze Zelleib erscheint schüsselartig geformt und noch ziemlich mächtig entwickelt; der Zellkern, der vorher beiläufig in mittlerer Höhe der Zelle gelegen war, findet sich jetzt mehr basalwärts verschoben. In der Zelle treten vor allem oberhalb des Kernes und unmittelbar um ihn herum starke Fasern hervor, so daß man jetzt einen oberen, stark faserigen Teil, dem die Chitinkuppe aufsitzt, und einen unteren undeutlich faserigen Teil der Zelle unterscheiden kann. An dieser Stelle sei gleich bemerkt, daß auch in späteren Stadien oberhalb des Zellkernes eine viel stärkere Faserung als im unteren Teil der Zelle wahrzunehmen ist (Tab. II, Fig. 3). Das basale Ende der Borstenkuppe steht in direktem Zusammenhange mit dem Plasma der Bildungszelle. Sehen wir uns die von der Bildungszelle abgeschiedenen Chitinschichten etwas näher an, so bemerken wir in ihnen proximal einen dichten Fasersaum, der sich in einzelne Faserpakete (Fasergrupppen) auflöst, die pinselartig gegen die bereits gebildete Borste ausstrahlen. Während sich die fertigen Chitinschichten der Borste mit HEIDENHAINschem Hämatoxylin hell färben, schwärzen sich die in dem Fasersaum befindlichen Fasern im Gegensatze zu der hier vorhandenen Kittsubstanz (Tab. II, 3). Die Chitinschichten entstehen auf die Weise, daß sich die Faserpakete in einzelne Fasern auflösen, die durch Kittsubstanz untereinander verbunden erscheinen. Der Fasersaum selbst steht proximal direkt mit dem Fasergerüst der Bildungszelle in Verbindung. In der Basis der Zelle verlaufen die

Fasern horizontal und durchflechten sich; gegen die Borstenbasis zu nehmen sie einen schräg aufsteigenden Verlauf an, wobei sie sich auch bündelweise vereinigen, welche Bündel mit denen in der Basalzone der Borste direkt in Zusammenhang stehen (Tab. II, Fig. 3). Aus diesem Befunde geht mit voller Klarheit und Sicherheit hervor, daß die Fibrillen der Borste direkte Verlängerungen der Plasmafasern der Bildungszelle sind.

Die Chitinkuppe verlängert sich allmählich durch Zuwachs an der Basis und beginnt sich hornförmig einzukrümmen (Tab. II, Fig. 2). Die Borstenbildungszelle nimmt dabei stark an Größe ab und wird ziemlich flach. Der dicht der Borstenbasis ansitzende Zellkern erscheint ebenfalls abgeflacht. Der junge Follikel verlängert sich entsprechend dem Wachstume der Borste. In den Lateralfaserzellen, die auch an Umfang stark abgenommen haben, bemerken wir zahlreiche Fasern, die in der Richtung gegen die Borstenbasis hin verlaufen. Bei Abschluß der Borstenbildung vergrößert, erscheint der Kern in Degeneration begriffen und ist völlig abgeflacht. Die Lateralfaserzellen dehnen sich aus und bilden die schmale Follikelwand. Ihre Kerne sind größtenteils auch im Degenerationszustande. In dem zarten Ersatzfollikel bemerkt man die später für den Follikelkörper typischen Stützfasern. Auch einzelne Kerne der kleinkernigen Follikelzellen werden bemerkbar (Tab. II, 4). Beim Herausfallen der alten Borste tritt an ihre Stelle die junge Ersatzborste, welche nun zu vollkommener Form auswächst.

* * *

Zum Schlusse will ich in der Kürze meine wichtigsten Befunde zusammenfassen.

Das Borstenorgan von Lumbricus setzt sich aus folgenden drei Teilen zusammen: 1. Borstenfollikel mit der Cuticularscheide, 2. Borste, 3. Bewegungsapparat und Umhüllungsgewebe.

Die Cuticula verdickt sich im Follikel am inneren Ende und zeigt hier eine protoplasmatische Struktur. Zu ihr gehören zarte, oberflächlich verlaufende Ringfasern.

In dem Borstenfollikel unterscheide ich zwei Zellarten — kleinkernige Follikelzellen, welche die Follikelwand bilden, in die die großkernigen Faserzellen eingelagert erscheinen. Den Follikel teile ich ein in *a)* den Follikelhals mit der Grenzzone, *b)* Follikelkörper und *c)* Follikelfundus. Typisch für den Follikel sind verschieden funktionierende Fasern (Spiralfasern, Tonofibrillen und Follikelkörperfasern), welche von den Faserzellen gebildet werden.

download unter www.biologiezentrum.at

Die S-förmig geschweifte Hakenborste ist ein Produkt einer einzigen Faserzelle (Bildungszelle).

Der Bewegungsapparat der Borste setzt sich aus den schon erwähnten Fasern und aus der Borstenmuskulatur zusammen. Die Muskelbündel inserieren an den Tonofibrillen; in der Grenzzone schiebt sich zwischen dem Retraktor und den Fasern eine bindegewebige Grenzlamelle ein.

Das Ersatzborstenorgan besteht aus dem Ersatzfollikel und der Ersatzborste. In dem Ersatzfollikel sind zu erwähnen die vier Lateralfaserzellen und die Borstenbildungszelle, welche von den ersteren durch eine Schlußleiste getrennt ist. Die Borste entsteht durch Ausscheidung schmaler Bildungszonen — Chitinschichten, an welche basal ein Fasersaum grenzt. Der Fasersaum besteht aus Faserpaketen, die sich in den Chitinschichten in die einzelnen Fasern auflösen, welche von Kittsubstanz verbunden werden. Basalwärts steht der Saum in direkter Verbindung mit den Fasern der Bildungszelle und somit ist Kontinuität der Borstenfasern mit den Fasern der Zelle nachweisbar.

Download unter www.biologiezentrum.at

Literatur.

1. Claparède Ed., Histologische Untersuchungen über den Regenwurm. Zeitschr. f. w. Zoologie, 1869, Bd. XIX.
2. Claus-Grobben, Lehrbuch der Zoologie, 1903.
3. Ehlers E., Die Borstenwürmer, 1864, I, II.
4. Ehlers, Über die Bildung der Borsten und Ruderfortsätze. Nachrichten d. k. Gesell. d. Wissenschaften und d. G. A. Universität zu Göttingen. 1865, Nr. 14.
5. Grube, Über Lumbricus variegatus M. und ihm verwandte Anneliden. Archiv für Naturgeschichte, 1844.
6. Hatschek B., Studien zur Entwicklungsgeschichte der Anneliden. Arbeiten des zoologischen Institutes in Wien, 1878.
7. Hesse R., Zur vergleichenden Anatomie der Oligochaeten. Zeitschr. f. w. Zoologie, 1894, Bd. LVIII.
8. Lang A., Lehrbuch der vergleichenden Anatomie, 1894.
9. Leydig, Lehrbuch der Histologie des Menschen und der Tiere, 1857.
10. Leydig, Phreoryctes Menkeanus Hoff. nebst Bemerkungen über den Bau anderer Anneliden. Archiv f. mikroskopische Anatomie, 1865, Bd. I.
11. Michaelsen W., Oligochaeta. Tierreich, 10.
12. Oersted A. S., Zur Klassifikation der Anneliden mit Beschreibung einiger neuer oder unzulänglich bekannter Gattungen und Arten. Archiv f. Naturgeschichte, 1844.
13. Ratzel Fritz, Histologische Untersuchungen an niederen Tieren. (Die Muskeln der Oligochaeten.) Zeitschr. f. w. Zoologie, 1869.
14. Schneider K. C., Lehrbuch der vergleichenden Histologie, 1902.
15. Siebold C. v., Lehrbuch der vergleichenden Anatomie der wirbellosen Tiere, 1848.
16. Schepotieff Alex., Untersuchungen über den feineren Bau der Borsten einiger Chaetopoden und Brachiopoden. Zeitschr. f. w. Zoologie, 1903, Bd. LXXIV.
17. Schepotieff Alex., Untersuchungen über die Borstentaschen einiger Polychaeten. Zeitschr. f. w. Zoologie, 1904, Bd. LXXVII.
18. Vejdovský, System und Morphologie der Oligochaeten. 1884.
19. Vogt-Yung, Lehrbuch der praktischen vergleichenden Anatomie, 1888.
20. Stummer-Traunfels R. v., Beiträge zur Anatomie und Histologie der Myzostomen. Zeitschr. f. w. Zoologie, 1903, Bd. LXXV.

Verzeichnis der Abkürzungen.

A = Anlage des Ersatzborstenorganes.
B = Borste.
Ba = Bakteroiden.
BK = Follikelhals.
BKg = Grenzzone.
BZ = Borstenbildungszelle.
BZK = Kern der Borstenbildungszelle.
Ch = Chitinschichte.
Cut = Cuticula.
EB = Ersatzborste.
EF = Ersatzfollikel.
EP = Epithel.
FK = Faserzellkern.
FS = Fasersaum.
FZ = Faserzelle.
Fof = Follikelkörperfasern.

©Akademie d. Wissenschaften Wien; download unter www.biologiezentrum.at

FoK = Follikelfundus.
Fok = Follikelkern.
FoS = Follikelkörper.
HF = Hauptfollikel.
L = Grenzlamelle.
LZl = Lateralfaserzelle linke.
LZr = „ rechte.
N = Nodulus.
Pe = Peritoneum.
Pek = Peritonealkern.
Pl = Plasmastrang.
Pr = Protraktor.
Qf = Querfasern.
R = Retraktor.
Sl = Schlußleiste.
SF = Spiralfasern.
SFS = Spiralfasersaum.
ZF = Tonofibrillen.

Erklärung der Tafeln.

Taf. I. Verhältnisse des Hauptborstenorganes.

1. Spezialzeichnung der oberen Hälfte des Hauptborstenorganes (Längsschnitt, Vergr. Obj. 5, Oc. 3).
2. Spiralfaserregion (Längsschnitt, Vergr. Obj. 7, Oc. 3).
3. Darstellung der Querfasern (Längsschnitt, Vergr. Obj. Öl-Em., Oc. 4).
4. Übersichtsbild des Hauptborstenorganes (Längsschnitt, Vergr. Obj. 5. Oc. 3).
5. Spezialzeichnung der unteren Hälfte des Hauptborstenorganes (Längsschnitt, Vergr. Obj. 7, Oc. 2).
6. Follikelfundus (Längsschnitt, Vergr. Obj. 7, Oc. 4).
7. Spezialzeichnung für das innere Cuticularende (Längsschnitt, Vergr. Obj. 7, Oc. 3).
8. Spezialzeichnung für das Verhalten des Retraktors zu den Tonofibrillen der Grenzzone (Längsschnitt, Vergr. Obj. 7, Oc. 3).
9. Übersichtsbild von Fig. 7 + 8 (Längsschnitt, Vergr. Obj. 7, Oc. 3).

Taf. II. Ersatzborstenorgan und Borstenbildung.

1. Längsschnitt durch den Follikelfundus und durch das Ersatzborstenorgan. Darstellung des Zusammenhanges der beiden Borstenorgane, kombiniert aus zwei Schnittserien. Ersatzborste als Chitinkuppe, eine zweite Anlage des Ersatzborstenorganes vorhanden (Vergr. Obj. 7, Oc. 4).
2. Ersatzborste hornförmig (Längsschnitt, Obj. 7, Oc. 3).
3. Längsschnitt durch die Ersatzborstenbasis. Zusammenhang der Borstenbasis mit der Mutterzelle, Fasersaum in der Chitinschichte in Faserpakete sich auflösend. In den Lateralzellen mächtige Faserentwicklung (Öl-Em. Oc. 4).
4. Ausgebildetes Ersatzborstenorgan (Längsschnitt, Vergr. Obj. 7, Oc. 4).

---

download unter www.biologiezentrum.at

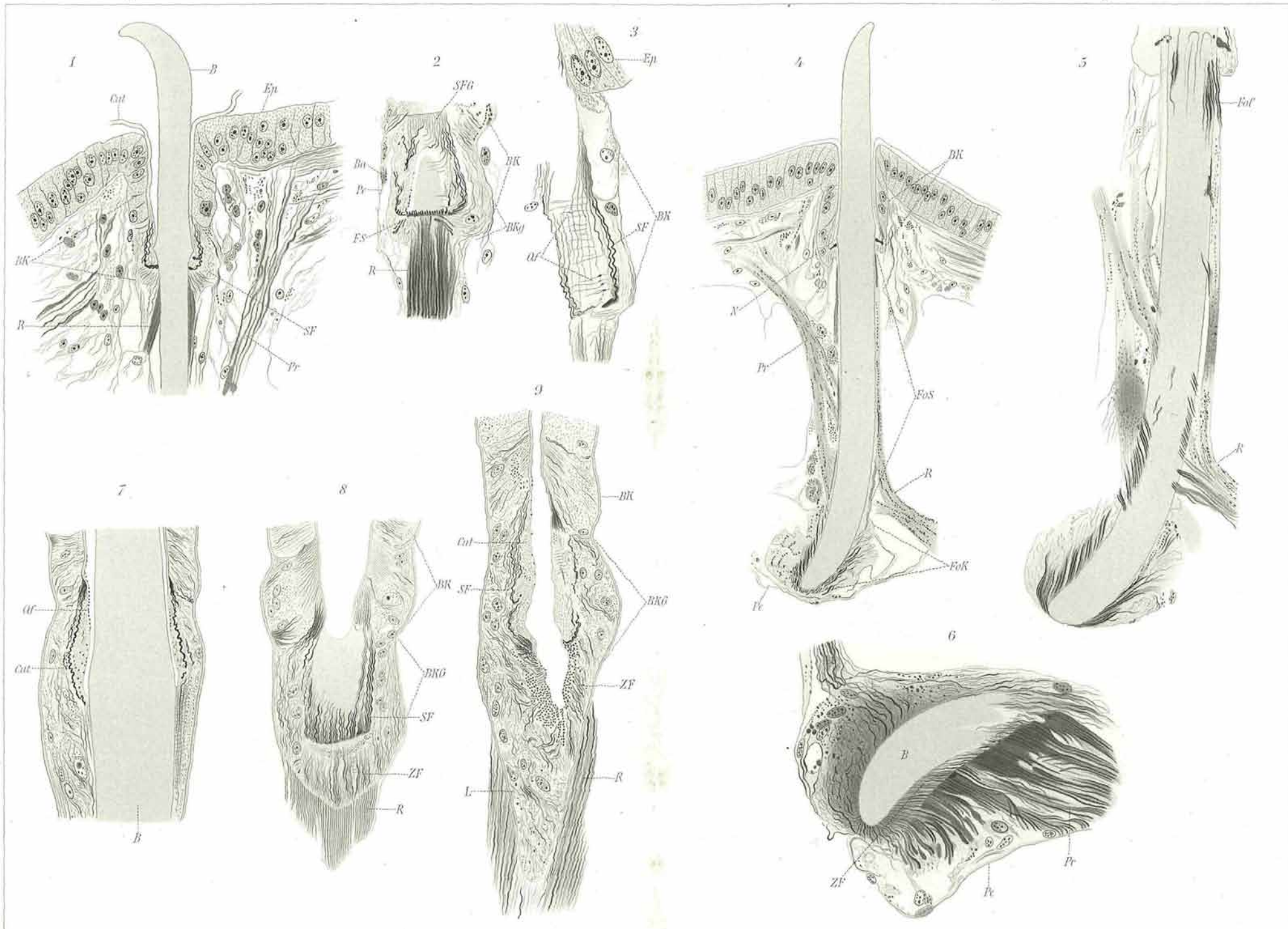

Verlag von Alfred Hölder, k. u. k. Hof- u. Universitäts-Buchhändler in Wien.

Lith. Anst. v. Werner & Winter, Frankfurt a. M.

download unter www.biologiezentrum.at

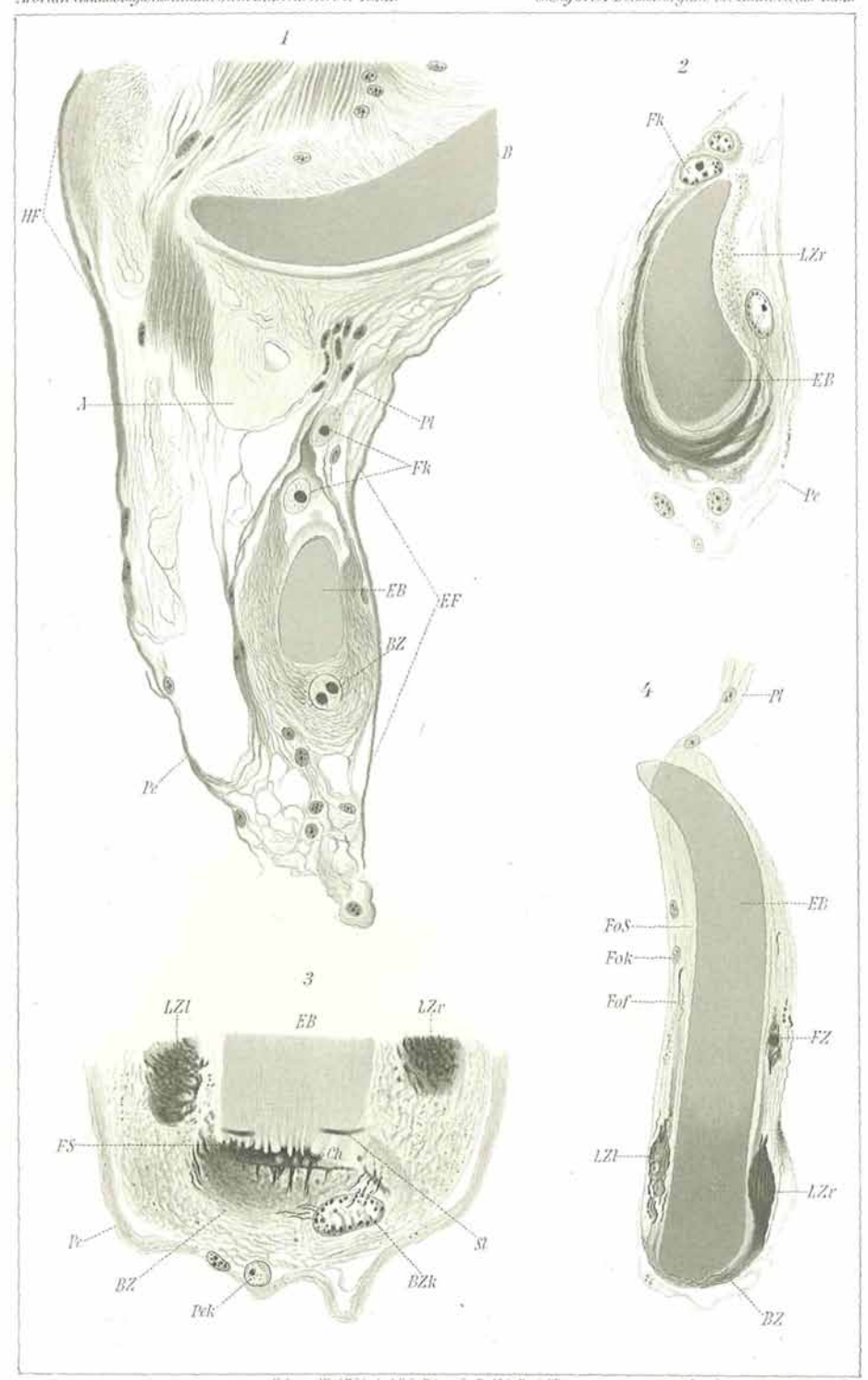

Verlag von Alfred Hölder k.u.k. Hof- u. Universitäts-Buchhändler in Wien.
Lith. Anst. v. Werner & Winter, Frankfurt a/M.

ZOBODAT - www.zobodat.at

Zoologisch-Botanische Datenbank/Zoological-Botanical Database

Digitale Literatur/Digital Literature

Zeitschrift/Journal: Arbeiten aus dem Zoologischen Institut der Universität Wien und der Zoologischen Station in Triest

Jahr/Year: 1909

Band/Volume: 17

Autor(en)/Author(s): Sajovic Gvidon

Artikel/Article: Anatomie, Histologie und Ersatz der Borstenorgane bei Lumbricus. (Tafel I,II.) 1-16