download unter www.biologiezentrum.at

Histologische Beobachtungen am Anthropoidenovarium.

Von **H. Joseph.**

(Mit 1 Tafel und 7 Textfiguren.)

Wohl wenige Organe des tierischen Körpers erfahren während des postembryonalen Lebens so tiefgreifende Veränderungen im Bau, wie die Keimdrüsen und ganz besonders die Ovarien. Hauptsächlich die Diskontinuität und Periodizität der Funktion, ferner die Einwirkung äußerer Verhältnisse sind es, welche das anatomisch-histologische Bild des Ovariums (und ich denke hier vor allem an das meist untersuchte, das Säugerovarium) so ungemein variabel erscheinen lassen. Erklären sich auf diese Weise die Differenzen, die je nach Alter, Ernährung, Jahreszeit, Geschlechtsperiode etc. im Bau des Ovariums festgestellt werden können, so kommen außerdem noch die spezifischen Eigentümlichkeiten der Arten hinzu, durch welche oft auffallende und tiefgreifende morphologische Abweichungen begründet werden.

Wir sehen an mancherlei Beispielen, wie es selbst in Fragen des ganz normalen Geschehens (es sei an die Bildung des *Corpus luteum* erinnert) zu prinzipiellen Meinungsverschiedenheiten zwischen den einzelnen Untersuchern kommen kann, und erkennen daraus, wie schwer es ist, gerade beim Ovarium mit seinen stets wechselnden Zuständen über gewisse Grundfragen ins Reine zu kommen. Bedenkt man weiter, daß auch im normalen Ovarium sich eine Anzahl Vorgänge abspielen, die wir ganz im Allgemeinen als degenerative bezeichnen müssen, vor allem mit Hinblick auf ihren histologischen Charakter (z. B. die Follikelatresie), und erinnern wir uns dabei weiter daran, daß auch diese Prozesse in ihrer Erscheinungsweise, ebenso wie die ganz normalen, ja vielleicht noch in höherem Grade, von gewissen Umständen abhängen müssen (Alter, Fruchtbarkeit, Ernährungszustand etc.), so ergibt sich von vornherein die Möglichkeit eines ungeheueren Tatsachenmateriales auf dem Gebiete der Ovarium-

download unter www.biologiezentrum.at

histologie, eine Voraussetzung, die durch einen Blick auf die Literatur gerechtfertigt wird.

Es kann uns aber auch auf Grund dieser Erwägung nicht Wunder nehmen, wenn wir die Grenze zwischen normalen und pathologischen Vorgängen nicht scharf abzustecken imstande sind, zumal die allgemeine Vermutung dafür spricht, daß die Ovarien von gewöhnlich frei lebenden Tieren, die aber längere Zeit in der Gefangenschaft sich befanden, dabei vielleicht sogar irgendwie krank waren, durch die abnormen Lebensbedingungen ungünstig beeinflußt wurden und atypische Bilder darbieten. Dies fällt um so mehr ins Gewicht, als wir ja vielfach histologisches Material von in Tiergärten und Menagerieen verendeten Tieren mangels besserer Gelegenheit verarbeiten müssen. Es fragt sich in solchem Falle nur, ob und inwieweit wir berechtigt sind, Befunde, die wir an solchen, nicht ganz unverdächtigen Objekten erhoben haben, abgesehen von ihrem reinen Tatsachenwert, zur Lösung allgemeiner Fragen heranzuziehen. Ich glaube, daß gerade beim Ovarium, wo, wie wir sahen, die Grenze zwischen normal und pathologisch keine ganz scharfe zu sein scheint, eine solche Berechtigung nicht ganz ausgeschlossen werden kann. Speziell ich werde in dieser Abhandlung Gelegenheit haben, einige Prozesse zu schildern, die vermutlich normwidrig sind, deren abnormer Charakter aber deutlich einer Steigerung normalen Geschehens zu entsprechen scheint, also bloß quantitativer Natur ist und demgemäß die Aussicht eröffnet, der Analyse des normalen Geschehens um ein Gewisses näher zu kommen.

Dies glaubte ich vorausschicken zu müssen, um die von mir vorgenommenen Untersuchungen an einem vereinzelten, vielleicht nicht ganz einwandfreien und bisher kaum in ähnlicher Richtung untersuchten Materiale zu rechtfertigen, ganz abgesehen davon, daß es sich ja in meinem Falle um Tiere handelt, die in bezug auf ihre körperlichen Eigenschaften dem Menschen am nächsten stehen und dementsprechend mit Rücksicht auf dessen Histologie ein höheres Interesse beanspruchen.

Mein Material setzte sich aus zwei Objekten zusammen. Das eine war ein zufällig in meinen Besitz gekommenes ganzes Genitale eines gesunden, angeblich erwachsenen Orangweibchens, das in Java, halb im Freien, also unter sehr günstigen Umständen gehalten worden war. Über die Umstände seines Todes ist mir keine Nachricht zugekommen; das Genitale war in toto in konzentrierte Sublimatlösung eingelegt und dann in Alkohol + Jod übertragen worden. Die Ovarien erwiesen sich als recht gut konserviert, wenn

download unter www.biologiezentrum.at

man von der auch bei sonst guter Konservierung häufig eintretenden Ablösung der Granulosa von der Innenfläche der Theca folliculi absieht. In den Ovarien fanden sich eine große Anzahl 1—3 *mm* im Durchmesser haltender GRAAFscher Follikel, Zeichen von Follikelatresie und ähnlichen Vorgängen fanden sich nicht. Eine Anzahl kleiner Corpora lutea war vorhanden. Ich darf dieses Objekt wohl als ziemlich normal betrachten.

Das zweite Objekt war ein Stück Ovarium von einem *Gibbon Hylobates leuciscus* KUHL.; das Tier hatte einige Monate in der kaiserlichen Menagerie in Schönbrunn gelebt und war unter den üblichen Krankheitserscheinungen der in Europa gehaltenen Anthropoiden eingegangen. Mein Freund Herr Dr. WALTHER KOLMER, Privatdozent für Histologie an der k. k. Hochschule für Bodenkultur in Wien, konservierte Teile des Kadavers und überließ mir das genannte Objekt, wofür ich ihm auch an dieser Stelle herzlichst danke. Die Konservierung war in einem Gemisch von Kaliumbichromat, Formaldehyd und Eisessig erfolgt und erwies sich als vorzüglich. Anzeichen postmortaler Veränderung fehlten vollkommen, z. B. war das so empfindliche Keimepithel mit Ausnahme von einzelnen offenbar mechanisch geschädigten Stellen vollständig intakt.

Das Orangmaterial wurde teils in Paraffin, teils in Celloidin geschnitten, das Gibbonmaterial nur in Paraffin; von Färbungen wurden angewandt: DELAFIELDsches Hämatoxylin in Verbindung mit Orange und Säurefuchsin, Eosin oder VAN GIESONscher Lösung, HEIDENHAINS Eisenhämatoxylin mit und ohne Orange. Einzelne Schnitte vom Orangovarium wurden auch der künstlichen Verdauung unterworfen. Die Schnittdicke schwankte zwischen 5 und 15 μ. Sämtliche Abbildungen sind Mikrophotogramme.

Meine Befunde und Auseinandersetzungen an den beiden Objekten beziehen sich auf folgende drei Punkte:

1. Morphologie des Liquor folliculi,
2. Herkunft der Zona pellucida,
3. Natur der sog. „CALL-EXNERschen Körperchen".

I. Zur Morphologie des Liquor folliculi.

Bisher war man gewohnt, dem Aussehen des Liquor folliculi keine besondere Aufmerksamkeit zu schenken, und zwar aus dem Grunde, weil man wußte, daß er im Leben eine klare, höchstens einige losgelöste Granulosazellen enthaltende, eiweißhaltige Flüssigkeit sei, wohl ein Sekret oder Transsudat der Granulosazellen, das sich im konservierten Zustande in Form eines netzigen oder granulösen

download unter www.biologiezentrum.at

Gerinnsels, ähnlich etwa gewissen Fibringerinnseln, von wechselnder Feinheit der Struktur präsentierte. Man beschäftigte sich wohl mit Recht nicht weiter mit der Struktur dieses Gerinnsels, die ja sicher nur ein Koagulationsprodukt, hervorgerufen durch das fixierende Agens, sein kann. Daß der geronnene Follikelliquor an Volum verloren hat und entweder in seinem Innern oder zwischen sich und der Granulosa Lücken freiläßt, darf ebenso als altbekannte Tatsache gelten. Ich habe bei eifriger Durchsicht der Literatur nichts

Textfigur I.

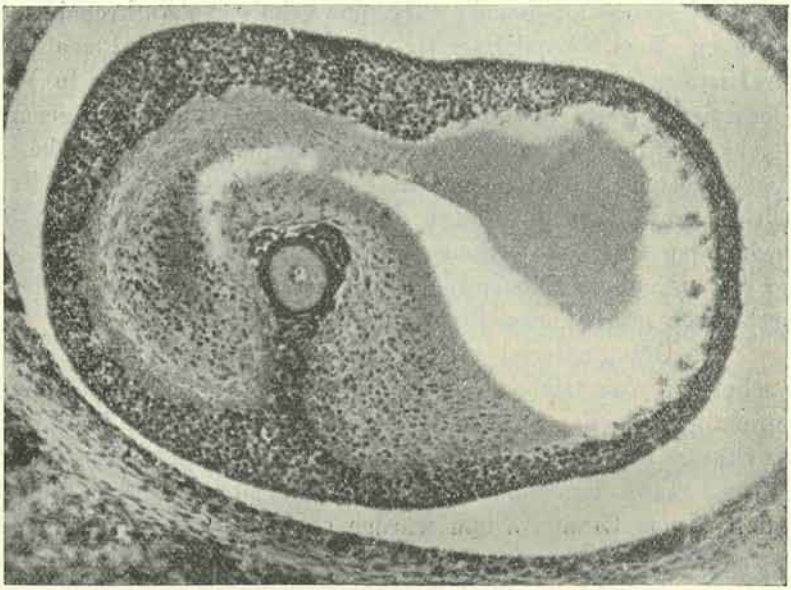

GRAAFscher Follikel vom Orang.
Liquor geschrumpft, zahlreiche Liquorkörperchen enthaltend. Vergr. 110 ×.

gefunden, was über das hier bezüglich des Aussehens des Liquor Angedeutete hinausginge.

Um so überraschender wirkte es auf mich ein, als ich gleich in den ersten Schnitten vom Orangovarium im Liquor eine Unzahl deutlich charakterisierter geformter Elemente fand, die ein durchaus eigenartiges Aussehen des Liquor hervorriefen, wie ich es vorher in zahlreichen Ovarien anderer Tiere und des Menschen niemals gesehen hatte. Textfigur I und II erläutern das Verhalten. In der sehr feingerinnseligen Grundsubstanz des Liquor liegen rundliche bis elliptische, scharf konturierte Körper. Ihre Größe schwankt etwa zwischen 0·5 und 15 μ (die länglichen Körperchen

download unter www.biologiezentrum.at

nach der größten Dimension gemessen). Sie bestehen aus durchaus homogener Substanz, haben eine stärkere Färbbarkeit in Hämatoxylin, Eosin etc. als die Grundsubstanz und sind in ungefärbtem Zustande ziemlich stark lichtbrechend und glänzend, so daß man leicht an Fettröpfchen denken möchte. Doch schon ihre Alkohol- und Ätherunlöslichkeit schließt ihre Fettnatur aus. Daß sie zelliger Natur seien, erscheint ebenfalls auf den ersten Blick ausgeschlossen, man gewinnt den Eindruck, daß es sich um Tropfen einer dick-

Textfigur II.

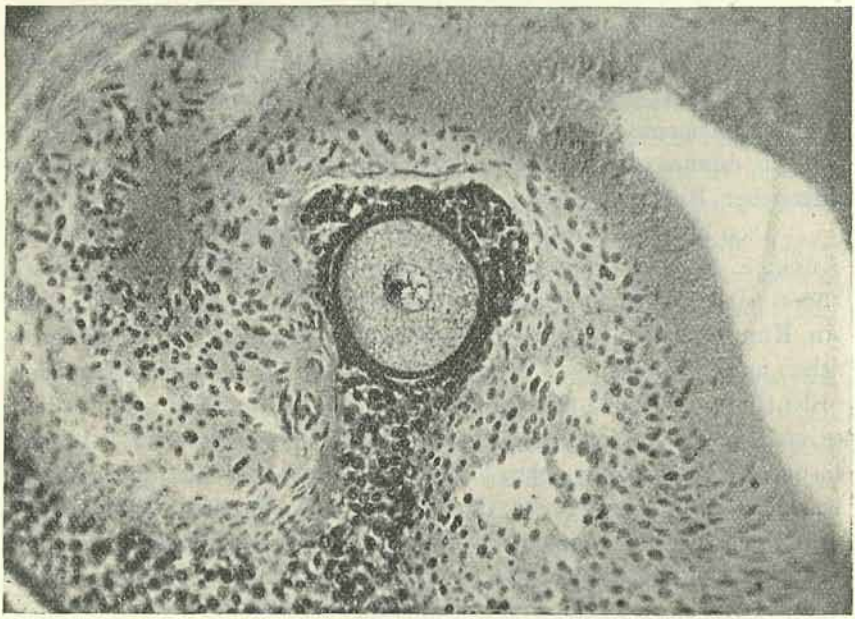

Detailbild aus dem Follikel der Textfigur I, jedoch dem Nachbarschnitt entnommen. Cumulus ovigerus, vom Liquor umgeben. Massenhafte Liquorkörperchen von verschiedener Form und Größe. Vergr. 250 ×.

flüssigen Substanz handle, was noch weiter begründet werden soll. Am meisten ähneln die Dinge im Aussehen noch den Dotterkörperchen in Amphibieneiern.

Die im Brutschrank von 38° C ausgeführte Verdauungsprobe mit einem künstlichen Magensaft ergab schon nach wenigen Minuten, lange Zeit bevor sich die Flüssigkeit auf die erwähnte Temperatur hatte erwärmen können, spurlose Lösung der Körperchen, die sich somit mit einem hohen Grad von Wahrscheinlichkeit als reines Eiweiß erwiesen. Das Gerinnsel der Liquorgrundsubstanz widerstand viel länger der verdauenden Wirkung und verschwand über-

download unter www.biologiezentrum.at

haupt nicht ganz, auch nicht bei längerer Einwirkung. Hervorheben möchte ich die Verteilung des Liquor und seiner Inhaltskörperchen. Der Liquor hatte sich in den beobachteten Follikeln im allgemeinen von der Oberfläche des Ovariums weg gegen das Zentrum zurückgezogen, dasselbe galt wiederum innerhalb des Liquorgerinnsels von den Körperchen. Die peripherstem Partien des Liquor waren oft ganz frei von den letzteren.

Eigentümlich ist es, daß längs der Innenwand der Granulosa und der Oberfläche des Discus ovigerus die Körperchen mit ihren Längsachsen parallel zueinander und zur Granulosafläche angeordnet, ja sehr oft in dieser Richtung stark in die Länge gezogen waren, wie man es auch an einer Stelle der Textfigur II deutlich bemerkt. Es entstanden auf diese Art gewissermaßen Ströme dieser geformten Elemente, welche der Wand parallel liefen. Diese Erscheinungen dünken mich für die Beurteilung der ganzen Struktur von ziemlicher Bedeutung.

Das Einzigartige des geschilderten Vorkommens macht eine Aussage über die wahre Bedeutung desselben sehr schwer. Die zuerst sich erhebende Frage ist natürlich die, ob es sich nicht um ein Kunstprodukt handle, etwa um eine besondere Gerinnungserscheinung. Nehmen wir letzteres an, so ist damit doch eine außerordentliche stoffliche Besonderheit des Orangliquors statuiert, denn es sind ja schon unzählige Male Ovarien mit konzentrierter Sublimatlösung fixiert worden, ohne daß eine ähnliche Beobachtung gemacht worden wäre. Mir scheint aber die Annahme einer bereits intra vitam gegebenen Struktur bei Weitem plausibler. Abgesehen von dem Umstande, daß Ähnliches bei gleicher Behandlung bisher nicht beobachtet wurde, ist es die Form, Größe und Verteilung der Körperchen, die mich hierzu veranlaßt. Körnige Fällungen von Eiweißlösungen haben in der Regel ein viel kleineres Kaliber, als es hier vorliegt, die Gerinnselkörnchen einer homogenen Lösung sind untereinander so ziemlich gleich groß und besitzen endlich meist Kugelgestalt. All das trifft hier nicht zu. Die Körperchen zeigen untereinander beträchtliche Größendifferenzen, besitzen häufig ansehnliche Dimensionen (Größe eines Granulosakernes) und weichen oft von der Kugelgestalt in verschieden hohem Grade ab. Würden endlich die Körperchen durch einen Gerinnungsproceß in dem Liquor erst bei der Fixierung entstehen, so wäre nicht einzusehen, warum sie in den der Oberfläche zugewandten Partien des Gerinnsels fehlen, sie müßten dann allenthalben gleichmäßig verteilt sein. Der Umstand aber, daß sie sich besonders stark in den innersten Teilen der

download unter www.biologiezentrum.at

Follikelhöhle anhäufen, und daß sie in der Nähe der Wand eine Verzerrung in der Längsrichtung beziehungsweise eine Abplattung aufweisen, spricht dafür, daß das Eindringen der Fixierungsflüssigkeit eine Art Verschwemmung der bereits vorhandenen körperlichen Gebilde (ähnlich der bekannten „Chromatinverschwemmung" in schlecht fixierten Kernen hervorgerufen habe und daß die in der Flüssigkeit flottierenden Tropfen in der Nähe der Wand durch den hier herrschenden größeren Reibungswiderstand und infolge ihrer zähweichen Konsistenz in die Länge gedehnt wurden, bevor die Gerinnung eintrat. Mit Rücksicht auf diese Deutung erscheint es bemerkenswert, daß diese Längenverzerrung nur an den größeren Elementen stattfindet, während die kleineren (offenbar infolge ihrer größeren Oberflächenspannung) von derselben nicht betroffen werden. Alle diese Argumente scheinen mir wohl das intravitale Vorhandensein der Liquorkörperchen wahrscheinlich zu machen, jedenfalls wäre eine einwandfreie Feststellung, etwa durch Untersuchung des frisch dem Kadaver entnommenen Liquors ohne irgend welchen Zusatz erwünscht und von einzig entscheidender Bedeutung. Dies sei denen, die in der Lage sind, dieses einfache Experiment bei Gelegenheit anzustellen, empfohlen.

Über die Art der Entstehung der Liquorkörperchen kann ich nichts Sicheres aussagen, doch glaube ich, daß sie dieselbe Entstehung haben wie der Liquor überhaupt, daß sie vielleicht eine mit der eigentlichen Liquorflüssigkeit nicht mischbare oder sich im Verlaufe der Zeit aus ihm entmischende Substanz darstellen. Daß dann hier offenbar zwei verschiedene Substanzen von einem und demselben Element, der Granulosazelle, geliefert werden müßten, kann den nicht wundernehmen, der weiß, daß die Granulosazellen auch sonsthin (wir kommen selbst im weiteren Verlaufe darauf zurück) recht verschiedene Produkte liefern können.

Es liegt nahe, und die Frage wurde von verschiedenen Seiten gelegentlich eines Vortrages an mich gerichtet, an einen cellulären Ursprung der Körper insofern zu denken, als sie durch Degeneration von abgelösten Granulosazellen entstanden sein könnten. Dafür liegen jedoch keine Anhaltspunkte vor. Ich fand zwar, so wie in den Ovarien vieler anderer Tiere, auch hier ab und zu einzelne abgelöste Granulosaelemente im Liquor, doch waren sie so gering an Zahl und zeigten so abweichende Charaktere und keinerlei Übergangsstadien zu den homogenen Tropfen, daß ich die angedeutete Möglichkeit für vollkommen ausgeschlossen halte. Ebenso wenig glaube ich Anlaß zu haben, die geschilderte Erscheinung auf

download unter www.biologiezentrum.at

irgend welchen pathologischen Prozeß zurückzuführen. Von sehr geschätzter Seite wurde mit Hinblick auf die eigentümliche keulenförmige Gestalt des *Cumulus oophorus* in dem von mir zur Abbildung gewählten Follikel gefragt, ob hier nicht eine Ablösung von Granulosazellen in großem Maßstabe stattgefunden haben könne, die einerseits die Form des Cumulus bewirkt, andrerseits das Material für die Körperchen geliefert hätte. Darauf bemerke ich, daß die Keulenform des Discus hier nur eine scheinbare ist, es handelt sich in Wirklichkeit um den Anschnitt eines ganz normal gestalteten Follikels, zu dessen Cumulus, der in der Mitte getroffen wurde, von unten her (im Schnitte) eine cristaartige Erhebung des Granulosaepithels hinzog. Ich wählte diesen Follikel wegen der besonders schönen Eizelle und der guten Übersicht über den geformten Liquorinhalt zur bildlichen Darstellung aus und bemerke, daß ich zahlreiche Follikel in meinen Präparaten finde, die in bezug auf den Discus ovigerus ein vollkommen gewöhnliches Aussehen zeigen.

2. Zur Frage der Herkunft der Zona pellucida.

Im Ovarium des Orang machte ich ferner eine zweite auffallende Beobachtung, deren in der Literatur nur selten und kaum in dem hier vertretenen Sinne Erwähnung gemacht wird. Es handelt sich, wie ich vorausschicken möchte, um das Vorhandensein eigener, kleiner, offenbar nicht zum Ei gehöriger Kerne, oder besser, Zellen an der Oberfläche des Eies unterhalb der Zona pellucida. Das Vorkommen von Kernen an dieser Stelle wurde in der älteren Literatur mehrfach berichtet und in verschiedenster Art gedeutet. Ich glaube, daß gerade mit dem Substrat dieser älteren Angaben meine Fälle nichts zu tun haben und muß mich auch mangels eigener Erfahrung einer Beurteilung der ersteren enthalten. So hat schon Pflüger innerhalb der Zona und an der Eioberfläche Zellen beschrieben („Spundzellen", „Nagelzellen"), die er als einwandernde Elemente deutete und in Zusammenhang brachte mit einem Absterbevorgang des Eies. Lindgren beschreibt Ähnliches und faßt es in dem Sinne auf, daß es sich um einen im Jugendzustand des Follikels sich abspielenden, der Ernährung des Eies dienenden Prozeß handle. Dabei wird eine Beziehung zur Hisschen Parablastlehre wahrscheinlich gemacht. Wagener beschreibt gleichfalls das Eindringen von Elementen der Granulosa durch die Zona und ist geneigt, den Vorgang mit einem Zerfallsprozeß im Ei in Zusammenhang zu bringen, wenn er auch die Möglichkeit der Lindgrenschen Annahme nicht völlig ausschließt. Auch

download unter www.biologiezentrum.at

H. VIRCHOW und PETITPIERRE machen ähnliche Beobachtungen. Man muß zugeben, daß in den hier angeführten Fällen ein wirkliches Eindringen von Granulosazellen (oder vielleicht noch eher von Wanderzellen), und zwar im Zusammenhang mit einem degenerativen Prozeß im Ei im höchsten Grade wahrscheinlich ist. In diesem Sinne äußert sich auch NAGEL. Eine solche Annahme trifft jedoch für die von mir zu schildernden Zustände nicht zu. Aus der Literatur kann ich nur eine aus der jüngsten Zeit stammende Andeutung mit meinem Funde vergleichen. Sie rührt von WALDEYER her und findet sich in dem Artikel „Geschlechtszellen" im HERTWIGschen Handbuch der Entwicklungsgeschichte (I. Band, I. Teil, 1. Hälfte). Hier steht auf pag. 255 die Abbildung eines frischen menschlichen Eies, dessen Kontur dicht unter der Zona zwei flache Gebilde anliegen, die vom Autor als „subzonale Kerne" bezeichnet werden, und die entweder als Wanderzellen oder (im Anschlusse an KOHLBRUGGES Beobachtungen am Knochenfischei) als eingedrungene Follikelzellen gedeutet werden könnten. Auf pag. 330 befindet sich nochmals eine Abbildung eines frischen menschlichen Eies, das gleichfalls eine Mehrzahl derartiger „subzonaler Kerne" aufweist. Die Bilder selbst, vor allem das zweite, sind meiner Ansicht nach nicht imstande, die Kernnatur dieser Gebilde mit unbedingter Sicherheit zu erweisen, doch glaube ich, gerade mit Rücksicht auf meinen Fund, die WALDEYERsche Deutung unterstützen zu können.

Das, was mir vorlag, will ich, um dieser Übereinstimmung willen, im Anschlusse an WALDEYER gleichfalls subzonale Kerne oder noch besser subzonale Zellen benennen. Ich fand sie hauptsächlich in jungen Follikeln, die bereits ein kubisches oder zylindrisches, noch einschichtiges Granulosaepithel und die erste Anlage einer Zona hatten (Fig. 16 und 17). Hiermit liefere ich auch einen Beitrag zu der vielfach diskutierten Frage nach der Zeit des ersten Auftretens der Zona, indem ich feststelle, daß dasselbe sehr frühzeitig stattfindet. Wir sehen in Figur 17 rechts unten nach innen von der Zona einen länglichen Kern, in dessen Umgebung eine spindel- (richtiger linsen-) förmige Anhäufung von dichterem Protoplasma der Zona-Innenfläche sich anschmiegt. In Figur 16 sehen wir sogar rechts oben zwei derartige Kerne in enger Nachbarschaft zueinander und in sonst gleichen Beziehungen. Es liegt mir vor allem anderen daran, den histologischen Charakter dieser Zellen festzustellen. Diesbezüglich kann ich bestimmt versichern, daß von Wanderzellen irgendwelcher Art nicht die Rede sein kann. Die Kerne der Wanderzellen in dem gleichen Präparat (Lymphzellen etc.) haben eine ganz

download unter www.biologiezentrum.at

andere, dichtere Struktur, Gestalt und Färbbarkeit, sie erscheinen intensiv dunkel schwarzblau gefärbt, während die hier vorliegenden Kerne, nur mäßig stark gefärbt, ein deutliches Chromatingerüst zeigen und in jeder Beziehung (mit Ausnahme der wohl durch ihre Lage bedingten etwas platten Form) den nächstgelegenen Granulosazellen gleichen. (Auch ein Vergleich mit den bindegewebigen Stromazellen des Ovariums ergibt keine Übereinstimmung.) So kommen wir zu der Annahme, die wohl von Anfang an die nächstliegende war, daß diese Zellen identisch sind mit den Follikelelementen und von ihnen abstammen. Um ihre Natur und Rolle genau festzustellen, müssen wir noch einige Beobachtungen hier hervorheben.

Dort nämlich, wo solche Zellen der Zona innen anliegen, zeigt letztere eine deutliche Verdickung, die vor allem auffallend in Figur 17 zutage tritt, aber auch anderwärts mit Leichtigkeit und Sicherheit nachweisbar ist. Ja noch mehr: Die Zona des Eies von Figur 16 zeigt links unten eine sehr starke linsenförmige Verdickung, in der ein dunklerer, scharf begrenzter Körper von Ellipsenkontour eingeschlossen ist. Ich halte diesen Körper (der infolge des dunklen Drucktones in der Abbildung nicht genau ausgenommen werden kann) gleichfalls für einen derartigen „subzonalen" Kern.

Ich komme nunmehr auf jenen Punkt zu sprechen, der mich in dem vorliegenden Zusammenhang am meisten interessiert, die Frage nämlich nach der Abstammung der Zona pellucida. Stammt sie vom Ei oder vom Follikel? Ich verweise bezüglich dieser Streitfrage auf die vorliegende Literatur (vor allem v. Ebner) und betone nur, daß die neueren Autoren zur überwiegenden Mehrzahl die Herleitung der Zona vom Follikelepithel behaupten und mit zureichenden Gründen stützen, neuestens auch Russo, Regaud und Dubreuil. Namentlich die Argumente v. Ebners sind es, die ich mir gleichfalls zu eigen mache, indem ich vor allem auf die so vielfach festgestellte scharfe Abgrenzung der Zona gegen das Ei, die unscharfe zackige gegen das Follikelepithel Wert lege. Ich will übrigens dieses Argument hier nicht zu weit ausführen, da ich genötigt sein werde, bei der Schilderung meiner Beobachtungen über die „Call-Exnerschen Körper" nochmals darauf zurückzukommen.

Für jetzt ergibt sich aus dem Angeführten folgendes Resultat: Da ich die Identität meiner subzonalen Zellen mit Granulosazellen dartun konnte, da ich ferner an der Stelle, wo diese zelligen Elemente liegen, regelmäßig eine Verdickung der Zona pellucida fand,

download unter www.biologiezentrum.at

folgt von selbst die Notwendigkeit, die Zona auf die Tätigkeit der Granulosazellen zurückzuführen. Naturgemäß muß dort, wo die Zona innen und außen von den sie erzeugenden Granulosazellen begrenzt wird, eine um so stärkere Abscheidung von Zonasubstanz stattfinden, also eine Verdickung entstehen. Das Ei selbst ist ja an diesen Stellen von dem Kontakt mit der Zona ausgeschlossen und kann um so weniger für deren stärkere Ausbildung und auch nicht für deren Entstehung überhaupt verantwortlich gemacht werden. Daß in Fig. 16 ein solcher subzonaler Keim mitten in einer Verdickung der Zona liegt, läßt sich einfach dadurch erklären, daß die betreffende Zelle eben allseitig um sich herum Zonasubstanz abschied, was auch die besondere Dicke an dieser Stelle erklären mag. Wir hätten es also hier eigentlich mit einem „intrazonalen" Kern zu tun.

Für diese Frage fällt auch eine Äußerung Kölliker's ins Gewicht, der in seiner Gewebelehre, V. Auflage, pag. 552 (ich fand das Zitat bei v. Ebner) berichtet, daß sich die Zona zuerst da verdickt, wo das Follikelepithel dicker ist.

Nach all dem haben wir die „subzonalen Kerne" als Follikelelemente aufzufassen, die bei dem ersten Auftreten der Zona pellucida zufällig an deren Innenfläche zu liegen kamen und ihre zonabildende Tätigkeit hier fortsetzen. Durch die Einklemmung zwischen der Oberfläche des wachsenden Eies und die Zona haben sie im weiteren Verlaufe die geschilderte Abplattung erfahren. Die Undeutlichkeit ihrer Kernnatur in den Abbildungen von Waldeyer mag mit der maximalen Kompression durch das herangewachsene Ei zu erklären sein.

Jedenfalls wird durch meinen Fund die jetzt im Vordergrund stehende Lehre von der follikulären Abstammung der Zona pellucida um ein weiteres Argument bereichert.

3. Über die Natur der „Call-Exnerschen Körper".

Das Studium der Schnitte vom Gibbonovarium brachte mir eine Fülle von interessanten Einzelbeobachtungen, mit denen ich die Frage nach der Bedeutung und dem Ursprung der sog. Call-Exnerschen Körperchen fördern zu können glaube. Freilich trifft für das mir vorliegende Objekt der Einwand zu, daß es vielleicht nicht ganz normal sein könnte, doch verweise ich diesbezüglich auf das in der Einleitung Gesagte.

Eine detaillierte Darstellung der Gesamtliteratur über diese so strittigen Gebilde zu geben, kann ich mir wohl erlassen, da das Erforderliche schon von anderer Seite mehrfach geschehen ist (Honoré,

download unter www.biologiezentrum.at

Schottlaender u. a., zuletzt in ausführlichster Weise von Ragnotti). Ich werde bei passender Gelegenheit auf die einzelnen Angaben und Ansichten zu sprechen kommen.

Die Call-Exnerschen Körper haben, seit man ihnen ein spezielles Interesse zuwendet, die verschiedenartigste Beschreibung, Beurteilung und Benennung erfahren, und dem, der sich ohne eigene Erfahrung in das Studium der Literatur vertieft, muß sich die Vermutung aufdrängen, daß es vielleicht Dinge von sehr differenter Bedeutung sind, die den Autoren vorgelegen haben. Auch ich kann mich, nachdem ich die Literatur kennen gelernt und einige selbständige Beobachtungen gemacht habe, dieses Eindruckes nicht ganz erwehren und kann daher auch nicht den Anspruch erheben, daß die von mir zu bringende Deutung auf sämtliche von anderen beschriebene Vorkommnisse paßt. Nicht nur mir, sondern auch manchem meiner Vorgänger ging es ebenso, weshalb wir mehrfach dem Versuche begegnen, jene kleinen oder größeren Hohlräume, Einschlüsse etc., die man (abgesehen von der Liquorhöhle) im Follikel trifft, nach bestimmten Gesichtspunkten zu klassifizieren, wovon weiter unten die Rede sein wird. Schon in den ersten hiehergehörigen Arbeiten (abgesehen von einigen älteren, nicht ganz bestimmten Notizen z. B. von Bernhardt, Wagner, Bischoff, Waldeyer) machen sich wesentliche Differenzen geltend. Call und Exner halten die von ihnen in der Granulosa des Kaninchenfollikels gefundenen Einschlüsse für Eier, wenn sie auch zugestehen müssen, keine Kerne darin gefunden zu haben. Die Autoren neigen der Ansicht zu, daß diese von ihnen als Eier angesprochenen Gebilde sich im Follikel neugebildet haben, und weisen die Möglichkeit zurück, diese Fälle etwa mit jenen zu identifizieren, wo in einem Follikel zwei wohlausgebildete Eier liegen. Unabhängig von Call und Exner beschrieb Flemming seine „Epithelvakuolen". Sie sollen aus der Verquellung und Auflösung von Granulosazellen entstehen und gehen vielleicht schließlich in den Liquor über, von dem sie aber anfangs in ihren Reaktionen deutlich abweichen. Was die von Call und Exner gegebene Deutung der Gebilde als gewissermaßen jugendliche Eizellen betrifft, so ist eine solche in der späteren Literatur, und wohl mit Recht, nicht mehr versucht worden, doch hat man umgekehrt vielfach die in Rede stehenden Einschlüsse von Eiern (eventuell von accessorischen oder Nebeneiern) ableiten wollen. Zu denen, welche für die Herleitung aus Granulosazellen eintreten oder sie wenigstens vermuten, gehören Alexenko, Schottlaender (in früherer Zeit), Levi, H. Rabl, v. Ebner, Ragnotti. Nagel ist geneigt, in

download unter www.biologiezentrum.at

seinen „Nährzellen" den Ausgangspunkt zu erblicken, eine Ansicht, die neuerdings von SCHOTTLAENDER zwar akzeptiert, aber auch in gewissem Sinne modifiziert wurde, indem er NAGELS „Nährzellen" als „Nebeneier" betrachtet. Durch diese Annahme von NAGELS Standpunkt schließt SCHOTTLAENDER ein Kompromiß mit seiner früheren, sich an FLEMMING anlehnenden Äußerung bezüglich der Herleitung der CALL-EXNERschen Körper aus Granulosazellen. Auch RUSSO nimmt einen zelligen Ursprung an; einzelne Granulosazellen sind die ersten Anlagen der CALL-EXNERschen Körper, sie bilden ein Centrum, um das sich andere Granulosazellen anordnen. Die Substanz der CALL-EXNERschen Körper entsteht durch Auflösung der centralen Zellen, dazu kommt noch das spezifische Sekretionsprodukt der umliegenden Zellen in Gestalt von intensiver färbbaren Körnchen. RUSSO nimmt also einen vermittelnden Standpunkt zwischen der Ansicht von der cellulären und der von der intercellulären Entstehung ein. Ferner gibt er an, daß schließlich die Substanz der CALL-EXNERschen Körper in den Liquor übergehe.

Manche Autoren sehen sich veranlaßt, aus der Gruppe der CALL-EXNERschen Körper gewisse Dinge auszuscheiden. So unterscheidet v. EBNER: 1. Hohlräume, die mit einer vom Liquor verschiedenen Substanz erfüllt sind als CALL-EXNERsche Körper von 2. solchen, die mit gewöhnlichem Liquor gefüllt sind, die meist gegen Ende des Follikelwachstums auftreten und zur Bildung der sog. Retinacula Anlaß geben. RAGNOTTI unterscheidet gleichfalls zweierlei Granulosaeinschlüsse: 1. Degenerierte Eier, 2. echte CALL-EXNERsche Körper (corpi di CALL ed EXNER veri e propri). RAGNOTTI schließt also, wie wir sehen, den Ursprung der Körperchen aus Eiern aus, schon daraus können wir erkennen, daß nicht von allen Autoren dasselbe gesehen und gemeint worden ist. Die echten CALL-EXNERschen Körper entstehen nach RAGNOTTI durch hyaline Degeneration von Follikelzellen und treten nicht vor dem Erscheinen des Liquor folliculli auf. JANOSIK wieder erklärt die CALL-EXNERschen Körper für kleine Hohlräume mit gewöhnlichem Liquor, dieselben würden also unter die von v. EBNER sub 2. angeführten Gebilde gehören.

Diesen Autoren, welche die CALL-EXNERschen Körper aus Zellen entstehen lassen, gegenüberzustellen sind jene, welche eine Bildung aus intercellulär abgeschiedener Substanz, also eine Art Sekretion oder Transsudation, annehmen. Als Begründer dieser Anschauung ist HONORÉ zu nennen, ihm sind in neuerer Zeit LIMON,

download unter www.biologiezentrum.at

Regaud und Dubreuil gefolgt. Alle diese Autoren stimmen darin überein, daß es sich hier um Massen einer besonderen Substanz handle, welche durch die Tätigkeit der Granulosazellen entsteht und zwischen die Zellen abgeschieden wird. Ich will gleich vorausschicken, daß auch ich mich im allgemeinen zu dieser Ansicht bekenne, wenn ich auch, für gewisse Fälle wenigstens, die Teilnahme cellulärer Elemente ausdrücklich betonen muß. Aber der wesentliche und primäre Vorgang ist der einer intercellulären Abscheidung. Strenge betonen muß ich jedoch, daß meine Stellungnahme lediglich auf den Befunden am Gibbonovarium beruht und daß ich nicht anstehe, auch andere Bildungsmodi als möglich zuzugeben. Doch wäre es in einem solchen Falle dringendes Erfordernis, eine exakte Klassifikation aller hier in Betracht kommenden Bildungen vorzunehmen und vor allem auch endgültig festzustellen, welchen unter ihnen der Name „Call-Exnersche Körperchen" gebührt. Da die von mir zu schildernden Dinge mehrfach morphologisch mit dem vollkommen übereinstimmen, was von verschiedenen Autoren mit diesem Namen bezeichnet worden ist, so stehe ich nicht an, von dieser Bezeichnung den ausgedehntesten Gebrauch zu machen.

Das meiner Untersuchung zugrunde liegende Gibbonovarium war ungemein reich an Follikeln jedes Entwicklungsstadiums und von normaler Beschaffenheit; außer diesen aber fanden sich eine Menge von Follikeln, die man zum mindesten als atypisch, wenn nicht als in Wirklichkeit pathologisch bezeichnen muß. Ich habe bereits eingangs betont, daß ich das Wesen dieser abweichenden Erscheinungen hauptsächlich als eine Steigerung gewisser normaler Vorgänge (des Stoffwechsels?) aufzufassen geneigt bin und will diese Ansicht des weiteren ausführlich begründen. Mit den in der Literatur vielfach beschriebenen Formen der Follikelatresie, Follikeldegeneration etc. haben diese Bilder keinerlei Ähnlichkeit. Es mangeln ihnen (mit gewissen geringen Ausnahmen) völlig die Erscheinungen der Kern- und Zelldegeneration (Chromatolyse, Karyopyknose, Leukocyteneinwanderung etc.), im Gegenteil, das Granulosaepithel speziell hat in weitaus den meisten Fällen einen durchaus normalen Charakter. Es fällt mir aber nicht ein, hiemit ausdrücken zu wollen, es hätten die vielen in so auffallender Weise veränderten Follikel etwa noch ein normales Schicksal vor sich gehabt. Dazu scheint mir denn doch die Art und der Grad der Abweichung bereits zu groß. Nur konnte ich eben über das weitere Schicksal dieser Follikel nichts erfahren, und zwar, wie ich glauben möchte, aus folgendem Grunde: Die ganz großen Follikel boten ein Aussehen dar,

download unter www.biologiezentrum.at

das ich durchwegs als normal oder nahezu normal bezeichnen darf. Ich denke mir, daß die Entwicklung derselben bereits in hohem Grade fortgeschritten resp. abgeschlossen war zu der Zeit, als sich an dem Tiere die üblen Einwirkungen der äußeren Verhältnisse (Gefangenschaft, Siechtum) geltend zu machen begannen und eine wesentliche Beeinflussnng durch diese Umstände nicht mehr möglich war. Das massenhafte Vorkommen von kleineren abnormen Follikeln hingegen läßt es mir als höchst wahrscheinlich gelten, daß es in erster Linie die seinerzeit vorhandenen, noch jugendlichen Ent-

Textfigur III.

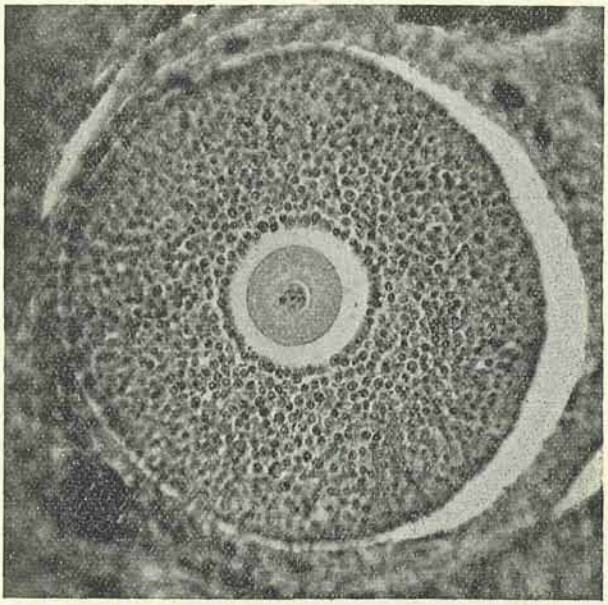

Größerer Follikel, noch ohne Liquorhöhle. Ei mit sehr dicker Zona pellucida. Gibbon. Vergr. 175 ×.

wicklungsstadien waren, welche ungünstig beeinflußt wurden. Der inzwischen eingetretene Tod des Individuums hatte zur Folge, daß der Prozeß sich nicht bis zu Ende abspielen konnte und daher nur gewisse, für unsere Zwecke aber höchst wertvolle Initialstadien eines degenerativen Prozesses zur Beobachtung gelangen konnten.

Nur auf diese Weise kann ich mir die durch mannigfaltige Übergänge dargestellte, jedoch nur bis zu einem gewissen Punkte verfolgbare Reihe von abnormen jugendlichen Follikeln neben einer großen Anzahl normal aussehender, reifer oder fast reifer Follikel befriedigend erklären.

download unter www.biologiezentrum.at

Vor Eingehen auf die Schilderung der Befunde will ich nur noch betonen, daß in dem Ovarium eine geringe Zahl kleiner Corpora lutea, sowie eine größere stark pigmentierte Stelle, die vielleicht einem alten „Corpus nigrum" entsprach, zu finden waren. (Auf letzterwähnte Stelle machte mich bei Durchsicht von einigen Schnitten Herr Prof. Schottlaender freundlichst aufmerksam.)

Ich beginne am besten mit der Betrachtung der Eizellen aus normalen ausgewachsenen oder wenigstens weit fortgeschrittenen Follikeln. Wie die Textfiguren III, IV, V, die Tafelfiguren 8, 14 und 15 lehren, zeichnen sich diese Eier durch den Besitz einer

Textfigur IV.

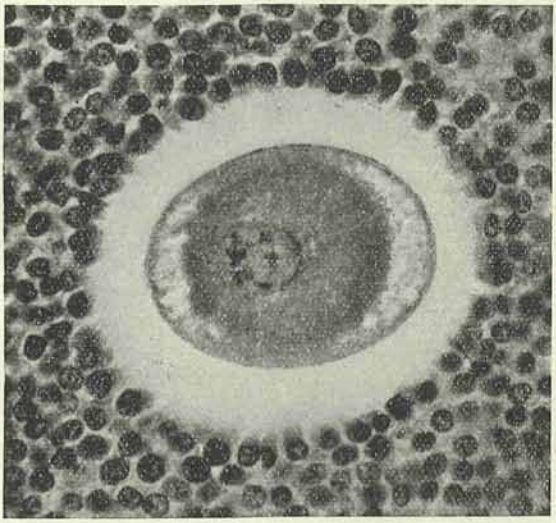

Ei aus einem großen Follikel mit sehr dicker Zona pellucida. Gibbon. Vergr. 470 ×.

auffallend dicken Zona pellucida aus, deren Dicke in den extremsten Fällen jene Maße deutlich übertrifft, die mir von anderen Säugern bekannt sind. Die Zona macht auf meinen Präparaten den Eindruck einer homogenen, weichen, quellungsfähigen Substanz. Für die Untersuchung jener feinen Strukturen, wie sie von Russo, Regaud und Dubreuil beschrieben worden sind, erwiesen sich meine Präparate, wohl infolge ihrer Konservierung, als ungeeignet. Bei der Differenzierung nach Eisenhämatoxylinbehandlung entfärbte sich die Zona rasch, so daß sie auf normalen Präparaten dieser Art licht erschien, wie dies ja auch aus den Abbildungen hervorgeht. Mit Orange färbte sie sich rasch und intensiv. Sowohl dort, wo sie ungeschrumpft

download unter www.biologiezentrum.at

war (z. B. Textfig. IV), als auch in mehr oder weniger geschrumpftem Zustande (Tafelfig. 14 und 15) konnte man ihren glatten, der Eioberfläche anliegenden Innenkontur, sowie den unregelmäßigen, mit Zacken zwischen die Granulosazellen eindringenden Außenkontur feststellen, ein Verhältnis, das ich mit v. Ebner unter anderem zugunsten ihrer Herleitung von den Granulosazellen deute. In Figur 14 erscheint die Zona in auffallender Weise nicht überall gleich dick, was vielleicht mit dem sehr fortgeschrittenen Zustand des Follikels resp. Eies (man achte auf das

Textfigur V.

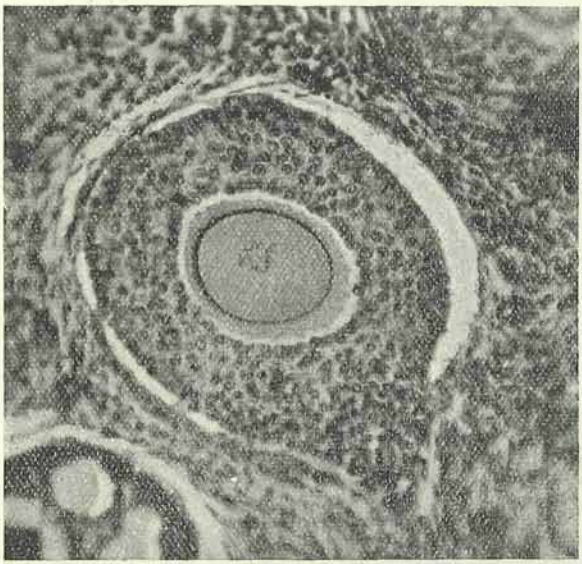

Ein Follikel mit ziemlich dicker Zona pellucida, deren innerste Schichte durch Eisenhämatoxylin intensiv geschwärzt ist. Zackiger Außenkontur der Zona. Gibbon. Vergr. 240 ×.

oberflächlich gelagerte, knittrig konturierte Keimbläschen, das möglicherweise sich zur Richtungsspindel umzuwandeln im Begriffe steht) und mit einem damit einhergehenden Erweichungszustand ihrer Substanz erklärt werden kann. Die innerste Schichte der Zona erscheint von etwas dichterer Beschaffenheit, wenigstens wird daselbst der Eisenhämotoxylinlack zäher festgehalten (vgl. Textfig. V und Tafelfig. 8). In vielen Fällen konnte man zarte radiäre Streifen, deutliche Fortsetzungen der umgebenden Granulosazellen, die Zona senkrecht durchdringen sehen, ein Verhalten, für dessen Darstellung indes die hier angewandte Vergrößerung nicht ausreichend ist.

download unter www.biologiezentrum.at

Im Zusammenhange mit den später zu schildernden Bildern scheint es mir am Platze, die Frage aufzuwerfen, ob wir in der außerordentlichen Dicke der Zona eine spezifische Eigentümlichkeit des Gibbons zu erblicken haben oder ob sie eine Abweichung von der Norm bedeute. Ich stehe nicht an, die letztere Möglichkeit zuzugeben, zumal ich zeigen werde, daß ich als den wesentlichen Punkt in den hier vorliegenden abnormen Prozessen eine gesteigerte Bildung von Zonasubstanz betrachte. Ich schließe es also nicht aus, daß wir bereits hier an den als normal bezeichneten Elementen

Textfigur VI.

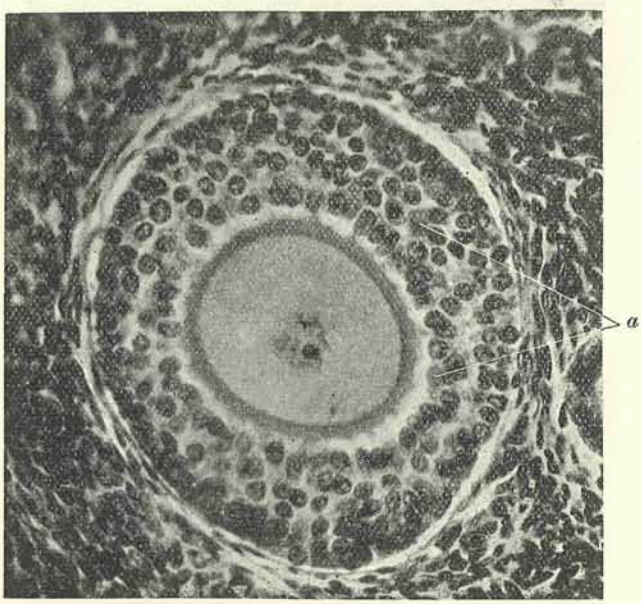

Ein junger Follikel mit zwei CALL-EXNERschen Körpern *(a)*, beide etwa von der Größe eines Granulosakernes. Zackiger Außenkontur der Zona. Gibbon. Vergr. 410×.

eine Spur jener allgemeinen Störung anzunehmen hätten. Jedenfalls müssen wir es als vorläufiges Ergebnis festhalten, daß hier eine im Vergleiche zu anderen Ovarien stärkere Neigung zur Bildung von Zonasubstanz vorherrscht.

In der Granulosa zahlreicher Follikel (ich glaube bei genauer Durchforschung der Serie hätte keiner sich als frei davon erwiesen) fanden sich nun in wechselnder Zahl und Größe vacuoläre Einschlüsse mit einem Inhalte, der vom Liquor folliculi färberisch und morphologisch deutlich abstach. Wir müssen sie wohl unter die

download unter www.biologiezentrum.at

Gruppe der CALL-EXNERschen Körperchen aufnehmen. In den normalen Follikeln überschritten sie eine gewisse Maximalgröße nicht. Von dem Umfang einer einzigen Granulosazelle (Textfig. VI bei *a*, VII, Tafelfig. 8) bis zu etwa dem 5- bis 10fachen Durchmesser einer solchen gab es alle Übergänge. Gelegentlich, vor allem dann, wenn keine Schrumpfung eingetreten war, markierte sich deutlich ein Kranz von radiär gestellten Granulosazellen um das Körperchen. (Tafelfig. 8.) Die geschrumpften Gebilde dieser Art zeigten oft gegen das Granulosaepithel deutlich zackig ausgezogene Konturen.

Textfigur VII.

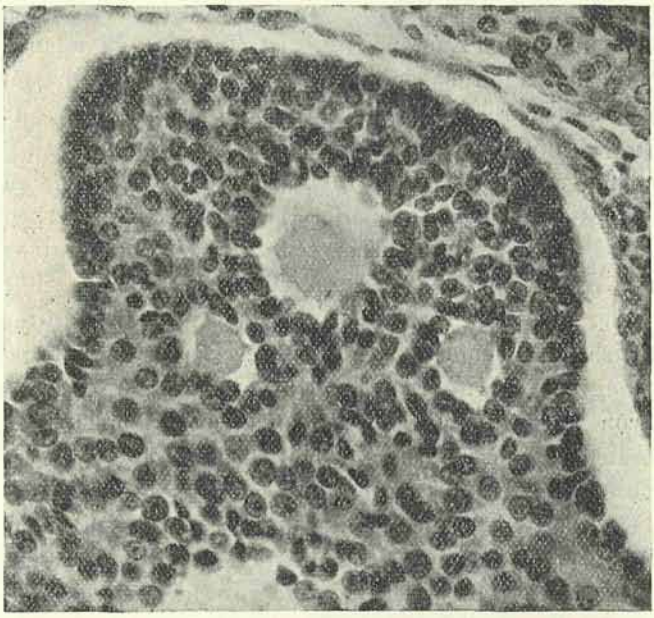

Ein lappenförmiger Fortsatz eines größeren GRAAFschen Follikels mit drei kleinen, etwas geschrumpften CALL-EXNERschen Körpern. Gibbon. Vergr. 470 ×.

In Färbbarkeit und optischer Beschaffenheit stimmte die Substanz der Körperchen mit der der Zona pellucida anscheinend vollkommen überein. In Eisenhämatoxylinpräparaten erschienen sie licht, mit Orange färbten sie sich intensiv, während der Liquor ein tiefschwarzes Gerinnsel von ziemlich grob-balkigem Bau darstellte (vgl. Tafelfig. 14, wo in den beiden oberen Ecken Liquor vorhanden ist). Solche CALL-EXNERsche Körperchen fanden sich oft auch in unmittelbarer Nachbarschaft der Zona, höchstens durch eine geringe Schrumpfungslücke von derselben getrennt (Textfig. VI).

download unter www.biologiezentrum.at

Wie man gemerkt haben wird, bestrebe ich mich hier schon, die stoffliche Identität von Zona pellucida und CALL-EXNERschen Körperchen darzutun, die folgenden Befunde werden dieser Ansicht starke und kaum zu widerlegende Stützen gewähren. Ich will zu diesem Zwecke jene Reihe von Zuständen schildern, der ich oben Erwähnung getan habe.

Die Tafelfigur 1 stellt einen noch jugendlichen Follikel dar, dessen Granulosa bereits mehrschichtig geworden ist. Das Ei liegt exzentrisch und zeigt in Größe und Bau noch vollkommen den Charakter des Eies im Primärfollikel (wir wollen hiefür den Ausdruck Primordialzustand verwenden). Das Zentrum des Follikels nimmt ein CALL-EXNERscher Körper von ansehnlicher Größe ein. Fig. 2 zeigt einen ähnlichen Zustand, nur ist hier das Ei ausnahmsweise zweikernig und auffallenderweise, ähnlich wie im Primärfollikel, von einer besonderen Schichte flacher Zellen umgeben, die gegen die übrige Granulosa ziemlich scharf abgesetzt ist. In dem hier unregelmäßiger gestalteten CALL-EXNERschen Körper sind Andeutungen eines intensiver färbbaren Balkenwerkes zu erkennen. In Figur 3 ist der Einschlußkörper sehr groß und enthält eine Anzahl mit Kernfarbstoffen stärker oder schwächer tingierbarer Kugeln oder Tropfen. Das Ei ist peripheriewärts verdrängt und befindet sich im Primordialzustand. Der Schnitt der Figur 4 enthält einen größeren, im Innern leicht balkig struierten Einschlußkörper von unregelmäßiger Form, in einem besonderen Hohlraum einen zweiten, kleineren, beide durch Schrumpfung etwas verkleinert und deformiert, als unscheinbaren Appendix des ganzen Gebildes endlich ein hier wiederum zweikerniges Ei, das gegen die Theca hin nur von einer Schichte flacher Zellen umhüllt ist. In Figur 5 weist der rechte, größere Follikel vier verschieden große Einschlußkörper auf, die einander teilweise berühren und von denen der größte zahlreiche färbbare Körner oder Tropfen enthält und das an der Peripherie liegende, nach außen sogar vom Epithelüberzug entblößte, primordial beschaffene Ei um ein Vielfaches an Volum übertrifft. Endlich sind Figur 6 und 7 zwei Schnitte durch einen und denselben Follikel, der einen riesigen Einschlußkörper von netzig-balkigem Bau mit eingeschlossenen färbbaren Tropfen und außerdem ganz peripher wiederum ein Primordialei enthielt. Der CALL-EXNERsche Körper erinnert in seinem Bau sehr stark an den von H. RABL in seiner Figur 10 abgebildeten.

Die hier angeführten Beispiele sind eine kleine Auswahl aus einer ansehnlichen Anzahl ähnlicher Fälle und lassen sich in ihrem

download unter www.biologiezentrum.at

Wesen folgendermaßen definieren: In gewissen jungen Follikeln ist ein abnormer Entwicklungsprozeß eingetreten, indem eine Substanz in Form von rundlichen Massen abgeschieden wurde, die allmählich den meisten Raum für sich beanspruchen. Das Ei blieb im Wachstum zurück, wurde nach der Peripherie verdrängt, die Bildung einer Zona pellucida unterblieb vollkommen. Die abgeschiedene Substanz erscheint, zumal im Anfangsstadium, identisch mit der der CALL-EXNERschen Körper der großen, normalen Follikel, sie gewinnt im Verlaufe der Massenzunahme gelegentlich eine balkige Beschaffenheit, ein Vorgang, der von anderen Autoren an den CALL-EXNERschen Körperchen in gleicher Weise beobachtet wurde, z. B. von H. RABL, LIMON u. a. Ich glaube diese Körper bestimmt als Abscheidungsprodukte der Follikelzellen ansehen zu dürfen. Der Manchem vielleicht nahe liegenden Annahme, sie auf degenerierte Eier (Nährzellen NAGEL, Nebeneier SCHOTTLAENDER) zurückzuführen, kann ich keinerlei Wahrscheinlichkeit zubilligen. Denn einerseits habe ich trotz eifrigen Suchens in dem ganzen Ovarium niemals einen mehreiigen Follikel gefunden, andrerseits fand ich in den hier geschilderten Gebilden regelmäßig außer den Einschlußkörpern ein Ei, wenn ich es auch oft erst durch Verfolgung der Schnittserie (wie in Figur 6 und 7) nachweisen konnte. Selbst der auffallende Umstand, daß in dem Ovarium eine besonders große Zahl von zwei- und selbst dreikernigen Eiern sich fand, kann mich nicht veranlassen, an eine nachträgliche Teilung eines solchen Eies in zwei oder mehrere zu denken, die von einer Degeneration derselben bis auf eines gefolgt wäre. Denn es wäre doch ein merkwürdiger Zufall, wenn gerade in diesen atypischen Follikeln Mehreiigkeit auftreten sollte, während sie in normalen nicht beobachtet wird. Auch zeigen ja meine Bilder, daß oft genug bei Anwesenheit von mehrkernigen Eiern (Figur 2 und 4) ein oder mehrere CALL-EXNERsche Körper vorhanden sein können.[1]) Auch müßte es als zumindest sehr auffallend bezeichnet werden, wenn ein zugrundegehendes „Nebenei" den mehrfachen Durchmesser des im gleichen Follikel liegenden Eies erreichte; man müßte in diesem Falle eine reichliche Zufuhr von Substanz aus der Umgebung annehmen.

---

[1]) Näher auf die intensiv betriebene Diskussion über die Frage der mehreiigen Follikel und mehrkernigen Eier einzugehen (STOECKEL, H. RABL, v. SCHUMACHER und SCHWARZ, HONORÉ, SCHOTTLAENDER etc.) verbietet mir meine mangelnde Erfahrung. Ich will von meinen Befunden hier nur folgendes anführen: Ich fand eine große Zahl zweikerniger, gelegentlich auch drei- und vierkerniger Eier, und zwar in Primärfollikeln.

download unter www.biologiezentrum.at

Endlich müßten ja gerade die Anfangsstadien Spuren des Eicharakters zeigen (z. B. Fig. 1), doch ist gerade hier die größte Übereinstimmung mit den sicher nicht auf degenerierte Eier beziehbaren Einschlußkörpern der großen Follikel zu erkennen. Noch weniger ist es zulässig, die allerkleinsten Körper von der Größe nur eines Granulosakernes auf ein ehemaliges Ei zu beziehen. Daß trotzdem, und zwar gerade in den späteren Stadien und in den größten CALL-EXNERschen Körpern (Figur 3, 5, 6) eine Beteiligung von Zellen wahrscheinlich ist, kommt erst sekundär in Betracht und ergibt sich aus folgendem: Ich habe auf das Vorkommen von färbbaren Tropfen bereits aufmerksam gemacht. Diese deuten ziemlich scharf auf karyolytische Vorgänge hin. Welches sind die Zellen, die da zugrunde gehen? Ich glaube, daß bei dem Wachstum der CALL-EXNERschen Körper oft die zwei benachbarte Körper trennende Granulosascheidewand dehisziert und die Zellen, sei es nun unter Verschmelzung der benachbarten Körperchen oder ohne eine solche in deren Substanz hineingeraten und hier degenerativ zugrunde gehen. Auch könnten ja an der Peripherie der Körper einzelne Granulosazellen ebenso in deren Substanz hineinsinken, wie dies beim Liquor folliculi geschieht.

In den vorstehend aufgeführten Fällen sahen wir die Bildung der „CALL-EXNERschen Substanz" unabhängig vom Ei in der Granulosa sich abspielen. Ich erinnere nunmehr daran, daß ich oben die stoffliche Identität der CALL-EXNERschen Körper mit der Zona pellucida behauptete und einen weiteren Beweis dafür in Aussicht stellte. Er folgt hier:

Ich konnte nämlich eine Reihe feststellen, in welcher die Abscheidung der fraglichen Substanz rings um die Eizelle

---

Zwei halbkugelförmig gestaltete Eizellen mit deutlicher Trennungslinie in einem Primärfollikel fand ich nur selten. In älteren Follikeln vermißte ich stets sowohl eine Mehrzahl von Eiern, als eine Mehrzahl von Keimbläschen in einem Ei. Das älteste Ei mit zwei Kernen fand ich in einem Follikel mit bereits zylindrischer Granulosa, die stellenweise zweischichtig zu werden begann. Manchmal schien es mir, als ob zwei solcher in einem Ei vorhandener Kerne hantelförmig verbunden wären, also auf Amitose schließen ließen, doch will ich mit Rücksicht auf den zwischen anderen, erfahreneren Autoren hierüber stattgefundenen Meinungsaustausch mich einer strikten Aussage enthalten. Über das Verschwinden der Mehrkernigkeit in älteren Follikeln kann ich nichts sagen, doch muß man bedenken, daß die älteren Follikel weniger zahlreich sind, daher auch zweikernige Eier in ihnen viel seltener sein müssen, als in den Primärfollikeln und solche vereinzelte Fälle sich leicht der Beobachtung entziehen können. Ein Zugrundegehen von Eizellen, etwa im Sinne von SCHOTTLAENDERS „Nebeneiern", kann ich hier nicht zugeben.

©Akademie d. Wissenschaften Wien; download unter www.biologiezentrum.at

(daneben aber auch, obwohl in geringerem Maßstabe, in der Granulosa abseits vom Ei) stattfand, offenbar, wie der Augenschein lehrt, im Anschluß an eine bereits vorhandene Zona. Dem entspricht auch der Umstand, daß dieser Prozeß sich nicht, wie in der früheren Reihe, an ganz jugendlichen, sondern bereits in größeren, also weiter entwickelten Follikeln abspielte, in welchen auch das Ei bereits über das Primordialstadium hinaus war.

In Figur 9 sehen wir einen Follikel, dessen Ei schon ansehnlich groß und von einer Hülle umgeben ist, die auf Grund von Form und Färbbarkeit nichts anderes sein kann, als eine exzessiv entwickelte Zona. Sogar einzelne Plasmafäden scheinen hier noch die Intercellularbrücken zwischen Ei und Granulosa zu repräsentieren. Außerdem befindet sich abseits ein kleiner selbständiger Call-Exnerscher Körper, dessen stoffliche Übereinstimmung mit der Zona unter solchen Verhältnissen besonders einleuchten mußte. Auch Figur 11 zeigt ein ähnliches Bild, ja die Übereinstimmung mit einer Zona pellucida normaler Eier ist hier noch größer, trotzdem hier nach links hin ein Auswuchs erscheint, der uns einigermaßen an den in Textfigur VI sichtbaren, von der Zona aber noch getrennten Call-Exnerschen Körper erinnert, indem er einen mit der verdickten Zona sei es von Anbeginn oder erst während des weiteren Wachstums verschmolzenen Call-Exnerschen Körper darstellen könnte.

Figur 13 zeigt uns einen in der Gestalt etwas abweichenden Follikel (Einschnürung in der Mitte), der jedenfalls auch in dieselbe Kategorie gehört. Die mächtig und in bezug auf das Ei stark exzentrisch entwickelte Zonamasse ist rechts oben mit einem kleinen Auswuchs versehen, dem wir wohl dieselbe Deutung geben dürfen wie in Figur 11. Links nahe am Ei ist ein selbständiger Call-Exnerscher Körper zwischen den Granulosazellen eingeschlossen. Das Ei zeigt bemerkenswerte Abweichungen von der Norm. Es ist unregelmäßig gestaltet, das Plasma stärker färbbar, der Kern klein, wie geschrumpft. Man gewinnt unfehlbar den Eindruck einer Schädigung des Eies, vielleicht durch Herabsetzung seines Stoffwechsels infolge der mächtigen Anhäufung von Zonasubstanz. Man könnte an eine Behinderung des Saftstromes überhaupt oder an eine infolge starker Dehnung erfolgte Zerreißung der Plasmabrücken zwischen Ei und Granulosazellen denken und dieselben für die Stoffwechselstörung verantwortlich machen. In die gleiche Kategorie, wie das letzterwähnte Bild, gehört sicher auch Figur 12. Das oben in der großen Zonamasse liegende Ei ist im gleichen Sinne,

download unter www.biologiezentrum.at

nur noch weiter verändert als das in Figur 13, außerdem sind ein paar Granulosazellen gleich ihm in der Masse eingeschlossen. Ich verweise übrigens bei dieser Gelegenheit noch auf den kleineren, linken Follikel der Tafelfigur 5, in welchem ebenfalls in der hier schon merklich verbreiteten Zona nach unten vom Ei zwei Granulosakerne eingeschlossen erscheinen. Diese zwei Kerne könnten übrigens sowohl mit Rücksicht auf ihre Lage, als auf das Entwicklungsstadium des Follikels mit den oben beschriebenen „subzonalen Kernen" des Orangs verglichen werden.

Die hier vorliegenden Bilder der Eidegeneration erinnern übrigens sehr stark an die Abbildungen des gleichen Vorganges (ohne Beteiligung der Zona), die Ragnotti in seinen Figuren 1, 2 und 3 gegeben hat, die er aber als nicht zur Gruppe der „Corpi di Call ed Exner veri e propri" rechnen will.

Einen mäßig weit fortgeschrittenen Grad der degenerativen Veränderung des Eies (wohl ein Initialstadium) erblicken wir in Figur 10. Das Ei ist noch kugelrund, der Kern hat Keimbläschencharakter, im Plasma jedoch liegen bereits färbbare chromatoide Körperchen, die auf eine degenerative, mit Abstoßung verbundene Veränderung des Chromatins schließen lassen, eine mächtig und ungleichmäßig verbreiterte Zona umschließt das Ei, links liegt ein isolierter Call-Exnerscher Körper in der hier dickeren Granulosa.

Nochmals sei hier nach Schilderung aller der mir wesentlich erscheinenden Bilder die Tatsache betont, daß von degenerativen Veränderungen in der Granulosa, vergleichbar etwa denen bei der Follikelatresie, in all den Fällen nicht die geringste Spur zu bemerken war.

Ich schreite zur Zusammenfassung meiner Resultate über die Call-Exnerschen Körper.

Unbestreitbar ist, daß die von mir beschriebenen kleinen Körper in normalen und abnormen Fällen, die ich als Call-Exnersche Körper bezeichne, einen intercellulären Ursprung haben. Ich befinde mich bezüglich dieses Punktes in Übereinstimmung mit Honoré, Limon, Regaud und Debreuil. Dafür, daß der Ausgangspunkt Zellen irgendwelcher Art wären, ließ sich kein Anhalt gewinnen. In gewissen abnorm beschaffenen Follikeln erfährt die Substanz der Call-Exnerschen Gebilde eine ganz außerordentliche Vermehrung, so daß Körper von einer die Eier vielfach übertreffenden Größe resultieren. Diese Körper entstehen auf zweierlei Art, entweder aus vom Ei isolierten Ansammlungen von entsprechender Substanz, oder aus der stark an Masse zunehmenden Zona. Die

©Akademie d. Wissenschaften Wien; download unter www.biologiezentrum.at

Disposition zu letzterem Prozeß mußten wir schon in der normalerweise (?) außerordentlich dicken Zone des Eies erblicken. Dabei kann es auch zu Verschmelzungen der hyperplastischen Zona mit isoliert aufgetretenen CALL-EXNERschen Körperchen kommen, oder zu Fortsatzbildungen der Zona, die im Effekt einem solchen Vorgang gleich erscheinen. Selbstverständlich müssen auch Verschmelzungen von gewöhnlichen CALL-EXNERschen Körperchen angenommen werden. Endlich kann es in den so entstandenen Substanzanhäufungen zum Zerfall von darin eingeschlossenen Zellen kommen (Eizellen und Granulosazellen).

Die stoffliche Identität aller dieser Gebilde (normale Zona, hyperplastische Zona, kleine und große CALL-EXNERsche Körperchen) kann aus histologisch-topographischen sowie aus tinktoriellen und physikalischen Gründen nicht bezweifelt werden.

So komme ich zu einem Resultate, das in mancher Hinsicht als ein Kompromiß zwischen bisher vorliegenden und sehr differenten Anschauungen angesehen werden kann: Den ersten Anstoß zur Bildung der CALL-EXNERschen Körper gibt eine intercelluläre Abscheidung der Granulosazellen (HONORÉ, LIMON, REGAUD und DUBREUIL). Dieser Vorgang ist das Wesentliche und Grundlegende, ohne ihn kann ich für mein Objekt keine weiteren Veränderungen geschehen lassen. Die Beteiligung von Follikelzellen die ja von vielen Autoren als das Wesentliche betrachtet wird (FLEMMING, SCHOTTLAENDER, ALEXENKO, LEVI, H. RABL, v. EBNER, RUSSO, RAGNOTTI) kann sich sekundär hinzugesellen, fehlt aber meist ganz. Das Gleiche gilt von der Degeneration von Eiern (NAGEL, SCHOTTLAENDER, in gewissem Sinne auch RAGNOTTI).

Noch sei bezüglich der stofflichen Beschaffenheit folgender Erörterung Platz gewärt:

Ein dem meinen ähnlicher Standpunkt findet sich schon in deutlicher Weise in der Arbeit von REGAUD und DUBREUIL vertreten und ist in weniger ausführlicher und allgemeiner Form schon in der früheren Literatur über Entstehung der Zona pellucida und des Liquor folliculi begründet, nämlich die Annahme der gemeinsamen Abstammung der Zona, des Liquor, der CALL-EXNERschen Körper und der Interzellularsubstanz der Granulosazellen von diesen letzteren Elementen. REGAUD und DUBREUIL betonen schon gewisse chemische und färberische Verschiedenheiten zwischen den einzelnen Bildungen; ich bin damit vollkommen einverstanden, will aber die Unterschiede, vor allem mit Rücksicht auf manche Angaben der früheren Literatur, noch schärfer fassen. Zwischen der Zona

download unter www.biologiezentrum.at

und den CALL-EXNERschen Körpern (wenigstens den von mir beim Gibbon beobachteten) kann ich in keinem Stadium der Entwicklung irgend eine stoffliche Differenz feststellen. Es drängt mich zu der Vorstellung, daß der Anstoß zur Entwicklung der CALL-EXNERschen Körper von einem Reizzustand der Follikelzellen an gewissen Stellen ausgeht, der jenem ähnlich oder gleich ist, der die Zellen an der Eioberfläche zur Ausscheidung der Zona veranlaßt; ein solcher Zustand kann um so eher eintreten, je größer die Disposition zur Entwicklung größerer Zonamassen ist (wie z. B. im vorliegenden Falle). Es ist kaum nötig, darauf hinzuweisen, daß das Auftreten einer mit der Zona identischen Substanz abseits vom Ei in der Granulosa auch ein neues wichtiges Beweisstück zugunsten des follikulären Ursprunges der Zona darstellt.

Von der Substanz des Liquor folliculi ist die der Zona und der CALL-EXNERschen Körper stets scharf unterscheidbar. Der Liquor bildet in den Präparaten ein netzig-granuläres Gerinnsel von starker Färbbarkeit (Eisenhämatoxylin!) (vgl. Fig. 14), während letztere Substanz stets ein homogenes Aussehen und durchaus anderes Färbeverhalten zeigt. Die netzige Stuktur, die in größeren CALL-EXNERschen Körpern gelegentlich auftritt, und die auch in der früheren Literatur mehrfach erwähnt wird (Tafelfigur 6), hat mit dem Bau des Liquorgerinnsels keinerlei Ähnlichkeit oder Beziehung. Ich betone dies deshalb, um den Gegensatz gegen frühere Äußerungen (zuerst bei FLEMMING), wonach die CALL-EXNERschen Körper später im Liquor aufgehen können, zu kennzeichnen.

Auch von der eigentümlichen, zwischen den Granulosazellen auftretenden, Netze und Balken bildenden Substanz, welche bei RUSSO, REGAUD und DUBREUIL eine ausführliche Darstellung findet, unterscheidet sich die unsere in scharfer Weise. Jene Interzellularsubstanz färbt sich wie der Liquor mit Eisenhämatoxylin intensiv schwarz (Fig. 14); ein Übergang oder Zusammenhang der Zona und der CALL-EXNERschen Körper einerseits und dieses Balkenwerkes andrerseits konnte nicht nachgewiesen werden.

So komme ich dazu, den Granulosazellen, in Übereinstimmung mit REGAUD und DUBREUIL, die Fähigkeit zur Erzeugung sehr verschiedener Substanzen zuzuschreiben, wobei ich gegenüber jenen Autoren nur drei Sorten annehme: 1. Zona und CALL-EXNERsche Körperchen. 2. Liquor. 3. Interzellularsubstanz.

Über die Ursachen der wenigstens für gewöhnlich so regelmäßigen Lokalisation und Menge der verschiedenen Abscheidungen kann man natürlich nur ganz allgemeine Aussagen machen:

download unter www.biologiezentrum.at

Die Anwesenheit des Eies bewirkt die Abscheidung der Zonasubstanz um dasselbe. Die Bildung der CALL-EXNERschen Körper infolge eines analogen Reizzustandes der Follikelzellen an vom Ei entfernter Stelle bleibt zu erklären.

Die Interzellularsubstanz entsteht für gewöhnlich zwischen den massig angeordneten Granulosazellen allenthalben.

Der Liquor, als eine dünner flüssige Masse, ist anderen Einflüssen (Schwere. Oberflächenspannung etc.) mehr ausgesetzt und es könnte damit seine Anhäufung und Zusammenziehung an einer oder wenigen Stellen begreiflich gemacht werden. Vielleicht nimmt er auch, wie die Interzellularsubstanz, von allen Follikelzellen gleichmäßig den Ursprung und es erfolgt seine Ansammlung in einheitlichen Massen bloß infolge seines Aggregatzustandes. Das Vorkommen accessorischer Liquorhöhlen spricht nicht gegen diese Erklärung. Eine wesentliche Beteiligung abgelöster und sich verflüssigender Granulosazellen an der Bildung des Liquor möchte ich mit anderen Autoren ausschließen.

Literaturverzeichnis.

ALEXENKO N., Contribution à l'histologie normale et pathologique des ovaires de la femme. Annales de gynécologie, Vol. XXXV, 1891.

BISCHOFF TH. W., Entwicklungsgeschichte der Säugetiere und des Menschen. Leipzig 1842.

— Entwicklung des Kaninchenei es. Braunschweig 1842.

BERNHARDT A., Symbolae ad ovi mammalium historiam ante praegnationem. Vratislaviae 1834.

CALL E. L. und EXNER S., Zur Kenntnis des GRAAFschen Follikels und des Corpus luteum beim Kaninchen. Sitz.-Ber. d. kais. Akad. d. Wissensch. Wien, Math.-naturw. Kl., Bd. LXXI, III. Abt., 1875.

DUBREUIL G. et REGAUD CL., Sur les productions exoplastiques des cellules folliculeuses de l'ovaire chez la lapine. Verh. d. Anat. Gesellsch., XXII. Vers. zu Berlin, 1908.

v. EBNER V., Über das Verhalten der Zona pellucida zum Ei. Anatom. Anzeiger, Bd. XVIII, 1900.

— III. Band von A. KOELLIKERS Handbuch der Gewebelehre des Menschen. Leipzig 1902.

FLEMMING W., Über die Regeneration verschiedener Epithelien durch mitotische Zellteilung. Arch. f. mikr. Anat., Bd. XXIV, 1885.

HONORÉ CH., Recherches sur l'ovaire du lapin. I. Notes sur les corps de CALL et EXNER et la formation du liquor folliculi. Arch. de Biol., T. XVI, 1899.

— Recherches sur l'ovaire du lapin. III. Note sur les follicules de GRAAF à plusieurs ovules. Arch. d. Biol., T. XVII, 1900.

download unter www.biologiezentrum.at

Janosik J., Zur Histologie des Ovariums. Sitz.-Ber. d. kais. Akad. d. Wissensch. Wien, Math.-naturw. Kl., Bd. XCV und XCVI, 1887.

Levi G., Dei corpi di Call ed Exner. Monit. zool. Ital., Anno XIII, 1902.

— Sui corpi di Call ed Exner. Rendiconti delle adunanze dell'Accademia medico-fisica Fiorentina. Lo sperimentale, Anno LVI, 1902.

Limon M., Note sur les vacuoles de la granulosa des follicules de Graaf. Bibliographie anat., T. X, 1902.

Lindgren Hj., Über das Vorhandensein von wirklichen Porenkanälen in der Zona pellucida des Säugetiereies und über die von Zeit zu Zeit stattfindende Einwanderung von Granulosazellen in das Ei. Arch. f. Anat. u. Physiol., Anat. Abt. 1877.

Nagel W., Das menschliche Ei. Arch. f. mikr. Anat., Bd. XXXI, 1888.

— Die weiblichen Geschlechtsorgane. In: Handbuch der Anatomie des Menschen, herausgeg. von K. v. Bardeleben, VII. Bd, II. Teil, I. Abt., Jena 1896.

Petitpierre L., Über das Eindringen von Granulosazellen durch die Zona pellucida menschlicher Eier. Dissertation, Bern 1890.

Pflüger E., Über die Eierstöcke der Säugetiere und des Menschen. Leipzig 1863.

Rabl H., Beitrag zur Histologie des Eierstocks des Menschen und der Säugetiere, nebst Bemerkungen über die Bildung von Hyalin und Pigment. Anat. Hefte, Bd. XI, 1898.

— Mehrkernige Eizellen und mehreiige Follikel. Arch. f. mikr. Anat., Bd. LIV, 1899.

Ragnotti G., Contributo all'istologia dell'ovaja dei mammiferi. L'origine e il significato dei corpi di Call ed Exner. Annali della Facoltà di Medicina dell'Università di Perugia, Vol. II, Ser. III, 1902.

Regaud Cl. et Dubreuil G., La constitution de la zone pellucide et les relations de l'épithelium folliculaire avec l'ovule dans l'ovaire de la lapine. Comptes rendus de l'association des anatomistes, VIIe Session. Genève 1905.

Retzius G., Zur Kenntnis vom Bau des Eierstockseies und des Graafschen Follikels. In: Hygiea, Festband 1889.

— Die Interzellularbrücken des Eierstockseies und der Follikelzellen, sowie über die Entwicklung der Zona pellucida. Verhandl. d. anatom. Gesellsch., III. Vers. zu Berlin, 1889.

Russo A., Prime ricerche dirette a determinare la permeabilità e la struttura istochimica della zona pellucida nei mammiferi. Nota in Boll. Acc. Gioenia di Sc. nat., Catania 1906.

— Modificazioni sperimentali dell'elemento epiteliale dell'ovaja dei mammiferi. Memoria in Atti R. Acc. dei Lincei, Roma 1907.

— Su l'origine e su la funzione dell'apparato mitocondriale nelle cellule sessuali dei mammiferi. Nota in Boll. Acc. Gioenia di Sc. nat., Catania 1908.

— Per la costituzione della zona pellucida e la formazione del liquido follicolare dell'uovo dei mammiferi. Anatom. Anzeiger, Bd. XXXIII, 1908.

Schottlaender J., Beiträge zur Kenntnis der Follikelatresie nebst einigen Bemerkungen über die unveränderten Follikel in den Eierstöcken der Säugetiere. Arch. f. mikr. Anat., Bd. XXXVII, 1891.

— Über den Graafschen Follikel, seine Entstehung beim Menschen und seine Schicksale bei Mensch und Säugetieren. Arch. f. mikr. Anat., Bd. XLI, 1893.

— Über mehreiige Follikel und mehrkernige Eizellen. Monatsschr. f. Geburtsh. u. Gynaekol., Bd. XXI, 1905.

v. Schumacher S. und Schwarz C., Mehrkernige Eizellen und mehreiige Follikel. Anatom. Anzeiger, Bd. XVIII, 1900.

www.biologiezentrum.at

Stoeckel W., Über Teilungsvorgänge in Primordialeiern einer Erwachsenen. Arch. f. mikr. Anat., Bd. LIII, 1899.

Virchow H., Durchtreten von Granulosazellen durch die Zona pellucida des Säugetiereies. Arch. f. mikr. Anat., Bd. XXIV, 1885.

Wagener G. R., Bemerkungen über den Eierstock und den gelben Körper. Arch. f. Anat. u. Physiol., Anat. Abt., 1879.

Wagner R., Beiträge zur Geschichte der Zeugung und Entwicklung. Abh. d. math.-physik. Kl. d. kgl. bayr. Akad. d. Wissensch., München 1837.

Waldeyer W., Eierstock und Ei. Leipzig 1870.

— Die Geschlechtszellen. In: Handbuch der vergleichenden und experimentellen Entwicklungslehre der Wirbeltiere, herausgeg. von O. Hertwig, I. Bd., Jena 1901—1903.

Tafelerklärung.

Die Abbildungen auf der Tafel sind, wie die im Texte, durchwegs Mikrophotogramme. Fig. 1—15 beziehen sich sämtlich auf Hylobates.

Fig. 1. Junger Follikel mit drei bis fünf Zellen dicker Granulosa, das Ei im Primordialzustand, peripheriewärts verdrängt durch einen mit ihm etwa gleich großen Call-Exnerschen Körper; der letztere hat einen zackigen Kontur und ist ein wenig geschrumpft. Vergr. 470fach.

Fig. 2. Ein ähnlicher Follikel wie in Fig. 1, das Ei jedoch zweikernig und von einer Schicht flacher Zellen unmittelbar eingehüllt. Der Call-Exnersche Körper größer und von unregelmäßiger Gestalt. Vergr. 470fach.

Fig. 3. Ein ähnlicher Follikel, doch schon mit ansehnlich vergrößertem Call-Exnerschen Körper, in diesem eine Gruppe färbbarer Tropfen. Vergr. 470fach.

Fig. 4. Ein ähnlicher Follikel, doch mit zwei ziemlich stark geschrumpften Call-Exnerschen Körpern. Das Ei zweikernig und nebst einer einfachen Hülle flacher Zellen dem Follikel peripher anhängend. Vergr. 410fach.

Fig. 5. Links ein kleiner Follikel mit excentrisch stark verdickter Zona pellucida, die nebst dem Ei noch zwei Granulosakerne (subzonale Kerne?) einschließt. Rechts ein Follikel mit wenigstens vier Call-Exnerschen Körpern, einer davon sehr groß, und zahlreiche färbbare Tropfen enthaltend. Vergr. 250fach.

Fig. 6 und 7. Zwei Schnitte durch einen und denselben Follikel. Fig. 6 enthält einen großen Call-Exnerschen Körper von balkigem Bau, mit einzelnen färbbaren Tropfen; Fig. 7 zeigt das Ei. Vergr. 470fach.

Fig. 8. Ein weiter fortgeschrittener Follikel mit normalem Ei. Äußerer Kontur der Zona zackig, innere Schicht der Zona durch Eisenhämatoxylin gefärbt. Links vom Ei, der Follikeloberfläche näher, ein kleiner Call-Exnerscher Körper mit radiär herumgestellten Granulosazellen. Vergr. 215fach.

Fig. 9. Ein Follikel mit etwa zwei bis sieben Zellen dicker Granulosa. Die Zona mächtig und ungleichmäßig verdickt. Rechts unten, entsprechend der dicksten Stelle der Granulosa ein kleiner runder Call-Exnerscher Körper. Vom Ei gehen, besonders deutlich nach unten, einzelne zarte Streifen aus (Intercellularbrücken?). Vergr. 470fach.

Fig. 10. Ähnlich dem Follikel der Fig. 9, jedoch im Ei Andeutungen einer degenerativen Veränderung in Gestalt von chromatoiden Schollen im Plasma. Links ein kleiner Call-Exnerscher Körper. Vergr. 470fach.

download unter www.biologiezentrum.at

Fig. 11. Ähnliches Bild, doch die Zona nach links mit einem großen Fortsatz versehen, der vielleicht ein mit der Zona verschmolzener Call-Exnerscher Körper ist. Vergr. 400fach.

Fig. 12. Ein weiter fortgeschrittenes Stadium des Prozesses, der in Figg. 9, 10 und 11 geschildert ist. Sehr großer Call-Exnerscher Körper (= excessiv verbreitete Zona), darin excentrisch oben die degenerierte Eizelle, daneben eine Anzahl Granulosazellen. Zackiger Kontur des Call-Exnerschen Körpers. Vergr. 470fach.

Fig. 13. Ein eigentümlich eingeschnürter Follikel. Das Ei deformiert und in Degeneration begriffen, die Zona stark excentrisch entwickelt, nach rechts oben mit einem kleinen Call-Exnerschen Körper zusammenhängend. Links vom Ei ein selbständiger kleiner Call-Exnerscher Körper. Vergr. 340fach.

Fig. 14. Ei mit Umgebung aus einem großen Graafschen Follikel. Oben am Rande dunkel gefärbtes Liquorgerinnsel. Das Keimbläschen im Ei oberflächlich gelagert, von unregelmäßiger Gestalt, Zona ein wenig excentrisch verdickt. Zwischen den Granulosazellen sieht man die „Intercellularsubstanz" in Form von schwarzen Balken und Körnern. Vergr. 470fach.

Fig. 15. Ein anscheinend normales Ei zur Demonstration der Zonadicke. Zackiger Außenkontur der Zona. Vergr. 470fach.

Fig. 16 und 17. Junge Follikel vom Orang mit einschichtigem kubischem bis zylindrischem Epithel. In Fig. 16 rechts oben zwei subzonale Kerne, ihnen entsprechend eine Verdickung der Zona. Links unten eine starke Verdickung der Zona, einen dunklen Körper, wahrscheinlich einen Kern, enthaltend. In Fig. 17 rechts unten ein subzonaler Kern mit deutlichem Plasma und entsprechender Zonaverdickung. Vergr. 470fach.

Druck von Gottlieb Gistel & Cie., Wien, III., Münzgasse 6.

download unter www.biologiezentrum.at

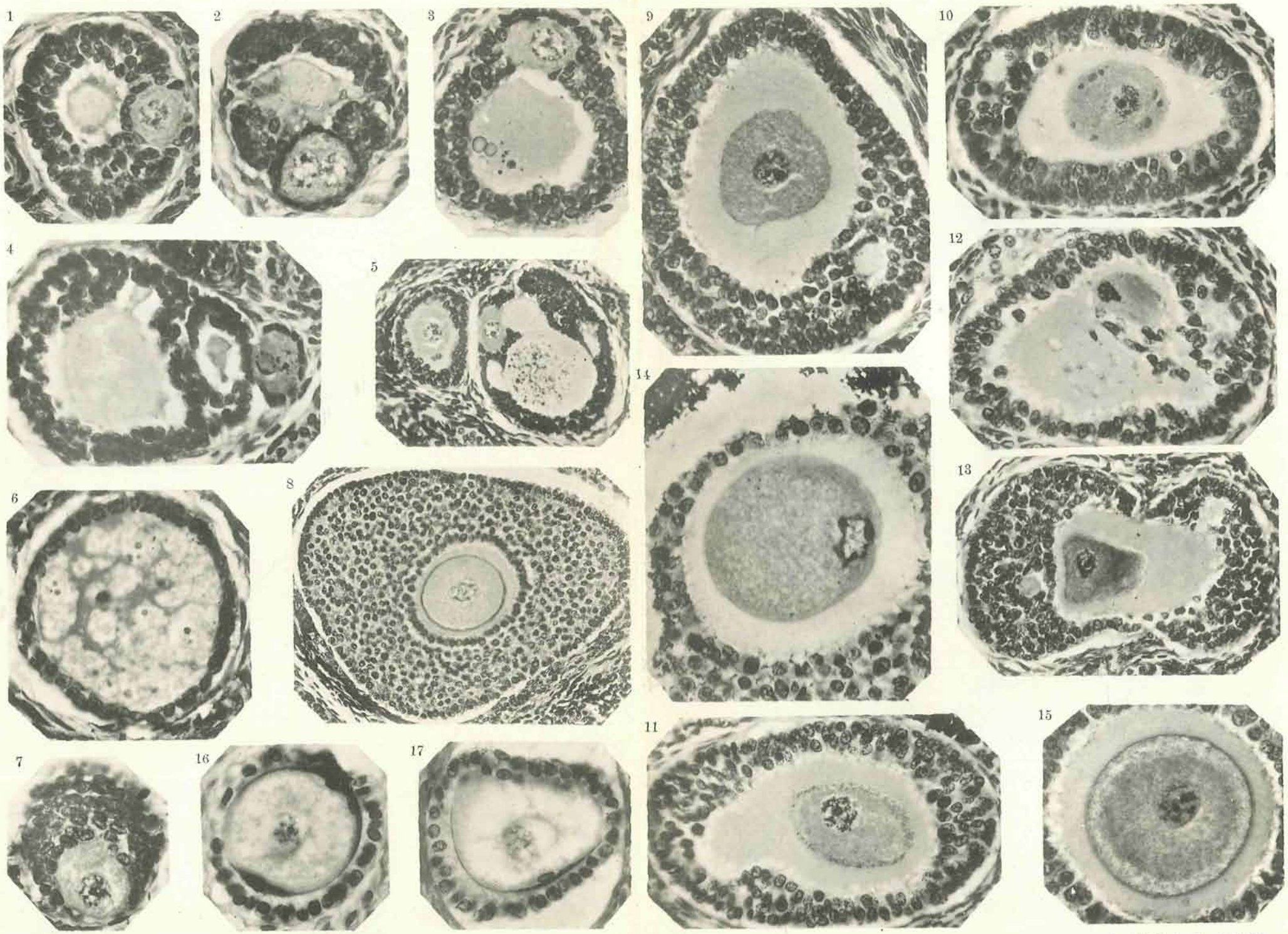

H. Joseph phot.

Lichtdruck v. Max Jaffé, Wien.

Alfred Hölder, k. u. k. Hof- und Universitäts-Buchhändler

download unter www.biologiezentrum.at

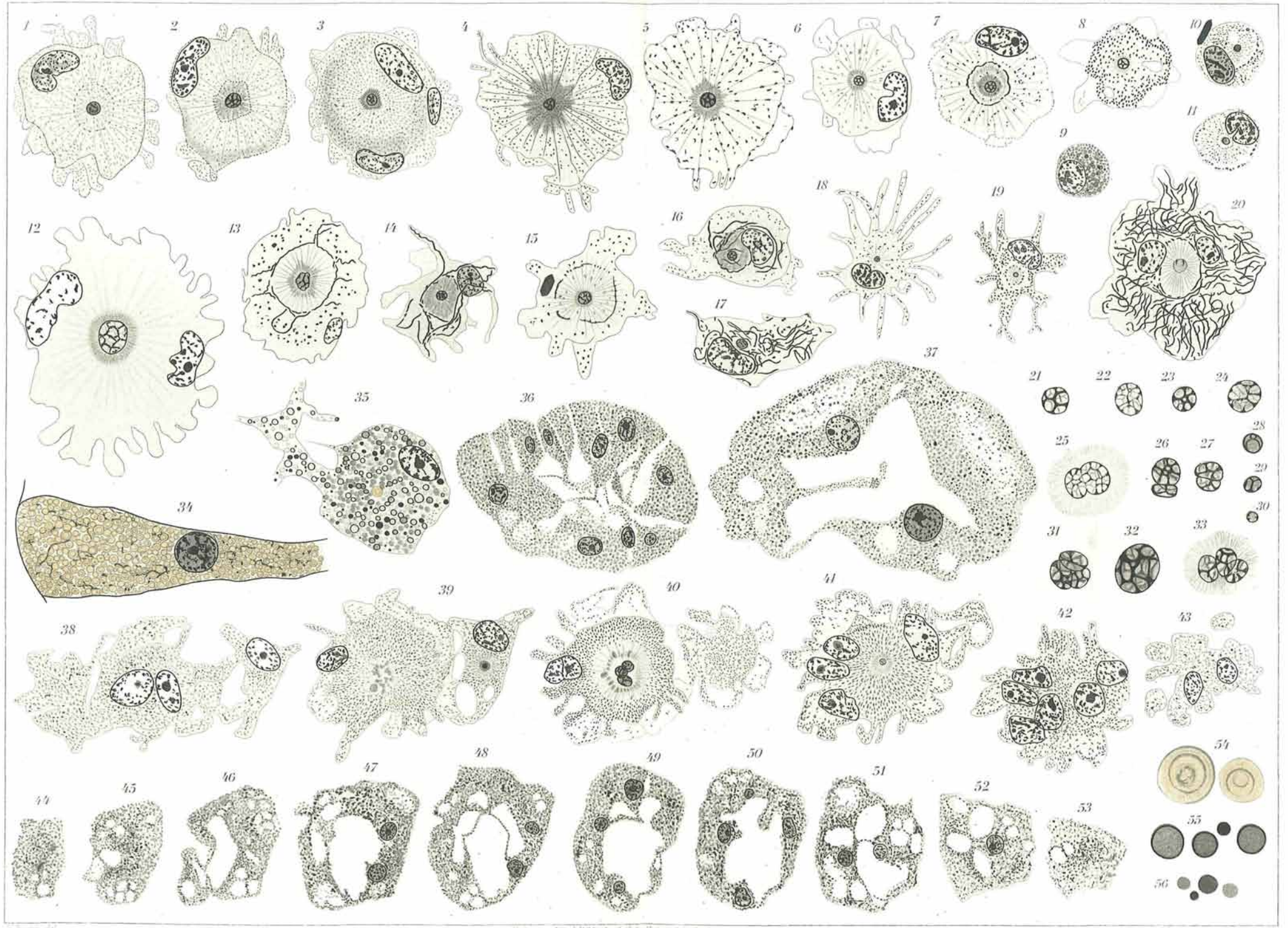

ZOBODAT - www.zobodat.at

Zoologisch-Botanische Datenbank/Zoological-Botanical Database

Digitale Literatur/Digital Literature

Zeitschrift/Journal: Arbeiten aus dem Zoologischen Institut der Universität Wien und der Zoologischen Station in Triest

Jahr/Year: 1910

Band/Volume: 18

Autor(en)/Author(s): Joseph Heinrich

Artikel/Article: Histologische Beobachtungen am Anthropoidenovarium. 83-112