download www.zobodat.at

Ein Fall eines total verkalkten Myoms.

Von Dr. Rudolf Limbacher.

(Röntgenphotogram siehe Abbildung 4.)

Der Fall bezieht sich auf eine 70-jährige Patientin, die ich mit ihrem, bis über den Nabel reichenden Myom zum erstenmale als Assistent der gewesenen Hebammenschule in Pressburg im Jahre 1902, in der Ambulanz dieses Institutes zu Gesichte bekam.

Die kinderlose Patientin klagte damals über eine seit Jahren bestehende Geschwulst im Bauche, die ihr wohl keine Schmerzen, aber starke Perioden verursachte. Sie kam gerade in der Zeit in unsere Ambulanz wo wir Versuche mit dem galvanischen Strom nach Apostoli machten und auch sie wurde wochenlang mit diesem, damals hochgepriesenen, konservativen Verfahren behandelt. Während diesem konnte aber weder eine wesentliche Verkleinerung des Myoms, noch eine Besserung der Menstrualblutungen beobachtet werden und wahrscheinlich infolge dieses Umstandes verschwand die Patientin aus der Ambulanz. Erst im Jahre 1929 erschien sie in meiner Privatordination mit Bauchbeschwerden, totaler Abmagerung, kachektischen Zuständen und einem Ascites. Der Tumor war etwas verkleinert, unter dem Nabel als steinharter, unbeweglicher Fremdkörper zu tasten.

Nachdem die Patientin über starkes Magendrücken klagte, bat sie mich — nachdem eine interne Behandlung des Ascites ohne Erfolg war, — die Bauchflüssigkeit abzuzapfen und drang darauf, ihr gleichzeitig die Geschwulst zu entfernen. Dieser Wunsch konnte ihr aber nicht erfüllt werden und ich beschränkte mich nur auf die Ablassung der Ascitesflüssigkeit. Ich machte unterhalb des Nabels in der linea alba eine 2 fingerlange Laparotomiewunde und entleerte die Bauchhöhle. Gleichzeitig konnte ich mich durch Abtastung des Tumors von der Unmöglichkeit einer Operation überzeugen. Das gewesene Myom lag als steinharter Tumor im unteren Abschnitte der Bauchhöhle in dem blutadernreichen Netze unbeweglich eingebettet. Eine Probeexcision erwies sich selbstverständlich als unmöglich und nur mit einem Meissel hätte man ein Stückchen entfernen können.

Die Patientin lebte noch einige Monate nach dem Eingriffe, starb dann infolge Kachexie, nachdem sie mir ihren seltenen Tumor mündlich vermachte. Auf Bitten der Angehörigen machte ich keinen Gebrauch von meinem Erbrechte und folgedessen bin ich nur im Besitze eines — ich kann wohl sagen —, als Unikum dastehenden Röntgenogrammes eines in toto verkalkten Myoms.

———

download www.zobodat.at

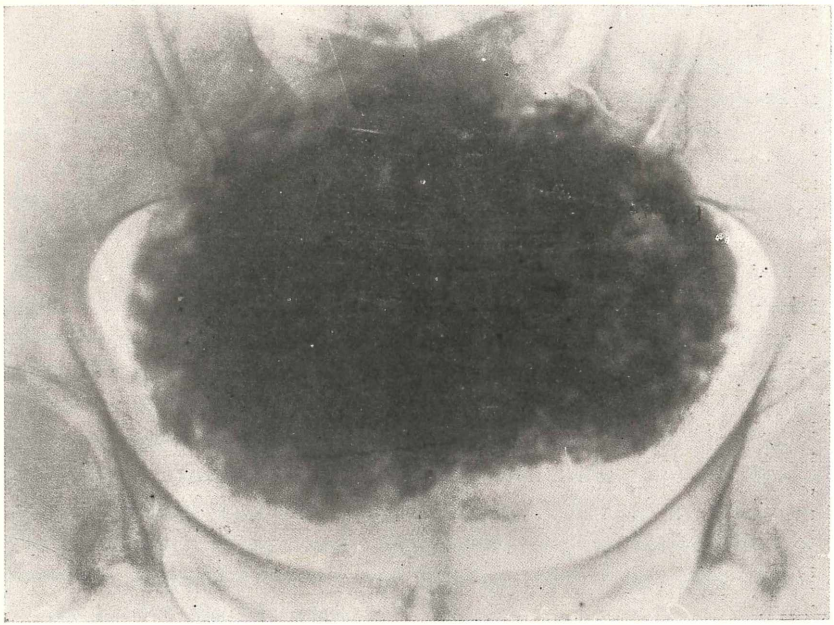

Abbildung 4.
Dr. R. Limbacher: Total verkalktes Uterusmyom

ZOBODAT - www.zobodat.at

Zoologisch-Botanische Datenbank/Zoological-Botanical Database

Digitale Literatur/Digital Literature

Zeitschrift/Journal: Verhandlungen des Vereine für Naturkunde zu Presburg

Jahr/Year: 1933

Band/Volume: NF_26

Autor(en)/Author(s): Limbacher R.

Artikel/Article: Ein Fall eines total verkalkten Myoms 21