© Zool.-Bot. Ges. Österreich, Austria; download unter www.biologiezentrum.at

Zwei Fälle von Polydactylie bei der Gemse.

Von

Dr. Anton König.

(Mit Tafel VIII und IX.)

(Eingelaufen am 30. November 1896.)

Die Erscheinung der Polydactylie, wie man das Auftreten einer grösseren als der normalen Anzahl von Fingern oder Zehen genannt hat, ist bei Haussäugethieren, z. B. beim Rind, beim Schwein, auch beim Pferd nicht gerade allzuselten beobachtet worden. Bei freilebenden Thieren sind derartige Vorkommnisse seltener verzeichnet, und von der Gemse ist mir in der mir zugänglichen Literatur nichts Derartiges bekannt geworden. Es ist auch gerade bei diesem Thier, welches wie kaum ein zweites Bewegungsorgane von genauester Anpassung bedarf, nicht wahrscheinlich, dass Individuen ihr Fortkommen finden, welche mit solchen, doch meist hinderlichen Anhängseln der Extremitäten behaftet sind.

Von den zwei zu beschreibenden Fällen ist der eine überliefert durch zwei Photographien der über dem Fersengelenke abgehauenen Hinterläufe einer Gemse. Dieselbe wurde vom Grafen Festetics im Jahre 1876 in der Sattlalpe bei Ebensee (Salzkammergut) erlegt. Der andere Fall ist einer genaueren Untersuchung zugänglich, da die Skelete der Hinterläufe, an denen sich die Missbildung zeigte, noch vorhanden sind. Diese Gemse wurde am 17. August 1882 im Ischler Gimbache (Salzkammergut) geschossen. Beides, Photographie wie Skelete, befindet sich derzeit im Besitze der k. k. Forst- und Domänen-Direction Gmunden, deren Vorstande, Herrn Oberforstrathe und Hofjagdleiter L. Titz, ich für die liebenswürdige Bereitwilligkeit, mit der er mir die interessanten Gegenstände zur Untersuchung überliess, zu grossem Danke verpflichtet bin.

Zuerst bespreche ich den Fall vom Jahre 1876. Ich gebe auf Taf. VIII in den Fig. 2—5 Copien der Photographien, welche ich nach Pausen angefertigt habe.

Demnach war an jedem Hinterlaufe des Thieres ausser den beiden normalen Zehen und Afterklauen eine überzählige, medial gelegene Zehe mit einer stark entwickelten Afterklaue vorhanden. Diese Zehe stand etwas höher als die normalen, dürfte aber doch noch ab und zu den Boden berührt haben (Taf. VIII, Fig. 4, 5). An den Fig. 2 und 3, welche die Skelete der Läufe, offenbar von hinten gesehen, darstellen, erkennt man, dass die überzählige Zehe auch einen, etwa bis zur Mitte des Kanonenbeines unterscheidbaren Metatarsalknochen aufwies.

Die Abbildung des linken Beines (Fig. 2) scheint eine verkrümmte Stellung der überzähligen Zehe darzustellen. Die Abbildung des mit der Haut überkleideten Fusses lässt aber nichts Derartiges vermuthen, so dass es sich wohl um eine von der Präparation herrührende Unregelmässigkeit handelt.

© Zool.-Bot. Ges. Österreich, Austria; download unter www.biologiezentrum.at

Die anatomischen Verhältnisse der Fusswurzel entziehen sich der eingehenderen Beobachtung. Denn da die Extremitäten offenbar mit den Bändern und Gelenkskapseln präparirt wurden, zeigen die Photographien keinerlei Details. Das Ganze macht den Eindruck einer unvollständigen Doppelbildung.

Wohin die Skelete gekommen sind, vermochte ich nicht in Erfahrung zu bringen.

Der zweite Fall ist offenbar — und dies macht die Sache nicht minder interessant — der nämliche. Auch hier tritt eine medial gelegene überzählige Zehe auf, die an beiden Hinterläufen in gleicher Weise ausgebildet ist. Ein Blick auf Fig. 1, Taf. VIII, welche den linken Hinterlauf des Thieres darstellt, zeigt beim Vergleich mit Fig. 2 die fast vollständige Uebereinstimmung. Ein Unterschied allerdings tritt hervor. Der Metatarsalknochen der überzähligen Zehe bewahrt seine Selbstständigkeit bis zur Fusswurzel, obwohl er in seinem oberen Drittel mit dem Kanonenbein fest verwachsen ist.

Ich präparirte die eingeschrumpften Bänder und Gelenkskapseln der Fusswurzel weg und gelangte dadurch zur Erkenntniss, dass auch die Fusswurzel einen vom normalen bedeutend abweichenden Bau besitzt und nicht blos eine Verdickung der distalen Knochenenden vorliege.

Löst man die Tarsalknochen vollständig ab, so gelangt die proximale Gelenkfläche der Metatarsalia zur Ansicht. Man erhält so das Bild, welches Fig. 6 auf Taf. VIII wiederzugeben versucht. Das Kanonenbein zeigt einen etwas vom normalen abweichenden Bau, da seine Gelenkflächen beiweitem nicht so scharf ausgeprägt sind als bei normalen Thieren. Ferner erhebt sich seine Fläche auf der Hinterseite zu einer deutlich emporragenden Leiste, welche in der Figur mit *l* bezeichnet ist, eine Bildung, welche den regelmässig ausgebildeten Thieren völlig fehlt.

An das Kanonenbein schliesst sich medial ein kleines Knöchelchen an, dessen obere Endfläche linsenförmig begrenzt ist. Man kann dasselbe mit leichter Mühe herausheben und findet, dass dasselbe die Form eines kurzen Keiles hat, dessen Rücken die sichtbare Fläche ist. Das Knöchelchen entspräche der Lage nach einem Metatarsale. In der oben angeführten Figur ist es mit p_1 bezeichnet.

Hierauf folgt das überzählige Metatarsale *p*. Auch seine proximale Fläche ist an der Hinterseite zu einer Leiste erhoben, l_1, welche in der Verlängerung der Leiste des Kanonenbeines liegt.

Betrachten wir den Metatarsus von hinten, wie ihn Fig. 5*a* auf Taf. IX darstellt, so erkennen wir noch zwei flache Knochen, welche lose aufgelagert erscheinen, und zwar der eine dem Kanonenbein, der andere dem überzähligen Metatarsale. Sie sind mit *s* und s_1 bezeichnet. In Fig. 6 auf Taf. VIII erscheinen sie ebenfalls und sind dort mit denselben Buchstaben kenntlich gemacht.

Zur Deutung dieser beiden Knochen mögen einige Bemerkungen gestattet sein. Ich habe einige normale Gemsenskelete untersucht und auch behufs Vergleich selbst einen Lauf skeletirt. Ich fand in den meisten Fällen an der hinteren Seite des Kanonenbeines einen flachen Knochen, welcher die dort befind-

© Zool.-Bot. Ges. Österreich, Austria; download unter www.biologiezentrum.at

liche Grube überdeckt. Leche[1]) gibt an, dass dieser Knochen constant sei und deutet ihn als Metatarsale II oder I. An dem von mir präparirten Thiere — einem etwa einjährigen Exemplare — fehlte derselbe gänzlich. Dies und das Auftreten eines ganz gleichen Knochens hinter dem überzähligen Metatarsale des hier besprochenen abnormen Fusses lässt auch die Deutung dieser beiden Knochen als Sesambeine zu.

Gehen wir zur Beschreibung der Verhältnisse des Tarsus über, so finden wir, in proximaler Richtung fortschreitend, an das Kanonenbein anschliessend das verwachsene Naviculare und Cuboideum, *c* auf Taf. VIII, Fig. 7 *a*. Daneben das verwachsene Ecto- und Mesocuneiforme, *b*, wie es bei normalen Thieren auch der Fall ist. Medial von dem letztgenannten Knochen sehen wir einen weiteren, ein überzähliges Tarsale, welches in der Figur mit *a* bezeichnet ist. Dies stellt die Verbindung des überzähligen Metatarsale mit der Fusswurzel her. Es besitzt eine obere concave Fläche und diese schliesst sich lateralwärts unmittelbar an die obere Fläche des vereinigten Naviculare-Cuboideum an. Auf der medialen Seite ist es in einen stumpfen Höcker ausgezogen, welcher gleichsam zum Abschluss der eben erwähnten Gelenkfläche dient.

Nun folgen Astragalus und Calcaneus, welche in Fig. 7 *a* weggelassen sind. Das Ende der Tibia und das Fibularrudiment zeigen einige bemerkenswerthe Formenunterschiede beim Vergleich mit den entsprechenden normalen Knochen.

Nachdem somit die allgemeinen Verhältnisse der Fusswurzel angegeben sind, gehe ich zur Besprechung der Formenunterschiede der einzelnen Knochen über. Zur Erleichterung des Verständnisses habe ich auf Taf. IX die homologen Knochen eines normalen Gemsenfusses neben die des abnormen gezeichnet.

Beginnen wir mit dem distalen Ende der Tibia des polydactylen Beines, so sehen wir sofort, dass der breite, flächenhaft ausgebildete Fortsatz der medialen Seite, der Malleolus medialis des normalen Fusses, fast gänzlich fehlt. Die Mitte der Tibia ist beim normalen, wie beim abnormen Fuss in einen ziemlich breiten Fortsatz ausgezogen. Functionell ergibt sich hier schon ein bedeutender Unterschied zwischen dem abnormen und dem normalen Fuss. Durch den Malleolus medialis einer- und den Mittelfortsatz andererseits wird eine ausserordentlich straffe Verticalführung des Astragalus erreicht, denn die innseitige Gelenksrolle desselben passt so genau in diese Fuge, dass ein gewisser Zug nöthig ist, um ihn herauszuziehen. Diese straffe Führung fällt beim abnormen Fuss mangels der genügenden Ausbildung des Malleolus medialis weg, die Bewegungsrichtung des Astragalus ist etwas schräg nach innen gerichtet. Bei der Besprechung des Astragalus wird auf dieses Verhältniss nochmals hinzuweisen sein.

Auf der Aussenseite ist beim normalen Thiere eine ähnliche Führung der lateralen Gelenksrolle des Talus vorhanden, welche medial wiederum durch den Mittelfortsatz der Tibia und lateral durch das Fibularrudiment hergestellt wird. Dasselbe ist mit Hilfe eines zahnartigen Fortsatzes der Tibia angefügt. Vergleicht man die Abbildungen dieser beiden Knochen im normalen und im abnormen

[1]) Bronn's Classen und Ordnungen des Thierreiches, Bd. VI, Abth. 5, S. 629.

© Zool.-Bot. Ges. Österreich, Austria; download unter www.biologiezentrum.at

Falle, so findet man geringfügigere Unterschiede. Der zahnartige Fortsatz ist im abnormen Falle stärker, die Gelenksflächen minder scharf ausgebildet. Die laterale Führung des Astragalus ist also erhalten geblieben. Vgl. Fig. 1 *a* und *b* und Fig. 4 *a* und *b* auf Taf. IX.

Ein Vergleich des Calcaneus ergibt eine geringere Breite des Fersenfortsatzes gegenüber dem normalen Verhalten. Ferner ist das distale Ende des Knochens weniger scharf zugespitzt und seine Gelenksflächen erscheinen stark verwischt. Vergl. Fig. 2 *a* (abnorm), 2 *b* (normal). Das Letztere steht im Zusammenhange mit einer sehr verminderten Beweglichkeit des Calcaneus. Am meisten abweichend geformt ist der Astragalus. Sofort fällt die bedeutende Breite dieses sonst schlank gebauten Knochens auf, vgl. Taf. IX, Fig. 3 *a* und *b*. Nur die laterale Rolle des Gelenkes ist deutlich ausgebildet, die mediale, die normaler Weise sich gerade durch besondere Schmalheit und Schärfe auszeichnet, ist stark verbreitert und sehr undeutlich im Zusammenhange mit dem oberwähnten Fehlen der Führung von Seite des Malleolus medialis. Die ganze mediale Seitenwand des Talus zeigt sich mit Buckeln und Vorsprüngen besetzt, schliesslich zieht sie sich nach rückwärts in einen stumpfen Fortsatz (*p*) aus, welcher in den zwischen dem Naviculare-Cuboideum und dem überzähligen Tarsale befindlichen Zwischenraum hineinragt (vergl. auch Fig. 5 *a* auf Taf. IX).

Zur Articulation mit diesem letzterwähnten Knochen dient die kleine Gelenksfacette *a* des Astragalus, Fig. 3 *a*. Betrachtet man den Talus von hinten, so fällt sogleich auf, dass die Gelenksfläche, mit welcher sich der Calcaneus anfügt, eine sehr kleine ist. Von einer gegenseitigen Verschiebbarkeit der beiden Knochen gegeneinander kann kaum die Rede sein. Im Gegensatz hiezu ist bei normalen Thieren fast die ganze Hinterfläche des Talus eine Gleitfläche für den Calcaneus, und die Beweglichkeit bedeutend.

Das verwachsene Naviculare und Cuboideum unterscheidet sich von einem normalen durch die geringe Ausbildung des zahnförmigen Fortsatzes desselben (vgl. Fig. 7 *a* und *b* auf Taf. VIII und 5 *a* und Fig. *b* auf Taf. IX). Ein wesentlicherer Unterschied ist ferner darin gelegen, dass die schüsselförmige Gelenksfläche, die dieser Knochen zur Aufnahme der unteren Gelenksrolle des Talus bildet, medial nicht abgeschlossen ist, wie im normalen Falle. Dort erhebt sich der mediale Rand und verläuft in den zahnartigen Fortsatz. Hier ist diese Erhebung völlig verschwunden. Dieses Verhalten ist dadurch bedingt, dass der Talus ja auch mit dem überzähligen Tarsale articulirt.

Das Cuneiforme wird wie im normalen Falle als verwachsenes Ecto- und Mesocuneiforme zu deuten sein. Es unterscheidet sich auch formell nicht von einem normalen.

Bei regelmässig gebildeten Thieren ist nun stets noch ein freies Entocuneiforme vorhanden, welches man an der Hinterseite dem Naviculare-Cuboideum untergelagert findet *e* (Fig. 5 *b* auf Taf. IX). Diesen Knochen vermisst man bei dem besprochenen abnormen Fall. Man kann nun entweder jenen überzähligen Tarsalknochen als sein Aequivalent ansehen; dann müsste man annehmen, dass das Entocuneiforme medial- und vorwärtsgerückt ist. Oder es ist

© Zool.-Bot. Ges. Österreich, Austria; download unter www.biologiezentrum.at

vielleicht das Entocuneiforme mit dem Ende des Kanonenbeines verschmolzen und wir hätten die Knochenleiste *l* als sein Aequivalent zu betrachten. Die Entscheidung hinge von einer, in diesem Falle ganz unmöglichen, entwicklungsgeschichtlichen Untersuchung ab.

Zum Schlusse seien einige Bemerkungen gestattet, die sich auf die Deutung des fraglichen Gebildes beziehen. Zuerst muss als ein nicht zu übersehendes Moment hervorgehoben werden, dass es sich um zwei Vorkommnisse handelt, welche an zwei, nicht weit und nicht durch unüberschreitbare Hindernisse getrennten Orten in einem Zeitintervall von sechs Jahren gefunden wurden. Ein genetischer Zusammenhang beider ist nicht ausgeschlossen, allerdings ist er auch nicht nachzuweisen. Absonderlich wäre ein solcher Zusammenhang nicht, denn Fälle von Vererbung von Polydactylie oder, um es hypothesenlos auszudrücken, Fälle von öfterem Auftreten dieser Erscheinung in derselben Reihe genetisch zusammengehöriger Individuen sind ja mehrfach bekannt, z. B. beim Menschen. Es würde ein solcher Zusammenhang der beiden Fälle zeigen, dass die Missbildung nicht so weit hinderlich war, dass sie das Fortkommen des Thieres unmöglich gemacht hätte. Ferner würde es die Vermuthung stützen, dass es sich um einen Rückschlag auf phylogenetisch frühere Verhältnisse handle und dass demnach die beiden Fälle solche echter atavistischer Polydactylie seien.[1]) Für den Fall von 1882 glaube ich dies sicher in Abrede stellen zu können, der Fall von 1876 dürfte sich kaum anders beurtheilen lassen, wenn auch die Verhältnisse der Fusswurzel unbekannt sind. Denn das, was die vorhandenen Photographien zeigen, stimmt völlig mit dem zweiten Fall überein. Bei atavistischer Polydactylie könnte es sich nur um das Wiederauftreten der ersten oder zweiten Zehe handeln. Dem aber steht entgegen, dass die Afterklauen, von welchen die mediale doch als Rudiment der zweiten Zehe zu gelten hat, beide vorhanden sind, und dass ferner, wenn man auch das keilförmige Knöchelchen p_1 als proximales Rudiment der zweiten Zehe annimmt, der Deutung der überzähligen, ausgebildeten Zehe als erster das Vorhandensein einer deutlichen Afterklaue an derselben entgegensteht. Diese Afterklaue müsste als Rudiment einer über der ersten hinausliegenden Zehe gelten, so dass auf einen sechszehigen Fuss zurückgegangen werden müsste. Es erscheint mir daher einfacher, eine unvollständige Verdoppelung der Extremitätenspitze (Schistodactylie, Blanc) anzunehmen, wie auch Boas[2]) zeigte, dass in einigen Fällen von Polydactylie bei Pferden und Schweinen eine mehr oder minder vollständige Verdoppelung des ganzen Fusses und keineswegs Atavismus vorliege. Diese Verdoppelung ist hier in der Reihe der Metatarsalknochen bis zur Bildung eines vollständigen mit Afterklaue versehenen Metatarsale sammt zugehörigen Phalangen vorgeschritten. In der distalen Reihe der Tarsalknochen ist das überzählige, mediale Tarsale hinzugekommen — vielleicht auch wurde das Entocuneiforme hiezu umgebildet. Die proximale

[1]) Blanc L., Étude sur la polydactylie chez les mammifères (Ann. Soc. Linn. de Lyon, 1893, N. S., T. 40, p. 53—88).

[2]) Boas J. E. V., Bidrag til Opfattelsen af Polydaktyli hos Pattedyrene (Vidensk. Meddelelser fra den naturhistoricke forening i Kjöbenhavn, 1883).

© Zool.-Bot. Ges. Österreich, Austria; download unter www.biologiezentrum.at

Serie der Tarsalia hat bedeutendere Formveränderungen zum Zwecke der Anpassung an die abgeänderten Verhältnisse erlitten, welche Formveränderung auch auf das distale Tibiaende übergriff. Schliesslich kann die Bemerkung nicht unterdrückt werden, wie bedauerlich es ist, dass bei Vorkommnissen von Polydactylie immer blos die abnormen Organe selbst untersucht und aufbewahrt werden, während andere Organe desselben Thieres, z. B. die Zähne, unbeachtet bleiben. Bei den vielen, eigenthümlichen Wechselbeziehungen der Organe würde sich gewiss manches Interessante herausstellen und derartige, teratologische Fälle von grösserer Bedeutung für die Entwicklungsmechanik werden.

Erklärung der Abbildungen.

Tafel VIII.

Fig. 1. Skelet des linken Hinterfusses der im Jahre 1882 erlegten Gemse.
„ 2 und 3. Skelete der beiden Hinterläufe der im Jahre 1876 erlegten Gemse.
„ 4 und 5. Die beiden Hinterläufe desselben Thieres.
(Fig. 2—5 sind nach Photographien gepaust.)
„ 6. Proximales Ende des Kanonenbeines und überzähligen Metatarsale. m = Kanonenbein, p_1 = keilförmiges Knöchelchen, p = überzähliges Metatarsale, l, l_1 = Knochenleisten, s, s_1 = Sesambeine.
„ 7 *a*. Tarsus des abnormen Gemsenfusses.
„ 7 *b*. Tarsus eines normalen Gemsfusses ohne Talus und Calcaneus.
a = überzähliges Tarsale, b = Ecto + Mesocuneiforme, c = Naviculare + Cuboideum.

Tafel IX.

Fig. 1 *a*. Distales Ende der Tibia des polydactylen Fusses. m = Malleolus medialis, n = Mittelfortsatz.
„ 1 *b*. Distales Ende der Tibia eines normalen Fusses. Bezeichnungen gleich.
„ 2 *a*. Calcaneus des polydactylen,
„ 2 *b*. des normalen Fusses.
„ 3 *a*. Talus des polydactylen,
„ 3 *b*. des normalen Fusses. a = Gelenksfläche für das überzählige Tarsale, p = höckeriger Fortsatz.
„ 4 *a*. Fibularudiment des polydactylen,
„ 4 *b*. Fibularudiment des normalen Fusses.
„ 5 *a*. Tarsus des polydactylen Fusses von hinten. Bezeichnungen wie bei Fig. 7 auf Taf. VIII.
„ 5 *b*. Tarsus des normalen Fusses von hinten. e = Entocuneiforme.

© Zool.-Bot. Ges. Österreich, Austria; download unter www.biologiezentrum.at

Tafel VIII.

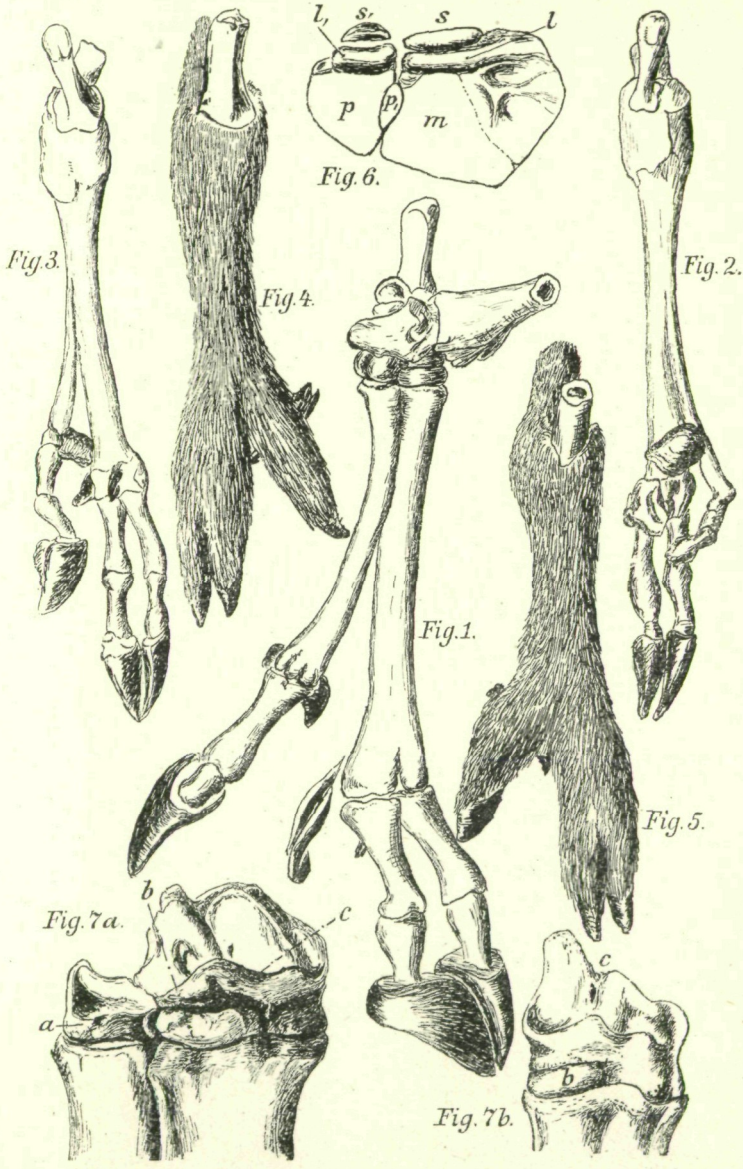

© Zool.-Bot. Ges. Österreich, Austria; download unter www.biologiezentrum.at

© Zool.-Bot. Ges. Österreich, Austria; download unter www.biologiezentrum.at

Tafel IX.

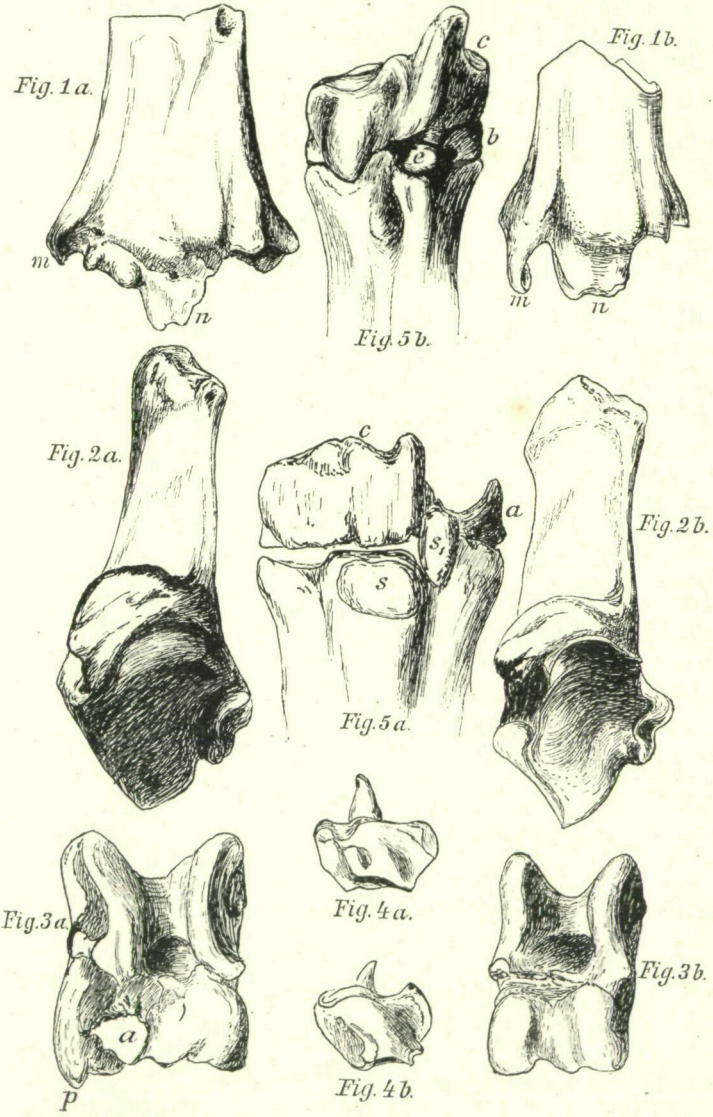

Autor del.

ZOBODAT - www.zobodat.at

Zoologisch-Botanische Datenbank/Zoological-Botanical Database

Digitale Literatur/Digital Literature

Zeitschrift/Journal: Verhandlungen der Zoologisch-Botanischen Gesellschaft in Wien. Frueher: Verh.des Zoologisch-Botanischen Vereins in Wien. seit 2014 "Acta ZooBot Austria"

Jahr/Year: 1896

Band/Volume: 46

Autor(en)/Author(s): König Anton

Artikel/Article: Zwei Fälle von Polydactylie bei der Gemse. 451-456