Neue Beobachtungen an Mastzellen*.

Von **Hermann Hoepke** und **Otto Westenhoeffer.**

Mit 12 Abbildungen auf 2 Tafeln.

Am Schlusse seiner zusammenfassenden Darstellung des Mastzellenproblems hat Lehner (1924) mit Recht hervorgehoben, daß von der chemischen und experimentellen Forschung die Klärung zu erwarten sei. Die Morphologie hat zwar Wesentliches geleistet, aber die Lösung nicht bringen können. Überblickt man das bisher von der Histologie durchforschte Gebiet, so sind überall noch weite Lücken zu erkennen. Deshalb schien es uns wichtig, aller Wahrscheinlichkeit nach besonders geeignete Präparate noch einmal auf Form und Leistung der Mastzellen hin durchzusehen. Hoepke und Grundies waren gerade damit beschäftigt, die Einwirkung einer überwiegend sauren und überwiegend basischen Ernährung auf das lymphatische Gewebe von Igeln zu untersuchen. Bei diesen Versuchen erhielten nur solche Tiere diese Ernährung, die einen 4—5 Monate dauernden Winterschlaf hinter sich und vorher keine andere Nahrung zu sich genommen hatten. Man darf wohl annehmen, daß während dieser so langen Ruhepause die Einwirkung der Sommerernährung auf den Körper so gut wie ganz beseitigt wird. Die Tiere leben nur von dem aufgespeicherten Fett. Daß Bedarf und Verbrauch äußerst gering sind, dafür spricht der Ruhezustand des lymphatischen Gewebes (Hoepke, 1933), das sonst auf Fetternährung gerade sehr stark anspricht (Dabelow, 1930 31). So handelt es sich hier um Versuche auf einer histologisch wohl bekannten Grundlage. Als Kontrolltiere wurden Igel benutzt, die im tiefsten Winterschlaf getötet waren. Wenn überhaupt eine bestimmte Ernährung auf die Entstehung und das Vergehen der Mz. einen Einfluß hat, dann mußte sich aus diesen Versuchen irgendein Hinweis ergeben. Es war nicht der Fall. Trotzdem konnten wichtige Funde erhoben werden, die das Mastzellenproblem von einer neuen Seite beleuchten. Stellen wir heraus, was nach Lehners Zusammenfassung in der

---

* Aus dem Anatomischen Institut Heidelberg.

Mastzellenfrage noch ungelöst blieb, so sind es drei Punkte: Wo und aus welchen Zellformen entstehen die Mz., sind sie seßhaft oder wandern sie, und schließlich: was leisten sie im Organismus?

Es gibt kaum eine Zellform, die nicht als Stammform der Mz. beschrieben wurde: Fibrocyten, histiogene Wanderzellen, Leucocyten, Lymphocyten, Plasmazellen, kein Organ, in dem sie nicht vorkommen. Was wir in unsern Präparaten feststellen konnten, liefert zu allen drei Fragen einen Beitrag.

Material und Technik.

Wie schon in der Einleitung betont, hofften wir, durch verschiedene Ernährung dem Mastzellenproblem näher zu kommen. Untersucht wurden in der Hauptsache Igel. Sie wurden nach dem Winterschlaf verschieden ernährt. Es erhielten 7 Igel eine Eiweißernährung, 11 Tiere wurden überwiegend basisch, 12 überwiegend sauer ernährt. Die basische Ernährung bestand aus Magermilch, in der Kandiszucker und Natrium bicarbonicum gelöst waren, Bananen, Obst und Kartoffeln. Für die saure Ernährung wurde Fleisch, Fett, Eigelb und Wasser mit Ammoniumchlorid verwendet (vgl. Hoepke und Grundies, 1934). Ferner untersuchten wir ein Hungertier und zwei Fettiere, die aber nur einmal nach dem Winterschlaf gefressen hatten. Als Kontrolltiere verwendeten wir 8 Winterschlaftiere. Die Igel wurden aus tiefstem Winterschlaf getötet, nachdem sie 4—5 Monate keine Nahrung mehr zu sich genommen hatten. Daneben wurde ein Alligator, der von Professor Hirt in freundlicher Weise zur Verfügung gestellt wurde, und ein Löwe untersucht. Die Tötung sämtlicher Tiere, mit Ausnahme des Löwen, erfolgte durch Chloroformnarkose.

Zur Untersuchung wurde das Mesenterium verwendet. Um die aus dem Schrifttum als sehr empfindliche Gebilde beschriebene Mz. möglichst zu schonen, verfuhren wir äußerst vorsichtig bei der Gewinnung der Häutchen. Es wurde jeder Druck und Zug vermieden. Nach Eröffnen der Bauchhöhle wurde Fixierungsflüssigkeit auf Därme und Mesenterien gegossen. Mit zwei Pinzetten wurde eine Darmschlinge vorsichtig in die Höhe gehoben und ein dünnes Korkplättchen unter das so ausgespannte Mesenterium geschoben, der Darm mit Igelstacheln auf dem Kork befestigt. Über das Präparat wurde nochmals Fixierungsflüssigkeit gegossen; dann wurde das Häutchen von dem übrigen Darm abgetrennt und in die Fixierungsflüssigkeit gebracht. Verwendet wurde in der Hauptsache Formolalkohol nach Schaffer: 1 Teil 40 % Formol auf 2 Teile 80 % Alkohol. Ferner wurde mit Susa, Zenker, 5 % Formol und absoluten Al-

kohol fixiert. Gefärbt wurde mit: 1. Kardos-Pappenheimfärbung. 2. Eisenhämatoxylin nach Heidenhain. 3. Sudan III-Hämatoxylin. 4. Thionin. 5. Einer abgeänderten Kardosfärbung:

Zunächst Färbung mit Hämalaun etwa 7 Minuten, dann Hämatoxylin, bis das Präparat die Farbe stark angenommen hatte. Anschließend Wässerung etwa $^1/_4$ Stunde. Überführen in aq. dest. Von da in Kardosgemisch (20 Tropfen Pankromgemisch + 10 Tropfen Methylgrün auf 30 ccm aq. dest.). Hierin wird 3—4 Stunden gefärbt. Überführen in aq. dest. Dann gleich in 100 % Alkohol, bis sämtliches Wasser aus dem Präparat entfernt ist. In Xylol wurden die undurchsichtigen Teile (Gefäße, Fett) des Mesenteriums entfernt und von den dünnen Teilen Präparate angefertigt. Bei dieser Handhabung der Kardosfärbung färben sich:

Elastische Fasern: stahlgrau,
Kollagene Fasern: rötlich,
Erythrozyten: rot,
Kerne: grau bis blau,
Mastzellengranula: blau.

Ferner wurden Organe von 8 Winterschlaftieren und 4 Eiweißtieren untersucht. Fixierung: Susa. Einbettung: Paraffin. Färbung: Kardosgemisch und saures Orcein.

Schnittpräparate wurden von folgenden Organen angefertigt: Fundus, Pylorus, Duodenum, Dünndarm, Dickdarm, Pankreas, Gallenblase, Tonsille, Thyreoidea, Testis, Ovar, Nebenniere.

Beobachtungen.

Alle Einzelheiten, die hier im folgenden beschrieben werden, fanden sich in jedem der untersuchten Häutchen wieder. Um aber Weitschweifigkeiten zu vermeiden, und um andererseits zu zeigen, welche Fülle von Beobachtungen auf einem nur kleinen Bezirk angestellt werden konnten, teilen wir hier lediglich die Befunde mit, die an Tier 173 (basisch ernährt) erhoben wurden. Sie sind so angeordnet, daß sich aus der Reihenfolge bereits bestimmte Tätigkeiten der Mz. erkennen lassen.

1. Kernform der Mastzellen.

1. Zwischen Fettzellen liegt eine Mz. an einer Kapillare. Sie hat die Größe von 17 : 5 μ. Der Kern ist 9 : 4 μ groß und legt sich schaufelförmig um ein kollagenes Bündel. Die Granula, die verschieden groß sind, zeigen eine mattblaue Farbe. Zwischen ihnen ist immer ein deutlicher Abstand vorhanden. Der Kern ist ein typischer Fibrocytenkern, was durch Messungen (siehe S. 99) erwiesen wurde.

2. Eine Mz. ist dadurch ausgezeichnet, daß ihr 9 : 5 μ großer Kern in drei Teile zu zerfallen scheint. Der mittlere Teil ist wesentlich schwächer gefärbt als die beiden äußeren. Das ist dadurch bedingt, daß ein 4 μ breites, kollagenes Bündel über die Mz. und ihren Kern verläuft. Die Granula zeigen nichts Besonderes.

3. An einer Kapillare liegt eine 15 : 7 μ große Mz. Die kleinen bis mittelgroßen Granula lassen den Kern frei. Er hat eine Größe von 5 : 4 μ. Sein Chromatingerüst entspricht vollständig dem eines Histiozyten.

4. Ein typischer Fibrocytenkern ist nur auf der einen Seite von etwa 20 feinen Granula, die von ihm durch einen schmalen Hof getrennt sind, in einer Breitenausdehnung von 3 μ umgeben. Die Granula sind äußerst blaß und matt.

2. Granulastreuung.

5. Hier am Rande des Fettgewebes, das die Mesenterialgefäße begleitet, ist die Granulastreuung geradezu vorherrschend. So ist die Hälfte des Blickfeldes ausgefüllt mit matten, blauen Granula. Sie sind rund oder länglich. Immer ist ein deutlicher Abstand zwischen ihnen vorhanden. Große, hellblaue, matte Schollen liegen stellenweise unter die Granula eingestreut. Ferner ist ein 10 : 4 μ großer Kern zu sehen. Er läßt fast keine Strukturen erkennen.

3. Schollenbildung innerhalb von Mastzellen.

6. Eine 32 μ lange, 4 μ breite Mz. liegt an einer Kapillare. In ihrem Plasma befindet sich unter normalen Granula ein sehr großes Granulum, dessen Durchmesser 3 μ beträgt.

7. Neben einer Kapillare befindet sich eine Zelle, deren Kern dem eines Fibrocyten völlig gleicht. Er ist 12 : 4 μ groß und wölbt sich um ein großes Granulum, das einen Durchmesser von 3,5 μ hat. (Abb. 1.)

8. Schollen entstehen durch Aneinanderlagern von Granula, die dann zusammenfließen. So bildet gerade eine Mz. eine Scholle von der Größe 7 : 3 μ. Der unscharfe Rand zeigt noch Einkerbungen, während das Innere schon gleichförmig blau ist.

9. An dem Abgang einer Kapillare von einem Gefäß liegen auffallend viele Zellen mit rundem Kern. Es sind wohl die Pförtnerzellen Tannenbergs. Zwischen ihnen befindet sich eine

Mz., in der drei Schollen entstehen. Das Zusammenlagern und Zusammenfließen ist in drei verschiedenen Stufen zu beobachten.

10. In dem Winkel zwischen einem Gefäß und einer abgehenden Kapillare liegt eine Mz. Der Kern ist nicht mehr zu erkennen, da das Innere von einer 12 : 5 μ großen, gelappten Scholle eingenommen wird, um die noch vereinzelt Granula liegen. Nach unten geht ein Fortsatz, der mit Granula dicht ausgefüllt ist. Ein Ausläufer mit Granula reicht ebenfalls über die Kapillare. Von ihm durch einen Fibrocytenkern getrennt, liegen in geringem Abstand von dem Gefäß zwei große Granula, von denen das eine wesentlich blasser ist als das andere, und einige kleinere Granula. Sie werden von Höfen umgeben. Ein Zusammenhang der Granula mit der Mz. ist nicht zu erkennen.

11. An einer Kapillarschlinge befindet sich eine Mz. mit deutlichem Histiocytenkern. Von ihr durch das Gefäß getrennt, liegt eine Scholle, die von einem Hof umgeben ist. Die Größe beträgt 5 : 3 μ. Ihre Entstehung aus einzelnen Granula muß man annehmen, da diese noch teilweise zu sehen sind.

12. In dem Winkel von drei Fettzellen befindet sich eine 6 : 5 μ große blaue Scholle, deren unscharfe Umrandung noch Granula erkennen läßt. Auch das Innere läßt noch stellenweise Granula vermuten.

4. Zerfall von Mastzellen.

13. (Abb. 2.) Neben einer Kapillare liegen im Fettgewebe Schollen und Granula. Zwischen ihnen sind zahlreiche blasse Granula zu erkennen. Besonderes bietet noch eine kleinere Scholle, die sich einer Bindegewebsfaser anlagert. Diese Faser wird für ein gutes Stück stärker blau gefärbt. Um die beiden unteren Granula ist ein gemeinsamer Hof zu sehen.

14. In der oberflächlichen Schicht des Mesenteriums befindet sich eine Mz., die dadurch ausgezeichnet ist, daß ihre Granula teilweise weit im Gewebe zerstreut, teilweise in scharf abgrenzbaren Gruppen zusammenliegen. Der typische Fibrocytenkern wird auf der einen Seite durch eine dünne, dunkelgefärbte Linie begrenzt. Oberhalb davon liegt ein großes, blasses Granulum. Auf dem Kern ist eine 6 : 2 μ große Scholle zu erkennen.

15. Fast im ganzen Blickfeld sind im Verlaufe einer Kapillare um sie und auf ihr massenhaft Granula zu sehen. Die größte, tief blaue Scholle ist 5 : 3 μ groß. Sie wird in geringem Abstand ring-

förmig von Granula umgeben. Dicht daneben befindet sich eine blasse Scholle. Man kann geradezu sagen, daß die ganze Kapillare in einer Ausdehnung von 50 μ von der Zerfallsmasse einer untergehenden Mz. umgeben ist.

5. Vorkommen von gefärbten, roten Plasma um die Schollen.

16. Neben einer Mz., die außer Körnchenstreuung nichts Besonderes zeigt, liegen Schollen und Granula einer zerfallenden Mz. So hat ein Gebilde die Größe 5 : 3 μ. Es besteht aus einem rötlichen Plasma, dem am Rande ein sehr großes, ferner zwei mittelgroße und vier kleine Granula aufsitzen. Außerdem ist ein sich in Auflösung befindender Kern zu sehen. Er hat die Form einer Zipfelmütze: 10 : 5 μ. Von ihm geht auf der einen Seite ein schmaler Plasmafortsatz aus, der sich in zwei Zipfel teilt. In dem einen liegen drei Granula nebeneinander. Ihm ist auch ein größeres Granulum vorgelagert. Ferner sitzen dem Kern zwei blasse, große Granula auf.

17. (Abb. 3.) Zwischen Fettzellen befindet sich ein unregelmäßig gelapptes, rötliches Plasma. In ihm liegen Schollen und Granula, die teilweise durch Brücken miteinander verbunden sind. Die Größe dieses zerfallenden Gebildes beträgt 15 : 5 : 3 μ. Im umliegenden Gewebe lassen sich noch häufig ähnliche Stellen finden.

18. In dem Winkel zwischen zwei Fettzellen und einer Kapillare liegt eine Mz. mit sehr dicht gelagerten Granula. Auf der anderen Seite des Gefäßes befindet sich in einem Abstand von 4 μ ein 6 : 6 μ großes Gebilde. Es besteht aus einem schaumigen, violetten Plasma, das ausgezogene Fortsätze hat, die fein granuliert sind. In der Mitte lagert sich eine unscharf begrenzte, blaue Scholle. Sie hat einen Durchmesser von 3 μ.

19. In rötlichem Plasma liegen Schollen und Granula, die nicht gleichförmig blau sind, sondern dunkle und matte Färbung nebeneinander erkennen lassen.

20. Im Fettgewebe liegt, durch einen schmalen Spalt von einer Kapillare und einem Pericyten getrennt, ein rötliches, 10 : 3 μ großes Plasma. Es läßt noch feine Strukturen in Form von punkt- und linienförmigen Verdichtungen erkennen. Granula, die teilweise zu einer Linie zusammenfließen, liegen ihm an. Dem oberen Pol sitzen einige Granula, dem unteren eine blaue Kappe, die spitz ausgezogen ist, auf. Nach unten folgen noch einige Granula.

6. Auftreten von Zerfallsmassen der Mastzellen in Lymphgefäßen.

21. Auf einer zwischen Fettzellen verlaufenden Kapillare liegen zwei große Granula, von denen das kleinere dem größeren, dessen Durchmesser 3 μ ist, kappenförmig aufsitzt. Um beide ist deutlich ein gemeinsamer Hof zu sehen. Von hier aus liegen nach einer Richtung hin sechs verschieden große, verschieden stark gefärbte Granula. Das größte hat einen Durchmesser von 2 μ. Um alle sind Höfe sichtbar. Schwach angedeutet sind oberhalb und unterhalb der Granula Linien, die eine Lymphspalte vermuten lassen. Kern und Protoplasma der Mz. sind nicht mehr zu sehen.

22. (Abb. 4.) In einer breiten Lymphspalte, die auf der einen Seite von einer sehr dünnen Kapillare, auf der anderen von einer Fettzelle begrenzt wird, liegen zu oberst eine nierenförmige, 2,5 : 2 μ große, blaue Scholle; daneben ein violettes Granulum, dessen beide Pole dunkler gefärbt sind. In einem Abstand von 2 μ von der Scholle folgt eine 3 : 2 μ große Vakuole, die von Granula und wenig Plasma begrenzt wird. Dann folgt ein mehr quadratisches Gebilde, dessen eine Hälfte von rötlichem Plasma, dessen andere von einer blauen Scholle eingenommen wird. In geringem Abstand liegt eine runde Form, der kappenförmig eine Scholle und ein Granulum auflagern. Daneben befindet sich ein rötliches Granulum. Um sämtliche Gebilde sind deutlich Höfe sichtbar, die dadurch besonders gut hervortreten, daß der Inhalt des Lymphspaltes einen rötlichen Ton angenommen hat.

32. Gleichlaufend zu einer größeren Kapillare ist eine Lymphspalte zu erkennen. In ihr liegen größere und kleinere Granula vereinzelt und in Gruppen. Unter rein blauen befinden sich auch solche, deren Farbton mehr in rot übergeht. Die Granula rühren von einer zerfallenen Mz. her. Sie werden von dem Lymphstrom weggeschwemmt.

24. Zwischen zwei in geringem Abstand annähernd gleichgerichtet verlaufenden Kapillaren befindet sich in einer Lymphspalte eine dunkelblaue, große Scholle mit granuliertem Rand. Um sie herum sind etwa 14 Granula gelagert. Weiter oberhalb liegt nochmals ein aus drei Teilen bestehendes Granulum. Sie befinden sich alle in der rötlich angefärbten Lymphe, die nur um sie Höfe frei läßt.

25. (Abb. 5.) Zwischen Fettzellen befindet sich ein Gewebsspalt, der über das halbe Gesichtsfeld zu verfolgen ist. In ihm

liegt ein 10 : 3 μ großes, elliptisches Gebilde, das aus einem gleichförmigen, rötlichen Plasma besteht. Ihm sind feinste Granula an- und aufgelagert, ferner geformte und ungeformte Schollen. Das eine Ende des Gebildes trägt eine unregelmäßig begrenzte, 3 : 2 μ große Scholle, an derem äußerem Rand noch kleine Granula zu sehen sind. Im oberen Drittel springt eine breitere Brücke über, die aus dem gleichen Stoff besteht wie die Granula. Der nicht ganz scharfe Rand läßt noch einzelne Granula erkennen. Auf dieses elliptische Gebilde folgt, nur durch einen schmalen, aber deutlich hellen Hof getrennt, ein großes rundes Granulum, dem ein anderes vorgelagert ist. Ein 2,5 μ im Durchmesser großer Hof umgibt beide Granula gemeinsam. Weiter oberhalb ist in dem Gewebsspalt noch ein kleineres, blasses Granulum zu erkennen. In einem Abstand von 8 μ von dem unteren Teil des Gebildes liegt in einem hellen, großen Hof, der von der Kapillare durch einen Pericyten und der äußeren Lamelle der Grundmembran der Kapillare getrennt ist, ein 2 μ großes Granulum, dem ein kleineres anlagert. Neben der Kapillare und dem Hof sind zahlreiche, sehr blasse, vereinzelt aber auch stärker gefärbte Granula zu finden. Der Gewebsspalt ist mit rötlich gefärbter Lymphe angefüllt, die in der Zeichnung nicht wiedergegeben ist. Sie läßt die Höfe deutlich hervortreten.

7. Klasmacytose von Granula und Schollen in Blutgefäße.

26. (Abb. 6.) In dem Winkel zwischen zwei zusammenfließender Kapillaren liegt eine 10 : 9 μ große Mz., die so dicht mit Granula angefüllt ist, daß man keinen Kern erkennen kann. Diese Mz. gibt durch die Gefäßwand zwei Fortsätze in die Kapillare ab. Der eine Fortsatz besteht aus neun Granula, der andere ist schmal und 5 μ lang. Er besteht aus einer ziemlich gleichförmigen, blauen Masse. Der nicht ganz scharfe Rand läßt noch einzelne Granula erkennen. 3 μ oberhalb des ersten Fortsatzes liegt in der Gefäßlichtung eine 2,5 μ große, runde Scholle mit granuliertem Rand.

27. Auf einer größeren Kapillare liegt, schaufelförmig der Wand angeschmiegt, eine Mz. Sie gibt in die Lichtung zwei Schollen ab, die 5 μ im Durchmesser groß sind. Sie zeigen keine scharfe Umrandung und lassen im Inneren auch stellenweise noch Granula erkennen.

28. An der Kreuzungsstelle mehrerer Kapillaren hat eine Mz. an der Wand eines Gefäßes eine große Scholle ausgebildet. Eine benachbarte Kapillare wird durch eine Scholle verschlossen. Oberhalb davon ist die Lichtung des Gefäßes erweitert, die Wandung gefaltet. Die Granula der Mz. lassen sich unmittelbar an diese Scholle heran verfolgen, die in einem Fortsatz der Zelle zu liegen scheint. Unterhalb der Scholle sind keine Erythrocyten in dem Gefäß.

29. Eine Mz., deren Plasma gut zu erkennen ist, sitzt einer Kapillare an und auf. Das Plasma enthält feine, nicht besonders zahlreiche Granula. In der Lichtung der Kapillare liegt hier eine Scholle, die nicht scharf umrandet ist.

30. Oberhalb der Teilungsstelle eines kleinen Gefäßes liegt eine Zelle der Gefäßwand an. Ihr Plasma ist schwach bläulich angefärbt. Auf der anderen Seite der Kapillare liegen zwei Schollen und Granula. In der Lichtung der Kapillare befinden sich zwischen Erythrocyten drei Schollen.

8. Gewebsmastzellen innerhalb von Blutkapillaren.

31. (Abb. 7.) In einer Kapillare befindet sich eine Mz. Das Protoplasma ist fast vollständig zu erkennen. Es sitzt dem einen Pol des Kernes in Form einer rundlichen Haube auf, an dem anderen erstreckt es sich in zwei Zipfeln an die Gefäßwand. Das Plasma enthält wenig Granula. Der Kern nimmt fast die ganze Breite des Gefäßes ein. Hier ist auch die Kapillare erweitert, so daß man annehmen muß, daß die Mz. den Blutstrom drosselt.

9. Zerfallsmassen von untergehenden Mastzellen innerhalb von Blutgefäßen.

32. (Abb. 8.) In einer Blutkapillare ist sehr schön eine untergehende Mz. zu beobachten. Am oberen Ende liegt der pyknotische, nierenförmige, 6 : 3 μ große Kern. Er ist nicht ganz gleichförmig. Man kann an ihm Verdichtungen unterscheiden. Nun folgen drei große Granula, eine Scholle, ferner noch etwa zehn verschieden große Granula, die fast alle von Höfen umgeben sind. 20 μ von dieser Kapillare ist ein anderes Gefäß sichtbar. In ihr liegen zwischen Erythrocyten um ein schwach violettes, nicht ganz abgrenzbares Plasma etwa zehn kleine bis mittelgroße Granula.

33. (Abb. 9.) In einer Kapillarschlinge, die gerade aus einem größeren Gefäß heraustritt, liegt zunächst eine 4 μ lange, blaßrote Scholle, deren einer Pol von einem U-förmigen, dunkelblauen Haken umgeben wird. Ihm liegen zwei Granula, die von einem Hof umgeben sind, an. Es folgt eine kreisrunde, 3 μ große Vakuole. Ihrer Oberfläche haften fünf kleinere Granula an. In der sich nun erweiternden Kapillare befinden sich zwei dunkelblaue Schollen, die durch eine rötliche Brücke, der feinste Granula anlagern, verbunden sind. Anschließend liegt ein Kern innerhalb des Gefäßes. Er ist lang ausgezogen und hat an dem einen Ende eine trichterförmige Erweiterung. Im absteigenden Teil der Schlinge folgt nochmals eine gelappte, blaue Scholle in rötlichem Plasma und Granula.

34. Die Gabelung einer Kapillare in zwei Äste ist durch eine dunkelblaue, 7 μ lange, 4 μ breite, in zwei Zipfel ausgezogene Scholle thrombenartig versperrt. In dem aufsteigenden Teil des Gefäßes liegt ein großes, rundes Granulum. In dem absteigenden Teil liegen, von den zwei Zipfeln der Scholle umfaßt, blaue und rote Massen einer zerfallenden Mz.

35. (Abb. 10.) In einer Kapillare liegen drei Schollen nebeneinander. Die eine ist annähernd viereckig und sendet von dem unteren Pol einen schmalen Ausläufer aus, der sich der Kapillarwand anlegt und sie auf eine Länge von 20 μ dunkelblau imprägniert. Die zweite Scholle ist annähernd rund, dunkler und etwas matter im Ton. Ein schmaler roter Plasmasaum, dem Granula anlagern, umgibt sie. Die dritte ist T-förmig gestaltet und liegt quer zur Längsachse der Kapillare. Sie läßt noch sehr deutlich die Entstehung aus einzelnen Granula erkennen. Unmittelbar bei dieser Scholle hat die Kapillare eine scharfe Windung. In dem folgenden Teil des Gefäßes befinden sich Erythrocyten, während oberhalb der Schollen die Kapillare verengt ist. Hier liegen auch feinste Granula in der Lichtung.

10. Faserfärbung durch Mastzellen.

36. (Abb. 11.) Es handelt sich hier um den Paraffinschnitt einer Schilddrüse. Gefärbt wurde das Präparat mit Kardosgemisch nach Fixierung in Susa. Diese Färbung zeichnet die kollagenen Fasern ganz schwach rot, während die elastischen Fasern gar nicht gefärbt werden. Nur in nächster Nähe der Mastzellen ist tief blaue Faserfärbung festzustellen.

Die Fasern lagern sich dicht an die Mz. an. Sie scheinen teilweise geradezu durch die Zellen hindurch zu gehen. Auch lagern sich, wie aus der Abbildung zu ersehen ist, Fortsätze der Mz. mit Granula um und an die Fasern an. Die Fasern selbst werden auf weite Strecken tief blau imprägniert. Dasselbe war im Bindegewebe des Pankreas, besonders häufig aber um den Ausführungsgang, des Magens, der Gallenblase, des Dünn- und Dickdarms zu sehen. Sehr schön konnte gerade in Magen und Darm Faserfärbung um Ganglien beobachtet werden. Es waren immer nur einzelne Mz. inmitten anderer, um die herum die Imprägnierung der Fasern zu sehen war. Auch bei Abänderung der Färbung, Verkürzung und Ausdehnung der Färbedauer und Differenzierung war immer das gleiche zu beobachten. Färbung mit verdünnter Azurlösung über 24 Stunden hatte den gleichen Erfolg. Faserfärbung konnte auch gelegentlich an Häutchenpräparaten beobachtet werden. (Abb. 2 und 3.)

Ergebnisse und kritische Zusammenfassung.

1. Zahl, Lage und Form der Mz., sowie die Größe ihrer Granula sind nicht für alle Igel konstant. Es gibt Tiere, bei denen Mz. mit feinen Granula, andere wieder, bei denen Zellen mit größeren Granula vorherrschen. Selbst bei ein und demselben Tier wechselt die Granulagröße mitunter beträchtlich.

2. Zahl, Lage und Form der Mz., sowie die Größe ihrer Granula sind aber vollkommen unabhängig von dem Ernährungszustand, in dem sich die Tiere befinden. Es ließ sich weder bei Winterschlaf- und Hungertieren eine Abnahme der Mz. beobachten, noch war eine besondere Einwirkung der basischen, sauren und Eiweißernährung auf die Zellen zu sehen. Die Granula haben überhaupt nichts mit dem Stoffwechsel bei Nahrungsaufnahme zu tun.

3. Die Mz. des Igels sind keine besondere Zellart, sondern Tätigkeitszustände von Fibrocyten und Histiocyten. (Abb. 12.)

Die Mehrzahl der Mz. besitzt einen großen, chromatin-armen Kern, der in seiner Form vollständig mit Fibrocytenkernen übereinstimmt. Genaueste Vergleichsmessungen an Hunderten von Mz. ergeben eine durchschnittliche Größe ihrer Kerne von 10,6 : 6,3 μ. Der Kern der Fibrocyten ist im Durchschnitt 10,8 : 6,3 μ.

Ein kleinerer Teil von Mz. wich von der oben beschriebenen Form ab. Sie waren kleiner, der Kern durch größeren Chromatinreichtum ausgezeichnet. Meistens lagen zwar die Granula so dicht, daß die genaue Kerngröße nicht festzustellen war. Doch bei einigen Zellen mit nur wenigen Granula konnten wir eindeutige Messungen vornehmen. Zellgröße, -form und Chromatinreichtum stimmte mit Histiozytenkernen überein. In beiden Fällen betrugen die Durchmesser des Kerns im Durchschnitt 6 : 5 μ.

Auffallend war auch das Übereinstimmen der in der Adventitia der Gefäße liegenden Mz. in Kernform und -größe mit den Adventitiazellen, deren Kerngröße 10 : 5 μ beträgt. So können wohl auch diese Zellen zu Mz. werden.

Aus dem Übereinstimmen der Kerne der Mz. mit Fibrocyten und Histiocyten schließen wir, daß die Mz. als Tätigkeits- oder Stoffwechselzustände dieser Zellen aufzufassen sind. Dafür spricht auch, daß

4. die Granula, die sich in den Mz. gebildet haben, abblassen können, bis sie restlos verschwinden. Die Mz. werden so wieder zu typischen Fibrocyten oder Histiocyten.

5. Auch die Tatsache der Faserfärbung deutet darauf hin, daß ein Teil der Mz. als Tätigkeitszustand von Fibrocyten aufzufassen ist. Fasern, allem Anschein nach argyrophil und wohl auch elastischer Natur, werden von Fortsätzen der Mz., die mit Granula angefüllt sind, umlagert und imprägniert, so daß sie mit der Kardosfärbung ebenso tief blau wie die Granula gefärbt werden, während abseits der Mz. eine Färbung der Fasern nicht zu sehen ist. (Abb. 2, 3 und 11.) Die Beobachtung der Faserfärbung steht im Widerspruch zu Lehner, der die Mz. als völlig isolierte Elemente, die weder untereinander noch mit anderen Gewebsteilen irgendwelche Verbindungen eingehen, beschrieb. Bilden Fibrocyten intermediäre Stoffwechselprodukte aus, die in Tropfen zusammenfließen und sich hernach als Mastzellen-Granula färberisch darstellen lassen, so liegt es nahe, daß auch die mit ihnen verbundenen Bindegewebsfasern von diesen Stoffen imprägniert werden.

6. Mz. können im Bindegewebe zugrunde gehen. Schon Maximow beobachtete zerfallende Mz. bei Entzündungsvorgängen. Lehner konnte den Zerfall von Mz. im Epithelgewebe sehen. Er beschrieb das Auftreten von Schollen, außerdem Ring- und Halbmondformen der Granula. Die Schollen der zerfallenen Mz. blassen

ab. Aber nach seiner eigenen Angabe findet er die Degeneration der Mz. nur im Epithel. Sie soll bedingt sein durch den Aufenthalt der Zellen in einer für sie ungünstigen Umgebung. Ganz ausnahmsweise sah er Mz. im Bindegewebe, welche mit Sicherheit oder einer gewissen Wahrscheinlichkeit als im Zugrundegehen betrachtet werden dürfen. Demgegenüber konnten wir den Zerfall von Mz. im normalen Bindegewebe sämtlicher untersuchter Igel nachweisen. Eine fortschreitende Reihe von Untergangsformen konnte beobachtet werden. (Abb. 12.)

a) Die Mz.granula fließen zu großen Schollen zusammen. Diese Schollen und Granula können mit oder ohne Plasma aus dem Zellkörper ausgestoßen werden. Die Klasmacytose erfolgt in das Gewebe, in Lymphspalten und in Blutkapillaren. Die Körnchenstreuung, die wir bei einigen Mz. fanden, ist, ebenso wie die Ausstoßung von Schollen und Granula aus dem Zellkörper, Klasmacytose. (Abb. 2—6.)

b) Das Zusammenfließen der Granula zu großen Schollen leitet die letzte Stufe des Untergangs der Mz. ein. Es kommt häufig vor, daß eine Zelle von einer einzigen, blauen Scholle eingenommen wird. (Abb. 1.) Nur der Rand läßt dann noch die Entstehung aus einzelnen Granula erkennen. Diese degenerierten Zellen können nun an Ort und Stelle in Bruchstücke zerfallen, die dann frei im Gewebe zu finden sind. Oft werden sie aber durch den Lymphstrom in Lymphspalten und Lymphkapillaren hinweggeführt. Der Kern scheint meist vor dem Zerfall der Mz. zugrunde zu gehen. Wenigstens konnte selten ein untergehender Kern beobachtet werden. Der pyknotische Kern, der sich schließlich genau so färbt wie die Schollen, kann mit diesen zusammenfließen. Um die Schollen und Granula konnten wir häufig Höfe beobachten, die durch Flüssigkeitsabgabe bedingt sein mögen.

7. Zerfallsmassen von Mastzellen kommen in Blutgefäßen vor. Sie werden außer durch die oben beschriebene Klasmacytose von Schollen und Granula dadurch erklärt, daß ganze Mz. in den Gefäßen zugrunde gehen. Diese müssen vorher in die Blutgefäße einwandern. So konnten wir auch gesunde Mz. mit typischen Fibrocytenkernen innerhalb von Kapillaren feststellen. (Abb. 7—10.)

8. Nur ein kleiner Teil der Mz. geht zugrunde. Der größere Teil bildet sich so, wie in Punkt 4 beschrieben, zu typischen Fibrocyten und Histiocyten zurück. Die Entstehung der Mz. aus Lym-

phocyten, die Lehner für den Thymus nachgewiesen hat, konnten wir im Bindegewebe nicht beobachten. Vielleicht sind die von Lehner beobachteten Mz. als Tätigkeits- oder Stoffwechselzustände von Lymphocyten ebenso aufzufassen, wie die Mz. im Bindegewebe als Tätigkeitszustände von Fibrocyten und Histiocyten. So wäre auch eine Erklärung für die widerstreitenden Meinungen der Autoren gegeben, die teils große, teils kleine, teils chromatinarme, teils chromatinreiche Mastzellkerne sahen.

Die Arbeiten von W. und M. von Möllendorff und ihrer Schüler (Bindegewebsstudien I—VI 1926—1928), deren Ergebnisse zum Teil in gleicher Richtung liegen, sind hier nicht berücksichtigt worden. Sie werden zugleich mit entwicklungsgeschichtlichen Untersuchungen in einer zweiten Arbeit von Fräulein E. Keßler ausführlich besprochen werden.

Schrifttum.

Die Arbeiten über Mastzellen, die vor 1924 erschienen, fanden ihre Berücksichtigung in der Arbeit von

Lehner: Das Mastzellenproblem und die Metachromasiefrage, in: Zeitschrift für Ergebnisse der Anatomie und Entwicklungsgeschichte 1924.

Von Arbeiten nach 1924 wurden berücksichtigt:

Borrel, A.: Homologie des cellules pigmentaires et des mastocytes chez la Souris noire, in: C. R. Soc. Biol. Paris. 99. 1928.

Gallego, A.: Dos nuevas variedas de células cebadas en los Bovidos, in: Mem. R. Soc. espan. Festschr. Bolivar 1929.

Goda, Tokusuke: Further studies on the rouget cells of Amphibions, in: Annot. zool. Japon. 12. 1929.

Hoepke, H., und Grundies, H.: Die Wirkung basischer und saurer Ernährung auf das Lymphgewebe des Igels. Z. Anat. 1935.

Jordan, H. E.: On the nature of the basophilie granulocytes of the blood and the tissues, in: Anat. Rec. 33, 2. 1926.

Nagayo, Mataro: Studien über die Gewebsmastzellen, in: Zentralblatt allg. Pathol. Anat. 43. 1928.

Maximow, A.: Bindegewebe und blutbildende Gewebe, in: Handbuch der mikroskopischen Anatomie des Menschen: Die Gewebe. Julius Springer 1927.

Michels, N. A.: Génèse hétéroplastique et homoplastique des labrocytes chez les Vertébrés inférieur, in: C. R. Soc. Biol. Paris. 87. 1922.

Michels, Nicholes: The mast cell in the lower vertebrates, in: La cellule 33, 2. 1923.

Romieu, M.: Contributions à l'étude des mastocytes des Poissons osseux, in C. R. Soc. Biol. Paris. 91. 1924.

Stockinger, W.: Bindegewebsstudien. 4. Das lockere Bindegewebe der weißen Maus in verschiedenen Lebensaltersstufen mit besonderer Berücksichtigung der Mastzellen und der Gewebesleukocyten, in: Z. Zellf. mikr. Anat. 6. 1927.

Taslakowa, Theodora: Zur Morphologie und Physiologie der Zellen in den serösen Körperflüssigkeiten, in: Virchows Arch. 269. 1928.

Wermel, Eug., und Sassuchin: Untersuchungen über die Kernsubstanz und die Methoden ihrer Darstellung. 2. Über die Natur des Volutins und der Mastzellengranula, in: Z. Zellf. mikr. Anat. 6. 1927.

Erklärung der Abbildungen

auf den 2 Tafeln.

Abb. 1: Kapillare mit Endothelzellenkern, Pericytenkern und Erythrocyt. Ein 12 : 4 μ großer Fibrocytenkern wölbt sich um ein 3,5 μ großes, blaues Granulum.

Abb. 2: Elastische Fasern, Deckzellenkern, Zerfallsmassen einer Mastzelle: tiefblaue und blasse Schollen und Granula.

Abb. 3: Elastische Fasern, Fibrocytenkern. Daneben unregelmäßig gelapptes, 15 : 5 : 3 μ großes, rötliches Plasma (in der Abbildung grau angegeben), in dem Schollen und Granula zu erkennen sind.

Abb. 4: Kapillare mit Erythrocyt, Endothelzellenkern. Neben dem Gefäß eine Lymphspalte mit Zerfallsmassen einer Mz. Schollen zum Teil von rötlichem Plasma umgeben.

Abb. 5: Grenze zweier Fettzellen, Fibrocytenkern. Lymphgefäß mit Zerfallsmassen einer Mz. Schollen teilweise in rötlichem Plasma. Höfe um zwei große Granula sind durch eine Linie angedeutet.

Abb. 6: An der Teilungsstelle einer Kapillare eine Mz., 10 : 9 μ, die zwischen die Erythrocyten Fortsätze abgibt. Unter dem obersten Erythrocyt befindet sich eine Scholle.

Abb. 7: Kapillare mit Pericytenkern, in der sich außer Erythrocyten noch eine Gewebsmastzelle befindet. Der Kern ist 10 : 5 μ groß.

Abb. 8: Zwei Kapillarschlingen, die außer Erythrocyten (grau) Granula und Schollen enthalten.

Abb. 9: An der Abgangsstelle einer Kapillarschlinge aus einem Gefäß liegt ein Adventitiazell-, Fettzell- und Endothelzellkern. Im auf- und absteigenden Teil der Kapillare befinden sich Zerfallsmassen einer Mz. Im oberen Teil der Schlinge liegt ein trichterförmiger Kern.

Abb. 10: In einer Kapillarschlinge, die mit Erythrocyten angefüllt ist, liegen Schollen und Granula neben Erythrocyten.

Abb. 11: Schilddrüse, Paraffinschnitt. Um zwei Mz. tiefblau imprägnierte Fasern. Kollagene und elastische Fasern sind farblos.

Abb. 12: Übersichtsbild über die Zellen im Mesenterium des Igels. Elastische Fasern, oben Mz. mit Histiocytenkern, daneben Histiocytenkern, 6 : 5 μ, darunter Lymphocytenkern und Erythrocyt. In der Mitte Mz. mit Fibrocytenkern, 10 : 6 μ, daneben zwei Fibrocytenkerne und Deckzellenkern.

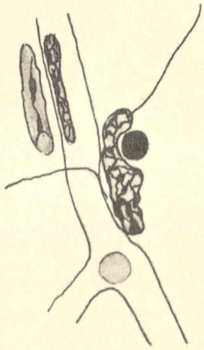

Abb. 1

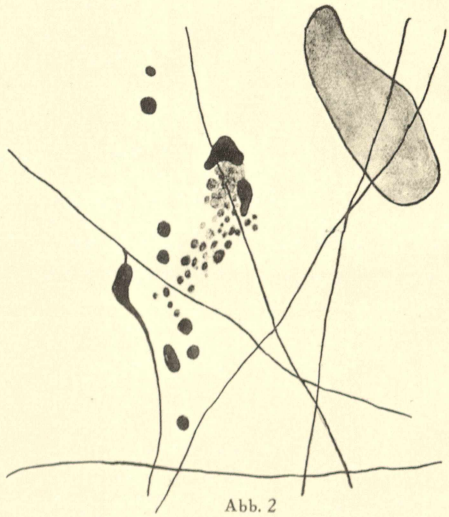

Abb. 2

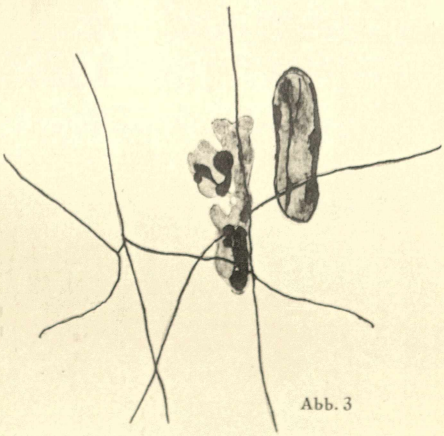

Abb. 3

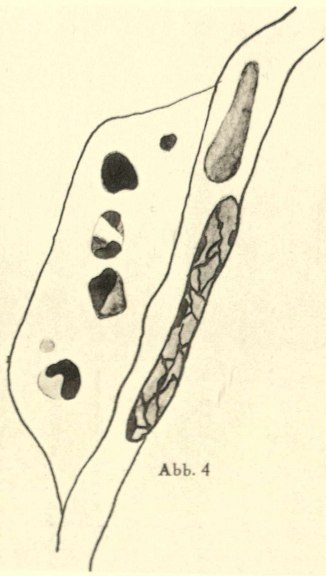

Abb. 4

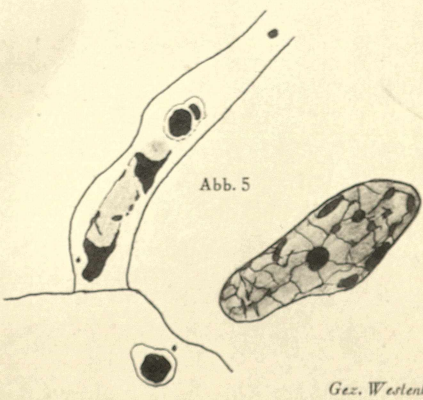

Abb. 5

Gez. Westenhoeffer

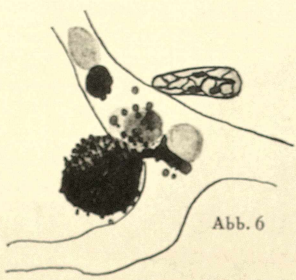

Abb. 6

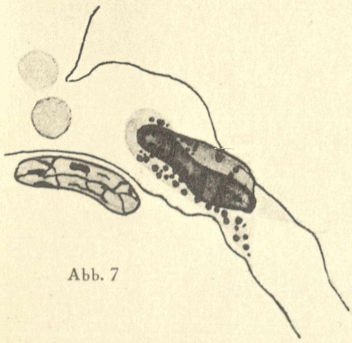

Abb. 7

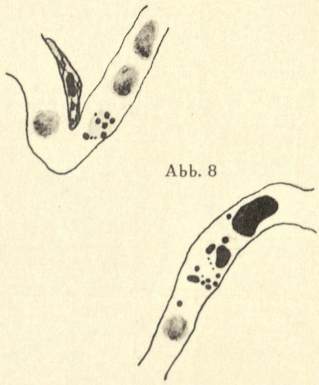

Abb. 8

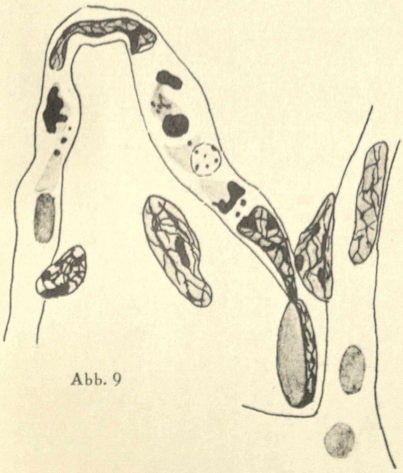

Abb. 9

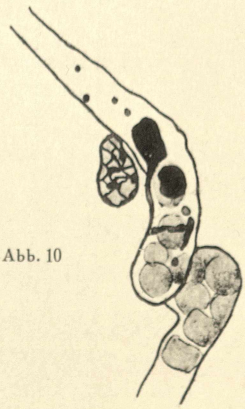

Abb. 10

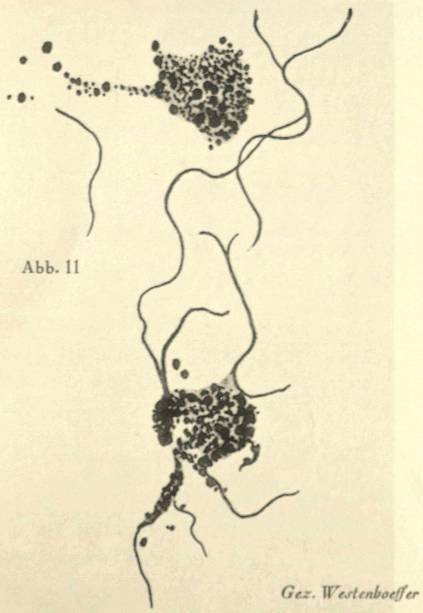

Abb. 11

Gez. Westenhoeffer

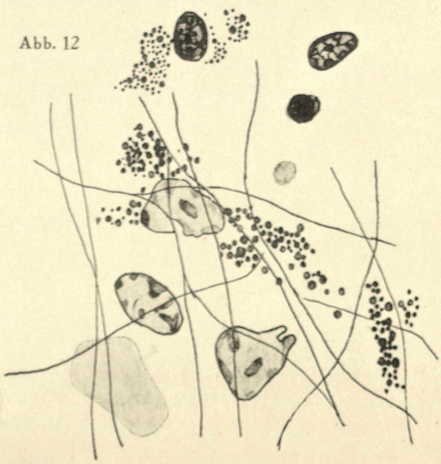

Abb. 12

ZOBODAT - www.zobodat.at

Zoologisch-Botanische Datenbank/Zoological-Botanical Database

Digitale Literatur/Digital Literature

Zeitschrift/Journal: Verhandlungen des Naturhistorisch-medizinischen Vereins zu Heidelberg

Jahr/Year: 1935-1941

Band/Volume: 18

Autor(en)/Author(s): Hoepke Hermann, Westenhoeffer Otto

Artikel/Article: Neue Beobachtungen an Mastzellen 89-104