© Biodiversity Heritage Library, http://www.biodiversitylibrary.org/

2.) Domestikationsmerkmale am Schädel des Gorilla Bobby.

Von Max Hilzheimer (Berlin).

Mit 6 Abbildungen auf Tafel III.

Unsere Gesellschaft hat sich in zwei Sitzungen (16. 12. 1935 und 13. 3. 1936) mit dem Gorilla Bobby beschäftigt, der am 2. 8. 1935 im Berliner Zoo verstarb. An dem dabei vorgelegten Schädel fielen gewisse Veränderungen auf, die bei mir den Anschein erweckten, als verhalte sich der Schädel (Abb. 1 u. 2) von Bobby zu dem Schädel eines in Freiheit aufgewachsenen Gorillas wie der eines hochgezüchteten Hausschweins zu dem eines Wildschweins (Abb. 3 u. 4). Bei den Schweinen glaubt man annehmen zu dürfen, daß die Ursache der Veränderung das Unterbleiben bzw. die starke Herabsetzung der Wühltätigkeit sei in der engen Gefangenschaft mit der geringen Bewegungsmöglichkeit, in der hochgezüchtete Mastschweine meist gehalten werden. Bei Bobby müssen natürlich andere Ursachen wirksam gewesen sein, die aber analoge Veränderungen hervorgerufen haben. Da sich von den Vortragenden niemand mit dieser interessanten Frage beschäftigt hat, beschloß ich, ihr nachzugehen, zumal ich annahm, daß daraus wichtige Folgerungen für die künftige Haltung und Aufzucht von Menschenaffen gezogen werden können.

Für meine Untersuchungen benutzte ich nicht nur den Schädel von Bobby, sondern auch von zwei weiteren, und zwar wilden, erwachsenen männlichen Gorillas aus Kamerun, die beide dem Berliner Zoologischen Museum gehören, und zwar Nr. 17960, Typus von *Gorilla hansmeyeri* Mtsch., Kamerun zwischen Bumba und Dume, und Nr. 20308, Nginda, Kamerun. Der erstere ist sehr alt mit stark abgenutzten Zähnen. Alle Schädelnähte sind fest verwachsen. Der zweite ist jünger, aber gleichfalls voll erwachsen. An den Backenzähnen sind die Innenhöcker fast ganz heruntergekaut, nur am M^3 erst etwas angekaut. Von den Schädelnähten ist nur die zwischen Squamosum und Jugale links noch gut erhalten, rechts fast verschwunden.

Bobbys Alter.

Es kommt hier nicht darauf an, das tatsächliche Alter von Bobby zu bestimmen. Dieses mag 10—11 Jahre betragen haben, wenn man annimmt, daß er mit 3—4 Jahren in den Berliner Zoo kam, in dem er 7 Jahre gelebt hat. Es soll vielmehr versucht werden, das vergleichsweise menschliche Alter festzustellen, das von den verschiedenen Rednern verschieden angenommen wurde.

An Bobbys Schädel sind zwar alle Zähne durchgebrochen, aber kaum angekaut. Der linke obere Eckzahn ist lose. An ihm sieht man, daß die

© Biodiversity Heritage Library, http://www.biodiversitylibrary.org/

Wurzel noch nicht geschlossen ist. Sie ist noch ziemlich weit offen und steht erst ganz am Beginn des Schließens. Die letzten Molaren sind zwar durchgebrochen, die unteren aber kaum angekaut, die oberen noch garnicht in Benutzung genommen, da sie noch nicht ihre volle Höhe erreicht haben; d. h. ihr Vorderrand ist noch um etwa 2 mm niedriger als die Krone des M^2. Von den Schädelnähten sind noch nicht verwachsen: die Zwischenkiefernaht, sämtliche Gaumennähte, die Nähte zwischen Nasalia und Maxillaria und die zwischen Jugale und den angrenzenden Knochen; zwar ist links die zwischen Jugale und Maxillare weitgehend, aber noch nicht völlig obliteriert, rechts dagegen steht sie noch weit offen, wie auch die Nähte zwischen Jugale, Frontale und Squamosum rechts weiter offen sind als links. Das hängt wohl mit der von Prof. BRANDES festgestellten Zahnfistel in der rechten Orbita zusammen. Alles in Allem handelt es sich also um den Schädel eines noch jugendlichen aber voll erwachsenen Tieres. Bedenken wir nun, daß sich beim Menschen die Wurzel des oberen Eckzahns mit 16—17 Jahren schließt und daß der erheblich größere Eckzahn des Gorilla sicher etwas länger zur Entwicklung braucht, so dürfen wir Bobby ein Alter von 18—19 Jahren im Sinne einer menschlichen Altersbestimmung geben. Die letzten Backenzähne sind bei der Unregelmäßigkeit des Durchbruchs beim Menschen für einen solchen Vergleich nicht geeignet. Bei den Menschenaffen wissen wir nichts über die Zeit des Durchbruchs. Mit dem verhältnismäßig jugendlichen Alter steht es auch im Einklang, daß an den langen Röhrenknochen die Epiphysennähte noch weit offen sind.

Wenn also danach Bobbys Entwicklung noch nicht völlig abgeschlossen ist, so ist sie doch als beinahe vollendet und in den Grundzügen als festgelegt anzusehen, so daß eine wesentliche Änderung nicht mehr zu erwarten ist, sondern nur noch ein Ausbau und eine Vollendung des Vorhandenen. Praktisch kann der Schädel als fertig gelten und daher mit voll ausgewachsenen verglichen werden.

Beschreibung und Vergleich des Schädels (vgl. die Abb.).

Zunächst fällt am Schädel von Bobby eine starke Asymmetrie der Crista sagittalis auf, die nach rechts übergebogen ist. Zweifellos hängt das mit der erwähnten rechtsseitigen Zahnfistel zusammen, die wohl das Tier veranlaßte, rechts weniger stark zu kauen, so daß die rechtsseitige Muskulatur in ihrer Entwicklung zurückblieb. Da die Asymmetrie sich an der Crista erst weiter oben bemerkbar macht und hier die Crista nach rechts überhängt, die Basis aber noch annähernd symmetrisch verläuft, dürfen wir annehmen, daß die Zahnfistel erst später, vielleicht mit dem Durchbruch der Zähne in Erscheinung getreten ist. Vielleicht hängt mit dieser Fistel auch die geringe Asymmetrie der Augenhöhlen zusammen. Die linke ist nämlich etwas größer und lateral mehr gerundet als die rechte, die ausgesprochen

© Biodiversity Heritage Library, http://www.biodiversitylibrary.org/

rechteckig erscheint. Das sind natürlich krankhafte Veränderungen, aber keine Erscheinungen, die unbedingt durch die Gefangenschaft verursacht sein müssen. Diesen durch die Gefangenschaft hervorgerufenen Erscheinungen wollen wir uns jetzt zuwenden, wobei wir alle nicht krankhaften erheblichen Abweichungen von den wilden Gorillas als Gefangenschaftserscheinungen ansehen.

Der auffallendste Unterschied gegenüber den wildlebenden Gorillas besteht in einer Veränderung der Richtung der Hinterhauptsschuppe. Beim erwachsenen wilden Gorilla ist sie schräg nach rückwärts aufwärts gestellt. Man erkennt das in der Profilstellung des Schädels sehr gut an dem Verlauf der Crista nuchalis. Bei den wilden Gorillas vom Meatus externus zunächst fast in der Richtung des Jochbogens verlaufend, wendet sie sich ungefähr in der Mitte nach oben, stets aber die Richtung nach rückwärts beibehaltend. Der Verlauf der unteren Hälfte ist bei 17960 noch ausgesprochener horizontal als bei 20308, wo ein schwaches Ansteigen festgestellt werden kann. Bei Bobby ist dieses Ansteigen noch stärker. Über diesen unteren, kürzeren, etwa $^1/_3$ des Kammes einnehmenden Teil wendet sich der Nackenkamm im Bogen aufwärts und vorwärts, so daß seine Spitze, wo er mit dem Scheitelkamm zusammentrifft, nach vorn schaut und nicht nach hinten wie bei den wilden Gorillas. Dieser grundlegende Unterschied macht sich auch im Bau des Nackenkammes selbst bemerkbar. Bei den wildlebenden Gorillas ist der Grad des Kammes der am weitesten nach rückwärts liegende Teil und der Kamm selbst ist nach vorn konvex. Bei Bobby ist nicht der Grad der am weitesten rückwärts liegende Teil des Kammes, sondern eine darunter liegende Partie, von der aus der Kammkörper sich nach vorn biegt, so daß der Kamm nach vorn konkav ist. Dem, was wir bei seitlicher Ansicht am Verlauf des Nackenkammes festgestellt haben, entspricht auch der Bau der gesamten Hinterhauptsfläche. Bei den beiden wilden Gorillas steigt die Hinterhauptsfläche über dem Hinterhauptsloch mehr (17960) oder weniger (20308) schräg nach hinten an und biegt sich dann im oberen Drittel noch stärker nach hinten, so daß die Hinterhauptsfläche hier eine Konkavität aufweist und das Profil, d. h. die Mittellinie, S-förmigen Verlauf hat[1]). Die S-form ist dann noch ausgeprägter, wenn wie bei 20308 die Hinterhauptsfläche über dem Hinterhauptsloch etwas konvex ausgebildet ist. Bei Bobby zeigt die Hinterhauptsfläche zunächst ebenfalls nach hinten, wendet sich aber dann ohne Bildung einer Konkavität im oberen Drittel im Bogen nach vorn, so daß der höchste Punkt der Hinterhauptsfläche erheblich vor ihrer Basis liegt, nicht dahinter wie bei den wilden Gorillas. Dadurch wird das obere, dorsale Ende des Nackenkam-

---

[1]) Bei 17960 ist die Konkavität durch einen Längskamm in zwei Hälften geteilt. Dieser Längskamm verändert die Profillinie etwas.

© Biodiversity Heritage Library, http://www.biodiversitylibrary.org/

mes nach vorn über das Hinterende der Crista sagittalis geschoben, lagert auf der Crista sagittalis, von der es nach vorn scharf durch einen Abfall abgesetzt ist, und bildet so den höchsten Punkt des Schädels, von dem die Profillinie einschließlich der Crista sagittalis nach vorn abfällt. Bei den beiden anderen Gorillas steigt die Profillinie, d. h. die Crista sagittalis, von ihrem hintersten Ende, nämlich dem Zusammentreffen mit der Crista nuchalis, zunächst etwas an, bevor sie sich im Bogen abwärts senkt. Bei ihnen liegt also der höchste Punkt des Schädels auf der Crista sagittalis vor ihrem hintersten Ende.

Die Folge des Vorwärtswanderns des oberen Endes der Hinterhauptsfläche ist ein Druck auf das Schädeldach, das ebenfalls nach vorn verschoben wird. Das zeigt sich besonders deutlich in Form und Verlauf der Crista sagittalis. Bei den wilden Gorillas fällt sie in sanftem Bogen nach vorn ab und geht an ihrem Vorderende allmählich ohne irgendwelchen scharf ausgeprägten Absatz in die Schläfenleisten (Cristae frontales) über. Auch erhebt sie sich von vorn gerechnet ebenso allmählich in mehr oder weniger spitzem Winkel aus den Stirnbeinen, ohne daß hier irgend ein Absatz entsteht. Bei Bobby dagegen fällt sie in sehr steilem Bogen nach vorn ab, bildet am vorderen Ende zusammen mit den Schläfenleisten eine Wand, die etwa im rechten Winkel zu den Stirnbeinen steht und an der Basis ausgehöhlt ist, so daß der obere Teil über den unteren vorragt, also eine richtige Stufe, wie bei einer Treppe, gebildet wird. Die Entstehung dieser Stufe ist so zu verstehen, daß bei der Entwicklung die neu entstehende Knochenmasse gewissermaßen über die Höhlung der bei den wilden Gorillas konkaven Stirn herübergeschoben worden ist. Das ganze Vorderende der Crista sagittalis ist ferner stark nach vorn verschoben, so daß die Entfernung zwischen ihm und den Tori supraciliares sehr gering ist. Das zeigt einmal schon der Verlauf der Cristae frontales. Abgesehen von einer geringen Ausbuchtung in der Gegend des Vorderendes der Crista sagittalis bilden sie unter einander fast eine Gerade, die beinahe ihrer ganzen Länge nach den Tori supraciliares parallel verläuft, während sie bei den wilden Gorillas hinten in einem spitzen Winkel zusammentreffen, von hier im Bogen nach vorn auswärts verlaufen. Ferner läßt sich das Heranschieben des Vorderendes der Crista sagittalis an die Tori auch durch Messungen erweisen. Es ist nämlich von der Glabella entfernt bei Bobby 42 mm, bei 17960 = 66 mm und bei 20308 = 58 mm. Dabei ist zu berücksichtigen, daß der letzte erheblich kleiner ist als Bobby.

Eine weitere Folge des Druckes nach vorn ist ein Unterschied in der Stellung der Tori supraciliares. Bei den wilden Gorillas stehen sie schräg nach oben. Die Stirn ist daher konkav, und die Glabella liegt höher als die Stirn. Bei Bobby sind die Tori gewissermaßen nach vorn gedrückt; sie schauen nicht nach oben sondern nach vorn, vielleicht sogar ein klein wenig

© Biodiversity Heritage Library, http://www.biodiversitylibrary.org/

abwärts. Die Stirn ist eben, die Tori erscheinen als Fortsetzung dieser Ebene nach vorn, und die Glabella liegt einige Millimeter tiefer als die Stirn.

Die Wirkung dieses Druckes nach vorn setzt sich auch auf das Gesicht fort. Die Scheidewand zwischen den Augen tritt bei den wilden Gorillas nach der Nasenwurzel zu gar nicht (20308) oder nur ganz schwach (17960) zurück. Dieses Zurückweichen wird bei ihnen in der Mittellinie ausgeglichen durch einen ziemlich hohen Längskamm, der allein im Profil erscheint. Bei Bobby ist das Zurückweichen erheblich stärker, so daß die Nasenwurzel gegen die Glabella weit zurückliegt. Der Längskamm ist kaum angedeutet. Die weitere Folge ist eine ganz andere Gestalt der Augenhöhlen. Bei den wilden Gorillas sind sie erheblich größer und öffnen sich trichterförmig nach vorn. Bei Bobby sind sie nicht so offen, durch das herabgedrückte Dach mehr geschlossen und ausgesprochen rechteckig; die trichterförmige Erweiterung nach vorn fehlt. Das alles ist rechts noch stärker ausgesprochen als links. Selbst am Uebergang zur Schnauze ist dieser Druck noch bemerkbar. Bobby zeigt hier in der Gegend des vorderen (unteren) Augenrandes einen deutlichen scharf ausgesprochenen Knick, während bei den wilden Gorillas sich der Übergang mehr in allmählichem, nach vorn offenen Bogen vollzieht.

Einen weiteren Unterschied finde ich noch in der Form des Hinterhauptsloches, welches bei Bobby außerordentlich in die Länge gezogen ist und daher sehr schmal erscheint. Bei den wilden Gorillas kann man es als eiförmig bezeichnen; bei Bobby ist es ausgesprochen lang-birnförmig. Es verhält sich die größte Länge der lichten Weite zur Breite bei

Bobby = 43:30,5; 17960 = 37,5:34,5; 20308 = 33:27.

Ein weiterer Unterschied liegt in der Form der Condyli. Diese sind beim wilden Gorilla etwa dreieckig mit der einen Spitze ventralwärts und der gegenüberliegenden Seite dorsalwärts gerichtet. Bei Bobby ist ihre Form schwer zu beschreiben. Man kann sie etwa als langgezogen bandförmig bezeichnen mit einer Verbreiterung zum dorsalen Ende hin. Die Maße ergeben auf jeden Fall klar die Unterschiede. Es verhält sich die größte Länge zur größten Breite bei

Bobby = 29:15; 17960 = 26:19; 20308 = 24:15.

Zum Schluß sei noch darauf aufmerksam gemacht, daß Bobby eine Durchbohrung im hinteren Drittel des Basioccipitale hat, die kanalartig von vorn ventral nach hinten dorsal in die Schädelhöhle eintritt. Eine solche Durchbohrung finde ich als Ausnahme bei einzelnen Gorillaschädeln des Berliner Zoologischen Museums, wie sie gelegentlich als Ausnahme auch bei Menschen auftritt. Ich erwähne das hier nur nebenbei, ohne ihm eine Bedeutung für unser Problem beizulegen.

Eine Anderung in der Form des Unterkiefers ist ebenfalls festzustellen. Stellt man die beiden Vergleichsunterkiefer mit dem Unterrand des Körpers

© Biodiversity Heritage Library, http://www.biodiversitylibrary.org/

auf einen Tisch, so ruhen sie auf einer Partie, die etwa senkrecht unter dem letzten Molaren liegt. In dieser Stellung kann man sie, da der Unterrand des Unterkiefers gebogen ist, in schaukelnde Bewegung versetzen. Der Unterkiefer von Bobby dagegen ruht in dieser Lage auf der Symphyse und dem Unterrand des Processus angularis. Das kommt daher, daß der Unterrand des Unterkieferkörpers fast gerade ist, nicht die Biegung zeigt, wie sie die wilden namentlich unter dem letzten Molaren haben. Dahinter hat dann Bobby eine besonders tief eingebuchtete Incisura vaserum. Auch am Vorderende des Unterkiefers ist ein Unterschied. Die Symphysenfläche ist bei Bobby zwischen den Eckzahnwurzeln eingezogen und springt unterhalb fast kinnartig hervor. Auch nach unten ist sie etwas verlängert, so daß der Rand des Unterkieferkörpers in der Gegend der Symphyse etwas über den übrigen Unterkieferrand hervorragt. Bei den Vergleichsunterkiefern geht hier die Vorderfläche in einfachem Bogen in den Unterrand über.

Zum Schluß des beschreibenden Teiles sei noch auf die eigenartige Stellung der Schneidezähne aufmerksam gemacht, die im Unter-, besonders aber Zwischenkiefer auffallend horizontal stehen, d. h. aboralwärts geneigt sind. Der Zwischenkiefer selbst ist auf der Dorsalseite vor der Nase bis zu den Schneidezähnen konkav, auf der Ventralseite eben. Bei den wilden Gorilla, besonders deutlich ausgesprochen bei 17960, ist der Zwischenkiefer konvex auf der Dorsalseite, auf der ventralen konkav und die oberen Schneidezähne schauen ventralwärts. Ob es sich hier um eine Wirkung der Gefangenschaft bei Bobby handelt, vermag ich nicht zu sagen, möchte aber nicht versäumen darauf hinzuweisen, daß ich eine ähnliche Horizontalstellung bei einigen jugendlichen Gorilla des Berliner Museums gesehen habe.

Schlußfolgerungen.

Die Unterschiede, die wir im Vorstehenden bei Bobby im Vergleich zu wilden Gorilla am Oberschädel fanden, beziehen sich lediglich auf die Dorsalseite. An der Gaumenseite konnten wesentliche Abweichungen nicht festgestellt werden. Die gefundenen Unterschiede gleichen, wie schon eingangs gesagt, denen, die hochgezüchtete Hausschweine gegenüber Wildschweinen zeigen. Beim Wildschwein ist die Profillinie gerade und die Hinterhauptsschuppe schräg nach hinten aufwärts gerichtet. Beim Edelschwein ist die Hinterhauptsschuppe schräg nach vorn aufwärts gerichtet. Hierdurch wird genau wie bei Bobby der ganze Hirnschädel nach vorn gedrückt. Die beim Wildschwein gerade Profillinie bekommt einen Knick, dessen Tiefe in der Gegend des vorderen Augenrandes liegt. Das Dach des Hirnschädels fällt vom höchsten Punkt, der sich auf dem Nackenkamm befindet, steil nach vorn ab. Auch sonst zeigen sich in der Lagebeziehung der einzelnen Teile allerhand Veränderungen, die hier nicht näher verfolgt werden sollen. Beim Schwein sucht man die Ursache in der mangelnden

© Biodiversity Heritage Library, http://www.biodiversitylibrary.org/

Wühltätigkeit, wie eingangs gesagt. Das kann natürlich bei Bobby nicht zutreffen. Bei der Beantwortung der Frage nach den Ursachen ging ich davon aus, daß Bobby in Folge der anderen Stellung der Hinterhauptsfläche eine ganz andere Kopfhaltung gehabt haben muß als die wilden Gorillas. Der Kopf muß im Verhältnis zum übrigen Körper viel höher, mehr aufgerichtet getragen worden sein. Und in dieser verschiedenen Haltung des Kopfes zum Körper glaube ich auch die Beantwortung der eben gestellten Frage zu finden. Bobby hat von klein auf mit Menschen verkehrt. Er kam in Gefangenschaft, als der Hirnschädel noch kugelig war und keinerlei Muskelleisten und -kämme besaß und auch die Hinterhauptsfläche als solche noch nicht besonders entwickelt war. Als Kind wurde Bobby, wenn er aufgenommen wurde, stets so aufgenommen, wie man kleine Menschenkinder aufzunehmen pflegt. Hierbei schlang er seine Arme um den Hals des Menschen und saß auf dessen Arm in einer derart aufrechten Körperhaltung, wie sie wahrscheinlich der wilde Gorilla nie einnimmt. Er bog dabei den Kopf noch besonders nach oben, um dem Menschen ins Gesicht zu sehen, wodurch er in eine Stellung geriet, die ebenfalls der Kopfhaltung eines wilden Gorilla nicht entspricht. Nun wurde Bobby zwar nicht ständig getragen, aber doch sehr häufig auf den Arm genommen. Noch schlimmer aber war es, wenn sich Bobby auf dem Erdboden befand. Hier zwang ihn der Verkehr mit dem Menschen, den Kopf noch mehr zu erheben, da es sein Bestreben war, jedem, der sich mit ihm beschäftigte, nach den Augen oder auf den Mund zu sehen. Nun war aber sein Verkehr mit den Menschen, namentlich solange er klein war, ein fast ununterbrochener, da sich seine Pfleger so viel wie möglich mit ihm beschäftigten. Dadurch nahm er fast ständig die falsche Körperhaltung mit emporgerecktem Kopfe ein, die schließlich dazu führte, daß die erst in der Entwicklung befindlichen Teile des Hinterhauptes sowie besonders die Muskelkämme sich diesem ständigen Drucke entsprechend ausbildeten. Es ist allerdings, worauf mich ein Gespräch mit Herrn Dr. Groth aufmerksam machte, zunächst schwer zu verstehen, wie bei einem Muskelzug nach hinten, der zur Aufrichtung des Kopfes nötig ist, doch ein Druck nach vorn ausgeübt wird. Das kann nur so gedacht werden, daß durch das beständige Hochtragen des Kopfes der Raum zwischen dem dorsalen Teile des Hinterhauptes und dem Nacken verringert wurde. In diesem verkleinerten Raum sollte aber dieselbe Masse Nackenmuskulatur und dieselbe zu ihrer Anheftung nötige Knochenmasse Platz finden. Da das nicht möglich war, mußte sie ausweichen. Das konnte aber nur nach der einen freien Richtung geschehen, nämlich nach vorn. Wenn man den Vorgang verstehen will, muß man sich immer vor Augen halten, daß der Kopf schon zu einer Zeit emporgereckt wurde, wo weder der obere Teil der Hinterhauptsschuppe noch der Nackenkamm vorhanden waren. Sie mußten sich bei ihrer Entwicklung in den vorhandenen Raum

© Biodiversity Heritage Library, http://www.biodiversitylibrary.org/

einfügen. Würden wir uns einmal bei einem normal gebauten Gorilla diese Teile plastisch denken und dann die Schnauze anheben, so würde voraussichtlich der obere Teil der Hinterhauptsfläche und des Nackenkammes ähnliche Gestalt annehmen, wie wir sie bei Bobby haben. Diese Erwägungen machen es verständlich, wie trotz der rückwärtsziehenden Nackenmuskeln ein starker Druck nach vorwärts auf die sich erst entwickelnden Teile ausgeübt werden kann, ja muß. Wir müssen also die Körperform, die Bobby schließlich hatte, als eine nicht ganz natürliche ansehen. Wenn er auf allen Vieren stand, so zeigte seine Profillinie 2 Knicke: von hinten ausgehend befand sich der erste am Vorderende des Kreuzbeines. Dieser ist natürlich, denn er wurde dadurch hervorgerufen, daß infolge der Länge der Vordergliedmaßen der Vorderkörper empor gehoben wurde; der zweite befand sich in der Gegend des Halses und hob den Kopf steil in die Höhe. Diese eigentümliche Kopfhaltung muß jedem Besucher aufgefallen sein. Offenbar ist sie nicht natürlich, d. h. sie entspricht dem nicht, was die wilden Gorillas zeigen, die vermutlich den Kopf mehr gesenkt tragen und bei denen er infolgedessen mehr zwischen den Schultern sitzt. So wurde ein ständiger Druck auf das Hinterhaupt ausgeübt, der zu der geschilderten eigentümlichen Form des Schädels führte.

Da die Schädeldecke mit ihren Muskelleisten die Unterlage für die fleischigen Teile des Kopfes bildet, ist deren abweichende Form wohl auch die Veranlassung gewesen für die Entstehung der eigentümlichen fleischigen Kalotte, die Bobby auf dem Kopfe trug. Durch die Vorwärtsdrängung und die damit verbundene Zusammendrängung der knöchernen Grundlage sind wohl auch die fleischigen Teile nach vorn zusammengedrängt worden und mußten bei ihrer Entwicklung, da sie an der Basis nicht genügend Platz fanden, nach oben ausweichen, so jene eigenartige Muskel- und Fetthaube erzeugend, die am lebenden Tier so auffallend wirkte und auch am toten bei der Präparation besonders bemerkt wurde.

Diese Wirkung der Haltung konnte natürlich niemand voraussehen, und zwar um so weniger, als die Erfahrung mit der Aufzucht junger Gorillas sehr gering war. Man wird aber in künftigen Fällen dafür Sorge tragen müssen, daß der Aufenthaltsraum für junge Gorillas so eingerichtet ist, daß sie eine natürliche Körperhaltung einnehmen, ohne daß sie deswegen des so nötigen, ganz besonders intimen Umgangs mit ihrem Pfleger entbehren müssen.

Nebenbei sei noch darauf hingewiesen, daß die Zähne von Bobby einen allerdings schwachen Belag aufweisen. Wenn das auch nur ganz unbedeutend ist, wird auch hierauf in Zukunft zu achten sein.

© Biodiversity Heritage Library, http://www.biodiversitylibrary.org/

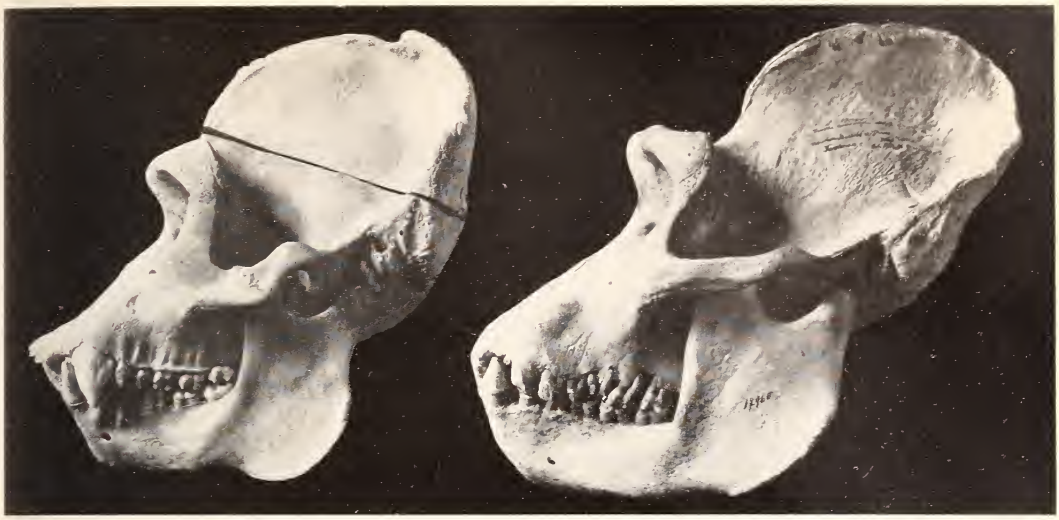

Abb. 1. Gorilla Bobby. Abb. 2. Gorilla 17960.

Abb. 3. Hausschwein. Abb. 4. Wildschwein.

Abb. 5. Gorilla Bobby. Abb. 6. Gorilla 17960. W. GLASMACHER phot.

Zu M. HILZHEIMER, Domestikationsmerkmale am Schädel des Gorillas Bobby.

ZOBODAT - www.zobodat.at

Zoologisch-Botanische Datenbank/Zoological-Botanical Database

Digitale Literatur/Digital Literature

Zeitschrift/Journal: Mammalian Biology (früher Zeitschrift für Säugetierkunde)

Jahr/Year: 1937

Band/Volume: 12

Autor(en)/Author(s): Hilzheimer Max

Artikel/Article: 2.) Domestikationsmerkmale am Schädel des Gorilla Bobby. 89-96