

Fauna. No. 12. pp. 1–85. Washington. — MOTTI, M. (1951): Die Repolusthöhle bei Peggau (Steiermark) und ihre eiszeitlichen Bewohner. — *Archaeol. Austriaca*. Heft. 8. pp. 1–78. — MOTTI, M. (1958): Die fossilen Murmeltierreste in Europa mit besonderer Berücksichtigung Österreichs. — *Jahrb. d. Arbeitskr. f. Wildtierf.* 1958. pp. 91–100. Graz. — NEHRING, A. (1890): Über Tundren und Steppen der Jetzt- und Vorzeit, mit besonderer Berücksichtigung ihrer Faunen. 254 pp., Berlin. — OWEN, R. (1846): *A History of British fossil Mammals and Birds*. London. — PASA, A. (1947): I mammiferi di alcune antiche brecce Veronesi. — *Mem. del Mus. Civ. di Storia Nat. di Verona*. 1. pp. 1–111. Verona. — PETÉNYI, S. J. (1864): Hátrahagyott munkái. Pest. (Posthume Arbeit). — PIDOPLITSCHKA, I. G. (1938): Materials for the Study of the fossil Fauna of the Ukrainian SSR. — *Akad. Sci. Ukr. SSR, Inst. Zool. and Biol.* 173 pp., Kiew. — PIDOPLITSCHKA, I. G. (1955): Nowye dannye o faune poswonochnych antropogonowych otloschenij Ternopolskoj oblasti. — *Doklady Akad. Nauk. SSSR*. 100. pp. 989–991, Moskwa–Leningrad. — PIDOPLITSCHKA, I. G. (1956): Materiali do wiwtschenija minulich faun. — *Vipusk 2. Akad. Nauk. U.S.S.R.* 189 pp., Kiew. — SCHAUB, S. (1930): Quartäre und jungtertiäre Hamster. — *Abh. Schweiz. Pal. Ges.* 49. pp. 1–39, Basel. — SCHMERLING, P. C. (1833): Recherches sur les ossements fossiles etc. Liège. — SCHMIDTGENS, O. (1925): *Myogale moschata* Pall. aus dem Mosbacher Sand. — *Notizbl. Ver. Erdkde. hess. Geol. Landesamt für 1924 / V / 7.* pp. 132–140. Darmstadt. — SCHREUDER, A. (1929): *Conodontes (Trogontherium)* und *Castor* from the Tegelian Clay compared with *Castoridae* from other Localities. — *Arch. Mus. Teyler. Ser. II.* 6. pp. 99–321. Haarlem. — SCHREUDER, A. (1940): A Revision of the Fossil Water-Moles / *Desmaninae* /. — *Arch. néerl. zool.* 4. pp. 201–333. Leiden. — SIMPSON, G. G. (1945): *The Principles of Classification and a Classification of Mammals*. — *Bull. Amer. Mus. Nat. Hist.* 85. pp. VII–IX and 1–350, New York. — STEHLIN, H. G. & DUBOIS, A. (1933): La grotte de Cotêcher, station moustérienne. — *Mém. Soc. Paléont. Suisse.* 25–53. pp. 1–292. Basel. — THENIUS, E. (1947): Ergebnisse neuer Ausgrabungen im Altpliozän von Hundsheim bei Deutschaltenburg (Niederösterreich). — *Anz. Österr. Akad. d. Wiss.-Math. Naturwiss. Kl.* 84. Nr. 1–15. pp. 29–32. Wien. — THENIUS, E. (1949): Der erste Nachweis einer fossilen Blindmaus (*Spalax hungaricus* Nehr.) in Österreich. — *Sitzungsber. Österr. Akad. d. Wissensch. — Math. naturwiss. Kl. Abt. I.* 158. H. 4. pp. 287–298. Wien. — TOPATSCHEWSKI, W. A. (1957): Poswonochnije pliozenowjich i antropogonowjich otloschenij dolin nischnewo Dnjepra i reki molotschnoj. — *Kandidat-Dissertation*, Kiew, 1957. 28 pp. — WOLDSTEDT, P. (1954): *Das Eiszeitalter. Grundlinien einer Geologie des Quartärs. Bd. I. Zweite Auflage.* Enke-Stuttgart. — YOUNG, C. C. (1934): On the Insectivora, Chiroptera, Rodentia and Primates other than *Sinanthropus* from Locality I at Choukoutien. — *Palaeontologica Sinica.* 8. Fasc. 4. Ser. C. pp. 1–139. Peking.

Anschrift des Verfassers: Dr. D. JÁNOSSY, Budapest VIII, Muzéum Krt. 14–16

Der Zahnschluß im Gebiß der Wildraubtiere und der Haushunde

Von ERNA MOHR

Eingang des Ms. 14. 2. 1961

Der Standard für die einzelnen Hunderassen stellt Forderungen auf für das Gebiß und den Zahnschluß, namentlich im Bereich der Schneidezähne, anscheinend ohne darüber klar zu sein, daß solche Forderungen unberechtigterweise den Aufbau des menschlichen Gebisses zugrunde legen, was dazu führt, daß für den Haushund ein ihm nicht gemäßer Schneidezahnschluß verlangt wird.

Hält der Mensch den Mund fest geschlossen, so berührt die Vorderseite seiner unteren Schneidezähne die Hinterseite der oberen; die beiden Schneidezahnreihen arbeiten also hinter- bzw. nebeneinander wie die beiden Klingen einer Schere, und solches Gebiß wird als Scherengebiß bezeichnet. Treffen die Schneidezahnkanten beider Schneidezahnreihen genau aufeinander, so spricht der Zahnarzt von Kopfbiß oder Aufbiß, der Tierzüchter vom Zangenbiß.

Berühren die unteren Schneidezähne nicht mehr die Rückseite der oberen, da der Unterkiefer verkürzt, „zurückgenommen“ ist, so hat man den Unterbiß, die Prognathie. Ist der Unterkiefer länger als der obere und stehen deshalb die unteren Schneidezähne vor den oberen, dann hat man den Vorbiß, die Progenie.

Beim Säugetier sind Hirn- und Gesichtsschädel unbeweglich miteinander verwachsen. Nur der Unterkiefer ist frei beweglich, durch das Kiefergelenk mit dem Ober-schädel verbunden. Da nun der Unterkiefer beim Beißen der einzige tätige Teil ist, darf man auch die auf den Biß bezüglichen Bezeichnungen nur so gebrauchen, daß diese Tatsache richtig zum Ausdruck kommt. Beim „Vorbiß“ stehen die Schneidezähne des Unterkiefers *vor* den oberen, beim „Unterbiß“ hinter ihnen, bzw. unter dem Munddach.

Der Mensch mit seinen niedrigen Eckzähnen und der meist vorhandenen Prognathie kann den Unterkiefer wie ein Wiederkäuer im Halbkreis führen. Beim normalen Raubtiergebiß aber lassen die großen langen Eckzähne, von denen stets die unteren vor den oberen stehen, nur wenig seitliches Abweichen oder Vor- und Rückschieben des Unterkiefers zu, sondern wie in einer Führung kann er fast nur senkrecht auf und ab arbeiten. Und damit sind auch Stellung, Zahnschluß und Funktion der Schneidezahnreihen bei den Raubtieren gegeben; normalerweise haben wilde Raubtiere eine von I 1 und I 2 gebildete Zange. I 3 ist meistens abweichend, mehr eckzahnmäßig gestaltet.

Der Haushund stammt von Wildcaniden ab, und soweit er nicht, wie Boxer und Bulldoggen wegen des verkürzten Oberkiefers den standardmäßig vorgeschriebenen Vorbiß hat, müßte für ihn die gleiche Zange verbindlich sein, die er von seinen Vorfahren ererbt hat. Die Schere wäre beim Haushundgebiß bereits als abnorm anzusehen.

Das ist keine neue Erkenntnis. MAX WEBER (1927) führt über die Schneidezähne und die Kaubewegungen aus: „Ihre Gegenüberstellung kann so sein, daß sie nach Art von Meißeln aufeinanderschließen. Dies entspricht der Labiodontie von WELCKER und führt zum Zangengebiß. Es ist der vorherrschende Typus, der bei Carnivoren zum reinsten Ausdruck kommt im Zusammenhang mit der Scharnier-(ginglymischen) Konstruktion des Kiefergelenks, wobei der Condylus durch eine Hohlrolle des Squamosum umfaßt wird und nur orthale Kaubewegung zuläßt. Im anderen Modus überragen die oberen I die unteren, wie bei der Mehrzahl der Menschen. Bei dieser Psalidodontie, die zum Scherenbiß führt, hat propinale Kaubewegung statt, sie fordert Gleitbewegung des Unterkiefers auf einer Facies praeglenoidalis, einem Tuberculum articulare (Mensch) oder rinnenförmige Verlängerung nach vorn der Cavitas glenoidea.“

„Neben diesen Erscheinungen verdient Beachtung die Richtung der I. Sie kann eine orthodonte sein, welche übergeht in eine mit Schrägstellung der Schneidezahnachsen. Diese bilden dementsprechend einen kleineren Winkel nach vorn als im ersteren Falle. Dies kann unabhängig von der Prognathie der Kiefer statthaben, da sich z. B. beim Orang, mit starker Ausbildung derselben Orthodontis verbindet. Es besteht also auch eine alveoläre Prognathie.“

Die hier gegebenen Abbildungen sollen zeigen, wie normale Raubtiergebisse in ihrem vorderen Teil aussehen und wie Form der Zähne und Zusammentreffen der Schneidekanten zusammenspielen. Die Schädel gehören der Sammlung des Zoologischen Museums Hamburg und wurden aufgenommen von HANS ROSENBERG. Nur Abb. 2, Schädel vom Goldschakal, gehört dem Institut für Haustierkunde in Kiel, phot. BÄHRENS, und wurde von Prof. Dr. W. HERRE zur Verfügung gestellt. Dem Wolf wurden C und I 2 abgeschossen; die Abzüge sind seitenverkehrt copiert, um Vergleiche mit den übrigen Aufnahmen zu erleichtern.

Während die unteren Schneidezähne relativ gerade, gestreckt sind, bilden die oberen einen deutlichen Haken und schaffen es auf diese Weise, daß die Schneidezahnkanten aufeinanderstehen. Nur bei dem alten Wolf stehen die Schneidekanten annähernd senkrecht aufeinander, weil die unteren recht steil aufgerichtet sind. Die Zähne wurden bereits soweit weggekaut, daß die Seitenlappen der oberen inneren I verschwunden

sind. Beim Fuchs (Abb. 3) ist es dasselbe; hier aber kommen die Unterkieferzähne so schräg auf die Schneidekante der oberen zu, daß für einen flüchtigen Beobachter eine Unterbißschere vorgetäuscht wird, obwohl es sich um eine einwandfreie Zange handelt. Unter den Haushunden findet man diese Form recht häufig bei Teckeln, namentlich bei Kurz- und Rauhaar, bei denen dann oft leichtfertigerweise von Schere geredet wird. Aber schon ein Überstreichen der Zahnfront mit der Fingerspitze lehrt, daß die Schneiden glatt aufeinander, nicht hintereinander stehen.

Der noch junge Goldschakal (Abb. 2) hat noch die Seitenflügel an den I 1. Noch besteht eine schwache Unterbißschere, die aber in einigen Monaten zur Zange abgeschliffen sein dürfte. Ältere Schakale der Hamburger Sammlung haben einwandfrei die Zange.

Bei Haushunden wird nicht selten beobachtet, daß sich der Zahnschluß nach dem Zahnwechsel geändert hat. Was als Welpen eine Vorbißschere oder eine Zange hatte, kann nach dem Zahnwechsel mit Unterbißschere dastehen, ohne daß massiert worden wäre. Es kann sich auch eine ursprüngliche Schere oder Zange in einen häßlichen Unterbiß verwandeln, oder anders herum: aus einem Unterbiß kann sich eine Zange oder

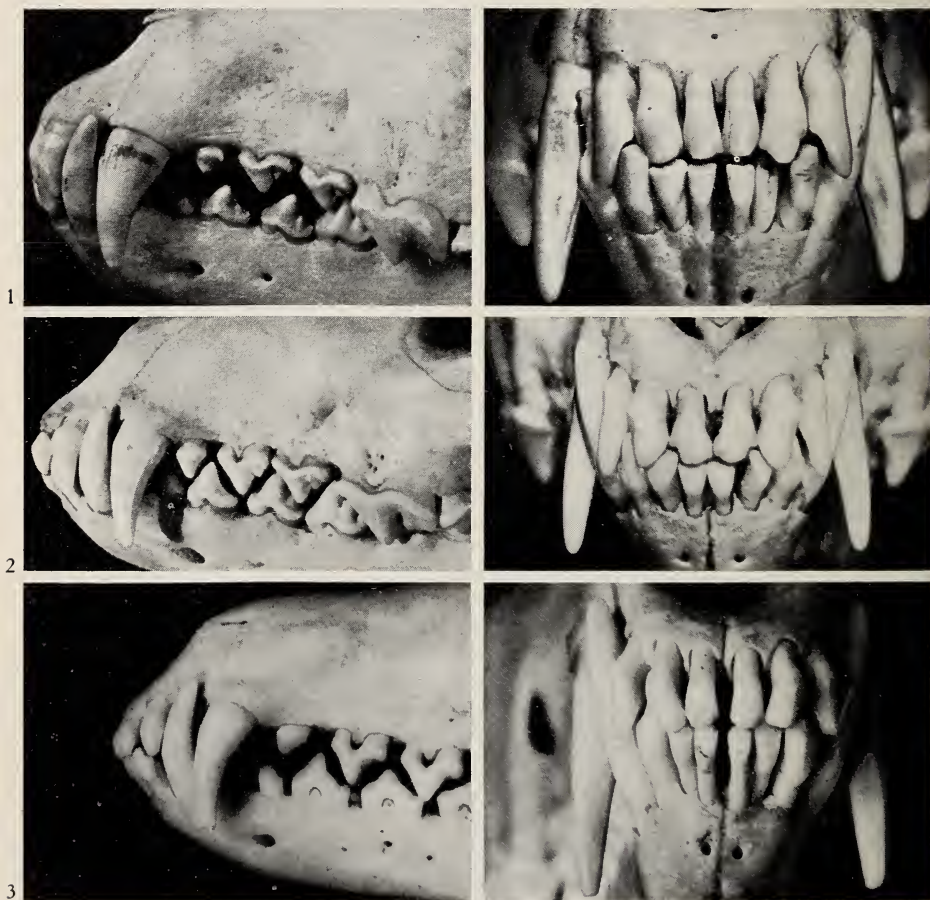
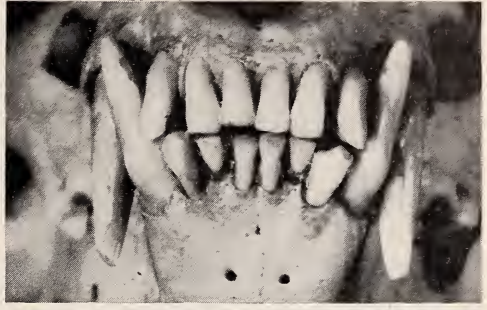
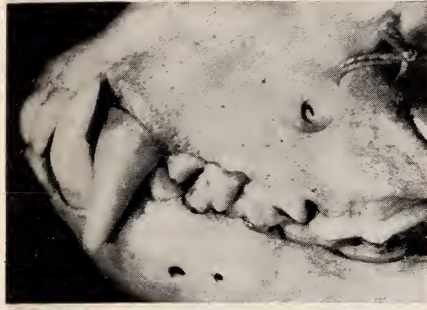
Abb. 1. Wolf, *Canis lupus* L.

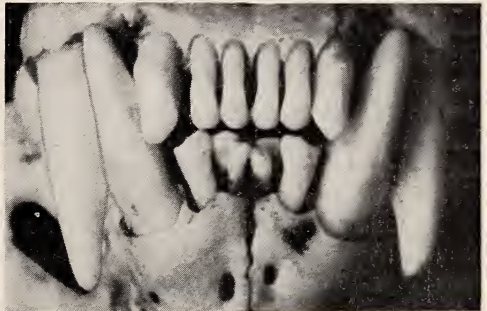
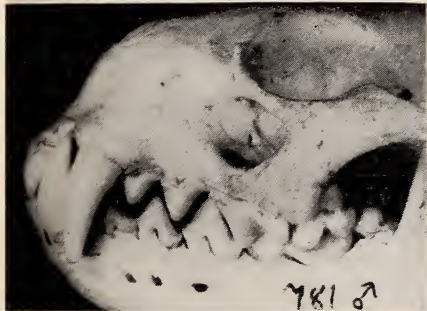Abb. 2. Goldschakal, *Canis aureus* L.

Abb. 3. Fuchs, *Vulpes vulpes* L.

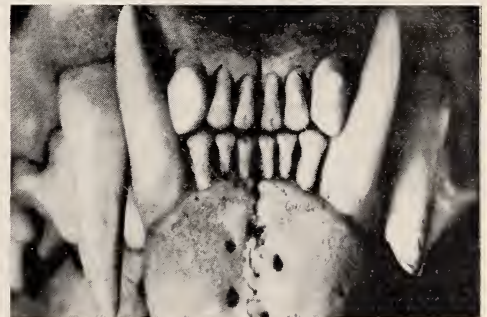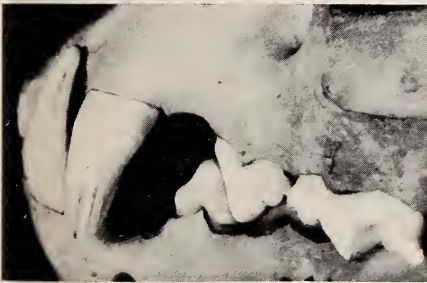Schere bilden. Man muß dabei nur wieder beachten, ob die Unregelmäßigkeiten an Kieferform und -länge liegen oder an der Zahnstellung, mithin an der Lage der Alveolen. In bezug auf letzteres kann man beim Welpen und Junghund viel sündigen, wenn man mit ihnen „Tauziehen“ spielt; sie beißen sich in zum Spielen vorgehaltene



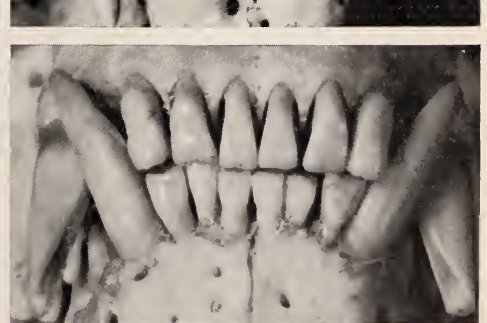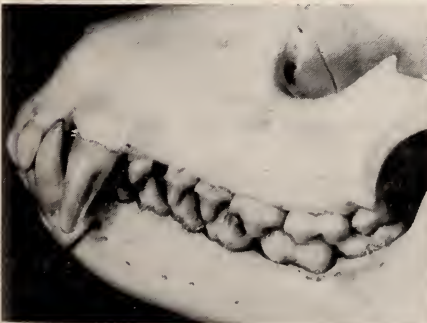
4



5



6



7

Abb. 4. Dachs, *Meles meles* L.

Abb. 5. Otter, *Lutra lutra* L.

Abb. 6. Luchs, *Lynx lynx* L.

Abb. 7. Waschbär, *Procyon lotor* L.

Lappen so fest, daß man sie daran aufheben und herumschwenken kann. Tut man es oft genug, bekommen die Zähne beider Kiefer eine Neigung nach vorn, und die Zahnreihen treffen in falschem Winkel oder an der falschen Seite aneinander.

Die hier als Abb. 1—3 gezeigten Gebisse der 3 Wildhundarten haben alle die vollständige Prämolarenzahl: oben 4 einschließlich Reißzahn, unten 4 vor dem unteren Reißzahn, der hier zu den Molaren zählt. Auf Lücke stehen hier die Prämolaren bei allen, aber verschieden ist bei allen die Entfernung der Prämolarenreihen voneinander. Bei dem jungen Schakal schließen sie am dichtesten, bei dem alten Wolf am wenigsten. Ersteres wird für unsere Haushunde als wünschenswert empfohlen. Aber hätte das Tier irgendeinen Vorteil davon? Dazu müßten wir erst untersuchen, wie denn überhaupt „der“ Hund beißt und wozu er die einzelnen Zahngruppen benutzt.

Wild- und Haushunde kommen selten frontal zum Beißen. Ehe sie sich im Anprall die Nase stoßen, wird der Kopf leicht seitlich gedreht und mit den „Fangzähnen“, den langen Eckzähnen, gefaßt. Die Erfahrung lehrt, daß die größten Schäden und Wunden beim Hundebiß nicht von den Schneidezähnen, sondern von den Eckzähnen verursacht werden. Die Lippen werden möglichst zurückgezogen, damit sie nicht zwischen die eigenen Zähne geraten. Zähnefletschen ist also nicht nur eine Einschüchterungsgeste, sondern auch vorbeugende Maßnahme des Hundes im eigenen Interesse. Entscheidend für Größe und Schwere der Bißwunde ist aber zumeist, ob das Tier nur zwicken oder ob es regelrecht beißen will. Da er hauptsächlich mit den Eckzähnen arbeitet, nicht mit den Schneidezähnen, ist es hierfür völlig gleichgültig, ob ein Hund Schere oder Zange hat. Ein Boxer, bei dem die Zahnreihen vorn überhaupt keine Berührung mehr miteinander haben, kann uns unter Umständen häßlicher zurichten und zusammenbeißen als ein gleichgroßer Angehöriger einer Rasse mit Normalgebiß.

Raubtiere benutzen die Schneidezähne weitgehend bei der Fellpflege, sonst zum Abnagen von Knochen, zum Entrinden von Zweigen, auch beim Abnabeln. Auch hierbei sind Schere und Zange biologisch gleichwertig. Es ist keineswegs so, wie der Standard für die Dogge sagt: „Zangenbiß, das heißt, wenn die Kanten der Zähne genau aufeinanderpassen, ist unerwünscht; die Zähne nützen sich vorzeitig ab.“ Gesunde Schneidezähne sind im Zangengebiß genauso haltbar wie im Scherengebiß. Zwar nutzen sich die kleinen Seitenflügel der jungen Schneidezähne beim Zangenbiß *anfangs* etwas schneller ab als bei der Schere — aber das hat seine Grenzen, weil das Maul ohnehin nicht weiter geschlossen werden kann, als die Molaren erlauben. Wenn die hinteren Backenzähne aufeinander und ineinander passen und schleifen, können auch die Schneidezähne sich nicht mehr gegenseitig abschleifen, nicht eher wieder, als bis die Backenzähne ihrerseits wieder niedriger gekaut sind.

Bei all diesen Verrichtungen werden die Prämolaren am wenigsten betroffen. Der Hund schneidet seine Nahrungsbrocken nicht mit den Schneidezähnen ab, sondern mit der um die Reißzähne versammelten Zahngruppe, also mit den vorderen Molaren und den hinteren Prämolaren. Kauendes Schneiden und Reißen wirken gemeinsam im Mundwinkel. Die losgearbeiteten Brocken werden kaum gekaut, sondern in großen Fetzen hintergeschlungen. Die Prämolarenreihe vor dem Reißzahn ist oft so niedrig, daß die Antagonisten weit voneinander entfernt bleiben, also auch wenig festhalten und beim Kauen nicht helfen könnten.

Um wieder auf die Prämolarenreihen der Abb. 1—3 zurückzukommen: Wenn diese drei Tiere genötigt wären, ein Stück Fleisch zu tragen, wäre dieser Wolf am besten dran, denn er könnte von ihnen das Maul am weitesten schließen, während der Fuchs und namentlich der Schakal weiter aufsperrt und damit Masseter und Gelenke weit mehr beanspruchen müßten als dieser Wolf. Dichter und lockerer Schluß der Prämolarenreihen kommt bei Wildhunden ebenso häufig vor wie bei Haushunden. Auch Prämolaren-Verlust wird bei Wildhunden beobachtet, wenn auch verhältnismäßig seltener als beim Haushund.

Für alle Angehörigen der Musteliden gilt das gleiche, was über die Caniden gesagt wurde. Die Hamburger Sammlung enthält keinen Dachs (Abb. 4), Otter (Abb. 5), Marder, Iltis, Nerz, kein Hermelin, Wiesel usw., der einen anderen Schneidezahnschluß zeigte als die Zange. Der Otter der Abb. 5 hat sogar Zangenschluß, obwohl die unteren I 1 und I 2 aus Raummangel nicht nebeneinander, sondern kulissenartig hintereinander stehen. Ähnlichen unregelmäßigen Stand der Unterkiefer-Schneidezähne findet man wie bei anderen Raubtieren auch bei Haushunden, selbst bei nicht schmalköpfigen. Dabei kann der Unterkiefer verschmälert sein, es können aber auch die Zähne selbst derber und breiter als gewöhnlich sein und deshalb nicht genug Platz im normalen Kiefer finden.

Von weiteren Vertretern wilder Carnivoren seien hier noch die vorderen Zähne eines Luchses (Abb. 6) und eines Waschbären (Abb. 7) gezeigt. Auch sie haben ein ausgesprochenes Zangengebiß, wie das praktisch für alle normalen Raubtiere, ob nun Löwe, Tiger, Bär, Kleinbären, Schleickatzen, Hyänen oder selbst carnivore Beuteltiere zutrifft.

Die meisten Autoren, die sich mit Zahn- und Gebiß-Anomalien von Haushunden beschäftigten, achteten im wesentlichen auf abweichende Zahnzahl (Unter- und Überzahl), Zahnform und Platzierung im Kiefer. AGDUHR (1921) ist einer der wenigen, die sich auch über Kiefer- und Alveolen-Abweichungen Gedanken machten: „Zu diesen Anomalien können auch diejenigen gerechnet werden, welche durch einen zu kurzen (Brachygnathia) oder einen etwas zu langen (Prognathia) Kiefer bedingt sind. Ich sehe in diesem Zusammenhange von den Tieren ab, deren Gebisse von dieser Art als eine Rasseeigenschaft zu betrachten sind, wie z. B. die Gebisse der Bullenbeißer und Dachshunde.“

Eine große Anzahl der Schädel (ca. 20%) der Rassehunde (von Dachshunden abgesehen) zeigen eine kleine (1,5–5 mm lange) Prognathia superior. Gewöhnlich ist es nur die Pars incisiva, die etwas verlängert ist, es kann aber auch eine dentale Prognathia sup. vorhanden sein, welche dann durch eine abnorm weit nasal gehende Richtung der Schneidezähne des Oberkiefers bedingt ist. Dagegen habe ich nur wenige Beispiele (die Bullenbeißer ausgenommen) einer Prognathia inf. gefunden, und in dem einen Falle war ihre Entstehung nur von der labialen Richtung der Unterkieferschneidezähne abhängig. Auch unter den Wildhunden findet man – wenn auch selten – Beispiele dieser Anomalien.“

AGDUHR und WEBER waren keine Hundezüchter und konnten unbeschwert von Standardforderungen der Rasseverbände mit zoologischen und anatomischen Gesichtspunkten an ihre Untersuchungen und Feststellungen gehen. Sie sagen beide dasselbe, was man auch in jeder nicht zu kleinen Museumssammlung jederzeit selbst feststellen kann: für den Menschen ist zwar Scherengebiß, Unterbißschere, die Regel, für alle Raubtiere mit Einschluß des Haushundes dagegen die Zange. Eine größere Zahl von Rassehunden zeigt jedoch (als Abnormität) die Schere. Auch unter Wildhunden findet man – wenn auch selten – Beispiele dieser Abnormität, nämlich die Schere.

Wenn der Hundezüchter und -Richter den an sich gegenüber der Wildform verkürzten Unterkiefer genehmigt und sogar fordert, dürfte er bei normalschädelligen Haushunden die vom Wildhund übernommene Zange nicht ablehnen und verbieten. Es ist völlig klar, daß sich bei dem größtenteils auf Schere durchgezüchteten heutigen Rassehundematerial eine Umkehrung der bisherigen Anforderungen nicht durchführen läßt. Aber man sollte im Hinblick auf das Normalgebiß des Wildhundes duldsamer sein und neben der Schere die Zange als gleichberechtigt anerkennen.

Zusammenfassung

Bei Wildraubtieren ist das Zangengebiß der normale Schneidezahnschluß. Für viele Rassenhunde verlangt der Standard jedoch die Schere und verurteilt oder disqualifiziert den Zangengebiß. Nun wird die Forderung erhoben, das urtümliche, von den wilden Vorfahren ererbte Zangengebiß als dem Scherengebiß gleichwertig anzuerkennen.

Summary

In wild carnivorous mammals the incisors are level yawed. Undershot and overshot are extremely rare. Most standards for domestic pure bred dogs ask the undershot-scissors bite and disqualify level yaws. Here the judge is asked to consider the original inherited level yaws as good as the undershot-scissors.

Schriftum

AGDUHR, ERIK (1921): Beitrag zur Kenntnis der kongenitalen Anomalien des Canidengebisses; Kgl. Svensk. Vetensk. Handl. 61, Nr. 17. — MOHR, ERNA (1956): Ungarische Hirtenhunde; Neue Brehm-Bücherei Nr. 176, Wittenberg. — WEBER, MAX (1927): Die Säugetiere, Bd. 1; Jena.

Anschrift der Verfasserin: Dr. ERNA MOHR, Hamburg-Langenhorn I, Kraemerstieg 8

ZOBODAT - www.zobodat.at

Zoologisch-Botanische Datenbank/Zoological-Botanical Database

Digitale Literatur/Digital Literature

Zeitschrift/Journal: [Mammalian Biology \(früher Zeitschrift für Säugetierkunde\)](#)

Jahr/Year: 1961

Band/Volume: [26](#)

Autor(en)/Author(s): Mohr Erna

Artikel/Article: [Der Zahnschluß im Gebiß der Wildraubtiere und der Haushunde 50-56](#)