

Zur Genetik und Hämatologie einer neuen Mutante der Hausmaus (*Mus musculus domesticus* RUTTY, 1772) mit erblichem hämolytischem Ikterus

Von H. SCHEUFLER¹

Eingang des Ms. 7. 2. 1964

1. Einleitung

Von Ratte und Maus ist bis heute eine große Anzahl von Mutanten bekannt, die in vieler Hinsicht genetisch bedingten Krankheiten des Menschen ähneln. Die Bedeutung derartiger Modellfälle für die Grundlagenforschung und die praktische Medizin ist allgemein bekannt. Hier sei nur an die von GLUECKSON-WAELSCH (1962) gegebene Übersicht erinnert. Inwieweit die bei Labornagern und Mensch oft weitgehende phänotypische Übereinstimmung des Krankheitsverlaufes ähnlicher Mutanten zu homologisieren ist, kann hier nicht entschieden werden. Es sei in diesem Zusammenhang auf die grundsätzlichen Ausführungen KOSSWIGS (1961) zu diesem Themenkreis verwiesen.

Die Existenz des hereditären oder kongenitalen Ikterus, vor allem als Folge primärer Erythrozytenschädigung ist seit langem bekannt. MINKOWSKI (1900) dürfte der erste gewesen sein, der diese Erkrankung als dominant vererbbares hämolytisches Ikterus des Menschen beschrieb. Seit dieser Zeit zieht diese Krankheit das Interesse der Hämatologen und Chirurgen auf sich. Eine wahre Flut von Publikationen legt davon Zeugnis ab. Wenn auch gerade die Arbeiten der letzten Jahre unsere Kenntnisse vom Wesen dieses Syndroms auf einigen Teilgebieten vertieft haben, so bedürfen doch viele Fragen noch eingehender Klärung (ROSENBAUM, 1958).

Im Jahre 1938 veröffentlichte GUNN seine ersten Untersuchungen an einem Rattenstamm, der auf Grund eines Fermentdefekts Gelbsucht dominant vererbt. HUESTIS und ANDERSON (1954) fanden bei *Peromyscus* eine Mutante mit dominant erblicher Sphärozytose. STEVENS et al. (1959) berichteten über eine neue Mutante der Hausmaus, die sie als erbliche Neugeborenenengelbsucht bezeichnen. In letzter Zeit erhielten MILTON et al. (1962) gleichfalls eine Mutation der Hausmaus, bei der die Neugeborenen an hereditärem Ikterus erkranken. Wie bereits an anderer Stelle berichtet worden ist (SCHEUFLER, 1963), trat im Mausarium unseres Institutes ebenfalls eine Mutante der Hausmaus auf, die einen hämolytischen Ikterus vererbt. Wenngleich die Untersuchungen dieses Erbschadens noch nicht abgeschlossen sind, vor allem was die Rolle der Milz und die Erythrozytenlebensdauer betrifft, halten wir uns auf Grund der Aktualität dieses Problems für berechtigt, einen Bericht in dieser Form vorzulegen.

2. Material und Methode

Das benötigte Blut erhielten wir von bis 10 Tage alten Mäusen durch Dekapitieren und bei älteren Tieren durch Abschneiden der Schwanzspitze. Zur Färbung und Zählung der Erythrozyten verwendeten wir die allgemein gebräuchlichen Methoden, insbesondere die kombinierte May-Grünwald-Giemsa-Färbung nach PAPPENHEIM, die Retikulozytenfärbung nach HOLBOLL, die Vitalfärbung für Heinzkörper mit 0,5%iger Nilblau-Sulfat-Lösung in absolutem Alkohol, die Peroxydasereaktion in der Färbung nach SATO und die MANSON-Färbung zum Nachweis

¹ Herrn Prof. Dr. K. ZIMMERMANN zum 70. Geburtstag gewidmet

basophil punktierter Erythrozyten. Die Durchmesserbestimmung der Erythrozyten erfolgte im panoptisch gefärbten Ausstrich mittels eines Okularschraubenmikrometers, den PRICE-JONES-Kurven liegt jeweils die Ausmessung von 200 runden Erythrozyten zu Grunde. Den Hb-Gehalt des Blutes bestimmen wir mit Hilfe des Ikonhämometers (die Werte sind deshalb nur bedingt verwendbar) und den Hämatokritwert nach der Methode von VAN ALLEN.

Fräulein S. WEIMANN sei für ihre Hilfe bei der Durchführung der technischen Arbeiten herzlich gedankt.

3. Genetik

Die ersten an Gelbsucht erkrankten Tiere fanden wir 1961 in der Nachkommenschaft von 2 Mäusepärchen, von denen sowohl die beiden Männchen als auch die beiden Weibchen Geschwister waren. Die 2 Mäuse-♂♂ entstammen einer Gruppe von Tieren, die zu strahlenbiologischen Untersuchungen verwendet wurde. Sie waren weitläufig mit den beiden angepaarten ♀♀ verwandt. Innerhalb von 2 Jahren konnte durch Kreuzung aller Verwandten dieser 2 Pärchen ein kleiner Stamm von Tieren ermittelt werden, in deren Würfen regelmäßig an Gelbsucht erkrankte Mäuse auftraten. Das Verhältnis von 151 neugeborenen Gelbsuchttieren zu 439 phänotypisch gesunden Mäusen entspricht mit 1:2,9 gut dem für einen einfach rezessiven Erbgang geforderten Zahlenverhältnis. Von diesen 151 Gelbsuchttieren waren 76 weiblich und 75 männlich, beide Geschlechter sind demnach gleichermaßen belastet. Nach unseren Befunden handelt es sich also um einen einfach rezessiven Erbgang, wobei nur die Homozygoten an der Gelbsucht leiden. Der z. Z. am Institut gehaltene Gelbsuchstamm ist zumindest in Hinsicht auf die Fellfarbe heterogen. Homozygotie und Heterozygotie sind nicht an eine bestimmte Pigmentierung gebunden. Die neugeborenen Gelbsuchttiere lassen sich nach der Geburt in der Regel gut von ihren gesunden Geschwistern durch die gelbliche Verfärbung der Haut unterscheiden. Die Tiefe der Gelbfärbung ist sehr verschieden. Die Farbskala reicht von einem Möhrenrot bis zu einem blassen Gelb. Bei weniger gelb geborenen Mäusen setzt eine intensive Färbung nach gelb wenige Stunden post partem ein. Die Leber neugeborener Gelbsuchtmäuse erscheint durch die Bauchdecke hindurch wesentlich dunkler als bei gesunden Tieren. Desgleichen lassen sich die erkrankten neugeborenen Tiere durch einen dunkler gefärbten Harn und die dadurch dunklere Harnblase erkennen.

In der Regel werden die Homozygoten nicht alt, sondern sterben in den ersten Lebenstagen. Es zählt zu den seltenen Ausnahmen, wenn ein Gelbsuchttier älter als 10 Tage wird. Zwischen dem 2. und dem 5. Lebenstag verschwindet meistens die Gelbfärbung der Haut und die Dunkelfärbung von Leber und Harnblase. Die Tiere werden auffallend blaß und sind dann nicht von rein anämischen Jungtieren zu unterscheiden. Die Gelbsuchttiere wachsen im Durchschnitt langsamer als ihre normalen Wurfgeschwister. Die bisher gesammelten Erfahrungen zeigen, daß mindestens 90 Prozent aller Homozygoten in den ersten Lebenstagen sterben.

Es handelt sich demnach also um eine letale Mutante. Mit Hilfe von intraperitonealen Injektionen von gesundem Mäuseblut kann die Rate der Überlebenden erhöht werden. Wir injizierten in der Regel einmal am Tage nach der Geburt und verwendeten als Blutspender nicht Tiere des gleichen Stammes, transfundierten also homolog (FLOERSHEIM, 1961). Daß diesen Transfusionen Einfluß auf die Überlebensrate zukommt, zeigt die Tatsache, daß ohne Transfusion nur etwa 8% der Homozygoten 10 Tage alt werden, mit Transfusionen von 13 Mäusen jedoch 10 Tiere den 10. Lebenstag erreichten.

Von den wenigen adulten weiblichen Homozygoten brachte ein einziges Weibchen Nachzucht. Von 4 homozygoten adulten Männchen deckte ein einziges mit Erfolg. Die ausgewachsenen Männchen zeigen in der Regel keine sexuelle Aktivität, und die Hoden treten nur ganz selten in das Scrotum aus.

4. Das rote Blutbild

Das rote Blutbild der Homozygoten weicht stark vom normalen ab. Eine zusammenfassende Darstellung des normalen roten Blutbildes der Hausmaus hat HEINECKE (1962) gegeben. Der Tab. 1 ist zu entnehmen, daß z. B. bei vier Tieren der Anteil der Normozyten nur ungefähr 7% ausmacht. 6% aller roten Zellen sind polychromatisch. Mit etwa 48% bilden die Sphärozyten

Tabelle 1

Der Anteil von Normozyten, polychromatischen Erythrozyten, Sphärozyten, Poikilozyten und Erythrozytenfragmenten am roten Blutbild von 4 Gelbsuchttieren

Alter	Normozyten	Polychrom. Erythrozyten	Sphärozyten	Poikilozyten und Fragmente
0. Tag	9	3	50	38
0. Tag	9	5	38	48
4. Tag	6	6	49	39
4. Tag	3	10	54	33

zyten den Hauptanteil. 47% aller Erythrozyten besitzen nicht die typisch runde Form und sind als Poikilozyten und Erythrozytenfragmente zu bezeichnen (Abb. 1). Die Gestalt der Fragmente variiert sehr. Häufig finden sich Y- und hantelförmige Gebilde.

Die kleinsten registrierten Durchmesser von Normozyten, Sphärozyten und polychromatischen Erythrozyten liegen bei 2 μ , die größten dagegen bei 11 μ . Die von Gelbsuchttieren angefertigten PRICE-JONES-Kurven lassen eine Linksverschiebung des Erythrozytendurchmessers, und, als Zeichen deutlicher Anisozytose eine Verbreiterung der Kurve erkennen (Abb. 2). Der durchschnittliche Durchmesser von Normozyten, Sphärozyten und polychromatischen Erythrozyten liegt bei 5 μ .

Etwa 20—40% der roten Blutzellen neugeborener Homozygoter enthalten eine Substantia reticulo — granulo — filamentosa. Ein Teil der Erythrozyten weist eine basophile Tüpfelung auf (Abb. 3). HOWELL-JOLLY-Körper werden nicht selten beobachtet. Die starke Fragmentation läßt eine Auszählung der Erythrozyten nicht zu. Nach unseren Befunden kommen auf 100 Leukozyten im peripheren Blut ungefähr 100 Erythroblasten, die meistens oxyphiles Plasma besitzen und z. T. Karyorrhixis zeigen.

Ein Tropfen Blut von einem homozygoten Tier unterscheidet sich schon makroskopisch gut durch sein hellrotes, wässriges Aussehen vom gesunden Blut. In der Tab. 2 sind die Hämoglobinwerte für verschiedene Gelbsuchttiere eingezeichnet. Minimal wurden 1,2, maximal 6,7 und als Mittel 4,4 Hbg% bestimmt. Die Hämatokritwerte der erkrankten Tiere liegen weit unter denen der gesunden (Tab. 3). Während der Durchschnittswert für 15 phänotypisch gesunde Mäuse am Tage der Geburt 44,2% beträgt,

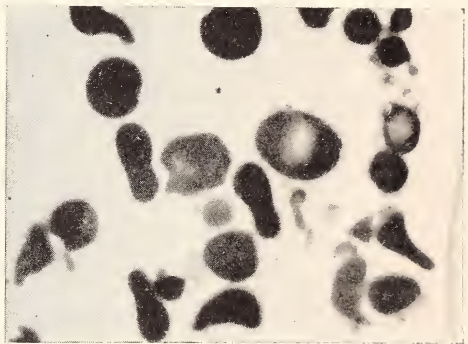


Abb. 1. Rote Blutzellen eines neugeborenen Gelbsuchttieres (1.600 x)

Tabelle 2

Hämoglobinwerte verschiedener Gelbsuchttiere

Alter	♀	Hbg-%	♂
0. Tag	6,5		6,7
4. Tag	5,0		3,8
		3,8	4,6
			4,7
5. Tag	3,7		1,2
			4,6
30. Tag	4,1		5,5
80. Tag			4,0
			5,5
143. Tag			3,0

zeigen 11 Gelbsuchttiere in den ersten Lebenstagen ein Mittel von 12,5%. Die Erythrozyten der Homozygoten sind sehr leicht lädierbar.

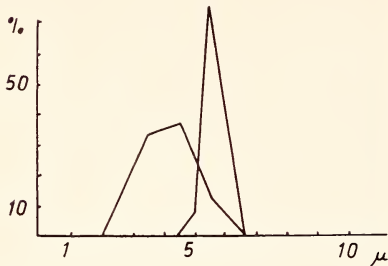


Abb. 2. PRICE-JONES-Kurven von einer adulten gesunden Maus (rechte Kurve) und von einem ausgewachsenen Gelbsuchttier

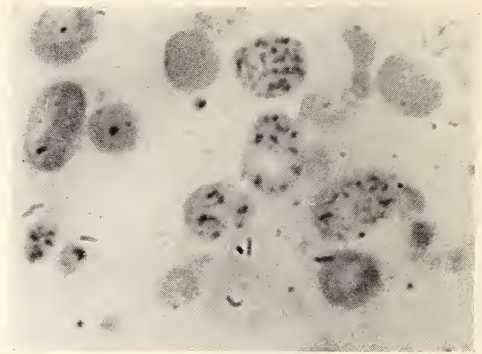


Abb. 3. Basophil getüpfelte Erythrozyten eines eintägigen Gelbsuchttieres (MANSON-Färbung, 1.600 x)

5. Diskussion

Die niedrigen Hb- und Hämokritwerte und die das Blutbild der Gelbsuchttiere charakterisierenden Merkmale sind Ausdruck einer hochgradigen hämolytischen Anämie. Ursache der Anämie ist ein gesteigerter Abbau von Erythrozyten. Wir wissen vom familiären Ikterus des Menschen, daß der erhöhte Zerfall der Erythrozyten primär die Folge eines Defekts der roten Blutkörperchen selbst ist, der sich morphologisch in der Sphärozytose zeigt (HEILMEYER, 1960). In den Sinus der Milz erfahren die Sphärozyten auf Grund ihrer Gestalt eine akute Schädigung ihres Glukosehaushalts, so daß sie schon nach kurzer Zeit aus dem Kreislauf eliminiert werden. Die Sphärozytose und Fragmentation der Erythrozyten erscheinen neben der Vergrößerung der Milz als die auffallendsten Kennzeichen der neuen Mutante. Ob die Verhältnisse beim Menschen denen des hereditären Ikterus der Maus entsprechen, ist noch nicht eingehend untersucht worden.

Die basophile Tüpfelung der Erythrozyten, die Häufigkeit von Retikulozyten und polychromatischen Zellen sowie das Vorkommen von Erythroblasten im peripheren Blut sind als Anzeichen einer überstürzten Blutneubildung zu werten. (Die basophile Tüpfelung, die des weiteren als Folge einer Bleiintoxikation und einer Reihe anderer Vergiftungen bei Mensch und Meerschweinchen auftritt, kann nach OTTO 1960 durch derartige Noxen nicht experimentell bei der Maus provoziert werden). In erster Linie äußert sich die Intensivierung der Erythropoese in dem — im Rahmen dieser Arbeit nicht weiter behandelten — Fortbestand extramedullärer Blutbildung einige Tage über den Zeitpunkt der Geburt hinaus. Die Beibehaltung der extramedullären Blutbildung, die bei gesunden Mäusen kurz nach der Geburt eingestellt wird, kann nicht als spezielles, für den hereditären Ikterus charakteristisches Merkmal gewertet werden. Die postnatale extramedulläre Erythropoese gilt vielmehr bei Mensch und den daraufhin untersuchten Tieren allgemein als Kompensationsreaktion auf anämische Zustände (CROSBY u. AKEROYD, 1952). Offensichtlich reicht aber die Kapazität der extramedullären Zentren und des Markorgans nicht aus, um den vor allem in der ersten Lebenswoche rapiden Blutabbau auszugleichen.

Die von HUESTIS et al. (1954) beschriebene Mutante von *Peromyscus* ist ähnlich unserer durch die Splenomegalie und Sphärozytose charakterisiert. Bei *Peromyscus* wird die Gelbsucht zwar auch rezessiv-homozygot, doch nicht letal vererbt, und die homozygoten Gelbsuchttiere sind fertil. Ähnlich unseren Befunden beobachteten

HUESTIS et al. des weiteren Neugeborenen gelbsucht, Neugeborenenanämie (welche aber bei adulten Tieren im Gegensatz zu unseren Homozygoten relativ mild verläuft) und Retikulozytose.

Die 1962 von MILTON, TEASDALE und MILLER beschriebene neue Mutante der Hausmaus mit Neugeborenen gelbsucht ähnelt nach den bisherigen Befunden unserer Mutante. Zwischen beiden Mutanten bestehen, wenn man die relativ geringe Anzahl von untersuchten Tieren berücksichtigt, Übereinstimmung im Erbgang, gute Übereinstimmung der Hämoglobin- und Hämatokrit-Werte und in den Retikulozytenzahlen. Im Gegensatz zu unserer Mutante berichten MILTON et al. aber nicht von einer auffälligen Fragmentation der Erythrozyten. Des weiteren ist die Zahl der von uns im peripheren Blut ausgezählten Erythroblasten größer. Ursache der zuletzt angeführten Differenz kann aber die Auswahl des Materials sein.

Die Mutante (ja) von *Mus musculus* mit erblicher Neugeborenen gelbsucht, die von STEVENS et al. (1959) beschrieben worden ist, unterscheidet sich deutlich von unserer Mutante durch die fehlende Sphärozytose. In anderen Punkten zeigen sich dagegen Ähnlichkeiten. So ist die Milz der jaja-Tiere vergrößert und das rote Blutbild durch Erythroblastose, Retikulozytose und Anisozytose charakterisiert. Auch diese Gelbsucht wird rezessiv homozygot vererbt.

Von dem hereditären hämolytischen Ikterus des Menschen unterscheidet sich unsere Mutante in erster Linie durch ihren rezessiv-letalen Erbgang. Verglichen mit dem Blutbild der Gelbsuchttiere erscheint das Blut des Menschen (DACIE, 1954) weniger geschädigt. Beide Ikterusformen sind gemeinsam durch die Milzvergrößerung, die Sphärozytose und Anisozytose mit Mikrozytose gekennzeichnet. Die Fragmentation der Erythrozyten ist jedoch bei dem menschlichen familiären hämolytischen Ikterus schwächer ausgeprägt. Nach WIEDEMANN (1946) und GASSER (1951) tritt ein deutlicher hereditärer Ikterus beim neugeborenen Kinde phänotypisch nur selten in Erscheinung. In der Regel stellt er sich erst im Verlaufe des ersten Lebensjahres ein. Des weiteren ist diese Erbkrankheit beim Kinde nicht so akut und von nichtikterischen Intervallen unterbrochen.

Wir halten es für angebracht, unsere neue Mutante mit dem Symbol sph (H) zu bezeichnen. Das H (H von Halle/Saale) sollte zumindest solange geschrieben werden, bis eine Prüfung auf Identität mit den anderen Mutanten erfolgt ist. Die homozygoten Gelbsuchttiere sind nach diesem Vorschlag als sph (H) sph (H), die Heterozygoten als Sph (H) sph (H) und die unbelasteten Tiere als Sph (H) Sph (H) zu bezeichnen, wobei das gesunde Gen [Sph (H)] dominant über sph (H) ist.

Zusammenfassung

In vorliegendem Bericht wird eine Beschreibung des Erbganges und des roten Blutbildes einer neuen Mutante der Hausmaus mit Neugeborenen gelbsucht aus dem Mausarium Halle S. gegeben und ein Vergleich mit anderen ähnlichen Mutanten vorgenommen. Es wird vorgeschlagen, die neue Mutante vorläufig mit dem Symbol sph (H) zu kennzeichnen.

Tabelle 3

Hämotokritwerte (‰) von gesunden und ikterischen Mäusen

Alter	Phänotypisch gesund		Phänotypisch ikterisch	
	♀	♂	♀	♂
0. Tag	42	40	9	15
	40	45	14	16
	44	52	10	15
	44	39	14	8
	34	46		12
	40	54		
	59	38		
		46		
1. Tag				10
3. Tag				14

Summary

In the present report a description is given of the inheritance and of the red blood-picture of a new mutant of house mouse with new-born icterus. The results of comparative studies with other similar mutants are also presented. It is tentatively to identify the new mutant with the symbol sph (H).

Literatur

- CROSBY, W. H. und J. H. AKEROYD (1952): The limit of hemoglobin synthesis in hereditary hemolytic anemia; Amer. J. Med. 13, 273–283.
- DACIE, J. V. (1954): The haemolytic anaemias; J. u. A. Churchill LTD. London.
- FLOERSHEIM, G. L. (1961): Knochenmarkstransplantationen nach Dimethyl-Myleran als Methode zur Prüfung des Effektes mutagenetischer Einwirkungen auf die Transplantations-Antigenizität hämatopoetischer Zellen; Med. exp. 4, 85–92.
- GASSER, C. (1951): Die hämolytischen Syndrome im Kindesalter; Thieme, Stuttgart.
- GLUECKSON-WAELSCH, S. (1962): Mammalian Genetics in Medicine; Progress in Medical Genetics 2, 295–330.
- GUNN, C. H. (1938): Hereditary jaundice in a new mutant strain of rats; J. Hered. 29, 137 bis 139.
- HEILMEYER, L. (1960): Die hämatologische Indikation zur Splenectomie und ihre pathogenetischen Hintergründe; Münch. med. Wschr. 1960, 117 und 193.
- HEINECKE, H. (1962): Das Blutbild der Maus. II. Das normale rote Blutbild; Zschr. Versuchstierk. 1, 141–159.
- HUESTIS, R. R. & RUTH ANDERSON (1954): Inherited jaundice in *Peromyscus*; Science 120, 852–853.
- KOSSWIG, C. (1961): Über sogenannte homologe Gene; Zoolog. Anz. 166, 333–356.
- MINKOWSKI, O. (1900): Über eine hereditäre, unter dem Bilde eines chronischen Ikterus mit Urobilinurie, Splenomegalie und Nierensiderosis verlaufende Affection; Verhandl. d. Kongr. f. inn. Med. XVIII, 316–321.
- MILTON, J., J. M. TEASDALE, J. R. MILLER (1962): A new mutation (sph) causing neonatal jaundice in the house mouse; Canad. J. Genet. Cytol. 4, 219–225.
- OTTO, W. (1960): Die Bedeutung der basophil punktierten Erythrozyten; Zschr. inn. Med. 15, 134–137.
- ROSENBAUM, S. (1958): Probleme der hämolytischen Anämien des Neugeborenen; Dtsch. med. Wschr. 83, 1366–1368.
- SCHUEFLER, H. (1963): Erbliche Neugeborenenjgelsucht, eine neue Mutante der Hausmaus; Zschr. Versuchstierk. 3, 27–29.
- STEVENS, L. C., J. A. MACKENSEN, S. E. BERNSTEIN (1959): A mutation causing neonatal jaundice in the house mouse; J. Hered. 50, 35–39.
- WIEDEMANN, H. R. (1946): Der konstitutionelle, familiäre hämolytische Ikterus im Kindesalter; Gustav Fischer, Jena.

Anschriß des Verfassers: Dipl.-Biol. HORST SCHEUFLER, Biologisches Institut, Halle/Saale, Universitätsplatz 7

ZOBODAT - www.zobodat.at

Zoologisch-Botanische Datenbank/Zoological-Botanical Database

Digitale Literatur/Digital Literature

Zeitschrift/Journal: [Mammalian Biology \(früher Zeitschrift für Säugetierkunde\)](#)

Jahr/Year: 1964

Band/Volume: [29](#)

Autor(en)/Author(s): Scheufler Horst

Artikel/Article: [Zur Genetik und Hämatologie einer neuen Mutante der Hausmaus \(*Mus musculus domesticus* Ruttj, 1772\) mit erblichem hämolytischem Ikterus 337-342](#)