© Biodiversity Heritage Library, http://www.biodiversitylibrary.org/

Das Saugpolster der Lippen des Schimpansen *(Pan troglodytes)*

Von Ulrike Goldschmid-Lange

Aus dem Zoologischen Institut der Universität Salzburg

Eingang des Ms. 28. 11. 1974

Einleitung

Bei menschlichen Neugeborenen und Säuglingen ist in der Medianen des Lippenbogens eine polsterartige, wenig bewegliche Verdickung vorhanden. Es wird angenommen, daß dieses Polster beim Saugakt eine Rolle spielt, genaue Untersuchungen fehlen aber bisher. Für dieses Gebilde, möchte ich die Bezeichnung Colliculus suctorius labii (Saughügelchen) vorschlagen.

Beim Schimpansen ist dieses Saugpolster an den Lippen während der gesamten Saugperiode sehr deutlich entwickelt und weist einige histologische Eigentümlichkeiten auf, die gegen Ende der Saugperiode, also etwa im vierten Lebensjahr, verschwinden und dem normalen histologischen Aufbau der Lippen eines adulten Tieres Platz machen.

Material und Methode

Die Grundlage zur vorliegenden Arbeit sind 30 Schnittserien durch die Lippen von sechs Schimpansen. Untersucht wurden ein sechsmonatiger Foetus, ein neugeborenes, ein acht Tage altes, ein viermonatiges, ein 1/2- bis 3/4jähriges und ein 3- bis 5jähriges Tier.

Die Tiere waren im Gemisch nach Bouin oder Formalin fixiert und stammen zum Teil aus der Sammlung der Primatologischen Abteilung des Max-Planck-Instituts für Hirnforschung, Frankfurt am Main, und zum Teil von Prof. Dr. Helmut Hofer, Delta Regional Primate Research Center, Covington Louisiana, USA[1].

Die Gesichtshäute und Lippenstücke wurden über die aufsteigende Alkoholreihe entwässert und über Methylbenzoat und Benzol in Paraplast eingebettet. Die Serien wurden auf einem Leitz-Schlittenmikrotom hergestellt. Die Serien des Embryo und des 8 Tage alten Säuglings wurden auf einem Tetrander der Fa. Jung angefertigt.[2]

Die Schnittdicke beträgt 10—15µm. Als Übersichtsfärbung wurde AZAN verwendet.

Befunde

Bereits beim 6monatigen Embryo (Abb. 1)[3] ist das Saugpolster in der Medianen an der äußeren Gestalt der Lippen deutlich zu erkennen. Es ist als harte, wenig verschiebbare Erhebung an der inneren Lippenkante zu ertasten und abzugrenzen. Am histologischen Schnitt zeigt sich, daß es sich nicht nur um eine Verdickung der Schleimhaut handelt, sondern diese außerdem von einem auffallend stark durchblu-

[1] Für die Überlassung des Materials danke ich Herrn Dr. Heinz Stephan, Max-Planck-Institut für Hirnforschung, sowie Herrn Prof. Dr. Helmut Hofer sehr herzlich.

[2] Für die großzügige Hilfe beim Herstellen dieser Serien danke ich Frl. Clara Rohberg, Max-Planck-Institut für Hirnforschung, Frankfurt/Main.

[3] Für die Herstellung der Photos danke ich Herrn Gerhard Sulzer, Zoologisches Institut der Universität Salzburg.

Z. Säugetierkunde 40 (1975) 129—132
© 1975 Verlag Paul Parey, Hamburg und Berlin
ISSN 0044—3468/ASTM-Coden ZSAEA 7

© Biodiversity Heritage Library, http://www.biodiversitylibrary.org/

Abb. 1. Pan troglodytes, Embryo, 6 Monate alt. Cs = Colliculus suctorius labii

teten Bindegewebspolster unterlagert ist. Die Oberlippe bekommt dadurch eine eigenartige, bumerangähnliche Form (Abb. 2). Die Schleimhaut ist an ihrer dicksten Stelle im Bereich des Saugpolsters mehr als das Zehnfache dicker als im übrigen Lippenbereich.

Die Schleimhaut ist von tiefen Bindegewebspapillen durchzogen, in denen feinste Nervenfasern und Blutkapillaren liegen. Diese Papillen reichen bis dicht unter die obersten Zellschichten, die im Bereich des Saugpolsters stark keratinisiert sind. Hinter dem Saugpolster nimmt die Verhornung nach innen zu schnell ab. Die Zellen der Schleimhaut sind blasig, und nur wenige Zellschichten dicht unter der verhornten Außenschicht, sind flach und abgeplattet. Alle Zellen, auch die abgeplatteten, sind mit großen Zellkernen versehen (Abb. 3). Beim Neugeborenen (Abb. 4) tritt außer den bereits beim Embryo erwähnten Gegebenheiten, wie Bindegewebspolster, Verdickung der Schleimhaut und Kernhaltigkeit der Zellen, noch eine starke Zähnung der Außenseite der Schleimhaut auf. Diese stark unregelmäßige Zähnung ist keratinisiert und dürfte die Oberfläche des Saugpolsters griffiger und rauher machen, was vermutlich beim Saugakt von Bedeutung ist. Allerdings tritt beim Neugeborenen diese Zähnung im gesamten Schleimhautbereich der Lippen mehr oder weniger stark auf und läßt sich nicht auf eine bestimmte Region begrenzen. Dieses histologische Bild bleibt, wie Serien durch die Lippen des 8tägigen, 4monatigen und $^1/_2$- bis $^3/_4$jährigen Tieres ergaben, während der ganzen Saugperiode bestehen. Nur die Dicke der verhornten Außenschicht variiert.

Beim 8tägigen Säugling treten zusätzlich im gesamten Schleimhautbereich der Lippen Zotten auf, manche von beachtlicher Länge. Auch die Saugpolster zeigen diesen Zottenbesatz, der sich in diesen Regionen aber weder durch besondere Dichte noch

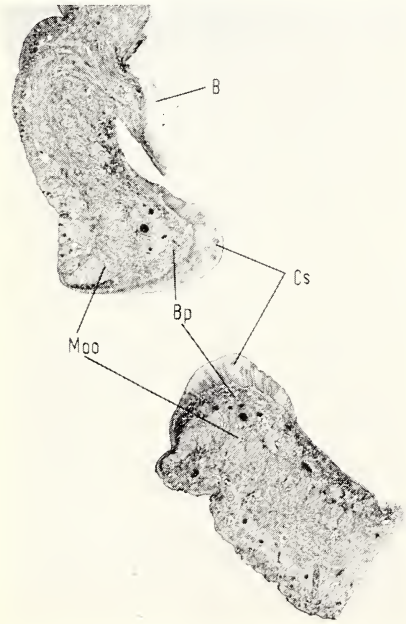

Abb. 2. Pan troglodytes, Embryo, 6 Monate alt. Mediansagittalschnitt durch Ober- und Unterlippe in natürlicher Lage zueinander. B = Beinhaut des Oberkiefers; Cs = Colliculus suctorius der Ober- und Unterlippe; Bp = Bindegewebspolster; Moo = Musculus orbicularis oris. Färbung: Azan, Schnittdicke: 15 µm. Man beachte die Stellung der Saugnippel gegeneinander

© Biodiversity Heritage Library, http://www.biodiversitylibrary.org/

Länge von dem der übrigen Schleimhaut unterscheidet. Diese Zotten fehlen bereits beim 4-monatigen Säugling wieder vollständig.

Erst gegen Ende der Saugperiode, das meist im 3. bis 4. Lebensjahr eintritt, treten Veränderungen an der histologischen Struktur der Lippe auf. Das Bindegewebspolster bildet sich zurück, die Schleimhautverdikkung plattet sich ab, und die Schleimhaut nimmt im gesamten Lippenbereich eine gleichbleibende Dicke ein. Die Zähnung des Epithels verschwindet und die keratinisierte Schicht an der inneren Lippenkante ist wieder wesentlich dünner als dies beim 1/2- bis 3/4jährigen Säugling der Fall war. Es entsteht das normale Bild einer Schleimhaut, wie wir sie auch beim adulten Schimpansen antreffen: Kugelige Zellen im Stratum germinativum, die sich rasch abplatten und deren Kerne verdämmern, so daß die äußeren Zellschichten flach und kernlos sind. Die Keratinisierung der Schleimhaut nimmt hinter der inneren Lippenkante rasch ab.

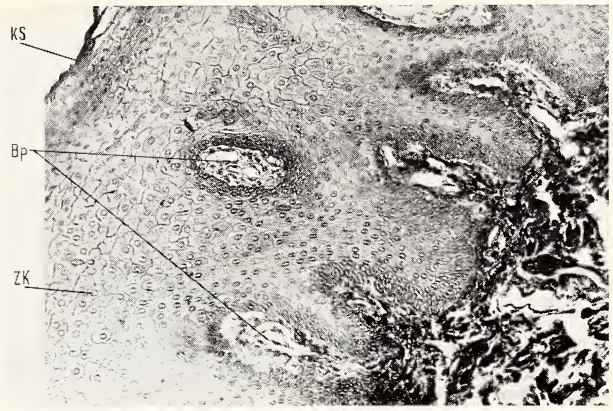

Abb. 3. Pan troglodytes, neonatus. KS = Keratinisierte Schicht; Bp = Bindegewebspapillen; ZK = Zellkerne. Färbung: Azan, Schnittdicke 10 µm. Man beachte, daß die Zellen bis unter die keratinisierte Schicht mit Kernen versehen sind

Diskussion

Die Existenz eines Saugpolsters ist der Humanmedizin zwar nichts Neues, dennoch sind weder sein Aufbau noch seine Funktion näher untersucht worden. Schaffer (1922) erwähnt ihn zwar in seinem Lehrbuch, die Frage nach dem Wie und Wozu läßt er aber offen. Meine, in Verbindung mit dem Musculus rectus labii aufgestellte Theorie (Lange 1974), daß das, durch Kontraktion des M. rectus an die äußerste Öffnungsposition der Mundspalte gelangte Saugpolster die Zitze besser fassen und seine harte Bindegewebsunterlage die Zitzen besser massieren kann, was eine vermehrte Milchabgabe zur Folge haben dürfte, erscheint mir sehr plausibel. Ramm (1905)

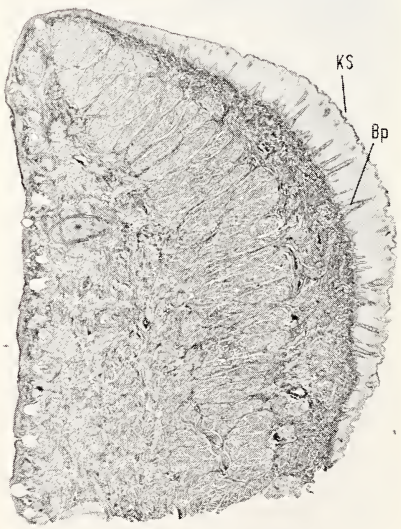

Abb. 4. Pan troglodytes, neonatus, Unterlippe Mediansagittalschnitt. KS = Keratinisierte Schicht; Bp = Bindegewebspapillen. Man achte auf die Zähnung der Außenschicht.

© Biodiversity Heritage Library, http://www.biodiversitylibrary.org/

erwähnt in ihrer Arbeit über die Mundlippen beim Neugeborenen lediglich die Zotten, die im Gegensatz zum Menschen bei *Pan* an eine extrem kurze Periode gebunden erscheinen. Eine Polsterbildung erwähnt sie nicht, gibt aber für die Philtrumregion, die bei Schimpansensäuglingen dem Bereich des Saugpolsters an der Oberlippe entspricht, einen starken Zottenbesatz in ovaler bis runder Form an. KLEIN (1868) beschreibt in seiner Arbeit über die Lippen des neugeborenen Kindes starke Unterschiede in der Dicke des Schleimhautepithels, das nicht weniger als 0,525 und nicht mehr als 1,155 mm dick wäre. Wo er diese enorme Epithelverdickung gefunden hat, schreibt KLEIN leider nicht.

Zusammenfassung

Im medianen Bereich von Ober- und Unterlippe treten bei *Pan* an der inneren Lippenkante polsterartige Verdickungen auf, die vermutlich dem Saugvorgang dienen. Diese Polster, bereits beim Foetus vorhanden, bleiben bis gegen Ende der Saugperiode im 3.—4. Lebensjahr ausgebildet. Sie entstehen durch eine Verdickung der Schleimhaut, die an dieser Stelle von einem stark durchbluteten Bindegewebspolster unterlagert wird. Die Zellen der Schleimhaut sind in diesem Bereich kugelig und bis unter die keratinisierte äußerste Schicht mit intakten Kernen versehen. Gegen Ende der Saugperiode flacht sich das Epithel ab, das Bindegewebspolster wird rückgebildet und das histologische Bild der Schleimhaut zeigt keine Unterschiede mehr zu dem von adulten Schimpansen.

Summary

The sucking-cushions on the lips of the chimpanzee (Pan troglodytes)

In the middle of the upper and lower lip of *Pan* are cushions, formed of mucosa and connective tissue. These cushions appear in the embryo and last to the end of the sucking period. 30 histological series were made of the lips of six chimpanzees of several ages. At the end of the sucking period, in 3.—4. year of age, the cushions are reduced. I suppose, the cushions support the infant to hold the nipple more tightly during sucking.

Literatur

BARGMANN, W. (1956): Histologische und Mikroskopische Anatomie des Menschen. Stuttgart: Thieme.

HOFER, H. (1972a): On the Corpus adiposum buccae (Bichat) in *Pan troglodytes*. Fol. Prim. **17**, 434—441.

HOFER, H. (1972b): A comparative study on the Oro-Nasalregion of the external Face of the Gorilla as a Contribution to Cranio-Facial Biology of Primates. Fol. Prim. **18**, 416—432.

HORSTMANN, E. (1957): Die Haut. Handb. d. mikrosk. Anat. d. Menschen. Bd. 3 Haut und Sinnesorgane 1—277. Berlin—Göttingen—Heidelberg: Springer.

KLEIN, E. (1868): Zur Kenntnis des Baus der Mundlippen des neugeborenen Kindes. Sitzungsber. d. Kaiserl. Akad. d. Wiss. **58**, 575—584.

LANGE, ULRIKE (1974): Der Musculus rectus labii und seine Bedeutung für die Beweglichkeit der Schimpansenlippen. Anat. Anz. **136**, 33—39.

MILES, A. E. W. (1971): Absence of sebaceous glands from the oral mucosa of non-human Primates. Primates **12**, 95—96.

OPPEL, A. (1900): Lehrbuch der vergleichenden mikroskopischen Anatomie der Wirbeltiere. 3. Teil: Mundhöhle, Bauchspeicheldrüse und Leber. Jena: G. Fischer.

RAMM, MALKA (1905): Über die Zotten der Mundlippen und der Wangenschleimhaut beim Neugeborenen. Anat. Hefte **29**, 57—96.

SCHAFFER, J. (1922): Lehrbuch der Histologie und Histogenese. Leipzig: Engelmann.

STIEDA, A. (1899): Über das Tuberculum labii superioris und die Zotten der Lippenschleimhaut des Neugeborenen. Anat. Hefte **13**.

Anschrift der Verfasserin: Dr. ULRIKE GOLDSCHMIDT-LANGE, Zoologisches Institut der Univ. Salzburg, Akademiestraße 26, A-5020 Salzburg, Österreich

ZOBODAT - www.zobodat.at

Zoologisch-Botanische Datenbank/Zoological-Botanical Database

Digitale Literatur/Digital Literature

Zeitschrift/Journal: Mammalian Biology (früher Zeitschrift für Säugetierkunde)

Jahr/Year: 1974

Band/Volume: 40

Autor(en)/Author(s): Goldschmid-Lange Ulrike

Artikel/Article: Das Saugpolster der Lippen des Schimpansen (Pan troglodytes) 129-132