

Synostotische Knochen spätpleistozäner Elefanten

Von D. MOL

Eingang des Ms. 3. 8. 1982

Abstract

On radio-ulnar synostosis of late-pleistocene elephants

Discusses the occurrence of radio-ulnar synostosis among fossil remains belonging to *Mammuthus primigenius* (BLUMENBACH 1799) and opposes the view held until now that this synostosis is to be regarded as an adaptation specific to *Elephas falconeri* (BUSK 1868) as a result of its insular environment.

The material on which this conclusion is based was dredged from younger Pleistocene deposits in the German Federal Republic and the Netherlands and is partly in the collection of the author.

Einleitung

ACCORDI and COLACICCHI (1962, S. 226) beschreiben die Synostose von Radius und Ulna (proximal, medial and distal) sowie von Tibia und Fibula (proximal und distal) bei dem Zwergelefanten *Elephas falconeri* (BUSK 1868) vom Fundort Spinagallo im SO Siziliens: "The long bones of the limb certainly are the most frequent pieces: many of them are entire and many are broken, but they can be restored. Very many young bones have lost the epiphysis as they were not ossified. A peculiar characteristic is that in the couple radius-ulna and tibia-fibula the two bones are joined, whilst in the actual elephants and in the fossil ones of a normal size, they are disjoined."

Auch nach der Auffassung SONDAAR's (1977, S. 686) ist diese Synostose ein spezifisches Merkmal der insularen Formen: "... a firm fusion between radius and ulna, and between tibia and fibula which resulted in a reduction in the degree of lateral mobility as compared to the mainland elephants."

Diese Annahme ist jedoch unrichtig, da uns Synostose auch bei Elefanten normaler Größe begegnet, wie ich unten zeigen werde. Außerdem möchte ich davor warnen, Synostose als eine pathologische Erscheinung zu deuten, wie es z. B. RUTTEN (1909, S. 35) anlässlich einer Ulna von *Mammuthus primigenius* (BLUMENBACH 1799) tat: „An dem einen weisen größere, raue Stellen an der Vorderseite der Diaphyse auf eine beginnende Ankylose mit dem Radius.“ Für „Ankylose“ ist hier m. E. „Synostose“ einzusetzen. Viele Ulnae des Mammuts zeigen diese rauhen Stellen, die lediglich beweisen, daß Radius und Ulna unbeweglich verbunden waren. Dieser Zustand ist charakteristisch für alle Elefanten, groß oder klein, und darüber hinaus für alle Huftiere. Das Spatium interosseum ist dabei entweder mit Bindegewebe, Knorpel oder Knochengewebe ausgefüllt. Die Abbildung einer Synostose von Radius und Ulna eines wollhaarigen Mammuts bei TOEPFER (1963) wurde – wiederum zu Unrecht – einer Serie von Knochen mit pathologischen Merkmalen beigefügt. Die Beispiele zeigen, wie lange die Synostose beim Mammut trotz ihres Vorhandenseins verkannt wurde.

Material und Ergebnisse

Fund Nr. I

Im Jahre 1974 kam ich in den Besitz einer dem wollhaarigen Mammut zuzuschreibenden, synostotische Radius-Ulna sin. (Sammlung D. MOL, Inv.-Nr. 524).

Das Stück stammt aus einer Kiesbaggerei bei Eich, ca. 15 km nördlich von Worms, Rheinhessen, BRD.

Dem Radius und der Ulna fehlen die distalen Gelenke. Die proximalen Gelenke der beiden Knochen sind überhaupt nicht miteinander verwachsen. Die Synostose hat nur am distalen Teil der Diaphyse stattgefunden, was die Vermutung nahelegt, daß auch die distalen Gelenke miteinander verwachsen gewesen sind. Die Bruchfläche am distalen Ende der Diaphysen erlaubt wegen der völligen strukturellen Einförmigkeit der Spongiosa nicht einmal die Feststellung der Grenze zwischen Radius und Ulna.

Fund Nr. II

Der zweite Fund datiert vom Jahre 1980. Der Fundort ist eine Kiesbaggerei bei Bodenheim-Roxheim, südlich von Worms, Rheinhessen, Bundesrepublik Deutschland. Es handelt sich hier um eine Radius-Ulna dex., ebenfalls eines Mammuts (Sammlung D. MOL, Inv.-Nr. 1006). Das Fragment umfaßt die proximalen Gelenke von Radius und Ulna, die miteinander verwachsen sind, und zwar so, daß der linke Teil der Gelenkfläche des Radius mit der lateralen Gelenkfläche der Ulna verbunden ist. Die Scheidungslinie zwischen der lateralen und der medialen Fläche der Ulna ist deutlich sichtbar. Sie reicht bis 1 cm tief.

Der Radius ist entlang der Diaphyse bis 15 cm in distaler Richtung – gemessen vom proximalen Gelenk – mit der Ulna verwachsen. Die rauhe Oberfläche an der Vorderseite der Ulna, die schon RUTTEN (1909) beschrieb, ist auch an diesem Fragment deutlich wahrzunehmen, da der Radius weiter nach oben abgebrochen ist.

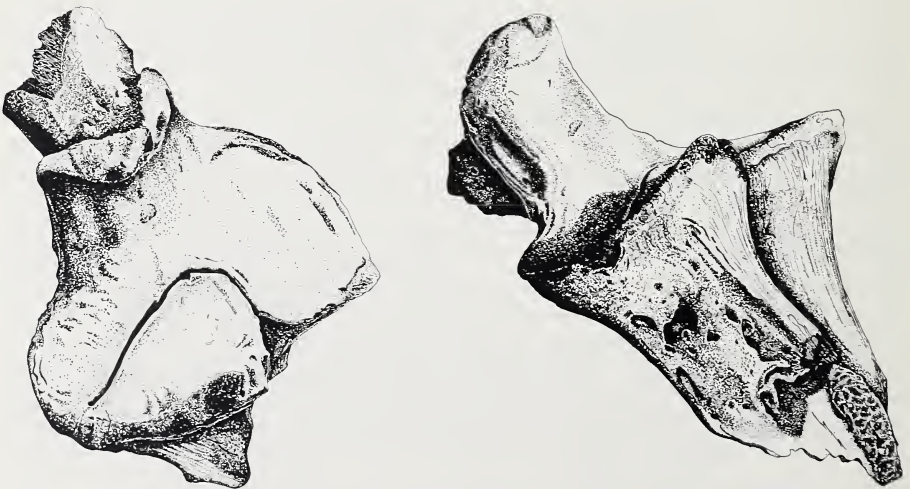


Abb. 1. Proximalfragment Radius-Ulna dex. von *Mammuthus primigenius* (Ansicht von oben; ca. $\frac{1}{4}$ nat. Größe). Fundort: Bobenheim-Roxheim, südlich von Worms/Rheinhessen. Sammlung: D. MOL, 's-Heerenberg (Inv.-Nr. 1006). Zeichnung: J. A. VAN ESSEN. – Abb. 2. Proximalfragment Radius-Ulna dex. von *M. primigenius* (von kranial; ca. $\frac{1}{4}$ nat. Größe). Fundort, Sammlung und Zeichnung wie Abb. 1

Fund Nr. III

Eine synostotische Radius-Ulna dex. von *Mammuthus primigenius* befindet sich im Museum für Ur- und Ortsgeschichte zu Bottrop, BRD (Museum Bottrop, Inv.-Nr. 4/4.001).

Das Stück wurde aus dem Emscherkanal im Ruhrgebiet aufgebaggert.

Es fehlen ein Teil der Diaphyse und die beiden distalen Gelenke. Wie bei Fund Nr. II ist auch hier der linke Teil der Gelenkfläche des Radius mit der lateralen Gelenkfläche der Ulna verwachsen. Entlang den Diaphysen reicht die Synostose bis 26,5 cm in distaler Richtung. Die Gesamtlänge des Radiusfragments beträgt 36,5 cm.

Fund Nr. IV

Ein sehr schönes Exemplar einer synostotischen Radius-Ulna dex. befindet sich im Staatlichen Museum für Naturkunde in Stuttgart, Zweigstelle Ludwigsburg, BRD.

Es wurde im Jahre 1972 bei Lampertheim (Oberrhein) aus quartären Rheinschottern aufgebaggert und von Prof. Dr. K. D. ADAM dem *Mammuthus cf. primigenius* zugeschrieben.

Die distalen Epiphysen des Radius und der Ulna fehlen. Sie haben sich entlang der Epiphysennaht gelöst. Der Radius ist – wie bei den Funden II und III – proximal mit der Ulna verwachsen. Die Verwachsung hat jedoch ein sehr geringes Ausmaß. Die Länge des Radius beträgt 52 cm, die der Ulna 60 cm.




Abb. 3. Radius-Ulna dex. von *M. cf. primigenius* (Ansicht von oben; ca. $\frac{1}{7}$ nat. Größe). Fundort: Lampertheim/Oberrhein. Sammlung: Staatliches Museum für Naturkunde, Stuttgart. Foto: LUMPE, Ludwigsburg. Dem Verfasser freundlichst zur Verfügung gestellt von Prof. Dr. K. D. ADAM

Fund Nr. V und Nr. VI

Zwei weitere Beispiele von synostotischen Verbindungen von Radius und Ulna befinden sich in der Sammlung des geologischen Instituts der Universität Utrecht (Inv.-Nr.: GW 179 und GW 183). Beide wurden in den sechziger Jahren aus der Maas bei Gewande, nördlich von 's-Hertogenbosch, NL, aufgebaggert. Es handelt sich um ein linkes und ein rechtes Exemplar. Beide stammen vom wollhaarigen Mammut. Ob sie einem einzigen Individuum zugehörten, läßt sich nicht mit Sicherheit bestimmen.

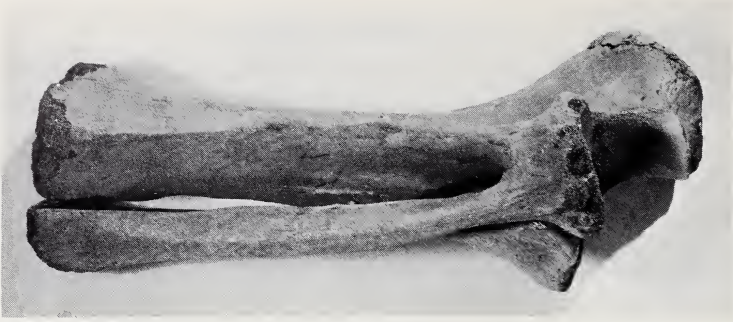

Abb. 4. Radius-Ulna dex. von *M. cf. primigenius* (Ansicht von vorn; ca. $\frac{1}{7}$ nat. Größe). Fundort, Sammlung und Foto wie Abb. 3

Bei der Nr. GW 179 (Radius-Ulna sin.) fehlt die distale Epiphyse. Der rechte Teil der proximalen Gelenkfläche des Radius ist mit der lateralen Fläche der Ulna verwachsen. Entlang den Diaphysen reicht die Verwachsung bis 10 cm in distaler Richtung. Eine Aussage über die eventuelle Verwachsung der distalen Epiphysen ist durch Beschädigung unmöglich geworden.

Der Nr. GW 183 entsprechend, ist bei GW 183 (Radius-Ulna dex.) der linke Teil der proximalen Gelenkfläche des Radius mit der lateralen Gelenkfläche der Ulna verwachsen. Die beiden Diaphysen sind frei voneinander, und das distale Gelenk des Radius fehlt. Es hat sich entlang der Epiphysennaht gelöst. Der Ulna fehlen ein kleiner Teil der Diaphyse und das distale Gelenk. Ein Teil der Epiphysennaht, die mit jener des Radius verwachsen ist, ist noch anwesend.

Fund Nr. VII

Im Naturmuseum zu Enschede, NL, befindet sich ein Fragment einer synostotischen Radius-Ulna sin. des wollhaarigen Mammuts. Die Angaben über Fundort und -umstände sind leider verschollen. Bloß ein Teil der Diaphyse des Radius ist vorhanden, und die Gelenkfläche fehlt. Von der Ulna gibt es nur noch einen Teil der Diaphyse mit der medialen Fläche der Epiphyse. Die Verwachsung der beiden Knochen erstreckt sich auf 21 cm, gemessen von der medialen Fläche der Ulna. Die Länge des Radiusfragments beträgt 17 cm.

Aus den hier gegebenen Kurzbeschreibungen geht hervor, daß die Synostose von Radius und Ulna sehr variabel ist. Sie ist nicht pathologischer Art und wirkte nicht hemmend auf die Beweglichkeit des Beines.

Die Synostose von Tibia und Fibula, bekannt von *Elephas falconeri*, habe ich unter den Überresten größerer Elephanten bis heute nicht aufgefunden.

Es muß jedoch beachtet werden, daß der Prozentsatz der Synostosen nach dem bekanntgewordenen Fundmaterial bei *Mammuthus primigenius* nicht an die Zahlen für *Elephas falconeri* heranreicht.

Danksagung

Für die vielen Ratschläge und die kritische Durchsage des Artikels schulde ich Herrn Dr. D. A. HOIJER (Oegstgeest) meinen herzlichen Dank. Ich danke auch Herrn Prof. Dr. K. D. ADAM (Staatliches Museum für Naturkunde in Stuttgart, Zweigstelle Ludwigsburg) und Herrn A. HEINRICH (Museum für Ur- und Ortsgeschichte Bottrop) für die bereitwillig gegebenen Auskünfte über die in ihren Museen befindlichen Stücke, ebenso wie Herrn J. A. VAN ESSEN für die Übersetzung aus dem Niederländischen.

Zusammenfassung

Die Auffassung, daß die unbewegliche Verbindung von Radius und Ulna bei pleistozänen Elefanten das Merkmal einer Zwergform, d. h. einer dem Inselmilieu angepaßten Art sei, ist unrichtig.

Eine Anzahl von Funden synostotischer Verbindungen von Radius und Ulna, die alle von Exemplaren normaler Größe aus dem späten Pleistozän Westeuropas stammen, erbringt dazu den Nachweis.

Literatur

ACCORDI, B.; COLACICCHI, R. (1962): Excavations in the Pigmy Elephants Cave of Spinagallo (Siracusa). *Geol. Rom.* 1, 217–229.

AMBROSETTI, P. (1968): The Pleistocene dwarf elephants of Spinagallo (Siracusa, South-eastern Sicily). *Geol. Rom.* 7, 277–398.

LEINDERS, J. J. M.; SONDAAR, P. Y. (1974): On functional fusions in footbones of Ungulates. *Z. Säugetierkunde* 39, 109–115.

RUTTEN, L. M. R. (1909): Die diluvialen Säugetiere der Niederlande. Diss., Utrecht.

SONDAAR, P. Y. (1977): Insularity and its effect on Mammal Evolution. In: Major Patterns in Vertebrate Evolution, hrsg. von HECHT, M. K.; GOODY, P. C.; HECHT, B. M. New York. S. 671–707.

TOEPFFER, V. (1957): Die Mammutfunde von Pfännerhall im Geiselstal. Veröffent. Landesmus. Vorgesichte, Halle (Saale), Heft 16.

TOEPFFER, V. (1963): Tierwelt des Eiszeitalters. Leipzig: Geest und Portig.

Anschrift des Verfassers: DICK MOL, De Tuger 141, NL-7041 HJ 's-Heerenberg, Niederlande

WISSENSCHAFTLICHE KURZMITTEILUNG

Eine auffällige Mutation bei der Hausspitzmaus (*Crocidura russula*)

Von R. HUTTERER und C. WEBER

Eingang des Ms. 6. 7. 1982

Spitzmäuse (Soricidae) haben als Anpassung an insektivore Ernährung in der Regel einen langen Schädel mit spitz zulaufender Nasenpartie. Diesem Bauplan folgen ausnahmslos alle vierzehn europäischen Arten. Um so auffälliger ist eine Mutation, die in einer freilebenden Population von *Crocidura russula* auftrat und über die hier berichtet wird. Es handelt sich dabei um eine Verkürzung des Calvariums um rund 25 % seiner normalen Länge, was im Erscheinungsbild dem von Haustieren bekannten Mops- oder Bulldogg-Schädel entspricht (Abb. 1).

Es liegen uns zwei Tiere vor, vermutlich Nestgeschwister. Sie wurden am 19. und 20. Juli 1975 von C. WEBER am Ufer des Baches „la Seymaz“ der Gemeinde Chêne-Bougeries im Kanton Genf (Schweiz) gefangen. Eines der Tiere wurde für kurze Zeit lebend gehalten und fotografiert, ging dann aber ein. Von beiden Tieren existieren aufgestellte Präparate und Schädel, die im Muséum d'Histoire Naturelle de Genève unter den Nummern MHNG 1287.67 und 1287.68 aufbewahrt werden. Die Präparate und ein Lebendfoto lassen äußerlich eine Verkürzung der Schnauze erkennen, ansonsten entsprechen sie völlig anderen jugendlichen Hausspitzmäusen. Die Schädel beider Tiere stimmen in ihrem abweichenden Bau wie auch in den Abmessungen überein. Die Condylolincisiv-Länge

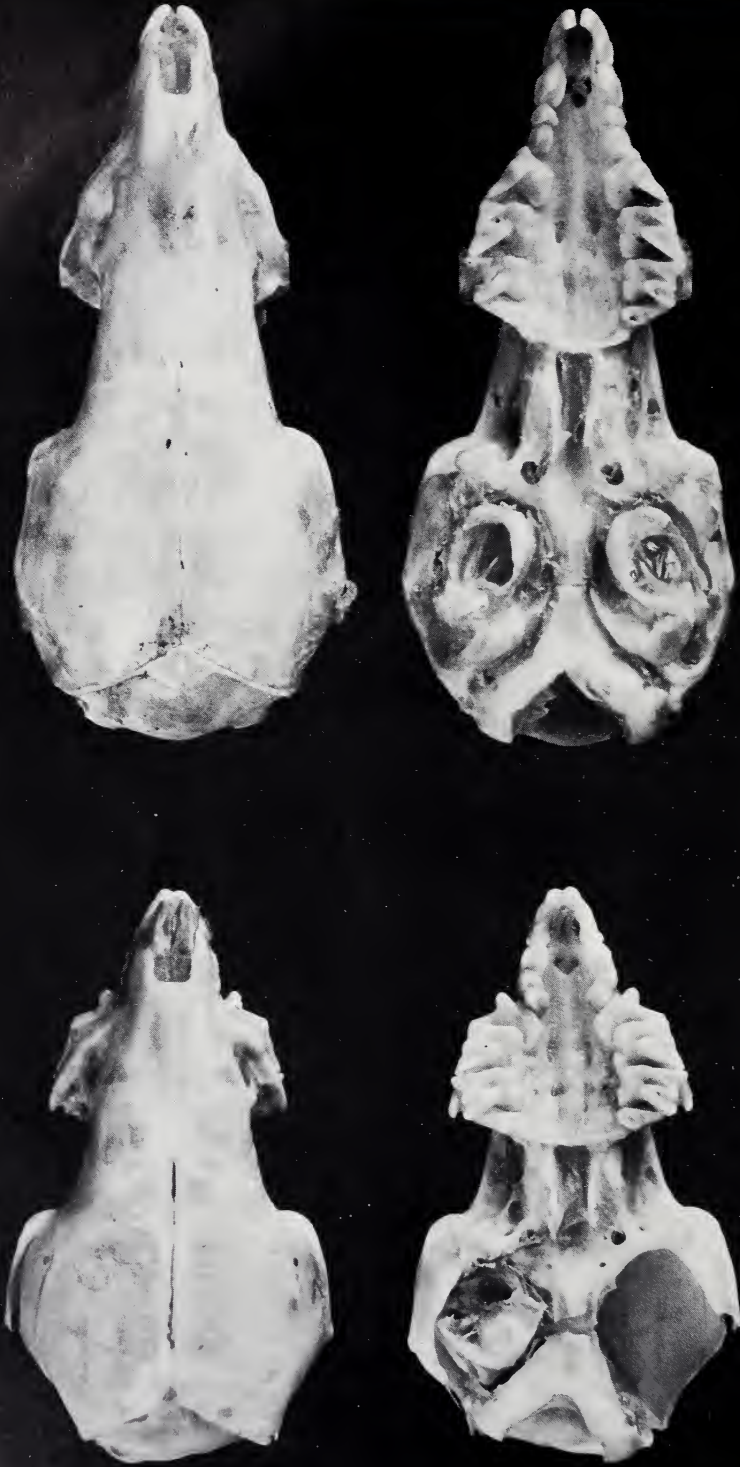

Abb. 1. Mopsschädel von *Crocidura russula* im Vergleich zu einem normalen Schädel der Art. Links: Juveniles Exemplar aus Chêne-Bougeries, Canton de Genève (Muséum Genève, MHNG 1287.67); rechts: Juveniles Exemplar aus Interlaken, Kanton Bern (Museum Bonn, ZFMK 39.131b). Foto: E. SCHMITZ

beträgt jeweils 15,9 mm, gegenüber 20–21 mm bei normal gebauten Hausspitzmäusen. Die Verkürzung des Calvariums betrifft das Rostrum, die Maxillarregion, die Interorbitalregion und den Hirnschädel. Die Maxillarregion ist breiter als üblich. Die Oberkieferzähne sind vollständig vorhanden und von normaler Größe, aber dicht ineinander geschoben. Die Unterkiefer sind kaum verändert, was zur Folge hat, daß die unteren Incisivi weit über die oberen ragen. Condylus und Ramus mandibulae sind etwas zierlicher als üblich. Die Verkürzung des Schädels betrifft also im wesentlichen den Oberschädel, während die Mandibeln kaum verändert sind. Erwähnenswert ist ferner, daß einen Monat nach dem Fang der beiden Tiere am selben Ort eine juvenile Hausspitzmaus gefangen wurde, die einen normalen Schädel aufwies.

Moppschädeligkeit ist bei Haustieren verbreitet und wird als Domestikationsmerkmal betrachtet (KLATT 1927; DATHE 1953; HERRE und RÖHRS 1973); es liegt also nahe, dies auch im vorliegenden Fall zu tun. In der Tat ist bemerkenswert, daß diese bei wildlebenden Kleinsäugetern außerordentlich seltene Mutation gerade bei der Hausspitzmaus gefunden wurde, einer Art, die in Mitteleuropa strikt an die Nähe menschlicher Siedlungen gebunden ist, wie das z. B. GENOUD und HAUSSER (1979) für eine Population im Schweizer Kanton Waadt nachgewiesen haben. Diese Populationen mögen infolge ihrer Isolation eine erhöhte Inzuchtrate aufweisen.

Ein weiterer, möglicher Zusammenhang verdient Erwähnung. Die Verkürzung des Schädels, besonders des Gesichtsschädels, spielt in der Artenvielfalt der Soricidae eine ebenso große Rolle wie seine extreme Verlängerung. In der Gattung *Crocidura* gibt es etliche Arten mit stark verkürztem Gesichtsschädel, Beispiele sind *Crocidura boydi*, *Crocidura congobelgica*, *Crocidura sibirica*. Geradezu frappierend ist die Übereinstimmung zwischen dem hier abgebildeten Moppschädel von *Crocidura russula* und dem normalen Schädel von *Diplomesodon pulchellum*; abgesehen von der verschiedenen Zahnformel gleichen sich die Calvarien bis ins Detail! Es scheint so, als habe der einfache Mutationsschritt „Verkürzung des Schädels“ in der Evolution der Spitzmäuse eine wichtige Rolle gespielt.

Literatur

- DATHE, H. (1953): Ein mopsköpfiger Goldhamster. Wiss. Z. Martin-Luther-Univ. Halle-Wittenberg, math.-nat. Reihe 6, 2, 787–789.
GENOUD, M.; HAUSSER, J. (1979): Ecologie d'une population de *Crocidura russula* en milieu rural montagnard (Insectivora, Soricidae). Terre Vie, Rev. Ecol. 33, 539–554.
HERRE, W.; RÖHRS, M. (1973): Haustiere – zoologisch gesehen. Stuttgart: Gustav Fischer.
KLATT, B. (1927): Entstehung der Haustiere. Handbuch der Vererbungswissenschaft III. Berlin: Gebr. Bornträger.

Anschriften der Verfasser: Dr. RAINER HUTTERER, Zoologisches Forschungsinstitut und Museum Alexander Koenig, Adenauerallee 150–162, D-5300 Bonn 1; CLAUDE WEBER, Muséum d'Histoire Naturelle, Route de Malagnou, CH-1211 Genève 6

ZOBODAT - www.zobodat.at

Zoologisch-Botanische Datenbank/Zoological-Botanical Database

Digitale Literatur/Digital Literature

Zeitschrift/Journal: [Mammalian Biology \(früher Zeitschrift für Säugetierkunde\)](#)

Jahr/Year: 1982

Band/Volume: [48](#)

Autor(en)/Author(s): Mol Dick

Artikel/Article: [Synostotische Knochen spätpleistozäner Elefanten 55-61](#)