© Biodiversity Heritage Library, http://www.biodiversitylibrary.org/

Zur Kenntnis des Stimmapparates der Epauletten-Flughunde (Epomophorini, Pteropodidae, Megachiroptera)

Von U. Zeller

Abteilung Morphologie des Zentrums Anatomie der Universität Göttingen

Eingang des Ms. 10. 2. 1984

Abstract

On the evolutionary biology of the organs of vocalization of epomophorine bats

Courting males of *Epomophorus, Epomops* and *Hypsignathus* emitt loud calls attracting estrous females. Studied were the organs of vocalization of a male *Epomophorus labiatus* and of a female *Epomophorus anurus* as well as male and female *Epomops buettikoferi* and *Hypsignathus monstrosus* with special emphasis on the topography of the neck and of the thoracic cavity. Compared to other Megachiroptera the larynx of the three genera is enlarged, however, to a quite different degree. *Epomophorus* is close to the supposed ancestral condition. The larynx is situated in the caudal half of the neck. There is no sexual dimorphism in the size of the larynx. The males of *Hypsignathus monstrosus* possess a huge larynx reaching caudally to the diaphragm and nearly filling up the upper and middle mediastinum. The larynx of the females is much smaller reaching only behind the manubrium sterni. *Epomops* is intermediate between *Epomophorus* and *Hypsignathus*. The male's larynx is larger than that of *Epomophorus* and partially situated in the thoracic cavity. In *Hypsignathus* the larynx enters the thoracic cavity ventrally, but in *Epomops* dorsally of the heart. To reach the bifurcation the trachea is curved cranio-dorsally in *Hypsignathus*, but cranio-ventrally in *Epomops*. The different topography of the thoracic organs demonstrates, that the enlargement of the larynx took place independently in the phylogeny of both genera. The extreme enlargement of the larynx in the male *Hypsignathus monstrosus* can be regarded as a result of intraspecific selection in correlation with the highly specialized lek mating behaviour of this species.

Einleitung

Die Tribus Epomophorini besteht aus acht Gattungen afrikanischer Flughunde, deren Männchen – soweit das bisher bekannt ist – bei der Balz durch intensive optische und akustische Signale die Weibchen anlocken. So wie bei vielen Wirbeltieren mit typischem Balzverhalten der Männchen sind auch bei den Epomophorini die Männchen in der Regel größer als die Weibchen (Andersen 1912). Die optischen Signale werden unterstrichen durch bei allen Epomophorini und in beiden Geschlechtern vorkommende weiße Flecken im Fell vor und hinter dem Ohr und ganz besonders durch nur bei den Männchen seitlich am Hals und über der Schulter liegende Büschel weißer Haare, die in Ruhe in Hauttaschen weitgehend verborgen sind, bei der Balz jedoch ausgestülpt werden (Püscher 1972). Diese Organe haben den Epomophorini ihre deutsche Bezeichnung „Epaulettenflughunde" eingebracht. „Epauletten" fehlen nur *Scotonycteris, Casinycteris* und *Hypsignathus* (Andersen 1912; Rosevear 1965; Walker 1975).

Die akustischen Signale, die bei der Balz ausgestoßen werden, sind nur von *Epomophorus, Epomops* und *Hypsignathus* genauer beschrieben (Brosset 1966; Kingdon 1974; Wickler und Seibt 1975, 1976; Bradbury 1977; Marshall und McWilliam 1982). Die Laute sollen nach Andersen (1912), Lang und Chapin (1917), Mertens (1938) und Eisentraut (1945, 1979) einer Froschstimme ähnlich sein.

Das morphologische Substrat der Balzrufe männlicher Epomophorini ist nur bei dem in dieser Hinsicht höchstevoluierten Vertreter, dem Hammerkopfflughund *(Hypsignathus*

U.S. Copyright Clearance Center Code Statement: 0044-3468/84/4904-0207 $ 02.50/0
Z. Säugetierkunde 49 (1984) 207–220
© 1984 Verlag Paul Parey, Hamburg und Berlin
ISSN 0044-3468 / InterCode: ZSAEA 7

© Biodiversity Heritage Library, http://www.biodiversitylibrary.org/

monstrosus), beschrieben und auch bei ihm nur unvollständig: Der Kehlkopf männlicher *Hypsignathus* ist riesig und reicht durch die obere Thoraxapertur bis weit in die Brusthöhle hinein (Matschie 1899; Andersen 1912; Lang und Chapin 1917; Heck 1922; Mertens 1938; Schneider et al. 1967; Kuhn 1968). Zusätzlich sind bei den männlichen *Hypsignathus* eine Reihe weiterer Resonanzräume ausgebildet. Zu diesen zählen die vom Ductus nasopharyngeus ausgehenden paarigen Gaumensäcke (Schneider et al. 1967), die seitlich am Hals bis unter die Haut reichen und von Fasern des M. facialis-propatagialis und des M. constrictor colli superficialis bedeckt werden, der sehr weite Nasopharynx, das bis auf die Dorsalfläche des Schädels erweiterte Vestibulum oris sowie die durch die Elevation der Ossa nasalia erweiterte Nasenhöhle. Auch äußerlich erscheint die Schnauzenregion männlicher *Hypsignathus* dadurch stark aufgetrieben, daher die deutsche Bezeichnung „Hammerkopfflughund". Die Schnauze der Weibchen gleicht dagegen eher der eines unspezialisierten Pteropodiden. Auch in bezug auf das Körpergewicht ist *Hypsignathus monstrosus* von allen Chiroptera am stärksten sexualdimorph: Das Gewicht der Männchen dieses größten afrikanischen Flughundes beträgt durchschnittlich 420 g (Bradbury 1977). Die Weibchen sind nur etwa halb so schwer (Andersen 1912; Bradbury 1977; Eisentraut 1979).

Schneider et al. (1967) beschreiben den Larynx männlicher *Hypsignathus monstrosus* ausführlich.

Von anderen Epomophorini ist nur bekannt, daß auch bei *Epomops* der Kehlkopf vergrößert ist (Dobson 1881; Kingdon 1974; Kuhn 1968). Ferner besitzen auch männliche *Epomops* Ausstülpungen des Pharynx, die jedoch anders als bei *Hypsignathus,* nämlich tiefer am Pharynx entspringen und von denen sich auf jeder Halsseite zwei finden (Dobson 1881; Andersen 1912).

Der Kehlkopf derjenigen Flughunde, die nicht Angehörige der Tribus Epomophorini sind, liegt weit cranial am Hals und mißt über Schild- und Ringknorpel nur wenige Millimeter (Kulzer 1960; Schneider 1964).

Auch eine auffällige Autapomorphie in der Kehlkopfinnervation weist die Epomophorini als monophyletische Gruppe aus: im Gegensatz zu allen anderen daraufhin untersuchten Chiroptera fehlt ihnen ein aus dem Nervus recurrens hervorgehender Nervus laryngeus inferior (Kuhn 1968).

Im folgenden wird der Stimmapparat bisher nicht untersuchter Epaulettenflughunde beschrieben, wobei besonderes Gewicht auf den Vergleich der Lagebeziehungen der Brustorgane mit männlichen und weiblichen *Hypsignathus monostrosus* gelegt wird. Obwohl eine Verlagerung des überdimensionierten Kehlkopfs ins Mediastinum die Topographie des Cavum thoracis grundlegend verändern muß, ist dieser Aspekt der Spezialisierung des Stimmapparates männlicher *Hypsignathus* bisher vernachlässigt worden. Es existieren nur wenige und zum Teil unrichtige Angaben (Matschie 1899; Lang und Chapin 1917; Heck 1922; Kingdon 1974; Eisentraut 1979).

Material und Methode

Für diese Untersuchung standen mir folgende adulte in Alkohol fixierte Tiere zur Verfügung:

Hypsignathus monstrosus Allen, 1861
♂ 30. Sept. 1966, LITM, Harbel, Liberia
coll. Kuhn Nr. E 2149
Hypsignathus monstrosus Allen, 1861
♀ 29. Sept. 1966, LITM, Harbel, Liberia
coll. Kuhn, Nr. E 2141
Epomops buettikoferi (Matschie, 1899)
♂ 29. Sept. 1966, LITM, Harbel, Liberia
coll. Kuhn Nr. E 2148 (dasselbe Präparat wie in Kuhn 1968)

© Biodiversity Heritage Library, http://www.biodiversitylibrary.org/

Epomops buettikoferi (Matschie, 1899)
♀ 30. Sept. 1966, LITM, Harbel, Liberia
coll. Kuhn Nr. E 2151
Epomophorus labiatus (Temminck, 1837)
♂ aus Keren, N.-Äthiopien
coll. Starck Nr. 522
Epomophorus anurus Heuglin, 1864
♀ aus Tororo, Uganda
coll. Starck Nr. 173

Die Tiere wurden im frontalen und sagittalen Strahlengang geröntgt und anschließend unter einem Binokular präpariert. Der Kopf des *Hypsignathus* ♂ wurde abgetrennt und median-sagittal geteilt.

Eine detaillierte Beschreibung und morphologische Analyse des Kehlkopfs von *Epomophorus* und *Epomops* erfolgt an anderer Stelle.

Abkürzungen

A. car. comm.	=	Arteria carotis communis
A. pulm. dextr.	=	Arteria pulmonalis dextra
A. pulm. sin.	=	Arteria pulmonalis sinistra
Arc. aort.	=	Arcus aortae
A. subcl.	=	Arteria subclavia
A. thor. int.	=	Arteria thoracica interna
Atr. dextr.	=	Atrium dextrum
Bronch. princ. dextr.	=	Bronchus principalis dexter
Bronch. princ. sin.	=	Bronchus principalis sinister
Bull. cric.	=	Bulla cricoidea
Cart. cric.	=	Cartilago cricoidea
Cart. thyr.	=	Cartilago thyroidea
Clav.	=	Clavicula
Cost. I	=	Costa I
Diaphr.	=	Diaphragma
Esoph.	=	Esophagus
Gld. par.	=	Glandula parotis
Inc. card.	=	Incisura cardiaca
Ling.	=	Lingula
Lob. inf.	=	Lobus inferior
Lob. med.	=	Lobus medius
Lob. sup.	=	Lobus superior
M. cric.-thyr.	=	Musculus cricothyroideus
M. digastr.	=	Musculus digastricus
M. gen.-hyoid.	=	Musculus geniohyoideus
M. hyogloss.	=	Musculus hyoglossus
M. mylohyoid.	=	Musculus mylohyoideus
M. omohyoid.	=	Musculus omohyoideus
M. pect. maj.	=	Musculus pectoralis major
M. serr. ant.	=	Musculus serratus anterior
M. stern.-cran.	=	Musculus sternocranialis
M. stern.-cleid.-cran.	=	Musculus sternocleidocranialis
M. stern.-hyoid.	=	Musculus sternohyoideus
M. stern.-thyr.	=	Musculus sternothyroideus
M. thyr.-hyoid.	=	Musculus thyrohyoideus
N. hypogloss.	=	Nervus hypoglossus
N. lar. sup.	=	Nervus laryngeus superior
N. phren.	=	Nervus phrenicus
N. vag.	=	Nervus vagus
Plex. brach.	=	Plexus brachialis
Proc. infracard.	=	Processus infracardiacus
Pulm. dextr.	=	Pulmo dexter
Pulm. sin.	=	Pulmo sinister
R. ext. n. lar. sup.	=	Ramus externus nervi laryngei superioris
R. int. inf. n. lar. sup.	=	Ramus internus inferior nervi laryngei superioris
R. int. sup. n. lar. sup.	=	Ramus internus superior nervi laryngei superioris
Stern.	=	Sternum
Sulc. v. cav. inf.	=	Sulcus venae cavae inferioris
Sulc. v. cav. sup.	=	Sulcus venae cavae superioris
Trach.	=	Trachea
Trunc. brach.-ceph. dextr.	=	Truncus brachiocephalicus dexter
Trunc. brach.-ceph. sin.	=	Truncus brachiocephalicus sinister
V. azyg.	=	Vena azygos
V. cav. inf.	=	Vena cava inferior
V. cav. sup. dextr.	=	Vena cava superior dextra
V. cav. sup. sin.	=	Vena cava superior sinistra
V. jug. ext.	=	Vena jugularis externa
V. pulm. dextr.	=	Vena pulmonalis dextra
V. pulm. sin.	=	Vena pulmonalis sinistra
Ventr. dextr.	=	Ventriculus dexter
Ventr. sin.	=	Ventriculus sinister

Ergebnisse

Hypsignathus monstrosus ♂

Bei einer absoluten größten Länge von sechs Zentimetern ist der Kehlkopf etwa halb so lang wie die gesamte Wirbelsäule. Der extrathoracale Teil des Larynx nimmt die caudalen zwei Drittel des Halssitus weitgehend ein (Abb. 1–4). Die infrahyalen Mm. sternohyoideus und thyrohyoideus sind zu hauchdünnen Muskellagen reduziert. Der M. sternothyroideus ist dagegen relativ breit und dick. Bezogen auf den ersten Brustwirbelkörper ist der Larynx

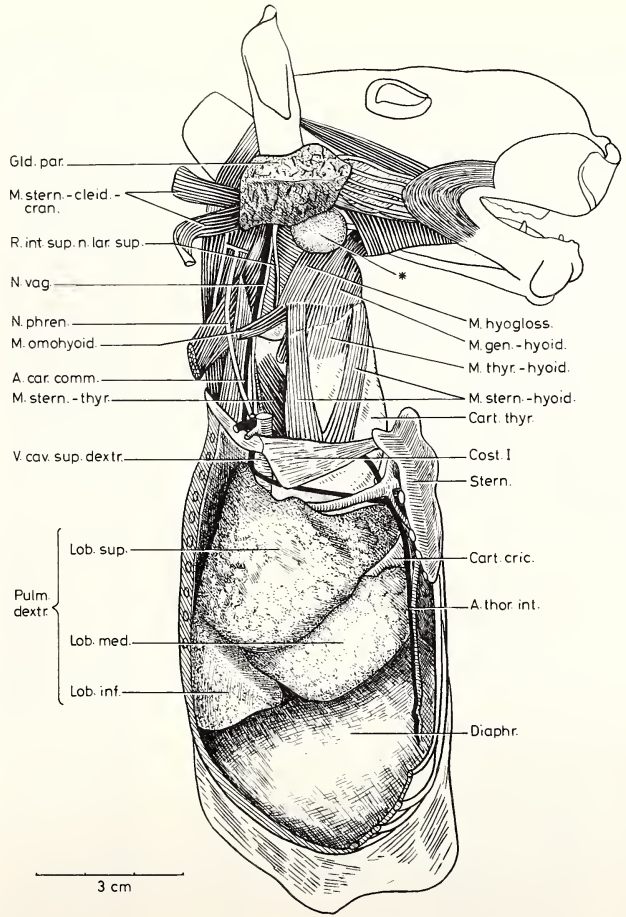

Abb. 1. Hypsignathus monstrosus ♂. Situs des Halses und der Brustorgane. Glandula parotis und Vena jugularis externa zum größten Teil entfernt. Ansicht von rechts lateral. * = Gaumensack

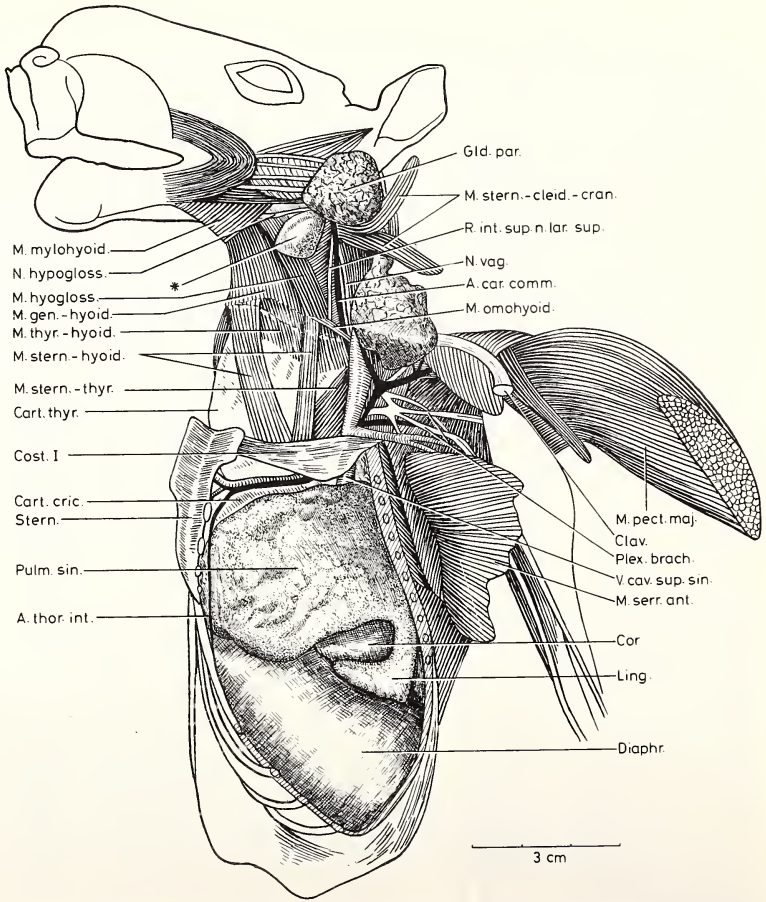

Abb. 2. Hypsignathus monstrosus ♂. Situs des Halses und der Brustorgane. Glandula parotis zum Teil entfernt. Ansicht von links lateral und etwas von ventral. * = Gaumensack

© Biodiversity Heritage Library, http://www.biodiversitylibrary.org/

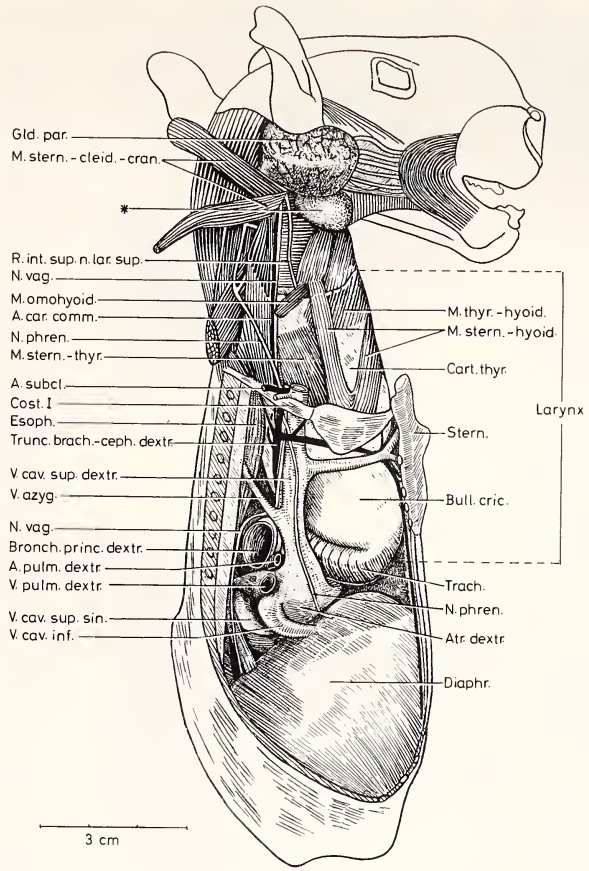

Abb. 3. Hypsignathus monstrosus ♂. Situs des Halses und der Brustorgane nach Entfernung der rechten Lunge. Ansicht von rechts lateral. * = Gaumensack

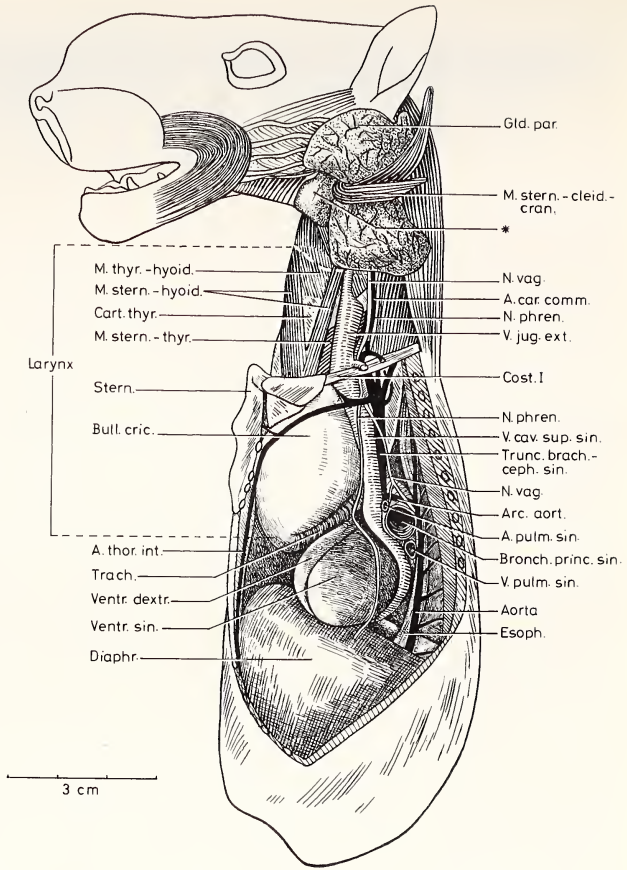

Abb. 4. Hypsignathus monstrosus ♂. Situs des Halses und der Brustorgane nach Entfernung der linken Lunge. Ansicht von links lateral. * = Gaumensack

© Biodiversity Heritage Library, http://www.biodiversitylibrary.org/

© Biodiversity Heritage Library, http://www.biodiversitylibrary.org/

zu zwei Dritteln innerhalb des Cavum thoracis gelegen und reicht nach caudal bis dicht an das Zwerchfell (Abb. 3, 4). Die Zwerchfellkuppel projiziert sich ventral auf die Knorpel-Knochen-Grenze der vierten Rippe. Der Thorax des männlichen *Hypsignathus* ist faßförmig und besonders im Bereich seines cranialen Drittels in transversaler sowie besonders auch in sagittaler Richtung erweitert. Die obere Thoraxapertur ist sehr weit und wird fast vollständig vom Kehlkopf ausgefüllt. Erste Rippe und Manubrium sterni umgreifen das caudale Viertel des Schildknorpels, während der zu einer Bulla cricoidea aufgeblähte Arcus des Ringknorpels intrathoracal liegt (Abb. 3, 4).

Der innerhalb des Cavum thoracis gelegene Teil des Larynx wird lateral und ventral fast vollständig von den Lungen bedeckt (Abb. 1, 2); letztere sind in dorso-ventraler Richtung stark verbreitert. Durch die Vergrößerung des Larynx sind beide Lungen von der oberen Thoraxapertur abgedrängt und reichen nur noch knapp an den Caudalrand der ersten Rippe (Abb. 1, 2). Die rechte Lunge ist in drei Lappen – Lobus superior, Lobus medius und Lobus inferior – gegliedert (Abb. 1, 5a). Der Lobus superior reicht nach ventro-medial ein kurzes Stück bis unter das Sternum und nach cranial etwa bis zum Sternalansatz der zweiten Rippe. Der ventrale den Kehlkopf bedeckende Teil des Lobus superior ist sehr dünn. Zwischen Lobus superior und medius bleibt nur ein kleines dreieckiges Areal des Kehlkopfs unbedeckt von Lunge. Der Lobus medius schiebt sich keilförmig zwischen Kehlkopf beziehungsweise Trachea und Zwerchfell ein und reicht mit einem nach medial links gerichteten Fortsatz im Recessus costomediastinalis bis auf die Gegenseite hinüber. Die Fissura horizontalis verläuft etwa vom vertebralen Ende der neunten Rippe zunächst ein Stück nach caudal, dann gleichmäßig nach cranial ansteigend nach ventro-medial bis zum Sternalansatz der dritten Rippe. Der Lobus inferior schiebt sich, wie bei vielen Säugern (Weber 1927; Marcus 1937; v. Hayek 1956), mit einem Processus infracardiacus zwischen Herz und Zwerchfell ein und umgreift dabei hufeisenförmig die Vena cava inferior (Abb. 5a). Die Fissura obliqua verläuft vom Vertebralende der neunten Rippe steil nach ventro-caudal zum Zwerchfell.

Die linke Lunge ist, wie bei vielen basalen Säugern (Marcus 1937), nicht in Lappen gegliedert (Abb. 2, 5b). Infolge der starken Verlagerung des Herzens nach dorsal und links lateral (s. u.) sind an der linken Lunge eine sehr kräftige, weit nach dorsal reichende Incisura und Impressio cardiaca ausgebildet, wodurch die Lingula der linken Lunge besonders deutlich abgegrenzt wird. An der Facies mediastinalis beider Lungen ist eine durch die Bulla cricoidea hervorgerufene kräftige Impressio laryngea vorhanden. Diese ist an der linken Lunge gegen die Impressio cardiaca durch eine horizontal verlaufende Leiste abgegrenzt (Abb. 5).

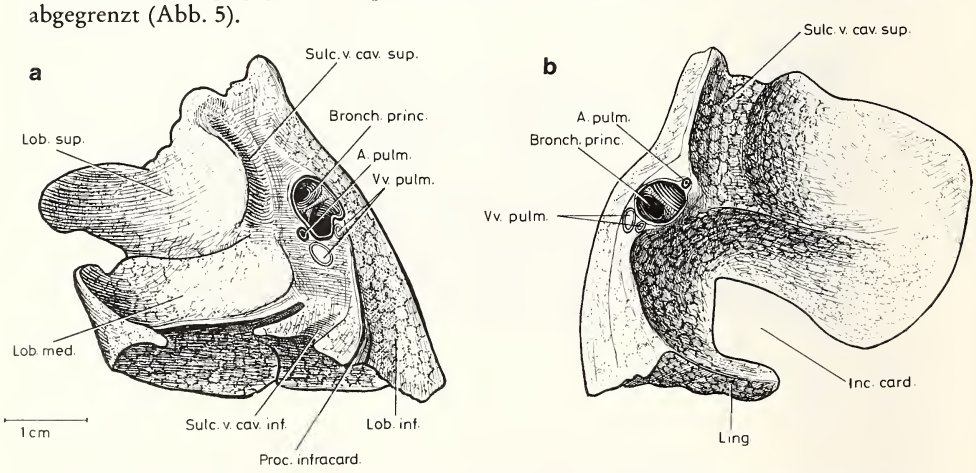

Abb. 5. Hypsignathus monstrosus ♂. Facies mediastinalis der rechten (a) und linken (b) Lunge

© Biodiversity Heritage Library, http://www.biodiversitylibrary.org/

Am Lungenhilus fällt der außergewöhnlich breite Hauptbronchus auf, der sich innerhalb der Lunge in die ebenfalls sehr weiten Lappenbronchien aufzweigt. Die A. pulmonalis liegt auf der rechten Körperseite ventral, links dorsal des Hauptbronchus, während die Pulmonalvenen wie üblich im ventro-caudalen Hilusfeld lokalisiert sind (Abb. 5).

Die Recessus phrenicocostales sind sehr tief und reichen, infolge der Schrägstellung des Zwerchfells, dorsal bis unter die letzte (15.) Rippe, so daß auch beim männlichen *Hypsignathus* genügend Komplementärraum zur inspiratorischen Entfaltung der Lungen vorhanden ist.

Der intrathoracale Teil des Kehlkopfs füllt das obere und mittlere Mediastinum fast vollständig aus und ist von Pleura mediastinalis bedeckt (Abb. 3, 4). Ventral reicht der Ringknorpel bis dicht an das Sternum, dorso-cranial grenzt er an den Ösophagus. Der Caudalrand des Arcus cricoideus biegt nach dorsal um und geht ohne Zwischenschaltung einer breiteren Membrana cricotrachealis in die Trachea über, die in Form einer S-förmig geschwungenen Schleife nach dorso-cranial verläuft. Die Trachea besteht aus acht zu drei Vierteln geschlossenen Knorpelspangen, liegt dem Ringknorpel von unten dicht an und reitet gewissermaßen auf dem Herzen. Dorso-cranial des Herzens teilt sie sich in die weiten Hauptbronchien. Die Bifurcatio tracheae projiziert sich etwa auf den achten Brustwirbelkörper.

Durch die Ausdehnung des Kehlkopfes nach ventro-caudal ist das Herz aus dem mittleren Mediastinum nach dorsal und caudal abgedrängt. Zusätzlich ist es um eine dorso-ventrale Achse basal niedergelegt sowie um eine verticale Achse derart gedreht, daß die vom linken Ventrikel gebildete Herzspitze weiter nach dorsal, der rechte Vorhof dagegen stärker nach ventral verlagert wurden. Rechter Vorhof und rechter Ventrikel sind durch die Trachea stark eingedellt und tragen im fixierten Zustand zahlreiche durch die Trachealknorpel hervorgerufene Impressionen (Abb. 6).

Die V. cava inferior gelangt infolge der Verlagerung des Herzens caudalwärts in eine schräge Position, steigt nach cranio-dorsal auf und legt sich um den Dorso-Caudalrand des rechten Vorhofs (Abb. 3). Wie bei vielen anderen Säugern (Monotremen, zahlreiche Marsupialia, Scandentia, Insectivora, Chiroptera, Rodentia, Sirenia, Tubulidentata, Proboscidea, le Gros Clark 1926; Hafferl 1933; Frick 1956; Barone 1972; Platzer 1974) münden die beiden Vv. cavae superiores bei *Hypsignathus* getrennt in den rechten Vorhof ohne Ausbildung einer gemeinsamen V. cava superior, was zweifellos der für die Säuger

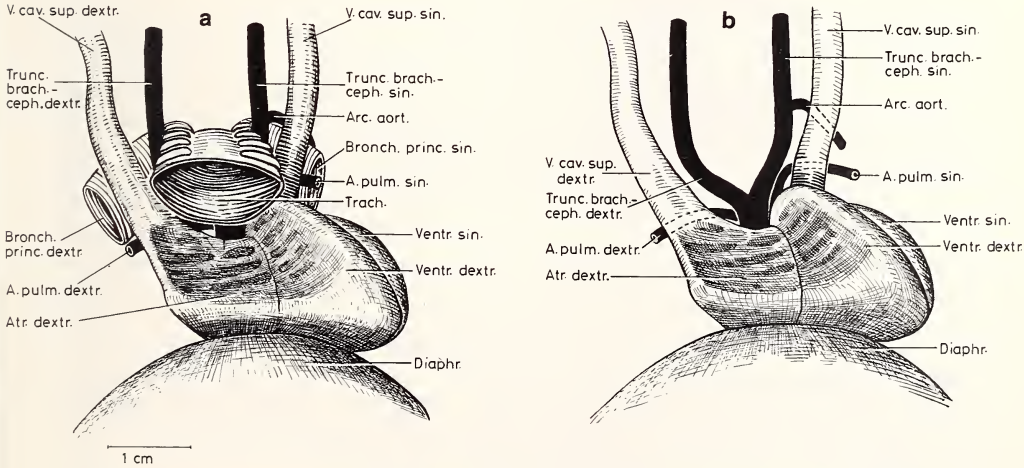

Abb. 6. Hypsignathus monstrosus ♂. Herz und herznahe Gefäße in der Ansicht von ventral; a: Trachea in situ, b: Trachea entfernt

© Biodiversity Heritage Library, http://www.biodiversitylibrary.org/

plesiomorphe Zustand ist. Die Vv. cavae superiores sind sehr kräftig und infolge der Verlagerung des Herzens stark verlängert. Die V. cava superior sinistra biegt zwischen linkem Vorhof und linker Kammer dorsal um das Herz und mündet von caudal in den rechten Vorhof.

Die V. azygos reitet auf dem rechten Hauptbronchus und mündet in die V. cava superior dextra. Auf dem linken Hauptbronchus reitet der Arcus aortae. Wie auch bei anderen Chiroptera, einigen Insectivora, Primates und Cetacea (Hafferl 1933; Barone 1972; Platzer 1974; Starck 1982) entspringen bei *Hypsignathus* die beiden Trunci brachiocephalici getrennt aus dem Arcus aortae (Abb. 6b). Wie die Vv. cavae superiores sind auch die Trunci brachiocephalici infolge der Verlagerung des Herzens stark verlängert, steigen dorsal der Vv. cavae, lateral am Kehlkopf nach cranial auf und teilen sich noch intrathoracal in mehrere Äste auf.

Der N. phrenicus gelangt hinter der A. subclavia durch die obere Thoraxapertur in das Cavum thoracis und zieht lateral der Vv. cavae nach caudal. Auf der rechten Seite verläuft er weiter lateral am rechten Vorhof; links wendet sich der Nerv von der V. superior sinistra etwas nach ventral und gelangt lateral des linken Ventrikels zwischen Pleura und Pericard zum Zwerchfell.

Der Hauptstamm des N. vagus tritt zusammen mit der A. carotis communis in den Brustraum ein und verläuft im Cavum thoracis zwischen Truncus brachiocephalicus und V. cava lateral am Kehlkopf nach caudal. In Höhe des Oberrandes der Trachea gibt der Nerv mehrere Äste für Herz und Lunge ab und wendet sich hinter dem Hauptbronchus nach dorsal, rechts die Vena azygos, links den Arcus aortae unterkreuzend, um sich dann nach medial wendend relativ weit caudal dem Ösophagus anzuschließen, wo er sich plexusartig in mehrere Äste aufspaltet. Ein N. laryngeus recurrens fehlt *Hypsignathus* (Schneider et al. 1967; Kuhn 1968). Die Innervation des Kehlkopfs erfolgt durch die Rami laryngei superior und inferior und den Ramus externus des N. laryngeus superior (Kuhn 1968).

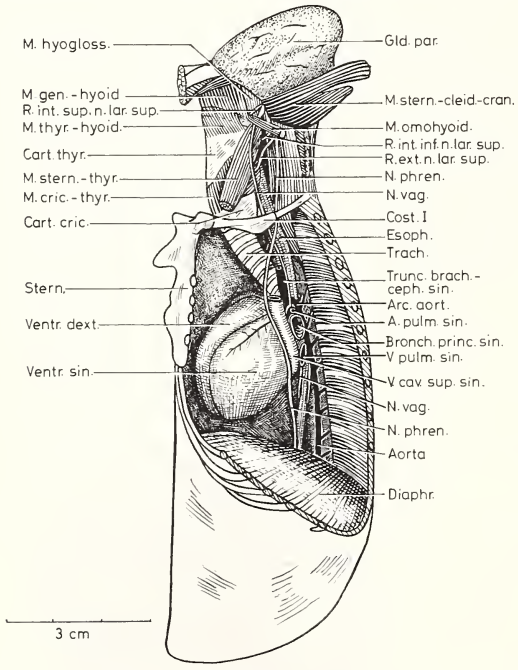

Abb. 7. Hypsignathus monstrosus ♀. Situs des Halses und der Brustorgane nach Entfernung der linken Lunge. Kopf abgetrennt. Musculus sternohyoideus entfernt. Musculus sternothyroideus und Glandula parotis teilweise entfernt. Truncus brachiocephalicus sinister und Vena cava superior sinistra proximal am Herzen abgetrennt. Ansicht von links lateral

Hypsignathus monstrosus ♀

Der Kehlkopf ist vergrößert, jedoch viel kleiner als der des Männchens. Bei einer absoluten größten Länge von 2,8 cm erreicht er nur ein Viertel der Gesamtlänge der Wirbelsäule. Der Dorsalrand des Schildknorpels projiziert sich auf den dritten Halswirbelkörper. Der Ringknorpel reicht nach caudal, wie das schon Matschie (1899) angibt, nur ein kurzes Stück bis hinter das Manubrium sterni (Abb. 7). Der Arcus des Ringknorpels ist verbreitert, jedoch nicht zu einer Bulla cricoidea aufgetrieben.

Das Cavum thoracis verjüngt sich

© Biodiversity Heritage Library, http://www.biodiversitylibrary.org/

nach cranial stärker als beim Männchen. Ringknorpel und proximale Trachea füllen die obere Thoraxapertur nur zu etwa einem Viertel aus.

Die sich caudal an die Cartilago cricoidea direkt anschließende Trachea besteht aus elf hufeisenförmigen Knorpelspangen, verläuft ventral des Ösophagus in leicht S-förmig nach dorsal geschwungenem Verlauf nach caudal und teilt sich dorso-cranial des Herzens in die auch beim Weibchen recht weiten Hauptbronchien auf (Abb. 7). Die Bifurcatio tracheae projiziert sich auf den sechsten Brustwirbelkörper.

Wie beim Männchen ist die rechte Lunge in drei Lappen gegliedert, die linke Lunge dagegen ungelappt. Die Pleurakuppeln und Lungenspitzen überragen die obere Thoraxapertur um einige Millimeter. Die Lungen besitzen die typische Form eines Conus mit caudaler, dem Zwerchfell aufliegender Basis und cranialer Spitze. Im Bereich der Facies mediastinalis der linken Lunge ist infolge der relativen Größe des Herzens eine kräftige Incisura und Impressio cardiaca vorhanden, die jedoch nicht so weit nach dorsal reichen wie beim Männchen.

Das Herz des weiblichen *Hypsignathus* füllt das mittlere Mediastinum aus und reicht nach ventral bis dicht an das Sternum. Zwei Drittel des Herzens befinden sich links der Medianen.

Das Herz ist relativ steil gestellt und bildet mit der Median-Sagittalebene des Körpers einen Winkel von etwa 30°. Wie beim Männchen münden die Vv. cavae superiores getrennt in den rechten Vorhof ein. Sie sind jedoch wesentlich kürzer. Die V. cava inferior verläuft völlig gestreckt zum rechten Vorhof. Auch beim Weibchen entspringen die Trunci brachiocephalici getrennt aus dem Arcus aortae und steigen lateral der Trachea und dorsal der Vv. cavae nach cranial auf. Sie sind ebenfalls kürzer als beim Männchen. Der Hauptstamm des N. vagus wendet sich hinter dem Hauptbronchus nach dorsal und schließt sich weiter cranial als beim Männchen dem Ösophagus an.

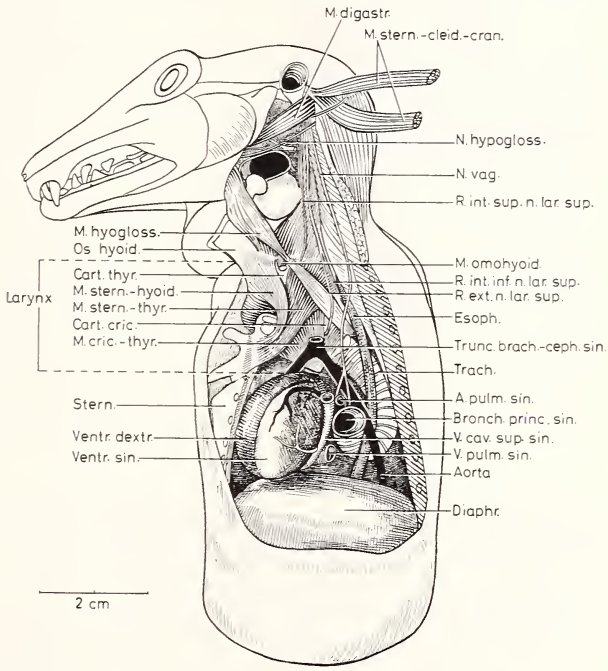

Abb. 8. Epomops buettikoferi ♂. Situs des Halses und der Brustorgane nach Entfernung der linken Lunge. Glandula parotis vollständig entfernt. Truncus brachiocephalicus sinister und Vena cava superior sinistra proximal am Herzen abgetrennt. Ansicht von links lateral

Die Innervation des Kehlkopfs erfolgt auch beim Weibchen durch die Rami interni superior und inferior und den Ramus externus des N. laryngeus superior (Abb. 7). Ein N. laryngeus recurrens fehlt.

Epomops buettikoferi

Bei den Männchen ist der Kehlkopf stark vergrößert, nach caudal verlagert und, bezogen auf den ersten Brustwirbelkörper, etwa zur Hälfte intrathoracal gelegen (Abb. 8). Die

© Biodiversity Heritage Library, http://www.biodiversitylibrary.org/

größte Länge des Larynx beträgt drei Zentimeter; das entspricht etwa einem Drittel der Gesamtlänge der Wirbelsäule. Der Kehlkopf füllt die obere, erweiterte, Thoraxapertur weitgehend aus. Erste Rippe und Manubrium sterni umgreifen das Caudalende des Schildknorpels. Der stark verbreiterte, jedoch nicht zu einer Bulla cricoidea aufgeblähte Ringknorpel liegt dagegen fast vollständig intrathoracal. Im Unterschied zu *Hypsignathus* hat sich bei *Epomops* der Kehlkopf nicht ventral des Herzens, sondern dorsal von diesem in die Brusthöhle geschoben. Die weit nach caudal verlagerte Trachea bleibt deshalb ebenfalls dorsal des Herzens und ist, im Gegensatz zu *Hypsignathus,* nach cranio-ventral umgebogen. Die Bifurcatio tracheae projiziert sich etwa auf den neunten Brustwirbelkörper. Das Herz des männlichen *Epomops* wird nicht aus dem mittleren Mediastinum nach dorsal verdrängt, sondern bleibt in Kontakt mit der Rückfläche des Sternums. Allerdings ist es, ähnlich wie bei *Hypsignathus,* um eine dorso-ventrale Achse gedreht, so daß die Herzspitze stärker nach links lateral vorragt.

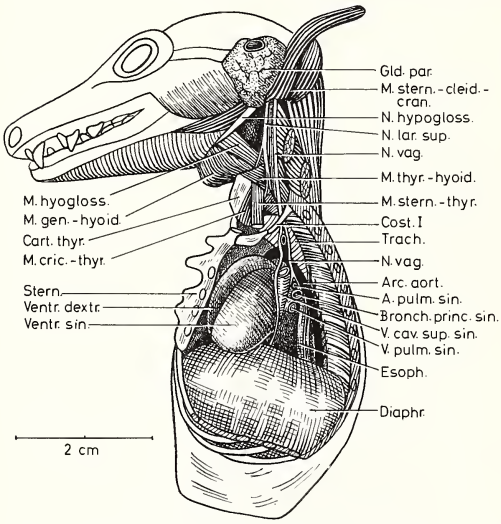

Abb. 9. Epomophorus labiatus ♂. Situs des Halses und der Brustorgane nach Entfernung der linken Lunge. Musculus sternohyoideus entfernt. Musculus sternothyroideus und Glandula parotis zum Teil entfernt. Truncus brachiocephalicus sinister und Vena cava superior sinistra proximal am Herzen abgetrennt. Ansicht von links lateral

Ähnlich *Hypsignathus* ist der Kehlkopf der weiblichen *Epomops* absolut und relativ kleiner als der der Männchen. Die Länge des Larynx beträgt zwei Zentimeter. Der Ringknorpel reicht nach caudal nur bis hinter das Manubrium sterni. Die Trachea verläuft dorsal des Herzens nach caudal und teilt sich in Höhe des achten Brustwirbelkörpers in die Hauptbronchien auf.

Epomophorus labiatus ♂ und *Epomophorus anurus* ♀

Verglichen mit anderen Megachiroptera (z. B. *Rousettus,* Kulzer 1960; *Pteropus,* Schneider 1964) ist der Kehlkopf sowohl bei dem männlichen *Epomophorus labiatus* als auch bei dem Weibchen von *Epomophorus anurus* vergrößert und reicht weiter nach caudal. Die größte Länge des Larynx beträgt bei beiden einen Zentimeter. Dies entspricht etwa einem Siebtel der Gesamtlänge der Wirbelsäule. Der Kehlkopf nimmt die caudale Hälfte des Halses ein und ist nicht in das Cavum thoracis hinein verlagert (Abb. 9).

Die von Dobson (1881) bei verschiedenen Spezies von *Epomophorus* beschriebene dorsal gelegene sackförmige Erweiterung des Hypopharynx ist auch bei dem männlichen *Epomophorus labiatus* vorhanden. Dem Weibchen von *Epomophorus anurus* fehlt diese Spezialisierung des Pharynx.

Die Trachea verläuft bei beiden untersuchten Tieren, leicht nach dorsal gebogen, auf geradem Wege nach caudal und teilt sich dorso-cranial des Herzens in die Hauptbronchien auf. Die Bifurcatio tracheae projiziert sich auf den sechsten Brustwirbelkörper. Die Pleurakuppeln und Lungen (rechts dreilappig, links ungelappt) überragen die obere Thoraxapertur um einige Millimeter. Das steil gestellte Herz füllt das mittlere Mediastinum aus und grenzt ventral an das Sternum.

© Biodiversity Heritage Library, http://www.biodiversitylibrary.org/

Diskussion

Im Vergleich zu Flughunden, die nicht zu den Epomophorini gehören (z. B. *Pteropus, Eidolon*), ist der Kehlkopf von *Epomophorus, Epomops* und *Hypsignathus* vergrößert und reicht weiter nach caudal. Am wenigsten spezialisiert ist in dieser Hinsicht *Epomophorus,* dessen Larynx immerhin die caudale Hälfte des Halses einnimmt, die obere Thoraxapertur jedoch nicht erreicht. Männliche und weibliche Tiere stimmen bezüglich der Größe des Kehlkopfes überein, sie beträgt über Ring- und Schildknorpel einen Zentimeter. *Epomophorus* fehlen Pharyngealsäcke, sein Vestibulum oris sowie die Lippen und Wangen sind nur wenig vergrößert. Die dorsal gelegene sackförmige Erweiterung des Hypopharynx männlicher *Epomophorus* ist mit den lateral gelegenen, die Muskelwand des Pharynx durchbrechenden und bis unter die Haut reichenden Pharyngealsäcken männlicher *Epomops* und *Hypsignathus* nicht vergleichbar.

Der Larynx männlicher *Epomops* ist stärker vergrößert und zum Teil in das Cavum thoracis verlagert. Die größte Länge des Kehlkopfs beträgt bei den Männchen drei, bei den Weibchen zwei Zentimeter. Männliche *Epomops* besitzen jederseits zwei wahrscheinlich als Resonanzräume dienende Pharyngealsäcke und ein deutlicher vergrößertes Vestibulum oris (Dobson 1881; Andersen 1912). Als Anpassung an die teilweise intrathoracale Lage des vergrößerten Larynx sind bei den Männchen die obere Thoraxapertur und das craniale Drittel des Cavum thoracis im Vergleich zu *Epomophorus* erweitert.

Extreme Ausmaße besitzt der Larynx männlicher *Hypsignathus,* der nach caudal bis dicht an das Zwerchfell reicht und stark erweitert ist. Die größte Länge des Kehlkopfs beträgt bei den Männchen sechs Zentimeter. Bei den Weibchen ist er viel kleiner und reicht bei einer größten Länge von 2,8 Zentimetern nach caudal nur bis hinter das Manubrium sterni. Auch die obere Thoraxapertur und das craniale Drittel des Thorax sind bei den männlichen *Hypsignathus* entsprechend stärker erweitert als bei *Epomops.* Männliche *Hypsignathus* besitzen jederseits einen großen palatal-pharyngealen Blindsack (Schneider et al. 1967) und ein extrem – bis auf den Scheitel – erweitertes Vestibulum oris (Lang und Chapin 1917).

Unter den drei untersuchten Gattungen der Epomophorini ist offensichtlich der Stimmapparat bei *Epomophorus* am wenigsten, bei *Hypsignathus* am höchsten spezialisiert, während *Epomops* eine Zwischenstellung einnimmt. Unter diesen Umständen liegt die Versuchung nahe, in den drei rezenten Flughundgattungen *Epomophorus – Epomops – Hypsignathus* eine ‚phylogenetische Reihe' zu sehen, in der jeweils eine Gattung den plesiomorphen Zustand der nächsten bewahrt hat. Ein Blick auf die Topographie der Brustorgane schließt diese hypothetische Deutung jedoch eindeutig aus: Der Kehlkopf hat sich bei männlichen *Hypsignathus* ventral des Herzens, bei männlichen *Epomops* dagegen dorsal von diesem in den Thorax geschoben. Um vom Ringknorpel zur Bifurkation und zum Hilus der Lungen zu gelangen, müssen die unteren Luftwege deshalb bei *Hypsignathus* nach cranio-dorsal, bei *Epomops* nach cranio-ventral umbiegen. Das Herz wird bei *Hypsignathus* durch den Larynx im Mediastinum stark nach dorsal abgedrängt, während es bei *Epomops* in Kontakt mit dem Sternum bleibt. Abgesehen von der Verdrängung des Herzens nach dorsal und caudal sowie dem vom üblichen Bauplan der Säuger völlig abweichenden Verlauf der Trachea weist die Topographie der Brustorgane von *Hypsignathus* eine Reihe weiterer tiefgreifender Veränderungen auf, wie beispielsweise stark verlängerte Vv. cavae superiores und Trunci brachiocephalici sowie Formeigentümlichkeiten der Lungen. Der Brustsitus kann nicht von demjenigen von *Epomops* abgeleitet werden. Vielmehr muß aus der unterschiedlichen Topographie im Cavum thoracis geschlossen werden, daß die Vergrößerung des Larynx bei *Hypsignathus* und *Epomops* unabhängig voneinander in der Phylogenese entstanden ist. Auch die Pharyngealsäcke männlicher *Epomops* und *Hypsignathus* sind einander nicht homolog und müssen ebenfalls in der

© Biodiversity Heritage Library, http://www.biodiversitylibrary.org/

Stammesgeschichte beider Genera unabhängig voneinander erworben worden sein. Der Ausgangszustand dürfte demjenigen von *Epomophorus* sehr ähnlich gewesen sein, jedenfalls ist von *Epomophorus* bisher kein Merkmal bekannt, das nicht sowohl für die Verhältnisse bei *Epomops* wie für die bei *Hypsignathus* den plesiomorphen Zustand darstellen könnte. Dies gilt auch für die dorsale Erweiterung des Hypopharynx männlicher *Epomophorus,* von der die allgemeine Erweiterung des Pharynx bei *Hypsignathus* und *Epomops* durchaus ableitbar ist. Eine detaillierte morphologische Analyse des Kehlkopfs von *Epomophorus* und *Epomops* steht allerdings noch aus.

Die unterschiedliche Spezialisierung des Stimmapparates und besonders der Größe des Kehlkopfs von *Epomophorus, Epomops* und *Hypsignathus* ist korreliert mit dem unterschiedlichen Balzverhalten und besonders mit der unterschiedlichen Lautstärke und Frequenz der Balzrufe. Insgesamt scheint bei den Epaulettenflughunden ein Trend zu niederfrequenten Lauten mit großer Reichweite zu bestehen. Die Balzrufe männlicher *Epomophorus wahlbergi* besitzen einen Grundton von 1750 Hz und eine nur mäßige Reichweite (Wickler und Seibt 1976). Auch die Rufe von *Epomophorus anurus* können nur über eine relativ kurze Distanz gehört werden (Lang und Chapin 1917). *Epomops* nimmt auch hier eine gewisse Zwischenstellung ein, die Rufe der Männchen besitzen einen Grundton von 800 Hz (Wickler und Seibt 1976). Am höchsten spezialisiert sind die Rufe männlicher *Hypsignathus.* Diese sind sehr laut und haben mit einem Grundton von 290 Hz die tiefste Frequenz (Bradbury 1977) und somit die größte Reichweite.

Balzende *Epomophorus-wahlbergi*-Männchen bleiben nahezu außer Rufweite voneinander, denn sie stören sich gegenseitig und können, dicht benachbart, ihren Rufrhythmus nicht durchhalten (Wickler und Seibt 1975, 1976). Auch die Männchen von *Epomops* halten bei der Balz größeren Abstand voneinander und besetzen Rufreviere von 100 bis 200 Metern Durchmesser („exploded leks", Bradbury 1981). Demgegenüber versammeln sich die Männchen von *Hypsignathus monstrosus* während der Paarungszeiten in größerer Zahl an traditionellen Balzplätzen, wo sie, dicht benachbart, ihre nächtlichen Rufkonzerte ausführen. *Hypsignathus* ist bei der Balz weitgehend auf akustische Signale spezialisiert, da Männchen benachbarter Balzarenen, die jeweils mehrere Kilometer voneinander entfernt sind (Bradbury 1977), durch optische Signale nicht miteinander in Konkurrenz treten können. Die Schultertaschen und ausstülpbaren weißen Haarbüschel von *Epomophorus* und *Epomops* fehlen den männlichen *Hypsignathus.*

Innerhalb der Balzarenen besetzen Männchen kleinere Reviere von nur etwa 10 Metern Durchmesser (Bradbury 1977). Sie zeigen ein hochritualisiertes Balzverhalten: An einem Zweig hängend, stoßen sie ihre Laute aus und schlagen mit den halboffenen Flügeln. Weibchen suchen diese Balzplätze ausschließlich zur Paarung auf und wählen nach einiger Zeit ein Männchen aus. Es handelt sich also um klassische Balzarenen, wie sie von vielen Vögeln, insbesondere Paradiesvögeln, Kampfläufern und Rauhfußhühnern, unter den Säugern jedoch sonst nur von einigen Bovidae (z. B. Uganda-Kob, Topi) bekannt sind (Buechner 1961; Buechner und Schloeth 1965; Buechner und Roth 1974; Monfort-Braham 1975; Bradbury 1977, 1981; Wrangham 1980; Immelmann 1982). In den Balzarenen führen nach Bradbury (1977) nur 6 % der männlichen *Hypsignathus* 79 % der Paarungen aus. Bei einer derart starken intraspezifischen Konkurrenz balzender Männchen ist der Selektionsdruck auf die Ausbildung der männlichen sekundären Geschlechtsmerkmale besonders groß. *Hypsignathus* ist von allen Chiropteren am stärksten sexualdimorph. Aufgrund der dominierenden Bedeutung der akustischen Signale im Balzverhalten ist zweifellos auch die enorme Vergrößerung des Kehlkopfs in diesem Zusammenhang zu sehen und als Ergebnis extremer intraspezifischer Selektion zu betrachten.

© Biodiversity Heritage Library, http://www.biodiversitylibrary.org/

Danksagung

Herrn Prof. Dr. H.-J. Kuhn danke ich für die freundliche Überlassung von Material und für die kritische Durchsicht des Manuskripts. Herrn Prof. Dr. Dr. h.c. D. Starck danke ich für die Überlassung des *Epomophorus*-Materials.

Ich danke Herrn E. v. Bischoffshausen für die Anfertigung der Zeichnungen, Frau B. Smith für die Herstellung der Röntgenbilder und Frau H. Somnitz für die Reinschrift des Manuskripts.

Zusammenfassung

Die Männchen von *Epomophorus, Epomops* und *Hypsignathus* äußern bei der Balz laute Rufe, die dem Anlocken der Weibchen dienen. Untersucht wurde der Stimmapparat eines männlichen *Epomophorus labiatus* und eines Weibchens von *Epomophorus anurus* sowie männlicher und weiblicher *Epomops buettikoferi* und *Hypsignathus monstrosus* unter besonderer Berücksichtigung der Topographie des Halses und der Brusthöhle. Verglichen mit anderen Megachiroptera ist der Kehlkopf aller drei Gattungen vergrößert und nach caudal ausgedehnt. Am wenigsten spezialisiert ist in dieser Hinsicht *Epomophorus,* dessen Larynx die caudale Hälfte des Halses einnimmt und bei dem bezüglich der Größe des Kehlkopfs kein Geschlechtsdimorphismus besteht. Extreme Ausmaße besitzt der Kehlkopf männlicher *Hypsignathus,* der bis dicht an das Zwerchfell reicht und das obere und mittlere Mediastinum weitgehend ausfüllt. Bei den Weibchen ist er viel kleiner und reicht nach caudal nur bis zum Manubrium sterni. Eine Mittelstellung nehmen männliche *Epomops* ein, deren Larynx größer ist als derjenige von *Epomophorus* und zum Teil intrathoracal liegt. – Bei den männlichen *Hypsignathus* hat sich der Kehlkopf ventral des Herzens, bei *Epomops* dagegen dorsal von diesem in die Brusthöhle geschoben. Um zur Bifurcation und zum Hilus der Lungen zu gelangen sind die unteren Luftwege deshalb bei *Hypsignathus* nach cranio-dorsal, bei *Epomops* dagegen nach cranio-ventral umgebogen. Die unterschiedliche Topographie der Brustorgane von *Hypsignathus* und *Epomops* zeigt, daß die Vergrößerung des Kehlkopfs bei beiden Gattungen unabhängig voneinander in der Phylogenese entstanden ist. Der Ausgangszustand für beide dürfte der Situation, wie sie sich bei *Epomophorus* findet, ähnlich gewesen sein. Die extreme Vergrößerung des Kehlkopfs der männlichen *Hypsignathus* ist als Ergebnis intraspezifischer Selektion im Zusammenhang mit dem hochspezialisierten Arenabalzverhalten dieser Gattung anzusehen.

Literatur

Allen, J. A.; Lang, H.; Chapin, J. P. (1917): The American Museum Congo expedition collection of bats. Bull. Am. Mus. nat. Hist. **37**, 405–563.

Andersen, K. (1912): Catalogue of the Chiroptera in the collection of the British Museum. 2nd Ed. London. Vol. **1**.

Barone, R. (1972): Appareil circulatoire. In: Traité de Zoologie. Ed. by P.-P. Grassé. Paris: Masson & Cie. Vol. **16** (4), 704–921.

Bradbury, J. W. (1977): Lek mating behavior in the hammer-headed bat. Z. Tierpsychol. **45**, 225–255.

— (1981): The evolution of leks. In: Natural selection and social behavior. Ed. by R. D. Alexander and D. W. Tinkle. New York: Chiron Press. 138–169.

Brosset, A. (1966): La biologie des Chiroptères. Paris: Masson & Cie.

Buechner, H. K. (1961): Territorial behavior in Uganda Kob. Science **133**, 698–699.

Buechner, H. K.; Roth, H. D. (1974). The lek system in Uganda Kob antelope. Amer. Zool. **14**, 145–162.

Buechner, H. K.; Schloeth, R. (1965): Ceremonial mating behavior in Uganda Kob (*Adenota kob thomasi* Neumann). Z. Tierpsychol. **22**, 209–225.

Dobson, G. E. (1881): On the structure of the pharynx, larynx, and hyoid bones in the Epomophori; with remarks on its relation to the habits of these animals. Proc. zool. Soc. Lond. **1881**, 685–693.

Eisentraut, M. (1945): Biologie der Flederhunde (Megachiroptera). Biologia generalis **18**, 327–435.

— (1963): Die Wirbeltiere des Kamerungebirges. Hamburg und Berlin: Paul Parey.

— (1979): Die Flederhunde. In: Grzimeks Tierleben. Ed. by B. Grzimek. München: Deutscher Taschenbuch Verlag. Vol. **11**, 102–119.

Frick, H. (1956): Morphologie des Herzens. In: Handbuch der Zoologie. Ed. by J.-G. Helmcke; H. v. Lengerken. Berlin: de Gruyter & Co. Vol. **8** (7), 1–48.

Hafferl, A. (1933): Das Arteriensystem. In: Handbuch der vergleichenden Anatomie der Wirbeltiere. Ed. by L. Bolk; E. Göppert; E. Kallius; W. Lubosch. Berlin und Wien: Urban & Schwarzenberg. Vol. **6**, 563–684.

Hayek, H. v. (1956): Die Lunge. In: Handbuch der Zoologie. Ed. by J.-G. Helmcke; H. v. Lengerken. Berlin: de Gruyter & Co. Vol. **8** (3), 1–24.

Heck, L. (1922): Säugetiere. In: Brehms Tierleben. Leipzig: Bibliogr. Institut. Vol. **10**, 3. Neudruck, 4. Aufl.

© Biodiversity Heritage Library, http://www.biodiversitylibrary.org/

Immelmann, K. (1982): Wörterbuch der Verhaltensforschung. Berlin und Hamburg: Paul Parey.
Jazuta, K. (1937): Zur vergleichenden Anatomie der Hautmuskulatur bei Säugetieren. 4. Mitt.: Halsmuskulatur bei den Chiropteren. Anat. Anz. **84**, 26–31.
Kingdon, J. (1974): East African mammals. London, New York: Academic Press. Vol. **2**, Part A.
Kuhn, H.-J. (1968): Über die Innervation des Kehlkopfs einiger Flughunde (Pteropodidae, Megachiroptera, Mammalia). Zool. Anz. **181**, 168–181.
Kulzer, E. (1960): Physiologische und morphologische Untersuchungen über die Erzeugung der Orientierungslaute von Flughunden der Gattung *Rousettus*. Z. vergl. Physiol. **43**, 231–268.
le Gros Clark, W. E. (1926): On the anatomy of the pen-tailed tree-shrew *(Ptilocercus lowii)*. Proc. zool. Soc. Lond. **1926**, 1179–1309.
MacAlister, A. (1872): The myology of the Cheiroptera. Phil. Trans. Lond. **162**, 125–171.
Marcus, H. (1937): Lungen. In: Handbuch der vergleichenden Anatomie der Wirbeltiere. Ed. by L. Bolk; E. Göppert; E. Kallius; W. Lubosch. Berlin und Wien: Urban & Schwarzenberg. Vol. **3**, 909–988.
Marshall, A. G.; McWilliam, A. N. (1982): Ecological observations on epomophorine fruit-bats (Megachiroptera) in West African savanna woodland. J. Zool., London, **198**, 53–67.
Matschie, P. (1899): Beiträge zur Kenntnis von *Hypsignathus monstrosus* Allen. Sitz. Ber. Ges. Naturf. Freunde, Berlin, 28–30.
Mertens, R. (1938): Zoologische Eindrücke von einer Kamerun-Reise. 3. Der Hammerkopf-Flughund. Natur und Volk **68**, 594–597.
Monfort-Braham, N. (1975): Variations dans la structure sociale du Topi *Damaliscus korrigum* Ogilby, au Parc National de l'Akagera, Rwanda. Z. Tierpsychol. **39**, 332–364.
Platzer, W. (1974): Morphologie der Kreislauforgane. In: Handbuch der Zoologie. Ed. by J.-G. Helmcke; D. Starck; H. Wermuth. Berlin und New York: de Gruyter. Vol. **8** (50), 1–106.
Püscher, K. (1972): Über die Schultertaschen von *Epomophorus* (Epomophorini, Pteropodidae, Megachiroptera, Mammalia). Z. Säugetierkunde **37**, 154–161.
Rosevear, D. R. (1965): The bats of West Africa. British Museum (Nat. Hist.), London.
Schneider, R. (1964): Der Larynx der Säugetiere. In: Handbuch der Zoologie. Ed. by J.-G. Helmcke; H. v. Lengerken; D. Starck; H. Wermuth. Berlin: de Gruyter & Co. Vol. **8** (35), 1–128.
Schneider, R.; Kuhn, H.-J.; Kelemen, G. (1967): Der Larynx des männlichen *Hypsignathus monstrosus* Allen, 1861 (Pteropodidae, Megachiroptera, Mammalia). Z. wiss. Zool. **175**, 1–53.
Starck, D. (1982): Vergleichende Anatomie der Wirbeltiere auf evolutionsbiologischer Grundlage. Berlin-Heidelberg-New York: Springer. Vol. **3**.
Schumacher, S. (1931): Der „M. propatagialis proprius" und die „Tendo propatagialis" in ihren Beziehungen zur V. cephalica bei den Fledermäusen. Z. Anat. Entwickl.-Gesch. **94**, 652–679.
Tomes, R. F. (1860): A monograph of the genus *Epomophorus*, with the description of a new species. Proc. Zool. Soc. Lond. **28**, 42–58.
Walker, E. P. (1975): Mammals of the world. 3. Ed. Baltimore and London: J. Hopkins University Press. Vol. **1**.
Weber, M. (1927): Die Säugetiere. Jena: Gustav Fischer. Vol. **1**.
Wickler, W.; Seibt, U. (1975): Gegenseitige Störung balzender Männchen eines Epaulettenflughundes. Naturwissenschaften **62**, 442–443.
Wickler, W.; Seibt, U. (1976): Field studies on the African fruit bat *Epomophorus wahlbergi* (Sundevall), with special reference to male calling. Z. Tierpsychol. **40**, 345–376.
Wrangham, R. W. (1980): Female choice of least costly males; a possible factor in the evolution of leks. Z. Tierpsychol. **54**, 357–367.

Anschrift des Verfassers: Dr. Ulrich Zeller, Abteilung Morphologie des Zentrums Anatomie der Universität Göttingen, Kreuzbergring 36, D-3400 Göttingen

ZOBODAT - www.zobodat.at

Zoologisch-Botanische Datenbank/Zoological-Botanical Database

Digitale Literatur/Digital Literature

Zeitschrift/Journal: Mammalian Biology (früher Zeitschrift für Säugetierkunde)

Jahr/Year: 1983

Band/Volume: 49

Autor(en)/Author(s): Zeller Ulrich

Artikel/Article: Zur Kenntnis des Stimmapparates der Epauletten-Flughunde (Epomophorini, Pteropodidae, Megachiroptera) 207-220