© Biodiversity Heritage Library, http://www.biodiversitylibrary.org/

Die Gulardrüse von *Propithecus* (Indriidae, Primates)

Von U. Zeller

Abteilung Morphologie des Zentrums Anatomie der Universität Göttingen

Eingang des Ms. 1. 7. 1985

Abstract

The gular gland of Propithecus (Indriidae, Primates)

Studied the gular gland of an adult male *Propithecus verreauxi coquereli.* Scent marking behaviour of adult male *Propithecus* involves a specialized area of skin, 4–6 cm in length which is situated in the median region of the anterior surface of the neck. Above this area the fur appears matted and darkly stained. A specialized skin gland organ is located below the epidermis of this area. It is composed of apocrine and holocrine glands. The apocrine glands form an oval glandular field about 2 cm in length and 7,5 mm in width. Specialized holocrine glands are located around the caudal edge of this field. Unspecialized sebaceous glands are scattered around the gular gland as well as around the surrounding skin.

The apocrine glands are made up of numerous individual tubular glands situated in the deep layer of the corium. The secretory tubules are intensively coiled and occasionally ramified. The narrow duct of each of these tubules opens into a hair follicle near the surface of the epidermis. The epithelium of the secretory cavity is composed of a single layer of partially columnar and partially flat cells. Light microscopic equivalents of apocrine secretion were observed.

Two types of holocrine glands could be distinguished: 1. unspecialized sebaceous glands and 2. specialized holocrine glands. In comparison to the apocrine glands they are situated in a more superficial layer of the corium. The specialized holocrine glands are of a complex alveolar structure. Their wide and partially cistern-like ducts open into the upper quarter of hair follicles. Histologically these glands are composed of a basal layer of flat matrix cells and, inwards of these, of several layers of cells, which contain large intracellular lipid vacuoles. Towards the excretory ducts the entire cells break down and form the secretion. Unspecialized sebaceous glands are mainly unilobular and contain small lipid vacuoles.

At the caudal third of the gular gland several Vater-Pacinian corpuscles are located directly below the apocrine glands. Observations on the scent marking behaviour of male *Propithecus* (Jolly 1966) suggest that these Vater-Pacinian corpuscles are important in providing the marking animal with information on the functional position of the gland on the surface to be scented.

Einleitung

Die Entfaltung komplexer Hautdrüsen ist ein kennzeichnendes Merkmal der Säuger. Ihre Sekrete enthalten Duftstoffe, die als olfaktorische Signale (Pheromone, Karlson 1960) verschiedene Funktionen bei der sozialen Orientierung erfüllen (Fiedler 1964; Schultze-Westrum 1965; Mykytowycz 1972; Kuhn 1976; Schilling 1979; Starck 1969, 1974, 1982; Starck und Poduschka 1982; Sokolov 1982; Müller-Schwarze 1983; Epple im Druck; Epple et al. 1981). Pigmenthaltige Sekrete dienen möglicherweise auch als optische Signale (Richter 1971, 1973; Starck und Schneider 1971; Kuhn 1976).

Eine entscheidende Voraussetzung für die Entstehung der Hautdrüsen der Säuger und der olfaktorischen Kommunikation ist die Ausbildung eines gut entwickelten Riechorgans und entsprechender olfaktorischer Zentren im Telencephalon. Dies kann, wie Starck (1965, 1978, 1982) hervorhebt, als ein Schlüsselmerkmal der Säuger gewertet werden und ist, wie Befunde am Nasenskelet und an Endocranialausgüssen mesozoischer Säuger (Simpson 1928; Kermack et al. 1981) zeigen, früh in der Stammesgeschichte der Säuger erworben worden.

U.S. Copyright Clearance Center Code Statement: 0044-3468/86/5101-0001 $ 02.50/0
Z. Säugetierkunde 51 (1986) 1–15
© 1986 Verlag Paul Parey, Hamburg und Berlin
ISSN 0044-3468

© Biodiversity Heritage Library, http://www.biodiversitylibrary.org/

Die außerordentliche Formenmannigfaltigkeit der Hautdrüsen der Säuger (Brinkmann 1911; Schiefferdecker 1917, 1922; Weber 1927, 1928; v. Eggeling 1931; Schaffer 1940), die besonders für ancestrale Formen kennzeichnend ist, läßt sich auf wenige Grundelemente zurückführen, nämlich 1. monoptyche Drüsen mit einschichtigem sezernierenden Epithel und apokriner oder ekkriner Sekretabgabe sowie 2. polyptyche Drüsen mit mehreren Lagen sezernierender Zellen und holocriner sowie möglicherweise auch merokriner Sekretion (Schaffer 1924, 1940).

Hautdrüsen sind über die Körperoberfläche der meisten Säuger weit verbreitet.

Eine Sonderstellung besitzen die ekkrinen Schweißdrüsen (= e-Drüsen), deren Sekret – der Schweiß – wäßrig und stoffarm ist, und denen wahrscheinlich nur eine untergeordnete Funktion in der Bildung spezifischer Geruchsstoffe zukommt. Ekkrine Schweißdrüsen finden sich fast nur bei Primaten und dienen hauptsächlich der Wärmeregulation (Schaffer 1933, 1940; Starck 1982).

Mono- und polyptyche Drüsen sind häufig lokal besonders differenziert und treten vielfach zu kombinierten spezialisierten Hautdrüsenorganen zusammen. Hierbei kommt dem lipidreichen Sekret spezialisierter holokriner Drüsen möglicherweise eine Funktion als Träger oder Fixans für das leicht flüchtige Sekret der monoptychen apokrinen Drüsen zu (Schiefferdecker 1922; Mykytowycz 1972; Starck 1982).

Bei den Primaten sind spezialisierte Hautdrüsenorgane hauptsächlich in drei Regionen lokalisiert: 1. in der Arm- und Achselregion, 2. in der Gular- und Sternalregion und 3. in der Genital- und Analregion (Epple und Lorenz 1967; Schilling 1979). Überwiegend handelt es sich um Kombinationen von mono- und polyptychen Drüsen. Besonders mannigfaltige Drüsenorgane finden sich bei den makrosmatischen Prosimiern (Starck 1974; Schilling 1979; Epple im Druck). Hervorgehoben seien die spezialisierten Drüsen am Ober- und am Vorderarm von *Lemur catta* und *Hapalemur griseus* (Affolter 1937; Montagna 1962), die Armdrüsen von *Loris* und *Nycticebus* (Hill 1956; Montagna und Ellis 1960; Montagna et al. 1961), die Drüsen der Scrotalhaut zahlreicher Lorisidae (Fiedler 1959) sowie die Drüsen der Circumanalregion von *Galago* und zahlreichen Lemuridae (Montagna 1962; Schilling 1979; Epple im Druck).

Bei den Platyrrhini finden sich spezialisierte Hautdrüsenorgane in der sternalen, suprapubischen und circumgenitalen Region (Wislocki und Schultz 1925; Wislocki 1930; Schwarz 1937; Hanson und Montagna 1962; Starck 1969; Epple und Lorenz 1967; Epple et al. 1981). Bei den Catarrhini tritt die Zahl und Bedeutung spezialisierter Hautdrüsenorgane zurück, entsprechend der Reduktion des Geruchsorgans (Starck 1974). Schimpanse und Gorilla besitzen wie *Homo* ein überwiegend aus monoptychen Drüsen zusammengesetztes Axillarorgan (Brinkmann 1909; Ellis und Montagna 1962; Kurosumi et al. 1984).

Aus mono- und polyptychen Drüsen zusammengesetzte spezialisierte Drüsenorgane in der Haut der vorderen Halsregion (Gulardrüsen) sind von zahlreichen Lemuriformes bekannt. Bei *Propithecus, Varecia* und *Phaner* handelt es sich um ein unpaares, median gelegenes Drüsenorgan (Petter 1962a, b, 1965; Petter et al. 1977; Rumpler und Andriamiandra 1971). Die Gulardrüse ist bei *Varecia* und *Propithecus* nur bei erwachsenen männlichen Tieren vorhanden. Demgegenüber ist sie bei *Phaner* in beiden Geschlechtern ausgebildet, bei den Weibchen aber einfacher gebaut als bei den Männchen (Rumpler und Andriamiandra 1971). Histologisch ist die Gulardrüse bei *Propithecus, Varecia* und *Phaner* aus einer oberen Schicht großer polyptycher Haarbalgdrüsen und einer tiefer gelegenen Lage stark gewundener monoptycher Schlauchdrüsen aufgebaut (Petter et al. 1977; Rumpler und Andriamiandra 1971). Nach Rumpler und Andriamiandra (1971) und Petter et al. (1977) sind sowohl die monoptychen Schlauchdrüsen als auch die polyptychen Haarbalgdrüsen der Gulardrüse bei *Propithecus diadema* stärker entwickelt als bei *Propithecus verreauxi*. Für *Hapalemur simus* ist eine im Bereich der Vorderfläche des Halses gelegene große Drüsenzone beschrieben (Petter et al. 1977, p. 229, Fig. 96), über deren histologischen Aufbau keine Angaben vorliegen.

© Biodiversity Heritage Library, http://www.biodiversitylibrary.org/

Adulte *Avahi* besitzen ein paariges, jederseits im Bereich des Unterkieferwinkels gelegenes Hautdrüsenorgan. Bei den Männchen ist es stärker ausgebildet als bei den Weibchen (Bourlière et al. 1956). Dieses Drüsenorgan besteht aus einer oberflächlichen breiten Schicht komplexer polyptycher Haarbalgdrüsen mit großen, cisternenartig erweiterten Ausführungsgängen, während die in der Tiefe folgende Lage der monoptychen Schlauchdrüsen nur spärlich entwickelt ist (Bourlière et al. 1956; Rumpler und Andriamiandra 1971; Petter et al. 1977). Es ist aufgrund seiner unterschiedlichen Lage und seines differenten histologischen Aufbaus der unpaaren Gulardrüse von *Propithecus, Varecia* und *Phaner* nicht homolog.

Indri fehlen Hautdrüsenorgane im Bereich des Halses (Rumpler und Andriamiandra 1971).

Im folgenden wird über die Gulardrüse von *Propithecus* berichtet, wobei besonderes Gewicht auf funktionelle Aspekte gelegt wird, und zwar unter Einbeziehung von Beobachtungen über das Markierverhalten.

Über den histologischen Aufbau der Gulardrüse von *Propithecus* und anderen Lemuroidea haben bereits Rumpler und Andriamiandra (1971) berichtet. Ihre Befunde sind jedoch lückenhaft. Es erschien deshalb sinnvoll, sie zu ergänzen.

Material und Methoden

Untersucht wurde die Gulardrüse eines adulten Männchens von *Propithecus verreauxi coquereli* A. Milne-Edwards, 1867 (Sammlung Kuhn Nr. F 2589). Das Tier wurde am 25. 10. 1970 mit Genehmigung des Service des Eaux et Forêts in Bejahoa, Nordwest-Madagaskar, gesammelt.

Fixation: Zenker'sche Flüssigkeit, Einbettung: Paraplast. Herstellung einer lückenlosen Schnittserie, Schnittdicke 12 µm. Färbung der Schnitte mit Haematoxylin-Azophloxin, Azan, nach Goldner, PAS, Silberimprägnation nach Gömöri, Resorzinfuchsin-Kernechtrot, Resorzinfuchsin-van gieson, Glykogenfärbung nach Best.

Unter Verwendung jeden 6. Schnittes der Serie wurde eine graphische Rekonstruktion des Drüsenorgans in 25facher Vergrößerung angefertigt. Zusätzlich wurde von einem dem caudalen Rand des Drüsenorgans nahe gelegenen Bereich der Haut ein Modell in 167facher Vergrößerung nach der Born'schen Plattenmodelliermethode (Born 1883) hergestellt. Rekonstruiert wurden anhand der lückenlosen Serie die Epidermis, die Haarbälge, drei spezialisierte Haarbalgdrüsen, unspezialisierte Talgdrüsen, Ausführungsgänge der apokrinen Drüsen und ein Knäuel einer apokrinen Drüse. Als Material dienten 2 mm dicke Styroporplatten, die mit Holzleim (Ponal^{R}) zusammengeleimt wurden.

Ergebnisse

Adulte männliche *Propithecus* besitzen ein längsovales, unregelmäßig begrenztes, leicht erhabenes Hautfeld von etwa 5–6 cm Länge median in der oberen Halsregion (Petter 1962a; Petter et al. 1977). In diesem Bereich sind die Haare stark verfilzt, dunkel verfärbt und mit Drüsensekret durchtränkt (Kuhn mündl.).

Unter der Epidermis dieses Hautbezirks befindet sich ein mächtiges, längsovales aus mono- und polyptychen Drüsen zusammengesetztes Hautdrüsenorgan von etwa 2 cm Länge und 7,5 mm Breite (Abb. 1 und 8).

Die Epidermis über der Gulardrüse ist niedrig und besteht aus durchschnittlich 5–7 Zellschichten. Die oberen Schichten sind mäßig verhornt. Die basalen Zellschichten enthalten reichlich Melanin, kleinere Pigmentkörnchen finden sich auch in den mittleren und oberen Schichten der Epidermis. Das sehr breite Corium ist 2–3 mm dick und besteht aus faserreichem, kollagenem, reich vaskularisiertem Bindegewebe. Elastische Elemente sind nicht nachweisbar. Die Grenze zur Epidermis ist mehr oder minder glatt, ein echtes Stratum papillare corii ist nicht vorhanden. Die Haut ist auch im Bereich des Drüsenfeldes dicht behaart, wobei der Haarstrich auf das Zentrum des Drüsenbezirkes gerichtet ist. Musculi arrectores pilorum sind als schmale Bündel glatter Muskelzellen nur spärlich entwickelt.

© Biodiversity Heritage Library, http://www.biodiversitylibrary.org/

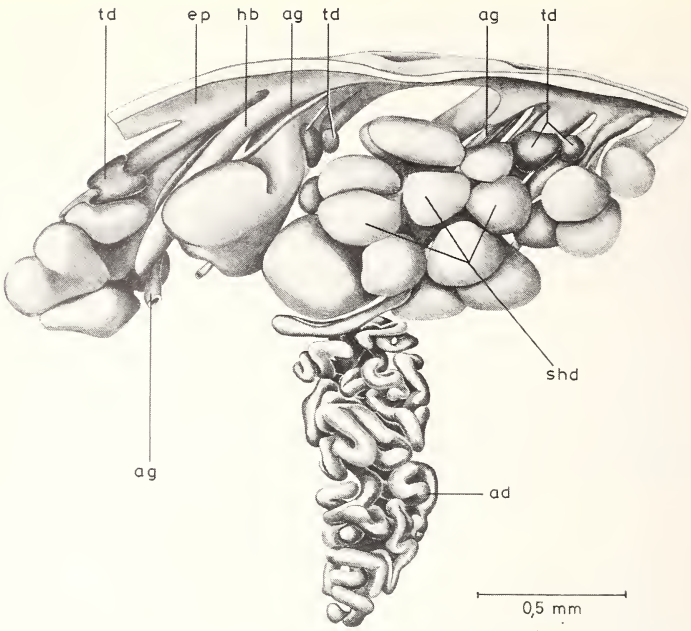

Abb. 1. Propithecus verreauxi coquereli ♂. Modell der Epidermis und ihrer Anhangsorgane aus dem caudalen Randbereich der Gulardrüse. Der Haarstrich weist auf das Zentrum der Drüsenzone. ad = Knäuel einer apokrinen Schlauchdrüse. ag = Ausführungsgänge von apokrinen Drüsen. ep = Epidermis. hb = Haarbalg. shd = spezialisierte Haarbalgdrüsen. td = unspezialisierte Talgdrüsen

Den größten Anteil am Aufbau der Gulardrüse besitzen tubulöse Schlauchdrüsen, die in der tiefen Schicht des Coriums ein im Durchschnitt 1,2 mm hohes Drüsenpolster bilden (Abb. 2). Diese Schicht der dicht gelagerten Drüsenschläuche grenzt in der Tiefe an das Platysma und seitlich an das Bindegewebe des Coriums, von dem sie in keiner besonderen Weise abgegrenzt ist.

Die zahlreichen jeweils von einem Ausführungsgang ausgehenden Läppchen der Schlauchdrüsen werden durch schmale, bindegewebige Septen voneinander getrennt. Jedes dieser Läppchen besteht aus einem vielfach gewundenen und an mehreren Stellen auch verzweigten Drüsenschlauch, der von einem einschichtigen sezernierenden Epithel ausgekleidet wird (Abb. 1, 2, 3). Es handelt sich also um monoptyche Drüsen in der Nomenklatur von Schaffer (1924, 1940). Ein derartiger Drüsenglomerulus besitzt im ganzen eine länglich ovale Form, wobei seine Längsachse senkrecht zur Epitheloberfläche steht. Einzelne Abschnitte des Tubulus bilden innerhalb eines Glomerulus mit ihren Windungen und Verzweigungen Gruppen, die durch wenig Bindegewebe gegeneinander abgegrenzt sind. An der Plattenrekonstruktion des in Abb. 1 dargestellten Drüsenknäuels lassen sich drei von proximal nach distal aufeinander folgende Untergruppen unterscheiden. Das Distalende der letzten und am weitesten in der Tiefe gelegenen Gruppe entspricht dem blinden Ende des das gesamte Knäuel bildenden Tubulus. Anastomosen zwischen benachbarten Läppchen wurden nicht gefunden.

Die Höhe des sezernierenden Epithels und die Weite der Tubuluslichtung variieren beträchtlich, selbst innerhalb einer Gruppe eines Glomerulus (Abb. 3). In Abschnitten des Tubulus mit intensiver sekretorischer Aktivität des Epithels sind die sezernierenden Zellen hochprismatisch (Höhe 14–18 µm), und die in ihrem basalen Drittel gelegenen rundlichen Kerne enthalten ein bis zwei Nucleoli. Das apikale Zytoplasma dieser Zellen enthält zahlreiche PAS-positive Granula und bildet gegen das Lumen des Tubulus teils pilz-, teils

© Biodiversity Heritage Library, http://www.biodiversitylibrary.org/

kuppenförmige Protrusionen. Bei starker Vergrößerung erkennt man, daß sich diese Sekretionsfortsätze durch Einschnürung an der Basis in gestielte Sekretionsblasen umwandeln (Abb. 4), und an vielen Stellen glaubt man auch erkennen zu können, daß sich diese gegen die Tubuluslichtung vorstülpenden blasenförmigen Protrusionen von der sezernierenden Zelle absetzen und im Inneren des Drüsenschlauches das Sekret bilden. Diese Form der Sekretion wird seit SCHIEFFERDECKER (1917, 1922) als apokrin bezeichnet.

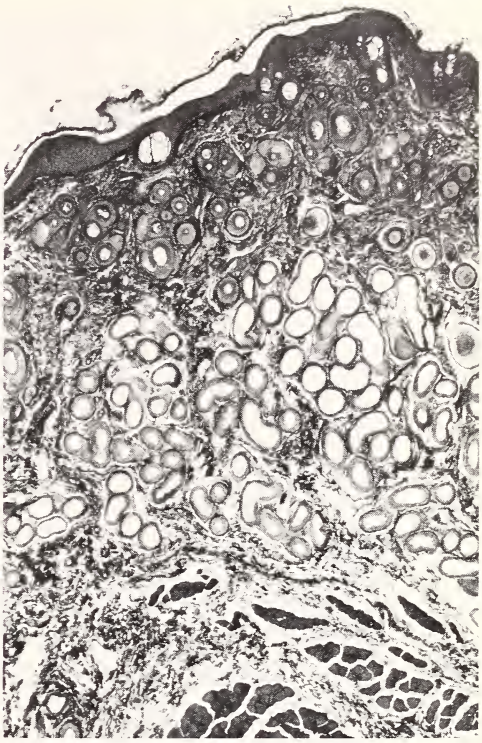

Abb. 2. Propithecus verreauxi coquereli ♂, Gulardrüse. Anschnitt benachbarter Läppchen apokriner Schlauchdrüsen. Die Drüsenschläuche reichen in die Tiefe bis an das Platysma. Der die Haut bedeckende Haarfilz wurde entfernt. Färbung: Azan, Schnitt 1 – 1 – 1 der Serie. Vergr. 34 X

In anderen Abschnitten des Drüsenschlauches ist das Epithel niedrig (Höhe der Zellen etwa 7 μm), zum Teil plattenförmig, mit basal gelegenen, bohnenförmigen bis abgeplatteten Zellkernen. Entsprechend der geringen Höhe der Zellen ist die Lichtung dieser Abschnitte des Tubulus weit, und an vielen Stellen ist auch der Gesamtdurchmesser des Drüsenschlauches gegenüber denjenigen Abschnitten mit apokriner Sekretion erweitert. Die freie Oberfläche der Zellen des niedrigen Epithels ist teils glatt, teils unregelmäßig begrenzt. Die Drüsenepithelien der apokrinen Drüsen (= a-Drüsen) werden von einer breiten Basalmembran umgeben, die diese gegen das die Drüsenschläuche umgebende Bindegewebe abgrenzt. Zwischen Basalmembran und Drüsenepithel ist eine besonders im Tangentialschnitt deutlich erkennbare Lage flacher Myoepithelzellen mit spindelförmigen Zellkernen eingeschaltet.

Die im Vergleich mit dem Durchmesser des Drüsentubulus sehr englumigen Ausführungsgänge der a-Drüsen gehen mit einem kurzen Anfangsstück in scharfem Knick aus dem sezernierenden Anteil des Drüsenschlauches hervor und beteiligen sich nicht am Aufbau des Drüsenknäuels. Vom annähernd horizontal verlaufenden Anfangsstück biegt der Hauptteil des Ausführungsganges, das Mittelstück, ab und wendet sich, dem Bindegewebe der Haarbälge eng anliegend, steil aufwärts zur Oberfläche. Das Endstück des Ausführungsganges durchsetzt eine von der Oberhaut gegen das Corium vorspringende Epidermispapille, erweitert sich trichterförmig und mündet nahe der Epidermisoberfläche in den distalen Abschnitt eines Haarbalgtrichters aus (Abb. 1). Die Wand der Ausführungsgänge besteht im proximalen Abschnitt des Anfangsstücks aus einem einschichtigen kubischen Epithel und in den übrigen Abschnitten aus sehr flachen Zellen, deren rundlich bis oval geformte Kerne in zwei Reihen angeordnet sind.

Der zweite am Aufbau der Gulardrüse von *Propithecus* beteiligte Drüsentyp ist oberflächlicher gelegen als die a-Drüsen. Es handelt sich um sehr große, alveolär gebaute spezialisierte Haarbalgdrüsen von zum Teil äußerst komplexem Aufbau (Abb. 1). Bis zu 17 kugel- bis glockenförmige Läppchen gruppieren sich traubenförmig um die unteren zwei Drittel je eines Haarbalgs und reichen noch tiefer in das Corium als letzterer. Sie münden

© Biodiversity Heritage Library, http://www.biodiversitylibrary.org/

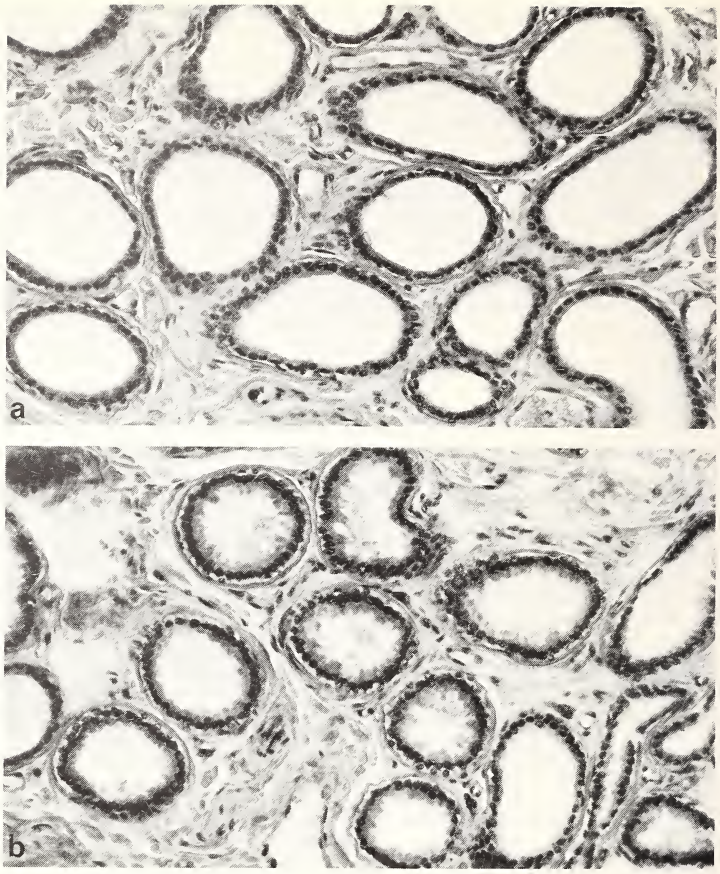

Abb. 3. Propithecus verreauxi coquereli ♂, Gulardrüse. Monoptyche Drüsenschläuche in verschiedenen Stadien der apokrinen Sekretion. a: Isoprismatisches Epithel und weite Lichtung des Tubulus. b: Hochprismatisches Epithel mit apokriner Sekretabgabe, enge Tubuluslichtung. Färbung: a und b Haematoxylin-Azophloxin, Schnitte 2 – 40 – 3 (a) und 2 – 86 – 3 (b) der Serie. Vergr. a und b 172 X

über einen gemeinsamen, sehr weiten, stellenweise cisternenartig erweiterten Ausführungsgang in das obere Viertel eines Haarbalgs ein. Der Haarbalg erscheint oft nur als ein Anhängsel eines solchen Drüsenkomplexes, so daß sich leicht der falsche Eindruck einer freien Drüsenmündung ergeben könnte. Im caudalen Bereich der Gulardrüse überlagern sich apokrine und Haarbalgdrüsen. Hier schieben sich die Ausführungsgänge der apokrinen Drüsen zwischen die Läppchen der Haarbalgdrüsen, um zur Epidermisoberfläche zu gelangen (Abb. 1). Diese Haarbalgdrüsen bestehen aus einer basalen Lage flacher Matrixzellen. Einwärts von diesen folgen mehrere Lagen von Zellen, deren Zytoplasma ein grobmaschiges Netz um zahlreiche große intrazelluläre Vakuolen bildet, deren wahrscheinlich lipidhaltiger Inhalt bei der histotechnischen Aufarbeitung des Materials herausgelöst worden ist (Abb. 6 und 7). Der Durchmesser dieser Vakuolen entspricht mindestens dem der Zellkerne (etwa 7 µm). In Richtung auf das sekretgefüllte Lumen nehmen sie noch erheblich an Größe zu (Durchmesser bis 18 µm). Die Hauptmasse des Zytoplasmas ist um eine schmale, perinucleäre Zone konzentriert. Die Kerne dieser Zellen sind rundlich bis oval und enthalten einen prominenten Nucleolus. In den einwärts in Richtung auf das Lumen folgenden Schichten werden die Kerne deutlich pyknotisch, die ganzen Zellen

© Biodiversity Heritage Library, http://www.biodiversitylibrary.org/

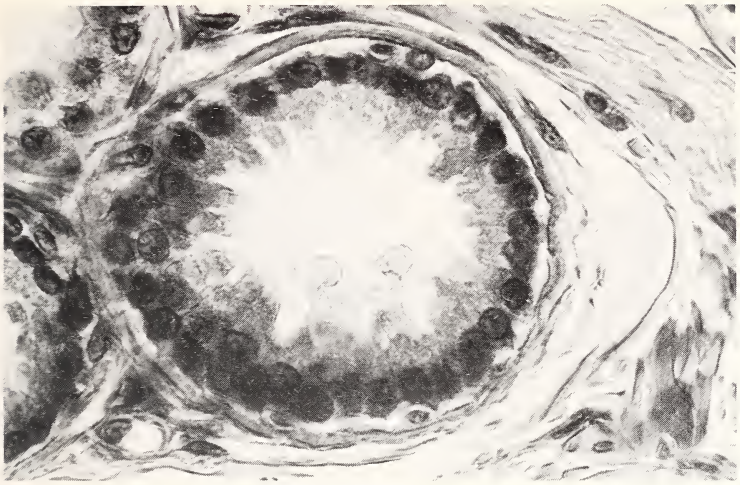

Abb. 4. Propithecus verreauxi coquereli ♂. Anschnitt eines monoptychen Tubulus der Gulardrüse; apokrine Sekretion. Färbung: Haematoxylin-Azophloxin, Schnitt 2 – 86 – 3 der Serie. Vergr. 675 X

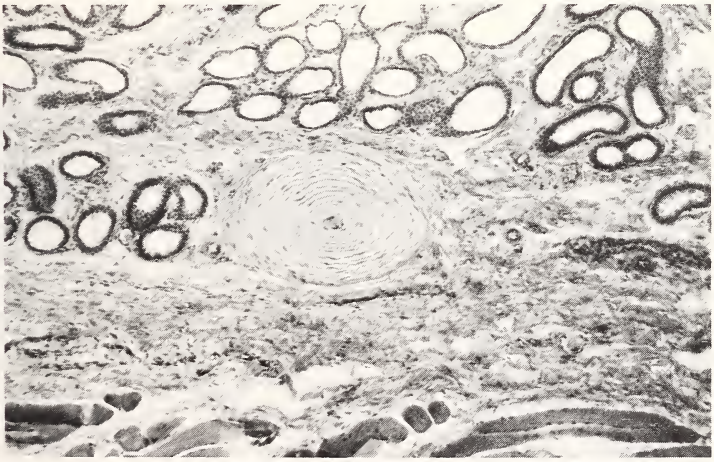

Abb. 5. Propithecus verreauxi coquereli ♂. Querschnitt durch ein in der gularen Drüsenzone gelegenes Vater-Pacinisches Lamellenkörperchen. Über dem Körperchen apokrine Drüsenschläuche. In der Tiefe quergestreifte Muskelfasern des Platysma. Färbung: Haematoxylin-Azophloxin, Schnitt 2 – 75 – 2 der Serie. Vergr. 68 X

wandeln sich unter Zerfall in Sekret um (Abb. 6). Es handelt sich bei diesen Drüsen also um polyptyche, holokrin sezernierende, spezialisierte Talgdrüsen. Ihre Ausführungsgänge werden von einem mehrschichtigen, aus flachen Zellen bestehenden, zum Teil verhornten Epithel ausgekleidet.

Weder die Zellen der Talgdrüsen noch die der apokrinen Drüsen enthalten Pigment.

Unspezialisierte Talgdrüsen, die ebenfalls am Aufbau des gularen Drüsenorgans beteiligt sind, sind viel kleiner als die spezialisierten polyptychen Drüsen, gruppieren sich als meist solitäre Läppchen um das obere Drittel der Haarbälge und münden über kurze Ausführungsgänge in diese aus, zum Teil zusammen mit spezialisierten Talgdrüsen (Abb. 1). Das Zytoplasma der unspezialisierten Talgdrüsen enthält zahlreiche kleine Lipidtropfen

© Biodiversity Heritage Library, http://www.biodiversitylibrary.org/

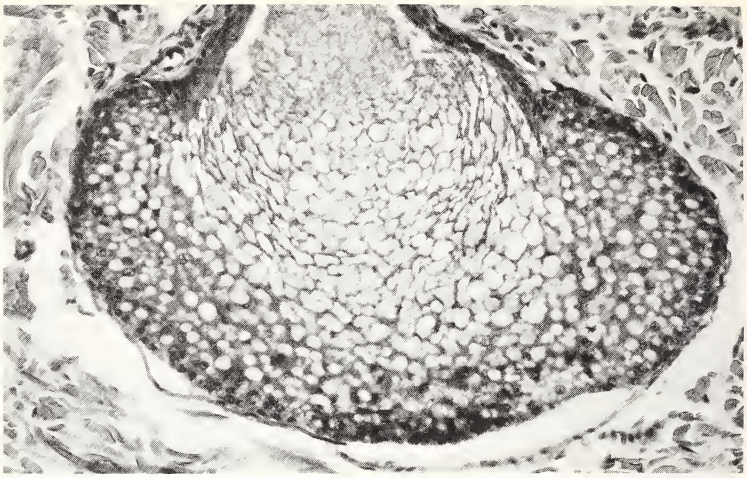

Abb. 6. Propithecus verreauxi coquereli ♂, Gulardrüse. Schnitt durch ein Läppchen einer spezialisierten Haarbalgdrüse; holokrine Sekretion. Färbung: Haematoxylin-Azophloxin, Schnitt 2 – 86 – 3 der Serie. Vergr. 173 X

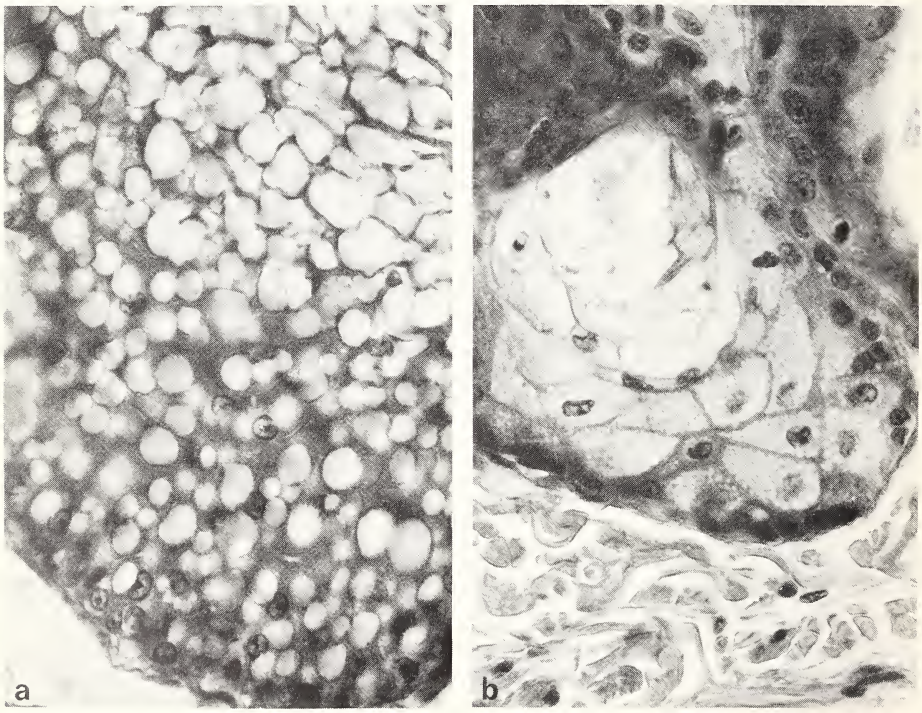

Abb. 7. Propithecus verreauxi coquereli ♂, Gulardrüse. a: spezialisierte Haarbalgdrüse. b: unspezialisierte Talgdrüse. Beachte die in beiden Drüsentypen unterschiedliche Größe der Lipidvakuolen. Färbung: Haematoxylin-Azophloxin, Schnitte 2 – 86 – 3 (a) und 2 – 86 – 6 (b) der Serie. Vergr. a und b 372 X

© Biodiversity Heritage Library, http://www.biodiversitylibrary.org/

(Abb. 7), wodurch die Zellen nach der histotechnischen Bearbeitung des Materials ihre typische fein-vakuoläre Struktur erhalten. Unspezialisierte Talgdrüsen finden sich auch in der Haut außerhalb des gularen Drüsenfeldes.

Die Haare, in deren Bälge spezialisierte und unspezialisierte Talgdrüsen sowie die Ausführungsgänge der apokrinen Drüsen münden, stehen stets in Gruppen zu 3–4 zusammen und erreichen über eine gemeinsame grübchenartige Einsenkung der Epidermis die Oberfläche (Abb. 1).

Die drei Drüsentypen (apokrine Schlauchdrüsen, spezialisierte Haarbalgdrüsen, unspezialisierte Talgdrüsen) sind nicht gleichmäßig über das Drüsenfeld verteilt. In der graphischen Rekonstruktion der Gulardrüse (Abb. 8) erkennt man, daß die apokrinen Schlauchdrüsen ein großes, längsovales Drüsenpolster bilden, während die spezialisierten polyptychen Drüsen nur um dessen Caudalrand angeordnet sind. Die Areale der beiden Drüsentypen überlappen sich nur partiell. Die Position der unspezialisierten Talgdrüsen ist in dieser Rekonstruktion nicht angegeben. Sie sind gleichmäßig sowohl über die Gulardrüse wie über die übrige Haut des Halses verteilt.

Abb. 8. Propithecus verreauxi coquereli ♂. Graphische Rekonstruktion der Gulardrüse. Dünne Linie = Areal der apokrinen Drüsen. Dicke Linie = Areal der spezialisierten Haarbalgdrüsen. Punktiert = Vater-Pacinische Lamellenkörperchen

Ein bemerkenswerter Befund an der Gulardrüse von *Propithecus* ist das Vorkommen von Mechanorezeptoren. Es handelt sich um sechs Vater-Pacinische Lamellenkörperchen, die im caudalen Drittel des gularen Drüsenfeldes lokalisiert sind. Diese Vater-Pacinischen Lamellenkörperchen liegen dem Paket der apokrinen Schlauchdrüsen von unten dicht an und kommen auch teilweise in die Bindegewebssepten zwischen die Drüsenschläuche der apokrinen Drüsen zu liegen (Abb. 5). Die Länge der Körperchen schwankt von etwa 300–600 µm. Sie sind in typischer Weise aufgebaut aus zahlreichen zwiebelschalenartig aufeinandergeschichteten Lamellen mit einem zentral gelegenen Innenkolben und einer faserigen Bindegewebshülle, die sich in die Perineuralscheide des in das Körperchen eintretenden markhaltigen Nerven fortsetzt.

Diskussion

Die Gulardrüse männlicher *Propithecus* ist ein zusammengesetztes Hautdrüsenorgan und besteht aus 1. monoptychen Schlauchdrüsen mit apokriner Sekretion, 2. spezialisierten, polyptychen Haarbalgdrüsen mit holokriner Sekretion und 3. unspezialisierten Talgdrüsen.

Die Befunde an *Propithecus verreauxi coquereli* können die Angaben von Rumpler und Andriamiandra (1971) und Petter et al. (1977) über artspezifische Unterschiede im Aufbau der Gulardrüse zwischen *Propithecus verreauxi* und *Propithecus diadema* nicht bestätigen. Die Entfaltung der mono- und polyptychen Drüsen der Gulardrüse von

© Biodiversity Heritage Library, http://www.biodiversitylibrary.org/

Propithecus verreauxi coquereli stimmt mit den von Rumpler und Andriamiandra (1971) und Petter et al. (1977) dargestellten Verhältnissen bei *Propithecus diadema* überein. Die geringe Entwicklung der Gulardrüse bei dem von Rumpler und Andriamiandra (1971) untersuchten Männchen von *Propithecus verreauxi* ist somit sicher nicht artspezifisch. Möglicherweise handelte es sich um ein Jungtier, bei dem die Drüse noch nicht voll entfaltet war. Auf der derzeitigen Befundbasis ist deshalb die Bedeutung des Aufbaus der Gulardrüse für die Systematik der Gattung *Propithecus* nicht abschließend zu beurteilen. Erst nach einer neuen vergleichend-histologischen Untersuchung wird hierzu endgültig Stellung zu nehmen sein.

Die monoptychen apokrinen Schlauchdrüsen (= a-Drüsen) in der Gulardrüse von *Propithecus verreauxi coquereli* bestehen aus zahlreichen, jeweils von einem Ausführungsgang ausgehenden Einzeldrüsen, von denen jede einen aus einem stark gewundenen und mehrfach verzweigten Drüsenschlauch gebildeten eng gefügten Knäuel bildet. Die, selbst innerhalb eines Knäuels, unterschiedliche Höhe des Epithels des sezernierenden Abschnitts der a-Drüsen ist nach Schiefferdecker (1922) ein charakteristisches Merkmal aller apokrinen Drüsen und wird gewöhnlich als Ausdruck eines rhythmischen Sekretionsvorganges gedeutet. Die flachen Zellen, denen in das Lumen des Drüsenschlauches reichende Sekretionsfortsätze fehlen, befänden sich demnach in einer Ruhephase der apokrinen Sekretion (Schiefferdecker 1922; Hoepke 1927; Schaffer 1927). Elektronenmikroskopische Untersuchungen an a-Drüsen des Submandibularorgans des Kaninchens haben die Auffassung eines rhythmischen Sekretionsvorganges bestätigt und gezeigt, daß die flachen Zellen des Sekretionsschlauches tatsächlich sekretorisch inaktiv sind (Kurosumi et al. 1961). Die Sekretabgabe der hochprismatischen Drüsenepithelien erfolgt nach dem klassischen Konzept der apokrinen Sekretion (Schiefferdecker 1922) dadurch, daß die vom apikalen Pol der Zellen in das Lumen des Tubulus reichenden Protrusionen von der Zelle abgesetzt werden („Dekapitation"). Als Begleiterscheinung dieser apokrinen Extrusion kann Zytoplasma der sezernierenden Zelle an der Bildung des Sekretionsfortsatzes beteiligt sein (Švajger 1968). Am Konzept der apokrinen Sekretion ist in der Vergangenheit mehrfach Kritik geäußert worden (z. B. Bargmann et al. 1961; Bargmann 1964). Nach Munger (1965a, b) sind die apikalen Protrusionen der sezernierenden Zellen Artefakte, die durch die histotechnische Bearbeitung des Materials hervorgerufen werden. Die Sekretabgabe erfolgt nach Munger (1965a, b) auch in den a-Drüsen nur nach ekkrinem Modus, das heißt durch Exocytose kleiner, ein Sekretquantum enthaltender Vesikel, die während ihrer Ausschleusung aus der sezernierenden Zelle ihre Membranumhüllung an das Plasmalemm verlieren. Durch transmissions- und rasterelektronenmikroskopische Untersuchungen ist in letzter Zeit jedoch erneut mehrfach nachgewiesen worden, daß die Absetzung apikaler Sekretionsfortsätze im Sinne der apokrinen Extrusion als ein wesentlicher Mechanismus der Sekretfreisetzung sezernierender a-Drüsenzellen anzusehen ist (Kurosumi et al. 1961; Kurosumi und Kawabata 1976; Kurosumi et al. 1984; Kneeland 1966; Kühnel und Wrobel 1969; Kühnel 1971; Sørensen und Prasad 1973; Schaumburg-Lever und Lever 1975). Darüber hinaus konnte gezeigt werden, daß selbst innerhalb einer a-Drüse, ja teilweise selbst von ein und derselben Zelle, gleichzeitig kleinste Sekretquanten in Form membranumhüllter Vesikel nach ekkrinem Modus freigesetzt werden (Kneeland 1966; Sekine 1966; Schaumburg-Lever und Lever 1975; Kurosumi und Kawabata 1976; Kurosumi und Kurosumi 1982; Kurosumi et al. 1984). Auf der anderen Seite ist mehrfach beobachtet worden, daß auch in ekkrinen Drüsen apikale Protrusionen der sezernierenden Zellen vorkommen, die eine apokrine Sekretabgabe vermuten lassen (Minamitani 1941; Ito und Iwashige 1951; Ito und Shibasaki 1966; Iwashige 1952).

Die Einteilung der monoptychen merokrinen Hautdrüsen nach cytologischen Kriterien der Sekretabgabe in apokrine und ekkrine Drüsen kann deshalb – nach dem gegenwärtigen Kenntnisstand – nicht voll befriedigen. Zur Klärung dieses Fragenkomplexes sind vergleichend-ultrastrukturelle Untersuchungen an Hautdrüsen von Säugern erforderlich.

© Biodiversity Heritage Library, http://www.biodiversitylibrary.org/

Ungeachtet dieser Einschränkungen bleibt die Notwendigkeit der Unterscheidung von a- und e-Drüsen aufgrund ihres differenten Aufbaus und der verschiedenen histologischen Struktur sowie der unterschiedlichen stofflichen Natur und biologischen Bedeutung des Sekretes voll bestehen.

Die großen polyptychen, holokrin sezernierenden Haarbalgdrüsen der Gulardrüse von *Propithecus* sind hinsichtlich ihres komplexen alveolären Aufbaus und ganz besonders hinsichtlich des Gehaltes der sekretbereitenden Zellen an sehr großen Lipidvakuolen von über Zellkerngröße im Vergleich zu den normalen Talgdrüsen stark spezialisiert. Polyptyche Haarbalgdrüsen mit sehr großen Lipidtropfen, die die sekretbereitenden Zellen ganz ausfüllen können, sind in Hautdrüsenorganen von Säugern nur selten anzutreffen, so z. B. in den Circumanaldrüsen von *Microtus arvalis* und *Cavia,* im weißen Teil der Inguinaldrüse des Kaninchens und in der Kehlwarze („Mentaldrüse") des Schweins (Schaffer 1940). Von Primaten sind in keiner der bislang beschriebenen Hautdrüsenorgane Haarbalgdrüsen mit derartig großen Lipidvakuolen bekannt geworden. Über den histologischen Aufbau der hinsichtlich ihrer Größe ebenfalls spezialisierten Haarbalgdrüsen in der Gulardrüse von *Varecia* und *Phaner* liegen keine genauen Angaben vor. Ihre Zellen scheinen jedoch – nach den Abbildungen 49 und 110 in Petter et al. (1977) zu urteilen – eher kleine Lipidtropfen so wie gewöhnliche Talgdrüsen zu enthalten. In dieser Hinsicht wäre die Gulardrüse von *Propithecus* also am höchsten spezialisiert.

Mechanorezeptoren, besonders Vater-Pacinische Lamellenkörperchen, sind in Hautdrüsenorganen bislang nur selten beobachtet worden. Affolter (1937) beschreibt zahlreiche Vater-Pacinische Lamellenkörperchen und andere Mechanorezeptoren in der Subcutis und zwischen den Tubuli apokriner Drüsenschläuche in der Unterarmdrüse von *Hapalemur griseus.* Besonders große Lamellenkörperchen finden Peter und Horn (1935) nahe der circumanalen a-Drüsen von *Homo.*

Hinsichtlich der Frage nach der Funktion der Vater-Pacinischen Lamellenkörperchen im Bereich der Gulardrüse von *Propithecus* sind Beobachtungen über das Markierverhalten männlicher *Propithecus* aufschlußreich. Petter (1962a, b), Petter und Pariente (1971), Petter et al. (1977), Jolly (1966) und Richard (1976) berichten, daß männliche *Propithecus* häufig die Vorderseite des Halses an Baumstämmen reiben. Jolly (1966) gibt eine genaue Beschreibung dieses Verhaltens: "They place their chin against a vertical branch, then push their chin upward in a convulsive jerk until the whole throat is pressed against the branch. They remain a moment with neck concave and throat against branch, then start over, repeating the gesture three or four times" (Jolly 1966, S. 48). Es ist hervorzuheben, daß die eigentliche Reibebewegung schnell und ruckartig erfolgt. Vater-Pacinische Lamellenkörperchen sind Mechanorezeptoren, die besonders auf die Beschleunigungskomponente einer Bewegung reagieren (Gottschaldt 1973; Iggo und Gottschaldt 1974). Es können deshalb nur sehr schnelle mechanische Verformungen eine Erregung auslösen. Bei derartigen Bewegungen informieren Lamellenkörperchen über Spannungsänderungen im Gewebe. Die Beobachtungen über das Markierverhalten männlicher *Propithecus* legen deshalb die Vermutung nahe, daß die in der Drüsenzone lokalisierten Vater-Pacinischen Lamellenkörperchen wichtig sind für die Rückmeldung über den funktionsgerechten Sitz der Drüse am Substrat.

Auch die topographische Anordnung der drei Drüsentypen innerhalb des gularen Drüsenorgans läßt sich möglicherweise zu den geschilderten Verhaltensbeobachtungen in Beziehung setzen. Der die Haut über dem Drüsenfeld bedeckende und mit Sekret durchtränkte Haarfilz enthält sicher über den spezialisierten Talgdrüsen, also am Caudalrand der Gulardrüse, einen höheren Anteil an gut haftendem lipidhaltigem Sekret dieser Drüsen. Es wird möglicherweise während der nach vorne gerichteten Reibebewegung das Sekret der apokrinen Drüsen als erstes an das Substrat gebracht und nachfolgend mit einem lipidhaltigeren Sekret überschichtet. Dies trägt möglicherweise zu einer besseren Haftung der in dem Sekret der apokrinen Drüsen enthaltenen leicht flüchtigen Duftstoffe am

© Biodiversity Heritage Library, http://www.biodiversitylibrary.org/

Substrat bei. Für ein besseres Verständnis dieser Zusammenhänge wären jedoch Kenntnisse über die chemische Natur dieser Drüsensekrete notwendig.

Über die Bedeutung des Markierens für die soziale Orientierung von *Propithecus* existieren zahlreiche Hinweise aus Freilandbeobachtungen. Mertl-Millhollen (1979) berichtet, daß sowohl das Markieren mit der Gulardrüse der Männchen als auch das Markieren mit Urin und Faeces, das Männchen und Weibchen ausführen, während territorialer Auseinandersetzungen benachbarter Gruppen erheblich intensiviert werden. Neben dieser Funktion für die Aufrechterhaltung der territorialen Integrität einer Gruppe ist durch die Untersuchungen von Petter (1962a, 1965), Petter et al. (1977) und Richard (1976) auch die Bedeutung olfactorischer Signale im Zusammenhang mit dem Fortpflanzungsverhalten von *Propithecus* belegt. Während der Paarungszeiten äußern die Männchen ein komplexes und hochritualisiertes Markierverhalten. Sie markieren dann häufig mit der Gulardrüse an Stellen, an denen Weibchen vorher eine Urinmarke gesetzt haben. Durch das Einreiben von Urin in den Haarfilz über der Haut des gularen Drüsenfeldes wird der Geruch des Sekretes dieser Drüse offensichtlich durch die Duftwirkung des Urins ergänzt und modifiziert. Anschließend setzen die Männchen ebenfalls und an derselben Stelle Urin ab und reiben dabei auch häufig die Anogenitalregion am Substrat. Hautdrüsenorgane in diesem Bereich sind bei *Propithecus* jedoch bislang nicht nachgewiesen worden. Über die Funktion des Gulardrüsensekretes im Rahmen weiterer Funktionskreise des Sozialverhaltens werden weitere Verhaltensbeobachtungen Aufschluß zu geben haben.

Danksagungen

Herrn Prof. Dr. Hans-Jürg Kuhn danke ich für die freundliche Überlassung des Materials, für Anregungen und Hinweise. Ich danke Frau Johanna Kühn, Frau Irmgard Weiss und Frau Jutta Zeller für gewissenhafte technische Assistenz, Herrn Eckbert v. Bischoffshausen für die Anfertigung der Zeichnungen und Frau Heike Somnitz für die Reinschrift des Manuskripts.

Zusammenfassung

Adulte männliche *Propithecus* besitzen ein längsovales spezialisiertes Hautfeld von etwa 4–6 cm Länge median in der oberen Halsregion, über dem die Haare stark verfilzt und mit Drüsensekret durchtränkt sind. Unter der Epidermis dieses Hautbezirks befindet sich ein aus mono- und polyptychen Drüsen zusammengesetztes 2 cm langes Hautdrüsenorgan, mit dessen Sekret männliche *Propithecus* markieren.

Bei den monoptychen Drüsen handelt es sich um zahlreiche eng benachbarte Einzeldrüsen, von denen jede einen eng gefügten Knäuel bildet, der aus einem stark gewundenen und verzweigten Drüsenschlauch aufgebaut ist. Jeder einzelne Knäuel mündet über einen englumigen Ausführungsgang in den distalen Abschnitt eines Haarbalgtrichters nahe der Epidermisoberfläche aus. Das die Drüsenschläuche auskleidende einschichtige Epithel ist teils flach, teils hochprismatisch. Lichtmikroskopische Äquivalente apokriner Sekretfreisetzung sind deutlich zu erkennen. Die Gesamtheit dieser a-Drüsen bildet in der tiefen Schicht des Coriums ein längsovales Drüsenfeld von etwa 2 cm Länge und 7,5 mm Breite.

Es kommen zwei Typen von polyptychen Drüsen vor: 1. unspezialisierte Talgdrüsen und 2. spezialisierte Haarbalgdrüsen. Sie sind oberflächlicher gelegen als die monoptychen Drüsen. Die spezialisierten polyptychen Drüsen besitzen einen komplexen alveolären Aufbau: zahlreiche Läppchen gruppieren sich traubenförmig um die unteren zwei Drittel je eines Haarbalgs und münden über stellenweise cisternenartig erweiterte Ausführungsgänge in das obere Viertel eines Haarbalgs aus. Histologisch bestehen diese Drüsen aus einer basalen Lage flacher Matrixzellen und einwärts von diesen aus mehreren Lagen von Zellen, deren Zytoplasma ein grobmaschiges Netz um große intrazelluläre Lipidvakuolen bildet. Weiter lumenwärts wandeln sich die ganzen Zellen unter Zerfall in Sekret um. Diese spezialisierten holokrin sezernierenden Haarbalgdrüsen sind nicht gleichmäßig über das gulare Drüsenfeld verteilt, sondern nur um dessen Caudalrand angeordnet. Unspezialisierte Talgdrüsen sind gleichmäßig über das Drüsenfeld und die umgebende Haut verteilt.

Im Bereich des caudalen Drittels der Gulardrüse liegen direkt unterhalb der monoptychen Drüsen und zum Teil auch in den Bindegewebssepten zwischen einzelnen Drüsenknäueln mehrere Vater-Pacinische Lamellenkörperchen. Beobachtungen über das Markierverhalten männlicher *Propithecus* (Jolly 1966) legen die Vermutung nahe, daß diese Vater-Pacinischen Lamellenkörperchen eine Rolle bei der Rückmeldung über den funktionsgerechten Sitz der Drüse am Substrat spielen.

© Biodiversity Heritage Library, http://www.biodiversitylibrary.org/

Literatur

Affolter, M. (1937): Les organes cutanés brachiaux d'*Hapalemur griseus*. Bull. Acad. Malgache, Tanarive **20**, 77–100.

Bargmann, W. (1964): Exokrine und endokrine Sekretionsmechanismen auf Grund elektronenmikroskopischer Untersuchungen. Arch. de Biol., Liège **75**, 419–436.

Bargmann, W.; Fleischhauer, K.; Knoop, A. (1961): Über die Morphologie der Milchsekretion. II. Zugleich eine Kritik am Schema der Sekretionsmorphologie. Z. Zellforsch. **53**, 545–568.

Born, G. (1883): Die Plattenmodellirmethode. Arch. mikr. Anat. **22**, 584–599.

Bourlière, F.; Petter, J.-J.; Petter-Rousseaux A. (1956): Le dimorphisme sexuel de la glande sous-angulo-maxillaire d'*Avahi laniger* (Gmelin). Mém. Inst. Sci. Madagascar, Sér. A **10**, 299–302.

Brinkmann, A. (1909): Über das Vorkommen von Hautdrüsenorganen bei den anthropomorphen Affen. Anat. Anz. **34**, 513–520.

Brinkmann, A. (1911): Die Hautdrüsen der Säugetiere (Bau und Sekretionsverhältnisse). Ergb. Anat. Entwickl.-Gesch. **20**, 1173–1231.

Eggeling, H. von (1931): Hautdrüsen. In: Handbuch der vergleichenden Anatomie der Wirbeltiere. Ed. by L. Bolk; E. Göppert; E. Kallius; W. Lubosch. Berlin, Wien: Urban und Schwarzenberg. Vol. 1, 633–692.

Ellis, R. A.; Montagna, W. (1962): The skin of Primates. VI. The skin of the gorilla *(Gorilla gorilla)*. Am. J. Phys. Anthrop. **20**, 79–94.

Epple, G. (1985): Communication by chemical signals. In: Comparative primate biology. Vol. 2. Behavior and ecology. Ed. by G. Mitchel. New York: Alan R. Liss, Inc. (im Druck).

Epple, G.; Golob, N. F.; Cebul, M.-S.; Smith, A. B. (1981): Communication by scent in some Callitrichidae (Primates) – an interdisciplinary approach. Chemical Senses **6**, 377–390.

Epple, G.; Lorenz, R. (1967): Vorkommen, Morphologie und Funktion der Sternaldrüse bei den Platyrrhini. Folia primatol. **7**, 98–126.

Fiedler, W. (1959): Über Differenzierungen der Scrotalhaut von *Perodicticus potto* (Müller 1766) im Vergleich mit anderen Prosimiae. Acta anat. **37**, 80–105.

— (1964): Die Haut der Säugetiere als Ausdrucksorgan. Studium generale **17**, 362–390.

Gottschaldt, K.-M. (1973): Mechanorezeptoren als Grundlage des Tastsinnes. Biol. in uns. Zeit **3**, 184–190.

Hanson, G.; Montagna, W. (1962): The skin of Primates. XII. The skin of the owl monkey *(Aotus trivirgatus)*. Am. J. Phys. Anthrop. **20**, 421–430.

Hill, O. W. C. (1956): Body odour in lorises. Proc. Zool. Soc. Lond. **127**, 580.

Hoepke, H. (1927): Die Haut. In: Handbuch der mikroskopischen Anatomie des Menschen. Ed. by W. v. Möllendorff. Berlin: Springer. Vol. 3, Teil 1, 1–116.

Iggo, A.; Gottschaldt, K.-M. (1974): Cutaneous mechanoreceptors in simple and in complex sensory structures. In: Symposium Mechanoreception. Abh. Rheinisch-Westfälisch. Akad. Wiss. Opladen: Westdeutscher Verlag. Vol. 53, 153–176.

Ito, T.; Iwashige, K. (1951): Zytologische Untersuchungen über die ekkrinen Schweißdrüsen in menschlicher Achselhaut mit besonderer Berücksichtigung der apokrinen Sekretion derselben. Okajima's Folia anat. jap. **23**, 147–165.

Ito, T.; Shibasaki, S. (1966): Electron microscopic study on human eccrine sweat glands. Arch. histol. jap. **27**, 81–115.

Iwashige, K. (1952): Zytologische und histologische Untersuchungen über die ekkrinen Schweißdrüsen der Achselhaut von gesunden Menschen höheren Alters. Arch. histol. jap. **4**, 75–90.

Jolly, A. (1966): Lemur behavior. A Madagascar Field Study. Chicago und London: Univ. Chicago Press.

Karlson, P. (1960): Pheromones. Erg. Biol. **22**, 212–225.

Kermack, K. A.; Mussett, F.; Rigney, H. W. (1981): The skull of *Morganucodon*. Zool. J. Linn. Soc. **71**, 1–158.

Kneeland, J. E. (1966): Fine structure of the sweat glands of the antebrachial organ of *Lemur catta*. Z. Zellforsch. **73**, 521–533.

Kühnel, W. (1971): Die Glandulae rectales (Proctodaealdrüsen) des Kaninchens. Elektronenmikroskopische Untersuchungen. Z. Zellforsch. **122**, 574–583.

Kühnel, W.; Wrobel, K.-H. (1969): Zur Morphologie der braunen Inguinaldrüse des Kaninchens. Z. Zellforsch. **93**, 505–515.

Kuhn, H.-J. (1976): Antorbitaldrüse und Tränennasengang von *Neotragus pygmaeus*. Z. Säugertierkunde **41**, 369–380.

Kurosumi, K.; Kawabata, I. (1976): Transmission and scanning electron microscopy of the human ceruminous apocrine gland I. Secretory glandular cells. Arch. histol. jap. **39**, 207–229.

Kurosumi, K.; Kurosumi, U. (1982): Further studies on the ultrastructure of the human axillary apocrine sweat glands. Okajima's Folia anat. jap. **58**, 305–324.

Kurosumi, K.; Shibasaki, S.; Ito, T. (1984): Cytology of the secretion in mammalian sweat glands. Int. Rev. Cytol. **87**, 253–329.

© Biodiversity Heritage Library, http://www.biodiversitylibrary.org/

Kurosumi, K.; Yamagishi, M.; Sekine, M. (1961): Mitochondrial deformation and apocrine secretory mechanism in the rabbit submandibular organ as revealed by electron microscopy. Z. Zellforsch. **55**, 297–312.

Mertl-Millhollen, A. S. (1979): Olfactory demarcation of territorial boundaries by a primate – *Propithecus verreauxi*. Folia primatol. **32**, 35–42.

Minamitani, K. (1941): Zytologische und histologische Untersuchungen der Schweißdrüsen in menschlicher Achselhaut. Über das Vorkommen der besonderen Formen der apokrinen und ekkrinen Schweißdrüsen in Achselhaut von Japanern. Okajima's Folia anat. jap. **20**, 563–590.

Montagna, W. (1962): The skin of lemurs. Ann. N. Y. Acad. Sci. **102**, 190–209.

Montagna, W.; Ellis, R. A. (1960): The skin of Primates. II. The skin of the slender loris *(Loris tardigradus)*. Am. J. Phys. Anthrop. **18**, 19–44.

Montagna, W.; Yasuda, K.; Ellis, R. A. (1961): The skin of Primates. III. The skin of the slow loris *(Nycticebus coucang)*. Am. J. Phys. Anthrop. **19**, 1–22.

Müller-Schwarze, D. (1983): Scent glands in mammals and their functions. In: Advances in the study of mammalian behavior. Ed. by J. F. Eisenberg; D. G. Kleiman. Shippensburg, Pennsylvania: The American Society of Mammalogists, Spec. Publ. Nr. 7, 150–197.

Munger, B. L. (1965a): The cytology of apocrine sweat glands. I. Cat and monkey. Z. Zellforsch. **67**, 373–389.

Munger, B. L. (1965b): The cytology of apocrine sweat glands. II. Human. Z. Zellforsch. **68**, 837–851.

Mykytowycz, R. (1972): The behavioural role of the mammalian skin glands. Naturwissenschaften **59**, 133–139.

Peter, K.; Horn, G. (1935): Die Gestalt der Stoffdrüsen des Menschen nach Plattenmodellen (Ohr-, After- und Liddrüsen). Z. mikrosk.-anat. Forsch. **38**, 471–482.

Petter, J.-J. (1962a): Recherches sur l'écologie et l'éthologie des Lémuriens malgaches. Mém. Mus. Nat. Hist. Natl., Paris, Sér. A, **27**, 1–146.

— (1962b): Ecological and behavioral studies of Madagascar lemurs in the field. Ann. N. Y. Acad. Sci. **102**, 267–281.

— (1965): The lemurs of Madagascar. In: Primate behavior. Ed. by I. DeVore. New York, Chicago, San Francisco, Toronto, London: Holt, Rinehart and Winston. 292–319.

Petter, J.-J.; Albignac, R.; Rumpler, Y. (1977): Faune de Madagascar. Vol. 44: Mammifères lémuriens (Primates, Prosimiens). Paris: Orstom CNRS, 1–513.

Petter, J.-J.; Pariente, G. (1971): Les Indridés malgaches. Science et Nature **106**, 15–24.

Richard, A. (1976): Patterns of mating in *Propithecus verreauxi verreauxi*. In: Prosimian behaviour. Ed. by R. D. Martin; G. A. Doyle; A. C. Walker. London: Duckworth. 49–74.

Richter, J. (1971): Untersuchungen an Antorbitaldrüsen von *Madoqua* (Bovidae, Mammalia). Z. Säugetierkunde **36**, 334–342.

— (1973): Zur Kenntnis der Antorbitaldrüsen der Cephalophinae (Bovidae, Mammalia). Z. Säugetierkunde **38**, 303–313.

Rumpler, Y.; Andriamiandra, A. (1971): Etude histologique des glandes de marquage de la face antérieure du cou des Lémuriens malgaches. C. R. Séances Soc. Biol. Ses. Fil. **165**, 436–441.

Schaffer, J. (1924): Zur Einteilung der Hautdrüsen. Anat. Anz. **57**, 353–372.

— (1927): Das Epithelgewebe. In: Handbuch der mikroskopischen Anatomie des Menschen. Ed. by W. v. Möllendorff. Berlin: Springer. Vol. 2, Teil 1, 1–231.

— (1933): Lehrbuch der Histologie und Histogenese. 3. Aufl. Leipzig: Verlag von Wilhelm Engelmann.

— (1940): Die Hautdrüsenorgane der Säugetiere. Berlin, Wien: Urban und Schwarzenberg.

Schaumburg-Lever, G.; Lever, W. F. (1975): Secretion from human apocrine glands: an electron microscopic study. J. Invest. Dermatol. **64**, 38–41.

Schiefferdecker, P. (1917): Die Hautdrüsen des Menschen und der Säugetiere, ihre biologische und rassenanatomische Bedeutung sowie die Muscularis sexualis (Vorläufige Mitteilung). Biol. Zentralbl. **37**, 534–562.

— (1922): Die Hautdrüsen des Menschen und der Säugetiere, ihre biologische und rassenanatomische Bedeutung sowie die Muscularis sexualis. Zoologica **27**, Heft 72, pp. I–VIII, 1–154.

Schilling, A. (1979): Olfactory communication in prosimians. In: The study of prosimian behavior. Ed. by G. A. Doyle; R. D. Martin. New York, San Francisco, London: Academic Press, 461–542.

Schultze-Westrum, Th. (1965): Innerartliche Verständigung durch Düfte beim Gleitbeutler *Petaurus breviceps papuanus* Thomas (Marsupialia, Phalangeridae). Z. vergl. Physiol. **50**, 151–220.

Schwarz, W. (1937): Die Sternaldrüse bei den Klammeraffen, *Ateles*. Morph. Jb. **79**, 600–633.

Sekine, M. (1966): Histologische und cytologische Untersuchungen über die apokrinen Schweißdrüsen der Gesichtsdrüse von der Fledermaus, *Rhinolophus ferrum-equinum nippon*. 2. Elektronenmikroskopische Beobachtung. Arch. histol. jap. **26**, 281–327.

Simpson, G. G. (1928): A catalogue of the mesozoic Mammalia in the geological department of the British Museum. Brit. Mus. London: Oxford Univ. Press.

© Biodiversity Heritage Library, http://www.biodiversitylibrary.org/

Sørensen, V. W.; Prasad, G. (1973): On the fine structure of horse sweat glands. Z. Anat. Entwickl.-Gesch. **139**, 173–183.
Sokolov, V. E. (1982): Mammal skin. Berkeley, Los Angeles: Univ. California Press.
Starck, D. (1965): Die Neencephalisation (Die Evolution zum Menschenhirn). In: Menschliche Abstammungslehre, Fortschritte der Anthropogenie 1863–1964. Ed. by G. Heberer. Stuttgart: G. Fischer. 103–144.
— (1969): Die circumgenitalen Drüsenorgane von *Callithrix (Cebuella) pygmaea* (Spix 1823). (Über Parallelbildungen bei Primaten, ein Beitrag zur Polyphyliefrage). Der Zoologische Garten **36**, 312–326.
— (1974): Die Stellung der Hominiden im Rahmen der Säugetiere. In: Die Evolution der Organismen. Ed. by G. Heberer. Stuttgart: G. Fischer. Vol. 3, 1–131.
— (1978): Das evolutive Plateau Säugetier. Sonderbände des Naturwissenschaftlichen Vereins in Hamburg. Hamburg, Berlin: Paul Parey. Vol. 3, 7–33.
— (1982): Vergleichende Anatomie der Wirbeltiere auf evolutionsbiologischer Grundlage. Berlin, Heidelberg, New York: Springer. Vol. 3.
Starck, D.; Poduschka, W. (1982): Über die Ventraldrüse von *Solenodon paradoxus* Brandt, 1833 (Mammalia: Insectivora). Z. Säugetierkunde **47**, 1–12.
Starck, D.; Schneider, R. (1971): Zur Kenntnis insbesondere der Hautdrüsen von *Pelea capreolus* (Forster 1790) (Artiodactyla, Bovidae, Antilopinae, Peleini). Z. Säugetierkunde **36**, 321–333.
Švajger, A. (1968): Die apokrine Extrusion. Anat. Anz. **123**, 137–152.
Weber, M. (1927): Die Säugetiere. 2. Aufl. Vol. 1: Anatomischer Teil. Jena: G. Fischer.
— (1928): Die Säugetiere. 2. Aufl. Vol. 2: Systematischer Teil. Jena: G. Fischer.
Wislocki, G. B. (1930): A study of scent glands in the marmosets, especially *Oedipomidas geoffroyi*. J. Mammalogy **11**, 475–483.
Wislocki, G. B.; Schultz, A. H. (1925): On the nature of modifications of the skin in the sternal region of certain Primates. J. Mammalogy **6**, 236–244.

Anschrift des Verfassers: Dr. med. Ulrich Zeller, Abt. Morphologie des Zentrums Anatomie der Universität Göttingen, Kreuzbergring 36, D-3400 Göttingen

Soziale Beziehungen in einer Gruppe von Flachlandgorillas *(Gorilla g. gorilla)* in Gefangenschaft

Von Angela Meder

Aus dem Zoologischen Garten Frankfurt und dem Zoologischen Institut der Universität Heidelberg

Eingang des Ms. 22. 8. 1985

Abstract

Social relationships in a captive group of lowland gorillas (Gorilla g. gorilla)

Although several publications are available on the social relationships within feral mountain gorilla groups, lowland gorilla groups have been studied only on a few occasions and none of these studies has been published so far. The present study deals with the group at Frankfurt Zoo, which consisted of one silverback male, 5 adult females and 2 juvenile females, who lived together in one enclosure day and night. The male held the first position in the rank order: he received more positive contracts than he initiated; he was the most aggressive individual within the group, but no aggression was directed to him. The adult females initiated positive contacts with the other age/sex classes more often than they received contacts from them. Like the male they directed their aggression much more often to other adults than to immatures. The juveniles preferred the male to the females for their contacts. They were by far the most active animals socially. This was especially obvious in social play. In 78 % of all plays at least one partner was a juvenile. Comparing the social activities of wild mountain gorillas and captive lowland gorillas, the much higher social activity of captive animals becomes conspicious, especially in aggressive behaviour. Though it could be possible that those differences are subspecific ones, probably they are due to the very different living conditions. The zoo-animals have hardly an opportunity to avoid each other: they meet much more often than under feral conditions.

U.S. Copyright Clearance Center Code Statement: 0044-3468/86/5101-0015 $ 02.50/0
Z. Säugetierkunde 51 (1986) 15–26
© 1986 Verlag Paul Parey, Hamburg und Berlin
ISSN 0044-3468

ZOBODAT - www.zobodat.at

Zoologisch-Botanische Datenbank/Zoological-Botanical Database

Digitale Literatur/Digital Literature

Zeitschrift/Journal: Mammalian Biology (früher Zeitschrift für Säugetierkunde)

Jahr/Year: 1985

Band/Volume: 51

Autor(en)/Author(s): Zeller Ulrich

Artikel/Article: Die Gulardrüse von Propithecus (Indriidae, Primates) 1-15