© Biodiversity Heritage Library, http://www.biodiversitylibrary.org/

Z. Säugetierkunde 53 (1988) 317–319
© 1988 Verlag Paul Parey, Hamburg und Berlin
ISSN 0044-3468

WISSENSCHAFTLICHE KURZMITTEILUNG

Weitgehende Rotation des 4. Prämolaren im Unterkiefer eines Rothirsches (*Cervus elaphus* L.) und eines Rehbockes (*Capreolus capreolus* L.)

Von U. Kierdorf und H. Kierdorf

Zoologisches Institut der Universität zu Köln

Eingang des Ms. 01. 02. 1988

Als Zahnrotation (Rotatio dentis) bezeichnet man eine Stellungsanomalie, bei der ein Zahn um seine Längsachse gedreht ist. Im folgenden werden zwei Fälle sehr weitgehender Rotation des mandibularen 4. Prämolaren bei Cerviden beschrieben.

Bei dem ersten Objekt handelt es sich um die linke Unterkieferhälfte eines Rothirsches *(Cervus elaphus),* dessen Alter nach dem Zahnabschliff auf 6–7 Jahre geschätzt wird. In der mit 11,96 cm (Messung an Kronenbasis) normal langen Backenzahnreihe (Bützler 1986) ist der P_4 um 180° rotiert, so daß seine morphologische Buccalseite nach lingual weist (Abb. 1). Die (typisch geformte) Krone des Zahnes ist gegen die Wurzel buccalwärts abgebogen (Buccaldeviation der Zahnkrone) und schert daher leicht aus der Backenzahnreihe aus. Eine Torsion, d. h. eine Verdrehung der Wurzel gegenüber der Zahnkrone, tritt jedoch nicht auf. Der rotierte P_4 kann nicht aus seiner Alveole herausgezogen werden, da die Wurzelspitzen, wie Röntgenaufnahmen zeigen, mesialwärts umgebogen sind. Die mesiale und distale Kronenfläche dieses Zahnes sowie die Approximalflächen der angrenzenden P_3 und M_1 zeigen deutliche Abnutzungsspuren.

Als zweites Objekt liegt die rechte Unterkiefer-Backenzahnreihe eines etwa zweijährigen Rehbockes *(Capreolus capreolus)* vor, deren Länge mit 6,16 cm (Messung an Kronenbasis) innerhalb der für diese Art festgestellten Variationsbreite liegt (Lehmann und Sägesser 1986, eigene Befunde). In diesem Fall beträgt die Rotation des P_4 etwa 140° (Abb. 2), so daß die Distalfläche des Zahnes mesiobuccalwärts weist. Zwischen ihm und den benachbarten Zähnen haben sich infolge approximaler Abnutzung distinkte Kontaktflächen ausgebildet. Die Krone des gedrehten Zahnes ist normal gestaltet.

Das Auftreten von Rotatio dentis ist in der odontologischen Literatur vielfach belegt (Eidmann 1939; Garlick 1954; De Jonge 1965; Becker 1970; Pindborg 1970; Meyer 1975; Vigal und Machordom 1987). In der Regel beträgt die Drehung maximal 90° und tritt zumeist als Folge einer zu engen Zahnstellung auf. Auch durch Hypodontie oder posteruptiven Zahnverlust ausgelöste Migration einzelner Zähne kann zur Entstehung derartiger Stellungsanomalien führen.

Zahnrotationen von mehr als 90° in vollständigen Zahnreihen sind demgegenüber sehr selten. Im menschlichen Gebiß zeigt nach De Jonge (1965) am häufigsten der P^2 eine solche Veränderung, die gelegentlich auch bilateral-symmetrisch auftreten kann.

Für Cerviden liegen nur wenige Mitteilungen über weitgehende Zahnrotationen vor. Eidmann (1939) schildert die Drehung des linken I_1 um 180° bei einem Rothirsch. Bei der gleichen Art beschreiben Pucher (1983) und Wollenhaupt (1986) jeweils eine 180° betragende Rotation des linken P_2. Belegt wird die sehr geringe Frequenz des Auftretens dieser Aberration durch die Tatsache, daß bei der von den Verfassern im Rahmen einer

U.S. Copyright Clearance Center Code Statement: 0044-3468/88/5305-0317 $ 02.50/0

© Biodiversity Heritage Library, http://www.biodiversitylibrary.org/

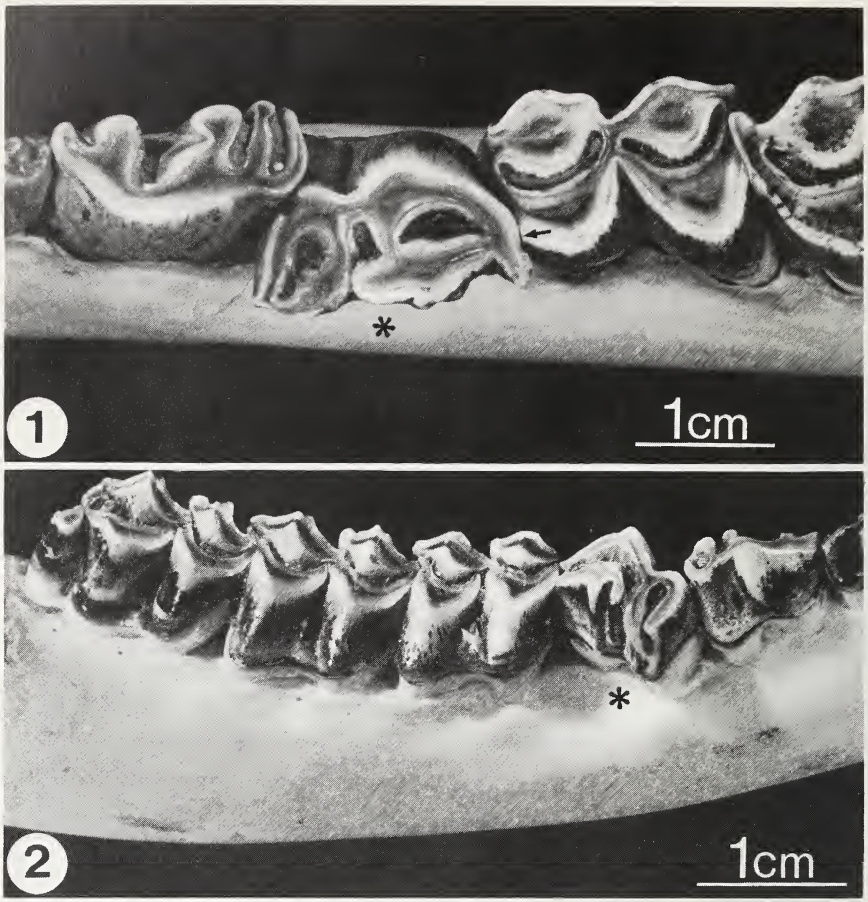

Abb. 1. Um 180° gedrehter linker P_4 (*) eines Rothirsches. Ansicht von okklusal. Beachte Abnutzung der approximalen Zahnflächen (Pfeil) – *Abb. 2.* Um ca. 140° rotierter P_4 (*) in der rechten Unterkiefer-Backenzahnreihe eines Rehbockes. Ansicht von bucco-okklusal

anderen Untersuchung (Kierdorf und Kierdorf 1986) durchgeführten Überprüfung von ca. 10 000 Reh-Unterkiefern einzig der hier dargestellte Fall beobachtet wurde.

Die Ursachen der über 90° hinausgehenden Zahnrotationen sind zur Zeit noch nicht geklärt. De Jonge (1965) stellt sie mit Recht als Anomalien besonderer Art heraus, die nicht als Folge von Raummangel im Zahnbogen erklärt werden können. In diesem Zusammenhang ist auf die Untersuchungen von Ooë (1962, 1968) am menschlichen Gebiß und von Esaka (1982) an demjenigen dolichocephaler Hunde hinzuweisen. Danach führen die Zahnkeime im Normalverlauf der Odontogenese bereits auf dem Knospen- und Kappenstadium Rotationsbewegungen aus. Dies geschieht während einer Entwicklungsphase, in der zwischen den einzelnen Anlagen noch ausreichende Zwischenräume vorhanden sind. Die Rotationen lassen sich daher nach Ansicht der genannten Autoren nicht auf Platzmangel zurückführen, sondern sind Folge autonomer Bewegungstendenzen der Zahnkeime. Im Zuge der Normalentwicklung werden die Drehungen gegenüber der definitiven Position der Zähne im Kiefer später rückgängig gemacht. Vermutlich liegt den beschriebenen Zahnstellungsanomalien eine Störung der oben geschilderten Vorgänge zugrunde.

© Biodiversity Heritage Library, http://www.biodiversitylibrary.org/

Danksagung

Für die Überlassung des Materials danken die Verfasser Herrn L. v. Lüninck, Bourheim, und Herrn Forstamtmann a. D. Marx, Rheurdt.

Literatur

Becker, E. (1970): Zähne. In: Handbuch der speziellen pathologischen Anatomie der Haustiere. 3. Aufl. Bd. 5, Teil 1. Hrsg. von E. Joest. Berlin, Hamburg: Paul Parey. 83–313.

Bützler, W. (1986): *Cervus elaphus* Linnaeus, 1758 – Rothirsch. In: Handbuch der Säugetiere Europas. Bd. 2/II. Hrsg. von J. Niethammer und F. Krapp. Wiesbaden: Aula. 107–139.

De Jonge, T. E. (1965): Rotatio dentis. Morph. Jb. **108**, 67–70.

Eidmann, H. (1939): Untersuchungen am Gebiß des Rothirsches und der anderen einheimischen Cerviden. Hannover: M. & H. Schaper.

Esaka, S. (1982): Development of rotation of mandibular premolar tooth germs in the dog. Acta anat. **114**, 211–227.

Garlick, N. L. (1954): The teeth of the ox in clinical diagnosis III. Developmental anomalies and general pathology. Am. J. Vet. Res. **15**, 500–508.

Kierdorf, U.; Kierdorf, H. (1986): Erste Untersuchungsergebnisse zum Auftreten von Dentalfluorose beim Rehwild (*Capreolus capreolus* L.) in Nordrhein-Westfalen. Z. Jagdwiss. **32**, 55–56.

Lehmann, E. von; Sägesser, H. (1986): *Capreolus capreolus* Linnaeus, 1758 – Reh. In: Handbuch der Säugetiere Europas. Bd. 2/II. Hrsg. von J. Niethammer und F. Krapp. Wiesbaden: Aula. 233–268.

Meyer, P. (1975): Beispiele angeborener Zahn- und Gebißanomalien beim Europäischen Reh (*Capreolus capreolus* Linné, 1758) nebst einigen Bemerkungen zu deren Genese und Terminologie. Z. Jagdwiss. **21**, 89–105.

Ooë, T. (1962): On the development of position of the human deciduous molar germs in the latter half of the fetal life. Okajimas Fol. anat. jap. **38**, 51–71.

— Changes of position of deciduous molar and premolar germs during development. Okajimas Fol. anat. jap. **44**, 83–97.

Pindborg, J. J. (1970): Pathology of the dental hard tissues. Copenhagen: Munksgaard.

Pucher, E. (1983): Eine seltene Zahnanomalie an einer subfossilen Mandibel von *Cervus elaphus* L. Z. Jagdwiss. **29**, 248–250.

Vigal, C. R.; Machordom, A. (1987): Dental and skull anomalies in the Spanish wild goat, *Capra pyrenaica* Schinz, 1838. Z. Säugetierkunde **52**, 38–50.

Wollenhaupt, H. (1986): Zahnanomalie beim Rothirsch. Jäger **104**, H. 8, 8.

Anschrift der Verfasser: Uwe Kierdorf und Horst Kierdorf, Zoologisches Institut der Universität zu Köln, I. Lehrstuhl, Weyertal 119, D-5000 Köln 41

ZOBODAT - www.zobodat.at

Zoologisch-Botanische Datenbank/Zoological-Botanical Database

Digitale Literatur/Digital Literature

Zeitschrift/Journal: Mammalian Biology (früher Zeitschrift für Säugetierkunde)

Jahr/Year: 1988

Band/Volume: 53

Autor(en)/Author(s): Kierdorf Uwe, Kierdorf Horst

Artikel/Article: Weitgehende Rotation des 4. Prämolaren im Unterkiefer eines Rothirsches (Cervus elaphus L.) und eines Rehbockes {Capreolus capreolus L.) 317-319