© Biodiversity Heritage Library, http://www.biodiversitylibrary.org/

Z. Säugetierkunde 53 (1988) 365–379
© 1988 Verlag Paul Parey, Hamburg und Berlin
ISSN 0044-3468

Zur Anatomie des Gehörorganes der Seekuh (*Trichechus manatus* L.), (Mammalia: Sirenia)

Von M. S. Fischer

Eingang des Ms. 5. 8. 1987

Abstract

Contributions to the anatomy of the hearing organ of the seacow Trichechus manatus L. (Mammalia: Sirenia)

The anatomy of the soft parts of the hearing organ of *Trichechus manatus* L. is described. Two specimens have been dissected and in both cases the external auditory meatus ends in a blind pouch, which has no contact to the tympanic membrane. The latter is pushed outwards by the Manubrium mallei. The tympanic membrane consists of unusual dense connective tissue. A major peculiarity of the middle ear of *Trichechus* is the tympanic sac. Ventrally the tympanic cavity is bordered by a membraneous sac. It encloses the space between the basioccipital, basisphenoid, the pterygoid process and the tympanic ring. The tympanic sac is part of the tympanic cavity and covered on the inner side with a respiratory epithelium. The Eustachian tube is highly divergent from the condition found in other mammals. A comparison of the tympanic sac with the Eustachian sac of Procaviidae, Equidae and Tapiridae reveals no homology between these two structures. Cautious reflexions on the function of the tympanic sacs suggest, that they could be a kind of air-cushion which isolate the ear against the sirenian's own vocalization. The problem of directional hearing under water and sound conduction is briefly discussed and applied to the morphology of the manatee.

Einleitung

Unsere derzeitigen Kenntnisse über das Gehörorgan der Sirenia beschränken sich fast ausnahmslos auf die Anatomie der Hartteilstrukturen (Hyrtl 1845; Claudius 1867; Doran 1876; van Kampen 1905; Matthes 1912; van der Klauuw 1931; Werner 1960; Robineau 1965, 1969; Fleischer 1971, 1973, 1976, 1978) und deren Ontogenese (Dilg 1909; Freund 1908; Matthes 1921; Hirschfelder 1936). Die umfassendste Darstellung der Skelettstrukturen findet sich in den Arbeiten von Robineau.

Das Problem des Hörens bei aquatischen Säugetieren hat in den letzten Jahrzehnten großes Interesse erregt, und es sind wichtige Arbeiten hierzu veröffentlicht worden, die zumeist die Anatomie und Hörphysiologie der Wale betreffen (z. B. Reysenbach de Haan 1957; Repenning 1972; Purves und Pilleri 1983). Der Weichteilanatomie des Ohres der Seekühe ist hingegen keine Aufmerksamkeit zuteil geworden. Leider sind in Arbeiten von Fleischer (1971–1978) die anatomischen Verhältnisse nur schematisch wiedergegeben. Da kürzlich neue Befunde über das Hörvermögen der Seekühe bekannt geworden sind (Bullock et al. 1982), die die Möglichkeit des Ultraschallhörens auch bei dieser aquatischen Gruppe in Betracht ziehen, erschien eine anatomische Untersuchung des Gehörorganes der Seekühe umso wünschenswerter.

Die Kenntnis der Anatomie der Weichteile dieser Region ist in einem weiteren Zusammenhang von Bedeutung. Dem Auftreten von Diverticula tubae Eustachii kommt möglicherweise ein besonderer Wert für die Systematik der Perissodactyla (Mesaxonia + Hyracoidea) zu (Fischer 1986). Da Murie (1874) einen „Eustachian sac" bei *Trichechus manatus* beschrieb und bekanntlich von vielen Autoren eine enge Verwandtschaft zwischen Sirenia, Proboscidea und Hyracoidea angenommen wird, muß somit auch geklärt werden, inwieweit eine Homologie zwischen den Luftsäcken der Perissodactyla und der Sirenia besteht.

U.S. Copyright Clearance Center Code Statement: 0044-3468/88/5306-0365 $ 02.50/0

© Biodiversity Heritage Library, http://www.biodiversitylibrary.org/

In der vorliegenden Arbeit will ich eine ausführliche Beschreibung der Anatomie des Mittelohres und insbesondere des Tympanalsackes von *Trichechus manatus* geben, und die Befunde mit den Verhältnissen der Cetacea und Perissodactyla vergleichen. Darüber hinaus soll versucht werden, Besonderheiten des Gehörorganes der Seekühe auf die Bedingungen des Hörens unter Wasser zu beziehen.

Material und Methode

Die Sektion wurde an einem Exemplar der Seekuh *Trichechus manatus* L. durchgeführt, die Prof. Starck für die Sammlung der Senckenbergischen Anatomie 1975 vom Zoologischen Garten Duisburg erhalten hatte. Das Alter des Tieres ist unbekannt, da es sich um einen Wildfang aus Guyana handelte.

Abmessungen: Gesamtlänge (Schnauzenspitze – Schwanzflossenspitze) = 158 cm, Länge Schnauzenspitze – Analöffnung = 103 cm, Länge Schnauzenspitze – äußere Gehörgangsöffnung = 22,5 cm, Leibesumfang in Höhe des Nabels = 107 cm.

Das Tier wurde über die Schwanzarterie mit 4 %igem Formalin perfundiert und in 4 %igem Formalin aufbewahrt. Die makroskopische Präparation wurde durch histologische Untersuchungen des Tympanalsackes, des Trommelfelles, des Endabschnittes des äußeren Gehörganges und verschiedener Abschnitte der Tuba Eustachii ergänzt. Der Erhaltungszustand der Gewebe war nicht immer befriedigend.

An einem juvenilen Tier, welches die zoologische Schausammlung der Universität Tübingen kurz vor Abschluß der Arbeit aus Florida erhielt, wurde eine Kontrollsektion des äußeren Gehörganges durchgeführt.

Ergebnisse

Meatus acusticus externus

Die winzige äußere Ohröffnung (Abb. 1), durch die, wie schon Murie (1874) bemerkte, gerade eine Sonde eingeführt werden kann, liegt 11 cm hinter dem Auge. Der Gehörgang (Meatus acusticus externus) durchbricht die an dieser Stelle 14 mm dicke Haut und nimmt



Abb. 1. Die äußere Ohröffnung von *Trichechus manatus*. Die äußere Ohröffnung ist von der sie umgebenden Haut nur durch die hellere Färbung zu unterscheiden

© Biodiversity Heritage Library, http://www.biodiversitylibrary.org/

einen caudoventralen Verlauf. Er erweitert sich zu einem Sack, der überraschenderweise blind endet (Abb. 2). Der Blindsack hat keinen Kontakt zum Trommelfell. Die Länge des äußeren Gehörganges ist 53 mm. Der Durchmesser des Blindsacklumens beträgt maximal 5 mm und ist damit etwa doppelt so groß wie das Lumen des Gehörganges. Aus dem medialen Teil der äußersten bindegewebigen Umhüllung des Meatus acusticus externus

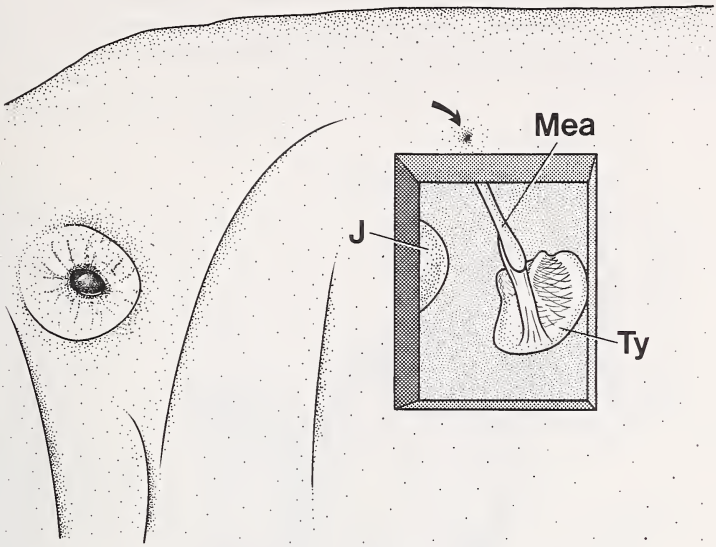

Abb. 2. Trichechus manatus. Die Zeichnung zeigt die Lage des äußeren Gehörganges (Mea). Er durchbricht zunächst die dicke Haut und endet in Höhe des Jochbogens (J) in einem Blindsack, der keine Verbindung zum Trommelfell besitzt. Die Ohröffnung (Porus acusticus) ist durch einen Pfeil markiert

geht ein Band hervor, das den Unterrand des Blindsackes fixiert, sich flächenartig verbreitert und am ventralen Rand des Tympanicum ansetzt. Dieser Befund konnte an dem erwähnten juvenilen Exemplar von *Trichechus manatus* der Zoologischen Schausammlung der Universität Tübingen überprüft werden. Auch bei diesem Exemplar endete der äußere Gehörgang in einem Blindsack. Dies steht im Widerspruch zu der Beobachtung von Murie (1874), der einzigen, die ich in der Literatur gefunden habe. Er beschreibt den äußeren Gehörgang als „a narrow cord-like fibrous tube, 3 inches long, with an S-shaped bend, leads to the membrana tympani" (Murie 1874, p. 188). Ob der äußere Gehörgang bei den Seekühen eine Funktion beim Hören hat, scheint sehr fraglich zu sein.

An der Lumenseite ist der äußere Gehörgang mit einer dunklen, stark pigmentierten Schicht ausgekleidet. Die histologische Untersuchung zeigt, daß es sich um ein unverhorntes mehrschichtiges Plattenepithel handelt, und daß die Pigmentzellen in den unteren Epithelschichten liegen. Des weiteren sieht man im Querschnitt mehrere Lagen konzentrisch angeordneter, abwechselnd longitudinal und circulär ziehender Bindegewebsfasern. Es finden sich keine Drüsen. Die mirkoskopische Untersuchung bestätigt auch, daß der Meatus acusticus externus in der Tiefe allmählich sein Lumen verliert und blind endet.

Membrana tympani

Schon lange ist bekannt, daß das Trommelfell der Seekühe, verglichen mit anderen Säugetieren, eine einzigartige Form besitzt. Es wird vom Manubrium mallei, das dabei die Form eines leicht nach rostral gekippten Ringes hat, zeltartig nach lateral vorgebuchtet

© Biodiversity Heritage Library, http://www.biodiversitylibrary.org/

(Abb. 3, 4). Das Trommelfell ist in einem seichten Sulcus tympanicus befestigt. Dorsal des Manubrium mallei schlägt es nach innen um und inseriert am Innenrand des Malleus. Oberhalb des vorderen Schenkels des Tympanicum dehnt sich das Trommelfell rostrad aus. Auch dieser Teil des Trommelfelles wendet sich scharf nach innen um. Er ist an der medialen Seite des Caput mallei befestigt. Die Grenze zwischen dem gespannten und dem schlaffen Teil des Trommelfelles verläuft vom höchsten Punkt des vorderen Schenkels schräg nach dorsal. Sie ist als weiße Linie in Abb. 3 eingezeichnet. Ob dieser schlaffere Teil des Trommelfelles der Pars flaccida (Shrapnellsche Membran) entspricht, wie Robineau (1969) annimmt, kann hier nicht entschieden werden.

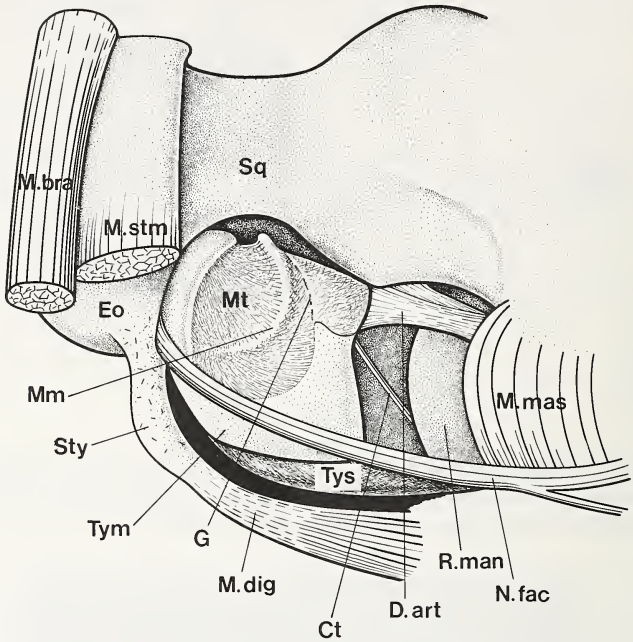

Abb. 3. Trichechus manatus. Lateralansicht der Tympanalregion. Das in dem hufeisenförmigen Anulus tympanicus aufgespannte, derbe Trommelfell wird vom Manubrium mallei (Mm) nach außen gedrückt (vgl. Abb. 4). Der kräftige N. facialis (N. fac) verläßt das Cavum tympani zwischen Anulus tympanicus und dem knorpeligen Teil des Stylohyale (Sty). Ventral des Trommelfellringes erkennt man den lateralen Teil des Tympanalsack

Der Durchmesser des straff gespannten Trommelfelles beträgt in caudorostraler Richtung 19 mm und dorsoventral 24 mm. Fleischer (1971) gibt den Durchmesser bei 2 Exemplaren von *Dugong dugon* mit 16 mm und 19 mm an. Nach Fleischer (1978) beträgt der Durchmesser des Trommelfelles der Sirenia durchschnittlich 20 mm. Der Dünnschnitt ergibt eine Dicke des Trommelfelles von 0,6 mm.

Die histologische Untersuchung zeigt, daß das Trommelfell von einer ungewöhnlich derben, wohlgeschichteten Bindegewebsplatte gebildet wird. Das Bindegewebe zeigt geordnete längs- und querverlaufende Züge, die auf eine sehr starke Verflechtung schließen lassen. Unterhalb des mehrreihigen Epithels, das das Trommelfell zum Cavum tympani hin bedeckt, finden sich wenige muköse und seröse Drüsen. Ein äußeres Epithel ist wegen der fehlenden Verbindung mit dem äußeren Gehörgang nicht mehr vorhanden. Dem Trommelfell schließt sich hier ein lockeres Bindegewebe mit elastischen Elementen an.

Hyrtl (1845) und Doran (1876) beschreiben, daß das Trommelfell bei *Dugong dugon* nicht wie bei *Trichechus* durch das Manubrium mallei lateral vorgestülpt, sondern plan sei.

© Biodiversity Heritage Library, http://www.biodiversitylibrary.org/

Hydrodamalis gigas stimme dagegen mit den Verhältnissen bei *Trichechus* überein. Die Beobachtung an 9 Schädeln aus den drei Gattungen der Sirenia mit den Gehörknöchelchen in situ, die ich im British Museum (Natural History) untersuchte, legt die Vermutung nahe, daß der Malleus durch die Mazeration seine distale Verbindung zum Anulus tympanicus verliert. Infolge des Verlustes dieser Befestigung könnte der Malleus durch die Spannung des Trommelfelles in die Paukenhöhle zurückgedrängt werden. So ist möglicherweise der beoboachtete Unterschied zwischen *Dugong* und *Trichechus* auf ein Mazerationsartefakt zurückzuführen. Es sei auch noch bemerkt, daß das von Fleischer (1971) beobachtete Knochenplättchen am rostroventralen Rand des Anulus tympanicus bei den von mir untersuchten Exemplaren nicht auftrat.

Tympanalsack

Bei den Sirenia wird medial des Anulus tympanicus der Boden der Paukenhöhle von einem membranösen Sack gebildet. Da dieser Sack und die Paukenhöhle offen miteinander kommunizieren und von der selben Schleimhaut ausgekleidet werden, ist davon auszugehen, daß es sich um eine Vergrößerung des Cavum tympani handelt.

In der Literatur finden sich nur zwei kurzgefaßte Bemerkungen von Murie (1874) und Robineau (1965) über den Tympanalsack. Sie beschränken sich darauf seine Lage zwischen Basisphenoid, Basioccipitale, Exoccipitale und Tympanicum zu beschreiben. Eine von Fischer (1986) wiedergegebene briefliche Mitteilung von D. P. Donning enthält die zusätzliche Information, daß der Tympanalsack in Höhe des Processus pterygoideus in die ziemlich große Tuba Eustachii übergehe.

Die Tympanalsackmembran löst sich medial vom Anulus tympanicus ab (Abb. 3, 4), der so die laterale Begrenzung des Tympanalsackes bildet. Caudal liegt der Tympanalsack dem knorpeligen Beginn des Zungenbeines an. Vom M. brachiocephalicus bedeckt, zieht er zu den Austrittsstellen der Hirnnerven IX–XII, auf deren Höhe sich die Membran scharf nach rostral wendet und eine Duplikatur bildet, die die A. carotis interna und den N. caroticus internus vom Eintritt in den Tympanalsackraum bis zum Übergang in den Schädel umgibt. In Abb. 4 und Abb. 6 ist die Richtung der Duplikatur (Dupl.) wiedergegeben. Im Anschluß an diese Faltenbildung verläuft die Grenze des Tympanalsackes entlang des lateralen Randes der Schädelbasisknochen Basioccipitale und Basisphenoid und um die Insertion des M. longus capitis und des M. rectus capitis ventralis herum. Unmittelbar rostral der Ansatzstelle dieser beiden Kopfbeuger berühren sich die Tympanalsäcke der rechten und linken Seite in der Medianebene. Rostroventral stoßen sie an den Bindgewebsblock, der den pharyngealen Abschnitt der Tuba Eustachii umgibt. Rostrolateral liegt der M. tensor veli palatini der Tympanalsackwand an. Die dorsale Wand des Tympanalraumes ist zugleich die ventrale Abdeckung der Fissura sphenopetrose (Foramen lacerum medium). Die Tympanalsackmembran ist zwischen der Schädelbasis und dem Petrosum ausgespannt. Die in Abb. 4 eingezeichnete Schnittebene (S) zeigt, daß der Mediosagittalschnitt (Abb. 5) den Tympanalsack geringfügig parasagittal getroffen hat, so daß man ihn im Anschnitt sieht. In Höhe ihrer Berührungsflächen befinden sich die Tympanalsäcke ventral des Tuberculum musculare an der Synchondrosis sphenooccipitalis. Der Ventralseite des Tympanalsackes liegt ein kräftiger Fettkörper an, der sich auch zwischen seine Wand und den M. stylopharyngeus einschiebt. Er wurde in Abb. 5 nicht eingezeichnet, um die Eintrittstelle der A. carotis interna und des N. caroticus internus in die ventrale Tympanalsackwand darzustellen.

Nach Öffnung des Tympanalsackes auf der Ventralseite (Abb. 6) sieht man, daß der Tympanalsackraum durch zwei sich gegenüberstehende sichelförmige Falten, die eine elliptische Öffnung freilassen, in zwei Kompartimente unterteilt wird. Die beiden Falten (v. F. + h. F.) liegen in der Verlaufsrichtung der Tuba Eustachii und können am Schädel als caudale Fortsetzung der Kante gedacht werden, die selbst als auslaufende Lamina medialis

© Biodiversity Heritage Library, http://www.biodiversitylibrary.org/

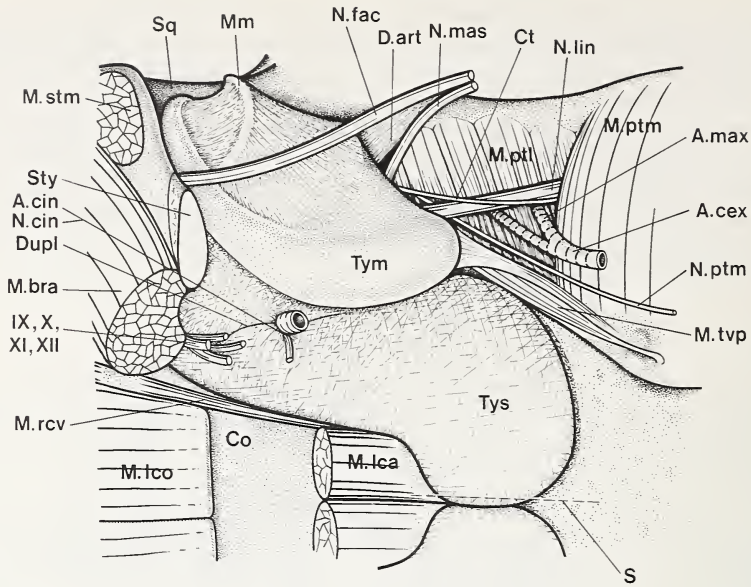

Abb. 4. Trichechus manatus. Die Präparation der Ventralseite der Region zwischen Tympanicum und Schädelbasis zeigt die Größe der Tympanalsäcke. Sie berühren sich in der Medianebene. Ausgehend von den Hirnnerven IX–XII ist die Duplikaturfalte eingezeichnet, in welche die A. carotis interna eingehüllt ist. Die Duplikatur unterteilt den von den Tympanalsackmembran umschlossenen Raum. Die gestrichelte Linie markiert die leicht parasagittale Schnittführung der in Abb. 5 gegebenen Ansicht

proc. pterygoidei aufzufassen ist. Die hintere Falte ergibt sich aus der beschriebenen Duplikatur der caudalen Tympanalsackmembran. Sie endet rostral 1–2 cm vor der Eintrittsstelle der A. carotis interna (Abb. 6). Zwischen der hinteren Falte und dem rostralen Rande des Anulus tympanicus bleibt ein spaltförmiger, hoher Durchtritt zum lateralen Tympanalsackraum und demjenigen zwischen Tympanicum und Petrosum. Ob hier ein Verschluß in der Art eines Klappenventiles des medialen gegen den lateralen Raum vorgenommen werden kann, ist am toten Tier nicht zu klären.

Caudal der A. stapedialis finden sich Ausbuchtungen in dem Teil der Tympanalsackmembran, der vom ventrocaudalen Rand des Petrosum ausgeht und die laterale Wand der Duplikatur bildet, die die A. carotis interna und A. stapedialis umhüllt (Abb. 6). Es treten 3 größere und 5 kleine Ausbuchtungen (Cellulae tympanicae?) auf. Im Anschluß an die am weitesten dorsocaudal gelegene Ausbuchtung bildet das Cavum tympani eine tiefe Aushöhlung zwischen Petrosum und Exoccipitale. Auch rostral findet sich eine geräumige membranöse Ausbuchtung zwischen Petrosum und der Ventromedialseite des Anulus tympanicus. D. P. Domning beobachtete bei zwei Exemplaren von *Trichechus inunguis* keine Ausbuchtungen im caudalen Abschnitt (Domning briefl. Mittl. v. 19. 6. 1987).

Trotz der für histologische Untersuchungen mangelhaften Erhaltung des Präparates erkennt man auf dem mikroskopischen Präparat noch vereinzelt Kinocilien an dem mehrreihigen, mit wenigen Becherzellen besetzten Epithel, das den Tympanalsack auskleidet. Dieses respiratorische Epithel wird von einer drüsen-, gefäß- und nervenreichen Lamina propria unterlagert. Die Zahl der mukösen und serösen Drüsen ist im Bereich des Anulus tympanicus deutlich geringer als in der Schleimhaut der Tympanalsackmembran des beschriebenen Nebenraumes. Die Membran besteht im weiteren aus einem unregelmäßigen, straffen Bindegewebe mit wechselnder Schichtung. Die Dicke der gesamten Membran beträgt 0,4–0,5 mm.

© Biodiversity Heritage Library, http://www.biodiversitylibrary.org/

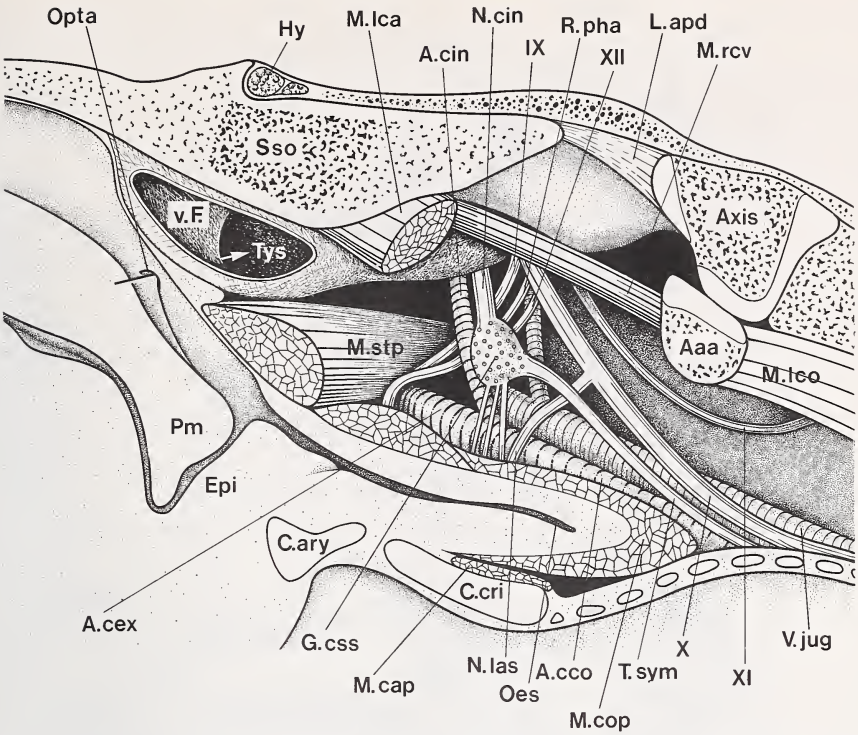

Abb. 5. Trichechus manatus. Der Mediosagittalschnitt zeigt die Lage des Tympanalsackes (Tys) zwischen wirbelseitiger Rachenwand, Schädelbasis und M. stylopharyngeus (M. stp). Der M. longus capitis (M. Ica) ist am Ansatz abgeschnitten. Die Tuba Eustachii (Pfeil) öffnet sich nach nur kurzem Verlauf in den Tympanalsack, lateral einer vorderen Falte (v. F.). Deutlich ist die Aufspaltung der A. carotis communis (A. cco) zu sehen und der Eintritt der A. carotis interna (A. cin) in die ventrale Wand des Tympanalsackes. Man beachte die ungewöhnliche Form der Epiglottis

Cavum tympani

Da der Tympanalsack und die knöchernen Anteile des Cavum tympani von derselben Schleimhaut ausgekleidet werden und der vom Tympanalsack umgebene Raum eindeutig zur Paukenhöhle gehört, entsteht eine Gliederung des Cavum tympani in mehrere Kompartimente. In der Reihenfolge von medial nach lateral sind dies zunächst der medial der vorderen und hinteren Falte liegende Teil des Tympanalsackraumes. Daran schließt sich der durch die Faltenbildungen charakterisierte laterale Tympanalsackraum an, der sich rostral in die Tuba Eustachii fortsetzt. Auf das Problem der Abgrenzung der Tuba Eustachii vom Mittelohrraum wird weiter unten eingegangen. Die beiden Tympanalsackräume könnten in Anlehnung an VAN KAMPEN (1905) hypotympanale Nebenhöhlen genannt werden. Der laterale Tympanalsackraum geht in den Raum über, der zwischen Anulus tympanicus und Trommelfell, Tegmen tympani und Petrosum liegt und den man nach VAN KAMPEN als Paukenhöhle im engeren Sinne bezeichnet. Zu dieser gehört auch der sich unter dem kuppelförmigen Tegmen tympani ausbreitende große Recessus epitympanicus.

Tuba Eustachii

Über die Tuba Eustachii der Sirenia finden sich nur zwei kurze Angaben in der Literatur. „The large Eustachian tube communicates with the auditory chamber just in front of the

© Biodiversity Heritage Library, http://www.biodiversitylibrary.org/

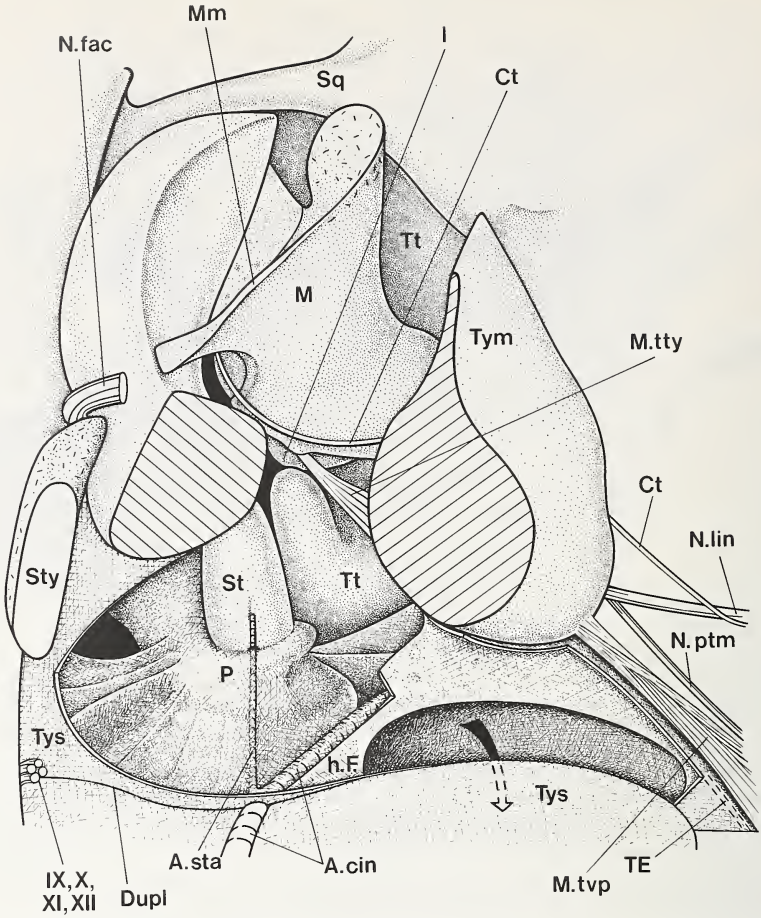

Abb. 6. Trichechus manatus. Ventrolateralansicht der Mittelohrregion. Das Trommelfell und ein Teil des Anulus tympanicus wurden entfernt. In die ventrale Tympanalsackmembran wurde ein großes Fenster geschnitten. Die innere Schleimhaut des Tympanalsackes geht ohne makroskopisch oder histologisch erkennbare Veränderung aus der das Cavum tympani auskleidenden Schleimhaut hervor. An den Gehörknöcheln und am Tegmen tympani (Tt) wurde die Schleimhaut nicht eingezeichnet. Die erwähnte Duplikatur der Tympanalsackmembran bildet eine hintere Falte (h. F.), die zum Petrosum (P) zieht und in z. T. tiefe membranöse Kammern unterteilt ist. Durch eine elliptische Öffnung stehen die beiden von der Tympanalsackmembran umschlossenen, hypotympanalen Räume in Verbindung (Pfeil). Man beachte auch die dünne A. stapedialis (A. sta) und die ungewöhnliche Form des Malleus

stylo – hyal cartilage" (Murie 1874, p. 188); und „grossièrement piriforme, l'oreille moyenne des Siréniens se rétrécit progressivement vers l'avant et vers l'intérieur et se conduit par la trompe d'Eustache, étroit conduit fibreux qui suit le bord postérieur de l'aile interne de l'apophyse pterygoïde, puis s'en écarte vers l'intérieur pour déboucher dans le pharynx" (Robineau 1965, p. 413).

Der pharyngeale Tubeneingang (Abb. 5) zeigt keine Besonderheiten. Das Lumen der Tuba Eustachii ist sehr weit und eigentlich mit dem Begriff „Röhre" unzureichend charakterisiert. Das Lumen hat vielmehr am etwas über 1 cm langen Abschnitt am pharynxseitigen Anfangsteil der Tuba Eustachii die Form einer hohen Spalte (Abb. 6). Bereits die in Höhe der rostralen sichelförmigen Falte vorhandene Mündung könnte als eigentliche funktionelle Öffnung der Tuba Eustachii in den tympanalen Raum angesehen

© Biodiversity Heritage Library, http://www.biodiversitylibrary.org/

werden. Morphologisch ist keine eindeutige Entscheidung möglich, wo die Tuba Eustachii endet und die hypotympanale Nebenhöhle des Cavum tympani beginnt.

Um die Verhältnisse weiter zu klären, wurden histologische Schnitte von verschiedenen Abschnitten des tubotympanalen Raumes zwischen Pharynx und Mittelohr angefertigt. Dabei bestätigte sich, daß die Tuba Eustachii von *Trichechus* sehr stark von den üblichen Verhältnissen der Säugetiere abweicht. Schon in dem beschriebenen, kurzen, pharyngealen Anfangsteil der Tube fehlt ein typischer Tubenknorpel. Im Querschnitt finden sich nur einzelne Knorpelinseln inmittel des sehr kräftigen Bindegewebes. Drüsen treten nur im Bereich der ventralen Biegung auf. Die Lamina propria ist deutlich abgegrenzt. Drei schwache Muskelbündel, die nicht näher identifiziert werden konnten, ziehen an der Lateralseite entlang. Der Knorpel verschwindet nach ungefähr einem Drittel der Strecke zwischen Ostium pharyngeum tubae auditivae und Tympanicum. Im Anschluß bildet dichtes, von respiratorischem Epithel überzogenes Bindegewebe eine ventral zum Tympanalsack geöffnete, breite, V-förmige Rinne (Abb. 6). Medial des inneren Schenkels der Rinne liegen zahlreiche, tief ins straffe Bindegewebe der Lamina propria eingesenkte tubulo-muköse Drüsen, die verzweigt sind und einen weitlumigen Ausführgang besitzen. Wenige seröse Drüsen befinden sich an der Medialseite des inneren Schenkels.

Der M. tensor veli palatini entspringt an der Medialseite eines kräftigen Bandes, das, sich stetig verjüngend, vom rostralen Rand des Anulus tympanicus zum Processus pterygoideus zieht (Abb. 4, 6). Der schlanke Muskel umschlingt den Hamulus pterygoideus und strahlt mit einer sich fächerförmig verbreiternden Endsehne ventrolateral des Ostium pharyngeum tubae auditivae in den weichen Gaumen ein. Der Muskel hat keine erkennbaren Beziehungen zur Tuba Eustachii. Er wird von Ästen aus dem lateral vorbeiziehenden N. pterygoideus medialis innerviert. Nach Werner (1960) ist ein auf das Tympanicum verlagerter Ursprung des Muskels ein sekundärer Zustand. Bei den von Domning (1977, 1978) untersuchten Seekühen entspringt der M. tensor veli palatini mit einer breiten flachen Sehne vom Anulus tympanicus und von der Fossa pterygoidea.

Die Muskeln der Gehörknöchelchen

Bestätigen kann ich die Beschreibung des M. tensor tympani und des M. stapedius von Domning (1978). Der M. tensor tympani entspringt an einem Vorsprung an der caudalen Basis des Processus pterygoideus. Er unterquert die Knochenbrücke zwischen Anulus tympanicus und Tegmen tympani und inseriert mit einer kurzen, kräftigen Endsehne am Processus muscularis mallei (Abb. 6). Robineau (1964 zit. in Saban 1968) beschreibt den Muskel als „dégénéré en tissu fibreux chez les Siréniens". In einer späteren Arbeit bildet Robineau (1969) den M. tensor tympani als gut ausgebildeten Muskelbauch ab, gibt aber keine Beschreibung.

Der M. stapedius ist ein fächerförmiger Muskel, der in einer Grube entspringt, die caudomedial des Sulcus nervi facialis liegt und von Robineau (1969) und Domning (1978) als Fossa muscularis minor des Perioticum bezeichnet wird. Er legt sich dem ihn innervierenden N. facialis ventral eng an. Mit einer kurzen Endsehne inseriert er an einem kleinen Vorsprung am Caput des Stapes.

Arteria carotis interna und Arteria stapedialis

Die A. carotis interna gibt unmittelbar nach Eintritt in die Duplikatur der Tympanalsackwand die A. stapedialis ab (Abb. 6). Erstere verläuft an der Medialseite der hinteren sichelförmigen Falte zum Foramen lacerum medium, wo das Gefäß zusammen mit dem N. caroticus internus in die Schädelhöhle eintritt. Die A. stapedialis liegt dem Promontorium auf und zieht zum Stapes, wo sie durch das sehr enge Foramen intercrurale hindurchgeht. Der Austritt aus dem For. intercrurale des ohnehin schwachen Gefäßes ist nicht mehr mit

© Biodiversity Heritage Library, http://www.biodiversitylibrary.org/

Sicherheit nachzuweisen. Es kann nicht ausgeschlossen werden, daß es sich um ein nutritives Gefäß für den Stapes oder die ihn umgebende Schleimhaut handelt. Eine übereinstimmende Beschreibung der Verhältnisse dieser beiden Gefäße bei *Dugong dugon* findet sich bei Robineau (1969).

N. facialis und Chorda tympani

Der N. facialis nimmt bei *Trichechus manatus* denselben Verlauf wie bei *Dugong dugon* (Robineau 1969). Dem sehr kräftigen N. facialis legt sich im Hirnraum ein dünner Nerv an, bei dem es sich vermutlich um den N. intermedius handelt. Die ungewöhnliche Stärke des N. facialis hängt sicher mit der wohlausgebildeten mimischen Muskulatur, besonders der Schnauzenregion, zusammen. Auffallender Weise tritt der Nerv aus dem Cavum cranii nicht durch einen verknöcherten primären Faciliskanal aus, sondern durch eine, am mazerierten Schädel gut sichtbare tiefe Incisur zwischen dem oralen Pol des Petrosum und dem Tegmen tympani. Es tritt somit keine verknöcherte Commissura suprafacialis auf. Hingegen ist bei Seekuhfoeten diese Commissur vorhanden (Freund 1908; Matthes 1921; Hirschfelder 1936). Da der N. petrosus major lateral dieser Commissur abgeht, wird sie von Matthes (1921) mit der inneren Facialiscommissur homologisiert. Eine Commissura suprafacialis lateralis tritt diesem Autor zufolge bei den Sirenia nicht auf. Während des Verlaufes in der medialen Wand der Paukenhöhle bleibt der N. facialis jederzeit frei sichtbar; es kommt somit nicht zur Ausbildung einer zweiten Abteilung des Facialiskanales (van Kampen 1905). Nur anfänglich verläuft der Nerv in einem seichten Sulcus facialis, der auch bei foetalen Exemplaren beschrieben wird (Freund 1908; Hirschfelder 1936). Lateral der Articulatio incudostapedia und des M. stapedius zieht der Nerv zur Unterseite der knöchernen Verbindung zwischen Tympanicum und Petrosum. Der N. facialis verläßt die Paukenhöhle durch eine Öffnung (For. stylomastoideum primitivum), die ventral und caudal vom Anfangsteil des Zungenbeines, dorsal vom Processus posttympanicus und rostral vom Tympanicum begrenzt wird (Abb. 3, 4, 6).

Nach Austritt aus dem Cavum tympani gibt der N. facialis die Chorda tympani ab. Durch einen kleinen Kanal im hinteren Schenkel des Tympanicum gelangt sie in die Paukenhöhle zurück. Im weiteren verläuft sie medial der Basis des Manubrium mallei (Abb. 6). Sie steht in keiner Beziehung zur Articulatio incudomallearis, und so muß der von Fleischer (1971) beobachtete Kanal in diesem Gelenk, den er fragend in Verbindung mit der Chorda tympani bringt, einem anderen Zwecke dienen. Lateral und dorsal des Ansatzes des M. tensor tympani zieht die Corda tympani am Corpus mallei entlang und verläßt dorsal der breiten vorderen Knochenbrücke zwischen Tympanicum und Tegmen tympani (Fissura petrotympanica) das Cavum tympani. Robineau (1969) weicht in seiner Beschreibung der Verhältnisse der Chorda tympani bei *Dugong dugon* insoweit ab, als er proximal keinen Durchtritt durch einen besonderen Kanal und einen kurzen Verlauf der Chorda tympani auf dem Incus und auf dem M. tensor tympani beobachtete.

Der mit dem Tympanicum verbundene Anfangsteil des Zungenbeines entspricht dem Tympanohyale (van Kampen 1905; Robineau 1969). Bei dem mir vorliegenden Exemplar verbindet sich das Zungenbein mit der erwähnten Knochenbrücke zwischen Tympanicum und Petrosum, dem angrenzenden Processus posttympanicus und dem Exoccipitale. van Kampen (1905) erwähnt nur die erste und letzte Verbindung. Das Zungenbein ist somit opisthotrematisch (Howes 1896).

Diskussion

Zunächst soll die eingangs gestellte Frage nach der möglichen Homologie der Tympanalsäcke der Trichechidae mit den Luftsäcken der Procaviidae, Equidae und Tapiridae diskutiert werden. Fischer (1986) hat die Morphologie der Luftsäcke (Diverticula tubae

© Biodiversity Heritage Library, http://www.biodiversitylibrary.org/

Eustachii) der Schliefer und Pferde beschrieben und mit derjenigen der Tapire verglichen. Bei diesen drei Gruppen stülpt sich der mittlere Abschnitt der häutigen Tube ventral zu voluminösen, luftgefüllten Säcken aus. Diese Tubendivertikel sind grobtopographisch mit dem Tympanalsack der Trichechidae vergleichbar. Während jedoch der Tympanalsack von *Trichechus* eine ventrale Erweiterung des Cavum tympani ist, wird bei den Procaviidae, Equidae und Tapiridae der membranöse Teil der Tuba Eustachii dilatiert. Die Tuba Eustachii ist hier sowohl an ihrem pharyngealen Anfangsteil als auch am tympanalen Endstück vor dem Eintritt in die knöcherne Bulla tympanica geschlossen. Auch der Verlauf der A. carotis interna ist bei den Procaviidae, Equidae und Tapiridae und den Trichechidae unterschiedlich. Während die Arterie bei den drei erstgenannten Gruppen auf der Medialseite des Luftsackes verläuft, durchquert sie bei *Trichechus* den ventralen Abschnitt des Cavum tympani. Bei dem Tympanalsack der Trichechidae und den Tubendivertikeln der Unpaarhufer und Schliefer handelt es sich dabei nach dem derzeitigen Stand unserer Kenntnis nicht um homologe Strukturen. Eine endgültige Klärung setzt jedoch auch hier ontogenetische Untersuchungen voraus. Die Befunde an *Trichechus* sprechen nicht gegen die von Fischer (1986) getroffene Annahme, die Luftsäcke als Synapomorphie der Hyracoidea und Mesaxonia anzusehen. Ob der Tympanalsack der Seekühe ein Primitivmerkmal ist, wie Robineau (1969) annimmt, scheint fraglich, da, wie eigene Befunde an *Elephas indicus* zeigen, die Tuba Eustachii der Elefanten eine geschlossene Röhre ist. So kann nicht eindeutig entschieden werden, welche Verhältnisse für den Grundplan der Tethytheria (Sirenia + Proboscidea) anzunehmen sind. Wie im folgenden ausgeführt wird, sind funktionelle Erklärungen denkbar, die den Tympanalsack als spezielle Anpassung an das Hören unter Wasser verständlich machen könnten.

Aussagen über die Funktion der Tympanalsäcke sind mangels experimenteller Daten nur in Analogie zu den Verhältnissen bei anderen aquatischen Gruppen möglich, obwohl die Topographie der Tympanalsäcke bei den Cetacea verschieden von derjenigen der Sirenia ist. Die in größerer Zahl auftretenden Tympanalsäcke („air-sacs", „sinuses") der Cetacea umgeben im Gegensatz zu den Verhältnissen bei *Trichechus* nahezu das gesamte Petrotympanicum. Sie schieben sich sogar zwischen das Petrotympanicum und die umgebenden Schädelknochen. Nach Reysenbach de Haan (1957) öffnet sich die Tuba auditiva tympanalwärts in den „pterygoid sinus"; bei den Mystacoceti verliert die Tube die Verbindung zur Bulla vollständig und endet in diesem Sinus.

Die Funktion der Luftsäcke bei den Walen wird in Zusammenhang mit der Notwendigkeit des Druckausgleiches beim Tauchen in große Tiefen gebracht. Dabei sollen sie, ähnlich wie der Mittelohrraum der Pinnipedia mit Schaum gefüllt sein. Soweit mir bekannt ist, liegen keine Beobachtungen an frischtoten Seekühen über etwaige Füllungen der Tympanalsäcke mit Schaum vor und auch die histologische Untersuchung ergab keinen dem „cavernous tissue" der Pinnipedia vergleichbaren, auffälligen Befund. D. P. Domning teilte mir mit, daß er bei der Sektion von gefrorenen oder fixierten Tieren keine Anhaltspunkte für eine Füllung des Cavum tympani mit Schaum erhielt. Eine weitere Funktion der Luftsäcke der Wale soll die akustische Isolation des Petrotympanicum sein (Fraser und Purves 1960). Für die Tympanalsäcke der Seekühe ist eine ähnliche Funktion erwägenswert. Der Schall wird beim Übertritt aus dem Wasser oder Gewebe in Luft zu 99,9 % reflektiert. Da der Gesang der Sirenen ein gleichzeitiges Hören erschweren, wenn nicht unmöglich machen würde, wäre es von Vorteil, ventral des Gehörorganes ein Luftkissen auszubreiten, das der Isolation gegen selbsterzeugte Laute dient. Interessanterweise beobachteten Bullock et al. (1982) die verhältnismäßig geringste Reaktion, wenn sie ihr Versuchstier von ventral akustisch reizten. Obwohl *Trichechus* nur in geringe Tiefen taucht, kann der Luftsack darüber hinaus auch für den Druckausgleich bestimmt sein, wofür das Auftreten von lockerem Füllgewebe zwischen Ramus mandibulae und Petrotympanicum spricht.

Eine besondere Schwierigkeit des Hörens unter Wasser ist es, eine Schallquelle zu

© Biodiversity Heritage Library, http://www.biodiversitylibrary.org/

lokalisieren. Da sich der Schall im Wasser fast um das 4,5fache schneller ausbreitet als in der Luft und er ungehindert vom Wasser durch das Gewebe zum Innenohr gelangt, kann beispielsweise der Mensch unter Wasser keine Schallrichtung orten. Für ein aquatisch lebendes Tier sind zwei Lösungen dieses Problems denkbar. Entweder gelingt es, eine zeitliche Verzögerung zwischen dem Auftreffen des Schalls auf das linke und rechte Ohr zu erzeugen, was eine morphologische Lösung auf dem Niveau der Ohrregion erforderte, oder in den zugehörigen Gehirnzentren findet eine Auflösung des fast gleichzeitig auftretenden Schalls statt.

Der Abstand zwischen den beiden ovalen Fenstern beträgt bei einem uns vorliegenden Exemplar von *Trichechus* 8,5 cm. Berücksichtigt man den Faktor der Schallausbreitung im Wasser, so ergibt sich ein, einem terrestrischen Säugetier vergleichbarer, funktioneller Abstand von ungefähr 2 cm. Dies ist für kleinere Landsäugetiere kein ungewöhnliches Maß. Auf der Grundlage unserer Kenntnis über die akustischen Zentren im Gehirn der Sirenia ist es unmöglich, Aussagen über spezielle Anpassungen an die Schallortung zu treffen. Das Gehörorgan ist zentralnervös gut repräsentiert, denn im Gehirn *Dugong dugon* ist das Corpus geniculatum mediale mächtig entwickelt und auch die Colliculi caudales und die Olive scheinen, bezogen auf das Volumen des Gehirnes, vergrößert zu sein (Dexler 1913). Verhaart (1972) beschreibt die akustischen Zentren des Hirnstammes bei dieser Gattung als einigermaßen normal. Da ich keine morphologischen Besonderheiten gefunden habe, die auf eine Differenzierung der Schallrezeption hinweisen könnten, könnte eine neuroanatomische Untersuchung unter Umständen weitere Hinweise zur Lösung dieses Problems bringen.

Der Mangel an experimentellen Daten zur Schalleitung im Ohr der Seekühe, erlaubt nur vorsichtige, funktionelle Rückschlüsse zu diesem Problem aus den anatomischen Befunden. Die Untersuchungen von Fleischer (1971) zur Schalleitung wurden am mazerierten, trockenen und vom Schädel isolierten Petrotympanicum durchgeführt und haben damit nur bedingte Aussagekraft. Damit bleibt auch hier als einzige Möglichkeit, Analogieschlüsse zu den Verhältnissen bei Cetaceae und Pinnipedia zu ziehen. Doch begegnen wir sofort Schwierigkeiten, denn einerseits ist die Morphologie des Gehörorganes der Cetacea und Sirenia sehr verschieden, andererseits gibt es mindestens zwei kontroverse Ansätze zur Erklärung der Schalleitung bei Walen. Während eine Schule die Knochenleitung als Grundmechanismus annimmt (Norris 1968; McCormick et al. 1970), hält die andere eine Rezeption des Schalles auf dem auch für terrestrische Säugetiere üblichen Weg für wahrscheinlichs (Purves und Pilleri 1983).

Genau in der Frage, ob der Schall bei den Seekühen ungehinderten Zutritt zum Innenohr hat, oder ob dieses akustisch gegen den umgebenden Schädel isoliert ist, fehlt die empirische Grundlage. Bei Pinnipedia wird das Innenohr bis auf eine Verbindung zwischen Petrotympanicum und Squamosum entkoppelt (Repenning 1972). Wale haben die akustische Isolation optimiert, indem sich, wie erwähnt, Luftkissen zwischen das Petrotympanicum und die umgebenden Schädelknochen schieben. Bei Delphinidae und Phocaenidae wird das Petrotympanicum nur an Ligamenten aufgehängt (Robineau 1969). Am Schädel der Sirenia liegt die fast kugelige Fläche des Petrosum der entsprechenden Aushöhlung des Squamosum eng an. Fleischer (1978) nimmt an, daß sich dazwischen eine Knorpelschicht (S. 13) oder „elastic soft tissue" (S. 53) befindet. Nach experimentellen Befunden von Tonndorf et al. (1966) sind Diskontinuitäten zwischen Knochen keine reflektierenden Filter. Damit könnten die Bedingungen für die Weiterleitung von Schall durch die Schädelknochen zum Innenohr gegeben sein. Sofort stellt sich jedoch die Frage, welche Funktion das Trommelfell und die Gehörknöchelchen mit ihrer einzigartigen Morphologie besitzen, wenn sie nicht der Schallaufnahme und -leitung dienen.

Zum Abschluß der Diskussion über Probleme des Hörens bei Seekühen soll noch kurz auf eine von Fleischer (1978) erneut aufgestellte Hypothese eingegangen werden. Schon Lillie (1910) vermutete, daß bei den Walen die Bulla tympanica in Schwingung geraten

© Biodiversity Heritage Library, http://www.biodiversitylibrary.org/

kann. Nach Fleischer ist bei den Sirenia und Cetacea das freischwingende Tympanicum neben Malleus/Incus und Stapes das dritte schalleitende Element. Hierdurch werde die Bandbreite der hörbaren Frequenz erweitert, wovon die Seekühe jedoch keinen Gebrauch machten. Daß diese Annahme ohne experimentelle Prüfung als Tatsache hingestellt wird, wurde schon von Lay (1980) bemängelt. Wie bereits ausgeführt, ist schon die Ansicht, die Gehörknöchelchen hätten beim Hören unter Wasser schalleitende Aufgaben, nicht unumstritten. Schließlich muß die Annahme eines freischwingenden Tympanicum bei *Trichechus* ebenfalls in Frage gestellt werden.

Fleischer (1978, S. 14) schreibt: „Looking first at the Sirenians, we see that the tympanic is still a u-shaped element fused with the periotic at both ends (Fig. 5)." In Wirklichkeit ist das Tympanicum nicht an seinen dorsalen Enden, sondern an der Medialseite durch zwei Knochenbrücken mit dem Petrosum verwachsen. Deshalb müssen sich von Fleischers Annahmen abweichende Schwingungsverhältnisse ergeben, wobei besonders zu berücksichtigen ist, daß eine Achse durch die ventralen Punkte der beiden Verbindungsbrücken noch unterhalb des ventralen Randes des Trommelfelles liegt. Ebenso bleibt bei allen diesen Überlegungen der Einfluß der umgebenden Weichteile unberücksichtigt.

Abkürzungen

Aaa – Arcus anterior atlantis, A. cco – A. carotis communis, A. cex – A. carotis externa, A. cin – A. carotis interna, A. max – A. maxillaris, A. sta – A. stapedialis, C. ary – Cartilago arytaenoidea, C. cri – Cartilago cricoidea, C. tra – Cartilagines tracheales, Co – Condylus occipitalis, Ct – Chorda tympani, D. art – Discus articularis, Dupl. – Duplikatur der Tympanalsackmembran, Eo – Exoccipitale, Epi – Epiglottis, G – Grenze zwischen Pars tensa und Pars flaccida, G. css – Ganglion cervicale superius nervi sympathicis, h. F. – hintere sichelförmige Falte, Hy – Hypophse, I – Incus, J – Jugale, L. apd – Lig. apicis dentis, M – Malleus, M. bra – M. brachiocephalicus, M. cap – M. cricoarytaenoideus posterior, M. cop – M. constrictores pharyngis, M. dig – M. digastricus, M. lca – M. longus capitis, M. lco – M. longus colli, M. mas – M. masseter, M. ptl – M. pterygoideus lateralis, M. ptm – M. pterygoideus medialis, M. rcv – M. rectus capitis ventralis, M. stm – M. sternomastoideus, M. stp – M. stylopharyngeus, M. tty – M. tensor tympani, M. tvp – M. tensor veli palatini, Mea – Meatus acusticus externus, Mm – Manubrium mallei, N. cin – N. caroticus internus, N. fac – N. facialis, N. las – N. laryngeus superior, N. lin – N. lingualis, N. mas – N. massetericus, N. ptm – N. pterygoideus medialis, Oes – Oesophagus, Opta – Ostium pharyngeum tubae auditivae, P – Petrosum, Pm – Palatum molle, R. man – Ramus mandibularis, R. pha – Ramus pharyngeus (N. vagus), S – Mediosagittalschnittebene, Sq – Squamosum, Sso – Synchondrosis sphenooccipitalis, St – Stapes, Sty – Stylohyale, T. sym – Truncus sympathicus, Tt – Tegmen tympani, Tym – Anulus tympanicus, Tys – Tympanalsack, V. jug – Vena jugularis, v. F. – vordere sichelförmige Falte, IX – N. glossopharyngeus, X – N. vagus, XI – N. accessorius, XII – N. hypoglossus.

Danksagung

Bei Herrn Prof. Dr. W. Maier und Herrn Prof. Dr. Dr. D. Starck, beide Frankfurt/M., möchte ich mich ausdrücklich für die vielen Diskussionen und die kritische Durchsicht des Manuskriptes bedanken. Frau Dr. G. Klauer, Frankfurt/M. danke ich herzlich für die Diskussion besonders der histologischen Befunde. Das Manuskript wurde kritisch von Frau Dr. E. Mickoleit, Tübingen, Herrn Dr. D. P. Domning, Washington, und Herrn Dr. G. Mickoleit, Tübingen, gelesen, wofür ich ihnen sehr danke. Der Zeichnerin des Zentrums der Morphologie in Frankfurt, Frau M. Roser, danke ich sehr herzlich für die mit großer Geduld und Können angefertigten Zeichnungen. Ebenso danke ich Frau U. Trautmann, Zentrum der Morphologie, und Herrn Dipl. Biol. E. Frey, Tübingen, für die photographischen Arbeiten. Frau U. Ruiter, Zentrum der Morphologie, danke ich für die Anfertigung der histologischen Schnitte.

Bei Herrn Prof. Dr. Dr. D. Starck bedanke ich mich sehr für die Überlassung des wertvollen Materiales. Herrn Dr. R. K. Bonde vom U.S. Fish and Wildlife Service, Gainesville, Florida, möchte ich an dieser Stelle meinen verbindlichsten Dank für die hilfreiche Zusammenarbeit und Übersendung des juvenilen Tieres aussprechen. Dem Leiter der Zoologischen Schausammlung, Herrn Dr. G. Mickoleit, danke ich herzlich für die Möglichkeit, daß ich dort die Sektion des Tieres durchführen konnte.

© Biodiversity Heritage Library, http://www.biodiversitylibrary.org/

Zusammenfassung

Die Weichteilanatomie des Gehörorganes von *Trichechus manatus* L. wird beschrieben. An den beiden untersuchten Exemplaren dieser Art endet der äußere Gehörgang in einem Blindsack, der nicht mit dem Trommelfell in Kontakt steht. Das vom Manubrium mallei zeltartig nach lateral vorgebuchtete Trommelfell wird von einer ungewöhnlich derben Bindegewebsplatte gebildet. Eine weitere Besonderheit des Mittelohres von *Trichechus* ist der Tympanalsack. Die eigentliche Paukenhöhle, nämlich der Raum zwischen Tympanalring und Petrosum, ist ventral zu einem geräumigen, membranösen Sack erweitert. Er dehnt sich zwischen Schädelbasis, Processus pterygoideus und Anulus tympanicus aus. Der Tympanalsack ist als Teil des Cavum tympani aufzufassen. Er wird wie dieses von einem mehrreihigen Flimmerepithel ausgekleidet. Die Tuba Eustachii weicht sehr von den üblichen Verhältnissen der Säugetiere ab; so tritt z. B. kein Tubenknorpel auf. Nach dem Vergleich des Tympanalsackes der Trichechidae mit den Luftsäcken (Diverticula tubae Eustachii) der Procaviidae, Equidae und Tapiridae ist eine Homologie der beiden Strukturen abzulehnen. Vorsichtige Überlegungen zur Funktion der Tympanalsäcke legen nahe, diese als Luftkissen anzusehen, die der Isolation gegen selbsterzeugte Laute dienen. Die Probleme des Richtungshörens unter Wasser und der Schalleitung werden auf die Verhältnisse der Seekühe bezogen und diskutiert.

Literatur

Bullock, T. H.; Domning, D. P.; Best, R. C. (1980): Evoked brain potentials demonstrate hearing in a manatee *(Trichechus inunguis)*. J. Mammalogy **61**, 130–133.

Bullock, T. H.; O'Shea, T. J.; McClune, M. C. (1982): Auditory evoked potentials in the West Indian Manatee (Sirenia: *Trichechus manatus*). J. comp. Physiol. **148**, 547–554.

Claudius, M. (1867): Das Gehörorgan von *Rhytina stelleri*. Mém. Acad. imp. St. Petersbourg XI (No. 5), 1–12.

Dexler, H. (1913): Das Hirn von *Halicore dugong* Erxl. Morph. Jb. **45**, 97–190.

Dilg, C. (1909): Beiträge zur Kenntnis der Morphologie und postembryonalen Entwicklung des Schädels bei *Manatus inunguis* Natt. Morph. Jb. **39**, 83–145.

Domning, D. P. (1977): Observations on the myology of *Dugong dugon* (Müller). Smithson. Contr. Zool. **226**, 1–57.

— (1978): The myology of the Amazonian manatee, *Trichechus inunguis* (Natterer) (Mammalia, Sirenia). Acta amazon. 8, Supl. 1, 1–81.

Doran, A. H. G. (1876): On the morphology of the ossicula auditus. Trans. Linn. Soc. ser. 2 (zool.) **1**, 371–497.

Fischer, M. S. (1986): Die Stellung der Schliefer (Hyracoidea) im phylogenetischen System der Eutheria. Cour. Forsch.-Inst. Senckenberg **84**, 1–132.

Fleischer, G. (1971): Über Schwingungsmessungen am Skelett des Mittelohres von *Halicore* (Sirenia). Z. Säugetierkunde **36**, 350–360.

— (1973): Studien am Skelett des Gehörorgans der Säugetiere, einschließlich des Menschen. Säugetierk. Mitt., **21**, 131–239.

— (1976): Über die Verankerung des Stapes im Ohr der Cetacea und Sirenia. Z. Säugetierkunde **41**, 304–317.

— (1978): Evolutionary priniciples of the mammalian middle ear. Adv. Anat. Embryol. Cell Biol. **55**, 1–70.

Fraser, F. C.; Purves, P. E. (1960): Hearing in Cetaceans. Bull. Brit. Mus. (Nat. Hist.) **7**, 4–140.

Freund, L. (1908): Beiträge zur Entwicklungsgeschichte des Schädels von *Halicore dugong* Erxl., Zool. Forschungsreisen in Australien und dem Malayischen Archipel; 4. Bd.: Morphologie verschiedener Wirbeltiere; Semon Zool. Forschungsreisen IV (6); Jena. Denkschr. VII, 41–108 (559–626).

Hirschfelder, H. (1936): Das Primordialcranium von *Manatus latirostris*. Z. Anat. Entw.-gesch. **106**, 497–533.

Howes, G. B. (1896): On the mammalian hyoid, with especial reference to that of *Lepus, Hyrax* and *Choloepus*. J. Anat. Physiol. **30**, 513–526.

Hyrtl, J. (1845): Vergleichend – anatomische Untersuchungen über das innere Gehörorgan des Menschen. Prag: Verlag F. Ehrlich.

Kampen, P. N. van (1905): Die Tympanalgegend des Säugetierschädels. Morph. Jb. **34**, 321–722.

Klauuw, C. J. van der (1931): Auditory bulla in fossil mammals. Bull. Amer. Mus. nat. Hist. **62**, 1–352.

Lay, D. M. (1980): Review: Fleischer, G. Evolutionary principles of the mammalian middle ear. J. Mammalogy **61**, 388–389.

Lillie, D. G. (1910): Observations on the anatomy and general biology of some members of the larger Cetacea. Proc. zool. Soc. London, 769–792.

© Biodiversity Heritage Library, http://www.biodiversitylibrary.org/

Matthes, E. (1912): Einige Bemerkungen über das Gehörorgan von Walen und Sirenen. Anat. Anz. **41**, 594–599.

— (1921): Zur Entwicklung des Kopfskelettes der Sirenen. II Das Primordialcranium von *Halicore dugong*. Z. Anat. Entw.-gesch. **60**, 1–307.

McCormick, J. G.; Wever, E. G.; Palin, J.; Ridgway, S. H. (1970): Sound conduction in the dolphin ear. J. Acoust. Soc. Amer. **48**, 1418–1428.

Murie, J. (1874): On the form and structure of the Manatee *(Manatus americanus)*. Trans Zool. Soc. London **8**, 127–202.

Norris, K. (1968): The evolution of acoustic mechanisms in odontocete cetaceans. In: Evolution and environment. Ed. by E. T. Drake. New Haven: Yale Univ. Press. 297–324.

Purves, P. E.; Pilleri, G. E. (1983): Echolocation in whales and dolphins. London, New York: Academic Press.

Repenning, C. A. (1972): Underwater hearing in seals: Functional morphology. In: Functional anatomy of marine mammals. Ed. by R. J. Harrison. London, New York: Academic Press. 307–331.

Reysenbach de Haan, F. W. (1957): Hearing in whales. Acta Oto-Laryng. Suppl. **134**, 1–114.

Robineau, D. (1965): Les osselets de l'ouie de la Rhytine. Mammalia **29**, 412–425.

— (1969): Morphologie externe du complexe osseux temporal chez les siréniens. Mém. Mus. Hist. nat. sér A (Zoologie) **60**, 1–32.

Saban, R. (1968): Musculature de la tete. In: Traité de zoologie, 16 (2). Grassé, P.-P. (éd). Paris: Masson et cie. 230–471.

Tonndorf, J.; Olesen, M.; King, A. F.; Cottle, R. D.; Baker III, D. C. (1966): The effect of osseous discontinuities upon the transmission of vibratory energy across the skull in rats. Acta Oto – Laryng. Suppl. **213**, 124–132.

Verhaart, W. J. C. (1972): The brain of the seacow *Trichechis*. Psych. Neurol. Neurochir. **75**, 271–292.

Werner, C. F. (1960): Das Gehörorgan der Wirbeltiere und des Menschen. Leipzig: VEB Georg Thieme.

Anschrift des Verfassers: Dr. Martin S. Fischer, Institut für Biologie III, Lehrstuhl Spezielle Zoologie, Universität Tübingen, Auf der Morgenstelle 28, D-7400 Tübingen

ZOBODAT - www.zobodat.at

Zoologisch-Botanische Datenbank/Zoological-Botanical Database

Digitale Literatur/Digital Literature

Zeitschrift/Journal: Mammalian Biology (früher Zeitschrift für Säugetierkunde)

Jahr/Year: 1988

Band/Volume: 53

Autor(en)/Author(s): Fischer Martin S.

Artikel/Article: Zur Anatomie des Gehörorganes der Seekuh (Trichechus manatus L.), (Mammalia: Sirenia) 365-379