© Biodiversity Heritage Library, http://www.biodiversitylibrary.org/; www.zobodat.at

Beiträge zur Anatomie und Physiologie des Trichocephalus dispar.

Von

J. Eberth in Würzburg.

Mit Tafel XVII. XVIII.

Das häufigste Entozoon des Menschen, der Peitschenwurm, ist durchaus noch nicht so gekannt, wie man schon seiner Häufigkeit nach erwarten sollte. Die ältesten Arbeiten bieten nur zoologisches oder pathologisches Interesse und erst mit *Mehlis*[1]) und *Creplin*[2]) beginnen detaillirtere Angaben über die anatomischen Verhältnisse, die darauf durch *Mayer's*[3]) ausführliche Abhandlung noch vervollständigt wurden. Sie hat auch zuerst die mehr auf Erforschung des Histologischen gerichteten Untersuchungen eingeleitet, welche *Siebold*[4]), *Dujardin*[5]), *Blanchard*[6]), *Wedl*[7]), *Küchenmeister*[8]) und *Davaine*[9]) mehr ergänzten. Doch sind noch viele Lücken in den einzelnen Angaben und manche derselben unrichtig. In Folgendem wurde versucht die anatomischen und microscopischen Verhältnisse des Thieres genauer darzulegen, mit Uebergehen seiner äusseren Formverhältnisse und der Geschichte, welchen beiden in *Dujardin's* und *Diesing's*[10]) Werken hinlänglich Rechnung getragen ist.

1) Isis 1831 S. 86.
2) *Wiegmann's* Archiv 1842 S. 343. Bericht von *Siebold*.
3) Beiträge zur Anatomie der Entozoen v. *Mayer*. Bonn 1841.
4) Archiv f. Naturgeschichte von *Wiegmann* 1842 S. 342.
5) Histoire naturelle des Helminthes 1845 S. 32.
6) Annal. des Sc. nat. 3 Sér. Tom. XI. 1849 p. 106.
7) Grundzüge der pathol. Histologie 1854 S. 787.
8) Die in und an dem Menschen lebenden Parasiten 1855 S. 235.
9) Recherches sur le developp. et la propagation de Trichoc. de l'homme et de l'ascaris lombricoid. Compt. rend. Tom XLXI. 1858. No. 25. Juin. p. 1217—1219.
10) Systema Helminthum.

Bulk Arbeit (Annals of the natural history Vol. VII. 1841 p. 212, und von einem Anonymus über Trichocephalus affinis (The London and Edinburgh

© Biodiversity Heritage Library, http://www.biodiversitylibrary.org/; www.zobodat.at

Haut.

Die Haut besteht aus einer am Vorderleibe sehr dünnen, mit dem Körperumfange an Dicke bis 0,035 Mm. zunehmenden, farblosen Schicht. Schwache, öfters dichotomisch sich theilende Furchen (Taf. XVII, Fig. 3 c) scheiden die Oberfläche des Vorderkörpers in zierliche Querringel, welche sich um ein Geringes decken und dadurch bei einer Profilansicht gezackte oder gezähnte Begrenzungslinien veranlassen (Taf. XVII, Fig. 4 und 5). Am Hinterleibe sind die Furchen seichter, die Querringel decken sich nicht mehr und treten weniger deutlich hervor. In grösserer Entfernung folgende, um die ganze Oberfläche laufende, flache, ringförmige Einschnürungen trennen an der Hautoberfläche, besonders des Hinterleibes, wieder grössere Bezirke ab (Taf. XVIII, Fig. 18). In der ganzen Ausdehnung des Vorderkörpers, auf dessen unterer Fläche (jene auf welcher die Oeffnungen der Geschlechtsorgane liegen), wird die Querringelung unterbrochen durch ein granulirtes Längsband, welches kurz hinter der Mundöffnung sehr schmal beginnt (Taf. XVII, Fig. 3 *a*), nach abwärts breiter wird, da etwa die Hälfte der Oberflächenbreite des Thieres einnimmt, nahe der Uebergangsstelle des Vorderleibs in den Hinterleib sich verschmälert und im Anfange des letzteren bei der Vaginalöffnung endigt. Die Körner, welche dasselbe zusammensetzen, sind kleine rundliche, farblose, stark glänzende Körperchen, die etwas spärlicher am Mundende stehen, nach abwärts an Zahl und auch etwas an Grösse zunehmen, gegen das Ende des haarförmigen Leibesabschnittes an Zahl wie an Grösse wieder etwas verlieren. Als vereinzelte, glänzende Punkte fand ich sie bei Weibchen noch hinter der Vaginalöffnung.

Zu jeder Seite des granulirten Längsbandes tritt kurz nach seinem Anfange eine Reihe flacher, abgerundeter, farbloser Erhabenheiten auf (Taf. XVII, Fig, 3 *b*), welche bald näher, bald entfernter stehend, und ohne jede symmetrische Anordnung mit denen der gegenüberstehenden Reihe einen kurzen Abschnitt des granulirten Längsbandes einfassen und dann plötzlich enden.

Die Haut, welche unmittelbar am vorderen Leibesende als einfach homogene Lage erscheint, nimmt sehr bald eine deutliche Structur an. Diese zu studiren eignet sich am besten die Verbindungsstelle des Vorder- und Hinterleibes.

Ihre äusserste Begrenzung bildet eine sehr schmale, farblose, stärker lichtbrechende Epidermis (Taf. XVII, Fig. 5 *a*); unter ihr liegt eine ebenso

monthly Journal of med Sc. No. 7. July 1842 p. 599) und *Frorieps* Notizen Bd. 24 p. 256 sind ohne besondere Bedeutung.

Schmalz (XXIX Tabulae anatomiam entozoorum illustrantes) war mir nicht zugänglich, soll nach *Siebold* übrigens nur Copieen enthalten. Auch *Otto* (Nervensystem der Eingeweidewürmer im Magazin der Gesellschaft naturforschender Freunde in Berlin 1814) konnte ich nicht benutzen.

© Biodiversity Heritage Library, http://www.biodiversitylibrary.org/; www.zobodat.at

breite, weniger glänzende, structurlose Lage, die äusserste Lage des Coriums. Beide erscheinen meist nur als ein einziger heller Saum und werden nur bei genauerer Betrachtung als 2 verschiedene Theile erkannt. Die dritte Lage ist breiter und matter, in ihren tieferen Partieen zeigt sie mitunter eine zarte parallele Streifung und gegen die Oberfläche ein mehr feinkörniges Aussehen. Bei günstiger Einstellung erscheint in ihr unmittelbar unter der ersten Coriumschicht eine eigenthümliche Zeichnung kleiner Bogen, die immer zwischen zwei den Furchen der Epidermis entsprechenden Vorsprüngen, welche die äusserste Coriumschicht nach Innen bildet, sich ausspannen, und mit ihren Convexitäten in die tieferen Schichten hineinragen (Taf. XVII, Fig. 5 *c*). Ich halte diese für den Ausdruck einer ähnlichen Faserung, wie sie *Czermak*[1]) von der Haut des Spulwurms beschrieben und abgebildet hat.

Ein schmaler homogener Streifen (Taf. XVII, Fig. 5 *d*) trennt die zweite Coriumlage von der letzten, der Schicht der gekreuzten Fasern (Taf. XVII, Fig. 5 *f*). Diese sind bei einem in Wasser oder Eiweiss aufbewahrten Objecte nur selten gut zu erkennen und treten erst nach Anwendung verschiedener Reagentien deutlicher hervor. Ich verschiebe daher ihre Beschreibung auf die Schilderung des chemischen Verhaltens der Haut.

Wasser verändert dieselbe nur, wenn es längere Zeit, mehrere Wochen auf dieselbe wirkt. Die ganze Haut wird dann sehr weich und zerfällt in kleine Bröckel. Nach Na O Einwirkung markiren sich erst die beiden äusseren Schichten deutlicher, die Epidermis hebt sich dann von ihrer Grundlage mehr ab (Taf. XVII, Fig. 6), indem sie zwischen den Furchen sich leichter hervorwölbt; endlich löst sie sich von der nächsten Lage vollkommen los, ihre Furchen gleichen sich mehr aus und sie wird zu einem weiten Sack, welcher den ganzen Körper umschliesst. Die übrige Haut ist unterdessen durch NaO schon vollständig gelöst. Erst später gehen die beiden äusseren Lagen, zuerst die innere und dann auch die äussere vollständig zu Grunde. Häufig ist indessen auch nach langdauernder NaO Einwirkung die Epidermis als eine ganz blasse Linie und nur bei scharfer Einstellung zu erkennen. Kochen mit NaO löst in sehr kurzer Zeit die ganze Haut. In dem übrigen Corium wird durch Zusatz einfachen NaO die Faserung erst etwas deutlicher, dann quillt es stärker auf und wird gelöst. Durch dieses Verhalten wird die Angabe *Kuchenmeister's*[2]) widerlegt, die Haut des Peitschenwurms bestehe aus der bekannten chitinosen Substanz.

Längere Einwirkung concentrirter ClH löst die Haut vollständig, früher das Corium als die Epidermis. Kochen mit ClH zerstört Alles in kurzer Zeit.

1) Ueber den Bau und das optische Verhalten der Haut von Ascaris lumbricoides. Sitzungsberichte der Wiener Acad. IX. Bd. S. 755.

2) l. c. S. 214

© Biodiversity Heritage Library, http://www.biodiversitylibrary.org/; www.zobodat.at

Zum Studium der feineren Structur des Coriums fand ich am besten ein mehrstündiges Aufbewahren in stärkerem Holzessig oder in 20prozentiger ClH. In der zweiten, trübe und wie leicht gekörnt aussehenden Schicht erkennt man in den unteren Partieen zarte, leicht gekräuselte, parallel neben einander verlaufende Fasern, die nach oben sich zu verschlingen und so ein dichtes Netzwerk zu bilden scheinen, von dem vielleicht einzelne oberflächliche Fasern einen bestimmten Verlauf nehmen und dadurch die früher erwähnte bogenförmige Zeichnung bedingen (Taf. XVII, Fig. 7 *b*). Der zunächst folgende homogene Streifen bleibt auch jetzt structurlos. In der Schicht der gekreuzten Fasern sind dagegen nun zwei besondere Schichtungen zu unterscheiden. Die äussere (Taf. XVII, Fig. 7 *d*) wird aus zarten, aber noch deutlich doppelt conturirten Fasern zusammengesetzt, von denen die einen den Leib in rechts-, die andern in linksgewundenen Spiralen umziehen, in der Art, dass nicht einzelne Fasern, sondern stets ein grösseres Faserbündel einer bestimmten Richtung folgt. Die zu einem System gehörigen Fasern laufen immer parallel und kreuzen sich mit denen des andern unter einem Winkel, der einem rechten wohl ziemlich nahe kommt. Die innerste Schicht besteht aus etwas feineren, senkrecht zur Längsachse des Körpers gestellten parallel verlaufenden Fasern (Taf. XVII, Fig. 7 *e*). Diese letzteren sind es, welche bei Betrachtung der Innenfläche der Haut dieser je nach der Lagerung eine zarte Querstreifung geben. Unter dieser Faserschicht erscheint endlich noch eine schmale, glänzende Lamelle (Taf. XVII, Fig. 7 *f*), die jedoch keine selbständige Begrenzungsmembran, sondern nur eine dünne Lage der inneren Faserschicht darstellt, die sich von der übrigen Haut dadurch auszeichnet, dass hier eine festere, mehr lichtbrechende Substanz zwischen den Fasern eingelagert ist; die Fasern durchsetzen dieselbe noch, wodurch sie nach innen ganz fein gekerbt erscheint.

Die Innenfläche der Haut ist nicht vollkommen eben, sondern oft durch seichte spitze Einschnitte unterbrochen (Taf. XVIII, Fig. 18 u. 19), in welche die darunterliegenden Theile genau hineinpassen.

Die Theile, welche das granulirte Längsband zusammensetzen, sind kleine rundliche oder polygonale glänzende Körper, die bei einer Betrachtung der Flächenansicht allerdings sehr leicht den Eindruck kleiner Erhabenheiten geben. Die bisherigen Forscher, welche diese Gebilde berücksichtigten, haben sie auch als papilläre Erhebungen der Haut beschrieben. So sagt *Dujardin*[1]: tégument en partie strié transversalement, avec une bande longitudinale, large, herissée de papilles ou de granules saillants und gibt Planche 3 Fig. A 1 und A 2 auch 2 Abbildungen dieser vermeintlichen Papillen. Ebenso lautet die Angabe *Blanchard's*[2]. Nach *Wedl*[3]) zeigt die Hautbedeckung kurze Stacheln, die in der

1) l. c. S. 32.
2) l. c. S. 195.
3) l. c. S. 789.

© Biodiversity Heritage Library, http://www.biodiversitylibrary.org/; www.zobodat.at

Richtung ihrer Längsachse betrachtet sich wie runde und erst von der Seite als spitze Körper darstellen. *Küchenmeister*[1]) lässt feine, bald rund (als Wärzchen), bald spitz (als Stacheln) sich darstellende kleine Erhöhungen rings um das Thier auf der Epidermis herumlaufen. Diese Wärzchen und Stacheln sollen sich meistens nur gruppenweise auf dem Wurme erhalten und sehr leicht auf grössere Strecken hin abfallen. Zu dieser letzten Bemerkung gab *Küchenmeister* offenbar die Betrachtung des untersten Abschnittes dieses Längsbandes Veranlassung, wo, wie schon gesagt, diese Körper in sehr geringer Zahl sich finden.

Eine Profilansicht gibt sehr leicht über diese Gebilde Aufschluss. Die Furchungen der Oberhaut fehlen über dem granulirten Längsbande (Taf. XVIII, Fig. 21 *B*), die Begrenzungslinie ist hier eine vollkommen gerade und erscheint nur bei starker Vergrösserung leicht gekerbt, von papillenartigen Erhebungen der Haut aber ist nirgends etwas zu finden. Dagegen wird in ihrer ganzen Dicke die Haut durchsetzt von nahe beisammen stehenden, schmalen, glänzenden, stäbchenartigen Körpern oder Zäpfchen (Taf. XVII, Fig. 1 *b*). In der ganzen Länge- und Breiteausdehnung dieses granulirten Bandes liegt unmittelbar unter der Haut eine mit dieser gleich dicke Schicht einer feinkörnigen, kleine gelbe Pigmentmoleküle einschliessenden Masse (Taf. XVIII, Fig. 21 *b*). Die einzelnen Zäpfchen, die man bei dieser Profilansicht erhält, entsprechen den Körnern der Haut, den sogenannten Papillen, die nichts anderes sind als unvollkommene Profilansichten der ersten. Ein jedes solches Stäbchen oder Zäpfchen besteht aus einem feinen glänzenden Stiel (Taf. XVIII, Fig. 21. Taf. XVII, Fig. 8), mit welchem es auf der braun pigmentirten Grundlage sitzt (Taf. XVIII, Fig. 21), und einer stärker glänzenden leicht kolbigen Endanschwellung, die bis dicht unter die Epidermis reicht. Unmittelbar hinter der Mundöffnung, wo die Haut nur eine ganz dünne Schicht von 0,008 Mm. darstellt, haben diese Zäpfchen eine mehr conische Gestalt (Taf. XVII, Fig. 1 *b*), eine breite Basis gegen die pigmentirte Grundlage und ein fein zugespitztes Ende unter der Epidermis. Noch anders verhalten sich diese Körper bei der Flächenansicht des untern Abschnittes des granulirten Bandes. Ein jeder erscheint als ein kleiner glänzender Punkt oder als kleines Korn, umgeben von einem schmalen, weniger lichtbrechenden Ringe (Taf. XVII, Fig. 4 *a b c*). Beim Senken der Objectivlinse verliert der glänzende Punkt an Helle, er wird dunkler, man erkennt deutlich eine runde Scheibe von der Ausdehnung des vorerwähnten Ringes mit einem dunkleren centralen Kern oder Fleck. Da man leicht einzelne dieser Körper in Profil erhält, wird man sich leicht über die einzelnen Theile orientiren. Von kleinen, glänzenden, unterhalb der Epidermis gelegenen Punkten gehen feine, stark lichtbrechende Fortsätze nach innen, welche in der Tiefe der letzten Faserschicht trichter- oder

[1]) l. c. S. 241

© Biodiversity Heritage Library, http://www.biodiversitylibrary.org/; www.zobodat.at

trompetenförmig anschwellen, und mit dieser Anschwellung an der Innenfläche der Haut enden (Taf. XVII, Fig. 4 *c*). Die einzige Verschiedenheit zwischen diesen Körpern und den höher oben vorkommenden liegt nur in der äusseren Form, sonst bieten sie mit den übrigen die grösste Uebereinstimmung. Bei einer flüchtigen Betrachtung der untersten Zäpfchen wird man leicht verführt, sie für Kanälchen zu halten, selbst geübte Forscher, denen ich dieselben vorführte, liessen sich beim ersten Anblick zu einer solchen Deutung bestimmen. Diese Körper sind jedoch alle solid. Durch Behandlung der Haut mit NaO oder ClH, wodurch diese zerstört wird, sind sie isolirt zu erhalten (Taf. XVII, Fig. 8). Sie widerstehen etwas länger wie die Haut, werden durch die erwähnten Reagentien später aber auch zerstört. Noch erwähne ich eine Eigenthümlichkeit der äusseren Hautoberfläche über den untersten Zäpfchen. Ueber jedem dieser bildet sie nemlich eine mit der Spitze nach Innen gerichtete trichterförmige Vertiefung. Diese ist nicht etwa durch Einwirkung von HO oder irgend ein Reagens entstanden, in der Weise, dass die Hautpartieen zwischen den Zäpfchen sich mehr ausdehnten, als die Zäpfchen und die ihnen benachbarte Haut, es finden sich vielmehr diese Einsenkungen auch bei Objecten, welche durchaus in keiner Weise durch Imbibition oder chemische Stoffe verändert wurden (Taf. XVII, Fig. 7 *i*).

Die Erhabenheiten, welche das granulirte Längsband beiderseits eine kurze Strecke weit einfassen, sind Erhebungen der Haut, von einer dünnen leicht eingekerbten Oberhautschicht überkleidet, die bei seitlicher Betrachtung als flachhöglichte Höcker sich darstellen (Taf. XVII, Fig. 1), im Querschnitt rund oder oval erscheinen, und da sie etwas zarter als die übrige Haut, vollkommen structurlos und durchsichtig sind, nach aussen von einer zarten aber scharfen Linie eingefasst werden, können sie wohl den Eindruck durch Endosmose bedingter Hervorwölbungen der Haut machen, wie *Dujardin* [1]) glaubt. Dies ist unrichtig, wie ich mich an Thieren überzeugte, die aus einem mit dicken Fäcalmassen erfüllten Coecum entnommen, mit trocknem Pinsel gereinigt und in sehr concentrirter Zuckerlösung untersucht wurden. NaO macht keine weitere Structur an ihnen deutlich, zerstört sie aber viel leichter als die übrige Haut. —

Die granulirte, mehr oder minder gelb pigmentirte Lage, welche so zu sagen die Stäbchen der Haut trägt, beginnt mit jenen kurz hinter der Mundöffnung als eine dünne Schicht (Taf. XVII, Fig. 1 *c*), die sich bald fast zur gleichen Dicke der Haut etwa 0,020 Mm. verbreitert, welche sie in der ganzen Ausdehnung des Vorderleibes auch beibehält. Nur nach abwärts, wo die Stäbchen der Haut an Zahl abnehmen, verliert sie zugleich an Dicke (Taf. XVII, Fig. 12 *b*), ihr Pigment wird spärlicher und zuletzt ist sie nur eine farblose, 0,005 Mm. dicke Schicht. Ihre

1) l. c. S. 32.

© Biodiversity Heritage Library, http://www.biodiversitylibrary.org/; www.zobodat.at

Begrenzungslinie gegen die tieferen Organe bildet eine ziemlich scharf begrenzte, fast vollkommen gerade, nur hie und da leicht gebogene Linie.

Den feineren Bau dieser Schicht genauer zu erforschen, macht einige Schwierigkeit. Ohne weitere Präparation erkennt man in ihr nichts, als eine fein granulirte, von hellgelben oder braunen Pigmentkörnchen durchsetzte Masse (Taf. XVIII, Fig. 21). Anwendung mässig concentrirten Holzessigs, der etwa ½—1 Stunde auf die Präparate wirkt, dann die Auswahl solcher Thiere, welche weniger Pigment in der genannten Schicht enthalten, erleichtern die Untersuchung wesentlich. Für das vordere Leibesende genügt es schon, das ganze so behandelte Thier zu betrachten. Durch den Holzessig sondert sich die vordem ganz trübe Masse in der Richtung ihres Dickendurchmessers in kleine cylindrische oder keulenförmige Stücke (Taf. XVII, Fig. 1 c), von gleicher Höhe wie der Dickendurchmesser der ganzen Schicht, die, wenn sie auch keine deutliche membranöse Hülle zeigen, doch alle recht genau begrenzt sind. Sie bestehen aus einem leicht granulirten mit einzelnen kleinen Pigmentkörnchen untermengten Inhalt. Ihre meist breitere Basis ruht unmittelbar auf den Muskeln, ihr freies Ende stösst unmittelbar an die Innenfläche der Haut. Ein jeder solcher Körper ist nun immer mit einem Zäpfchen der Haut in Verbindung (Taf. XVII, Fig. 1), es scheint gleichsam, als ob diese cylindrischen Stücke der körnigen Grundlage der Haut nach Aussen in einen feineren Fortsatz sich verschmächtigten, der sich besonders verdichte, ein mehr homogenes und glänzendes Aussehen gewinne, und die ganze Dicke des Coriums durchsetze.

Um den übrigen Abschnitt dieser granulirten Schicht zu studiren, ist es nothwendig, bei einem nach vorhin erwähnter Methode behandelten Thiere durch Streichen über den Leib mit Hülfe feiner Nadeln die granulirte Schicht zu isoliren. Man erhält hierdurch dieselbe leicht in grösseren Fetzen frei. Bei einer Flächenansicht erkennt man diese zusammengesetzt aus kleinen, durch zarte Contouren begrenzten polygonalen Feldern, von feinkörnigem, leicht hellbraun pigmentirtem Inhalt, in welchem ein kleines glänzendes Körperchen häufig noch besonders hervortritt; es ist dies nur an Objecten gut zu beobachten, die durch eine reichlichere Pigmentirung noch nicht zu trüb geworden sind (Taf. XVII, Fig. 10). Diese polygonalen Felder halte ich für Zellen, das glänzende Körperchen in ihnen für den Kern. Es gelang mir freilich nicht, an diesen eine deutliche Membran zur Anschauung zu bringen, es mag daran wohl die Präparationsmethode Schuld tragen, es würde aber, abgesehen von dieser, eine solche bei der Kleinheit dieser Zellen gewiss nur sehr zart und schwer demonstrirbar sein. Dies und die deutliche Begrenzung dieser Felder, glaube ich, rechtfertigt meine Deutung vollkommen.

Zertheilt man unter dem einfachen Microscop ein grösseres Stück dieser braunen Schicht in schmale Lamellen, so erhält man auch eine Profilansicht ihrer einzelnen Theile. Die ganze Schicht scheint nur aus

© Biodiversity Heritage Library, http://www.biodiversitylibrary.org/; www.zobodat.at

einer einfachen Lage kleiner zarter cylindrischer Zellen zu bestehen (Taf. XVII. Fig. 9).

Ausser den vorhin bei der Schilderung der Flächenansicht erwähnten Bestandtheilen dieser Zellen gewahrt man noch, dass das Pigment besonders in den tiefsten Theilen angehäuft ist. An dem mittleren Abschnitte des granulirten Längsbandes und seiner Grundlage ist es allerdings nicht möglich, wie am Vorderende des Körpers den direkten Zusammenhang der Zäpfchen der Haut und der darunter liegenden Zellen darzuthun, die Theile liegen zu dicht und sind zu trübe. Denkt man sich übrigens das granulirte Längsband durch feine Linien, welche man zwischen den einzelnen Körnern gezogen, in kleine polygonale Felder geschieden, welche immer ein solches Korn zu ihrem Mittelpunkte haben, und vergleicht dieses Bild mit der Flächenansicht der Zellenlage unterhalb der Haut, so wird man an diesem so erhaltenen Bilde eine grosse Uebereinstimmung mit der Flächenansicht der Zellschicht unter der Haut nicht verkennen können.

Misslicher ist es, einen innigeren Zusammenhang zwischen Stäbchen und den Zellen unter ihnen im hintern Endstücke des haarförmigen Vorderkörpers nachzuweisen. Hier bestehen einige Differenzen. Die Säulchen der Haut sind viel hoher als weiter oben (Taf. XVII, Fig. 7 *g* und Fig. 12), mit breiter Basis ruhen sie auf der feinkörnigen Schicht, die, je näher gegen die Uebergangsstelle des Vorder- in den Hinterleib, desto schmäler wird und an Pigment verliert (Taf. XVII, Fig. 12 *a b*), so dass sie nur eine etwa 0,005 Mm. breite farblose Schicht darstellt. Es gelang mir nicht, in dieser Zellen nachzuweisen, obgleich ich öfters die Sache untersuchte. Vielleicht sind diese Theile so zart, dass sie bei der Präparation mit der Nadel leicht zu Grunde gehen, vielleicht haben die Zellen hier nur eine kürzere Dauer und schwinden später. Ist auch hier eine Lücke in den Beobachtungen, so ist doch für den vordersten Abschnitt des Leibes die innige Verbindung der Zäpfchen der Haut mit den darunterliegenden Zellen deutlich nachzuweisen, dass man wohl annehmen kann, es beständen auch für die übrigen Theile dieselben Verhältnisse.

Seit *Mayer* scheint diese Zellschicht unter der Haut ganz in Vergessenheit gekommen zu sein. *Mayer*[1]) sagt: auf einer Hälfte des vorderen Theiles des Wurmes und seiner ganzen Länge nach erkennt man eine feinkörnige Drüse, welche man als grosse Speicheldrüse ansehen muss. Siehe Taf. XVII, Fig. 9 *b*. Diese Bedeutung hat die besprochene Zellschicht wohl nicht. Sie ist vom Nahrungsrohr immer durch die Muskeln getrennt und ohne jegliche Communication mit ihm, während sie mit der Haut dagegen und besonders mit den Stäbchen derselben in sehr inniger Verbindung ist. Sie findet sich nur da, wo die Stäbchen sind, jedes von diesen ist mit einer Zelle in Zusammenhang. — Welche Bedeu-

1) l. c. S. 7.

© Biodiversity Heritage Library, http://www.biodiversitylibrary.org/; www.zobodat.at

tung haben aber diese zwei Gebilde? Ich finde da nur eine: dass diese Zellen unter der Haut ein besonderes Ausscheidungsprodukt liefern, die Stäbchen der Haut, dass diese einfache Cuticularbildungen sind, mit denen sie in ihrem chemischen Verhalten auch ganz übereinstimmen. Ich glaube, dass, während auf der ganzen Körperfläche die äussere Hautdecke gebildet wird, besondere Zellen noch eigenthümliche Stoffe abscheiden, die nun gleichsam in die Haut hineinwachsen oder von dieser eingeschlossen werden.

Liegt das Thier auf der Seite, dass man das granulirte Längsband in der halben Breite übersehen kann, die Zäpfchen der Haut somit im Profil sind, erkennt man der braunen Zellschicht gegenüber auf der Rückenseite des Thieres, dicht unter der Haut eine fein granulirte etwa 0,010—0,012 Mm. breite Lage (Taf. XVII, Fig. 6), welche scharf gegen die tieferen Organe abgegrenzt, kurz hinter der Mundöffnung beginnt und am Vorderkörper sich ausbreitet. Ist das Thier so gelagert, dass man das granulirte Längsband in seiner ganzen Breite übersehen kann, beobachtet man jetzt auf jeder Seite des Thieres unter der Haut eine schmale feinstreifige Schicht, die Muskeln (Taf. XVII, Fig 2 *b*). Dies Verhalten zeigt, dass verschiedene Theile der Innenfläche der Haut anliegen, dass die Muskelschicht an zwei Stellen, auf der Bauch- und Rückenseite unterbrochen wird von zwei besonderen Gebilden, auf dem Rücken von der granulirten Schicht, auf dem Bauche von der einfachen Schicht der pigmentirten Zellen.

Gegen das Ende des Vorderleibes verschmächtigt sich die granulirte Schicht auf der Rückseite bis etwa 0,005—0,006 Mm. und erstreckt sich als eine 0,005 Mm. breite Schicht bis zum Schwanzende (Taf. XVIII, Fig. 18 *b*, Fig. 21 *d*). Macht man am Hinterleibe den Versuch, das Thier in verschiedene Lagen zu bringen, so stösst man doch immer unter der Haut auf die granulirte Schicht. Diese bildet somit am Hinterkörper unter der Haut eine zusammenhängende Lage, denn der braune Zellkörper auf der Bauchseite erstreckt sich ja nur bis zum Anfang des Hinterleibes. Diese Verhältnisse der granulirten Schicht zeigen an, dass dieselbe am Vorderkörper noch sehr schmal, nach hinten zu sich seitlich mehr und mehr ausbreitet, ähnlich einer Halbrinne, die durch Vereinigung ihrer Wände sich allmählig zu einem hohlen Cylinder schliesst. Am Beginn des Hinterkörpers hat diese granulirte Schicht den braunen Zellkörper schon erreicht und sich mit ihm vereinigt. Querschnitte aus verschiedenen Gegenden des Leibes gemacht, dienen am besten diese Verhältnisse recht klar zu machen. Ich stelle mir diese her, indem ich ein frisches Thier, nachdem es mit einem Pinsel gereinigt und mit Speichel oder Eiweiss etwas befeuchtet wurde, auf dem Objektträger eintrocknen lasse. Unter einem einfachen Microscop zertheile ich dann mit Hülfe eines guten Messers durch wiegenartige Bewegungen das Thier in mehrere kleine Segmente. Man muss vor Allem hier Sorge tragen, immer mit

© Biodiversity Heritage Library, http://www.biodiversitylibrary.org/; www.zobodat.at

einem scharfen Messer zu präpariren. An diesen Schnitten sieht man einmal unter der Haut (Taf. XVII, Fig. 15 c) die dünne Muskularis. Auf der Rückseite des Thieres wird diese durch die feinkörnige Lage, welche einen zapfenförmigen Vorsprung nach Innen bildet, von der Haut abgehoben (Taf. XVII, Fig. 15 *d*). Von diesem Vorsprung geht jederseits ein schmaler Fortsatz aus, welcher sich auf eine kurze Strecke zwischen Haut und Muskeln einschiebt und dann verschmälert endigt. Auf der Bauchseite findet sich nun in ähnlicher Weise der braune Zellkörper im Querschnitt als eine kleine Erhabenheit unter der Haut (Taf. XVII, Fig. 15 *h*). Die Muskeln überziehen diese beiden Schichten auf der Bauch- und Rückenseite nach Innen, jedoch als eine viel dünnere Schicht, denn sonst (Taf. XVII, Fig. 15 c). Je weiter gegen den Hinterleib die Schnitte gemacht werden, desto länger werden die seitlichen Fortsätze, die von dem zapfenförmigen Körper ausgehen, desto niedriger wird dieser selbst, jene scheinen die Muskeln gleichsam mehr und mehr zu umwachsen (Taf. XVII, Fig. 16 *d*). In gleicher Weise erkennt man auch am braunen Zellkörper die nach unten zunehmende Breiteausdehnung (Taf. XVII, Fig. 16). Am Hinterleibe endlich beobachtet man auf dem Querschnitt die granulirte Schicht als geschlossene Umhüllung des Muskelcylinders (Taf. XVIII, Fig. 20 *b*).

Versucht man diese Lage an einem ganzen Thiere zu studiren, so sieht man nicht viel mehr als eine feinkörnige Substanz. Auf grössere Strecken hin besonders am Hinterleibe erhält diese auch wohl ein etwas glänzendes Aussehen, bedingt wohl dadurch, dass die Grundsubstanz, in welcher die einzelnen sie zusammensetzenden Körnchen liegen, eine dichtere Beschaffenheit angenommen hat. Wird etwas Holzessig zu dem Objecte gegeben, so erscheint nach einiger Zeit diese feingranulirte Masse in kleine runde und polygonale Stücke gesondert von 0,005—6 Mm. Durchmesser oft mit einem kleinen punktförmigen Kern in ihrem Centrum (Taf. XVII, Fig. 1 *k*). Diese Verhältnisse lassen sich besonders leicht im Anfange des Vorderleibes beobachten. Diese kleinen rundlichen Stücke scheinen mir kleine, zarte Zellen mit kleinen Kernen zu sein, die bald in einfacher bald mehrfacher Lage die erwähnte körnige Schicht zusammensetzen (Taf. XVII, Fig. 11, starke Vergrösserung). Ich halte diese Schicht in vieler Beziehung analog der Zellschicht, welche *Meissner*[1]) von Gordius subbifurcus beschrieben und abgebildet hat[2]). Es besteht da nämlich das von Mermis abweichende Verhalten, dass zwischen Corium und Muskeln eine einfache Lage flacher, kernhaltiger Zellen liegt, die eine zusammenhängende Membran bilden. Aehnlich scheint mir auch die granulöse Haut, welche nach *Möbius*[3]) bei Chordodus pilosus zwischen Muskeln und Haut liegt, obwohl *Möbius* keine näheren Angaben über die feinere Structur

1) Zeitschrift für wissenschaftl. Zoologie, Band 7 S. 74.
2) l. c. Fig. 17 c.
3) Zeitschrift für wissensch. Zoologie, Band 6 S. 430.

© Biodiversity Heritage Library, http://www.biodiversitylibrary.org/; www.zobodat.at

derselben macht. *Meissner* glaubt, dass die betreffende Schicht bei Gordius ebensowohl zur Ernährung der Haut, wie der Muskeln dienen möge und bezeichnet sie als Perimysium. Ihr Bau ist bei Gordius ein etwas abweichender von dem bei Trichocephalus, die Zellen sind dort grösser, schön polygonal und mit deutlichem Kern versehen. Sie unterscheidet sich ferner noch durch die Ausbreitung, indem sie bei Gordius eine zusammenhängende Membran bildet, was für Trichocephalus nur von dem Hinterleibe gilt. Auch hier hat dieselbe vielleicht eine solche Bedeutung, wie bei Gordius. Für die Entstehung der Haut, als Cuticularabsonderung ihrer Zellen, kann sie nach dem, was ich darüber mittheilte, von keiner besondern Bedeutung sein. Die Grundlage der äusseren Haut scheint sich nach Allem, was wir bisher darüber erfahren haben, sehr verschieden zu verhalten. So erwähnt auch *Kölliker*[1]), der bei seinen Untersuchungen über Cuticularbildungen auch die Haut einiger Würmer studirte, dass er bei manchen allerdings eine Zellschicht unter der Haut habe finden können, bei anderen nicht, und schliesst mit dem Ausspruche, dass noch weitere Untersuchungen feststellen müssen, auf welche Weise überhaupt die äussere Haut der Würmer gebildet wird. Welche Verhältnisse hiefür bei Trichocephalus existiren, vermag ich nicht anzugeben; vielleicht führen Untersuchungen jüngerer und besonders verschiedenartiger Thiere noch am besten zu entscheidenden Resultaten.

Muskeln.

Die Muskeln, welche nur Längsfasern sind, bilden als geschlossener Schlauch die innere Ueberkleidung der bisher aufgeführten Organe. Sie beginnen am Mundende unmittelbar von der Haut (Taf. XVII, Fig. 1 *d*) als eine sehr dünne, weiterhin bis zu 0,020 Mm. Dicke wachsende Lage, welche sich bei der Rücken- oder Bauchlage des Thieres sehr leicht als eine durchsichtige, zart gestreifte Schicht zu beiden Seiten des Leibes erkennen lässt (Taf. XVII, Fig. 2 *b*, Taf. XVIII, Fig. 23 *d*). In einiger Entfernung vom Mundende treten die beiden Zellschichten auf, welche die Muskeln nach innen schieben, und von ihnen, wie Querschnitte gut zeigen, in einer sehr dünnen Lage überzogen werden (Taf. XVII, Fig. 4 *k* und c 15 *c*). Am Hinterleibe erscheinen die Muskeln bei jeder beliebigen Lagerung des Thieres dicht unter der granulirten Schicht als eine zart gestreifte Lage.

Die Elemente, welche diese zusammensetzen, sind sehr dünne, platte, mit den breiten Flächen sich berührende, mit ihren Kanten auf den beiden Zellkörpern oder der Innenfläche der Haut befestigte Bänder, die in der Richtung der Längsachse des Thieres bald gerade, bald leicht wellenförmig gebogen, aber immer parallel und dicht an einander gelagert verlaufen

1) Verhandlungen der Würzburger mediz. Gesellschaft Bd. 8 S. 60.

© Biodiversity Heritage Library, http://www.biodiversitylibrary.org/; www.zobodat.at

(Taf. XVIII, Fig. 23 c *d*, Taf. XVII, Fig. 16 u. 15 c). Die Höhe jedes Bandes entspricht immer der ganzen Breite der Muskelschicht. Isolirt ist ein solches ganz durchsichtig und farblos, bis 0,020 Mm. breit und von sehr geringem Dickendurchmesser (Tab. XVII, Fig. 14). Jedes Band wird zusammengesetzt aus sehr zarten Fibrillen, die bei gelungenen Querschnitten jeder einzelnen Muskelfaser ein feingekörntes Aussehen geben. Wasser und Ac verändert die Muskeln nicht. Na O macht sie durchscheinender, den fibrillären Bau undeutlich, zerstört sie jedoch weniger rasch als die Haut. Diese ist schon gelöst, während die ersteren nur durchscheinender geworden, jedoch noch deutliche Conturen besitzen; nur haben sie, wie eine Verschiebung des Deckglases und geringer Druck zeigt, eine grössere Brüchigkeit erhalten. Kochendes NaO löst sie vollkommen. In kalter ClH widerstehen sie gleichfalls länger wie die Haut.

Da die Zunahme des Dickendurchmessers der Muskeln im Hinterleibe nur eine unbedeutende ist, die Entfernung der einzelnen Muskelfasern von einander dieselbe bleibt, so folgt, dass die Zahl der Muskelfasern von vorn nach hinten zunehmen muss. Dies kann geschehen, entweder indem eine einzelne Faser sich theilt oder spaltet, oder indem neue Elemente zwischen den Muskelfasern auftreten. Meine Untersuchungen, die ich zu diesem Zwecke an der Uebergangsstelle des Vorderleibes in den Hinterleib anstellte, haben mir für das Erste keine Anhaltspunkte gegeben, und ich vermuthe daher, dass eine Vermehrung der Muskelfasern durch Einschieben neuer Elemente zwischen die alten zu Stande kommt.

Unter der Muskularis liegt noch eine einfache Zellschicht (Taf. XVII, Fig. 1 *g*, Taf. XVIII, Fig. 23 *a*), die als zusammenhängende Membran den ganzen Muskelschlauch überzieht. Sie besteht aus polygonalen Zellen mit leicht granulirtem, oft mit kleinen gelben Pigmentkörnchen durchsetztem Inhalt und deutlichem Kern. Im Anfange des Vorderkörpers sind diese Zellen kleiner und nicht immer gut zu unterscheiden, häufig erkennt man nur statt ihrer eine feinkörnige Masse zwischen Muskeln und dem tiefer gelegenen Darm. Am Hinterleibe dagegen sind sie grösser, von etwa 0,036 Mm. und darüber im Durchmesser, und mit deutlichem Kern versehen. Schon *Mayer*[1]) erwähnt dieser Zellen, nur machte er sich eine falsche Vorstellung über ihre Bedeutung, indem er glaubte, dass die gelben in denselben eingeschlossenen Pigmentkörner sich später mit Dottersubstanz verbänden und in ihr dasjenige darstellten, was man Keimbläschen nennt.

Den Inhalt der Leibeshöhle bildet ausser den Geschlechts- und Verdauungsorganen eine gelbe colloide Flüssigkeit, die selbst wieder festere colloide Körner enthält. Mit Wasser mischt sich dieses Fluidum leicht, in Chromsäure erstarrt es zu einer festeren glänzenden, glasig brechenden Masse, die man als Abguss der einzelnen Organe oft in grösseren Bröckeln frei erhält.

1) l. c. S. 11.

© Biodiversity Heritage Library, http://www.biodiversitylibrary.org/; www.zobodat.at

Verdauungsorgane.

Der Vorderleib endet stumpfspitz, die Haut verdünnt sich gegen sein Ende zu rasch zu einer ganz dünnen Lamelle, die mir nur aus der Epidermis zu bestehen scheint. Wo die Muskeln und der Verdauungskanal mit der Haut sich verbinden, findet sich häufig eine leicht knopfförmige Hervorstülpung des Vorderendes (Taf. XVII, Fig. 1 *c*). Mitunter fehlt diese, es besteht an ihrer Stelle eine grubige Vertiefung (Taf. XVII, Fig. 2 *m*). Es zeigt dies, dass die Theile um die Mundöffnung in geringem Grade aus- und einstülpbar sind, wie auch *Küchenmeister*[1]) schon erwähnt hat. Bewaffnung und Papillen fehlen.

Die Speiseröhre bildet eine dünne, im Anfange darmähnlich gewundene Röhre, die sich dann bis 0,025 Mm. Durchmesser erweitert (Taf. XVII, Fig. 1 *g*, *f*) und in gerader Richtung nach abwärts läuft, bis sie am Beginne des Hinterleibs in den Darm übergeht. Während ihres ganzen Verlaufs wird sie umschlossen von einem eigenthümlichen lappigen Organ. Dieses stellt sich im Anfange als eine Rinne dar, welche den Oesophagus einschliesst. Bald erhält es jedoch von allen Seiten in nach abwärts sich vergrössernden aber auf kleinere Strecken gleich grossen Distanzen schwache Einschnürungen, die wieder durch tiefere Einschnürungen, welche in ziemlich gleichen Entfernungen auf einander folgen, unterbrochen werden (Taf. XVIII, Fig. 23 *b*, *f*, *c*). Gegen das Ende des Oesophagus werden die seichten wie die tieferen Einschnürungen unregelmässiger (Taf. XVIII, Fig. 19), das gelappte Organ erscheint da häufig als ein unregelmässig ausgebuchteter Schlauch. Die tieferen Einschnürungen beobachten eine gewisse Regelmässigkeit, indem sie nach einer bestimmten Zahl der seichteren, nach 7, 8, 9 (Taf. XVIII, Fig. 23) folgen.

Diese verschiedenen Einschnürungen sind auf der Rückenseite schwach, werden dagegen nach der Seite und gegen die Bauchfläche zu ausgeprägter, und schnüren so 2 Reihen fingerförmiger Lappen ab, deren freies Ende der Bauchfläche des Thieres zugekehrt ist, und eine Furche zur Aufnahme des Oesophagus zwischen sich lassen (Taf. XVIII, Fig. 21, Taf. XVII, Fig. 16 *a*, 15 *g*).

Von der Stelle, wo dieses den Oesophagus einschliessende Organ seine seitlichen Einschnürungen und Ausbuchtungen beginnt, tritt in der Längsachse desselben, genau im Mittelpunkte zwischen 2 tieferen Einschnürungen, ein rundes blasiges Gebilde von 0,035 Mm. Durchmesser auf (Taf. XVIII, Fig. 23 *h*). Ein solches besteht aus einer ziemlich starken, doppelt conturirten Membran, einem wasserklaren Inhalt und einem runden, leicht granulirten Kern von 0,020 Mm. Durchmesser. Letzterer entwickelt oft in seinem Innern ein colloides Korn oder wandelt sich ganz zu einem colloiden Tropfen um, in dem bei Untersuchung in Wasser mehrere Hohl-

[1]) l. c. S. 243.

© Biodiversity Heritage Library, http://www.biodiversitylibrary.org/; www.zobodat.at

räume entstehen (Taf. XVIII, Fig. 13). Diese Gebilde sind besondere Zellen, welche in die Substanz des lappigen Organs eingebettet sind. Sie werden noch umschlossen von einer dünnwandigen Kapsel, welche sie enge umfasst. Letztere halte ich für ein Ausscheidungsprodukt dieser Zellen. Diese Zellen hat bisher allein *Wedl*[1]) gut beobachtet. Er sagt, dass in bestimmten Zwischenräumen in der dunkeln Körnermasse des lappigen Organs kreisrunde Körper mit kernähnlichem Gebilde auftreten; wahrscheinlich seien es warzenförmige Erhöhungen, welche gegen die Lichtung des Darmes gerichtet sind. *Küchenmeister*[2]) gedenkt ihrer mit den Worten: »die Innenwand des Verdauungsapparates scheint mit einem runden, körnigen, sparsamen Epithel ausgekleidet, das *Wedl* jedoch für eine Art warzenähnlicher Erhöhungen, also eine Art Drüschen oder Zotten hält.« Als Epithel kann man diese so isolirt auftretenden Zellen doch nicht bezeichnen. Dagegen ist es immer möglich, dass sie die Bedeutung einzelliger Drüsen haben.

Der lappige Körper besteht aus einer zarten Membran, welche eine trübkörnige Masse einschliesst (Taf. XVIII, Fig. 23), in der öfters noch Anhäufungen kleiner gelber Pigmentkörnchen liegen. Durch Imbibition hebt sich die Membran oft auf grössere Strecken von ihrem Contentum ab. Ob dieses noch eine weitere Structur besitzt, vielleicht aus kleinen Zellen zusammengesetzt wird, konnte ich, obgleich ich dasselbe verschieden mit Holzessig, Chromsäure, Glycerin behandelte, nicht erfahren, das Bild blieb immer noch düster. Es hatte wohl mitunter den Schein, als läge die feinkörnige Masse zu kleinen runden Haufen zusammengruppirt, die vielleicht Zellen bedeuten könnten, etwas Gewisses konnte ich aber nicht darüber ermitteln. Häufig bildete die körnige Masse einen dichten Wandbelag auf der Membran des lappigen Körpers, so dass man besonders bei Betrachtung von der Bauchfläche in den fingerförmigen Fortsätzen ein deutliches Lumen erkennen konnte.

Der Oesophagus liegt nun frei als ein dünnwandiger Hohlcylinder in einer Furche auf der Bauchseite des eben besprochenen Organs (Taf. XVIII, Fig. 22 *c*). Ich habe nie eine besondere Membran des lappigen Körpers nachweisen können, welche den Oesophagus gegen die Leibeshöhle trennte. Die Wand des Oesophagus bildet eine doppelt conturirte elastische Membran, die in ihrem chemischen Verhalten mit der Epidermis des Thieres die grösste Uebereinstimmung zeigt. Diese Membran ist meist längsgefaltet und die Wandungen des Oesophagus zusammengefallen, wodurch er dann mehr einem fasrigen Strange als einer Röhre gleicht. Nach Zusatz von NaO kann man sich leicht von dem wahren Verhalten überzeugen. Mit einem Ruck dehnt sich der fasrige Strang zu einer Röhre aus, um dann sogleich wieder zusammenzufallen.

Die geschilderten Verhältnisse des Oesophagus und des ihn um-

1) l. c. S. 788.
2) l. c. S. 243.

© Biodiversity Heritage Library, http://www.biodiversitylibrary.org/; www.zobodat.at

schliessenden Organs wurden bisher vielfach unrichtig angegeben. *Mayer*[1]) sagt zwar, der Darmkanal bestände in dem haarförmigen Theile des Wurms deutlich aus einem geraden mittleren Kanale und einem seitlich mit ihm verbundenen Organe, welches Zellen oder Säcke bildet und von ihm wie es scheint sich abtrennen lässt. So weit würde diese Beschreibung ganz gut passen, anders jedoch die Zeichnung, die *Mayer*[2]) gibt. Sie versinnlicht ein Präparat, wie man es beim Zerzupfen häufiger erhält, wo man oft die fingerförmigen Lappen des betreffenden Theiles in grösseren Fetzen lostrennt. *Siebold*[3]) fasst das lappige Organ als Oesophagus auf, der mit einer unzähligen Menge von dicht auf einander folgenden Einschnürungen versehen ist, welche demselben nach vorn hin einen sägeförmigen und nach hinten hin einen wellenförmigen Umriss geben; im Innern dieses Organs findet sich nach ihm eine Höhle, welche jedoch von diesen Einschnürungen nicht getroffen wird. In ähnlicher Weise haben auch die übrigen Arbeiten den gelappten Körper als Oesophagus bezeichnet. Ich setze noch die Angaben *Blanchard's*[4]) hieher, die noch abweichender sind. Le canal intestinal debute par une bulbe oesophagéen musculeux, de forme ovoide, se retrecissant en arrière, ou il est suivi d'un oesophage, qui se continue lui même avec l'intestin sans etranglement bien marqué. Ein muskulöser ösophagealer Bulbus existirt nicht.

Wo sich der Oesophagus an dem Beginn der dickeren Leibesportion fortsetzt in den übrigen Darm, endet auch das lappige Organ (Taf. XVIII, Fig. 24). Es erinnert dasselbe sehr an den mit schwammiger Substanz gefüllten Schlauch, welcher nach *Meissner* bei Mermis[5]) und Gordius[6]) den Oesophagus einschliesst. *Meissner* glaubt, dass bei diesen Thieren, wo der Oesophagus eine Halbrinne bildet, um welche direkt die schwammige Substanz dieses Schlauches liegt, dieselbe gleichsam als Filtrum diene, welche Alles, was nicht durch Endosmose in die Magenhöhlen gelangen kann, zurückhalte. Da bei Trichocephalus der Oesophagus eine geschlossene Röhre ist, so lässt sich für diesen eine solche Bedeutung des schwammigen Körpers nicht annehmen. Er kann aber vielleicht bestimmt sein, ein besonderes Secret zu liefern, welches durch die Wand des Oesophagus dringend, dazu dient, die aufgenommenen Stoffe in irgend einer Weise zu verändern, welche die Besorption derselben erleichtert, und ich möchte es daher in die Classe der sogenannten Absonderungsorgane stellen, wenn es mir gleichwohl noch nicht gelungen ist, irgend eine nach Aussen führende Oeffnung nachzuweisen. Wo der Oesophagus zum Darm sich erweitert, verdicken sich zugleich seine Wan-

1) l. c. S. 6.
2) l. c. Tab. 1, Fig. 8.
3) Bericht in *Wiegmanns* Archiv 1842. S. 342.
4) Annales des Sciences natur. III. Sér. S. 194.
5) Zeitschrift für wissensch. Zoologie Bd. 5 S. 236.
6) An demselben Orte Bd. 7 S. 29.

© Biodiversity Heritage Library, http://www.biodiversitylibrary.org/; www.zobodat.at

dungen bis zu 0,009 Mm. und er zieht dann als überall ziemlich gleich weite structurlose Röhre von etwa 0,600 Mm. Durchmesser, nur wenig gebogen, durch den ganzen Hinterleib, und mündet, nachdem er sich zu einem kurzen Rectum verengert hat, bei dem Weibchen durch eine quere Afteröffnung an der Schwanzspitze nach Aussen, bei dem Männchen gemeinschaftlich mit dem Ausführungsgang des Geschlechtsapparates. Immer ist der Darm schon für das freie Auge durch seine gelbe auch wohl bis ins Schwarz gehende Färbung kenntlich. Die verschiedenen Abschnitte, die *Mayer* als Magen, Dünn- und Dickdarm unterscheidet, existiren nicht.

An der Verbindungsstelle des Oesophagus mit dem Darm sitzen zwei gestielte blindsackförmige Anhänge am Verdauungskanal. Sie bestehen aus einer structurlosen Membran und einem gelb bis braun pigmentirten, zähen, trüben Inhalt (Taf. XVIII, Fig. 24 *h*). Ist die Färbung weniger intensiv, erkennt man auch in dem erweiterten Ende jedes dieser Anhänge eine Zelle, ähnlich denen, wie sie in dem lappigen Organ sich finden. *Mayer*[1]) hält diese Anhänge für der Leber analoge Drüsen. Haben sie diese Function, so mögen sie darin noch durch das Darmepithel unterstützt werden, welches seinem Pigmente nach als Leber aufgefasst werden kann. Jeder der erwähnten drüsigen Anhänge scheint durch einen feinen Ausführungsgang in den Darm zu münden.

Die Auskleidungen des Darms sind cylindrische Zellen, mit gelben oder schwarzen Pigmentkörnern und einem deutlichen Kern versehen, der aber durch das Pigment oft verdeckt wird. Diese Zellen bilden in einfacher Schichtung eigenthümliche warzige Erhöhungen[2]), die besonders bei schwacher Vergrösserung der Innenfläche des Darms ein drüsiges Aussehen geben; die Höhe einer solchen warzigen Erhebung entspricht immer der Höhe einer Zelle. So findet man denn bei der Präparation Zellen von verschiedener Grösse bis zu 0,090 Mm. und wohl noch darüber. Auch das Darmepithel des Trichocephalus wird wie das anderer Nematoden mit einem schmalen Cuticularsaum überzogen, der leicht in sehr feine 0,005 Mm. hohe Stäbchen sich zerspaltet. Für unsere Thiere reichte ein kurzes Verweilen in Hühnereiweiss hin, diese Veränderung der Cuticularsäume herbeizuführen. An der Uebergangsstelle in das Rectum bildet die Darmwand eine ringförmige Falte nach Innen und verdünnt sich darauf im Rectum zu einer sehr dünnen Membran. Das Cylinderepithel fehlt im Rectum, statt seiner besteht eine einfache Lage kleiner polygonaler und spindelförmiger, gekernter Zellen.

Von der Stelle, wo das lappige Organ um den Oesophagus seine

1) l. c. S. 12.

2) Aehnliche Unebenheiten erwähnt *Siebold* in seinem Lehrbuch d. vergl. Anatomie S. 131 von Würmern. Bei Ascaris osculata und spiculigera stehen sie in zickzackförmigen Reihen und erinnern an die Falten der Darmschleimhaut gewisser Wirbelthiere. Bei Ascaris aucta haben sie die Gestalt spitzer Zotten.

© Biodiversity Heritage Library, http://www.biodiversitylibrary.org/; www.zobodat.at

Ausbuchtungen beginnt, beobachtet man bei jeder Lage des Thieres, zwischen den Ausbuchtungen des genannten Körpers, seinen Wandungen enge anliegend, dreieckige oder spindelförmige Körper von meist homogenem, oft etwas glänzendem Aussehen (Taf. XVIII, Fig. 21 *k*, Fig. 23 *a*). Sie schicken feine Fäden nach oben und abwärts (Taf. XVIII, Fig. 21), welche sich über die Ausbuchtungen fortsetzen, und dann in Gemeinschaft mit den Fäden der benachbarten Körper in senkrechter oder mehr schräger Richtung zu den Muskeln gehen. Vor ihrer Ankunft an den Muskeln theilen sich diese Fäden in noch feinere Zweige, die alle gegen die Leibeswand herantreten. Diese dreieckigen oder spindelförmigen Körper, welche auf dem lappigen Organe anliegen, senden dann noch quere Anastomosen zu den ihnen gegenüber stehenden und vor oder hinter ihnen gelegenen gleichartigen Gebilden (Taf. XVII, Fig. 18 *g h*). Im Anfange des Vorderkörpers sind die von diesen ausgehenden Fäden, wegen der Innigkeit, mit welcher die Theile an einander liegen, ohne Anwendung von HO oder Ac nicht gut zu sehen. Gegen die dickere Leibesportion dagegen vergrössert sich der Zwischenraum zwischen Körperwand und Darmkanal, und da findet man denn auch sehr zahlreiche und sehr lange Fäden, die leicht gewunden von dem Darmkanale zu der Leibeswand ziehen (Taf. XVIII, Fig. 19). Ob ihre letzten Ausläufer zu der Zellschicht unter den Muskeln, oder zu diesen selbst gehen, konnte ich nicht erfahren. Durch Präparation kann man schon gut die Körper, von denen diese Fäden entspringen, isoliren, es sind dies sternförmige Gebilde (Taf. XVII, Fig. 17) von 0,030 Mm. im Durchmesser, von ähnlicher Gestalt wie sternförmige Bindegewebszellen. Ihr Inhalt ist meist homogen oder nur leicht granulirt, einen deutlichen Kern sah ich nicht, auch nicht nach Anwendung von Ac. Sie scheinen mir nichts anderes zu bedeuten als Bindegewebszellen, deren Ausläufer dazu dienen, ein Stück des Darmkanals, gleichsam wie ein Mesenterium, aufgehängt zu erhalten, und ich bezeichne sie demnach als Mesenterialfilamente. Sie finden sich nur soweit der Oesophagus reicht (Taf. XVIII, Fig 24).

Gefässapparat.

Ein Gefässsystem will *Mayer*[1]) nur bei lebenden Würmern, die unmittelbar aus dem Coecum entnommen waren, beobachtet haben. Es soll dieses aus zwei rothen, wie es scheint mit Blut gefüllten kanälen bestehen, die in der Gegend der beiden blinden Anhänge des Darms ihren Ursprung nehmen und seitlich am After auszumünden scheinen. Ob sie mit den beiden Anhängen des Darms in Verbindung stehen, konnte *Mayer* nicht ermitteln. *Siebold*[2]) bezweifelte, ob dies wirklich Gefässe seien und Blut enthielten. Ich habe oft und bei frischen Thieren nach

1) l. c. S. 11.
2) *Wiegmann's* Archiv 1842. S. 845.

© Biodiversity Heritage Library, http://www.biodiversitylibrary.org/; www.zobodat.at

diesen Gefässen gesucht, aber ohne Erfolg, und ich bin mit *Siebold* der Meinung, dass *Mayer* hier im Irrthume ist. Hätte *Mayer* nicht so bestimmt angegeben, dass diese Kanäle roth gewesen seien, so könnte man glauben, er hätte sich durch die Zellschicht, welche die Muskeln nach Innen überzieht, und die besonders am Hinterleibe mehr pigmentirt ist, die ferner bei einer schwachen Vergrösserung sich leicht als ein feiner gelber oder brauner Faden darstellt (und *Mayer's* Abbildung ist bei schwacher Vergrösserung gemacht) täuschen lassen. Es ist dies aber immerhin möglich. Durch diesen Mangel eines Gefässsystems steht der Peitschenwurm nicht isolirt, indem es *Schneider*[1]) selbst bei sorgfältiger Untersuchung nicht gelang, ein solches bei Cucullanus elegans und Oxyuris verm. nachzuweisen. *Schneider* möchte dennoch nicht annehmen, dass dasselbe, wo es sich entzog, wirklich fehle, es könnten ja in bestimmten Nahrungsverhältnissen die Gefässwände collabiren. Nach dem, was ich bei Trichocephalus sah, muss ich in der That glauben, dass ein Gefässsystem ihm fehlt.

Nerven.

Ueber Nerven des Peitschenwurms fehlen bis jetzt alle Angaben. Nachdem ich in der letzten Zeit von verschiedenen und darunter kleinen Nematoden ein so hoch entwickeltes Nervensystem kennen gelernt hatte, forschte ich besonders einem solchen bei diesem Wurme nach. Doch so sorgfältig und so viele Thiere ich auch sowohl ganz wie zertheilt untersuchte, so viele Behandlungsweisen ich auch anwandte, ich konnte auch keine Spur von demselben finden, und ich glaube daher, dass ein solches unserem Wurme vollkommen abgeht.

1) *Muller's* Archiv 1858 S. 432.

Erklärung der Abbildungen.

Fig. 1. Ende des Vorderleibs. *A* Bauchseite, *B* Rückenseite, *C* Mundende, *a* Haut, *b* Stäbchen in derselben, c die Zellen, welche diese ausscheiden, *d* Muskeln, *e* Zellschicht unter diesen, *i* Zwischenraum zwischen dieser und dem Organe, welches den Oesophagus umgiebt, *f* dieses selbst, *g* Oesophagus mit zusammengefallenen Wänden; *k* Zellschicht zwischen Muskeln und Haut auf der Rückenseite.

Fig. 2 Ansicht von der Rückenseite, die beiden Zellschichten unter der Haut fehlen hier, *a* Haut, *b* Muskeln, *c* Zellschicht unter diesen, *d* Zwischenraum zwischen dieser und dem Verdauungskanal, *m* grubige Vertiefung an der Mundöffnung.

Fig. 3. Ansicht des vorderen Abschnittes des granulirten Längsbandes von oben, *a* die Stäbchen der Haut, *b* die flachen Erhebungen der Haut, welche die Stäbchen beiderseits einfassen, c die Furchen der Oberhaut.

© Biodiversity Heritage Library, http://www.biodiversitylibrary.org/; www.zobodat.at

Fig. 4. Uebergangsstelle des Vorderleibs in den Hinterleib, Flachenansicht. *a* Die äussersten Enden der Stäbchen der Haut, *b* ihre breite Basis als Ring sich darstellend, *c* die Stäbchen in schräger Ansicht.

Fig. 5. Durchschnitt der Haut vom Vorderleibe. *a* Epidermis mit ihren Furchen, *b* erste Coriumschicht, *d* zweite Coriumschicht, c die bogenförmige Zeichnung in der obersten Lage dieser von einem besondern Fasersystem herrührend, *e* homogener Streifen zwischen Corium und der Schicht der sich kreuzenden Fasern, *f*, *g* homogene Lage dieser.

Fig. 6. Haut nach NaO Behandlung, *a* Epidermis sich von der ersten Schicht des Coriums lösend, die übrigen Schichten sind schon zerstört. Vom Vorderleibe.

Fig. 7. Uebergangsstelle des Vorderleibs in den Hinterleib nach Behandlung mit Holzessig. *a* Epidermis und Corium, *b* zweite Schicht des Corium, in der Tiefe die mehr parallel laufenden, nach oben die vielfach gekräuselten und vielleicht auch sich kreuzenden Fasern, c homogene Schicht zwischen Corium und der Schicht der gekreuzten Fasern, *d* die äusserste Lage aus den sich kreuzenden Fasern gebildet, *e* die innere aus senkrecht zur Körperachse gestellten feineren Fasern bestehend, *f* die homogene Lamelle unter der Faserhaut, *h* die granulirte, aus Zellen bestehende Schicht unter der Haut, *i* die trichterförmigen Vertiefungen der äusseren Hautoberfläche, *g* die Stäbchen in der Haut mit ihrer breiten Basis und ihrem leicht knopfförmig angeschwollenen freien Ende.

Fig. 8. Ein Stück in CHl mazerirter Haut. Die Haut ist zerstört, von derselben haben sich noch die Stäbchen erhalten, die auf ihrer pigmentirten Grundlage noch aufsitzen. *a* einige isolirte Stäbchen.

Fig. 9. Die Zellen, welche die Stäbchen produciren, isolirt, nach Behandlung mit mässig concentrirtem Holzessig, aus einem wenig pigmentirten Thiere. Das Pigment sitzt vorzugsweise in der Tiefe.

Fig. 10. Diese Zellen von oben mit kleinen Kernen.

Fig. 11. Die Zellen, welche den granulirten Körper unter der Haut auf der Rückenseite des Thieres zusammensetzen, mit ihren Kernen.

Fig. 12. Ein Stück Haut gegen Ende des Vorderleibes im Durchschnitt, man sieht, wie die Stäbchen in derselben von oben (*A*) nach abwärts (*B*) an Zahl abnehmen, wie die Schicht der sie producirenden Zellen (*a*) gleichfalls nach abwärts sich verdünnt (*b*) und ihr Pigment verliert, *f* Muskeln unter dieser.

Fig. 13. Die grossen in dem trubkörnigen Inhalt des lappigen, den Oesophagus umschliessenden Organs eingebetteten Zellen. *a* ihre starke doppelt conturirte Membran, die öfters kleine Faltungen zeigt, *d* ihr Kern, in *c* mit einem Colloidkorn erfüllt, in *b* zu einem Colloidkorn metamorphosirt, in *e* mit kleinen Hohlräumen.

Fig. 14. Ein Muskelband von der Fläche mit seinen Fibrillen.

Fig. 15 *A* Bauch, *B* Rückengegend, Querschnitt des Vorderleibes nahe der Mundöffnung. *a* Haut mit ihren Erhebungen *b* zu beiden Seiten der Stäbchenschicht *i*, *h* die Zellenlage, welche sie producirt, *c* Muskeln, *d* Zelllage auf der Rückseite einen stumpfen Vorsprung mit 2 seitlichen Ausläufern bildend, die Muskeln über ihr und über den Zellen auf der Bauchseite sehr schmal *e* die Zellen unterhalb der Muskeln, als feinkörnige Lage sich darstellend *f* das Organ, welches den Oesophagus umgibt, *g* der Oesophagus mit zusammengefallenen Wandungen.

Fig. 16 Querschnitt durch den Vorderleib tiefer unten gemacht, die einzelnen Theile erklären sich aus der vorigen Figur. *a* Oesophagus in der Furche des

© Biodiversity Heritage Library, http://www.biodiversitylibrary.org/; www.zobodat.at

lappigen Organs, *b* die Blasen, welche dasselbe einschliesst, *e* die Zelle mit Kern, *f* die sie umgebende Kapsel. *c* Die Zellschicht unter den Muskeln, *d* der granulirte Zellkörper auf der Rückseite, der sich schon weiter ausgebreitet hat.

Fig. 17. Die den Bindegewebszellen analogen Körper zwischen den Ausbuchtungen des lappigen Organs mit ihren Ausläufern, *a* die Fäden, die zu der Leibeswand treten, fein verästelt, Präparat mit Holzessig behandelt.

Fig. 18. Ansicht eines Abschnittes des Vorderleibes. *a* Haut, *b* feingranulirte Schicht unter dieser, *c* Muskeln, *d* Zellschicht unter diesen, *e* lappiges Organ, *f* die Zellen zwischen den Ausbuchtungen desselben mit ihren queren *g* und ihren in Längsrichtung ziehenden Verbindungsfaden, und ihren zur Leibeswand tretenden Ausläufern. Das lappige Organ von der Fläche gesehen.

Fig. 19. Uebergang des Vorderkörpers in den Hinterleib. Die Buchstaben wie oben. Die Aussackungen des lappigen Organs sind unregelmässiger, die Fäden, die von den Zellen zwischen diesen ausgehen, sehr zahlreich. *g* Oesophagus, *h* die Zellen des lappigen Körpers in ihren Kapseln.

Fig. 20. Querschnitt des Hinterleibes, *a* Haut, *b* granulirte Schicht unter dieser, jetzt eine zusammenhängende Schicht unter der Haut bildend, *c* Muskeln, *d* Zellschicht unter diesen, *e* Darm mit den Erhebungen seines Epithels.

Fig. 21. Ansicht der einzelnen Organe des Vorderleibes. *A* Rücken, *B* Bauchseite, *a* Haut, auf der Bauchseite die Stäbchen enthaltend, *b* die Zellenschicht welche sie producirt, *c* die Muskeln unter dieser sehr dünn, *d* die granulirte Zellschicht auf der Rückseite, jetzt sehr verschmälert, *e* die Muskeln unter ihr, *f* die Zellen unter Muskeln, *g* das lappige Organ um den Oesophagus *h*, *i* seine Zellen, *k* die Zellen zwischen den Ausbuchtungen desselben mit ihren Ausläufern. Genaue Copie.

Fig. 22. Das lappige Organ isolirt, *a* die seichteren, *b* die tieferen Einschnürungen, *c* die Rohre des Oesophagus hervorstehend, *A* Bauchseite.

Fig. 23. Ein Stück des Vorderleibes von der Rückseite. *A* vorn, *B* hinten. *a* die Zellen zwischen den Einbuchtungen des lappigen Körpers. *b* man sieht, dass auf der Rückseite nur leichte Einschnürungen sind, dass die fingerförmigen Fortsätze hier fehlen, *fff* die in bestimmten Entfernungen folgenden tieferen Einschnürungen mit den Zellen *h* in ihrer Mitte, *e* Oesophagus, *d* Muskeln von der Fläche, *c* von der Kante.

Fig. 24. Verbindung des Vorderleibs mit dem Hinterleibe. *a* Haut mit den von Stelle zu Stelle folgenden tieferen Einschnürungen, *b* die granulirte Zellschicht unter dieser, *c* Muskeln, *d* Zellen unter diesen. *e* Mündung der Vagina. *f* Oesophagus mit dem lappigen Organ *g*, *h* Anhänge am Darm, *i* eigentlicher Verdauungsapparat, mit den warzenförmigen Erhebungen seines Epithels.

© Biodiversity Heritage Library, http://www.biodiversitylibrary.org/; www.zobodat.at





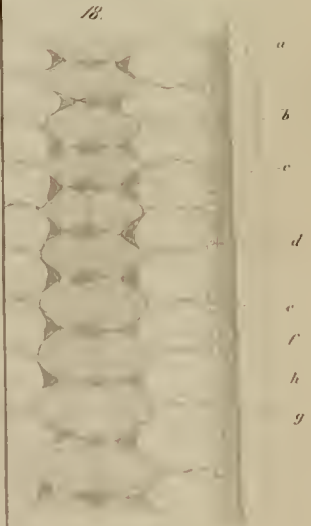

© Biodiversity Heritage Library, http://www.biodiversitylibrary.org/; www.zobodat.at



© Biodiversity Heritage Library, http://www.biodiversitylibrary.org/; www.zobodat.

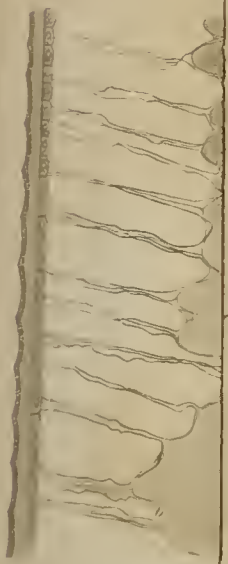

24.

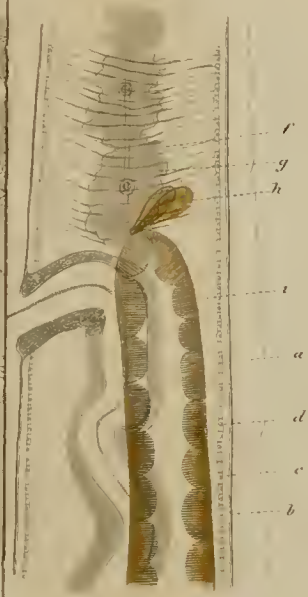

22.

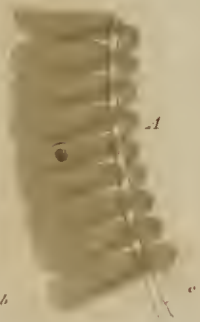

© Biodiversity Heritage Library, http://www.biodiversitylibrary.org/; www.zobodat.at

19



23



24.



20



21.



22.

ZOBODAT - www.zobodat.at

Zoologisch-Botanische Datenbank/Zoological-Botanical Database

Digitale Literatur/Digital Literature

Zeitschrift/Journal: Zeitschrift für wissenschaftliche Zoologie

Jahr/Year: 1859-1860

Band/Volume: 10

Autor(en)/Author(s): Eberth C. Jos.

Artikel/Article: Beiträge zur Anatomie und Physiologie des Trichocephalus dispar. 233-252