© Biodiversity Heritage Library, http://www.biodiversitylibrary.org/; www.zobodat.at

Beiträge zur Kenntniss der glatten Muskeln

von

A. Kölliker.

Erster Artikel.

Ueber den Bau und die Verbreitung der glatten Muskeln.

I.

Bau der glatten Muskeln.

Die Elemente der glatten Muskeln bestehen nicht, wie man bisher allgemein angenommen hat, aus langen, überall gleich breiten, mit vielen Kernen besezten Bändern, sondern aus verhältnissmässig kurzen, isolirten Fasern, von denen jede Einen Kern enthält. Diese muskulösen oder contractilen Faserzellen, wie ich sie nennen will, zeigen sich besonders unter drei Formen, die jedoch nicht scharf von einander geschieden sind, sondern durch viele Zwischenstufen mit einander in Verbindung stehen, nämlich:

1) als kurze, rundliche, spindelförmige oder rechteckige Plättchen, manchen Epitheliumplättchen ähnlich, von 0,01‴ Länge und 0,006‴ Breite (Fig. 11, 2a);
2) als ziemlich lange Plättchen von unregelmässig rechteckiger, spindel- oder keulenförmiger Gestalt, mit zackigen oder gefransten Rändern und Enden; Länge 0,02—0.04‴, Breite 0,003—0,007‴ (Fig. 22, 12, 13, 2b, 1a, 6);
3) als spindelförmige, schmale, drehrunde oder platte Fasern mit geraden oder wellenförmigen, fein auslaufenden Enden von 0,02—0,1‴, selbst 0.25‴ Länge, 0,002—0.01‴ Breite (Fig. 15, 16, 17, 20, 21, 23).

Die erste und zweite Form kommt einzig und allein in den Wandungen der Gefässe vor und könnte, namentlich die erste, mit Epitheliumzellen verwechselt werden.[1]) Für ihre muskulöse Natur bürgen aber erstens die vielen Uebergänge, die zwischen ihnen und

[1]) Zur Vergleichung sind in Fig. 3, 5_2, 7 Epitheliumzellen aus der Aorta der Kuh, einem Lymphgefäss des Menschen, der Schenkelvene des Pferdes dargestellt.

© Biodiversity Heritage Library, http://www.biodiversitylibrary.org/; www.zobodat.at

den ganz charakteristischen Muskelfasern der Gefässe sich finden; zweitens ihre Lage mitten in der tunica media zwischen Bindegewebe und elastischen Häuten, die offenbar gegen ihre Deutung als Epithelium spricht; drittens endlich die leicht nachweisbare Contractilität vieler mit solchen Fasern versehenen Gefässe, in denen keine andern contractilen Elemente sich nachweisen lassen. — Die dritte Form kommt theils in Gefässen, theils in den andern mit glatter Muskulatur versehenen Organen vor.

Die übrigen Charaktere der muskulösen Faserzellen sind folgende: Erstens bestehen dieselben aus einer weichen, blassgelblichen, in Wasser und Essigsäure aufquellenden, und namentlich in letzterer erblassenden Substanz. Ein Unterschied zwischen den äussern und innern Theilen derselben lässt sich nicht mit Bestimmtheit nachweisen, doch hat es manchmal, namentlich nach der Einwirkung von Essigsäure den Anschein, als ob jede Faserzelle eine besondere, jedoch zarte Hülle besitze. Ihre Substanz ist, abgesehen von dieser problematischen Hülle, in den meisten Fällen homogen, seltener der Länge nach sehr undeutlich streifig; in derselben finden sich häufig kleine und blasse Körnchen in grösserer Zahl, so dass die Fasern fein granulirt aussehen, manchmal auch grössere dunkle Fettkörnchen, selbst mit gelblicher Färbung in verschiedener Menge und Lagerung. — Zweitens besizt jede Faserzelle ohne irgend eine Ausnahme einen blassen, in vielen Fällen erst nach Essigsäurezusatz sichtbaren oder wenigstens deutlicher hervortretenden, seltener durch die Säure erblassenden Kern, dessen Grösse und Gestalt sehr eigenthümlich und bezeichnend sind. Leztere anbelangend, so ist derselbe fast ohne Ausnahme einem langen cylindrischen Stäbchen mit abgerundeten Enden gleich, seltener länglich rund, äusserst selten, man könnte fast sagen nie, spindelförmig; manchmal, namentlich nach Zusatz von Essigsäure, wie *Reichert* [1]) richtig bemerkt, sind die stabförmigen Kerne geschlängelt und machen selbst eine oder zwei spiralige Windungen, ohne darum Kernfasern ähnlich zu werden, in welche überzugehen diese Kerne nicht die geringste Neigung haben. Eine Verschmälerung der Kerne bei der Einwirkung der Essigsäure kommt, entsprechend der Verkleinerung der runden Kerne vieler Zellen durch dieselbe Säure, allerdings oft, jedoch in sehr geringem Grade vor, nicht selten aber auch eine Zunahme derselben in der Breite zugleich mit dem vorhin erwähnten Erblassen. Die Substanz der Kerne ist homogen, das Kernkörperchen fehlt ohne Ausnahme; ihre Länge beträgt 0,001—0,016‴, im Mittel 0,01‴, ihre Breite 0,0008—0,0013‴. In

[1]) Müll. Archiv 1841 pag. CXIV.

© Biodiversity Heritage Library, http://www.biodiversitylibrary.org/; www.zobodat.at

äusserst seltenen Fällen zeigt eine mit Essigsäure behandelte Faser einen eingeschnürten, doppelten oder selbst mehrfachen Kern.

Die Entwicklung der contractilen Faserzellen ist theils im Darmkanale von Embryonen, theils im schwangern Uterus leicht zu verfolgen. Jede derselben entsteht aus einer einzigen runden, einkernigen Bildungszelle, so dass diese zugleich mit ihrem Kerne sich verlängert und mit Inhalt und Membran in eine homogene, zusammenhängende weiche Faser übergeht, welche in einigen Fällen, wie in der Muskelsubstanz und den Venen des schwangern Uterus (siehe unten), zeitenweise einer ungemeinen Entwicklung und eines Wachsthumes fähig ist und zeitenweise wieder verkümmert, und dadurch bei der Vergrösserung und Verkleinerung der Organe, die sie bildet, sehr wesentlich sich betheiligt. Demzufolge und nach dem schon vorhin Bemerkten kann von einer Aehnlichkeit zwischen den quergestreiften und glatten Muskeln, mögen nun die leztern eine Hülle besitzen oder nicht, durchaus keine Rede sein. Die Primitivbündel jener entsprechen, Scheide und Fibrillen zusammen, einer ganzen Reihe von Zellen, [1]) die Faserzellen dieser einer einzigen Zelle; jene sind zusammengesezte Elementartheile ähnlich den capillären Blut- und Lymphgefässen, den Nerven- und Linsenröhren, den Bindegewebsbündeln; diese einfache, entsprechend den verschiedenen Zellenarten.

Die muskulösen Faserzellen bilden, indem sie in grösserer oder geringerer Zahl seitlich und mit ihren Enden an einander sich legen, die dem blossen Auge sichtbaren Bündel und Häute der glatten Muskeln. Diese kommen theils mit, theils ohne Beimengung anderer Fasergewebe vor und zerfallen demnach:

a) in reine glatte Muskeln, die keine anderweitigen Gewebe in ihrem Innern enthalten (Muskeln der Brustwarze und des Warzenhofes, der Lederhaut, des innern Auges, des Darmkanals, der Schweissdrüsen der Achselhöhle, der Ohrenschmalzdrüsen, Harnblase, zum Theil Prostata, zum Theil Vagina, der kleineren Arterien, Venen und Lymphgefässe);

b) in gemischte glatte Muskeln, die Bindegewebe, Kernfasern oder elastische Fasern in verschiedenen Mengen neben den muskulösen Faserzellen führen. Charakteristische Repräsentanten dieser Form sind die Trabekeln der Milz und der Corpora cavernosa in beiden Geschlechtern. Ausserdem finden

[1]) Meine Beobachtungen und Ansichten über die Bildung dieser, sowie der andern zusammengesezten Elementartheile sollen entgegen denen von *Reichert* und *Hols* (de structura musculorum. Dorpat 1846) und *Bidder* (die Lehre vom Verhältniss der Ganglienkörper zu den Nervenfasern. Dorpat 1847) binnen Kurzem vertheidigt werden.

© Biodiversity Heritage Library, http://www.biodiversitylibrary.org/; www.zobodat.at

sie sich noch an vielen andern Orten (Tunica dartos, Gallengänge, Fasern des Trigonum vesicæ, Ringfaserhaut grösserer Arterien und Venen, Längs- und Querfasern der Prostata, Urethra, Eileiter und des Uterus) und gehen durch unmerkliche Uebergänge (Trachea, Bronchien, Harnleiter, innere Muskelhaut des Hodens, Samenleiter) in die der ersten Form über.

Die Cohärenz der Elemente der glatten Muskeln ist eine sehr verschiedene. Bei der ersten Form lassen sich die Faserzellen fast ohne Ausnahme isoliren, bei der zweiten gelingt dies schon weniger, so dass man oft unter dem Mikroskope nichts als eine streifige, blasse Substanz mit vielen Kernen sieht, die am Rande Fragmente der einzelnen Faserzellen zeigt. An mehreren Orten, namentlich wo den Muskeln viel elastisches Gewebe beigemengt ist, ist es durchaus nicht möglich, ihrer Elemente ansichtig zu werden.

Schliesslich erwähne ich noch, dass *Henle* der Einzige ist, der, obschon er die Elemente der glatten Muskeln für lange, vielkernige Bänder hält, isolirte Faserzellen derselben abbildet und beschreibt (allg. Anat. Tab. Tab. II. Fig. 2 B).

II.

Verbreitung der glatten Muskeln.

A. Sinnesorgane.

1. Haut.

Die glatten Muskelfasern sind nach meinen Untersuchungen in der Haut weit verbreiteter als man bisher angenommen hat. Nicht blos finden sich dieselben in der Tunica dartos, wie *Todd* und *Bowmann* [1]) und *Valentin* [2]) melden, sondern auch im Unterhautzellgewebe des Penis und Perinaeum, im Warzenhofe und in der Brustwarze und, wie es scheint, an allen behaarten Hautstellen in den Haarbälgen und in der eigentlichen Lederhaut.

Im Unterhautzellgewebe des Hodensackes, des Penis, die Vorhaut inbegriffen, und des vorderen Theiles des Mittelfleisches sind die glatten Muskeln fast ohne Ausnahme ungemein entwickelt, so dass man die stärkeren Bündel derselben leicht mit blossem Auge sehen und in ihrer Anordnung verfolgen kann. Die muskulösen Faserzellen, die ohne Zweifel auch hier durch Aneinanderlagerung die Muskelbündel bilden, habe ich nur in seltenen Fällen zu isoliren vermocht, dagegen liessen sich die Bündel als Ganze, da sie meist nur von ganz lockerem Zellgewebe umgeben

[1]) Physiolog. Anat. pag. 161.
[2]) Wagner's Handwörterb. I. pag. 787.

© Biodiversity Heritage Library, http://www.biodiversitylibrary.org/; www.zobodat.at

sind, mit und ohne Essigsäure leicht erkennen. Man sieht an denselben die bekannte Längsstreifung und eine feine Granulirung, jedoch ohne grössere Fettkörnchen, ferner eine grosse Menge sehr langer und schmaler, oft leicht geschlängelter Kerne von 0,011 bis 0,013''' Länge und ausserdem noch eine geringe Beimengung eines mit Kernfasern versehenen Bindegewebes, das sich besonders in Form einer zarten äussern Hülle um die Bündel zeigt. Die Stärke und Zahl dieser mehr glatten Bündel ist am bedeutendsten in der Tunica dartos, wo sie bis zu $^1/_3$ und $^1/_2$''' in der Breite messen, am geringsten im Mittelfleisch und in der Vorhaut. In Bezug auf ihre Anordnung ist zu bemerken, dass sie theils in der Nähe der Gefässe und Nerven, theils mehr isolirt im Bindegewebe verlaufen, netzförmig unter einander zusammenhängen und vorzüglich parallel der Raphe des Scrotum und der Längsachse des Gliedes ziehen, jedoch namentlich an lezterem nicht selten mit starken Bündeln auch quer verlaufen. Ueberall liegen diese Netze in mehreren, stellenweise unter sich zusammenhängenden Lagen über einander, so dass namentlich in der Tunica dartos eine wahre organische Muskelhaut entsteht, die im Kleinen die Verhältnisse der Muskellage der Harnblase z. B. wiederholt. Diese Haut ist nach innen durch eine Lage lockern, muskellosen Bindegewebes von den tiefern Theilen (vaginalis communis, Faserhaut des Penis u. s. w.) getrennt, nach aussen stösst dieselbe an die hier sehr zarte Lederhaut und die in derselben befindlichen Haarbälge und Balgdrüsen.

Auch im Warzenhofe und in der Brustwarze sind die glatten Muskeln, namentlich beim weiblichen Geschlechte, in der Regel bedeutend entwickelt. Sie zeigen sich in Gestalt von Bündeln von derselben Natur wie die der Tunica dartos, jedoch ohne Hülle von Bindegewebe und beigemengten Kernfasern; dieselben sind im Warzenhofe in einer zarten, nach innen bis zur Basis der Warze stärker werdenden Schichte kreisförmig angeordnet und meist durch ihre Breite (bis zu $^1/_3$''') und gelbröthliche durchscheinende Färbung schon dem unbewaffneten Auge sichtbar; in der Warze selbst dagegen verlaufen dieselben theils kreisförmig, theils senkrecht und vereinigen sich zu einem dichten Netzwerk, durch dessen Maschen die Ausführungsgänge der Milchdrüse ziehen. Die Hauptmasse dieser Muskeln liegt in der Lederhaut selbst und bildet einem guten Theile nach die unteren Schichten derselben (das sogenannte Corpus reticulare); ein kleinerer Theil namentlich im Warzenhofe gehört jedoch auch dem Unterhautzellgewebe an.

Endlich sind die glatten Muskeln noch in den Haarbälgen und in den obern Theilen der Lederhaut, und zwar, wie ich zu glauben berechtigt bin, an allen Stellen, wo Haare vorkommen, zu

© Biodiversity Heritage Library, http://www.biodiversitylibrary.org/; www.zobodat.at

finden, wenigstens habe ich dieselben bis jezt nachgewiesen am Vorderarm, Oberarm, der Brust bei beiden Geschlechtern, der Aftergegend, dem Schamberge, der Labia majora, dem Unterleibe, Rücken- und Oberschenkel, wogegen sie an unbehaarten Theilen, wie in der Handfläche und der Fusssohle, gänzlich fehlen. In der Lederhaut zeigen sie sich in Form von platten, 0,1—016''' breiten Bündeln, deren Elemente ganz so beschaffen sind, wie in der Tunica dartos (Fig. 29), und in günstigen Fällen selbst sich isoliren lassen.[1]) So viel ich ausfindig machen kann, liegen dieselben ohne Ausnahme je ein oder zwei Bündel neben dem obern Theile der Haarbälge und der Talgdrüsen, entspringen wahrscheinlich von obern Theilen des Corium und setzen sich, wie ich mit Bestimmtheit angeben kann, indem sie schief von aussen nach innen nach den Haarbälgen zu verlaufen und die Talgdrüsen umfassen, an dieselben dicht hinter den genannten Drüsen an. — In den Haarbälgen liegen die glatten Muskelfasern nach aussen von den Wurzelscheiden und der von mir beschriebenen[2]) glashellen und structurlosen Haut, zwischen derselben und den Längsfasern des Haarbalges, und sind an leeren Haarbälgen von Wollhaaren und stärkeren Haaren mit oder ohne Anwendung der Essigsäure leicht zu sehen und auch theilweise zu isoliren. Dieselben bilden eine einfache Lage von mässiger Breite, zeichnen sich durch ihre langen, schmalen, querliegenden Kerne aus und erstrecken sich vom Grunde des Haarbalges bis in die Gegend der Einmündung der Ausführungsgänge der Talgdrüsen.

2. Auge.

Die von *Valentin*[3]) zuerst gesehenen glatten Muskelfasern des innern Auges bilden, wie *Brücke's*[4]) und *Todd* und *Bowman's*[5]) Untersuchungen lehren, drei besondere Lagen, die man als Spanner der Aderhaut, Verengerer und Erweiterer der Pupille bezeichnen kann.

Der Spannmuskel der Aderhaut, Tensor chorioideae *Brücke* (Ciliarmuskel *Todd* und *Bowman*), ist der bedeutendste der drei innern Augenmuskeln. Ueber seine Lage und seine Anheftung halte

[1]) Um diese Muskeln zu sehen, muss man einen Haarbalg mit den ihm angehörigen Talgdrüsen und dem sie zunächst umgebenden lockeren Bindegewebe herauspräpariren. Bei Zusatz von Essigsäure erkennt man in der Nähe der Talgdrüsen ein oder zwei Bündel glatter Muskeln, und findet dieselben, wenn man sie einmal gesehen hat, auch ohne Essigsäure heraus.

[2]) Mittheilungen der Züricher Naturforschergesellschaft. 1847.

[3]) Repertor. 1837. pag. 247.

[4]) Mull. Archiv 1846 pag. 376 ff. Anatomische Beschreibung des Auges. Berlin 1847 pag. 18.

[5]) Physiol. Anatomy II. pag. 26, 27.

© Biodiversity Heritage Library, http://www.biodiversitylibrary.org/; www.zobodat.at

ich es für überflüssig, mich auszulassen, da ich mit den hierauf bezüglichen Angaben der genannten Autoren ganz übereinstimme; nur das will ich bemerken, 1) dass dieser Muskel durchaus nicht in die Ciliarfortsätze eingeht, wie *Todd* und *Bowman* behaupten, sondern flach auf der äusseren flachen Seite der Proc. ciliaris aufliegt, und 2) dass derselbe, wie *Brücke* richtig angibt, von der innern Wand der Canalis Schlemmii entspringt, und auch mit dem Lig. iridis pectinatum [1]) (der elastic fibres von *Todd* und *Bowman* l. c. pag. 25), das in die glasartige Lamelle der Hornhaut übergeht, zusammenhängt.

Auch der Sphincter und Dilatator pupillae sind von *Brücke* am genauesten beschrieben worden. Der erstere ist in weissen Kaninchenaugen oder in einer blauen menschlichen Iris, deren Uvea entfernt wurde, sehr leicht zu sehen. Derselbe ist beim Menschen ungefähr $^1/_4$''' breit, bildet genau den Pupillarrand der Iris und liegt der hintern Fläche etwas näher. Ausserdem finde ich in der Gegend des Annulus iridis minor noch einen ganz schmalen, der vordern Irisfläche näheren Muskelring von nur $^1/_{40}$''' Breite. Den Erweiterer der Pupille kann ich nicht, wie *Brücke*, bis zum Lig. pectinatum und d h Rande der Glaslamelle der Cornea verfolgen, vielmehr scheint mir derselbe in der Substanz der Iris am Ciliarrande zu beginnen. So viel ich bei der Schwierigkeit der Untersuchung dieses Muskels sehe, besteht derselbe aus vielen schmalen Bündeln, die, weit entfernt eine zusammenhängende Haut zu bilden, jedes für sich zwischen den Gefässen nach innen verlaufen und endlich an den Rand des Sphincter sich inseriren. Anastomosen dieser Bündel, wie sie *Todd* und *Bowman* (l. c.) schildern, finde ich im Menschen- und Kaninchenauge mit *Brücke* nicht, ebensowenig jene eigenthümliche Verflechtung, die *Valentin* früher beim Ochsen, Pferde und Hunde beschrieben hat.

Die E mente aller dieser Muskeln sind unzweifelhaft glatte Muskelfasern. Beim Menschen gelang es mir nur selten, die einzelnen muskulösen Faserzellen, die auch hier vorkommen, zu isoliren (Fig. 22), häufiger aber beim Schafe, wo ich dieselben im M. ciliaris im Mittel 0,02''' lang und 0,003—0,004''' breit fand. Beim Menschen sieht man in allen Muskeln in der Regel nur parallele,

[1]) Beiläufig will ich bemerken, dass dieses Ligament nicht aus elastischen Fasern besteht, wie *Todd* und *Bowman* angeben, sondern aus einer eigenthümlichen Form von Bindegewebe (abgebildet bei *Brücke*, anat. Beschr. des Auges Fig. 5), die ich netzförmiges nenne. Dasselbe kommt auch anderwärts vor, z. B. in der Zahnpulpe, der Allantois u. s. w., und entsteht a sternförmigen, nach allen Richtungen sich vereinigenden Zellen, während das gewöhnliche Bindegewebe aus spindelförmigen Zellen sich entwick .t.

© Biodiversity Heritage Library, http://www.biodiversitylibrary.org/; www.zobodat.at

am Rande von Bruchstückchen mehr oder weniger lang hervorragende Fasern, die mit und ohne Essigsäure die bekannten länglichen Kerne in grosser Menge zeigen. Der Muskel der Chorioidea hat beim Menschen breitere und mehr granulirte Fasern und kürzere Kerne als die der Iris. Die Kerne messen in demselben 0.005 bis 0.009‴, in der Iris bis auf 0.011‴. Dasselbe gilt vom Kaninchen, das im Sphincter pupillæ bis auf 0.013‴ lange Kerne besizt, die zum Theil allerdings auch mehr elliptisch sind. Ueberhaupt ist zu bemerken, dass im Allgemeinen die Kerne aller drei Muskeln die charakterische Stäbchenform nicht sehr exquisit zeigen, sondern oft dem Elliptischen und Rundlichen sich nähern.

3. Ohr.

Todd und *Bowman* [1]) beschreiben in diesem Jahre in der Schnecke einen glatten Muskel, den sie M. cochlearis nennen. Derselbe entspringt nach ihnen von der innern Wand des Schneckengehäuses, da wo sich die Lamina spiralis ansezt und heftet sich an den convexen Rand der Zonula membranacea. Seine Function soll sein, wie sie vermuthen, die Zonula zu spannen, um zu starke Töne von den Schneckennerven abzuhalten. I e Prüfung dieser auffallenden Angaben, denn wer hätte im innern Ohr einen Muskel voraussetzen dürfen, ergab mir Folgendes:

Dass in der Schnecke des Menschen, des Kalbes, der Katze und des Kaninchens an der Stelle, die *Todd* und *Bowman* bezeichnen, eine Fasermasse sich findet, die in der von ihnen beschriebenen Weise von den Knochen entspringt und an die Zonula membranacea sich ansezt, ist sicher; eine andere Frage ist aber die, ob dieselbe aus glatten Muskelfasern besteht. Meinen Untersuchungen zufolge möchte ich dieses bezweifeln und das Ganze eher als ein ligamentöses Gebilde ansehen, das am passendsten Ligamentum spirale genannt werden kann.

Die Elemente, die dieses Gebilde zusammensetzen, stimmen nämlich mit denen der glatten Muskeln nicht überein. Zwar bestehen dieselben aus parallel neben einander liegenden Fasern mit eingestreuten Kernen, wie die genannten Muskeln; allein 1) gleichen die Fasern durchaus mehr feinen, steifen Bindegewebsbündeln mit undeutlicher Fibrillenbildung, lassen sich nicht in einzelne Faserzellen isoliren und laufen oft in feine, selbst gespaltene Fibrillen aus; 2) sind auch die Kerne durchaus verschieden von den zierlichen Kernen glatter Muskeln, nämlich einem grossen Theile nach rund oder länglich rund, und wenn länglich, mehr spindelförmig mit unregelmässigen Rändern. Ausserdem will ich noch bemerken,

[1]) l. c. II. pag. 79. Fig. 137, 140.

© Biodiversity Heritage Library, http://www.biodiversitylibrary.org/; www.zobodat.at

dass diese Fasern unmerklich in die des Periostes des Schneckenkanals übergehen, obschon sie mit denselben nicht übereinstimmen und denen des Ligamentum cochleare von *Todd* und *Bowman* (l. c. pag. 79) äusserst ähnlich sind. Das netzförmige Ansehen desjenigen Theiles dieser Fasermasse, die sich an der Zonula membranacea ansezt, welches die englischen Mikroskopiker vorzüglich auch bestimmt zu haben scheint, das Ganze für einen Muskel zu nehmen, hat meinen Beobachtungen zufolge nicht in derselben, sondern in dem äussersten, beim Kalbe 0,072‴ breiten Rande der Zonula membranacea seinen Sitz, indem dieselbe hier einer gefensterten Haut ähnlich wird und längliche Maschen von 0,01—0,012‴ Länge und 0,004‴ Breite zeigt. — Das Resultat wäre demnach für mich das, dass das fragliche Gebilde kein Muskel, sondern ein Band ist, das zur Befestigung der Zonula membranacea dient; doch will ich gerne zugeben, dass der Entscheid kein leichter ist und zum Theil wenigstens auf subjectiven Gründen beruht, die sich Andere nicht leicht auseinander setzen lassen.

B. Darmkanal.

Indem ich die Anordnung und Verbreitung der glatten Muskelfasern des Darmkanales als bekannt voraussetze, will ich nur über die feineren histiologischen Verhältnisse derselben Einiges bemerken.

Die glatten Muskeln der verschiedenen Abtheilungen des Tractus intestinalis stimmen in ihren histiologischen Charakteren sehr mit einander überein. Die Elemente derselben sind überall lange, schmale und leicht abgeplattete Faserzellen, die sich mehr oder minder leicht isoliren lassen und alle einen bedeutend verlängertén, walzenförmigen Kern besitzen. Am ausgezeichnetsten und schönsten sah ich dieselben bei der Maus, doch habe ich leider unterlassen, mir die Masse derselben zu notiren. Beim Menschen und Kaninchen finde ich sie 0,06—0,1‴ und darüber lang, 0,002—0,005‴ breit, die Kerne 0,06—0,012‴ lang, 0,001—0,0025‴ breit. Sie zeichnen sich durch ein eigenthümliches knotiges Ansehen aus (Fig. 17), ferner dadurch, dass die Enden oft sehr fein auslaufen und nicht selten auf lange Strecken zierlich spiralig gebunden sind. Die Knoten anbelangend, so zeigen sich dieselben entweder als mehr längliche Anschwellungen, die oft durch bedeutend verengte Stellen zusammenhängen oder als schmälere, mehr wie Runzeln sich ausnehmende Querstreifen, die durch ihre oft ziemlich regelmässige Lagerung den Faserzellen ein ganz eigenthümliches Ansehen geben. Woher diese Anschwellungen, die zu 6—12 und mehr an einer Faserzelle vorkommen und auch an ganzen Bündeln leicht zu erkennen sind, eigentlich rühren, habe ich nicht bestimmt ausfindig

© Biodiversity Heritage Library, http://www.biodiversitylibrary.org/; www.zobodat.at

machen können, doch möchte die Annahme nicht so unwahrscheinlich sein, dass dieselben zusammengezogene und daher dickere Stellen der Fasern sind. Noch will ich bemerken, dass die Faserzellen der Gedärme nicht selten eine undeutliche Längsstreifung zeigen und mit und ohne Zusatz von Essigsäure oft den Anschein darbieten, als ob sie aus einer Hülle und einem bald mehr homogenen, bald mehr streifigen Inhalt beständen. — Kernfasern scheinen in den Bündeln dieser Faserzellen durchweg zu mangeln, dagegen sind dieselben von Bindegewebe umhüllt und durch dasselbe unter einander verbunden.

C. Drüsen.

1. Einfache Drüsen.

Viele einfache Drüsen besitzen durchaus keine Spur von muskulösen Faserzellen. Hierher gehören: die Magensaftdrüsen, die Lieberkühn'schen und Dickdarmdrüsen, die Uterindrüsen des schwangern (untersucht wurde ein Uterus aus der zweiten Woche der Schwangerschaft) und nicht schwangern Uterus, die Talgdrüsen der Haut ohne Ausnahme, die Meibom'schen Drüsen, die Schleimdrüschen der Mund- und Rachenhöhle, der Trachea, der Gallengänge, der Nasenhöhle u. s. w. Andere besitzen hie und da glatte Muskelfasern, wie die kleineren Schweissdrüsen, noch andere endlich zeigen dieselben durchaus ohne Ausnahme, nämlich die grossen Schweissdrüsen der Achselhöhle und die Ohrenschmalzdrüsen.

Was erstens die grossen Schweissdrüsen der Achselhöhle anbelangt, so besitzen dieselben einen ziemlich complicirten Bau. Ihre Drüsenkanäle sind nur selten so einfach gebildet, wie die der kleinen Schweissdrüsen der andern Hautstellen, sondern meist, wenigstens in dem Drüsenknäuel, mehrfach gabelig in Aeste getheilt, die wiederum sich theilen und auch in seltenen Fällen durch Anastomosen sich verbinden, oder ganz kurze Blindsäckchen abgeben. Die Weite dieser Aeste ist in der Regel so bedeutend, dass die mannigfachen Windungen derselben, die den Drüsenknäuel bilden, schon mit blossem Auge sich erkennen lassen. In vier Individuen, 3 männlichen, 1 weiblichen, massen dieselben:

0,045—0,09‴
0,06 —0,12‴
0,067—0,091‴
0,11 —0,13‴

Während die Ausführungsgänge bedeutend schmäler waren und in den obersten Theilen der Cutis nur noch 0,03—0,035‴ massen.

© Biodiversity Heritage Library, http://www.biodiversitylibrary.org/; www.zobodat.at

Alle weitern Theile, sowohl des Drüsenknäuels als des Ausführungsganges, bestehen aus drei Lagen. Zu äusserst findet sich eine Lage von Bindegewebe, das manchmal nur eine Längsschichte darstellt, in andern Fällen auch mit einer innern zarten Lage quer verläuft; die letztere enthält in der Regel neben dem Bindegewebe feine, zierliche, quere Kernfasern, die erstere der Länge nach ziehende ähnliche Fasern und spindelförmige Kerne. Dann folgt eine einfache Lage längs verlaufender Muskelfasern, deren Elemente sich ungemein leicht isoliren lassen und als muskulöse Faserzellen kundgeben. Dieselben sind band- oder spindelförmig, meist mit etwas zackigen oder gefransten Enden, messen 0,015—0.04‴ in der Länge, 0,002—0,005 und selbst 0,008‴ in der Breite, ungefähr 0.001‴ in der Dicke und enthalten jede ohne Ausnahme einen rundlich-länglichen oder länglichen, mässig langen Kern, der nicht selten mehr seitlich ansizt und leicht von der Faser sich löst; ausserdem zei, manche Faserzellen auch neben dem Kern einige dunkle runde Fettkörnchen. Zu innerst endlich kömmt unmittelbar den Muskeln aufliegend eine einfache Schichte polygonaler Epitheliumzellen, die in allen Fällen, in denen die Drüsenschläuche nur Flüssigkeit enthalten, äusserst deutlich sind, wo dieselben dagegen einen aus Körnern und undeutlichen (zerfallenden?) Zellen gemischten krümlichen Inhalt besitzen, nur schwer sich erkennen lassen.

Besonders erwähnen will ich noch, dass ich bei zwei fernern Individuen, von denen das eine an Variola vera, das andere (eine alte Frau) an Krebs innerer Organe verstorben war, ob durch Zufall, weiss ich nicht, die Schweissdrüsen der Axilla nicht grösser als die der Fusssohle fand; doch führten die 0,03—0,06‴ weiten Schläuche derselben auch hier eine ganz deutliche mittlere Muskelhaut.

Seit meiner ersten Mittheilung über die Muskelfasern der Achseldrüsen habe ich nun auch noch in andern Schweissdrüsen hie und da Andeutung einer Muskellage gefunden. So namentlich in denen der Handfläche, deren weitere Kanäle durch die Dicke ihrer Wandungen sich auszeichnen und deutlich genug, zwischen dem Epithelium und der äussern Bindegewebshülle, Muskulatur erkennen lassen. Ebenso verhalten sich manche der Schweissdrüsen des Scrotum und einige der Haut des Anus, in welch lezterer Gegend jedoch oft nur das allerlezte Ende des Drüsenschlauches durch die Anwesenheit von Muskelfasern sich auszeichnete. In den Schweissdrüsen der Haut des Unterschenkels, des Penis, der Brust, der Augenlider, des Rückens u. s. w. findet sich dagegen keine Spur einer Muskellage, eben so wenig in den kleinen Schweissdrüsen, die in der Achselhöhle zwischen den grossen versteckt liegen. Noch muss bemerkt werden, dass die Ausführungsgänge der kleinen Schweiss-

© Biodiversity Heritage Library, http://www.biodiversitylibrary.org/; www.zobodat.at

drüsen nie Muskelfasern enthalten, dagegen zeigen diejenigen der grossen Drüsen der Axilla solche sehr deutlich, bis da, wo dieselben in die Höhe der Talgdrüsen gelangen und bedeutend sich verschmälern.

Sehr ähnlich den grossen Schweissdrüsen der Achsel verhielten sich auch in drei Individuen, die ich bis jezt hierauf untersuchte, die Ohrenschmalzdrüsen. Die Schläuche derselben von 0,04 bis 0,06''' Durchmesser besitzen nach aussen von dem bekannten Epithelium eine Lage von Längsmuskelfasern, deren Elemente sehr leicht zu isoliren sind und, eine etwas geringere Länge abgerechnet, sich denen der grossen Schweissdrüsen ganz gleich verhalten. Nach aussen von denselben zeigten sich in einzelnen Drüsen, jedoch lange nicht so deutlich wie bei den Schweissdrüsen, quere feine Kernfasern mit etwas Bindegewebe.

2. Zusammengesezte Drüsen.

a. *Milchdrüse.*

Die Ausführungsgänge dieser Drüse scheinen nur von wenigen Forschern in Bezug auf ihren feinen Bau untersucht worden zu sein. *Pappenheim* [1]) fand unter dem Cylinderepithelium elastische Querfasern, dann einige Längsfasern (elastische?) und viele Bindegewebsfasern, aber keine Muskelfasern. *Arnold* [2]) sieht unter der Schleimhaut eine gelbliche Faserhaut aus innern queren und äussern longitudinalen Fibern, die zum Theil elastischer, zum Theil contractiler Natur sind, aber nicht die Eigenschaften von Muskelfasern haben, und nach aussen von denselben noch eine dünne Bindegewebshaut. Was mich betrifft, so finde ich an den Ausführungsgängen der Brustdrüse ausser dem Cylinderepithelium, mit Zellen von 0,006 bis 0,01''' Länge, nur eine Längsfaserhaut, die aus Bindegewebe und sehr vielen feinen, bei Zusatz von Essigsäure geschlängelten Kernfasern besteht. Einzelne längliche Kerne liegen hie und da zwischen den Kernfasern und könnten vielleicht glatten Muskelfasern angehören; doch ist es mir durchaus nicht gelungen, solcher Fasern ansichtig zu werden, so dass ich, da auch die besagten Kerne durch ihre schmale und mehr spindelförmige Gestalt von der gewöhnlichen Form der Kerne glatter Muskeln ziemlich abweichen, mich gegen das Vorhandensein einer Muskulatur in diesen Kanälen aussprechen muss.

b. *Lungen.*

Die Lage der Quermuskeln an der hintern Wand der Trachea als bekannt voraussetzend, will ich nur von dem reden, was die

[1]) Gewebelehre des Auges 1842. pag. 257.
[2]) Handbuch der Anatomie Bd. II. pag. 331.

© Biodiversity Heritage Library, http://www.biodiversitylibrary.org/; www.zobodat.at

Bronchien und die Lungenbläschen in Bezug auf die Muskulatur zeigen.

Die Bronchien anbelangend, so kann ich mit meinem verehrten Freunde *Henle* nicht übereinstimmen, wenn er (allg. Anat. pag. 577) sagt, dass die feinsten Bronchialästchen, die keine Knorpelplättchen mehr besitzen, in ihrem Baue von den grösseren Bronchien abweichen, und namentlich statt der innern Lage longitudinaler elastischer Fasern dieser eine Schichte von Längsmuskelfasern darbieten, vielmehr finde ich beim Menschen die grössten und feinsten Bronchien in ihrem Bau ganz übereinstimmend gebildet. Dieselben zeigen nämlich nach aussen von dem Flimmerepithelium eine Längsfaserhaut, die aus Bindegewebe und sehr vielen feineren und stärkeren elastischen Fasern besteht. Dann folgt eine, je nach der Stärke des Bronchialastes, ein- oder mehrschichtige Ringfaserhaut von glatten Muskeln mit einzelnen ebenfalls quer verlaufenden Kernfasern, endlich eine dünne Lage von Bindegewebe mit Kernfasern. Muskelfasern, die der Länge nach zogen, konnte ich durchaus keine finden, und doch waren die Bronchialästchen, die ich darauf untersuchte, zum Theil noch feiner als die von *Henle* erforschten, nämlich nur von $^1/_{10}$ und $^1/_{12}'''$ Durchmesser. Noch will ich erwähnen, dass *Moleschott* (De Malpighianis pulmonum vesiculis pag. 37) in Bronchialästchen von 0,06''' Kernfasern (fibras nucleatas) gesehen hat, die er aus theoretischen Gründen, mit denen ich nicht einverstanden bin, für Muskelfasern erklärt.

Die Lungenbläschen anbelangend, so geben die Beobachtungen verschiedener Autoren in Bezug auf die Existenz von Muskelfasern in den Wänden derselben widersprechende Resultate. *Moleschott* einerseits (l. c.) findet an der Oberfläche der Lungenbläschen von Kindern und denjenigen des Kalbes den glatten Muskelfasern ganz ähnliche Fasern, während *Arnold* (l. c. II. pag. 170) solche durchaus leugnet, dagegen im Umfange der Lungenbläschen zahlreiche elastische Fasern von demselben Charakter wie diejenigen der feinern Bronchialzweige wahrnimmt, und *Reichert* (Müll. Arch. 1846. Jahresb. pag. 269) bei Mittheilung der Angaben von *Moleschott* erwähnt, dass er in der der Untersuchung sehr zugänglichen Lunge von Triton auch nicht eine Spur von Muskulatur bemerken konnte. Ich selbst glaubte bei früheren Beobachtungen mich von der Existenz glatter Muskeln in den Lungenbläschen überzeugt zu haben, kann nun aber bei wiederaufgenommenen Untersuchungen der Menschen- und Säugethierlunge durchaus nichts mit Bestimmtheit als solche sich Charakterisirendes sehen. Es zeigen sich zwar in den Wandungen der Bläschen, namentlich mehr nach aussen und da, wo zwei derselben zusammenstossen, hie und da längliche Kerne,

© Biodiversity Heritage Library, http://www.biodiversitylibrary.org/; www.zobodat.at

allein dieselben sind bei weitem nicht so lang und schmal wie die der glatten Muskeln und scheinen mir capillären Blutgefässchen anzugehören. Dagegen finde ich allerdings, wofür ich auch meinen Freund *Ecker* als Gewährsmann anführen kann, in der Lunge des Frosches sehr zahlreiche, stärkere und feinere, evident aus glatten Muskelfasern zusammengesezte Balken, was jedoch meiner Ansicht nach, ebenso wie die vorhin erwähnte Angabe von *Reichert* über die Tritonenlunge, durchaus keinen Haltpunkt für die Auffassung der Verhältnisse bei höhern Thieren abgeben kann. — Ueber die sonstigen Structurverhältnisse der Lungenbläschen erlaube ich mir nur die Bemerkung, dass ich in denselben immer nur Pflasterepithelium ohne Wimpern und in reichlicher Menge feinere und stärkere elastische Fasern finde.

Die Elemente der glatten Muskeln der Trachea und der Bronchien stimmen mit denen des Darmes sehr überein. Die muskulösen Faserzellen lassen sich in den grösseren Kanälen ziemlich leicht isoliren und ergeben sich als spindelförmig von Gestalt ohne Anschwellungen 0,03‴ lang und 0,002—0,004‴ breit. Die Kerne sind 0,008—0,012‴ lang, meist bedeutend schmal und an den Enden immer abgerundet. Zwischen den Muskelfasern finden sich in der Regel einzelne feine geschlängelte Kernfasern:

c. *Leber.*

Die glatten Muskeln der Gallengänge sind von *H. Meyer* [1]) zuerst beschrieben worden. Derselbe fand in dem Gallengange und der Gallenblase des Ochsen gelbröthliche, halbdurchscheinende, in der Gallenblase selbst etwas grünliche Fasern, die unter dem Mikroskop den glatten Muskeln des Darmes ganz ähnlich waren und beim Kochen keinen Leim gaben. Seit *Meyer* scheint sich Niemand specieller mit diesen Muskeln beschäftigt zu haben, wenigstens ist mir nichts darüber zu Gesicht gekommen. Was ich selbst gesehen habe, ist Folgendes.

Beim Ochsen finde ich in der Gallenblase, im Ductus choledochus, cysticus und dem Theile der Lebergänge, der ausserhalb der Leber liegt, eine bedeutende Menge glatter Muskeln. Besonders mächtig ist die Muskelhaut in den genannten Gängen, in denen sie schon dem unbewaffneten Auge als eine dicke gelbe Hülle auffällt; weniger entwickelt in der Gallenblase, in welcher auch die Muskeln weiter nach aussen liegen und durch eine stärkere Bindegewebsschichte von dem Epithelium getrennt sind. Die Richtung der Fasern ist in den drei Gängen eine longitudinale, in der Gallenblase dagegen findet sich zwischen zwei Längsschichten eine quere Lage,

[1]) De musculis in ductibus efferentibus glandularum pag. 30 sq.

© Biodiversity Heritage Library, http://www.biodiversitylibrary.org/; www.zobodat.at

und dazu kommen noch, wie *Meyer* richtig schildert, einzelne schiefe Fasern. Die Elemente aller dieser Muskeln lassen sich ziemlich leicht isolirt darstellen und ergeben sich als gewöhnliche muskulöse Faserzellen mit länglichen Kernen (Fig. 16). Im Gallenblasengange massen dieselben 0,08—0,1''' Länge und 0,002—0,003''' Breite, in der Gallenblase waren sie etwas kürzer und breiter, im Ductus choledochus und hepaticus standen sie in der Mitte. Untermischt mit diesen Faserzellen zeigen sie hie und da Bindegewebsfasern und längs und quer verlaufende Kernfasern.

Beim Menschen weichen die Verhältnisse ziemlich von denen des Ochsen ab. Vor Allem ist zu bemerken, dass die Muskulatur in den Gängen äusserst wenig entwickelt ist. Im Ductus hepaticus, in seinen zwei Aesten und ihren Ausbreitungen in der Leber konnte ich auch nicht die Spur einer Muskulatur auffinden, vielmehr bestanden die auch dem unbewaffneten Auge nur wie Bindegewebe sich zeigenden Wandungen derselben aus nichts als Bindegewebe mit sehr vielen Kernfasern oder feinern elastischen Fasern. Im Ductus choledochus und cysticus fand ich wohl Bündel glatter Muskeln, doch waren dieselben so schwach und so spärlich, dass von einer Muskelhaut dieser Gänge beim Menschen auch nicht im Geringsten die Rede sein kann. Einzig in der Gallenblase zeigte sich mir eine wirkliche Muskelschichte unmittelbar unter der Schleimhaut, jedoch war dieselbe ebenfalls sehr zart. Die Bündel derselben kreuzen sich in verschiedenen Richtungen, laufen jedoch besonders der Länge und Quere nach; ihre Elemente lassen sich ziemlich leicht isoliren (Fig. 18), sind 0,03—0,04''' lang, 0,002—0,005''' breit und zeichnen sich vor andern muskulösen Faserzellen dadurch aus, dass ihre Kerne sehr undeutlich, ja oft gar nicht sichtbar sind.

d. *Bauchspeicheldrüse.*

Im pankreatischen Gange des Menschen, sowie seinen Verästelungen finde ich keine Spur von glatten Muskeln, sondern nichts als Bindegewebe mit spärlichen Kernfasern.

e. *Thränenapparat.*

Die Ausführungsgänge der Thränendrüse des Kalbes bestehen nur aus Bindegewebe mit eingestreuten länglichen Kernen und etwelchen Kernfasern; Muskelfasern fehlen ganz. Eben so wenig enthalten die Thränenkanälchen, der Thränensack und der Thränengang des Menschen glatte Muskeln; erstere zeigen unter dem Pflasterepithelium, das, wie ich finde, sie auskleidet, starke Kernfasernetze, die eine continuirliche Haut bilden; leztere unter dem Flimmerepithelium ähnliche, nur weniger entwickelte Netze.

© Biodiversity Heritage Library, http://www.biodiversitylibrary.org/; www.zobodat.at

f. *Speicheldrüsen.*

1) Der Ductus Stenonianus des Menschen besizt keine glatten Muskeln, sondern führt nichts als Bindegewebe und elastische Netze in seinen Häuten. Auch beim Kalbe besizt derselbe keine Muskeln.

2) Der Ductus Whartonianus des Menschen zeigt unter dem Cylinderepithelium eine Doppellage von elastischen Häuten, die der Quere und Länge nach ziehen. Dann folgt eine mit grosser Mühe nachweisbare und kaum zu isolirende schwache Lage von glatten Längsmuskeln mit kurzen, nicht sehr zierlichen Kernen, endlich Bindegewebe und Kernfasern zu äusserst. Beim Kalbe finde ich in diesem Gange keine Muskeln.

3) Die Ductus Riviniani und Bartholinianus besitzen keine Muskeln.

g. *Harn- und Geschlechtswerkzeuge.*

a) Männliche.

Die Niere selbst zeigt in keinem ihrer Theile, weder in ihrer Faserhaut noch in ihrem Innern eine Spur von glatten Muskeln. Dieselben treten erst im Harnleiter, ferner, wie *Valentin* [1]) mit Recht angibt, im Nierenbecken, endlich, wie ich constant finde, auch in den Nierenkelchen auf. Im Harnleiter des Pferdes bilden die Muskelfasern, nach *Meyer's* Untersuchungen, [2]) drei Lagen, eine innere und äussere Längsfaserschichte und eine mittlere Querfaserhaut; beim Menschen finde ich in den obern Theilen der Harngänge äussere longitudinale und innere quere Fasern ganz deutlich, dagegen vermisste ich eine innere longitudinale Schichte; erst in den der Blase nahe gelegenen Theilen des Ganges tritt eine solche in bedeutender Stärke auf, während auf der andern Seite die queren Fasern äusserst undeutlich werden, so dass sie nur durch das Mikroskop, nicht durch Präparation sich nachweisen lassen, ja selbst ganz zu mangeln scheinen. — Die Muskelfasern des Nierenbeckens und der Nierenkelche, die in äussere longitudinale und innere transversale zerfallen, bilden die unmittelbare Fortsetzung derjenigen der Harnleiter und sind in ersterem fast eben so mächtig wie in den Anfängen der Uretheren, während sie in den Kelchen, je mehr dieselben den Papillen sich nähern, eine um so zartere Haut darstellen, die jedoch selbst in dem die Papillen umfassenden Theile derselben nicht fehlt.

Die Elemente aller der genannten Lagen sind, wie ich mit *Meyer* und vielen Andern entgegen *Arnold* behaupten muss, un-

[1]) Wagner's Handwörterb. I. p. 782.
[2]) l. c. pag. 31—32.

© Biodiversity Heritage Library, http://www.biodiversitylibrary.org/; www.zobodat.at

zweifelhaft diejenigen der glatten Muskeln. Im Harnleiter sind die muskulösen Faserzellen zierlich spindelförmig, hie und da knotig, wie es von denen des Darmes angegeben wurde, 0,05‴ lang, 0,0015—0,002‴ breit, mit ganz charakteristischen Kernen von 0,006 bis 0,009‴ Länge, die durch Essigsäure sehr deutlich hervortreten. Zwischen den Faserzellen findet sich in geringer Menge Bindegewebe mit einigen feinern Kernfasern. Im Nierenbecken (Fig. 20) und den Kelchen sind die muskulösen Faserzellen zum Theil noch leicht isolirbar und ebenfalls zierlich, etwas kürzer und unmerklich breiter als in den Uretheren mit sehr langen, manchmal wellenförmig gebogenen Kernen von 0,011‴.

Die glatten Muskeln der Harnblase sind in Bezug auf ihre Anordnung so bekannt, dass ich eine specielle Beschreibung derselben wohl umgehen und mich damit begnügen kann, einige noch weniger bekannte Punkte zu besprechen. Vor Allem will ich mit *Arnold* [1]) die Aufmerksamkeit auf das Corpus trigonum im Blasenhalse hinlenken. Dasselbe besteht aus einer ziemlich starken, unmittelbar unter der Schleimhaut gelegenen Schichte von weissgelblichen Fasern, die, wie *Arnold* ganz richtig behauptet, mit den die Muskelhaut der Blase durchsetzenden longitudinalen Fasern der Harnleiter zusammenhängt und als deren Ausstrahlung angesehen werden kann. Die Richtung der Fasern in diesem Gebilde, das sich zuspitzend, in die Pars prostatica der Harnröhre übergeht und im Schnepfenkopfe endet, ist vorzugsweise longitudinal; nur an der Basis des Dreiecks zwischen den Oeffnungen beider Harnleiter finden sich auch quere Fasern, die weiter abwärts mit schiefen Bündeln zusammenhängen. Ferner ist vom Ursprunge des Detrusor urinæ zu erwähnen, dass die Fasern desselben nicht mit den eben erwähnten Längsfasern des Schnepfenkopfes zusammenhängen, wie *Guthrie* meint, sondern hinten mit dem obern Rande der Prostata verbunden sind und vorn von dem Lig. pubo-prostaticum, vom obern Rande und von der vordern Fläche der Prostata entspringen. Endlich bemerke ich, dass auch der Urachus, wie schon *Walter* und *Arnold* angeben, glatte Muskelfasern, jedoch in geringerer Menge, enthält, die als longitudinale bis zur Vereinigung derselben mit den Lig. ves. lateralia hinziehen.

Die Elemente der Muskeln der Blase sind überall die bekannten Faserzellen. In den gelbröthlichen Bündeln, die den Detrusor und Sphincter vesicæ, sowie die schiefen Fasern zusammensetzen, sind dieselben äusserst zierlich spindelförmig und oft wellenförmig auslaufend, 0,05—0,07‴ lang, 0,002—0,004‴ breit, mit charakteristischen Kernen von 0,006—0,009‴ Länge. Diese Faserzellen setzen

[1]) Handbuch der Anatomie Bd. II. pag. 200.

© Biodiversity Heritage Library, http://www.biodiversitylibrary.org/; www.zobodat.at

ohne Beimengung anderer Elemente primäre Bündel von verschiedener Stärke zusammen, die jedes eine zarte Hülle von kernfaserhaltendem Bindegewebe besizt und in Verbindung mit einer grössern oder geringern Zahl ähnlicher Bündel die dem blossen Auge sichtbaren secundären Bündel bilden. — Die gelben Fasern des Trigonum bestehen aus sehr vielem Bindegewebe mit zahlreichen stärkern Kernfasern und eiher geringern Zahl von muskulösen Faserzellen, deren Beobachtung ihrer versteckten Lage wegen nicht immer leicht ist. Demnach wären diese gelben Fasern, ähnlich den Balken der Milz, zu fast gleichen Theilen aus contractilen und elastischen Elementen zusammengesezt.

Die Hoden zeigen in ihren Kanälchen nichts von glatten Muskeln. Zwar lässt *Valentin* [1]) die Muskelhaut der Kanälchen des Nebenhoden auch auf die Samenkanälchen übergehen, allein ich kann in der undeutlich faserigen, mit kurzen länglichen Kernen versehenen Schichte, welche die Drüsenschläuche umgibt, nichts als eine Form von Bindegewebe sehen, welche auch in andern Drüsen als umhüllende Haut vorkommt. Dagegen finde ich in den Schichten, welche den Hoden umgeben, evidente glatte Muskeln, nämlich an der innern Seite der Tunica vaginalis communis. Hier nämlich zeigt sich an der hintern Fläche und dem untern Ende des Nebenhodens eine starke gelbröthliche Faserlage von glatten Muskeln, welche am Nebenhoden und dem ihm anliegenden untersten Theile des Funiculus spermaticus fest adhärirt, und auch mit dem diese Theile überziehenden Abschnitte der Vaginalis communis enge, jedoch trennbar verbunden ist. Von hier aus wendet sich diese Haut, von beiden Seiten und von unten her, indem sie an die äussere Fläche des freien Blattes der Vaginalis propria sich anlegt, nach vorn und bildet einen mehr als die zwei untern Drittheile der Propria überziehenden Beutel, der am passendsten als innere Muskelhaut des Hodens, im Gegensatze zur äussern, der Tunica dartos, bezeichnet wird. Diese Haut ist da, wo sie zwischen beiden Vaginales liegt, mit denselben, namentlich mit der Propria fest verbunden und erscheint eigentlich als äusserer Theil des freien Blattes derselben. Doch ist zu bemerken, dass sie mit dem Messer sich wenigstens theilweise als besondere Lage darstellen lässt; hinten und unten, wo sie vom Nebenhoden entspringt, ist sie am dicksten, seitlich schon minder stark und vorn am zartesten; ihre Fasern verlaufen grösstentheils quer von hinten nach vorn, einem kleinern Theile nach, nämlich die vom Schweife des Nebenhodens entspringenden, auch indem sie nach vorn sich umschlagen, der Lange nach. Von hier aus erstrecken sich auch einige ihrer Muskelbündel in den

[1]) l. c. pag. 785.

© Biodiversity Heritage Library, http://www.biodiversitylibrary.org/; www.zobodat.at

Funiculus spermaticus herein, doch habe ich dieselben bis jezt nicht weiter als bis ungefähr 1″ über das obere Hodenende verfolgen können. Die Elemente dieser innern Muskelhaut des Hodens sind starre, nur theilweise isolirbare, mässig breite (0,002—0,004‴) Fasern, die durch ihr ganzes Ansehen und ihre sehr zierlichen und langen Kerne sich ganz bestimmt als glatte Muskeln charakterisiren. Zwischen denselben findet sich spärliches oder selbst gar kein Bindegewebe; um sie herum Bindegewebe mit Kernfasern in Menge.

Was die Samenausführungsgänge betrifft, so enthält erstens der Ductus deferens eine mächtige Lage von glatten Muskeln. Dieselben bilden eine äussere starke Längsfaserschichte, eine mittlere Lage von queren und zum Theil auch schief gerichteten Fasern, endlich eine zarte innere Längsfaserhaut, die unmittelbar unter der Schleimhaut liegt. Die Elemente dieser Häute sind muskulöse Faserzellen, die durch ihr starres Wesen und ihre Blässe sich auszeichnen (Fig. 19). Ich mass dieselben in einigen Fällen, wo ich sie zu isoliren vermochte, 0.1‴ und darüber in der Länge; die Breite ist in der Mitte 0,004—0,006‴, nimmt sehr bald bis zu 0,002‴ ab und beträgt an den oft sehr fein auslaufenden Enden kaum mehr als 0,0004‴. Die Kerne von 0,012‴ Länge und 0,0008‴ Breite sind schwer zu sehen und auch nach Zusatz von Essigsäure kaum deutlicher. Zwischen den muskulösen Faserzellen, die zu keinen deutlichen Bündeln vereint sind, findet sich etwas Bindegewebe mit einigen wenigen sehr blassen Kernfasern.

Der Nebenhoden zeigt in den Wandungen seines Kanales anfänglich vollkommen die nämlichen Verhältnisse wie der Samenleiter, nur dass die Mächtigkeit der Muskellage eine geringere ist. Selbst da, wo derselbe nur noch $^1/_5$—$^1/_6$‴ misst, konnte ich noch deutlich die muskulösen Elemente, und zwar in transversaler und longitudinaler Schichtung erkennen; doch waren die muskulösen Faserzellen nunmehr ziemlich kurz und mit kürzeren Kernen versehen, ungefähr so wie sie in den Wandungen der Schweissdrüsen getroffen werden. — In den feinsten Theilen des Nebenhodenganges glaubte ich wohl auch manchmal Muskelfasern wahrzunehmen, doch konnte ich mich bis jezt von der Existenz derselben nicht mit Bestimmtheit überzeugen.

Den Samenleitern ähnlich gebildet sind auch die Ductus ejaculatorii und die Samenbläschen. Erstere zeigen in dem an den Samengang stossenden Theile denselben muskulösen Bau wie dieser, nur dass ihre Wandungen etwas zarter sind. Nach der Vorsteherdrüse zu verdünnen sich ihre Häute noch mehr, zeigen jedoch immer noch, selbst an ihrem Ende in der Prostata, wo sie am dünnsten sind, nach aussen von der Schleimhaut der Länge nach

© Biodiversity Heritage Library, http://www.biodiversitylibrary.org/; www.zobodat.at

ziehende glatte Muskeln, jedoch untermischt mit einer ziemlichen Menge von Bindegewebe mit Kernfasern. Die Samenbläschen geben in Bezug auf den Bau ihrer Muskelhaut durchaus zu keinen Bemerkungen Anlass, indem dieselbe mit derjenigen des Samenganges vollkommen übereinstimmt; dagegen ist über ihre Hülle und eine beide Samenbläschen verbindende Membran Einiges anzuführen. Erstere ist eine ziemlich feste, mit der Fascia pelvis minoris und dem Lig. pubo-vesicalia lateralia zusammenhängende Faserhaut, die die Samenbläschen umhüllt, namentlich von dem Mastdarme und dem lockern Bindegewebe um denselben scharf abgrenzt und nach unten in die Faserhülle der Prostata übergeht. Die hintere Wand dieser Hülle nun, die sich durch eine gelbliche Färbung und grössere Festigkeit auszeichnet, besizt neben einem kernfaserhaltigen Bindegewebe eine nicht unbeträchtliche Menge von evidenten glatten Muskelfasern, die zum Theil wenigstens von der Muskulatur der vordern Fläche des Mastdarms in sie übergehen; ihre zarteren Seitentheile und die vordere Wand dagegen werden nur von lockerem fetthaltigem Bindegewebe gebildet. Ausserdem werden auch die untern Hälften beider Samenbläschen nach innen von der eben erwähnten Hülle von einem Bande zusammengehalten, das theils an die innern Ränder derselben sich anheftet, theils und vorzüglich auf ihre hintern Flächen übergeht und neben einer geringen Menge von Bindegewebe sehr viele und ausgezeichnet schöne, quer verlaufende glatte Muskelfasern enthält. Dieses muskulöse Band sezt sich nach unten ebenfalls in die Faserhülle der Prostata fort und hängt daselbst auch zu den Seiten mit dem Sphincter der Prostata zusammen, von dem unten die Rede sein wird.

Die Harnröhre endlich und die mit ihr in Verbindung stehenden Theile zeigen in Bezug auf die Verbreitung der glatten Muskeln ein sehr verschiedenartiges Verhalten, wesshalb ihre einzelnen Abschnitte für sich betrachtet werden müssen. Am complicirtesten sind die Verhältnisse in der Vorsteherdrüse und dem in ihr gelegenen Theile der Harnröhre, welche nach meinen Untersuchungen so reich an Muskelfasern sind, dass das Drüsengewebe gegen dieselben ganz in den Hintergrund tritt und kaum $^1/_3$ oder $^1/_4$ der ganzen sogenannten Prostata ausmacht, eine Angabe, die, abgesehen von einer unbestimmten Aeusserung *Valentin's* [1]), zwar von denen aller andern Anatomen abweicht, aber nichtsdestoweniger auf sichere Erfahrungen sich gründet. Was ich gesehen habe, ist Folgendes:

Oeffnet man die Pars prostatica urethræ von vorn durch einen Längsschnitt durch die Prostata, so treten nach Wegnahme der Schleimhaut zuerst die gelben Längsfasern des Schnepfenkopfes ins

[1]) l. c. pag. 788.

© Biodiversity Heritage Library, http://www.biodiversitylibrary.org/; www.zobodat.at

Auge, die, wie schon früher bemerkt wurde, das untere Ende des Trigonum Lieutaudii bilden und nur spärliche Muskelfasern enthalten. Zu beiden Seiten des Caput gallinaginis und bis zur vordern Wand der Harnröhre zeigen sich ferner ähnliche gelbliche Längsfasern, die bei genauer Untersuchung eine besonders nach dem Blasenhalse zu mächtige Schichte darstellen, nach der Pars membranacea hin dagegen allmälig in eine zarte Lage auslaufen. Diese Längsfaserschichte der Pars prostatica hängt nach innen vom Sphincter vesicæ durch eine schwache und undeutliche Faserschichte mit einigen seitlich vom Trigonum befindlichen longitudinalen Bündelchen der Blasenmuskulatur zusammen, ist jedoch in weitaus ihrem grössten Theile ohne Zusammenhang mit den Blasenmuskeln; sie besteht zur Hälfte aus Bindegewebe mit vielen Kernfasern, zur Hälfte aus evidenten glatten Muskelfasern mit charakteristischen Kernen. Auf diese Schichte folgt zweitens nach aussen eine in der Regel mächtige Lage von gelblichen Ringfasern von muskulösem und elastischem Bau, wie die der vorhin erwähnten Platte, die nach oben mit dem Sphincter vesicæ zusammenhängt und hier ebenfalls am dicksten ist, nach unten immer zarter wird und unterhalb des Schnepfenkopfes entweder fehlt, oder nur noch in Andeutungen sich findet. Hat man sich durch diese verschiedenen Muskellagen durchgearbeitet, so stösst man endlich auf das eigentliche Drüsengewebe der Prostata, welches demnach, dem Gesagten zufolge, vorzüglich die äusseren und unteren Theile der Prostata einnimmt, jedoch allerdings auch mit einzelnen Läppchen in die Ringfasern eingreift und mit seinen Ausführungsgängen die longitudinalen und transversalen Fasern durchsezt. Dasselbe besteht aus einer grauröthlichen oder röthlichgelben Masse, die in der Richtung des Querdurchmessers der Prostata sehr leicht in Fasern zerspalten werden kann; genauer bezeichnet, von den Seitentheilen des Schnepfenkopfes oder den Ausmündungen der Prostatagänge radienartig nach allen Seiten der äussern Oberfläche des Organes ausstrahlt. Hier finden sich, wie schon *Valentin* richtig gesehen hat: 1) eine grosse Menge von röthlichen Faserbündeln, die netzförmig sich verflechten, jedoch vorzüglich in der angegebenen Richtung verlaufen, und 2) die Drüsengänge und Drüsenträubchen der Prostata. Von den letztern soll hier nicht weiter die Rede sein, wohl aber von ersteren, die merkwürdiger Weise fast ganz muskulös sind. Die Elemente derselben sind nämlich sehr schöne, in reichlichster Menge vorhandene muskulöse Faserzellen von mässiger Länge und ziemlicher Breite, ähnlich denen der Blase. Die Kerne derselben sind von etwas geringerer Länge als gewöhnlich, die Fasern selbst blass, hie und da knotig und in Verbindung mit einer geringen Menge von kernfaserhaltigem Binde-

© Biodiversity Heritage Library, http://www.biodiversitylibrary.org/; www.zobodat.at

gewebe zu grössern oder kleinern Bündeln vereint. Begreiflicher Weise wird durch eine solche Grundsubstanz eine Muskulatur der Drüsenbläschen und Kanäle gänzlich überflüssig, daher denn auch in der That als directe Umhüllung derselben nur Bindegewebe getroffen wird.

Die weissgelblichen Wandungen der Vesicula prostatica bestehen vorzüglich aus Bindegewebe mit sehr vielen Kernfasern, denen im Halse des Bläschens einzelne wenige, im Grunde dagegen ziemlich viele glatte Muskelfasern beigemengt sind.

Soviel über die innern Theile der Prostata. Nun ist aber noch von der äussern Umhüllung derselben zu reden, die ebenfalls manches Eigenthümliche darbietet. Es besizt die Prostata ausser der früher schon erwähnten Hülle, die als Fortsetzung derjenigen der Samenbläschen besonders ihre hintere Fläche überzieht und mit der Fascia pelvis minoris und dem Lig. pubo-prostatica lateralia zusammenhängt, noch eine besondere starke Faserhaut, welche sie von allen Seiten einschliesst. Beide diese Häute sind meinen Erfahrungen zufolge mehr oder weniger muskulös. Die erstere gleicht in dieser Beziehung fast ganz der Hülle der Samenbläschen, nur dass das Bindegewebe in ihr etwas mehr vorwiegt; die leztere dagegen besteht, wie schon ihre gelbröthliche Farbe dem Kenner zeigt, fast ganz aus glatten Muskeln, die an der vordern und den seitlichen Flächen des Organes quer verlaufen, an der hintern Seite aber nach oben sich umbiegen und eine mehr longitudinale Richtung verfolgen. Die muskulösen Faserzellen dieser Hülle messen 0,05—0,072, selbst 0,1‴ in der Länge, 0,0016—0,004‴ in der Breite und haben ganz charakteristische, lange und schmale Kerne.

In der Pars membranacea urethra ist im Gegensatze zur Prostata die glatte Muskulatur weniger entwickelt. Ich finde unter der Schleimhaut, deren Bindegewebe sich durch den Reichthum an elastischem Gewebe (Kernfasern) auszeichnet, eine Lage von Längsfasern, die mit denen der Pars prostatica zusammenhängen. Dieselben bestehen dem grössern Theile nach aus kernfaserhaltigem Bindegewebe und entfalten in geringer Zahl wellenförmig gebogene, zierliche contractile Faserzellen, die zum Theil sich isoliren lassen, 0,07—0,1‴ lang, 0,002—0,003‴ breit sind, schmale Kerne von 0,012 bis 0,014‴ Länge enthalten und an frischen Präparaten leichter gefunden werden als in mit Essigsäure behandelten, in denen sie durch die vielen Kernfasern des sie umgebenden Bindegewebes verdeckt sind. Auf diese Längsfasern folgen nach aussen Querfasern in mächtiger Schichte, die grösstentheils dem Musc. urethralis angehören. Ein Theil derselben jedoch, nämlich die innern Lagen, zeigt neben Bindegewebe mit Kernfasern, zum Theil untermischt mit den anima-

© Biodiversity Heritage Library, http://www.biodiversitylibrary.org/; www.zobodat.at

len Bündeln der Urethralis, auch ziemlich starke Bündel glatter Muskeln.

Noch weniger entwickelt sind in der Regel die glatten Muskeln in der Pars cavernosa der Harnröhre. In einigen Fällen zeigen sich dieselben ganz in gleicher Weise wie die longitudinalen Fasern in dem häutigen Theile; in andern Fällen lassen sich unter der Schleimhaut zwar wohl Längsfasern erkennen, aber durchaus keine Muskeln in dem Bindegewebe und den Kernfasern derselben auffinden. Immer aber stösst man in einer gewissen Tiefe auf Längsfasern mit grösserer oder geringerer Beimengung von glatten Muskeln, welche Fasern noch nicht als Balken des Corpus cavernosum urethræ angesehen werden können, da sie keine Venenräume zwischen sich besitzen, vielmehr eine continuirliche Haut bilden, welche den eigentlichen cavernösen Körper gegen die Schleimhaut der Harnröhre begrenzt. Man kann, wenn man will, diese Theile als zum Corpus cavernosum gehörig betrachten und der Harnröhre dieser Gegend die Muskelhaut absprechen; doch möchte es naturgemässer sein, das ganze Corpus cavernosum als eine mit eigenthümlichen Gefässen versehene, sehr entwickelte Muskelhaut anzusehen. Es finden sich nämlich auch in den Balken dieses schwammigen Körpers, bis in die Eichel, neben Bindegewebe mit Kernfasern, Gefässen und Nerven eine grosse Menge von glatten Muskeln, welche das ganze Gebilde zu einem eminent contractilen machen.

In den Cowper'schen Drüsen finde ich weder in den Drüsenbläschen noch in den langen Ausführungsgängen eine Spur von Muskulatur; dagegen zeigt sich, ähnlich wie bei der Prostata, theils eine aus glatten Muskeln und Bindegewebe gebildete, freilich sehr zarte Hülle um die Drüschen herum, theils im Innern derselben ein bedeutendes, an glatten Muskeln ziemlich reiches Fasergewebe, so dass auch hier die Hülfsmittel zu einer energischen Compression und Entleerung der Drüse gegeben sind.

Schliesslich sind noch die Zellkörper des Gliedes zu erwähnen, die, wie schon *Hunter* annahm und *J. Müller* und *Valentin*, auf genaue mikroskopische Untersuchung gestüzt, behaupten, in der That in reichlicher Zahl glatte Muskeln führen. Alle Balken ohne Ausnahme, mögen sie nun Gefässe und Nerven führen oder nicht, besitzen einen ganz analogen Bau. Aeusserlich werden dieselben von einer einfachen Lage innig zusammenhängender Epitheliumzellen, dem Epithel der Venenräume, überzogen, dann folgt das eigentliche Fasergewebe, welches aus fast gleichen Theilen Bindegewebe und Kernfasern einerseits, glatten Muskelfasern anderseits zusammengesezt ist. Leztere sind nach Behandlung der Balken mit Essigsäure an ihren ganz charakteristischen Kernen deutlich zu erkennen, lassen

© Biodiversity Heritage Library, http://www.biodiversitylibrary.org/; www.zobodat.at

sich jedoch auch an frischen Präparaten theilweise in ihre Elemente, die muskulösen Faserzellen, zerlegen.

β) Weibliche.

Die innern Theile der Harnwerkzeuge des Weibes, Nierenkelche, Nierenbecken, Harnleiter und Blase, stimmen in ihren histiologischen Charakteren so sehr mit denen des Mannes überein, dass ich nichts Eigenthümliches von denselben anzugeben weiss, mit einziger Ausnahme dessen, dass das Corpus trigonum in der weiblichen Blase eine mehr Vförmige Gestalt besizt, muskulöser ist als beim Manne und dem entsprechend auch nicht so weissgelb aussieht wie bei diesem. In der Harnröhre findet sich neben einer innern Längsfaserhaut auch eine äussere Querlage von glatten Muskeln, welche in Verbindung mit den animalen Bündeln des Musculus urethralis der weiblichen Harnröhre eine bedeutende Zusammenziehungsfähigkeit verleihen müssen. Die innere Längsfaserhaut enthält nur wenige glatte Muskeln, die sich kaum isoliren lassen und sehr oft in dem vielen Bindegewebe, den Kernfasern und den zahlreichen Gefässen dieser Lage sehr schwer herauszufinden sind. Bedeutender sind die glatten Muskeln in der sehr dicken äussern Querfaserhaut, doch sind dieselben auch hier theils mit vielem Bindegewebe, theils nach aussen mit kleinen secundären Bündeln des Musculus urethralis gemischt, welcher leztere dann, ohne irgend welche Beimengung von glatten Muskeln, die äusserste Schichte dieser Haut bildet. Eine besonders stark entwickelte Lage von Querfasern, wie sie in der Pars prostatica der Harnröhre des Mannes sich zeigt, fehlt in der weiblichen Urethra.

Die weiblichen Geschlechtswerkzeuge anbelangend, so findet sich in den innern und äussern Theilen derselben eine bedeutende Entfaltung von glatten Muskelfasern. Die Eileiter vorerst besitzen eine ziemlich feste und dicke mittlere Muskelhaut mit longitudinalen äussern und innern queren Fasern, deren Elemente selbst während der Schwangerschaft, zu welcher Zeit sie etwas deutlicher sind, schwer sich isoliren lassen, jedoch ganz bestimmt aus etwas starren, mit mässig langen Kernen versehenen muskulösen Faserzellen bestehen. Zwischen denselben zeigt sich Bindegewebe in ziemlicher Menge, das durch den Mangel von Kernfasern und eine grosse Zahl eingestreuter rundlicher Kerne sich auszeichnet.

Im Uterus ist bekanntlich die glatte Muskulatur ungemein entwickelt, doch ist dieselbe ausserhalb der Schwangerschaft, und namentlich im jungfräulichen Zustande nicht leicht erkennbar, indem dannzumal die Elemente derselben sich gerade wie die vorhin geschilderten des Eileiters verhalten und mit einer nicht unbeträcht-

© Biodiversity Heritage Library, http://www.biodiversitylibrary.org/; www.zobodat.at

lichen Menge von Bindegewebe mit länglichen und rundlichen Kernen gemischt sind. Im schwangern Uterus dagegen sind, besonders vom fünften Monate an, die muskulösen Elemente schöner und ausgezeichneter als sonst irgendwo zu treffen. So finde ich in einem Uterus aus dem fünften Monate durch und durch grauröthliche Faserbündel, die sich als glatte Muskeln verbunden mit kernfaserlosem Bindegewebe ergeben. Die Elemente der ersteren sind in den äusseren und mittleren Schichten (Fig. 24 *a*) spindelförmig und ungemein lang, nämlich von 0,06—0,12‴, 0.0025—0,006‴, stellenweise selbst 0,01‴ breit, blass, platt, ferner mit einigen Falten, Granulationen, undeutlichen Längstreifen und oft wellenförmigem, selbst etwas gezacktem Rande versehen; die Kerne meist schon ohne Essigsäure, jedoch nicht deutlich sichtbar, lang und schmal. In den innersten Schichten werden die Fasern kürzer (Fig. 24 *b*), von 0,034—0,018‴, und gehen endlich in eine Zellenschichte über, die zugleich mit Bildungszellen des Bindegewebes und verlängerten solchen Zellen (Spindelzellen) (Fig. 25) die innersten Theile der Musculosa bildet und locker mit der Decidua vera oder der aufgelockerten Schleimhaut des Uterus verbunden ist. Die Bildungszellen der muskulösen Faserzellen (Fig. 24 *a*) sind 0,01—0,018‴ gross, blass, meist leicht granulirt, rundlich oder in Andeutung ihrer spätern Veränderungen mit kürzern oder längern Fortsätzen versehen. Ihre Kerne zeigen sich ebenfalls blass, gross, rundlich oder länglich, manchmal mit einem Nucleolus. Uebrigens ist zu bemerken, dass auch in den äussern Lagen der Muskelhaut hie und da jüngere Faserzellen, namentlich aber viele Spindelzellen und kleine rundliche Zellchen, leztere beide wahrscheinlich Bildungselemente für Bindegewebe, vielleicht auch für Gefässe und Nerven vorkamen. — Im Collum desselben Uterus fand sich bedeckt von dem bekannten Schleimpfropfen ein regelmässiges Cylinderepithelium, jedoch ohne Wimpern, nach aussen von der Schleimhaut in der Faserlage viel Bindegewebe und auch Muskelfasern, jedoch die leztern so versteckt, dass sie sehr schwer zu sehen waren und auch nicht sich isoliren liessen, was an denen des Körpers des Uterus ungemein leicht gelang.

Im weitern Verlaufe der Gravidität scheinen nun die muskulösen Faserzellen nicht mehr neu sich zu bilden, sondern einfach je länger je mehr an Grösse zuzunehmen. Wenigstens finde ich in einem Uterus aus der zweiten Hälfte des sechsten Monats keine Spur mehr von Neubildung derselben, vielmehr überall, auch in den innersten Schichten der Muskelhaut, ganz ausgebildete, und zwar colossale Faserzellen von $^1/_{10}$—$^1/_4$‴ Länge im Mittel (Fig. 23). Dieselben sind spindelförmig, in der Mitte 0,004—0,006‴ breit, 0,002—0,0028‴ dick, nach den Enden zu allmälig sich verschmälernd und in äusserst

© Biodiversity Heritage Library, http://www.biodiversitylibrary.org/; www.zobodat.at

feine Spitzen auslaufend; so zeigt z. B. eine Faserzelle von $^1/_4'''$ Länge ein Ende, das auf eine Strecke von 0,05''' nicht breiter ist als 0,001''' und zulezt bis zu 0,0004''' sich verschmälert. Im Innern enthalten diese Faserzellen Kerne von circa 0,012''' Länge und 0,001—0,0015''' Breite, die durch Essigsäure meist verschwindend blass werden, ausserdem eine streifige und körnige feine und blasse Substanz, die manchmal, besonders auch nach Zusatz von Säuren, wie ein eigenthümlicher Inhalt erscheint (Fig. 23 *b*). — Wenn demnach auch vielleicht diese Elemente aus einer Hülle und einem halbfesten Inhalte bestehen, so sind dieselben doch von den animalen Muskelprimitivbündeln durchaus verschieden, was ich hier ausdrücklich bemerke, da immer noch Einige frühern Angaben von *Leuth* über das Vorkommen von animalen Muskeln im schwangern Uterus Glauben zu schenken scheinen. — Nach der Geburt nehmen die Faserzellen des schwangern Uterus sehr rasch an Länge ab, wenigstens fand ich dieselben drei Wochen nach der Entbindung nur noch ungefähr 0,03''' lang (Fig. 10) und auffallender Weise mit ziemlich vielen grössern und kleinern, reihenweise gestellten Fettkörnchen erfüllt.

Ueber den Verlauf der Muskelfasern im Uterus gehen mir specielle Erfahrungen ab, wesshalb ich auf die Untersuchungen von *Kasper* und Andern verweise, die ich in den Hauptpunkten bestätigen kann; nur das will ich hervorheben, dass auch die mittlere oder Gefässschichte der Muskelhaut des schwangern Uterus an Muskelfasern sehr reich ist, und nur dadurch von den äussern und innern Muskellagen sich auszeichnet, dass ihre Bündel keine zusammenhängende Häute bilden, sondern nach verschiedenen Richtungen sich kreuzen.

Der Uterus enthält nun aber nicht blos in seiner Substanz glatte Muskelfasern, sondern auch in den an ihn sich inserirenden Bändern und Falten des Bauchfells, wie dies zum Theil schon von *Pappenheim* [1]) bei Thieren, von *Huschke* [2]) und *Arnold* [3]) angegeben wird. Ich finde in folgenden dieser Theile eine Muskulatur: 1) in den Lig. uteri anteriora und posteriora, welche innerhalb ihrer Bauchfellplatten ein röthliches Fasergewebe enthalten, in welchem ziemlich viele deutlich ausgesprochene glatte Muskelfasern sich finden. 2) In den Lig. ovarii spärlich. 3) In den Lig. uteri rotunda. Diese Bänder entspringen breit und platt von den Seitentheilen der Gebärmutter als unmittelbare Fortsetzung der äussern Quer- und Längsfasern derselben, und zeigen nicht blos in den

[1]) Müll. Arch. 1840 pag. 316. Muskeln des Mesometriums der Säugethiere.
[2]) Lehre von den Eingeweiden und Sinnesorganen 1844. pag. 488.
[3]) Handbuch der Anatomie Bd. II. pag. 297.

© Biodiversity Heritage Library, http://www.biodiversitylibrary.org/; www.zobodat.at

Anfängen, sondern in ihrem ganzen Verlaufe, wenigstens bis zu ihrem Eintritte in den Leistencanal, eine reichliche Menge glatter Muskeln, deren Elemente, die Faserzellen, zum Theil isolirbar sind, eine Länge von 0,05''' erreichen und Kerne von 0,006—0,012''' enthalten. Zwischen den Muskelfasern zeigt sich Bindegewebe mit einzelnen Kernfasern, um die Bündel herum ebenfalls Bindegewebe und eine grosse Menge von Gefässen. Während der Schwangerschaft verdickt sich das Lig. rotundum nicht unbedeutend und scheint zahlreichere, auf jeden Fall aber etwas entwickeltere Muskelfasern zu besitzen. 4) Endlich kommen glatte Muskelfasern auch noch hie und da in den Lig. lata vor. So sehe ich Fasern dieser Art auch in den untern Theilen ihrer vordern Platte, seitlich vom Halse des Uterus ausstrahlend; ferner in den Alæ vespertilionum spärlich und auch hie und da auf der innern Seite der hintern Platte unterhalb der Lig. ovarii. Alle diese Fasern erstrecken sich bald mehr oder weniger weit in die breiten Bänder hinein und gehen vielleicht selbst bis an die Anheftung derselben an die Seitenwände des kleinen Beckens.

Die Muskeln der Scheide scheinen noch von Niemand [1]) gesehen worden zu sein, obgleich, wie mir mein geehrter College *v. Kibisch* sagt, die Contractionen derselben ausserhalb der Schwangerschaft und ihre Betheiligung bei der Geburt der Kindestheile den Geburtshelfern wohl bekannt sind. Ich habe derselben in den früher citirten Mittheilungen der Züricherischen naturforschenden Gesellschaft, 1847 Nro. 2, kurz Erwähnung gethan und will hier meine Beobachtung über dieselben etwas ausführlicher mittheilen. Unmittelbar nach aussen von der Schleimhaut der Vagina finde ich eine, besonders während der Schwangerschaft und bei Frauen, die schon geboren haben, entwickelte Muskelhaut, die jedoch auch im jungfräulichen Zustande leicht nachzuweisen ist. Dieselbe beginnt am Scheidengrunde, erstreckt sich nach vorn bis zu den Vorhofszwiebeln und enthält namentlich in ihrem vordern Theile ein dichtes Netz von Venen. Ihre Elemente (Fig. 9) sind zum Theil der Länge, vorzüglich aber der Quere nach gerichtet und bestehen aus äusserst zierlichen, sehr langen, fein auslaufenden, wellenförmigen Faserzellen, die ziemlich leicht sich isoliren lassen. Dieselben massen 0,04—0,08''' in der Länge, 0,0016—0,004''' Breite in der Mitte, die Kerne 0,008—0,012'''. Im Innern der Muskelbündel sah ich in der Regel weder Bindegewebe noch Kernfasern, dagegen kamen diese Gewebe in verschiedener Menge als Umhüllung derselben vor.

[1]) So eben erfahre ich, dass auch *Virchow* (Verhandlungen der Gesellschaft für Geburtshülfe in Berlin, II. Jahrg. (1847) pag. 207, gleichzeitig mit mir die Muskeln der Scheide gesehen, jedoch ihre Faserzellen nicht deutlich erkannt hat.

© Biodiversity Heritage Library, http://www.biodiversitylibrary.org/; www.zobodat.at

Die äussern Geschlechtstheile anbelangend, so finden sich hier in allen Corpora cavernosa zahlreiche glatte Muskeln, nämlich in denen der Clitoris, der Glans clitoridis, der Bulbi vestibuli und ihrer Pars intermedia, die zur Glans clitoridis geht. Der Bau aller dieser Theile ist ganz derselbe, wie derjenige der cavernosen Körper beim männlichen Geschlechte. Die Balken nämlich, die die Venenräume der genannten Theile begrenzen, bestehen äusserlich aus einer einfachen Lage von Epithelium, innerlich aus Bindegewebe, Kernfasern und glatten Muskeln. Die leztern lassen sich hier leichter in ihre Elemente zerfällen, als beim Manne (Fig. 2), namentlich gelang mir dies fast immer in den untern dicken Theilen der Corp. cavernosa clitoridis, oft auch in den Bulbi vestibuli und ihren Fortsetzungen nach oben. Ich mass die spindelförmigen, welligen Faserzellen der Clitoris 0,05—0,07''' und darüber in der Länge, 0,0016—0,0028''' in der Breite, die Kerne bis 0,012''' in der Länge. — Bei diesem Anlasse will ich auch noch bemerken, dass ich mit *Kobelt* [1]) nicht übereinstimmen kann in der Annahme, dass auch die Scheide, die weibliche Urethra und die Pars membranacea und prostatica der männlichen Harnröhre cavernöse Körper besitzen, indem ich eben nicht jedes Venenconvolut, und wenn es auch noch so dicht ist, ein Corpus cavernosum nenne. Ein solches sezt meiner Ansicht zufolge ein ganz eigenthümlich organisirtes Gefässsystem, namentlich Venenräume, die nur von einem Epithelium bekleidet sind, voraus; ferner ein Balkennetz von ebenfalls charakteristischem Bau zur Stütze der Venenräume, und kommt, wie ich behaupten muss, im Gebiete der Geschlechtsorgane nur in den oben genannten Theilen vor, womit natürlich nicht gesagt ist, dass jene andern von *Kobelt* hierher gezählten Organe nicht auch durch Erweiterung und Blutüberfüllung ihrer Venen einer Art Erection fähig sind. — Endlich erwähne ich noch, dass auch die Ausführungsgänge der Duverney'schen Drüsen nach aussen von ihrer mit Cylinderepithelium besezten Schleimhaut eine zarte Längsschichte von glatten Muskelfasern besitzen, wogegen die birnförmigen Drüsenbläschen, selbst von 0,02—0,05''' Durchmesser, einer Muskellage entbehren und von dem gewöhnlichen interlobulösen Bindegewebe der Drüsen umhüllt sind.

D. Milz.

Obschon ich den in dem Junihefte der Mittheilungen der Züricherischen naturforschenden Gesellschaft von 1847 bekannt gemachten Beobachtungen über die Muskeln der Milz nicht viel Neues beifügen kann, so will ich doch der Vollständigkeit wegen auch dieses Organ hier besprechen.

[1]) Die männlichen und weiblichen Wollustorgane. Freiburg 1844.

© Biodiversity Heritage Library, http://www.biodiversitylibrary.org/; www.zobodat.at

Bei allen bisher untersuchten Säugethieren, nämlich beim Schweine, Hunde, Esel, Pferd, Kaninchen, Igel, Meerschweinchen, Ochsen, Schafe, bei Vespertilio myotis und pipistrellus, bei der Katze und bei Dicotyles torquatus zeigen sich in der Milz in sehr bedeutender Menge glatte Muskelfasern, deren Elemente die bekannten Faserzellen mit walzenförmigen Kernen sind. Dieselben kommen nicht bei allen den genannten Thieren in gleicher Zahl und in gleicher Verbreitung vor. Beim Schweine finden sie sich: 1) in dem Balkengewebe und zwar in den stärksten wie in den feinsten Trabekeln; 2) in der Faserhaut oder der eigentlichen Hülle der Milz; 3) in den von dieser Hülle abgehenden Scheiden für die in das Innere der Milz dringenden Gefässe und Nerven; doch bilden die Muskeln die genannten Theile nicht für sich allein, sondern in Verbindung mit ziemlich starken, netzförmig verflochtenen Kernfasern. Muskelfasern und Kernfasern sind in den stärkeren und den mit blossem Auge noch sichtbaren Balken in der Hülle der Milz und in den Gefässscheiden ungefähr zu gleichen Theilen vorhanden, so dass demnach diese Theile als elastisch und contractil anzusehen sind; in den feinsten mikroskopischen Bälkchen dagegen wiegen die Muskelfasern vor und scheinen selbst manchmal durchaus keine Beimengung elastischer Elemente zu haben. Die Richtung der beiderlei Fasern ist immer und ohne Ausnahme parallel der Längsrichtung der Balken, in den Gefässscheiden meist auch parallel der Längsachse der Gefässe, wesshalb eine Verwechslung der eigentlichen Muskelfasern der Milz mit den jederzeit quer verlaufenden Muskelfasern der Gefässe, die bei den Milzarterien in starker Schichte, bei den stärkeren Venen wenigstens in einfacher Lage vorkommen, nicht leicht möglich ist.

In gleicher Ausbreitung und Menge und in gleicher Verbindung mit stärkerem Kernfasergewebe finden sich die glatten Muskelfasern auch beim Hunde, Esel, bei der Katze und bei Dicotyles torquatus; beim Schafe zeigen sich dieselben ebenfalls in allen Balken und in der Scheide der Gefässe; ob sie auch in der Hülle vorkommen, habe ich noch nicht untersucht. Beim Kaninchen, Pferde, Igel, Meerschweinchen, den Fledermäusen mangeln die Muskeln in der Hülle; beim Ochsen endlich zeigen sie sich nur in den feinern und in den mikroskopischen Balken, jedoch in sehr grosser Menge und von ausgezeichneter Schönheit, während die übrigen Theile des Fasergewebes einzig und allein aus feinern elastischen Fasern in Verbindung mit etwas Bindegewebe bestehen.

Beim Menschen finde ich weder in der Hülle noch in den stärkern Balken glatte Muskelfasern, vielmehr nichts anderes als stär-

© Biodiversity Heritage Library, http://www.biodiversitylibrary.org/; www.zobodat.at

kere Kernfasern und feinere elastische Fasern[1] sammt etwas Bindegewebe; dagegen kommen in den feinsten mikroskopischen Balken Elemente vor, die man ohne Anstand für muskulöser Natur erklären kann. Es sind dieselben ganz unbeachtet gebliebene Faserzellen eigenthümlicher Art, die *Günsburg* (pathol. Gewebelehre pag. 81) irrthümlicher Weise für Epitheliumzellen der Milzvenen erklärt, Faserzellen, die durch ihren seitlichen, oft in einem gestielten Fortsatze liegenden, runden oder rundlich-länglichen Kern, ihre homogene Natur und leicht wellenförmig geschlängelten Ränder, durch eine Breite von 0,0015—0,0025‴ und eine Länge von 0,02—0,03‴ sich auszeichnen. Der Deutung dieser Elemente als muskulöse Faserzellen steht einzig ihr runder Kern einigermassen im Wege; allein es ist zu bemerken, dass auch bei den vorhin genannten Säugethieren in den feinsten Balken muskulöse Faserzellen vorkommen, die mit denen des Menschen mehr oder weniger, ja fast ganz übereinstimmen. Die Elemente der glatten Muskeln der Milz erscheinen nämlich durchaus nicht überall in derselben Weise; in den stärkeren Balken sind dieselben steife, blasse, glatte Fasern von 0,02—0,03‴ Länge und 0,004—0,006‴ Breite, oder mehr drehrunde, schmälere, (bis zu 0,003‴), etwas dunklere, wellenförmig auslaufende, spindelförmige Fasern von 0,02—0,05‴ Länge, beide mit zierlichen, langen und schmalen stäbchenförmigen Kernen; in den mikroskopischen Bälkchen dagegen treten mehr spindelförmige, kürzere Faserzellen auf mit elliptischen und selbst rundlichen Kernen, die oft seitlich an den Fasern ansitzen. In Berücksichtigung dieser Verhältnisse und der fernern Thatsache, dass die genannten menschlichen Faserzellen in einigermassen frischen Milzen, gerade wie bei andern Thieren die Muskelfasern, deutlich die mikroskopischen Bälkchen zusammensetzen (in älteren Leichen oder zersezten Milzen sind fast alle feinen Bälkchen zerstört und die Elemente derselben, die Faserzellen, nur isolirt mit den Parenchymzellen der Milz in der rothen Pulpe zu treffen), halte ich es nicht für zu gewagt, dieselben für muskulöse Faserzellen zu erklären. — Von niedern Wirbelthieren habe ich eine ziemliche Zahl in Bezug auf das Vorkommen von Muskelfasern untersucht und gefunden, dass bei vielen derselben die Klein-

[1]) Elastische Fasern, mit Inbegriff der durchbrochenen Häute der mittleren und vielleicht auch derjenigen der innern Arterienhaut, und Kernfasern sind nach meinen Untersuchungen vollkommen identisch, was einfach dadurch bewiesen wird, dass 1) zwischen beiderlei Fasern die mannigfachsten Uebergänge sich finden, und 2) alle Theile, die beim Erwachsenen elastische Fasern oder Fasernetze besitzen, beim Fötus nur Kernfasern und Kernfasernetze oft der feinsten Art zeigen, wie z. B. die gelben Bänder, die elastischen Bänder der Luftröhre und des Kehlkopfes, die serösen Häute, die Fascien, die mittlere Arterienhaut u. s. w.

© Biodiversity Heritage Library, http://www.biodiversitylibrary.org/; www.zobodat.at

heit der Milz der Beobachtung grosse Hindernisse entgegensezt, doch glaube ich mit Bestimmtheit gesehen zu haben, dass die Balken der Milz auch bei Vögeln, beschuppten Amphibien und Fischen neben Kernfasern glatte Muskelfasern enthalten, was auch mein Freund *Ecker* wenigstens für die Plagiostomen, bei denen er exquisite glatte Muskeln gefunden hat, bestätigen kann.

E. Gefässe.

Eine Frage von physiologisch grosser Bedeutung ist die, ob die Gefässe Muskelfasern besitzen oder nicht. Bekanntlich hat *Henle* zuerst (Allg. Anat. pag. 498) im Besitze anderer Hülfsmittel, als sie seinem Vorgänger, wie *Haller* und Anderen, zu Gebote standen, die Ringfaserhaut der Arterien für muskulös erklärt und auch in einigen Venen schwächere Muskellagen beobachtet. Diese Angaben sind von mehreren Seiten bestätigt worden, wie von *Valentin*,[1]) der sich jedoch nicht so bestimmt wie *Henle* ausspricht und die fraglichen Theile unter dem Namen „muskulöse Fasern" von den glatten Muskelfasern unterscheidet; ferner von *Sharpey*[2]) u. A., während auf der andern Seite *Reichert*,[3]) *Arnold*,[4]) *Jæsche*[5]) sich gegen dieselben erhoben und das Vorkommen von glatter Muskulatur in der Gefässwand gänzlich läugneten. Was mich betrifft, so habe ich schon in einer vorläufigen Mittheilung (über den Bau und die Verbreitung der glatten Muskeln)[6]) der Muskulatur der Gefässe gedacht, und will nun hier meine Beobachtungen über dieselbe ausführlicher mittheilen, jedoch zuvor noch bemerken, dass über die weite Verbreitung der glatten Muskelfasern in Arterien, Venen und Lymphgefässen auch nicht der leiseste Zweifel obwalten kann. Dass *Reichert* dieselben nicht gesehen hat, ist mir unerklärlich, wenn nicht anzunehmen ist, dass derselbe sich vorzüglich nur mit Untersuchung der grössten und feinsten Arterien und Venen, bei denen die contractilen Elemente allerdings schwer zu sehen sind, beschäftigte, oder sich durch die von ihm aufgestellte Hypothese, dass die Gefässhäute aus umgewandelten Epitheliallagen bestehen, verleiten liess, die Muskelfasern für Epithelialbildungen zu nehmen. — Für Diejenigen, die die Muskeln und Gefässe noch nicht kennen oder an der

[1]) Wagner's Handwörterbuch. I. p. 719.
[2]) Quains' Anatomy Part. II. pag. CLXXIII.
[3]) Müller's Archiv 1841. pag. CXC.
[4]) Handbuch der Anatomie. I. pag. 229, 230.
[5]) De telis epithelialibus in genere et de vas. sang. parietibus in specie. Dorpat. 1847. pag. 27.
[6]) Mittheilungen der Züricherischen naturforschenden Gesellschaft. Februarheft 1847.

© Biodiversity Heritage Library, http://www.biodiversitylibrary.org/; www.zobodat.at

Existenz derselben zweifeln, ist die Untersuchung einer Arterie und Vene von mittlerer Weite (Vena und Art. poplitea z. B.) zu empfehlen, vor Allem aber die Erforschung der Vena und Arteriæ umbilicales einer Placenta und der Venen eines Uterus gravidus.

So viel als vorläufige Bemerkung. Bei der speciellen Beschreibung beginne ich

1. Mit den Arterien.

Wie in Bezug auf die elastischen Elemente, so weichen auch die verschiedenen Arterien in ihren contractilen Theilen von einander ab, wesshalb eine gesonderte Betrachtung der Arterien von verschiedenem Kaliber durchaus nicht zu umgehen ist; doch lässt sich im Allgemeinen so viel vorausschicken, dass die muskulösen Theile nur in der Ringfaserhaut, nie in der innern und äussern Längsfaserhaut ihren Sitz haben und in Arterien von mittlerem Durchmesser relativ am stärksten entwickelt sind.

In der Aorta und dem Stamme der Arteria pulmonalis des Menschen wechseln in der Ringfaserhaut Schichten glatter Muskeln mit elastischen Häuten (gefensterten Membranen oder Netzen starker elastischer Fasern) und mit Bindegewebe, das Netze stärkerer Kernfasern enthält, ab. Die Muskeln bestehen auch hier aus aneinandergereihten, leicht isolirbaren, kernhaltigen Faserzellen, die jedoch durch ihre Kürze sich auszeichnen. Namentlich sind dieselben in den innern Schichten der mittleren Haut oft nicht länger als 0,01‴ und dabei 0,004—0,006‴ breit, so dass sie gewissen Epitheliumzellen nicht unähnlich sehen; ihre Form ist ziemlich unregelmässig, rechteckig, spindel- oder keulenförmig, die Kerne immer lang und schmal mit abgerundeten Enden, ganz charakteristisch. In den äussern Schichten werden die Faserzellen schmäler und länger bis 0,02‴, und zugleich den exquisiten muskulösen Faserzellen anderer Organe ähnlicher, doch behalten dieselben immer etwas Eigenthümliches, Starres in ihrem Ansehen (Fig. 13).

In der Aorta thoracica der Kuh sind die innern Lagen der Ringfaserhaut gerade so gebildet wie beim Menschen, namentlich die muskulösen Faserzellen (Fig. 2 *a*), ebenfalls kurz und breit, unregelmässig begrenzt und mit länglichen Kernen versehen, die auch ohne Essigsäure mehr oder weniger deutlich zu sehen sind. In den äussern Lagen kommen die Muskeln nicht an allen Stellen, sondern in isolirten, wellenförmig verlaufenden, gelbröthlichen, queren Bändern vor, bestehen aus längeren, dunkleren, ziemlich leicht zu isolirenden Faserzellen (Fig. 2 *b*, *c*) mit sehr schönen, langen und schmalen Kernen und sind mit kernfaserhaltigem Bindegewebe gemischt. Zwischen diesen muskulösen Querbändern finden sich andere

© Biodiversity Heritage Library, http://www.biodiversitylibrary.org/; www.zobodat.at

weissgelbe, die gefensterte Häute und Bindegewebe mit elastischen Netzhäuten, allem Anscheine nach aber keine Muskeln enthalten.

Beim Pferde und Schafe zeigt der Aortenbogen in den innern Lagen der Ringfaserhaut abwechselnde quere Lagen von muskulösen Fasern, von Bindegewebe mit netzförmig verflochtenen Kernfasern und von starken elastischen Netzen; in den äussern treten besondere muskulöse Bänder auf von derselben Zusammensetzung wie diejenigen der Kuh, nur dass die Faserung derselben grösstentheils longitudinal ist. Die muskulösen Faserzellen (Fig. 1 *a* und *b*) sind hier und dort ganz charakteristisch, mässig lang, ziemlich breit und alle mit Kernen versehen. In der Art. pulmonalis des Pferdes fehlen die muskulösen Bänder in den äussern Lagen der Ringfaserhaut, und es gleicht daher diese Arterie ganz derjenigen des Menschen. Die muskulösen Faserzellen ihrer Muskellage (Fig. 11) sind von den kürzesten, die ich sah, und ganz unscheinbar, so dass man, wenn man nicht mit den Verhältnissen anderer Arterien vertraut wäre, Anstand nehmen würde, sie zum glatten Muskelgewebe zu rechnen. Auf jeden Fall sind sie nur als unentwickelte, wahrscheinlich mit sehr geringen Contractionskräften begabte Elemente derselben anzusehen.

Geht man von der Aorta und den 2 Arteriæ pulmonales nach der Peripherie, so trifft man gleich in den Stämmen erster Ordnung eine Abweichung im Bau der Ringfaserhaut, die um so bedeutender wird, je mehr man den feinsten Arterienverästelungen sich nähert, und wesentlich darauf beruht, dass das elastische Gewebe, welches in der Aorta weit vorwiegt, immer mehr zurücktritt, dagegen die Muskelschichten relativ immer mächtiger und vorwiegender werden, mit welchen Aenderungen auch zugleich eine solche in der Farbe der Tunica media verbunden ist, indem dieselbe ihre gelbe Farbe nach und nach mit einer blassrötblichen vertauscht. Einige Beispiele werden diesen Wechsel in der Structur, der beim Menschen am grössten ist, und beim Pferde, der Kuh, dem Schafe, die eine muskulösere Aorta besitzen, schon weniger auffällt, deutlich machen.

Beim Pferde ist in der Arteria subclavia und Carotis communis die Ringfaserhaut so gebildet, wie die innern Lagen derjenigen der Aorta desselben Thieres, nur dass nach aussen statt der starkfaserigen, elastischen Netzhäute auch gefensterte Häute vorkommen, ferner die Farbe etwas röthlich wird und zierlichere Muskeln in reichlicherer Menge sich finden. Die muskulösen Faserzellen sind in den innern Lagen kurz und starr, in den äussern länger und wellenförmig gebogen, überall leicht zu isoliren und mit langen, blässeren oder dunkleren Kernen versehen, die bei Zusatz von viel Essigsäure in den sehr blass werdenden Fasern oft kaum

© Biodiversity Heritage Library, http://www.biodiversitylibrary.org/; www.zobodat.at

mehr zu sehen sind. In der Iliaca communis mangeln starke elastische Fasern und gefensterte Häute in der mittlern röthlichen Haut gänzlich, und es finden sich neben Bindegewebe mit Kernfasern nichts als glatte Muskeln mit sehr schönen, ziemlich langen und wellenförmigen, zum Theile breiten Faserzellen (Fig. 4), die durch Essigsäure ungemein erblassen und aufquellen und den Kern oft nur noch sehr undeutlich zeigen.

Beim Menschen zeigt die mittlere Haut der Arteria axillaris noch dieselben Lagen wie die der Aorta, dagegen sind die Muskellagen bedeutend entwickelter und namentlich die leicht isolirbaren Elemente derselben, selbst in den innersten Lagen (Fig. 12), schon länger und charakteristischer. Hervorheben will ich, dass in einigen derselben der Kern bei Zusatz von Essigsäure eingeschnürt oder doppelt sich zeigte, in einer Faser selbst aus vier rundlichen hintereinander liegenden Theilen bestand. Die Arteria poplitea eines alten Mannes enthielt in der Ringfaserhaut nur zu innerst eine gefensterte Haut und bestand sonst aus Bindegewebe mit stärkeren Kernfasern, abwechselnd mit glatten Muskeln, deren ziemlich leicht zu isolirende Elemente (Fig. 14) 0,02—0,03‴ Länge, 0,002—0,003‴ Breite besassen und durch ihre spindelförmige Gestalt, ihren wellenförmigen Verlauf und ihre langen bis 0,012‴ messenden und schmalen Kerne ganz an die Faserzellen der glatten Darm- und Blasenmuskeln erinnern. Mehrere derselben enthielten einige dunkle Körner in der Nähe des Kernes, was vielleicht als pathologisch anzusehen ist, um so mehr, da in Atheromen solche Fettkörner in grossen Mengen auch in den muskulösen Faserzellen sich finden. Bemerken will ich noch, dass ich auch in der innern Haut der zwei genannten Arterien des Menschen glatte Muskelfasern gesehen zu haben glaube; wenigstens kommen in derselben mitten in ihren verschiedenen Faserschichten spindelförmige Zellen vor, die muskulösen Faserzellen sehr ähnelten. Beim Mangel bestimmter Thatsachen, die über die Natur dieser Elemente Aufschluss geben, enthalte ich mich jedoch vorläufig eines jeden bestimmten Ausspruches. — Die Arteria tibialis antica zeigte durchaus keine gefensterte Haut in der Tunica media, nur undeutliches Bindegewebe mit Kernfasern und sehr schönen Muskelfasern mit denselben Elementen, wie in der Art. poplitea. Aehnlichen Bau boten auch verschiedene Aeste derselben dar, die über $^{1}/_{4}$‴ Durchmesser besassen, während in solchen unter diesem Caliber bis zu den feinsten Zweigchen herunter die Tunica media rein muskulös war und selbst keine Beimengung von Bindegewebe mit Kernfasern mehr besass. Die Elemente dieser Muskellage, die je nach der Stärke der Arterienzweigchen aus 1, 2 und mehr Schichten besteht, habe ich selbst an Aestchen von $^{1}/_{4}$—$^{1}/_{2}$‴ noch ziemlich leicht zu

© Biodiversity Heritage Library, http://www.biodiversitylibrary.org/; www.zobodat.at

isoliren vermocht (Fig. 15) und denen der Arterien von mittlerem Caliber sehr ähnlich, nämlich wellenförmig und fein auslaufend, gefunden. Ich mass dieselben an einem Aestchen von ½''' 0,02—0,03''' in der Länge, 0,002—0,0025''' in der Breite, die nicht selten leicht spiralig gedrehten Kerne 0,008—0,016'''. In noch kleineren Arterien werden die muskulösen Faserzellen allmählig immer kürzer und starrer, denen der Aorta ähnlich, und lassen sich kaum mehr ganz isoliren, bis sie endlich in den feinsten arteriellen Gefässen, und solche gibt es bis zu 0,007''' herunter, in kurze, länglich-runde oder selbst rundliche Zellen mit verlängerten Kernen übergehen, die theils noch eine zusammenhängende Schichte bilden (Fig. 27 *a*, 28 *a*), theils nur vereinzelt in grösseren oder kleineren Abständen vorkommen. Diese Zellen, die ich in den Mittheilungen der Zürcher naturforschenden Gesellschaft von 1847 No. 2 kurz erwähnt habe, und die nicht, wie *Engel* (Zeitschrift der Wiener Aerzte 1847, pag. 155) meint, blos zur Zeit der Entwicklung der Gefässe vorkommen, sind, wie es scheint, bis jezt übersehen worden, wogegen ihre Kerne, die sogenannten querovalen Kerne, seit *Henle's* Untersuchungen allgemein bekannt sind. Man überzeugt sich von ihrer Existenz theils durch Zerreissen etwas grösserer Gefässe, wodurch nicht selten einzelne derselben isolirt zur Anschauung kommen, theils und besonders durch Zusatz von Wasser und verdünnter Essigsäure, welche die Zellen aufquellen machen, so dass so behandelte Gefässe seitlich von einer Menge heller Ringe begrenzt erscheinen, in denen die querovalen Kerne stecken. Ich halte alle diese Zellen für unentwickelte muskulöse Faserzellen und die ganze Lage mit *Henle* für das Analogon der Ringfaserhaut grösserer Gefässe; doch bin ich nicht Willens, denselben anders als vermuthungsweise Contractilität zuzuschreiben.

2. Venen.

Auch die Venen besitzen fast ohne Ausnahme und meist in der mittlern Haut glatte Muskeln, jedoch ist die Wichtigkeit derselben viel geringer als bei den Arterien, was zugleich mit der viel unbedeutendern Entwicklung des elastischen Gewebes in ihnen einen ihrer Hauptcharaktere abgibt. Dagegen stimmen in Bezug auf die Vertheilung der Muskulatur die Venen mit den Arterien in sofern überein, als auch bei ihnen die Stämme mittlerer Weite dieselbe am reichlichsten, die kleinen und grössten Venen dagegen in geringerer Zahl besitzen.

Was die Venen des Menschen betrifft, so mögen folgende Bemerkungen zur Charakterisirung ihrer Muskulatur genügen. Die Vena cava inferior, die Vena porta und die Stämme der Leber-

© Biodiversity Heritage Library, http://www.biodiversitylibrary.org/; www.zobodat.at

venen zeigen nach aussen von der Innenhaut, die aus Epithelium und einer einfachen oder doppelschichtigen elastischen, netzförmigen Längsfaserhaut besteht, eine einfache Schicht querer, muskulöser Faserzellen von 0,01—0,03‴ Länge und 0,002—0,006‴ Breite, untermischt mit gewöhnlichem, ebenfalls transversalem Bindegewebe, auf welche nach aussen wieder Längshäute folgen, die theils aus Bindegewebe, theils aus starken elastischen Fasernetzen bestehen. Nur selten treten in diesen grossen Venen zwei durch Längsfaserhäute getrennte quere Muskellagen auf. — Geht man zu Stämmen mittlerer Weite über, wie zur Vena renalis, cruralis, spermatica, saphena magna, poplitea, mediana, umbilicalis eines reifen Embryo, so findet man an denselben eine verhältnissmässig sehr bedeutende Ringfaserhaut von blassröthlicher Farbe, die aus abwechselnden quer- und längsziehenden Lagen besteht. Erstere sind aus Bindegewebe und sehr vielen leicht isolirbaren, ziemlich langen contractilen Faserzellen (Fig. 8) von 0,02—0,04‴ und darüber (die längsten enthält die Ven. umbilicalis) Länge und 0,004—0,007‴ Breite mit schönen, langen und schmalen Kernen gebildet und wiegen der Masse nach bedeutend vor; letztere bestehen einzig und allein aus weitmaschigen Netzen starker elastischer Fasern. Weiter nach der Peripherie nimmt diese starke Muskulatur wieder allmählig ab, so dass in Venen von 1‴ Durchmesser, so z. B. in Aestchen der Lebervenen, der Venen der Extremitäten, der Blase, des Mesenterium u. s. w. wieder nur eine einfache Lage von Muskeln und Bindegewebe in der Ringfaserhaut sich findet. Die kleinsten Venen anbelangend, so ist zu bemerken, dass solche unter 0,01—0,02‴ keine Muskelhaut und überhaupt auch keine Ringfaserhaut mehr besitzen (Fig. 27 *b*), dass dagegen in etwas grösseren eine Lage von Zellen mit querovalen Kernen auftritt, die sich ähnlich wie die früher beschriebenen der feinsten Arterien verhalten (Fig. 28 *b*), und endlich in eine continuirliche Schichte von kurzen, quer verlängerten Fasern übergehen. Jedoch darf nicht unerwähnt bleiben, dass dies später als bei den Arterien geschieht, so dass erst Venen, die über 0,07—0,08‴ Durchmesser besitzen, eine solche Faserlage erhalten, welche denn allmählig in Gefässchen von 0,1‴ und darüber zu ganz evidenten muskulösen Faserzellen sich umwandeln.

Von Venen der Säugethiere habe ich nur wenige untersucht. Die Vena iliaca communis und jugularis externa des Pferdes, die Cava inferior und renalis des Kaninchens fand ich in allen wesentlichen Puncten der Cava inferior des Menschen ähnlich gebildet; ferner die Vena cruralis und saphena des Pferdes gleich den menschlichen Venen mittlerer Weite. Die muskulösen Faserzellen liessen sich beim Pferde sehr leicht isoliren und zeigten

© Biodiversity Heritage Library, http://www.biodiversitylibrary.org/; www.zobodat.at

sich in ihrer Gestalt eigenthümlich, noch am meisten denen der Aorta des Menschen gleich (Fig. 6).

Eine besondere Erwähnung verdienen nun noch Venen, in denen die Muskulatur übermässig entwickelt ist, und Venen, in denen eine solche gänzlich fehlt. Ersteres ist in den Venen des schwangern Uterus der Fall. Hier zeigte sich nämlich in den ausserhalb der Schwangerschaft durchaus nicht eigenthümlich organisirten Venen um diese Zeit eine ungemeine Zunahme derselben in Bezug auf die Weite und Länge und zugleich eine Aenderung in ihrer Organisation. Dieselbe beruht weniger auf einer Verdickung der Wandungen, als auf einem Wachsthume der schon vor der Gravidität vorhanden gewesenen muskulösen Faserzellen der Tunica media und zweitens auf einer Umgestaltung der innern und äussern Haut. Das erstere anbelangend, so zeigen sich im fünften und sechsten Monate die muskulösen Faserzellen gerade so exquisit und mächtig entwickelt, wie in der Muskelsubstanz des Uterus selbst, so dass ich fast keinen Unterschied zwischen denselben anzugeben vermag. Die Umgestaltung zweitens beruht darauf, dass auch die innere Haut dieser Venen nach aussen vom Epithelium, und die äussere Haut glatte Muskelfasern erlangen, die ausser durch ihren longitudinalen Verlauf in nichts von denen der mittlern Haut abweichen. In der innern Längsmuskelhaut, die eine einfache Lage bildet, findet sich neben den Muskelfasern eine helle Grundmasse, in welcher feine Körnchen und manchmal, obschon undeutlich, Bindegewebefibrillen sichtbar sind; in der Ringfaserhaut und der äussern Muskellage ist ebenfalls noch Bindegewebe zu sehen, jedoch hier mit vielen feinen Kernfasern gemengt.

Den genannten Bau besitzen erstens schon die Stämme der Uterinvenen in den Lig. lata und die der Venæ spermaticæ internæ, ferner alle Venen der Substanz des Uterus selbst, die über 2''' Durchmesser zeigen. In feineren Venen wird die Muskellage spärlicher, doch sah ich noch an solchen von $^1/_3$''' Durchmesser nach aussen vom Epithel eine Längsfaserhaut von glatten Muskeln. — Eine Ausnahme von dem Gesagten bilden nur die sehr weiten Venen, die an der Anheftungsstelle der Placenta die innere Muskellage des Uterus durchbohren und mit den mütterlichen Venen der Placenta zusammenhängen, indem dieselben trotz ihrer Weite nicht drei, sondern nur eine Längsmuskellage besitzen, die sammt einem Epithelium die ganze Venenhaut darstellt.

Der Muskulatur entbehren gänzlich folgende Venen:

1) Die Venen des mütterlichen Theiles der Placenta, in deren Wandungen ausserhalb des Epithels grosse Zellen und Fasern, die ich für unentwickelte Bindegewebe halte,

© Biodiversity Heritage Library, http://www.biodiversitylibrary.org/; www.zobodat.at

vorkommen. Ueberhaupt will ich hier bemerken, dass alle mütterlichen Gefässe der Placenta gleich gebaut sind, dass demnach, wenn unter denselben auch Arterien sich finden, wie *Weber* angibt, wovon ich mich zu überzeugen bis jezt noch nicht Gelegenheit hatte, auch grössere Arterien ohne Muskelhaut existiren.

2) Die Venen der Gehirnsubstanz, die nur aus Bindegewebe und Epithelium bestehen.
3) Die Blutleiter der Dura mater und
4) Die Breschet'schen Knochenvenen, die nach aussen von einem gewöhnlichen Epithelium eine Lage von Bindegewebe besitzen, welches continuirlich in dasjenige der harten Hirnhaut und des innern Periostes übergeht.
5) Die Venenräume der Corpora cavernosa der männlichen und weiblichen Geschlechtswerkzeuge, die als lezte Spur der Venenhäute auch beim Erwachsenen ein zartes, von *Engel* [1]) mit Unrecht geleugnetes Epithelium besitzen, das unmittelbar auf den Balken aufsizt.
6) Wahrscheinlich auch die feineren Venenräume der Milz.

3. Lymphgefässe.

Die glatten Muskelfasern dieser Gefässe, die bis jezt Niemand mit Bestimmtheit gesehen hat, verhalten sich gleich denen der Venen so, dass sie in den Stämmen äusserst spärlich, in den kleinern Aestchen in grösserer Menge sich finden. Im Ductus thoracicus des Pferdes folgt auf das Epithelium und eine elastische Längsfaserhaut eine dünne quere Lage, die vorzüglich aus Bindegewebe mit Kernfasern besteht und sehr spärliche muskulöse Faserzellen enthält; die äusserste Haut zieht der Länge nach und führt starke elastische Fasern und Bindegewebe. Lymphgefässe des Menschen aus dem Plexus aorticus inferior von $^1/_4 - 1^1/_2$''' Durchmesser besitzen nach aussen vom Epithelium und einer elastischen Längsfaserhaut eine starke Schichte von queren Muskelfasern, untermischt mit etwas Bindegewebe; die muskulösen Faserzellen (Fig. 5 [1]) sind schwer zu isoliren, 0,03—0,04''' lang, 0,002''' breit und mit schönen langen und schmalen Kernen versehen. Nach aussen von denselben liegt eine Längsschichte von Bindegewebe mit Kernfasern. — Ein Chylusgefäss des Mesenteriums des Kaninchens von $^1/_6$''' im Durchmesser zeigt von innen nach aussen 1) Epithelium, 2) elastische feine Längsfasern in einfacher Lage, 3) Bindegewebe mit Kernfasern und sehr deutliche muskulöse Faserzellen, beide quer verlaufend und in einfacher Lage, endlich 4) längs verlaufendes Bindegewebe mit Kernfasern.

[1]) Zeitschrift der Wiener Aerzte 1847. pag. 6.

© Biodiversity Heritage Library, http://www.biodiversitylibrary.org/; www.zobodat.at

Erklärung der Abbildungen.

Die folgenden Buchstaben bedeuten in den Fig. 1—26 das nämliche.

α. Kerne der muskulösen Faserzellen.
β. Knötchen oder Anschwellungen an den Faserzellen.
γ. Körner im Innern derselben.

Taf. IV. B.

Fig. 1. Muskulöse Faserzellen aus dem Arcus aortæ des Pferdes,
a. aus den innern,
b. den äussern Lagen der Ringfaserhaut.

Fig. 2. Dieselben aus der Aorta der Kuh,
a. aus den innern,
b. den mittleren,
c. den äussern Lagen der Ringfaserhaut.

Fig. 3. Epitheliumzellen aus der Aorta der Kuh, zur Vergleichung mit den muskulösen Faserzellen gezeichnet.

Fig. 4. Muskelfaserzellen aus der Arteria iliaca des Pferdes,
a. ohne,
b. mit Essigsäure.

Fig. 5 [1]. Dieselben aus einem Lymphgefäss von 1''' vom Menschen,
a. in einem Bündel beisammen,
b. zu zweien theilweise isolirt und mit Essigsäure behandelt.

Taf. V.

Fig. 5 [2]. Epithelium des genannten Lymphgefässes.

Fig. 6. Dieselben aus der Schenkelvene des Pferdes,
a. von der Fläche,
b. von der Seite,
c. mit Essigsäure.

Fig. 7. Epithelium der Schenkelvene des Pferdes.

Fig. 8. Muskulöse Faserzellen aus der Vena renalis des Menschen,
a. ohne,
b. mit Essigsäure.

Fig. 9. Dieselben aus der Scheide des Menschen.

Fig. 10. Dieselben aus einem Uterus drei Wochen nach der Entbindung.

Fig. 11. Dieselben aus den innern Lagen der Ringfaserhaut der Arteria pulmonalis des Pferdes,
a. ohne,
b. mit Essigsäure.

Fig. 12. Ebendieselben aus den innersten Lagen der Tunica media der Arteria axillaris des Menschen,
a. ohne,
b. mit Essigsäure.

Taf. VI.

Fig. 13. Dieselben aus den äussern Lagen der Aorta des Menschen,
a. ohne,
b. mit Essigsäure.

Fig. 14. Dieselben aus der Arteria poplitea des Menschen,
a. ohne,
b. mit Essigsäure.

© Biodiversity Heritage Library, http://www.biodiversitylibrary.org/; www.zobodat.at

Fig. 15. Eine derselben aus einem $^1/_2$''' dicken Aestchen der Arteria tibialis antica des Menschen.
Fig. 16. Dieselben aus dem Ductus cysticus des Ochsen.
Fig. 17. Muskulöse Faserzelle aus dem Dünndarme des Menschen.
Fig. 18. Eine dito aus der Gallenblase des Menschen.
Fig. 19. Eine dito aus dem Ductus deferens des Menschen.
Fig. 20. Eine dito aus dem Nierenbecken des Menschen.
Fig. 21. Zwei dito aus den Vorhofszwiebeln (Bulbi vestibuli) des Weibes.
Fig. 22. Zwei dito aus dem Tensor chorioideæ des Menschen.
Fig. 23. Zwei dito aus einem Uterus gravidus vom sechsten Monate.
a. Eine ganze Faserzelle.
b. Mittlere Theile einer solchen mit Essigsäure behandelt.
Fig. 24. Muskulöse Faserzellen aus einem Uterus gravidus des fünften Monats.
a. Bildungszellen der Muskelfasern, zum Theil schon im Auswachsen begriffen.
b. Jüngere Muskelfasern.
c. Ausgebildetere Muskelfasern.

Taf. VII.

Fig. 25. In der Entwicklung begriffenes Bindegewebe und Bildungszellen desselben aus den innersten Lagen der Muskelhaut desselben Uterus.
Fig. 26. Bündel glatter Muskeln aus dem Warzenhofe des Weibes,
a. ohne,
b. mit Essigsäure.
Fig. 27. Zwei Gefässe aus dem Mesenterium eines Kindes, mit Essigsäure behandelt.
a. Arterie von 0,01''' (die Adventitia nicht mitgerechnet) und
b. Vene von 0,015'''.
α. Tunica adventitia mit länglichen Kernen.
β. Kerne der muskulösen Faserzellen der Ringfaserhaut, zum Theil von der Fläche, zum Theil im scheinbaren Durchschnitt zu sehen.
γ. Kerne der Epitheliumzellen.
Der Vene fehlt eine Muskelhaut und an der Stelle derselben findet sich nur eine Lage von longitudinalem Bindegewebe mit länglichen Kernen *ε*.
Fig. 28. *a.* Arterie von 0,062''' Durchmesser und.
b. Vene von 0,067''' Durchmesser von derselben Stelle, mit Essigsäure.
Die Buchstaben bedeuten dasselbe wie in der vorigen Figur.
Fig. 29. Muskelbündel aus der Lederhaut des Unterschenkels, mit Essigsäure.
Fig. 30. Muskulose Faserzellen aus der Milz des Menschen.
Fig. 31. Eine solche Faserzelle aus der Milz des Hundes.

© Biodiversity Heritage Library, http://www.biodiversitylibrary.org/; www.zobodat.at

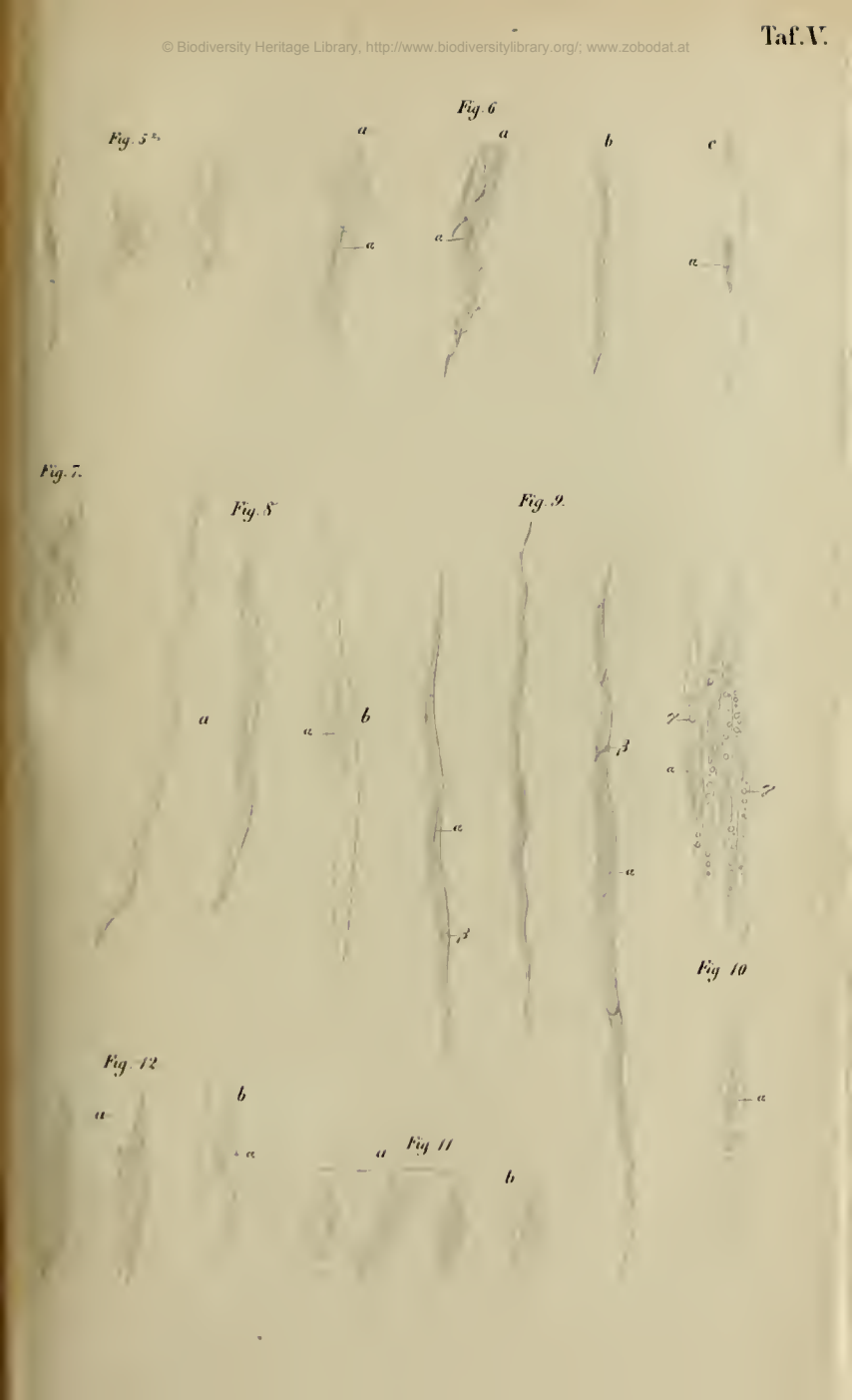

© Biodiversity Heritage Library, http://www.biodiversitylibrary.org/; www.zobodat.at

© Biodiversity Heritage Library, http://www.biodiversitylibrary.org/; www.zobodat.at



© Biodiversity Heritage Library, http://www.biodiversitylibrary.org/; www.zobodat.at

© Biodiversity Heritage Library, http://www.biodiversitylibrary.org/; www.zobodat.at

Fig. 25.

Fig. 27

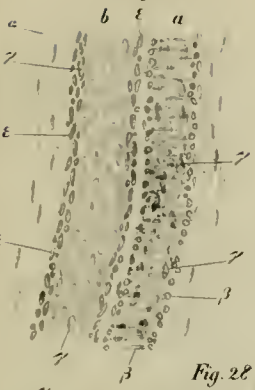

Fig. 26.

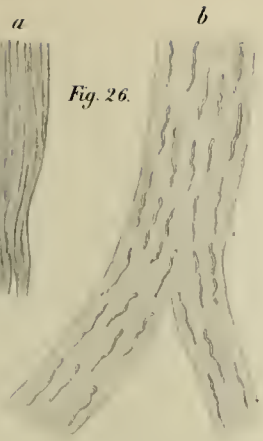

Fig. 28



Fig 31.

Fig. 29

Fig 30.

ZOBODAT - www.zobodat.at

Zoologisch-Botanische Datenbank/Zoological-Botanical Database

Digitale Literatur/Digital Literature

Zeitschrift/Journal: Zeitschrift für wissenschaftliche Zoologie

Jahr/Year: 1848-1849

Band/Volume: 1

Autor(en)/Author(s): Kölliker Albert von

Artikel/Article: Beiträge zur Kenntniss der glatten Muskeln 48-87