© Biodiversity Heritage Library, http://www.biodiversitylibrary.org/; www.zobodat.at

Ueber den Bau des centralen Nervensystems des Axolotl.

Von

Dr. Ludwig Stieda.

Mit Tafel XIX.

Das Material, welches ich bei den dieser Mittheilung zu Grunde liegenden Untersuchungen benutzte, stammte aus Würzburg. Herr Professor Dr. A. Koelliker war so freundlich, bei einem Besuche im Sommer vorigen Jahres in Würzburg, mir zu gestatten, in seinem Institute die Gehirne und Rückenmarke einiger Axolotl der Art zu praepariren, dass dieselben zu einer späteren mikroskopischen Untersuchung sich eigneten. Ich erfülle nur eine angenehme Pflicht, wenn ich hier bei Veröffentlichung der Resultate meiner Untersuchungen Herrn Professor Koelliker für seine grosse Liberalität meinen Dank ausspreche.

Dorpat, im September 1874.

Ueber das centrale Nervensystem des Axolotl ist, so weit meine Kenntniss reicht, bisher nur Weniges publicirt worden. Ausser der die ganze Anatomie des Thieres umfassenden umfangreichen Arbeit von Calori in Bologna (Sull' Anatomia dell' Axolotl, Commentario del Professore Luigi Calori in Memorie della Accademia della Scienze del Istituto di Bologna. Tomo II, Bologna 1851, pag. 269—361 c. V tavole) habe ich nur eine die Gehirnnerven betreffende Notiz von Fischer in Hamburg (Anatomische Abhandlungen über die Perennibranchiaten und Derotremen. I. Heft. Hamburg 1864, pag. 123) und eine äusserst unvollständige Beschreibung des Gehirns in dem Handbuch von Owen (On the Anatomy of Vertebrates. Vol. I, Fishes and Reptiles. London

© Biodiversity Heritage Library, http://www.biodiversitylibrary.org/; www.zobodat.at

1866, pag. 290) zu erwähnen. — Ueber etwaige mit Hülfe des Mikroskops unternommene Untersuchungen des centralen Nervensystems liegen gar keine Publicationen vor. Ich darf daher immerhin für die Resultate meiner Untersuchungen, wenngleich ich dieselben nicht sehr ergiebige nennen kann, auf einiges Interesse rechnen.

Die Gehirne und Rückenmarke wurden in folgender Weise zur Untersuchung vorbereitet. An den durch Chloroform getödteten Thieren wurde die Wirbelsäule nebst Schädel herauspräparirt und die obere Wand des Wirbelcanals und des Schädels vorsichtig fortgebrochen, so dass das centrale Nervensystem frei dalag. Dann wurde die Schädelkapsel mit dem Gehirn von der Wirbelsäule getrennt und die letztere sammt dem Rückenmarke in vier bis fünf Stücke geschnitten. Die einzelnen Stücke wurden in starken Alkohol gelegt und nach Verlauf von sechs Stunden in eine wässerige Lösung von doppeltchromsaurem Kali gebracht. In dieser Lösung blieben die betreffenden Stücke fast vier Monate; dann wurde durch weitere Präparation das Gehirn und Rückenmark gänzlich von den Knochen befreit und durch Liegenlassen in starker Carminlösung gefärbt. Die gefärbten Präparate wurden bis zum Schneiden in Alkohol aufbewahrt. Zu bemerken ist, dass trotz der verhältnissmässigen Kleinheit des Gehirns und Rückenmarks sich dieselben bei einiger Uebung aus freier Hand besser als mit Hülfe einer Einschlussmasse schneiden lassen. Ueber die Herstellung der mikroskopischen Präparate habe ich bereits bei einer andern Veranlassung das Nöthige gesagt (Studien über das centrale Nervensystem der Wirbelthiere. Bd. XX dieser Zeitschrift, pag. 141—146).

1.

Das Rückenmark.

Das Rückenmark ist ein cylindrischer Strang, welcher von vorn nach hinten sehr allmälig an Dicke abnimmt und fast bis an das äusserste Ende des Schwanzes reicht; eine sogenannte Cervical- und Lumbalanschwellung ist nur in sehr geringem Masse angedeutet. Eine obere Längsfurche ist nicht vorhanden; dagegen existirt eine sehr stark ausgeprägte untere Längsfurche (Sulcus sive Fissura longitudinalis inferior), welche aber erst nach Entfernung einer zarten das Rückenmark einhüllenden Haut (Pia mater) sichtbar wird. Die oberen und die unteren Wurzeln der Spinalnerven gehen in regelmässiger Weise vom Rückenmark ab, dabei ist jedoch zu erwähnen, dass die einzelnen Wurzeln einer und derselben Seite durch einen ziemlich be-

©Akademie d. Wissenschaften Wien; download unter www.biologiezentrum.at

trachtlichen Zwischenraum von einander geschieden sind. Die das Rückenmark in der Gegend der Extremitäten verlassenden Nervenwurzeln sind etwas stärker als die übrigen; die feinsten Wurzeln sind hinten am Schwanztheil des Rückenmarks zu finden. — Die oberen Wurzeln sind mit sehr kleinen Ganglien versehen; an den feinen Wurzeln des Schwanztheiles sind die Ganglien nur mit Hülfe des Mikroskops zu erkennen.

Ich beginne die Beschreibung des feineren Baues des Rückenmarks mit der Betrachtung eines Querschnitts und knüpfe daran die Ergebnisse anderweitiger Untersuchungen.

Der Querschnitt des Rückenmarks bietet (den Schwanztheil ausgenommen) die Gestalt einer Ellipse (Fig. 1), deren grösste Achse quer (frontal) liegt. Am unteren Rande ist ein tiefer und weiter Einschnitt (Fig. 1 *f*) bemerkbar als Ausdruck des Sulcus longitudinalis inferior; in demselben wird mitunter noch der Fortsatz der Pia angetroffen. An dem oberen Rande ist auch mit Hülfe des Mikroskops kein Einschnitt wahrzunehmen. Der fast im Centrum des Querschnitts befindliche Centralcanal zeigt ein kreisrundes Lumen, welches durchschnittlich 0,060 Mm. im Durchmesser besitzt.

In dem hintersten, im Schwanz gelegenen Theile des Rückenmarks hat der Querschnitt eine andere Gestalt. Abgesehen von der ganz allmälig stattfindenden Verringerung des Durchmessers, nimmt der Querschnitt nach einigen Uebergangsstufen (Fig. 2) eine völlig kreisrunde Form an (Fig. 3), erst schliesslich am äussersten Ende (filum terminale) wird der Querschnitt wieder zu einer langgezogenen quergestellten Ellipse (Fig. 4). An dem hintersten Abschnitt des Schwanztheiles ist die untere Längsfurche meist nicht mehr bemerkbar. Der Centralcanal bleibt auch im Schwanztheile im Centrum des Querschnitts.

Der Gegensatz zwischen grauer und weisser Substanz ist an gefärbten Schnitten wie gewöhnlich leicht zu erkennen (Fig. 1). Auf den ersten flüchtigen Anblick erscheint es als ob die graue Substanz genau in kleinerem Massstabe die Gestalt des ganzen Querschnitts wiedergebe, bei genauerer Betrachtung dagegen wird man gewahr, dass die graue Substanz nach oben zu jederseits in gewisser Entfernung von der Mittellinie einen Fortsatz (Fig. 1 *c*, *c*) besitzt, welcher blasser ist als die übrige Masse. So kommt man dazu, das bekannte Bild der den Centralcanal einschliessenden centralen grauen Substanz mit den beiden nach oben gerichteten Oberhörnern (Fig. 1 *c*,*c*) und den beiden nach unten gekehrten Unterhörnern (Fig. 1 *d*,*d*) auch hier herauszufinden. Dadurch, dass die Oberhörner sich durch seitliche Einschnitte als Fortsätze von der übrigen grauen Substanz deutlich abgrenzen, un-

© Biodiversity Heritage Library, http://www.biodiversitylibrary.org/; www.zobodat.at

terscheidet sich das Rückenmark des Axolotl von dem Rückenmark des Frosches[1]).

Von der Pars lumbalis an nimmt die graue Substanz in Uebereinstimmung mit dem verringerten Durchmesser des ganzen Rückenmarkes allmälig ab: die Hörner schwinden, nur die centrale Substanz bleibt nach. Die Figuren 2 und 3 stellen zwei Querschnitte dar aus einer Gegend des Rückenmarks, wo die graue Substanz bis auf ein Minimum reducirt ist: die Hörner fehlen und nur der Centraltheil ist noch sichtbar. Zu bemerken ist, dass am äussersten und hintersten Ende des Rückenmarkes gar keine weisse Substanz existirt, so dass das Rückenmark hier nur aus gewissen Elementen der grauen Substanz zusammengesetzt ist.

Von der Peripherie der grauen Substanz gehen strahlenförmig oder radienförmig Fortsätze in die weisse Substanz hinein, verbinden sich mit ihnen entgegenkommenden Fortsätzen der Pia mater und formiren ein engmaschiges Netzwerk, in dessen Lücken die Nervenfasern der weissen Substanz eingebettet sind. Die von den Unterhörnern abgehenden Fortsätze sind stärker und grösser als die der Oberhörner.

Die graue Substanz bietet nicht überall auf dem ganzen Querschnitt ein gleiches Aussehen dar; es ist dies von den in der grauen Substanz enthaltenen und sie zum Theil zusammensetzenden Elementen abhängig. Dass die Oberhörner blasser, die Unterhörner dunkler gefärbt werden, habe ich bereits erwähnt: die Ursache davon liegt in der geringen Menge von zelligen Elementen in den Oberhörnern und dem Reichthum derselben in den Unterhörnern. Am dunkelsten gefärbt ist die nächste Umgebung des Centralcanals, woselbst das Epithel desselben liegt (Fig. 1); dann folgt eine auf Querschnitten dreieckige Zone (Fig. 1 *g*), welche licht und durchsichtig ist; erst an diese schliesst sich die übrige Masse der grauen Substanz.

Der Centralcanal zeigt auf Querschnitten fast stets ein kreisrundes Lumen von 0,060 Mm. Durchmesser. Wo das Lumen hier und da eine andere Gestalt darbot, da war letztere offenbar durch eine

1) Das Rückenmark der Amphibien und Reptilien ist bisher mit alleiniger Ausnahme des Frosches, noch wenig untersucht worden. Die graue Substanz im Rückenmark des Wassermolches (Triton cristatus) gleicht derjenigen des Frosches, unterscheidet sich aber durch die geringe oder mangelnde Abgrenzung der Oberhörner von dem Rückenmarke des Axolotl, der Vipera berus und der Schildkröte. Die graue Substanz im Rückenmark der letzteren hat dagegen fast dieselbe Form wie die der Vögel. Ueber das in vieler Beziehung sehr interessante centrale Nervensystem der Schildkröte werde ich in kürzester Zeit eine eingehende Schilderung veröffentlichen.

©Akademie d. Wissenschaften Wien; download unter www.biologiezentrum.at/

© Biodiversity Heritage Library, http://www.biodiversitylibrary.org/; www.zobodat.at

fast bis an das Schwanzende reicht, finde ich, dass der ganze Querschnitt nur aus dem Epithel des Canals besteht (Fig. 4).

Die Substantia reticularis ist so beschaffen, wie dieselbe bereits vom Rückenmark des Frosches beschrieben ist; sie besteht aus einem Netz von Fasern und Zellenfortsätzen. Während Kerne von 0,015 Mm. Durchmesser in genügender Zahl vorhanden sind, ist es doch nicht ganz leicht wohl erhaltene Zellen anzutreffen. Es scheint, dass das zarte und überdies sehr sparsame Protoplasma der Zellen durch Einwirkung der Erhärtungsflüssigkeiten zerstört werde.

Genau solche längliche oder rundliche Kerne mit einem Durchmesser von 0,015 Mm., wie sie in der Substantia reticularis liegen, sind in grosser Menge in dem an die Hörner angrenzenden Abschnitt des Centraltheiles der grauen Substanz zu finden (Fig. 1); vereinzelt werden solche Kerne auch in den Hörnern selbst und in der reifen Substanz gefunden. Meiner Ansicht nach sind die Kerne der reifen Substanz alle, in der grauen Substanz ebenso wie die der Substantia reticularis dagegen die meisten bindegewebiger Natur.

Es ist hier der Ort über das Bindegewebe im Rückenmark des Axolotl noch etwas zu sagen. Das Bindegewebe kommt hier wie im Rückenmark anderer Wirbelthiere unter verschiedenen Formen vor. In den von der Pia mater aus in's Innere des Markes eindringenden Fortsätzen hat das Bindegewebe entweder eine faserige Beschaffenheit oder die Form von Platten, welche ursprünglich aus Zellen hervorgegangen, noch hie und da Kerne zeigen. Von diesen Platten werden die Nervenfasern eingescheidet. In der Substantia reticularis besitzt das Bindegewebe den Character der netzförmigen Bindesubstanz; in den Ober- und Unterhörnern erscheint es als die fein granulirte Grundsubstanz (Neuroglia) mit eingestreuten Kernen. Hierbei fasse ich die granulirte Grundsubstanz als das zu den Kernen gehörige Protoplasma von Zellen auf, welche sich nicht vollständig differenzirt haben.

Wenn ich hiernach die in der grauen Substanz befindlichen Kerne als bindegewebige Elemente gedeutet habe, so kann ich nicht umhin, diese Deutung nach einer Richtung hin doch wieder einzuschränken. Es lässt sich nämlich nicht leugnen, dass auch Nervenzellen in der grauen Substanz liegen, von denen die Kerne allein sichtbar geblieben sind in Folge der chemischen Einwirkung der Erhärtungsmittel oder weil das Protoplasma optisch nicht genügend von der Grundsubstanz different ist. Es existirt bis jetzt kein Mittel und kein Kennzeichen, um solche »nervöse« Kerne von »bindegewebigen« zu unterscheiden. Einige Autoren haben wegen der fehlenden Unterscheidungsmerkmale alle Kerne als »Körner« und als ein indifferentes Bildungsmaterial angesehen, aus

© Biodiversity Heritage Library, http://www.biodiversitylibrary.org/; www.zobodat.at

welchem sowohl Bindegewebe als auch Nervengewebe hervorgehen könne. Gegen diese Hypothese bin ich schon früher einmal aufgetreten und neuerdings hat Boll (die Histiologie und Histiogenese der nervösen Centralorgane im Archiv für Psychiatrie, IV. Bd., 1873, pag. 1—139) sich ebenfalls dagegen erklärt. — Wenn ich im weiteren Verlauf der Beschreibung, insbesondere beim Gehirn, von »Kernen der grauen Substanz« rede, so heisst das so viel, als dass ich Elemente vor mir habe, deren Hingehörigkeit zweifelhaft ist.

In der grauen Substanz finden sich ferner — wie sonst im Rückenmark — Nervenzellen, grosse in den Unterhörnern und kleine im centralen Theil an der Basis der Oberhörner. Die grossen Nervenzellen, in jedem Unterhorn etwa drei bis fünf an der Zahl, sind meist spindelförmig, dreieckig, selten vielstrahlig; der Durchmesser schwankt zwischen 0,060 — 0,090 Mm. Sie sind ausgezeichnet durch verhältnissmässig sehr grosse und stark granulirte Kerne von rundlicher Gestalt. Die Kerne haben einen Durchmesser von 0,024—0,030 Mm. und besitzen einen sehr grobkörnigen Inhalt, durch welche das punctförmige unbedeutende Kernkörperchen gewöhnlich völlig verdeckt wird. Im Gegensatz zu dem grobkörnigen Kerne ist das Protoplasma der Nervenzellen sehr zart, fast homogen und färbt sich nicht stark; es ist daher der Zellenkörper an durchsichtig gemachten Schnitten oft nur mit grosser Mühe erkennbar. Ein Gleiches gilt von den die Zelle verlassenden Fortsätzen; dieselben sind wegen ihrer Zartheit und geringer Färbung gar nicht oder nur auf kurze Strecken zu verfolgen. Theilungen habe ich an den Fortsätzen nicht gesehen. Die grösste Zahl von Fortsätzen, welche ich an einer Zelle sah, betrug vier. Auf Längsschnitten zeigen die Nervenzellen ebenfalls spindelförmige oder eckige Gestalten mit Fortsätzen, welche nach sehr verschiedenen Richtungen ihren Verlauf nehmen.

Kleine Nervenzellen sind viel spärlicher zu finden; sie unterscheiden sich von den grösseren nur durch ihr geringeres Mass: ihre Kerne messen 0,015—0,018 Mm., die Zellen selbst 0,030—0,040 Mm.

Im Anschluss an die Nervenzellen im Rückenmark gebe ich hier ein Paar Notizen über die Nervenzellen in den Spinalganglien des Axolotl. Die Nervenzellen (Fig. 8) erscheinen rundlich oder oval und lassen keine Fortsätze erkennen; sie haben einen Durchmesser von 0,030—0,060 Mm. Das Protoplasma ist fast homogen und färbt sich nur sehr wenig. Der Kern liegt oft excentrisch, bei den länglichen Zellen meist an einem Ende; er ist rund und hat einen Durchmesser von 0,015—0,030 Mm. Die deutliche Membran des Kernes umschliesst einen sehr stark gekörnten Inhalt; das Kernkörperchen, 0,0045 Mm.

© Biodiversity Heritage Library, http://www.biodiversitylibrary.org/; www.zobodat.at

messend, ist rund und stark lichtbrechend. Die Nervenzellen sind von bindegewebigen Hüllen umgeben; nicht zu selten finde ich zwei auch drei kleinere Zellen von einer Hülle eingeschlossen, wenn auch für gewöhnlich jede einzelne Zelle ihre eigene Scheide hat. An der bindegewebigen Scheide sind 0,015 Mm. grosse Kerne meist von länglicher Gestalt, in geringer Anzahl zwei oder drei bemerkbar.

Die Nervenfasern im Rückenmark sind meist Längsfasern, deren verschiedenes Kaliber auf Querschnitten am besten erkannt wird. Die stärksten Fasern liegen unterhalb des Centralcanals in dem von beiden Unterhörnern eingefassten Abschnitt der weissen Substanz (die sogenannten Unterstränge). Unter den hier befindlichen Fasern sind zwei besonders durch ihre Grösse auffallend (Fig. 1 *e*, *e*); sie liegen symmetrisch nahe den Unterhörnern. Sie sind jedoch mit Sicherheit nur im vorderen Abschnitt des Rückenmarks anzutreffen (bei Besprechung der Medulla oblongata komme ich auf sie zurück), weiter hinten finde ich nur eine oder gar keine. Im Querschnitt haben sie einen Durchmesser von 0,030—0,036 Mm., ihr Achsencylinder misst 0,015 Mm., während die umliegenden Fasern höchstens 0,015 Mm., ihre Achsencylinder 0,006 Mm. messen. Die grossen Fasern gleichen in Bezug auf ihr Aussehen und ihre Lage genau den von mir sogenannten Mauthner'schen Fasern im Rückenmark der Knochenfische. Bisher waren solche grosse Fasern nur in der Classe der Fische bekannt; bei Amphibien kannte man sie nicht: es ist jedoch nicht allein der Axolotl, welcher dergleichen besitzt, sondern auch der kleine Wassermolch (Triton cristatus) ist mit solchen Fasern versehen.

Als quervorlaufende Faserzüge machen sich bemerkbar die Züge der Commissura inferior. Dicht unter dem Epithel des Centralcanals ziehen spärlich, aber immer deutlich, vereinzelte Nervenfasern der Art von einer Seite zur andern, dass sie in der Mittellinie sich kreuzen. Die Faserzüge stellen die Verbindung dar zwischen den Wurzelfasern der einen und den Nervenzellen der andern Seite. Die Commissur ist vor Allem durch die geringe Menge der sie bildenden Fasern ausgezeichnet, wenn man aber bedenkt, dass die Commissur wesentlich, vielleicht sogar nur ausschliesslich durch einen Theil der unteren Wurzelfasern bedingt wird und die überaus dünnen Wurzeln am Rückenmark des Axolotl sieht, so wird man sich über die schwache Commissur nicht mehr wundern.

Oberhalb des Centralcanals habe ich keine Nervenfasern von einer Seite auf die andere verlaufen sehen.

Die unteren Wurzeln (Fig. 1 *a*, *a*) sind äusserst dünne Bündel; auf einzelnen Querschnitten des Rückenmarkes vermochte ich bisweilen nur drei bis vier Fasern zu zählen; die Fasern selbst sind aber ziem-

©Akademie d. Wissenschaften Wien; download unter www.biologiezentrum.at

lich stark, ihr Durchmesser beträgt 0,003 Mm., der ihrer Axencylinder 0,0015 Mm. Das Wurzelbündel, wenn man es von der Peripherie zum Centrum, also in umgekehrter Richtung verfolgt, läuft anfangs in der weissen Substanz eine kurze Strecke dem Rande entlang; dann wendet es sich, stets dem Rande des Schnittes, also dem Sulcus inferior nahe bleibend, bis an den Grund der Furche. Hier weichen die Fasern des Bündels auseinander; ein Theil zieht lateralwärts und geht mit einem kleinen Bogen in die graue Substanz der Unterhörner hinein, um sich zwischen den Nervenzellen zu verlieren. Wenn eine MAUTHNER'sche Faser vorhanden ist, so wird sie von dem betreffenden Theil des Wurzelbündels umfasst (Fig. 4 *e*, *e*). Der andere Theil der Wurzelfasern geht medianwärts und tritt in die Commissura inferior hinein. Hervorzuheben ist, dass überaus selten auf einem und demselben Schnitte die Fasern nach beiden Richtungen auseinanderziehen; gewöhnlich sind auf einem Schnitte nur die nach einer Richtung hineilenden Fasern zu bemerken. Auf senkrechten Längsschnitten sehe ich sehr deutlich das Umbiegen der eingetretenen Wurzelfasern nach vorn und hinten (Fig. 6); die umbiegenden Fasern schliessen sich, wie andere Längsschnitte lehren (Fig. 7), nach kurzem schrägen Verlauf den übrigen Längsfasern der weissen Substanz an. Es ist dies Verhalten insofern wichtig, weil es den sicheren Schluss gestattet, dass die Wurzelfasern zum grössten Theil nicht direct in der Eintrittsebene (oder Abgangsebene) an die Nervenzellen herantreten, sondern erst nach längerem oder kürzerem Verlauf.

Die oberen Wurzeln stellen stärkere Bündel dar als die unteren; die Nervenfasern dagegen sind viel feiner. Die Bündel treten wagrecht in ziemlicher Entfernung von der Mittellinie in die weisse Substanz hinein, und sobald sie den Rand der Oberhörner erreicht haben, verschwinden sie zwischen den hier befindlichen Längsfasern der weissen Substanz. Längsschnitte geben über den weiteren Verlauf Auskunft: sie zeigen, dass die Wurzelfasern nach vorn und hinten umbiegen und sich den feinen Längsfasern der Oberstränge zugesellen, deshalb ist ein weiteres Verfolgen nicht möglich. Ein Hineintreten der Wurzelfasern in die Substanz der Oberhörner selbst habe ich nicht constatiren können.

2.

Das Gehirn.

Das Gehirn des Axolotl (cf. Fig. 22 *A* u. *B*) ist verhältnissmässig lang und schmal. Die Länge des Gehirns beträgt vom vordern Rande der Lobi hemisphaerici bis zum hinteren Ende des Ventriculus quartus 17 Mm. Die Breite schwankt zwischen 2,5 Mm. (Zwischenhirn) und

© Biodiversity Heritage Library, http://www.biodiversitylibrary.org/; www.zobodat.at

5,5 Mm. (Vorderhirn). Das Gehirn hat eine grosse Aehnlichkeit mit dem Gehirn des Wassermolches, während es sich von dem des Frosches oder der Schildkröte in mancherlei Weise unterscheidet.

Bei der Betrachtung des Gehirns von oben her übersieht man sofort vorn die paarigen Theile des Vorderhirns (Fig. 22 *a*) (Lobi hemisphaerici s. anteriores); dann zwei aufeinanderfolgende unpaarige Abschnitte, von denen der vordere das Zwischenhirn, Lobus ventriculi tertii (Fig. 22 *b*), der hintere das Mittelhirn, Lobus opticus (Fig. 22 *c*) ist. Letzterem ist eine kleine senkrechte Lamelle, das Hinterhirn — Cerebellum (Fig. 22 *d*) — direct angefügt, während sich weiter das Nachhirn — Medulla oblongata (Fig. 22 *e*) unmittelbar anschliesst. — Bei der Betrachtung der unteren Gehirnfläche (Fig. 22 *B*) sind die Hemisphaeren des Vorderhirns, ein Theil des Zwischenhirns und das verlängerte Mark sichtbar; das Mittelhirn wird durch das Tuber cinereum und die hinten daranhängende Hypophysis verdeckt.

Bei eingehender Untersuchung erkennt man Folgendes: Der hinterste Abschnitt des Hirns, das Nachhirn oder das verlängerte Mark hängt wie bei andern Wirbelthieren unmittelbar mit dem Rückenmark zusammen. Eine scharfe Abgrenzung ist nicht zu bemerken; ich bezeichne willkürlich die Gegend, wo die hintere Spitze des Ventriculus quartus sich befindet, als die Grenze zwischen Rückenmark und verlängertem Mark. Die Medulla oblongata ist dreieckig und leicht ausgehöhlt. Die Basis des gleichschenkligen Dreiecks ist nach vorn, die in das Rückenmark übergehende Spitze nach hinten gerichtet. Die untere Fläche ist fast eben, die obere leicht vertieft: Ventriculus quartus. Am Boden des Ventrikels befindet sich eine deutliche Längsfurche Sulcus centralis ventriculi quarti. Die vordere Wand des vierten Ventrikels wird durch eine kleine aufrecht stehende Lamelle Hinterhirn, Cerebellum gebildet, welches direct dem hinteren Theile des Mittelhirns angefügt ist. Das Cerebellum zeigt in der Mittellinie eine kleine Einkerbung und geht seitlich ohne besondere Grenze unmittelbar in die Seitenwände des vierten Ventrikels über. Es hat hiernach den Anschein, als sei die kleine Lamelle gar kein besonderer Hirnabschnitt, sondern gehöre zum verlängerten Mark.

Dicht am Cerebellum liegt ein unpaariger Hirnabschnitt, das Mittelhirn; dasselbe ist ellipsoidisch und so gestellt, dass seine Längsachse mit der Längsachse des Gehirns zusammenfällt. Der obere leicht gewölbte Abschnitt des Mittelhirns ist der sogenannte Lobus opticus, der unten etwas abgeflachte Abschnitt wird passend Pars peduncularis (pedunculi cerebri aut.) genannt; die Grenze zwischen der Pars peduncularis und der Medulla oblongata sind durch eine leichte aber deut-

©Akademie d. Wissenschaften Wien; download unter www.biologiezentrum.at www.zobodat.at

liche Einschnürung gekennzeichnet. Der untere Theil des Mittelhirns ist nicht ohne Weiteres sichtbar, weil er von einem dem Zwischenhirn eng verbundenen Hirnabschnitt, dem Tuber cinereum völlig bedeckt wird. Erst nach Entfernung des Tuber cinereum und des daranhängenden Hirnanhangs wird die Pars peduncularis frei. Das Mittelhirn ist hohl (Fig. 14), die Höhle (Ventriculus lobi optici — Aquaeductus Sylvii) hat einen spindelförmigen Querschnitt und communicirt nach hinten mit dem vierten Ventrikel, nach vorn mit dem dritten.

Vor dem Mittelhirn liegt ein anderer unpaariger Körper von nahezu gleicher Grösse — das Zwischenhirn — Lobus ventriculi tertii. Hinten steht das Zwischenhirn in unmittelbarem Zusammenhang mit dem Mittelhirn, nach vorn schiebt es sich wie ein Keil zwischen die auseinandergedrängten hinteren Abschnitte der Lobi hemisphaerici. Das Zwischenhirn besitzt einen von oben her sichtbaren median liegenden Längsschlitz, welcher nach vorn sich etwas erweitert und nach unten fast die Hirnbasis erreicht: den Ventriculus tertius (Fig. 15). Die seitlichen durch den Ventrikel von einander getrennten Hälften des Zwischenhirns sind die sogenannten Thalami optici autorum. Die untere Fläche des Zwischenhirns ist eine dünne Lamelle, welche hier den Boden des dritten Ventrikels bildet, die Lamina terminalis; dahinter ist ein weisser Querstreif, das Chiasma nervorum opticorum. Das Zwischenhirn hat unten einen nach hinten sich erstreckenden Anhang, in welchem sich eine Höhle befindet; dieser Anhang ist das Tuber cinereum, die Höhle steht in directer Verbindung mit dem dritten Ventrikel. An das Tuber cinereum ist die Hypophysis cerebri, ein kugelrundes Körperchen, eng angeheftet. — Oben auf dem Zwischenhirn ruht ein kleines rundliches Körperchen, welches mit der Hirnhaut in so enger Verbindung steht, dass es mit der Entfernung derselben auch beseitigt wird: das ist die sogenannte Glandula pinealis.

Der vorderste Abschnitt des Hirns wird durch das Vorderhirn gebildet. Man unterscheidet zwei Lobi hemisphaerici. Jeder Lobus ist ein ellipsoidischer oder eiförmiger Körper (Fig. 22 *a*), dessen Längsachse sagittal gerichtet ist, so dass die beiden Lobi nur in der Mittellinie einander wenig berühren, aber vorn und hinten einen kleinen Raum zwischen sich lassen. In dem hinteren Raume erscheint das Zwischenhirn, mit welchem die beiden Lobi hemisphaerici an der untern Fläche durch Vermittelung der Lamina terminalis innig verwachsen sind. Der vorderste Theil eines jeden Lobus hemisphaericus ist durch eine unbedeutende Furche etwas abgeschnürt, so dass ein kleines Knöpfchen (Fig. 22 *a'*) gebildet wird. Das ist das Tuberculum olfactorium, von dessen lateraler Seite der Nervus olfactorius als ein verhältnissmässig

© Biodiversity Heritage Library, http://www.biodiversitylibrary.org/; www.zobodat.at

starker Faden abgeht. Jeder Lobus hemisphaericus ist hohl (Fig. 17), die Höhle erstreckt sich nach vorn in das zugehörige Tuberculum olfactorium hinein; nach hinten communicirt jede Höhle durch eine an der medialen Seite des Lobus hemisphaericus befindliche Oeffnung (Foramen Monroe) mit dem vordersten Theil des Ventriculus tertius.

In Bezug auf die vom Hirn entspringenden Nerven habe ich Folgendes zu berichten (Fig. 22 *A* u. *B*):

Der Nervus olfactorius (I) ist ein verhältnissmässig starker Strang, welcher als die unmittelbare Fortsetzung des Tuberculum olfactorium von dessen lateralem Abschnitt herkommt.

Der Nervus opticus (II) ist die Fortsetzung des hinter der Lamina terminalis befindlichen Chiasma nervorum opticorum.

Der Nervus oculomotorius (III) erscheint als ein feines Fädchen seitlich am Gehirn in der Furche zwischen der Pars peduncularis (Mittelhirn) und dem Tuber cinereum.

Der Nervus trochlearis (IV) kommt als ein überaus zartes kaum noch mit unbewaffnetem Auge sichtbares Fädchen aus der Furche zwischen dem Lobus opticus und dem Cerebellum.

An der Basis der Medulla oblongata erscheint in geringer Entfernung von der Mittellinie ein Nervenstamm, welcher nach kurzem Verlauf zu einem deutlichen Ganglion anschwillt. Der Nervenstamm ist der Trigeminus (V), der Nervenknoten das Ganglion Gasseri; mit unbewaffnetem Auge sind am N. trigeminus zwei Wurzeln nicht zu unterscheiden, jedoch lehrt die mikroskopische Untersuchung, dass auch hier zwei Wurzeln vorhanden sind. In geringer Entfernung hinter dem Trigeminus entspringt aus der Medulla oblongata ein anderer den Trigeminus etwas an Grösse übertreffender Nervenstamm; sofort nach dem Ursprung geht der kleinere Theil dieses Stammes nach vorn und tritt in das Ganglion Gasseri hinein, während der grössere Theil, die Hauptmasse des Nervenstammes direct als N. acusticus (VIII) zum Gehörorgan sich begiebt. Der in das Ganglion Gasseri sich einsenkende Nerv, welcher hiernach gleichsam als eine Wurzel des Trigeminus erscheint, ist der sogenannte Nervus facialis autorum (VII); er ist auch unzweifelhaft seinem Ursprung nach dem N. facialis der höheren Wirbelthiere gleichzustellen.

Der Nervus abducens (VI) entspringt als ein sehr zartes Fädchen an der unteren Fläche der Medulla oblongata nahe dem Sulcus longitudinalis und zieht schräg über die Medulla oblongata zum Ganglion Gasseri, in welches er sich einsenkt.

Während die bisher beschriebenen Nerven sofort nach ihrem Ursprung die Richtung nach vorn einschlagen, wenden sich die weiter

© Biodiversity Heritage Library, http://www.biodiversitylibrary.org/; www.zobodat.at

hinten abgehenden Nervenwurzeln zur Seite oder nach hinten. Mit unbewaffnetem Auge sehe ich, dass hinter dem Acusticus von der sich allmälig verschmälernden Medulla oblongata ein grösserer und darauf drei kleinere dicht bei einander liegende Wurzelfäden entspringen, denen sich weiter hinten noch ein bis zwei feine Würzelchen anschliessen. Alle die Wurzeln vereinigen sich und bilden beim Austritt aus der Schädelhöhle ein kleines Ganglion. — Die bezeichneten zu einem Stamm zusammentretenden Wurzeln entsprechen unbedingt in ihrer Gesammtheit dem Nervus glossopharyngeus, N. vagus und wohl auch dem N. accessorius der Säugethiere. Hier beim Axolotl, wo keine der Wurzeln als ein isolirter Nerv verläuft, dürfte die Anwendung jener Einzelbenennungen nicht ganz zweckmässig sein. Ich bezeichne daher die ganze Summe hier (wie beim Gehirn des Frosches) als Vagus (Fig. 22 IX, X, XI). Ich kann hierbei die Bemerkung nicht unterdrücken, dass die Zählung der Hirnnerven nach Willis — die Engländer haben sie bekanntlich noch heute beibehalten — für die niederen Wirbelthiere entschieden geeigneter ist, als die Zählung nach Sömmering; jedoch auch für die höheren Wirbelthiere hätte wegen der Vereinigung und Anastomosen der Nerven der Vagusgruppe die Willis'sche Eintheilung manche Vorzüge.

Als Hypoglossus (XII) muss die untere Wurzel des ersten Spinalnerven angesehen werden.

Die Beschreibung des Gehirns und der abgehenden Nerven, welche Calori (l. c.) im Anschluss an die seiner Abhandlung beigefügten Abbildung liefert, verdient, namentlich mit Berücksichtigung des geringen Materials, welches ihm zu Gebote stand, alle Anerkennung; jedoch hat er im Einzelnen nicht immer das Richtige getroffen.

Calori unterscheidet am Gehirn 1. die Hemisphaeren, 2. die Lobi optici, 3. die Medulla oblongata und 4. das Cerebellum. Die Lobi hemisphaerici nebst den Tubercula olfactoria werden in ihrer äusseren Gestalt richtig beschrieben, jedoch hat der Verfasser die Höhle übersehen — er erklärt die Lobi für solid. Dies hat ihn zu dem falschen Schluss verleitet, dass der fragliche Hirntheil in seinem vorderen Abschnitt den Corpora striata, in seinem hinteren den Thalami optici zu vergleichen sei; dass die eigentlichen Hemisphären zu einem Centralorgan für den N. olfactorius geworden seien. Der Verfasser fühlt wohl, dass in Folge dieser Deutung das Gehirn des Axolotl wesentlich vom Gehirn anderer Amphibien abweichen müsse, allein er bleibt dabei und führt als Grund an, dass der Axolotl kein völlig ausgebildetes Thier sei. — Das eigentliche Zwischenhirn — Lobus ventriculi tertii ist von Calori insofern nicht erkannt, als er es vom Mittelhirn (Lobus opticus) nicht

© Biodiversity Heritage Library, http://www.biodiversitylibrary.org/; www.zobodat.at

abgrenzt, sondern beide Theile als »lobi otticí« beschreibt und abbildet; die Höhle wird richtig Aquaeductus Sylvii genannt.

Medulla oblongata und Cerebellum sind in gewöhnter Weise aufgefasst.

In Bezug auf die Hirnnerven ist nur wenig zu verbessern: Den Nervus opticus lässt Calori richtig an der unteren Fläche des Hirns entspringen, aber er hebt hervor, dass die Nerven beider Seiten sich nicht kreuzten. Calori hat insofern Recht, als mit unbewaffnetem Auge freilich keine Kreuzung wahrgenommen werden kann; da aber durch das Mikroskop an Querschnitten die Existenz einer Kreuzung feststellbar ist, so habe ich keinen Anstand genommen von einem Chiasma nervorum opticorum zu reden. — Der Nervus oculomotorius ist von Calori nicht gesehen worden; er giebt an, dass ein isolirt entspringender und isolirt verlaufender Nervus oculomotorius fehle und dass er durch einen Ast des Trigeminus ersetzt werde. Die N. N. trigeminus trochlearis, abducens und acusticus sind richtig beschrieben; der eine Ast des Acusticus, welcher zum Ganglion Gasseri zieht, wird facialis genannt.

Denjenigen Nervenstamm, welchen ich Vagus genannt habe, nennt Calori »pajo ottavo«, weil er die Nerven nach Willis zählt; er hält ihn für einen zusammengesetzten Nerven.

Fischer (l. c.) giebt keine Beschreibung des Hirns, sondern nur des Ursprungs der Hirnnerven; wohl aber ist seiner Abhandlung die bedeutend vergrösserte Abbildung der oberen Fläche des Gehirns beigefügt. Es scheint, dass die Arbeit Calori's ihm nicht bekannt gewesen, was zu bedauern ist, weil Fischer durch Kenntnissnahme derselben gewiss einigen Irrthümern entgangen wäre. Fischer lässt den N. olfactorius fälschlich von dem vordersten Theile der Hemisphaeren entspringen, weil ihm auffallender Weise die Existenz eines Tuberculum olfactorium entgangen ist; die Abbildung zeigt dem entsprechend auch keine Andeutung der Tubercula. Wenn er vom Opticus sagt: »der Opticus entspringt wie gewöhnlich von dem hinteren Theil der Hemisphären an der Grenze der Hirnschenkel« und vom Patheticus »wie bei Fischen an der hinteren Grenze der Vierhügel«, so ist das zum mindesten nicht genau. — Warum der erste und zweite Spinalnerv zusammen den Nervus hypoglossus bilden sollen, ist mir nicht verständlich geworden.

Aus der kurzen Notiz, welche Owen (l. c. pag. 290) bei Gelegenheit der Beschreibung des Reptiliengehirns auch dem Gehirn des Axolotl widmet, hebe ich nur hervor, dass er hier von einem optic lobe spricht, während er sonst immer optic lobes sagt. Ueber die Hirnnerven finde ich keine Bemerkung.

© Biodiversity Heritage Library, http://www.biodiversitylibrary.org/; www.zobodat.at

Bei der nachfolgenden Besprechung der mit Hülfe des Mikroskops erhaltenen Resultate der Untersuchungen werde ich die einzelnen Hirntheile der Reihe nach durchgehen.

a. Das verlängerte Mark.

Die schon ohne jegliche Präparation erkennbaren Formeigenthümlichkeiten der Medulla oblongata: die auffallende Verbreiterung und Abflachung derselben, die damit in Verbindung stehende Eröffnung des Centralcanals geben sich an Querschnitten ebenfalls deutlich kund (Figg. 10—13). Ehe das Rückenmark in die abgeflachte Medulla oblongata übergeht, findet eine geringe Volumzunahme statt, während zugleich der Centralcanal sich bedeutend erweitert (Fig. 10). Die Erweiterung findet auf Kosten der obern Rückenmarkshälfte statt und geht allmälig so weit vor sich, dass schliesslich die beiden seitlichen Theile vollständig von einander getrennt sind (Fig. 11): der bisher geschlossene Centralcanal ist zum offenen vierten Ventrikel geworden. (Nur insofern kann der vierte Ventrikel offen genannt werden, als eine Nervendecke fehlt, — ein Verschluss durch die Hirnhaut fehlt nicht). Mit dem Beginn der Erweiterung des Centralcanals bildet sich ein »Boden« des Canals aus und an diesem eine Längsfurche (Sulcus centralis), welche, wie schon bemerkt, durch die Eröffnung des Canals im vierten Ventrikel offen zu Tage tritt. Der Sulcus centralis lässt sich ununterbrochen durch das Hirn weiter verfolgen bis an den vorderen Theil des Zwischenhirns; erst hier erreicht er durch die Theilung der unpaaren Höhle des Zwischenhirns in die beiden Seitenventrikel sein Ende. — Der Sulcus longitudinalis inferior wird mit dem Beginn des verlängerten Markes immer unbedeutender, um allendlich fast ganz zu verschwinden.

In Zusammenhang mit der eben geschilderten äusseren Formveränderung der Medulla oblongata steht auch die Veränderung der Gestalt der grauen Substanz. So lange das Rückenmark an Masse zunimmt, nimmt auch die graue Substanz in allen Theilen zu; durch die allmälige Erweiterung des Centralcanals werden dann die Oberhörner zur Seite geschoben, so dass sie eine Strecke weit nicht mehr nach oben, sondern zur Seite gerichtet sind; schliesslich bei Eröffnung des Canals sind die Oberhörner verschwunden. — Auch die Unterhörner schwinden in dem Masse, als der Sulcus longitudinalis inferior schwindet und die Medulla oblongata sich abflacht. Die Gestalt der grauen Substanz, wie sie sich auf Querschnitten präsentirt, schliesst sich von nun ab in mehr oder weniger getreuer Weise an die Gestalt des Querschnitts des ganzen Nervensystems. Dies gilt von hier ab auch für die folgenden Hirntheile.

© Biodiversity Heritage Library, http://www.biodiversitylibrary.org/; www.zobodat.at

Hält man daran fest, dass das Hirn nichts anderes als das vergrösserte und erweiterte Vordertheil des Medullarrohres ist, so findet man hier im Gehirn des Axolotl wie im Rückenmark eben nur ein einfaches Rohr, dessen Innenfläche durch graue Substanz eingenommen ist.

Es ändert sich aber auch ferner die Beschaffenheit der grauen Substanz im Bereich der Medulla oblongata in anderer Beziehung. Die Substantia reticularis verschwindet; so lange der Centralcanal geschlossen war, ist die Substantia reticularis als eine den Canal umgebende Zone sichtbar; im Bereich des offenen Ventrikels ist die Substantia reticularis nicht mehr sichtbar.

Das Epithel, welches den vierten Ventrikel überzieht, hat ein etwas anderes Aussehen als das Epithel des Centralcanals, weil die Zellen im vierten Ventrikel regelmässiger gestaltet und geordnet sind. Es sind deutlich kegel- oder pyramidenförmige Zellen, deren Basis zum Ventrikel, deren Spitze in einen langen fadenförmigen Fortsatz ausgehend, zur Peripherie gerichtet ist. Die einzelne Zelle misst an der Basis 0,015 Mm., in der Länge 0,021—0,024 Mm. Freilich finden sich dazwischen immer noch spindelförmige Zellen, wie am Epithel des Centralcanals. Da das Epithel von hier ab auch in den andern Hirntheilen denselben Character beibehält, so werde ich es weiter nicht beschreiben.

Auf das Epithel folgt eine Schicht oder Zone von Kernen (Fig. 18. 19), die Zone hat auf einem und demselben Querschnitt annähernd die gleiche Breite und Ausdehnung. Von diesen Kernen gilt dasselbe, was ich bereits beim Rückenmark gesagt habe. Ein Theil derselben hat unzweifelhaft die Bedeutung von bindegewebigen Elementen, ein anderer Theil gilt dagegen unzweifelhaft für nervös. Ein characteristisches Kennzeichen zur Unterscheidung beider Elemente finde ich hier ebensowenig wie im Rückenmark. Das Gesagte gilt auch für die andern Hirntheile, in welchen ich ohne Weiteres von einer sogenannten Kernzone reden werde.

An die Zone der Kerne schliesst sich eine Anzahl von Nervenzellen, welche in fein granulirter Grundsubstanz eingebettet die Peripherie der grauen Substanz einnehmen. Diese jedenfalls einfache Anordnung, welche sich auch in den vorderen Hirntheilen wiederfindet, scheint für das Hirn des Axolotl characteristisch. Ich habe etwas Aehnliches bei den bisher untersuchten Wirbelthieren nicht angetroffen, vielmehr liessen sich stets in der Medulla oblongata die Nervenzellen in gewisse Gruppen geordnet finden, in Gruppen, welche zum Theil die Ursprungsstätten der abgehenden Nerven, zum Theil in ihrer Deutung unbekannt waren. Von solcher Gruppirung der Nervenzellen findet sich im Gehirn des Axolotl eine so geringe Andeutung, dass man füglich

© Biodiversity Heritage Library, http://www.biodiversitylibrary.org/; www.zobodat.at

darüber hinwegsehen kann. — Die in jeder Hälfte des Rückenmarks befindliche Ansammlung von Nervenzellen (Nervenzellenstrang — Nervenzellensäule) lässt sich ohne Unterbrechung durch die Medulla oblongata auch weiter ins Gehirn verfolgen. Nur auf eines ist zu achten: Im Rückenmark findet sich jederseits eine Zellenansammlung, welche vorherrschend die Unterhörner einnimmt; in der Mittellinie sind keine Zellen bemerkbar; hier in der Medulla oblongata liegen die Nervenzellen an der ganzen Peripherie der grauen Substanz (Fig. 18 u. 19), also auch in der Mittellinie. Etwa in der Mitte der Medulla oblongata fangen die Zellen an auch in der Medianlinie sich zu zeigen und lassen sich dann auch weiter in die folgenden Abschnitte hinein verfolgen. — Was das Aussehen der Nervenzellen betrifft, so haben die Nervenzellen des verlängerten Markes im Allgemeinen dieselbe Grösse und Gestalt, wie die des Rückenmarks; in dem vorderen Theile des verlängerten Marks dagegen finde ich insbesondere in der Mittellinie oder in der nächsten Nähe bedeutend grössere Zellen mit langen Fortsätzen, welche entweder in die Commissura inferior hineinziehen oder sich noch über dieselbe hinaus auf die andere Seite begleiten lassen.

Die Nervenfasern der Medulla oblongata sind wie die des Rückenmarkes von ziemlich geringem Kaliber. Eine Ausnahme davon machen nur die Fasern dicht unter dem Centralcanal oder unter dem Sulcus centralis, welche ziemlich stark sind. Besonders fallen die beiden grossen Mauthner'schen Fasern auf, deren ich bereits im Rückenmark Erwähnung that. Im Rückenmark war ihr Erscheinen nicht constant; hier in der Medulla oblongata fehlen sie niemals. Ihr weiteres Verhalten ist wie bei Fischen: sie sind bis zu einer bestimmten Stelle, nämlich bis zum Abgange des Nervus acusticus und der Facialiswurzel zu verfolgen. Nachdem die Fasern allmälig einander näher gerückt sind, kreuzen sie sich und sind dann verschwunden. Ich habe bei einer andern Gelegenheit darauf hingewiesen, dass die grossen Nervenfasern hier in der Medulla oblongata ihren Endpunct, oder wenn man will ihren Anfangspunct in grossen Nervenzellen finden. Hier beim Axolotl ist es mir nicht gelungen, den Zusammenhang zu beobachten.

Entsprechend der Commissura inferior des Rückenmarks giebt es auch im verlängerten Mark Nervenfasern, welche unterhalb des Sulcus centralis sich kreuzen; doch sind es hier vielfach nicht nur Nervenfasern, sondern deutliche Zellenfortsätze. Die gekreuzten Commissuren reichen nur bis an die Abgangsstelle des Nervus trigeminus; über dieselbe hinaus gehen sie nicht, sondern machen einem andern System von Faserzügen Platz.

© Biodiversity Heritage Library, http://www.biodiversitylibrary.org/; www.zobodat.at

Schliesslich sind noch die Ursprünge der Hirnnerven in der Medulla oblongata zu beschreiben:

An der Gegend des Uebergangs der Medulla spinalis in die Medulla oblongata zeigt sich an der unteren Fläche des Rückenmarks ein aus mehreren Wurzelfäden bestehender Nerv. Die vordersten Wurzeln reichen bis in die Medulla oblongata hinein. „Die Art und Weise des Ursprungs dieses Nerven, des N. hypoglossus der Autoren oder des ersten Spinalnerven, ist genau dieselbe wie die der unteren Wurzeln im Rückenmark. Die Wurzelfasern treten in die weisse Substanz (Fig. 18 *a*), umgreifen die Mauthner'sche Faser und verlieren sich in der grauen Substanz und in der Commissura inferior.

In gleichem Querschnitt mit den vordersten Bündeln der genannten Wurzel finde ich auch die hintersten Vaguswurzeln. Der Verlauf einer solchen kleinen Wurzel (Fig. 18 *b*) hat nichts besonders Characteristisches. Es erscheint seitlich im Bereich der grauen Substanz ein kleines Bündelchen von Nervenfasern, zieht wagerecht zur Peripherie, um hier die Medulla zu verlassen. Es finden sich mehrere solche kleinere Wurzeln, welche nicht alle in gleicher Höhe das Mark verlassen; wie viele vermag ich nicht zu sagen. Es zeigen die Wurzeln dasselbe Verhalten wie die hinteren Vagus- und gewisse Accessorius-Wurzeln der Säugethiere.

Die stärkste oder die vorderste Vaguswurzel, welche etwa dem N. glossopharyngeus der Säuger zu vergleichen wäre, verhält sich etwas anders als die hinteren Wurzeln. Bereits ziemlich weit hinten markirt sich im oberen Abschnitt der grauen Substanz und zwar in der Kernzone eine lichte Stelle; hier sammeln sich allmälig feine Nervenfasern zu einem beträchtlichen Längsbündel, welches durch Vermittelung vieler kleiner dicht auf einander folgender Wurzelbündelchen das Mark verlässt. Das ist die Hauptwurzel des Vagus.

Noch weiter nach vorn verlässt der N. abducens das Mark. Er verhält sich genau so wie die untere Wurzel eines Spinalnerven. Der Nerv ist so dünn, dass er nur auf zwei, höchstens drei Querschnitten, welche hintereinander liegen, zu treffen ist und besteht auf einem Querschnitt nur aus vier bis sechs Fasern. Er verschwindet ebenfalls wie die unteren Wurzeln am Sulcus centralis zwischen den hier befindlichen Nervenzellen und Commissuren.

Hier in der Gegend des Abgangs des N. abducens erscheint ganz oberflächlich dicht unter dem Epithel des Ventrikels in nächster Nähe des Sulcus centralis jederseits ein kleines Längsbündel von verhältnissmässig starken Fasern. Das ist die Wurzel des N. facialis oder die Facialis-Wurzel des Trigeminus. Woher das kleine Bündel seine

©Akademie d. Wissenschaften Wien; download unter www.biologiezentrum.at

Fasern zusammengezogen hat, konnte ich nicht ermitteln; nach einem nur kurzen Verlauf am Boden des vierten Ventrikels biegt das Bündel plötzlich zur Seite, durchläuft das Mark an der Grenze zwischen grauer und weisser Substanz (Fig. 19) schliesst sich an die von oben herkommenden Wurzelbündelchen des N. acusticus und verlässt mit dem letzteren zusammen die Medulla oblongata.

Der N. acusticus setzt sich aus einer grossen Anzahl kleiner Bündel zusammen (Fig. 19 *b*, *b*, *b*); die Bündel bestehen aus recht starken Fasern und kommen aus den Seitentheilen der Medulla oblongata, wo sie plötzlich auftauchen und nach sehr kurzen schräg nach unten gerichteten Verlauf austreten. Ob die an der Stelle, wo der Acusticus in der grauen Substanz auftaucht, gelegenen Nervenzellen in irgend welcher Beziehung zu ihm stehen, vermochte ich nicht zu bestimmen. — Eine Unterscheidung zweier aus verschiedenen Gegenden herziehender Wurzeln des N. acusticus vermochte ich nicht nachzuweisen. Ebenso konnte ich ein Ganglion vestibulare am Acusticus, wie ich es bei andern Wirbelthieren beschrieben, nicht nachweisen, doch soll dadurch keineswegs das wirkliche Fehlen ausgedrückt werden; ich vermuthe, dass das Ganglion wegen seiner Kleinheit schon bei der Präparation von mir übersehen worden ist.

Der Nervus trigeminus zeigt sehr deutlich zwei aus verschiedenen Gegenden des Markes herkommende Wurzeln, welche sich wesentlich so verhalten wie bei andern Wirbelthieren. Die eine stärkere (sensible) Wurzel, welche sehr feine Fasern enthält, entwickelt sich aus den Längsfasern der weissen Substanz. Bereits im hinteren Theil des verlängerten Markes macht sich seitlich nahe der Peripherie unter den Längsfasern ein besonderes Bündel bemerkbar: weiter vorn ist dieses Bündel dasjenige, aus welchen die einzelnen kleinen Faserzüge des Trigeminus sich zur Peripherie begeben, um als Nervus trigeminus aus dem Mark hervorzutreten. Die kleinere (motorische) Wurzel besteht aus starken Fasern und verhält sich so wie die oben beschriebene Facialis-Wurzel. Von der Mittellinie, der Gegend des Sulcus centralis her lässt sich ein Bündel herleiten, welches horizontal längs dem Rande der grauen Substanz eine Strecke verläuft, dann nach unten umbiegt und mit der erst beschriebenen Wurzel zusammen aus der Medulla heraustritt. Wo das Bündel eigentlich herstammt, vermag ich nicht anzugeben; ein Theil der Fasern stammt wohl von den Nervenzellen der grauen Substanz der Gegend der Abgangsstelle -- ein anderer Theil dagegen ist die Fortsetzung von Längsbündeln, wie der Facialis.

Das Ganglion Gasseri weicht in seinem Bau nicht ab von den Intervertebralganglien.

© Biodiversity Heritage Library, http://www.biodiversitylibrary.org/; www.zobodat.at

6. Das Hinterhirn nebst dem dazu gehörigen Abschnitt des verlängerten Markes.

Das Centralnervensystem ist in der Gegend des Hinterhirns wieder zu einem völlig geschlossenen Rohr geworden (Fig. 13). Die Höhle des Gehirns, die Lichtung des Rohres, ist breit aber niedrig, so dass sich der Gegensatz einer oberen Decke und eines unteren Bodens deutlich geltend macht. Die Höhle ist noch als der vierte Ventrikel aufzufassen; die Decke ist das Cerebellum oder Kleinhirn; der Boden ist der vorderste Abschnitt der Medulla oblongata, die Pars commissuralis Reissner's; sie entspricht der Gegend der Varolsbrücke bei Säugethieren. — Die Längenausdehnung des Hirntheiles ist sehr gering, weil das kleine Cerebellum als eine aufrecht stehende Lamelle nur einen kleinen Abschnitt der Medulla oblongata bedecken kann.

Die graue Substanz umgiebt hier wie sonst zunächst den Ventrikel als ein schmaler Streifen; die seitlichen Fortsätze (Fig. 13) entsprechen dem seitlichen Uebergange des Cerebellum in das Mark. In Bezug auf die Nervenzellen des Bodens des Ventrikels ist nichts zu bemerken; sie zeigen keinen Unterschied von den Nervenzellen des vorigen Hirnabschnittes.

In Betreff der Nervenfasern ist aber Folgendes zu sagen. Abgesehen von den die Peripherie einnehmenden Längsfasern sind beträchtliche Querfaserzüge zu bemerken. Die Kreuzung der Fasern unter dem Sulcus centralis, welche als die unmittelbare Fortsetzung der Commissura inferior des Rückenmarks aufgefasst wurde, ist nämlich verschwunden und statt ihrer hat eine einfache horizontal und quer verlaufende Commissur Platz genommen. Es tritt der Wechsel in der Gestalt der Commissuren hier beim Axolotl schärfer auf als irgend wo anders. Will man hier nicht von einem Ersatz der gekreuzten Commissur durch die einfache Quercommissur reden, sondern letztere als Analogon der Varolsbrücke auffassen, so lässt sich nichts dagegen einwenden. Immerhin bleibt das Verschwinden der gekreuzten Commissur bedeutungsvoll. Ich bringe das Verschwinden in directe Beziehung zu dem Umstande, dass — zunächst wenigstens — keine unteren Wurzeln oder denselben entsprechende Nerven abgehen: der N. trochlearis kreuzt sich bekanntlich oben und der N. oculomotorius hat weiter vorn an seiner Abgangsstelle auch seine Kreuzung.

Ausserdem ist ein Bündel sehr feiner Nervenfasern zu notiren, welches seitlich aus der Medulla oblongata in die graue Substanz des Cerebellum hineinzieht.

Das Cerebellum verhält sich — abgesehen von seiner geringen Ausdehnung — genau wie das des Frosches. Querschnitte des ganzen

© Biodiversity Heritage Library, http://www.biodiversitylibrary.org/; www.zobodat.at

Hinterhirns (Fig. 13) geben keine gehörige Einsicht; und durch senkrechte Längsschnitte oder auch durch horizontale Flächenschnitte des Cerebellum gewinnt man eine übersichtliche Anschauung über die Zusammensetzung desselben. Ich unterscheide eine der Medulla oblongata zugekehrte, als hintere Schicht und eine dem Mittelhirn zugekehrte vordere Schicht. Die hintere Schicht besteht wesentlich aus Kernen, wenig Grundsubstanz; in diese Schicht ziehen die Bündel hinein, welche aus der Medulla oblongata herstammen. Die Kerne sind so beschaffen wie die im Rückenmark, die freie Oberfläche des Cerebellum trägt ein ebensolches Epithel wie der vierte Ventrikel. — Auf die Kernzone folgt eine Lage meist spindelförmiger oder rundlicher Nervenzellen von 0,030—0,040 Mm. Durchmesser. Die vordere Schicht des Cerebellum besteht aus granulirter Grundsubstanz mit spärlichen Kernen. Es unterliegt keinem Zweifel, dass die hintere Schicht der sogenannten Körnerschicht, die vordere der sogenannten Rindenschicht des Cerebellum der höheren Wirbelthiere gleich zu setzen ist.

Die Wurzel des Nervus trochlearis taucht seitlich in der grauen Substanz der Medulla oblongata auf; sie besteht nur aus wenigen aber starken Nervenfasern. Die Fasern schlagen sich in Bogen nach oben und gelangen an die vordere Schicht des Cerebellum, wo sie der Aussenfläche sehr nahe liegen. An der Grenze zwischen Cerebellum und Mittelhirn (Lobus opticus) kreuzen sich die Nerven beider Seiten, um dann erst das Hirn zu verlassen.

c. Das Mittelhirn.

Die Resultate der mikroskopischen Untersuchung des Mittelhirns sind in Bezug auf die Nervenzellen und Nervenfasern im Allgemeinen etwas gering; dagegen in Bezug auf die Auffassung und Deutung dieses Hirntheils sehr wichtig. Es lehrt die Untersuchung deutlicher als es bei andern Wirbelthieren zu demonstriren möglich war, dass das Mittelhirn als ein unpaariger Hirntheil anzusehen ist, nicht als ein paariger, und dass die Unterscheidung in zwei seitliche Theile — Lobi optici autorum — eine künstliche, secundäre ist. — Querschnitte des Mittelhirns (Fig. 14) geben ein sehr einfaches Bild. Sie zeigen eine nach oben zugespitzte Figur, welche eine Höhle einschliesst; die Höhle des Mittelhirns ist der Aquaeductus Sylvii. Der Aquaeductus besitzt auf Querschnitten eine spindelförmige Gestalt; die untere Spitze der Spindel ist der Sulcus centralis. Die graue Substanz umgiebt in fast gleicher Ausdehnung den ganzen Ventrikel.

Man ist durch das Verhalten des Mittelhirns bei höheren Wirbelthieren, insbesondere bei den Vögeln gewohnt, dasselbe als einen paa-

© Biodiversity Heritage Library, http://www.biodiversitylibrary.org/; www.zobodat.at

rigen Hirnabschnitt aufzufassen und die oberen Theile als die Lobi optici von den unteren, den Pedunculi cerebri, oder der Pars peduncularis zu sondern. — Bereits früher habe ich bei Gelegenheit der Beschreibung des Hirns der Fische und des Frosches aufmerksam gemacht, dass die Scheidung in zwei Lobi nur eine äusserliche und durch eine von oben eindringende Furche bedingt sei, dass innerlich keine Scheidung existire, dass man daher nur von einem Lobus opticus, nicht von zweien reden solle. Auch auf die Zusammengehörigkeit der Pedunculi und des Lobus opticus habe ich die Aufmerksamkeit zu lenken gesucht. Hier beim Axolotl erscheint das Mittelhirn in einer sehr primitiven Form als ein Abschnitt eines Rohres, des Medullarrohres; die Lichtung ist der Aquaeductus Sylvii; die untere Wand des Rohres ist der Basis des Mittelhirns oder die Pars peduncularis, die obere Wand oder die Decke der Höhle ist der Lobus opticus.

Ausser dem die Höhle auskleidenden Epithelium lässt sich eine deutliche um die ganze Höhle herumlaufende Zone von Kernen wahrnehmen; in der Decke sind die einzelnen Schichten der Kerne durch geringe Lagen granulirter Grundsubstanz getrennt. — Nervenzellen sehe ich an der Basis dicht am Sulcus centralis nur in der Gegend des Abgangs des N. trigeminus. Mit seinem Abgang hört das Vorkommen von Nervenzellen völlig auf.

An Nervenfasern finden sich sehr spärliche Querfaserzüge in der Decke des Mittelhirns oberhalb der Kernzone. Der übrige Theil der Decke — ausser der Kernzone — wird von granulirter Grundsubstanz allein gebildet. Längsfasern erscheinen in der Basis des Mittelhirns und nehmen wie sonst den Platz unterhalb der grauen Substanz ein.

Der N. oculomotorius entsteht als ein dünnes Bündelchen dicht am Sulcus centralis, woselbst Nervenzellen liegen, und zieht schräg durch die spärliche weisse Substanz zur Peripherie. An der Stelle des Ursprungs dicht unter dem Sulcus centralis kreuzen sich einige Fasern. Es scheint, dass auch Längsfasern in die Wurzel eintreten.

d. Das Zwischenhirn.

Der Querschnitt des Zwischenhirns zeigt, dass ein von oben eindringender tiefer fast die Hirnbasis erreichender Spalt das Hirn hier in zwei seitliche Theile trennt; die Seitentheile sind die Thalami optici der Autoren, der Spalt der dritte Ventrikel (Fig. 15). Die graue Substanz nimmt wie gewöhnlich den dem Ventrikel zugekehrten Theil der Wand ein. Die graue Substanz zeigt ausser dem Epithel des Ventrikels nur regelmässig gestellte Kerne in granulirter Grundsubstanz.

© Biodiversity Heritage Library, http://www.biodiversitylibrary.org/; www.zobodat.at

Nervenfasern sind mit Deutlichkeit nur im vordersten Abschnitt des Zwischenhirns, wo derselbe in die Lobi des Vorderhirns übergeht, zu erkennen; es liegt jederseits etwa in der Mitte ein beträchtliches Bündel.

Der eigentliche Boden des dritten Ventrikels, die Lamina terminalis (Fig. 15), ist überaus dünn; die fast unmittelbar dem Epithel sich anschliessende Schicht granulirter Grundsubstanz hat gar nichts Characteristisches.

Am Boden des dritten Ventrikels, die Begrenzung der Lamina terminalis nach hinten bildend, liegt das Chiasma nervorum opticorum. Das Chiasma wird durch sehr feine Nervenfasern gebildet, welche in ganz kleine Bündelchen geordnet sind.

Die von jeder Seite heranziehenden Bündelchen bilden in der Mitte ein Flechtwerk, die Kreuzung der Sehnerven. — In welcher Weise die Fasern der Sehnerven aber ihren Ursprung herleiten, vermochte ich nicht zu ermitteln; die Fasern des Opticus sind so überaus zart und fein, dass sie sich nicht weiter verfolgen liessen. Vielleicht dass es anderen Autoren eher glückt als mir, etwas tiefer in den Ursprung des N. opticus beim Axolotl ein zudringen.

Das Tuber cinereum ist nichts anderes als ein unpaariger nach hinten sich erstreckender Anhang des Zwischenhirns, in welchen sich auch die Höhle des Zwischenhirns fortsetzt. Das Tuber hat überaus dünne Wandungen, welche, wie die Lamina terminalis, aus dem Epithel und etwas granulirter Grundsubstanz bestehen.

Die Hypophysis cerebri ist klein, kugelig. Derjenige Theil der Hypophysis, welcher bei höheren Wirbelthieren als der nervöse bezeichnet, nur ein dem Tuber cinereum zugehöriger Theil desselben ist und nur mit dem drüsigen Theil der Hypophysis verwächst, fehlt hier beim Axolotl. Die Hypophysis wird allein durch den sogenannten drüsigen Theil dargestellt. Auf beliebigen Schnitten erscheint der Hirnanhang als eine Summe vielfach ineinander verschlungener oder gewundener solider Stränge (Fig. 21). Die Stränge werden durch Epithelzellen zusammengesetzt und zwischen den Strängen liegen — also gleichsam die Stränge einhüllend — zahlreiche Blutgefässe. Das Epithel ist einfach, besteht (Fig. 21) aus 0,090 Mm. langen kegelförmigen oder cylindrischen Zellen mit sehr stark granulirtem Protoplasma, glänzendem Kern und kleinem aber deutlichem Kernkörperchen. Der Hirnanhang gleicht einer tubulösen Drüse, deren vielfach gewundene Tubuli aber kein Lumen haben, sondern solid sind. Das Epithel unterscheidet sich wesentlich von dem Epithel der Hirnhöhle oder der Plexus chorioidei (Fig. 20), mit

© Biodiversity Heritage Library, http://www.biodiversitylibrary.org/; www.zobodat.at

welchem es ja auch genetisch nicht übereinstimmt, indem die Hypophysis ihren Ursprung vom Epithel des Schlundes herleitet.

e. Das Vorderhirn.

Im Allgemeinen gleicht das Vorderhirn des Axolotl dem gleichnamigen Hirntheile des Frosches.

Geeignete Querschnitte lehren besser, als die anatomischen Präparate es darthun konnten, in welcher Weise einerseits der Zusammenhang der Lobi hemisphaerici mit dem Zwischenhirn, andererseits der Zusammenhang der Ventriculi laterales mit dem dritten Ventrikel sich vollzieht.

Die innere Oberfläche der Ventriculi laterales, der Höhlen der Lobi hemisphaerici ist wie die aller Hirnhöhlen mit Epithel ausgekleidet; die Wand der Höhle selbst wird wesentlich aus grauer Substanz gebildet; auf das Epithel folgen reichliche Schichten von Kernen, welche dem Centrum zu dichter liegen, zur Peripherie durch grössere Mengen Grundsubstanz getrennt werden. In dem peripherischen Theile finde ich vereinzelt hier und da unzweifelhaft spindelförmige oder birnförmige Nervenzellen, nur wenig grösser als die gewöhnlichen Kerne.

Nervenfasern sind einmal im hinteren Abschnitt des Vorderhirns (Fig. 16) an der Stelle des Uebergangs des Zwischenhirns in das Vorderhirn anzutreffen, sie liegen an der Hirnbasis und ziehen quer von einer Seite zur andern; sie sind der sogenannten Commissura inferior (od. anterior) der Hemisphären gleich zu setzen. Ferner sind jene Faserzüge, welche in den Seitentheilen des Zwischenhirns schon erwähnt wurden, noch eine kurze Strecke weit in die Lobi hemisphaerici hinein zu verfolgen.

Das Tuberculum olfactorium ist hohl; der Ventrikel eines jeden Lobus hemisphaericus erstreckt sich nach vorn auch in das Tuberculum hinein. Hierdurch, sowie durch die gleiche Beschaffenheit giebt sich das Tuberculum olfactorium nur als der vorderste Abschnitt der Lobi hemisphaerici kund. Jedoch kommt noch etwas hinzu, was zum Theil wenigstens den Lobi hemisphaerici fehlt. Die ganze Oberfläche des Tuberculum ist mit kleinen, dünnen, vielfach durcheinander ziehenden Ursprungsbündeln des N. olfactorius bedeckt, doch beginnt bereits in dem unmittelbar an das Tuberculum olfactorium angrenzenden Theil der Lobi hemisphaerici die Sammlung der Wurzelbündel.

Der N. olfactorius besteht wie bei andern Wirbelthieren aus einer grossen Anzahl äusserst feiner Nervenfasern, die marklos, also Achsencylindern zu vergleichen sind und von denen eine Anzahl zusammen in eine bindegewebige Hülle eingeschlossen werden.

©Akademie d. Wissenschaften Wien; download unter www.biologiezentrum.at www.biologiezentrum.at www.biologiezentrum.at

© Biodiversity Heritage Library, http://www.biodiversitylibrary.org/; www.zobodat.at

Axolotl viel Interessantes dar. Ich hatte gehofft, dass diese Einfachheit der Anlage und des Baus des Hirns einer Erforschung des Zusammenhangs der Hirntheile und der sie constituirenden Elemente, Zellen und Fasern günstig sein würde. Nach dieser Richtung hin sehe ich meine Erwartungen nicht befriedigt, zum Theil liegt die Schuld gewiss an den noch immer unzulänglichen Untersuchungsmethoden. — Vielleicht dass andere Autoren mit besseren Methoden auf dem von mir angebahnten Wege eher zum gewünschten Ziele gelangen.

© Biodiversity Heritage Library, http://www.biodiversitylibrary.org/; www.zobodat.at

Erklärung der Abbildungen.

Tafel XIX.

Fig. 1. Querschnitt durch den vorderen Theil des Rückenmarks. Vergr. 80fach.
a, a, untere Wurzeln,
b, b, obere Wurzeln der Spinalnerven,
c, c, Oberhörner,
d, d, Unterhörner mit den darin enthaltenen grossen Nervenzellen,
d' d' kleine Nervenzellen,
e, e, MAUTHNER'sche Fasern,
f, Sulcus longitudinalis inferior,
g, g, Substantia reticularis.

Fig. 2. Querschnitt durch den hinteren Theil des Rückenmarkes (Schwanztheil). Vergr. 80fach.

Fig. 3. Querschnitt durch den hinteren Theil des Rückenmarks nahe dem Ende. Vergr. 80fach.

Fig. 4. Querschnitt durch den Endtheil des Rückenmarks. Vergr. 500fach.

Fig. 5. Epithel des Centralcanals; einem Längsschnitt des Rückenmarks entnommen. Vergr. 500fach.
a, kegelförmige,
b, spindelförmige Zellen.

Fig. 6. Aus einem senkrechten Längsschnitt des Rückenmarks (zur Demonstration der nach vorn und hinten umbiegenden untern Wurzelfasern). Vergr. 80fach.
a, Substantia reticularis,
b, untere Stränge,
c, obere Stränge,
d, Wurzelfasern.

Fig. 7. Aus einem senkrechten Längsschnitt des Rückenmarks (zur Demonstration der an die Längsfasern sich anschliessenden umbiegenden Wurzelfasern).

Fig. 8. Nervenzellen aus einem Intervertebralganglion (Schnittpräparat). Vergr. 500fach.

Fig. 9—17. Querschnitte durch das Rückenmark und das Hirn bei 10facher Vergrösserung gezeichnet, um die verschiedenen Formen der grauen Substanz zu demonstriren.

Fig. 9. Querschnitt durch den mittleren Theil des Rückenmarks.

Fig. 10. Querschnitt durch den Uebergangstheil des Rückenmarks in die Medulla oblongata.

Fig. 11. Querschnitt durch den hinteren Theil der Medulla oblongata.

Fig. 12. Querschnitt durch den vorderen Theil der Medulla oblongata.

©Biodiversity Heritage Library, http://www.biodiversitylibrary.org/; www.zobodat.at

Fig. 13. Querschnitt durch die Gegend des Hinterhirns.
a, Basis des Hinterhirns (Pars commissuralis),
b, Cerebellum (Hinterhirn).

Fig. 14. Querschnitt durch das Mittelhirn.
a, Basis desselben (P. peduncularis),
b, Decke desselben (Lobus opticus),
c, Aquaeductus Sylvii — die Höhle des Mittelhirns,
d, Tuber cinereum,
e, Hypophysis,

Fig. 15. Querschnitt durch das Zwischenhirn.

Fig. 16. Querschnitt durch den hinteren Theil des Vorderhirns (Lobi hemisphaerici).
a, die Basis
b, die Hemisphärenlappen,
c, *c*, die Seitenventrikel,
d, der Plexus chorioideus medius (Glandula pinealis).

Fig. 17. Querschnitt durch den vorderen Theil der Lobi hemisphaerici.

Fig. 18. Aus einem Querschnitt durch das verlängerte Mark, zur Demonstration des Ursprungs des ersten Spinalnerven und einer hinteren Vaguswurzel. Vergr. 80fach.
a, untere Wurzel des ersten Spinalnerven (N. hypoglossus),
b, hintere Wurzel des Vagus (N. accessorius).

Fig. 19. Aus einem Querschnitt durch das verlängerte Mark, zur Demonstration des Ursprungs des N. acusticus und der Facialiswurzel des N. trigeminus. Vergr. 80fach.
a, *a'*, Wurzel des Facialis,
b, *b*, *b*, Wurzeln des Acusticus.

Fig. 20. Aus der Glandula pinealis (Plexus chorioideus medius). Vergr. 500fach.

Fig. 21. Aus der Hypophysis. Vergr. 500fach.

Fig. 22 *A* u. *B*. Gehirn des Axolotl in natürlicher Grösse mit den Nervenursprüngen.
A, obere Ansicht,
B, untere Ansicht,
a, Vorderhirn (Lobi hemisphaerici).
a', Tuberculum olfactorium,
b, Zwischenhirn (Lobus ventricul. tertii),
c, Mittelhirn (Lobus opticus, pars peduncul.),
d, Hinterhirn (Cerebellum),
e, Nachhirn (Medulla oblongata),
f, Rückenmark,
g, Ganglion Gasseri.

Die römischen Zahlen von I—XII geben die Namen der entsprechenden Hirnnerven des Menschen (Zählung nach Sömmering).

© Biodiversity Heritage Library, http://www.biodiversitylibrary.org/; www.zobodat.at

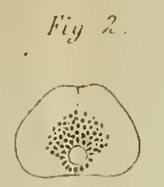

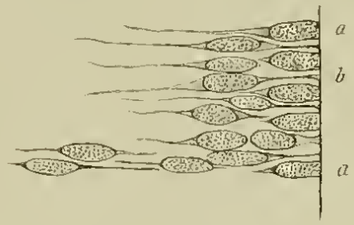

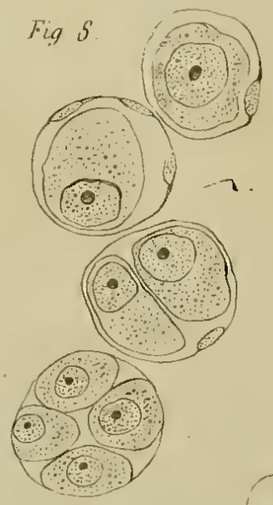

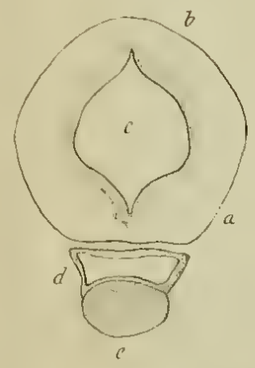

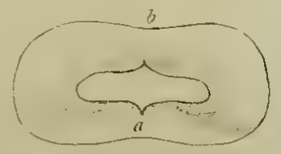

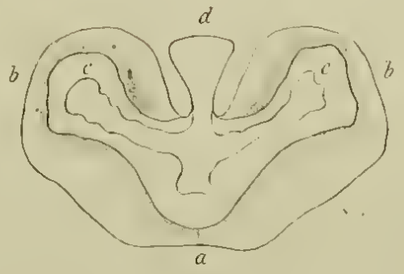

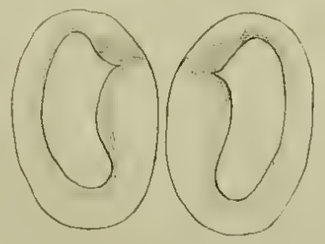

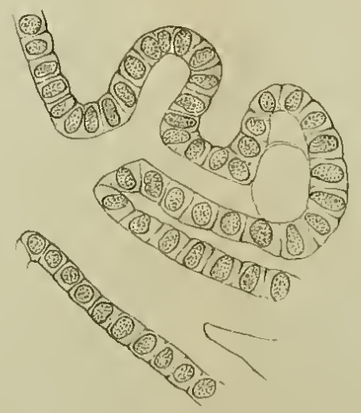

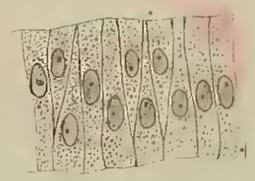

ZOBODAT - www.zobodat.at

Zoologisch-Botanische Datenbank/Zoological-Botanical Database

Digitale Literatur/Digital Literature

Zeitschrift/Journal: Zeitschrift für wissenschaftliche Zoologie

Jahr/Year: 1874-1875

Band/Volume: 25

Autor(en)/Author(s): Stieda Ludwig

Artikel/Article: Ueber den Bau des centralen Nervensystems des Axolotl. 285-312