© Biodiversity Heritage Library, http://www.biodiversitylibrary.org/; www.zobodat.at

# Ueber die Entwicklung des Unterkiefers der Säugethiere.

Von

Dr. **J. Brock.**

(Aus dem mikroskopischen Institute zu Würzburg.)

Mit Tafel XIX u. XX.

Seit den ersten genaueren Nachrichten über die Entwicklung des Unterkiefers bei Reichert [1]) hat es bis auf unsere Tage als ausgemacht gegolten, dass derselbe den Bindegewebsknochen des Schädels beizuzählen ist, also keine knorplige Anlage besitzt, und auch die späteren Untersucher, von denen ich nur Kölliker, Bruch und Gegenbaur nennen will [2]), haben keinen Anlass gefunden an diesem Satze zu rütteln. Allerdings fügt schon Reichert hinzu, dass der Gelenkfortsatz später eine Knorpelschicht trage, und nach ihm sind noch mehr solcher accessorischer Knorpelbelege aufgefunden worden, indessen stimmten alle Autoren trotz sonstiger Meinungsverschiedenheiten über Zahl und Lage derselben doch darin mehr oder minder überein, dass ihnen für das Wachsthum des Unterkiefers nur eine untergeordnete Bedeutung zuzuschreiben sei. Jedenfalls vermochte die Entdeckung dieser Knorpelbelege, welche besonders an drei Stellen: der Symphyse, dem Angulus und dem Gelenkkopf namhaft gemacht wurden, die allgemein gültige Lehre von der periostalen Entstehung des Unterkiefers nicht zu erschüttern, und noch in neuester Zeit schien dieselbe bei einer Wiederaufnahme der Untersuchungen in der ziemlich umfangreichen Arbeit von Semmer [3]) im vollsten Umfange ihre Bestätigung zu finden.

1) Reichert, Müller's Archiv 1837, p. 120.

2) Die ältere Literatur findet sich am vollständigsten bei Stieda, Studien über die Entwicklung der Knochen und des Knochengewebes, Archiv f. mikroskop. Anat. XI, 2. 1875. Nur die Steudener'sche Arbeit ist sowohl bei Stieda als auch bei Strelzoff noch nicht berücksichtigt.

3) A. Semmer, Untersuchungen über die Entwicklung des Meckel'schen Knorpels und seiner Nachbargebilde, Dorpat 1872.

© Biodiversity Heritage Library, http://www.biodiversitylibrary.org/; www.zobodat.at



Um so mehr Aufsehen musste es daher machen, als schon im Jahre darauf Strelzoff, ein Forscher, welcher gerade um die Förderung der Knochenentwicklungslehre sich nicht unbedeutende Verdienste erworben hat, mit der Behauptung hervortrat[1]), dass der ganze Unterkiefer knorplig präformirt sei und dass dieser Knorpel durch directe Verknöcherung (Ossificatio metaplastica Strelz.) im Gegensatz zu der gewöhnlichen endochondralen zu Knochen werde. Auch diese letztere Behauptung musste in hohem Grade befremdend erscheinen, da die directe Knorpelverknöcherung, obwohl früher für den normalen Typus gehalten, neuerdings bei Säugern nur für gewisse Ausnahmsfälle[2]) und beim Menschen normal gar nicht zugelassen wurde, und es konnte daher nicht fehlen, dass diese Arbeit zu erneuten Untersuchungen über die Entwicklung des Unterkiefers anregte, welche bis jetzt ein für Strelzoff ziemlich ungünstiges Ergebniss gehabt haben.

Es erhoben sich nämlich gegen Strelzoff's Angaben fast gleichzeitig zwei Autoren, Steudener und Stieda. Der erstere[3]) hat nie eine knorplige Anlage des Unterkieferkörpers finden können, doch will er wegen Mangel an Material (Steudener untersuchte Menschenembryonen) sich gerade über diesen Punct noch nicht entscheidend äussern. Für den aufsteigenden Ast und den Gelenkkopf kann er die knorplige Anlage bestätigen, über die Bildung des Processus coronoideus finde ich keine Angabe bei ihm. Die Verknöcherung des Knorpels hält nach ihm den endochondralen Typus ein, doch giebt er zu, dass dieselbe einige Eigenthümlichkeiten zeigt, die zu der Annahme einer metaplastischen Ossification im Sinne Strelzoff's verleiten können.

Noch weniger in Uebereinstimmung mit Strelzoff befindet sich der zweite Autor über diesen Gegenstand, Stieda[4]). Stieda's Untersuchungen sind an verschiedenen Thieren (Katze, Maus, Kaninchen, Schwein) gemacht und leiden an dem entschiedenen Mangel, dass Stieda nirgends bei ein und demselben Thiere über eine hinreichende Entwicklungsreihe verfügte, wodurch er sich genöthigt sah, die an verschiedenen Thieren gewonnenen Resultate unmittelbar mit einander zu combiniren. Erwägt man aber, zu wie verschiedenen Ergebnissen

1) Dr. Z. J. Strelzoff, Ueber die Histogenese der Knochen. Untersuchungen aus dem pathologischen Institut zu Zürich, herausgegeben v. Eberth. Leipzig 1873, p. 45.

2) Kölliker, Handbuch der Gewebelehre des Menschen. 5. Aufl. Leipzig 1867. p. 221.

3) Dr. F. Steudener, Beiträge zur Lehre von der Knochenentwicklung und dem Knochenwachsthum. Abhandl. der naturforsch. Gesellsch. zu Halle. Bd. XIII und Separatabdruck p. 18. Halle 1875.

4) Stieda l. c.

© Biodiversity Heritage Library, http://www.biodiversitylibrary.org/; www.zobodat.at



allein Stieda an den von ihm untersuchten Thieren gekommen ist, so muss man zugeben, dass solche Verallgemeinerungen auf einem verhältnissmässig noch unbekannten Gebiete nicht unbedenklich sind und jedenfalls die Behauptungen des Gegners nicht entkräften können, soweit diese sich auf ein ganz bestimmtes Thier beziehen. Nach Stieda ist der Unterkiefer ursprünglich periostal angelegt und erhält später accessorische Knorpelkerne, bei der Katze und Maus am Angulus und am Gelenkkopfe, wozu beim Kaninchen noch ein dritter an der Symphyse kommt. Die Verknöcherung dieser Knorpelkerne unterscheidet sich in nichts von der gewöhnlichen endochondralen.

Auf diese Abhandlung ist bereits eine Erwiderung von Strelzoff erschienen[1]), welche sich vorzugsweise auf dem Gebiete der persönlichen Polemik bewegt und keine neuen Thatsachen für seine früheren Behauptungen beibringt. Schliesslich will ich dann noch erwähnen, dass Ruge in einem Aufsatz[2]), der sich sonst fast nur mit dem postembryonalen Wachsthum des menschlichen Unterkiefers beschäftigt, die Bemerkung macht, dass der aufsteigende Ast beim Neugebornen nach endochondralem Typus verknöchert.

Diese kurze Darstellung der neueren Literatur hat uns eigentlich schon auf den heutigen Standpunct der Frage geführt, ohne dass ich bis jetzt nöthig gehabt hätte, eines Werkes zu gedenken, welches durch seine gesonderte Stellung zu allen verwandten Arbeiten, auch eine gesonderte Besprechung rechtfertigen dürfte. Es ist dies ein schon 1874 veröffentlichter grösserer Aufsatz von Parker über die Entwicklung des Schweineschädels[3]). Ob diese Arbeit, die ich nirgends erwähnt finde, den oben genannten Autoren unbekannt geblieben ist, wage ich nicht zu entscheiden; aber auch wenn dies nicht der Fall sein sollte, so ist es mir doch keineswegs unerklärlich, warum sie so ganz ohne Einfluss auf die späteren gleichartigen Bestrebungen geblieben ist. Die lebhafte Discussion nämlich, welche über die Genese des Unterkiefers augenblicklich schwebt, bewegt sich noch immer fast ausschliesslich in der engen Bahn, in welche sie schon durch die erste Strelzoff'sche Veröffentlichung, die Quelle des ganzen Streites, gelenkt worden ist, sie dreht sich nur um die Ossification des Unterkieferknorpels. Neben der Frage nach dem Verknöcherungsmodus, welche von Strelzoff und allen

1) Strelzoff, Ungleichmässiges Wachsthum als formbildendes Princip der Knochen. Eine Erwiderung etc. Archiv f. mikroskop. Anat. XI, 3. 1875.

2) Georg Ruge, Beiträge zum Wachsthum des menschl. Unterkiefers. Diss. inaug. Berlin 1875.

3) K. W. Parker, on the structure and development of the skull in the pig. Philos. transact. 1874. Vol. 164, P. 1.

© Biodiversity Heritage Library, http://www.biodiversitylibrary.org/; www.zobodat.at



seinen Nachfolgern vielleicht nicht mit Unrecht zur wichtigsten erhoben worden ist, sind die gröberen morphologischen Verhältnisse — Fragen, die theilweise schon durch die Präparation ganzer Unterkiefer ohne Beihülfe des Mikroskops zu beantworten sind — so stiefmütterlich behandelt worden, als ob sie eigentlich schon abgethan wären, obgleich sie im Gegentheil von ihrer Lösung eher noch weiter entfernt sind als der histologische Theil dieses Gebietes. Neben der ausgesprochenen vergleichend anatomischen Richtung mag daher der beinahe gänzliche Ausschluss der Histologie das Meiste zu der Vernachlässigung beigetragen haben, welche die Parker'sche Arbeit bisher unverdienter Weise erfahren hat. Ich kann die absichtliche oder unabsichtliche Hintenansetzung dieses höchst verdienstvollen Werkes nur beklagen, weil eigentlich Parker in der richtigen Erkenntniss der gröberen Verhältnisse, besonders der späteren Stadien, weiter gekommen ist als irgend Jemand vor oder nach ihm, was mir mit Hinblick auf Figuren wie P. XXXIII, 5, 6, P. XXXIV, 1, 7 etc. wohl gern zugestanden werden wird. Wie der Text der Arbeit überhaupt rein als Erklärung der zahlreichen Abbildungen aufgefasst werden kann, so zeigt er sich auch für den uns hier interessirenden Punct wenig ergiebig. Alles was über die Entwicklung des Unterkiefers gesagt wird, beschränkt sich auf eine kurze Angabe der makroskopischen Befunde, ohne dass weitere Erörterungen daran geknüpft werden. Das Auftreten von Knorpel am Unterkiefer war Parker sowohl als auch Huxley, wie er angiebt, überhaupt etwas ganz Neues (p. 306), seine weiteren Angaben über den Antheil desselben an der Unterkieferbildung sind aber so unbestimmt, dass ich nicht recht verstehe, wie er in der schliesslichen Zusammenfassung plötzlich zu dem Resultate kommt, dass der ganze Ramus ascendens knorplig präformirt ist (p. 328). Die wenigen Angaben über mikroskopische Verhältnisse, die ich bei ihm finde, sind theils zu allgemein gehalten (z. B. der ganz unverständliche Passus p. 300), theils müssen sie als entschieden unrichtig bezeichnet werden (z. B. p. 316).

Man wird aus dieser kurzen Darstellung zur Genüge ersehen haben, dass die ganze ältere Lehre von der Entwicklung des Unterkiefers den Untersuchungen der Neuzeit nicht hat Stand halten können, dass aber auch noch keine neue erschienen ist, welche mit einigem Recht ihre Stelle einzunehmen im Stande wäre. Noch ist aus den vielfachen Meinungsverschiedenheiten keine sicher begründete Thatsache gewonnen worden, auf der wir weiterbauend eine endgültige Lösung der Frage anstreben könnten. Ohne mich daher mit Erörterungen über die Nothwendigkeit neuer Untersuchungen aufzuhalten, will ich lieber kurz aus-

© Biodiversity Heritage Library, http://www.biodiversitylibrary.org/; www.zobodat.at



einandersetzen, wie diese Untersuchungen beschaffen sein müssen, um die grösstmöglichste Gewähr sicherer und richtiger Resultate zu bieten.

Hier glaube ich nun zunächst mit Rücksicht auf die grosse Verschiedenheit der früheren Ergebnisse die Forderung stellen zu dürfen, dass eine möglichst grosse und besonders in den früheren Foetalperioden möglichst enge Reihe von Entwicklungsstadien untersucht wird. Dies ist zwar für jede embryologische Untersuchung wünschenswerth, allein ich muss die Wichtigkeit dieser Forderung für den vorliegenden Fall noch besonders hervorheben, weil der Versuch, die Befunde von zwei etwas weiter auseinander liegenden Stadien auf inductivem Wege mit einander zu verknüpfen, zu den grössten Irrthümern führen kann, wie ich an mir selbst bei nachträglicher Untersuchung eines Zwischenstadiums oft genug erfahren habe. So war der jüngste von Strelzoff untersuchte Foetus von 5,5 Cm. (Schwein), bei dem er den Unterkiefer schon in voller Verknöcherung begriffen fand, viel zu alt, um darauf eine Behauptung von solcher Tragweite zu gründen, wie die, dass der ganze Unterkiefer knorplig präformirt sei. Noch weniger aber kann ich dergleichen Bedenken beim Lesen der Stieda'schen Arbeit unterdrücken, welcher Forscher nur bei einem Thiere vier Stadien, bei allen andern aber viel weniger untersucht hat.

Hält man sich streng an die Erfüllung dieser Forderung, so wird man auch von selbst einen Fehler vermeiden lernen, den ich an allen früheren Arbeiten mehr oder minder zu rügen habe. Es ist dies eine Uebertragung der an einem Thier erhaltenen Befunde auf das andere, welche von manchen Autoren wegen der Unvollständigkeit ihrer Einzelnergebnisse in einer Ausdehnung geübt worden ist, mit der ich mich nicht einverstanden erklären kann. Eine solche Uebertragung ist meiner Meinung nach nur da zulässig, wo besondere Gründe für eine Gleichartigkeit der Verhältnisse sprechen. Dies ist aber hier so wenig der Fall, dass mir eher das Gegentheil erwiesen scheint. Denn wenn Stieda beim Kaninchen einen Symphysenknorpel findet, der beim Menschen schon längst bekannt ist, bei Mäusen und Katzen nach Stieda selbst fehlt und beim Schweine im Foetalleben noch von keinem Beobachter gesehen worden ist, wenn auch die Bildung der Zahnrinne bei verschiedenen Thieren nach Stieda nicht ganz dieselbe ist, so sind wir bei dem jetzigen Stande unserer Kenntnisse fast zu der Annahme gezwungen, dass hier Verschiedenheiten bestehen, auch wenn wir ihre Grösse noch nicht bemessen können [1]).

1) Aehnliche Verschiedenheiten finden sich auch beim Kalbe (Kölliker, Mikroskop. Anat. Bd. I. Leipzig 1850, p. 378) und beim Schafe (Semmer, l. c. p. 67). Ersteres hat Knorpelbelege am Condylus und Angulus, letzteres am Condylus und

© Biodiversity Heritage Library, http://www.biodiversitylibrary.org/; www.zobodat.at



Meine eigenen Untersuchungen sind aus diesen Gründen ausschliesslich an einem Thiere, dem Schweine, angestellt. Ich wurde hierdurch in den Stand gesetzt gerade die Strelzoff'schen Angaben, welche sich fast alle auf dasselbe Thier beziehen, besser zu prüfen als es mir sonst möglich gewesen wäre. Ich hatte das Glück eine zusammenhängende Entwicklungsreihe von 3—13 Cm. langen Embryonen zur Verfügung zu haben, deren Abstand untereinander 1—2 Cm. betrug. Die von mir angewandten Untersuchungsmethoden sind folgende. Die kleineren Embryonen wurden in Chromsäure entkalkt und gehärtet, für die grösseren wandte ich nach Strelzoff's Vorgang mit Erfolg Salpetersäure an. Von jedem Stadium suchte ich möglichst eine doppelte Schnittreihe anzufertigen, eine frontale und eine horizontale [1]), deren Resultate ich dann mit einander combinirte. Ausserdem wurde von den meisten Stadien der Unterkiefer in toto präparirt und seine Beschaffenheit mit den Ergebnissen der mikroskopischen Untersuchung verglichen. Als Färbungsmittel wandte ich Carmin und Haematoxylin an, theils einzeln, theils zur Doppelfärbung combinirt. — Nach Erledigung dieser Vorfragen gehe ich jetzt zur Beschreibung selbst über.

### Stadium I. Embryo von 3 Cm., Fig. 1.

Die ersten Spuren der Unterkieferbildung findet man bei Embryonen von 3 Cm. Länge. Es zeigt sich hier lateralwärts vom Meckel'schen Knorpel eine einfache schmale Knochenlamelle, welche das gewöhnliche Aussehen des Bindegewebsknochens darbietet, überall und besonders an den Enden mit Osteoblasten besetzt und allseitig von einem Perioste umgeben ist, das sich schon deutlich in eine äussere und eine innere Schicht abgrenzen lässt. Diese Knochenlamelle erstreckt sich von der vorderen Vereinigungsstelle der Meckel'schen Knorpel bis in die Gegend des späteren Gelenks, wie am besten aus dem Umstande hervorgeht, dass sie noch auf Horizontalschnitten getroffen wird, welche die Gelenkverbindung des Meckel'schen Knorpels mit dem Ambos zeigen und sogar noch etwas darüber hinaus nach oben zu verfolgen ist. Ihre grösste Länge erreicht diese Lamelle auf Horizontalschnitten, welche auch den Meckel'schen Knorpel in seiner ganzen Ausdehnung treffen, geht man weiter nach oben, so nimmt sie rasch ab, um in der Nähe des späteren

an der Symphyse. Die Angaben über den Sitz der Knorpelbelege bei Mäusen stimmen bei Stieda und Semmer überein.

1) Ich möchte diese Ausdrücke im Henle'schen Sinne verstanden wissen. Die Ausdrücke »Längs-« und Querschnitt sind für den Unterkiefer zur kurzen und genauen Bezeichnung der Schnittrichtung nicht anwendbar, weil jeder Längsschnitt des Körpers zugleich Querschnitt des aufsteigenden Astes ist, und umgekehrt.

© Biodiversity Heritage Library, http://www.biodiversitylibrary.org/; www.zobodat.at



Gelenks allmälig zu verschwinden. Es geht hieraus hervor, dass diese erste Unterkieferanlage schon in der Gegend des späteren Angulus eine schwache Biegung besitzt, was die Präparation der ganzen Unterkieferanlage in der That auch bestätigt (Fig. 1). Dieselbe lehrt uns zugleich, dass diese Lamelle eigentlich eine sagittal gestellte Knochenplatte darstellt, welche überall nur eine sehr geringe Dicke besitzt. Das Periost besteht aus undeutlich faserigem Bindegewebe, die äussere Schicht zeigt dicht gedrängt spindelförmige Zellen, die sich in allen Richtungen durcheinander flechten, die innere Schicht mehr zerstreut neben einzelnen exquisit spindelförmigen Elementen mehr rundliche, welche zu den am Knochen sitzenden Osteoblasten herüberleiten. Neben der erwähnten Lamelle und medianwärts von ihr, hart am Meckel'schen Knorpel, findet sich im vorderen Theile des Körpers eine zweite kleinere in Entstehung begriffen, welche mit der ersten die Anlage der Rinne bildet, die für die Zahnsäckchen bestimmt ist. Da ich später nicht mehr ausführlich auf diesen Punct zurückkommen werde, so will ich gleich bemerken, dass diese beiden Knochenlamellen niemals so regelmässig und so früh die Rinne schliessen, wie es Stieda von der Katze und Stieda und Semmer von der Maus beschrieben [1]), sondern erst später unter Betheiligung secundärer, zwischen und seitwärts von ihnen entstandener Knochenlamellen sich zu derselben vereinigen. Von Knorpel ist in diesem Stadium noch keine Spur vorhanden, wohl aber ist er in seiner ersten Anlage schon im nächsten, das ich untersucht habe, mit Sicherheit nachzuweisen.

Nach diesem Befunde nun, welcher sich in vollkommener Uebereinstimmung mit denen aller älteren und neueren Untersucher befindet, mit alleiniger Ausnahme von Strelzoff, ist es für mich sicher, dass die erste Anlage des Unterkiefers eine periostale ist und dass derselbe nicht zu den knorplig präformirten Knochen gezählt werden darf. Wenn Strelzoff, wie ich sicher aus seiner Arbeit schliessen zu können glaube, kein jüngeres Stadium als einen Embryo von 5,5 Cm. untersucht hat, so lässt sich seine abweichende Ansicht sehr leicht erklären, denn es möchte wohl die Ansicht eines Jeden sein, dem die früheren Stadien unbekannt sind. Man findet in der That, wie wir später sehen werden, bei einem Embryo von etwa 5 Cm. mehr Knorpel als Knochen, und auch der letztere sieht so aus, als ob er ganz allein aus dem Knorpel hervorgegangen wäre.

1) Stieda l. c. p. 246. Semmer l. c. p. 67.

© Biodiversity Heritage Library, http://www.biodiversitylibrary.org/; www.zobodat.at



### Stadium II. Embryo von 4 Cm.

Das Bild, welches man in diesem Stadium von dem Unterkiefer erhält, ist folgendes. Die Verknöcherung des Körpers ist bedeutend fortgeschritten. Je weiter wir auf Frontalschnitten nach hinten gehen, desto zahlreicher treffen wir Knochenbälkchen in allen Stadien des Entstehens, besonders seitlich und nach unten von der lateralen Lamelle, welche meist parallel zu ihr verlaufen und sich bald durch Querbälkchen mit ihr und unter einander in Verbindung setzen. So treffen wir gegen den Angulus hin (wenn man die erwähnte schwache Biegung des Unterkiefers schon so bezeichnen darf), schon ein ganzes System von spongiös angeordneten Knochenbälkchen, welche alle dicht mit Osteoblasten besetzt sind und dadurch deutlich ein lebhaftes Wachsthum bekunden. Am Angulus selbst ändert sich das Bild des Unterkiefers in eigenthümlicher Weise. Der hinter demselben gelegene Theil der primären Lamelle, welcher als Anlage des aufsteigenden Astes angesehen werden kann, ist unverändert geblieben. Dagegen ist am Angulus selbst eine dichte Ansammlung von Zellen aufgetreten, welche völlig denen der inneren Periostschicht gleichen. Dieselben wiederholen anfangs noch die netzförmige Anordnung der Spongiosabälkchen des Körpers, an welche sie sich nach vorn anschliessen; je weiter man indessen nach hinten kommt, desto mehr ändert sich das Bild, die Zellenzüge werden immer breiter, die Zwischenräume immer enger, und zuletzt erinnern nur noch wenige Lücken und Buchten in der dichten, gleichmässigen Zellenanhäufung an das Spongiosanetz, welches wir soeben noch vor Augen hatten. Dieser Zellencomplex liegt aber ganz und gar innerhalb des Periostes und geht nach allen Seiten ohne scharfe Grenze in die innere Schicht desselben über; nach unten und hinten, wo der Uebergang ganz unvermerkt vor sich geht, lässt sich von den spindelförmigen Elementen der äusseren Periostschicht bis zu den runden Zellen, welche sich in dieser Ansammlung selbst finden, nirgends eine Unterscheidung zwischen den Bestandtheilen beider sicher durchführen. Nach oben und vorn hängt dieser Zellhaufen ebenso ohne scharfe Grenze mit der dichten Osteoblastenschicht zusammen, welche überall die primäre Lamelle, hier noch den einzigen Repräsentanten des aufsteigenden Astes, bedeckt. Auf weiter nach hinten liegenden Frontalschnitten erkennt man, wie diese Zellenmasse, die nichts als die erste Knorpelanlage ist, und der aufsteigende Unterkieferast, welche anfangs auf die oben geschilderte Weise mit einander zusammenhingen, unter gleichzeitiger Verkleinerung auseinanderrücken und sich zuletzt, durch einen deutlichen Zwischenraum getrennt, im Periost verlieren.

© Biodiversity Heritage Library; http://www.biodiversitylibrary.org/; www.zobodat.at



Versucht man, diese successiven Frontalschnitte zu einem idealen Bilde des Unterkiefers zu vereinigen, so erhält man den knöchernen Unterkiefer des ersten Stadiums, an dessen Angulus ein Knorpelbeleg in Bildung begriffen ist. Derselbe hat seine grösste Dicke am Angulus und verliert sich, sich rasch verschmälernd, nach oben und vorn. Das Wachsthum dieses Knorpelbelegs geschieht von allen Seiten, besonders aber von der hinteren und unteren Fläche aus.

Es fragt sich nun, mit welchem Recht diese Zellenanhäufung als Knorpelanlage aufgefasst werden kann. Dass man diese Bestimmung dem Haufen indifferenter Zellen, den wir jetzt vor uns haben, noch nicht ansehen kann, ist ja klar. Allein ein jeder Knorpel war einmal ein solcher Zellhaufen ohne eines von den histologischen Merkmalen des ausgebildeten Knorpelgewebes, und seine spätere Bestimmung, Knorpel zu werden, wird lediglich aus einem Vergleich mit späteren Stadien geschlossen. Finden wir daher schon in dem nächsten Entwicklungsstadium einen wohl ausgebildeten Knorpel an eben derselben Stelle und von derselben Gestalt und Grösse, so sind wir vollkommen berechtigt, diese Zellanhäufung als den Vorläufer des Knorpels zu betrachten. Es gelang mir übrigens auch in dem Centrum dieses Zellencomplexes schon einige deutliche Knorpelzellen zu entdecken, doch war von einer Grundsubstanz zwischen ihnen noch nichts zu finden. Den allmäligen Uebergang in das Periost, den die Knorpelanlage besonders an der unteren und hinteren Seite zeigt, fasse ich als Beweis eines noch fortdauernden Wachsthums auf, ein Punct, den ich bei Gelegenheit des nächsten Stadiums einer ausführlichen Erörterung zu unterziehen gedenke.

Es bleibt nun noch übrig, die morphologische Stellung des Knorpels gegenüber dem schon vorhandenen Knochen etwas näher ins Auge zu fassen. Hier scheint es mir nun unzweifelhaft zu sein, dass dem Knorpel vom entwicklungsgeschichtlichen Standpuncte aus eine selbstständige Bedeutung nicht zugeschrieben werden kann. Denn erstens ist er ja von Anfang an vom Perioste umschlossen, zweitens entsteht er nur durch den Zusammentritt von Zellen der inneren Periostschicht, welche den Bildungszellen des Knochens vollkommen gleichwerthig sind, und endlich hängt er da, wo er an den Knochen anstösst, mit den Osteoblasten desselben direct zusammen. Es wird daher zum Aufbau des Knorpels keine Zelle verwendet, welche nicht morphologisch den Bildungszellen des Knochens entspräche, auf welche, so zu sagen, der Knochen nicht schon ein gewisses Recht besässe, ein Umstand, der für die genetische Abhängigkeit des Knorpels vom Knochen vollkommen beweisend erscheint. Wir können daher den Knorpel des Unterkiefers noch am besten mit den Knorpelbelegen vergleichen, welche auch an anderen Kopf-

© Biodiversity Heritage Library, http://www.biodiversitylibrary.org/; www.zobodat.at



knochen (Scheitelbein z. B.) auftreten[1]. Immerhin nimmt derselbe doch wohl eine ganz gesonderte Stellung ein durch sein frühes Auftreten und die wichtige Rolle, welche er im Einklang damit in der Entwicklung des Unterkiefers zu spielen berufen ist.

### Stadium III. Embryo von 4,5 Cm. Fig. 7.

Wir finden in diesem Stadium unsere Knorpelanlage in einer Gestalt wieder, welche an ihrer wahren Natur nicht mehr zweifeln lässt, nämlich als echten foetalen Knorpel (Fig. 7 *a*). Da ich im vorigen Stadium noch nichts von einer Zwischensubstanz zwischen den einzelnen Zellen finden konnte, so muss die Ausscheidung derselben verhältnissmässig schnell vor sich gehen, um in kurzer Zeit einen so mächtigen Knorpel liefern zu können. Was zunächst am meisten unser Interesse in Anspruch nimmt, ist die Art und Weise seines Wachsthums und seines Zusammenhangs mit den schon gebildeten Knochen. Ein Blick auf die Knorpelanlage lehrt uns, dass dieselbe mehr oder minder überall, besonders aber an dem hinteren und unteren Rande sich unmerklich in das Periost verliert. Am schönsten zeigen dies Doppeltinctionen schon bei geringerer Vergrösserung, wo das Blau des Knorpels durch Violett ganz allmälig in das Roth des Periostes verläuft (Fig. 7 *c*). Bei Anwendung stärkerer Vergrösserung sehen wir das Wachsthum des Knorpels — denn als solches fasse ich mit Stieda[2]) diese Erscheinung auf — folgendermassen vor sich gehen. Die spindelförmigen Periostzellen drängen sich immer dichter aneinander, stellen sich mit ihrer Längsachse senkrecht zu der Längsachse des Knorpels, während sie bisher derselben parallel angeordnet waren und nehmen dabei nach und nach eine runde Gestalt an. Das Auftreten einer doppelten Contour und die Ausscheidung einer Zwischensubstanz scheint fast gleichzeitig zu erfolgen, die Zwischensubstanz selbst ist anfangs sehr gering und deutlich fein granulirt. Diese Uebergangsschicht findet sich nicht nur hier, sondern wird noch oft erwähnt werden müssen und ist für mich, überall wo sie vorkommt, ein Zeichen, dass der Knorpel noch im Wachsthum begriffen ist.

Sehr eigenthümlich ist der Zusammenhang des Knorpels mit dem Knochen. Auch hier findet ein Uebergang statt (Fig. 7 *d*), dieser Uebergang besteht aber zwischen dem periostalen und dem vom Knorpel aus gebildeten Knochen, d. h. der Knorpel ist an seiner Spitze schon in die Ossification eingetreten. Das nähere Verhältniss ist folgendes. Ueberall gegen den periostalen Knochen hin spitzt sich der Knorpel zu, seine

1) Kölliker, Mikroskop. Anat. I. Leipzig 1850. p. 378.
2) Stieda, l. c. p. 248.

© Biodiversity Heritage Library, http://www.biodiversitylibrary.org/; www.zobodat.at


Zellen vergrössern sich so, dass sie fast gar keine Zwischensubstanz zwischen sich zu lassen scheinen und lagern Kalk in ihre Interstitien ab. Mit wachsender Kalkimprägnation rücken sie auseinander und werden zugleich sternförmig, womit dann der Knochen fertig ist. Diese Umwandlung geschieht zuerst da, wo der Knochen an den Knorpel stösst, an den Rändern desselben. Man sieht hier den Zwischenraum zwischen den einzelnen Knorpelzellen durch weitere Kalkablagerung sich rasch vergrössern, während dieselben zugleich zackig werden, das Innere besteht noch aus verkalktem Knorpel mit sehr geringer Zwischensubstanz. Der echte Knorpel ist daher mit dem echten Knochen überall durch eine Art Uebergangsgewebe verbunden, welches sich an den Rändern schon als Knochen characterisirt und im Innern wesentlich nur aus verkalktem Knorpel besteht. Die Formveränderungen der Knorpelzellen gehen nur langsam vor sich und man trifft schon weit entfernt vom Knorpel oft noch Gebilde, welche eine so schwach eckige Form besitzen, dass man nicht weiss, ob man sie als zellige Elemente des Knorpels oder des Knochens ansprechen soll. Der fertige Knochen, welcher noch lange durch die dicht gedrängten Knochenkörperchen und einzelne stehen gebliebene Knorpelzellen seinen Ursprung verräth, geht so allmälig in die primäre periostale Lamelle über, dass es kein Mittel giebt, beider Antheil genau voneinander abzugrenzen. Dieser Uebergang wird noch mehr verwischt durch den continuirlichen Osteoblastenbelag, welcher sowohl den periostalen als auch den Knorpelknochen gleich nach seiner Entstehung bedeckt und die weitere Vergrösserung des letzteren zu übernehmen scheint.

Was nun den Typus dieser Verknöcherung betrifft, so ist für mich nach dem eben Gesagten kein Zweifel, dass diese erste Knorpelossification als eine metaplastische im Sinne Strelzoff's aufzufassen ist. Eine nähere Characteristik dieses eigenthümlichen Processes behalte ich mir passender für die Beschreibung des nächsten Stadiums vor, wo durch das gleichzeitige Auftreten einer unzweifelhaft periostalen Ossification an den Rändern des Knorpels eine genauere Unterscheidung beider Typen nöthig werden wird. Was uns jetzt noch zu erledigen bleibt, ist die Frage, warum wir bei dem ersten Auftreten echten Knorpels schon eine Ossification desselben vorfinden. Da der Embryo dieses Stadiums nur um einen halben Centimeter länger als der vorige ist, so halte ich es für unwahrscheinlich, dass diese beiden Vorgänge, die Differenzirung des Knorpels und der Anfang der Verknöcherung desselben nach einander stattfinden und glaube eher, dass sie gleichzeitig oder doch nahezu gleichzeitig sind. Hierzu nehme ich an, dass, während die inneren Zellen der noch indifferenten Zellenanhäufung den Character von Knor-

© Biodiversity Heritage Library, http://www.biodiversitylibrary.org/; www.zobodat.at



pelzellen bekommen, an den Rändern gegen den periostalen Knochen hin schon eine Kalkablagerung zwischen den Randzellen eintritt, ehe diese zu Knorpelzellen geworden sind. Schreitet der Verknöcherungsprocess dann weiter nach innen zu fort, so sieht er sich alsbald echten Knorpelzellen gegenüber, welche als solche in die Ossification eintreten. Eine weiter unten folgende nähere Betrachtung der Stellen, wo die später den ganzen Knorpel umgebende Knochenrinde sich in die Wachsthumsstellen desselben verliert, wird meine Auffassung wesentlich bestätigen helfen.

Das Wachsthum des Unterkieferkörpers bietet in diesem Stadium gegen das vorige nichts Bemerkenswerthes dar.

### Stadium IV. Embryo von 5 Cm. Fig. 8.

Die Knorpelanlage ist in diesem Stadium nach allen Richtungen vergrössert, und auch ihre Verknöcherung hat bedeutende Fortschritte gemacht. Das Hauptwachsthum findet noch immer von hinten und unten aus statt, die stärkste Ossification an den entgegengesetzten Seiten, der vorderen und oberen, welche die Verbindung mit dem periostalen Knochen vermitteln, doch ist der Rand wenigstens fast überall mit in die Ossification hineingezogen. Das Bild, das der Knorpel auf Frontalschnitten, welche ihn in seiner grössten Ausdehnung treffen, bietet, ist folgendes (Fig. 8). Er zeigt ungefähr die Gestalt eines Dreiecks, dessen Spitze durch den schon von ihm ausgebildeten Knochen sich allmälig in den periostalen Knochen des aufsteigenden Astes verschmälert und dessen innere Seite eine bedeutende Einbiegung besitzt, in welcher der Querschnitt des Meckel'schen Knorpels erscheint. Die untere Seite des Dreiecks geht ohne Grenze in das Periost über, Horizontalschnitte ergeben dasselbe auch von der hinteren Seite des Knorpels. Mit Ausnahme dieser Wachsthumsstellen ist überall an den Rändern die Ossification schon in vollem Gange, und wir befinden uns damit wieder einem Process gegenüber, auf dessen Eigenthümlichkeiten wir jetzt etwas näher einzugehen haben.

Dass die Verknöcherung des Unterkiefers bedeutend von dem normalen Typus der endochondralen Ossification abweichen muss, lässt sich auf den ersten Blick erkennen, denn es hält bei diesen oft ganz seltsamen Bildern zuerst wirklich schwer, irgend welche Aehnlichkeit mit dem gewöhnlichen Verknöcherungsbilde zu entdecken, welches von Längs- und Querschnitten der Epiphysengrenzen wachsender Knochen Jedem aus eigener Anschauung bekannt und geläufig ist. Eine ganze Reihe von den zuerst von Strelzoff näher beschriebenen Eigenthümlichkeiten sind denn auch sofort von Steudener bestätigt worden, so die

© Biodiversity Heritage Library, http://www.biodiversitylibrary.org/; www.zobodat.at



Abwesenheit der Knorpelzellensäulen, die unregelmässige Ossificationsgrenze, die unregelmässige Canalisation des Knorpels, das häufige Stehenbleiben von Knorpelresten in den Knochenbalken — alles in der That Dinge, welche leicht zu sehen und zu bestätigen sind. Ein Anderes ist es aber, über den Verknöcherungsmodus des Knorpels ein bestimmtes Urtheil auszusprechen. Strelzoff hat bekanntlich die directe Verwandlung des Knorpels in Knochen für den einzig gültigen Typus beim Unterkiefer erklärt und damit eine Behauptung ausgesprochen, deren Tragweite er selbst zur Genüge zu kennen scheint, wie aus der Sorgfalt hervorgeht, mit welcher er dieselbe zu beweisen gesucht hat.

Ehe wir indessen Strelzoff und seinen Gegnern in die schon entbrannte Discussion über diesen Punct folgen und selbst daran thätigen Antheil nehmen, müssen wir uns erst selbst orientiren, was wir denn eigentlich sehen und mit welchem Recht wir im Stande sind, hieraus auf einen bestimmten Ossificationstypus zu schliessen.

Der Knorpel erscheint bis auf seine Wachsthumsstellen, also bis auf die hintere und untere Fläche, überall von einer dünnen Schicht umgeben, welche zwar durchweg verkalkt ist und sich an entkalkten Präparaten mit Carmin roth färbt, aber doch nicht an allen Stellen als Knochen angesprochen werden kann. Wir sehen nämlich nur da, wo dieselbe sich am besten entwickelt zeigt, vorn und oben, an den Uebergangsstellen zum periostalen Knochen hin deutliche zackige Knochenkörperchen eingelagert; wo sie sich nach hinten und unten verliert (Fig. 8 *c*), fehlen diese, und wir haben hier eigentlich nichts weiter als eine diffuse Verkalkung des Knorpelrandes, welche sich überall zwischen die angrenzenden Knorpelzellen einschiebt. Dass diese Knorpelverkalkung der Anfang des ganzen Processes ist, sehen wir an den Stellen, wo die durch ihre zelligen Elemente als solche legitimirte Knochenlamelle nach innen an den Knorpel stösst. Hier zeigt sich nämlich keine scharfe Grenze, sondern ein diffuser Uebergang in den echten Knorpel, welcher auf folgende Weise zu Stande kommt. Ueberall wo am Rande Verkalkung eingetreten ist, sehen wir die Knorpelzellen nach dem Rande zu hypertrophiren und in diesem hypertrophischen Zustande in die Verkalkung eintreten, welche an und für sich dem gleichen Stadium einer endochondralen Ossificationsgrenze vollkommen entspricht. Wo nun schon fertiger Knochen existirt, sehen wir die verkalkten Knorpelzellen durch alle Uebergänge mit echten Knochenkörperchen verbunden und können an Doppeltinctionen auch den Farbenübergang entdecken, auf welchen Strelzoff [1]) zuerst aufmerksam gemacht hat. Dieser

1) Strelzoff, Untersuchungen aus dem pathol. Instit. zu Zürich etc. p. 48.

© Biodiversity Heritage Library, http://www.biodiversitylibrary.org/; www.zobodat.at



Befund daher, allein für sich genommen, scheint den unmittelbaren Uebergang von Knorpel in Knochen unwiderleglich zu beweisen. Indessen haben wir bis jetzt eine Schwierigkeit noch nicht berücksichtigt, welche die Lösung dieser Frage zu einer sehr verwickelten macht. Die Knochenlamelle, um sie kurz so zu nennen, ist nämlich fast überall mit Osteoblasten besetzt und verbindet sich besonders nach vorn vielfach mit parallel und senkrecht zu ihr entstehenden periostalen Bälkchen zu einem Netzwerk, das den Knorpel einschliesst (Fig. 9 *c*, Strelzoff, Untersuchungen etc. Tab. III. Fig. 14 *f*). Da nun der periostale Ursprung dieser secundären Bälkchen unzweifelhaft ist, so wird es sehr wahrscheinlich, dass das Periost auch an der Vergrösserung der den Knorpel umgebenden Knochenlamelle theilnimmt, und es entsteht die grosse Schwierigkeit, an dieser Lamelle den Antheil des Periostes und Knorpels auseinander zu halten. Strelzoff nimmt diese Lamelle ganz für den Knorpel in Anspruch, Steudener, der ohne Zweifel fast dieselben Bilder vor Augen gehabt hat, ganz für das Periost. Der letztere hat den allmäligen Uebergang des Knochens nach innen in den Knorpel wohl gesehen und sagt ausdrücklich, dass solche Bilder allerdings zur Annahme einer metaplastischen Ossification verleiten könnten, weist aber auf die Aehnlichkeit mit der sich zuerst um einen ossificirenden Röhrenknochen bildenden Lamelle, der »endochondralen Grundschicht Strelzoff« hin, deren periostalen Ursprung Niemand bezweifele. Wo diese sich über die endochondrale Ossificationsgrenze hinaus auf den Epiphysenknorpel verlängere, gehe sie ebenso diffus in den Knorpel über als es hier geschieht, ohne dass Jemand daraus bis jetzt ähnliche Schlüsse gezogen habe. Diese Behauptung kann ich indessen in diesem Umfange nicht zugestehen. Wo ich Gelegenheit gehabt habe das Verhältniss dieser Grundlamelle zum Knorpel zu vergleichen, habe ich eine recht scharfe Grenze zwischen Knorpel und Knochen beobachten können und jedenfalls nichts von der breiten Uebergangszone, welche sich hier darbietet. Ich nehme daher keinen Anstand, diesen Uebergang als beweisend für die directe Knorpelverknöcherung anzusehen, nur muss ich Strelzoff gegenüber ihre Ausdehnung dahin einschränken, dass die aus dem Knorpel hervorgegangene Knochenlamelle unmittelbar nach ihrem ersten Entstehen von der inneren Schicht des Periostes einen Osteoblastenbelag bezieht, der nun gemeinschaftlich mit dem Knorpel ihre weitere Vergrösserung besorgt. Den Antheil beider Bildungsfactoren genau auseinander zu halten ist fast unmöglich, da man einem Knochenkörperchen, sobald es nur eckige Formen angenommen hat, also sobald es nur ein solches ist, nicht mehr ansehen kann aus welcher Quelle es geflossen ist. Grössere Zusammenhäufungen von jungen

© Biodiversity Heritage Library, http://www.biodiversitylibrary.org/; www.zobodat.at



Knochenzellen beweisen für den Knorpelursprung des Knochenbalkens, in dem sie vorkommen, nicht viel, da auch unzweifelhaft periostaler Knochen bisweilen diese Eigenthümlichkeit zeigt, doch findet sich in dem unmittelbar an den Knorpel stossenden Knochen eine Zusammenhäufung von Knochenkörperchen, wie sie anderswo kaum wieder beobachtet werden dürfte. Auch den Resultaten der Doppelfärbung allein, der schwachen Mischfarbe zwischen Roth und Blau, die die Uebergangsstellen zwischen Knorpel und Knochen zeigen, kann die Beweiskraft nicht zuerkannt werden, welche Strelzoff ihnen zuzuschreiben geneigt ist. So hätten wir denn, da bei der metaplastischen Ossification auch die eingesprengten Reste von Knorpelgrundsubstanz fehlen, kaum ein sicheres Kennzeichen, den Ursprung eines fertigen Knochenbalkens zu bestimmen, wenn nicht ab und zu eine unzweifelhafte Knorpelzelle oder ein ganzes Knorpelzellennest stehen bliebe und unsere Deutungsversuche in das rechte Geleise brächte. Wenn es auch nicht zu bestreiten ist, dass ganz junge Knochenkörperchen alle doppelte Contouren und oft nur sehr schwach eckige Formen zeigen, so darf doch eine genau runde oder eiförmige Zelle immer als Knorpelzelle bezeichnet werden, ja an doppelttingirten Präparaten ereignet es sich oft, dass dieselbe inmitten der rothen Knochengrundsubstanz noch ihre blaue Färbung bewahrt hat, was schon von Strelzoff als häufig und characteristisch für die metaplastische Ossification hervorgehoben wird.

Ob die ersten Spuren der Kalkablagerung, da wo dieselbe an den Wachsthumsgrenzen beginnt (Fig. 8 *c*) sich zwischen den Osteoblasten oder den Knorpelzellen zeigen, ist eigentlich dieselbe Frage, wie die, ob die erste Differenzirung des Knorpels der Randossification desselben vorangeht oder mit ihr gleichzeitig ist. Da die ersten Anfänge der den Knorpel umgebenden Lamelle sich bis in die Wachsthumsstellen desselben verlieren, so haben sich die Zellen der inneren Periostschicht, welche sowohl die Knorpelzellen als auch die Osteoblasten liefern, dort meist noch nicht so weit differenzirt, dass sie entschieden einer von beiden Kategorien zugezählt werden könnten. Sobald dies möglich wird, scheint die Knochenlamelle auch schon doppelt zu wachsen, von innen her vom Knorpel und von aussen her vom Periost aus.

Ueber das nähere Verhalten des periostalen Antheils habe ich noch Folgendes nachzutragen. Die secundären periostalen Bälkchen, welche den Knorpel umgeben und sich mit ihm durch Queranastomosen in Verbindung setzen, gehen nach vorn unmittelbar in die Spongiosa des periostal entstehenden Körpers über und sind nie von ihnen zu trennen. Wo diese periostale Verknöcherung um den Knorpel lebhaft ist, wird derselbe durch Gefässschlingen, die vom Periost aus sich ihm nähern,

© Biodiversity Heritage Library, http://www.biodiversitylibrary.org/; www.zobodat.at



oft sehr regelmässig ausgebuchtet (Fig. 9, 10), ohne dass es in diesem Stadium schon zur Bildung tiefer in ihn eindringender Knorpelcanäle käme. Diese seichten Buchten ergänzen das durch die Bildung der periostalen Längs- und Querbälkchen entstehende Netzwerk in einer Weise, dass das ganze Bild mit entstehenden Havers'schen Canälchen einige Aehnlichkeit erhält.

Ebenso nun wie an seinen Rändern verknöchert der Knorpel an seinem vorderen und oberen Ende, wo er mit der primitiven periostalen Lamelle zusammenhängt. Der Unterschied ist nur der, dass hier der spitz zulaufende Knorpel in seinem ganzen Umfange verknöchert und der von ihm gebildete Knochen unmerklich in die primitive periostale Lamelle übergeht. Bezüglich der näheren Einzelheiten dieses Vorganges kann ich ganz auf meine Beschreibung beim vorigen Stadium verweisen, nur will ich noch bemerken, dass der Knorpel nicht mehr einer einzelnen Knochenlamelle den Ursprung giebt, sondern an seiner ossificirenden Spitze durch kurze, meist sagittal verlaufende Knorpelcanäle zerklüftet wird, so dass er ein wenigmaschiges System von Knochenbälkchen aus sich hervorgehen lässt, welche erst in weiterer Entfernung von ihm der ursprünglichen einfachen Lamelle wieder Platz machen (Fig. 8 *d*).

Die Veränderungen im vorderen Theil des Körpers interessiren uns weniger; derselbe hat sich inzwischen nach dem gewöhnlichen Wachsthumstypus eines bindegewebigen Knochens vergrössert und lässt auch die Zahnrinne deutlicher hervortreten. Um so mehr nimmt aber das obere Ende der primären Lamelle, dessen Lage der künftigen Gelenkgegend entspricht, unser Interesse in Anspruch, weil wir an ihm Veränderungen bemerken, welche uns schon jetzt eine Deutung seiner Bestimmung möglich machen. Das obere Ende der Lamelle nämlich hat sich durch Entstehung secundärer Bälkchen und Verschmelzung mit denselben, also nach dem gewöhnlichen Typus der periostalen Ossification stark vergrössert und hängt als kugelförmiger Körper nur noch durch eine schmale Knochenlamelle mit dem Knorpelknochen zusammen. Gehen wir mit Frontalschnitten immer weiter nach hinten, so verschwindet auch diese, und das obere Ende des Unterkiefers bleibt durch einen sich stetig vergrössernden Zwischenraum von dem Knorpel getrennt, bis beide etwa zu gleicher Zeit verschwinden. Dieser Befund bleibt von nun an, wenn wir die Wachsthumserscheinungen an beiden Theilen in Abrechnung bringen, durch alle Stadien constant. Ich vermag denselben nur so zu deuten, dass ich den oberen Theil des Unterkiefers für den Processus coronoideus, den Zwischenraum für die Incisura semilunaris und den Knorpel für den hinteren Theil des auf-

© Biodiversity Heritage Library, http://www.biodiversitylibrary.org/; www.zobodat.at



steigenden Astes erkläre. Ein Gelenkkopf existirt in diesem Stadium noch nicht[1]).

Ich muss hierbei übrigens doch eines Umstandes Erwähnung thun, der sonst leicht zum Einwand gegen meine Deutung erhoben werden könnte. Da nämlich auf successiven Frontalschnitten der Knorpel und der Processus coronoideus gleichzeitig verschwinden, ja ersterer noch etwas früher, so kommt man, wenn man die Frontalschnitte zu einem Idealbilde zusammenfasst, zu einem enorm weit nach hinten herüberreichenden Processus coronoideus, während derselbe an einem erwachsenen Schweineschädel nur einen ganz schwach gekrümmten stumpfen Haken darstellt. Es ist indessen nicht schwer, diese beiden scheinbar sich widersprechenden Beobachtungen mit einander zu vereinigen, wenn man annimmt, dass der Processus coronoideus in späteren Stadien gleichsam eine Rückbildung erfährt, und diese Annahme wird in der That durch Vergleichung der sechs in toto präparirten Kiefer von 3—13 Cm. langen Früchten aufs schönste bestätigt. Auch bei einem Foetus von 6 Cm. Länge (Fig. 2) ist der Processus coronoideus ein langer dünner Haken, der den Gelenkfortsatz nach hinten fast überragt, während die Incisura semilunaris hier noch nicht halbmondförmig ist, sondern nur einen Spalt zwischen den beiden auseinander weichenden Fortsätzen darstellt. Bei dem ältesten von mir abgebildeten Unterkiefer, dem eines Foetus von 13 Cm. (Fig. 6) und noch mehr bei dem eines fast reifen Foetus, nähert sich der Kronenfortsatz dagegen schon dem kurzen stumpfen Haken, den wir beim erwachsenen Schweine finden[2]).

Wir haben also — um unsern Befund noch einmal kurz zusammenzufassen — in diesem Stadium knöchern den Processus coronoideus, den vorderen Theil des aufsteigenden Astes und das ganze Mittelstück des Körpers — zugleich die Theile, welche aus der primären periostalen Lamelle hervorgehen. Am Angulus findet sich ein mächtiger Knorpel, welcher sich verschmälernd nach vorn mit dem Körper und nach oben mit dem aufsteigenden Aste zusammenhängt, dessen ganzes hinteres Ende er bildet. Nach hinten und oben weichen Knorpel und Knochen auseinander, was als eine Anlage der Incisura semilunaris betrachtet werden kann. Vom Gelenkkopf und Gelenk ist noch nichts vorhanden, dagegen zeigen jetzt schon vereinzelte Riesenzellen an der Vorderfläche

1) Vergl. auch Parker l. c. Pl. XXXIII. Fig. 5. 6.

2) Ich habe das Verhältniss zwischen Processus coronoideus und Incisura semilunaris, wie es auf successiven Frontalschnitten erscheint, an zwei Frontalschnitten nicht dieses, sondern des nächsten Stadiums zu erläutern gesucht (Fig. 9. 10), weil es dort wegen Auftreten des hier noch fehlenden Gelenkkopfes ungleich deutlicher ist.

© Biodiversity Heritage Library, http://www.biodiversitylibrary.org/; www.zobodat.at



des aufsteigenden Astes die ersten Anfänge der ausgedehnten Resorption, welcher wir schon im nächsten Stadium an eben derselben Stelle begegnen werden.

### Stadium V. Embryo von 6,5 Cm. Fig. 9. 10.

Dieses Stadium ist darum besonders wichtig, weil es uns zum ersten Mal die Deutung der knorpligen und knöchernen Anlagen erlaubt, welche wir bei der Beschreibung des vorigen schon vorausgenommen haben. Es ist nämlich durch das Auftreten des Gelenkkopfes und des Gelenkes selbst characterisirt, wodurch die Reihe der Theile, welche den fertigen Unterkiefer zusammensetzen, der Körper, der Ast, und die beiden Fortsätze, ihren Abschluss erhält.

Die Bildung des Gelenkkopfes geht folgendermassen vor sich. Wir erwähnten schon beim vorigen Stadium eine Einbuchtung des aufsteigenden Astes von der medianen Seite her, in welcher in grösserer oder geringerer Entfernung der Meckel'sche Knorpel liegt. Diese Einbuchtung ist schärfer, fast zu einer Einknickung geworden, das über derselben gelegene Knorpelstück, welches früher verschwindend klein war gegen die am unteren Rande der Einbuchtung gelegene Hauptknorpelmasse (Fig. 9. 10 *A*, Strelzoff l. c. Tab. III, Fig. 14 *b*) ist mächtig gewachsen und zeigt dabei schon die keulenförmig angeschwollene Form des Gelenkkopfes (Fig. 10 *P. cd*, Strelzoff l. c. Tab. III, Fig. 14 *a*). Ich werde die untere Knorpelmasse von jetzt an »angularen Knorpel«, die obere »knorpligen Gelenkkopf« nennen. Auch der Processus coronoideus hat an Grösse zugenommen, während übrigens sein Verhältniss zur Knorpelanlage unverändert geblieben ist. Auf Frontalschnitten, die noch vor der Incisura liegen, scheint er deshalb aus dem oberen Theil der knorpligen Masse, welcher schon dort die Form des Gelenkkopfes hat, direct hervorzuwachsen: geht man weiter nach hinten, so rückt er, wie wir dies vorhin erläutert haben, ab und wir erhalten dann genau das Bild (Fig. 10), welches Strelzoff als Frontalschnitt durch den aufsteigenden Unterkieferast eines 5,5 Cm. langen Schweinsembryo giebt[1]). Da Strelzoff kein jüngeres Stadium abbildet, auch nie ein jüngeres erwähnt, so liegt die Vermuthung nahe, dass dies das jüngste ist, welches er gesehen hat, und es lässt sich in der That leicht begreifen, wie er nach Untersuchung dieses Stadiums zu der Ansicht kommen konnte, dass der ganze Unterkiefer knorplig präformirt sei. Ich muss noch bemerken, dass ich mich mit der Deutung, welche Strelzoff von dem angularen Theil der knorpligen Anlage giebt (*f* der Strel-

1) Strelzoff in Eberth's Untersuchungen etc. Tab. III, Fig. 14.

© Biodiversity Heritage Library, http://www.biodiversitylibrary.org/; www.zobodat.at



zoff'schen Figur), nämlich als Körper (Processus alveolaris Strelz.), nur dann einverstanden erklären kann, wenn unter Körper die hintere Grenze desselben gegen den Angulus verstanden wird, welche auf Frontalschnitten des aufsteigenden Astes allerdings noch getroffen werden kann und auf welche sich auch der Knorpel vom Angulus aus noch herauf erstreckt. Uebrigens scheint mir aus einer anderweitigen Aeusserung Strelzoff's hervorzugehen, dass auch er beim Schweine das Mittelstück des Körpers nie knorplig gefunden hat[1]).

Hat man mit Frontalschnitten die Incisura semilunaris passirt, so erscheint zum ersten Male die Gelenkverbindung mit dem Schläfenbein, und zwar zeigt sich die Cavitas glenoidea desselben als dünne periostale Lamelle, welche zuerst lateralwärts und dann auch von oben her an den Gelenkkopf herantritt. Uebrigens ragt der Knorpel des Gelenkkopfes, wie ich in Uebereinstimmung mit Stieda[2]) finde, weder hier noch in irgend einem späteren Stadium nackt in die Gelenkhöhle hinein, sondern seine Gelenkfläche wird ebenso wie die Cavitas glenoidea des Schläfenbeins von einer dicken Periostschicht überzogen. Es erscheint dies nicht uninteressant, wenn man an die Thatsache erinnert, dass auch beim Erwachsenen die Gelenkflächen beider Knochen von einer Bindegewebsschicht bedeckt sind.

Die Wachsthumsvorgänge im Knorpel, welche für dieses Stadium bemerkenswerth erscheinen, sind folgende. Die Hauptvergrösserung geschieht von hinten her, doch wächst der Gelenkkopf auch, wenngleich schwächer, von oben und der angulare Knorpel auch von unten. Im Knorpel selbst findet eine lebhafte und weitgreifende Vorbereitung zur Ossification statt. Die darauf hinzielenden Veränderungen der Knorpelzellen finden von hinten nach vorn statt und sind daher an Horizontalschnitten am besten zu übersehen. Die eben entstandenen Knorpelzellen vergrössern sich rasch auf Kosten der Zwischensubstanz und treten dann in grosser Zahl sofort in die Verkalkung ein. In diesem Zustande verharren sie, ehe sie sich zur Verknöcherung anschicken, lange, so dass fast der ganze Knorpel aus verkalkten Elementen zusammengesetzt erscheint. Die Verknöcherung hat, verglichen mit der starken Vergrösserung des ganzen Knorpels, gegen das vorige Stadium bei weitem nicht in dem Maasse zugenommen. Mit Ausnahme der Wachs-

1) »Berücksichtigt man den Umstand, dass die ganze hintere Hälfte dieses Unterkiefers (nämlich des Schweinsembryo von 5,5 Cm. Anmerk. d. Verf.) knorplig war, und dass bei Menschenembryonen das vordere Ende des Alveolarfortsatzes auch aus Knorpel besteht, so ist es höchst wahrscheinlich, dass der ganze Unterkiefer knorplig präformirt ist«. Strelzoff, ibid. p. 46.

2) Stieda l. c. p. 254.

© Biodiversity Heritage Library, http://www.biodiversitylibrary.org/; www.zobodat.at



thumsstellen, also auch der künftigen Gelenkfläche des Gelenkkopfes, ist der ganze Knorpel noch immer von einer dünnen Knochenlamelle umgeben, welche dieselben Merkmale zeigt, wie wir sie bei Gelegenheit des vorigen Stadiums ausführlich geschildert haben, namentlich sind die mit Einbuchtungen ganz regelmässig abwechselnden Knochenpfeiler, deren Osteoblastenbelag sich bis in das Periost erstreckt (Fig. 9 c), in diesem Stadium besonders schön ausgeprägt. Die lebhafte Verknöcherung findet noch immer an den Verbindungsstellen mit dem Process. coronoid. und dem vorderen Theile des Körpers statt, dieselbe zeigt durchaus die oben beschriebenen Eigenthümlichkeiten.

An der medianen Seite des aufsteigenden Astes finde ich übrigens nur noch sehr spärliche Osteoblasten der den Knorpel umgebenden Rinde aufsitzen. Da uns schon das nächste Stadium an dieser Stelle eine ausgiebige Resorption vorführen wird, so scheint es erlaubt, dieselbe jetzt als im Uebergang von der Apposition zur Resorption begriffen, als indifferente Stelle im Sinne Kölliker's aufzufassen. Die Vorderfläche des aufsteigenden Astes ist jetzt schon Resorptionsfläche und findet sich bis zum Process. coronoid. hinauf mit Riesenzellen und Howship'schen Lacunen bedeckt.

Ueber die Veränderungen des Körpers selbst ist nicht viel zu sagen. Um die beiden primären Lamellen und zwischen ihnen findet eine lebhafte Bildung von secundären Bälkchen statt, wodurch die Zahnrinne deutlicher hervortritt, die beiden ursprünglichen Lamellen aber und besonders die mediane schon anfangen verwischt zu werden. Während aber die laterale Lamelle nach hinten direct mit dem Knorpel zusammenhängt, hat sich das Netzwerk von Spongiosabälkchen, indem die mediane Lamelle zu verschwinden beginnt, nach hinten über den Knorpelanfang hinaus verlängert, so dass der hinterste Theil der Zahnrinne medianwärts von periostalem Knochen, lateralwärts von Knorpel begrenzt erscheint. In diesem Theile derselben zeigen sich schon jetzt neben dem N. und den Vasa mandibularia die Anlagen der letzten Backzähne, und es lässt sich daher nicht leugnen, dass der Knorpel an der Bildung des Körpers thätigen Antheil nimmt.

### Stadium VI. Embryo von 9 Cm. Fig. 3. 4. 11. 12. 13.

Während uns im vorigen Stadium die Deutung der einzelnen Theile des Unterkiefers ohne Vergleichung mit den späteren noch nicht geglückt wäre, schickt sich derselbe jetzt an seine definitive Gestalt anzunehmen. Der Hauptunterschied in dem Verhalten der knorpligen Anlage, um von dieser zuerst zu reden, gegen das frühere Stadium besteht darin, dass fast der ganze mittlere Theil derselben in Ossification begriffen ist und

© Biodiversity Heritage Library, http://www.biodiversitylibrary.org/; www.zobodat.at



dadurch die ursprüngliche Knorpelanlage sich in zwei gesondert hat, den Gelenkkopf und den Angulus, welche nur noch am hinteren Rande durch einen Knorpelstreifen miteinander zusammenhängen. Die Ossificationsgrenze ist daher, wenn auch im Einzelnen sehr unregelmässig, doch im Ganzen eine Linie, die sich zwischen Angulus und Gelenkkopf nach hinten stark convex ausbaucht (Fig 3. 4). Wir erhalten deshalb auf Frontalschnitten (Fig. 11) immer zwei Knorpelmassen, welche durch eine breite Verknöcherungszone von einander getrennt sind, und diese letztere zeigt noch deutlich jene oben erwähnte mediane Einbuchtung, in welcher der Meckel'sche Knorpel zu liegen kommt. Nach vorn ragt diese Verknöcherungszone noch in die Zahnrinne hinein, die Zahnrinne wird sogar auf Kosten des schon gebildeten Knorpelknochens seitlich und nach hinten durch lebhafte Resorption erweitert. Das Wachsthum beider jetzt von einander fast ganz getrennten Knorpel ist noch lebhaft, doch übertrifft das des Gelenkkopfes, der eine mächtige knorplige Masse bildet, bei Weitem das des angularen Knorpels, der gerade nur so viel Zellen zu bilden vermag als in den Ossificationsprocess eintreten. Das Wachsthum des angulären Knorpels findet noch immer von der hinteren und unteren Seite, das des Gelenkkopfes von der hinteren und lateralen Seite aus statt.

Nach dieser allgemeinen Betrachtung wende ich mich zur näheren Schilderung der einzelnen Vorgänge. Die hier zuerst im Innern des Knorpels auftretende Knorpelverknöcherung bietet vieles Bemerkenswerthe dar. Schon auf den ersten Blick bemerkt man, dass eigentlicher intacter Knorpel im Vergleich zur Ausdehnung des ossificirenden nur wenig existirt. Man findet ihn fast nur an den schon namhaft gemachten Wachsthumsstellen. Sehr bald vergrössern sich die Knorpelzellen so, dass sie nur wenig Grundsubstanz zwischen sich lassen und verkalken in grosser Ausdehnung. Der ganze Knorpel wird ausserdem von mächtigen Knorpelcanälen durchzogen, welche in überwiegender Mehrzahl von hinten nach vorn[1]), also sagittal verlaufen. Diese Knorpelcanäle erweitern sich, je mehr sie nach vorn gelangen, so rasch auf Kosten der anstossenden Knorpelzellen, dass sie bald an Ausdehnung die zwischen ihnen stehenden Knorpelpartien übertreffen und schliesslich ein System von Hohlräumen darstellen, das zu dem übrig gebliebenen Balkenwerk von Knorpelzellen sich ebenso verhält, wie die primären Markräume zu dem Maschennetz der Spongiosa. Während dieser Rarefici-rung des Knorpels wird die Kalkablagerung in der Mitte und besonders

1) So finde ich in Uebereinstimmung mit Strelzoff (Eberth, Untersuchungen etc. Tab. III, Fig. 15) gegen Steudener (l. c. p. 19).

© Biodiversity Heritage Library, http://www.biodiversitylibrary.org/; www.zobodat.at



an den Rändern der stehen gebliebenen Knorpelbalken stärker, so dass das Bild, welches man auf Frontalschnitten in der Gegend der Ossificationsgrenze erhält, sehr einem halbfertigen Knochen ähnelt, einem Knochen, welchem zu seiner Vollendung nichts mehr fehlt als die Ueberführung der in den verkalkten Knorpelbalken noch in grosser Anzahl liegenden Knorpelzellen in echte Knochenkörperchen. Es ist jedoch nicht leicht über das endliche Schicksal dieses seltsamen Knorpelknochens sichere Angaben zu machen. Jedenfalls scheint mir aber so viel sicher, dass dieser letzte Schritt zur Vollendung des Knochens in der Mitte des Knorpels wenigstens nie eintritt und dass durch Auflösung der Randzellen von den Markräumen her schliesslich eine Art von Uebergang in den modificirten endochondralen Typus angebahnt wird, welchen wir in den nächsten Stadien schon das Ossificationsgebiet des Unterkieferknorpels vollkommen werden beherrschen sehen. Da die Ossification des aufsteigenden Astes von vorn nach hinten verläuft, so müssen wir eine endgültige Entscheidung dieser Frage am ersten noch auf Horizontalschnitten erwarten, welche den ganzen Process, der vom Knorpel bis zum Knochen durchlaufen wird, uns hintereinander in einem Bilde vorführen und für den Unterkiefer dieselbe Bedeutung haben wie Längsschnitte für einen Röhrenknochen. Diese Bilder erscheinen aber so unregelmässig, dass sich kaum ein bestimmter Typus in die Ossification hineindeuten lässt. Wir sehen den Knorpel, durch mächtige Knorpelcanäle zerklüftet, in ein grobmaschiges Gewebe übergehen, in welchem Balken von wenig verkalktem Knorpel bis zu solchen von fast fertigen Knochen mit allen Zwischenstufen scheinbar planlos durcheinander gewürfelt sind. Ganz echter Knochen findet sich so gut wie nie: da, wo wir ihn erwarten müssten, an der Grenze gegen den vorderen periostalen Antheil, finde ich eine recht scharfe Grenze zwischen Knorpel und periostalem Knochen, und in dem daranstossenden Knorpelknochen, den man doch für den ältesten ansehen muss, ein fast eben so willkürliches Durcheinander aller Stadien, als an der Ossificationsgrenze, nur dass hier doch mehr die letzten, und dort mehr die ersten vorwiegen. Das Ganze sieht eben aus wie der Uebergang aus einem Ossificationstypus in den andern. Stellenweise lässt sich die Umwandlung von Knorpelzellen und Knorpelzellennestern in echte Knochenkörperchen noch ganz deutlich verfolgen, viel öfter aber findet man schon, dass die Zellen der verkalkten Knorpelbalken von den Markräumen aus geöffnet werden, bis nur die Grundsubstanz übrig bleibt, an welche durch die Thätigkeit von Osteoblasten ganz nach endochondralem Typus sich junger Knochen ablagert. In den meisten Fällen scheint aber weder das eine noch das andere stattzufinden; der von markraumähnlichen Canälen

© Biodiversity Heritage Library, http://www.biodiversitylibrary.org/; www.zobodat.at



durchzogene stark verkalkte Knorpel wird als Uebergangsgewebe angehäuft, ohne dass nach der einen oder der anderen Seite ein Schritt geschähe, ihn in fertigen Knochen überzuführen. Wo der Knorpel an die hintere und die laterale Seite der Zahnrinne stösst, ist die Resorption so lebhaft, dass, wie man sich auch an Frontalschnitten aus dieser Gegend direct überzeugen kann, er in diesem unfertigen Zustande resorbirt wird; wo derselbe an den vorderen periostalen Theil des aufsteigenden Astes stösst, scheint doch noch, wenn auch spät, eine Ueberführung in echten Knochen nach endochondralem Typus zu erfolgen, wenigstens bekommt man hier doch überwiegend Bilder von Knorpelbalken und Knorpelzellennestern zu Gesicht, welche in den verschiedensten Stadien der Einschmelzung von den Markräumen aus begriffen sind. Es scheint daher die Beobachtung von Steudener, dass die Knorpelzellennester, wenn auch spät, doch immer noch eröffnet und zerstört werden (Steudener, l. c. p. 20) an und für sich eine ganz richtige zu sein.

An den Rändern behält der Knorpel übrigens deutlich den metaplastischen Typus bei, den wir beim vorigen Stadium ausführlich geschildert haben. Während der periostale Knochen sich stark vergrössert hat und den ganzen Knorpel mit Ausnahme von dessen Wachsthumsstellen mit einem Netzwerk von Knochenbälkchen umspinnt (Fig. 11 *c*), finde ich in den Knochenbalken, mittelst deren dasselbe sich mit dem endochondralen Knochen verbindet, die vielfachen Uebergänge von Knorpelzellen in Knochenkörperchen sowohl, als auch alle andern Merkmale, die ich als beweisend für die metaplastische Ossification angeführt habe, und muss ich dieselben daher als echte Knorpelknochen ansprechen. Ich habe eine solche Randossification gewählt, um ein Bild von der metaplastischen Ossification überhaupt zu geben (Fig. 12). Auch hier stösst man übrigens bei dem Versuch, den periostalen und den Knorpelantheil genau auseinander zu halten, auf dieselben Schwierigkeiten, denen ich bei Gelegenheit des Stadiums IV eine nähere Besprechung gewidmet habe. Doch kann man wohl die Bälkchen, welche dem Knorpel parallel denselben einfassen (Fig. 12 *d*), im Ganzen für periostal halten, da man sie bisweilen schon neben dem Knorpel entstehen sieht, bevor dieser an seinen Rändern irgend eine Spur von Ossification zeigt; die Querbälkchen dagegen (Fig. 12 *e*), welche dieselben mit dem ossificirenden Knorpel in Verbindung setzen, glaube ich für den Knorpel in Anspruch nehmen zu müssen.

Die Ossification des Knorpels ist also hier in hohem Grade eigenthümlich. An den Rändern sehen wir die directe Verknöcherung beibehalten, in der Mitte schlägt dieselbe einen Weg ein, welcher eigent-

© Biodiversity Heritage Library, http://www.biodiversitylibrary.org/; www.zobodat.at



lich die Mitte zwischen der metaplastischen und der endochondralen Ossification hält. Nachdem alle vorbereitenden Schritte zu der metaplastischen gemacht sind und es eigentlich nur noch der Verwandlung der Knorpelzellen bedarf, um den Knochen fertig zu stellen, wird dieser letzte Schritt auffallend lange hintenangehalten und es sammelt sich ein Uebergangsgewebe an, welches theils als solches resorbirt wird, theils mit Einlenkung in den endochondralen Typus schliesslich noch in echten Knochen verwandelt wird.

Die oben geschilderte Erweiterung der Knorpelcanäle zu markraumähnlichen Höhlungen ist ohne Zweifel auf eine erhöhte Thätigkeit der in denselben für die Resorption thätigen Apparate zurückzuführen. Gewöhnlich nimmt man hierfür zunächst Capillargefässe in Anspruch, welche in letzter Instanz aus dem Periost stammen. Nun hat meines Wissens zuerst Ranvier die Beobachtung gemacht[1]), dass die primären Markräume in der Nähe endochondraler Ossificationsgrenzen bisweilen mit rothen Blutkörperchen so dicht erfüllt erscheinen, als ob eine Haemorrhagie in dieselbe stattgefunden hätte. Da aber Ranvier immer im Stande war eine Capillarwand nachzuweisen, so erklärt er diesen Befund für ein System von colossal erweiterten Capillaren, welche er mit der Einschmelzung der Knorpelzellen in Zusammenhang bringt. Bei der ungewöhnlich ausgedehnten und schnellen Knorpelzerstörung, welche hier die Ossification des Knorpels einleitet, hatte ich so vielfach Gelegenheit diese colossalen Capillaren Ranvier's zu bestätigen, dass ich sie bis jetzt, so weit meine Erfahrungen reichen, für den Unterkiefer als constante Gebilde erklären muss. Ich traf diese Capillaren nicht oft an der Ossificationsgrenze — weder hier, wo von einer solchen kaum die Rede sein kann, noch in den späteren Stadien — sondern mehr oder minder entfernt von derselben in primären Markräumen an, welche schon von beträchtlichen Knochenbalken eingeschlossen waren. Es schienen dieselben die Markräume so vollständig auszufüllen, dass ihre an den spindelförmigen Kernen leicht kenntliche Wand dem Knochen dicht anlag und das Bindegewebe mit den foetalen Markzellen ganz in die Lücken und Buchten des Knochens hineingedrängt wurde. Es ist dieses übrigens

1) Ranvier, Traité technique d'histologie. Paris 1875. Fascic. 3, p. 440 und schon früher Compt. rend. T. 77, p. 1105. Man verwechsle diese Capillaren übrigens nicht mit dem Netz weiter Capillaren, das Hoyer in dem Markraum junger Knochen entdeckt hat. (S. das Referat über die Hoyer'sche Arbeit in Hofmann's und Schwalbe's Jahresbericht, Bd. II. Leipzig 1875, p. 113, und vergl. auch Schulin, Ueber das Wachsthum der Röhrenknochen mit specieller Berücksichtigung des Humerus. Sitzungsberichte d. Gesellsch. zur Beförd. d. ges. Naturwissensch. zu Marburg. Nr. 9. Decemb. 1875, p. 103.)

© Biodiversity Heritage Library, http://www.biodiversitylibrary.org/; www.zobodat.at



auch quantitative Zurücktreten der Markzellen der Grund, warum Unterkieferpräparate hier und in den benachbarten Stadien durchsichtiger erschienen und schon bei oberflächlicher Betrachtung eine klarere Anschauung zu liefern pflegen, als es mit Schnitten von gewöhnlichen endochondralen Ossificationsgrenzen meist der Fall ist.

Neben diesen Capillaren findet man in den Markräumen, besonders da, wo sie noch als Knorpelcanäle ganz in verkalktem Knorpel verlaufen, zahlreiche Ostoklasten, welche besonders an den Wänden derselben Knorpelzellen unmittelbar aufsitzen. Ich halte es für am meisten wahrscheinlich, dass sie in loco entstehen, habe jedoch keine Beobachtung in dieser Richtung aufzuweisen.

Das Verhalten der Resorptionsstellen ist folgendes. Zuerst ist es ganz unzweifelhaft, dass die Zahnrinne seitlich und nach hinten auf Kosten des angrenzenden Knochens erweitert wird. An intacten Knorpel reicht sie in diesem Stadium nicht mehr heran, destomehr aber trifft sie bei ihren Ausdehnungsbestrebungen auf Knorpelknochen. Während ihre mediane Wand eine rein periostale Lamelle ist, besteht die hintere Wand und der hintere Theil der lateralen Wand nur aus dem vom Knorpel aus gebildeten Uebergangsgewebe, welches hier einer Resorption unterliegt, ohne jemals zu Knochen geworden zu sein. Ausserdem ist aber die ganze mediane Seite des aufsteigenden Astes wenigstens in ihren oberen zwei Dritteln in eine Resorptionsfläche verwandelt. Ich sehe hier Riesenzellen nicht nur überall der periostalen Einfassung aufsitzen, ich finde sie auch in grosser Anzahl an der freien Oberfläche des Gelenkkopfes, der an der medianen Seite bis an die Oberfläche verkalkt ist. Da Ostoklasten auf der freien Fläche eines Knorpels bisher noch nicht beschrieben worden sind, so habe ich von diesem Befunde in Fig. 13 eine Abbildung gegeben, welche wohl ohne weitere Erläuterung verständlich sein wird.

Das Wachsthum des angularen Knorpels entspricht durchaus der schon früher davon gegebenen Beschreibung. Auch er zeigt sich regelmässig leicht eingebuchtet und setzt sich an den Rändern beim Eintritt der Verkalkung, ja oft schon früher, mit periostalen Knochenlamellen in Verbindung, die neben ihm entstanden sind. Uebrigens hypertrophiren und verkalken die Knorpelzellen so rasch, dass man verhältnissmässig nur wenig intacten Knorpel findet.

Dasselbe gilt in noch weit höherem Maasse auch vom Gelenkkopf. Derselbe besteht geradezu fast nur aus verkalktem Knorpel. Das eigentliche Wucherungsgebiet desselben ist die hintere Fläche und die laterale obere Ecke, von hier aus treten die Zellen medianwärts rasch in die Hypertrophie und Verkalkung ein. An der medianen Seite stösst der

© Biodiversity Heritage Library, http://www.biodiversitylibrary.org/; www.zobodat.at



verkalkte Knorpel sogar in grosser Ausdehnung frei an das Periost und scheint hier, ohne weitere Metamorphosen durchgemacht zu haben, einer Zerstörung zu unterliegen, an welcher sich Riesenzellen und Periostgefässe gleichmässig zu betheiligen scheinen. Da von der den Knorpel umgebenden Knochenlamelle, an welcher wir schon im vorigen Stadium als Vorbereitung zur Resorption eine indifferente Fläche constatiren mussten, nichts mehr vorhanden ist, so muss ich annehmen, dass die Riesenzellen erst nach Zerstörung derselben auf die freie Oberfläche des Knorpels gelangt sind.

Der aus der ursprünglichen periostalen Anlage hervorgegangene Knochen lässt sich von dem aus Knorpel entstandenen ungefähr abgrenzen, wenn man sich den aufsteigenden Ast durch eine Verlängerung der hinteren Fläche des Process. coronoid. in zwei Hälften getheilt denkt. Die vordere Hälfte sammt dem dazu gehörigen Körper ist dann periostalen Ursprungs, der Rest aus Knorpel entstanden zu denken. Da, wo der periostale Knochen an den vom Knorpel gebildeten stösst, zeigt sich eine recht scharfe Grenze, oft deutlich als halbmondförmige Lamelle ausgeprägt, welche mit ihrer Concavität den Knorpelknochen gleichsam einfasst. Ich halte diese Lamelle für die uns wohl bekannte Knochenrinde, welche den einst hier vorhandenen Knorpel umgab, und glaube, dass diese scharfe Grenze, die sie bildet, so zu sagen nicht absichtlich gesetzt ist, sondern mehr einem Zufall ihre Entstehung verdankt: dem Zufall nämlich, dass von derselben aus gegen den Knorpel hin eigentlich kein echter Knochen mehr existirt. Ich habe ja vorhin auseinander gesetzt, dass augenblicklich fast gar kein Knochen, sondern nur eine grosse Menge von verkalkten Knorpelbalken erzeugt wird. Wo diese auf ihrem Wege nach vorn an echten Knochen stossen, muss sich von selbst eine scharfe Grenze herstellen; wenn aber, wie schon im nächsten Stadium, auch der Knorpel wieder massenhaft echten Knochen producirt, so muss dieselbe sofort verwischt werden, wie es in der That der Fall ist. Ich kann diese Grenzlamelle auch in der Strelzoff'schen Figur sehr gut wiedererkennen (Strelzoff, in Eberth's Untersuchungen etc. Tab. III, Fig. 15), doch muss ich ausdrücklich gegen die Knorpelreste in dem Processus coronoideus protestiren, die Strelzoff an eben demselben Orte abbildet. Der Processus coronoideus ist periostalen Ursprungs und ich habe nie etwas dergleichen an ihm bemerken können.

### Spätere Stadien. Embryonen von 11—13 Cm. Fig. 14.

Für die folgenden Stadien empfiehlt es sich, um Wiederholungen zu vermeiden, dieselben in eine Betrachtung zusammenzufassen.

Der bedeutendste Unterschied, den ich gegen früher bemerke, ist

© Biodiversity Heritage Library, http://www.biodiversitylibrary.org/; www.zobodat.at



der, dass der Knorpel, während bisher sein Wachsthum mit seiner Verknöcherung Schritt gehalten hat, jetzt zu verschwinden beginnt. Man kann dieses veränderte Verhältniss schon mit unbewaffnetem Auge erkennen, wenn man z. B. Horizontalschnitte durch den aufsteigenden Ast von 9 und 12 Cm. langen Embryonen mit einander vergleicht. Dort nimmt der Knorpel reichlich $^1/_3$, hier kaum $^1/_5$ des ganzen Schnittes ein. Bei Embryonen von 11 Cm. finde ich indessen den Knorpel noch recht beträchtlich und es scheint daher, dass das Schwinden desselben ziemlich plötzlich eintritt, d. h., dass auf einem gewissen Puncte der Entwicklung das Wachsthum am hinteren Rande plötzlich erlischt. Gänzlich fehlte dasselbe aber auch bei einem Embryo von 13 Cm. noch nicht, und da dies das älteste Stadium ist, das ich untersucht habe, so vermag ich nicht anzugeben wann dies der Fall ist. Bei einem fast reifen Foetus konnte ich nirgends mehr eine Spur von Knorpel entdecken.

Für das nähere topographische Verhältniss des Knorpels zum Knochen will ich nur bemerken, dass von den beiden Knorpelmassen, welche ich beim vorigen Stadium am Angulus und Condylus beschrieb, der erstere jetzt verschwindet, während der Condylus noch lange seinen knorpligen Character beibehält (Fig. 4, 5, 6). Der Knorpel des Angulus ist bei Früchten von 11 Cm. (Fig. 5) nur noch in Spuren nachzuweisen, während der Gelenkfortsatz noch einen mächtigen knorpligen Kopf bildet. Aber auch er vergeht jetzt schnell, und bei einem Embryo von 13 Cm. ist der ganze Knorpel schon auf einen schmalen Streifen reducirt, welcher der Gelenkfläche aufsitzt. Damit hat sich auch die äussere Gestalt des aufsteigenden Astes geändert. Während früher (und noch bei Embryonen von 11 Cm.) der periostale Antheil als dünne Platte der compacten Masse aufgesetzt erschien, welche vom Knorpel ausging, findet jetzt eine Verschmälerung des Knorpelknochens in den periostalen Antheil statt, der den Uebergang zu den bleibenden Verhältnissen anbahnt. Während der Horizontalschnitt des Unterkieferastes sonst eine eiförmige Gestalt zeigte, an welche sich nach vorn der Querschnitt des Process. coronoid. wie ein dünner Stiel anfügte (Strelzoff l. c. Tab. III, Fig. 15), geht jetzt der Knorpelknochen unmerklich keilförmig in denselben über. Nehmen wir dazu das ebenfalls schon mit blossem Auge sichtbare Geradewerden der Ossificationslinie, so kann in diesen späteren Stadien der Horizontalschnitt des aufsteigenden Astes bei flüchtiger Betrachtung für den Längsschnitt eines Röhrenknochens imponiren.

Der histologische Character der Ossification ist, um es kurz zu sagen, jetzt ein modificirt endochondraler Typus geworden. Die auffallendste Veränderung, die auch schon Steudener gesehen hat, ist das

© Biodiversity Heritage Library, http://www.biodiversitylibrary.org/; www.zobodat.at



Geradlinigwerden der Ossificationslinie. Bei Embryonen von 12 Cm. hat sich diese Verwandlung schon vollzogen, bei solchen von 11 Cm. scheint der Uebergang dazu stattzufinden, wenigstens lässt sich das Pfeilersystem von intacten und ossificirenden Knorpelbalken, welche sich an der Ossificationsgrenze regelmässig ineinander einschieben, wohl ganz ungezwungen so deuten. In dem Maasse, als diese Rückkehr zur Norm, wenn man es so nennen will, stattfindet, verschwinden in dem fertigen Knochen die Inseln von verkalktem Knorpel, welche als constante Begleiterscheinungen des Knorpelknochens alle Verwandlungen desselben hartnäckig zu überdauern schienen. Ich kann mir hier die Bemerkung nicht versagen, dass vielleicht die Unregelmässigkeit der Ossificationsgrenze für das Auftreten dieser Erscheinung direct verantwortlich zu machen ist. Es ist nicht undenkbar, dass, wenn verkalkter Knorpel weit in ossificirenden hineinragt, wie es doch für eine unregelmässige Ossificationsgrenze characteristisch ist, derselbe bei schnellem Fortgang der Ossification von allen Seiten von Uebergangsgeweben eingeschlossen und damit den unbekannten Einflüssen entzogen wird, welche ihn in Knochen übergeführt haben würden. Jedenfalls ist es für mich nicht ohne Bedeutung, dass, sobald die Ossificationsgrenze aus pathologischen Gründen unregelmässig wird, wie bei der Rachitis, das Stehenbleiben von verkalkten Knorpelinseln, das bei der normalen Ossification nur ganz ausnahmsweise vorkommt, plötzlich wieder in grösserer Häufigkeit beobachtet wird.

Die übrigen Abweichungen vom rein endochondralen Typus sind nicht unbeträchtlich. Zur Bildung von Knorpelzellensäulen kommt es auch jetzt nicht, fast der ganze Knorpel besteht, wie früher, aus vergrösserten Elementen, die nur spärlichen Zwischenraum zwischen sich lassen, und ist in grosser Ausdehnung verkalkt. Die Knorpelcanäle zeigen eine sehr regelmässige Anordnung und laufen, untereinander fast genau parallel, sagittal von hinten nach vorn. An den Rändern finden sich in den Knorpelbalken zwischen ihnen noch Spuren metaplastischer Verknöcherung, welche aber offenbar im Verschwinden begriffen ist. Längs der ganzen Ossificationslinie findet eine Eröffnung der Knorpelkapseln mit Zerstörung ihres zelligen Inhaltes statt (Fig. 14 *b*) und es scheinen dafür besonders die Ranvier'schen grossen Capillaren thätig zu sein, welche sich hier vorzüglich schön entwickelt, bisweilen bis an die Ossificationsgrenze verfolgen lassen. Gegenüber der gewöhnlichen endochondralen Ossification ist hervorzuheben, dass die primären Markräume hier nicht die länglich-ovale, der Längsachse des Knochens parallele Gestalt, wie z. B. an Röhrenknochen, haben. Da sich aber diese Gestalt ganz naturgemäss aus der Anordnung der zelligen Elemente im

© Biodiversity Heritage Library, http://www.biodiversitylibrary.org/; www.zobodat.at



Knorpel, deren Platz sie einnehmen, also aus den Knorpelzellensäulen herleitet, so ist der Mangel typischer Markräume eigentlich nur die nothwendige Folge des Fehlens dieser Gruppirung der Knorpelzellen und keineswegs als eine besondere Abweichung aufzufassen. Das verkalkte Gerüst der Grundsubstanz widersteht eigentlich zuerst recht vollständig der Zerstörung; indem anfangs nur die Zellen daraus ausgelöst werden, bleibt ein polygonales verkalktes Maschenwerk übrig, welches in seinen Zwischenräumen breite Gefässe, Bindegewebe und junge Markzellen trägt. Die Riesenzellen verschwinden nach und nach aus dem Inhalt der Markräume und sind bei einem Embryo von 12 Cm. nicht mehr nachzuweisen, aber auch die Markzellen werden durch die grossen Gefässe so an die Seite gedrängt, dass man im Innern der Markräume oft eigentlich nur Blutkörperchen sieht. In diesem unfertigen Zustande verharrt das übrig gebliebene Knorpelgerüst sehr lange und häuft sich so sehr an, dass die von ihm gebildete Zone (Fig. 14 *c*) an Breite fast dem Knorpel selbst gleichkommt. In dem Maasse, in dem sich an die Knorpelreste junge Knochensubstanz ablagert, werden nun auch durch Auflösung der im Wege stehenden Knorpelbalken längsovale Markräume geschaffen, welche im Ganzen den eines jungen Röhrenknochen entsprechen und ebenfalls auf der Verknöcherungsgrenze senkrecht stehen (Fig. 14 *d*). Die jungen Knochenbalken enthalten dieselben an Doppelfärbungen blau erscheinenden Reste von Knorpelgrundsubstanz und sind, so lange diese sichtbar bleiben, dadurch vom periostalen Knochen leicht abzugrenzen.

Es ist übrigens auffallend, wie rasch der junge Knochen sich gegen den periostalen Antheil keilförmig zuspitzt, trotzdem seine Balken und seine Markräume sehr schnell breiter werden. Ich setze dies auf Rechnung der lebhaften Resorption, welche ich jetzt nicht nur an der medianen, sondern auch an der lateralen Seite finde. Schon bei Embryonen von 11 Cm. trägt die letztere einzelne Riesenzellen, bei solchen von 12 Cm. ist sie mit ebenso zahlreichen als die mediane bedeckt. Die Seitenflächen der vorderen periostalen Hälfte sind im Gegentheil im Wachsthum begriffen, an der ganzen Vorderfläche, oder bei ihrer Schmalheit eigentlich besser Vorderkante, ist die Resorption constant geblieben. Es wächst daher der Unterkiefer jetzt nur an seiner hinteren Fläche und an der vorderen Hälfte der beiden Seitenflächen; wie lange dieses Verhältniss bestehen bleibt, vermag ich nicht zu sagen.

## Zusammenfassung und Schluss.

Die wesentlichen Resultate meiner Untersuchungen sind folgende. Der Unterkiefer wird beim Schwein als eine schwach gebogene periostale

© Biodiversity Heritage Library, http://www.biodiversitylibrary.org/; www.zobodat.at



Lamelle angelegt, an der sich noch keine einzelnen Theile erkennen lassen. An dieser Lamelle entwickelt sich an der Stelle, welche dem späteren Angulus entspricht, von den Zellen des Periostes aus eine Knorpelmasse. Wo dieser Knorpel an die primäre Lamelle stösst, verknöchert er metaplastisch und geht durch den von ihm gebildeten Knochen ohne scharfe Grenze in den periostalen über. Durch Vergrösserung nach oben, hinten und unten bildet dieser Knorpel den Condylus, den hinteren Theil des aufsteigenden Astes und den Angulus, die primäre periostale Lamelle bildet den Processus coronoideus, den vorderen Theil des aufsteigenden Astes und das Mittelstück des Körpers. Der Knorpel verknöchert noch während der Foetalperiode vollständig und zwar so, dass erst der mittlere Theil desselben bis auf einen schmalen Streifen am hinteren Rande, dann der Angulus und endlich der Gelenkkopf verschwinden. Der Typus dieser Verknöcherung ist an den Rändern der metaplastische Strelzoff's, in der Mitte ein modificirt endochondraler, später wird der letztere der allein herrschende. Resorptionen treten ausser den rein auf die Erweiterung der Zahnrinne beschränkten erst an der vorderen, dann an der medianen und endlich an der lateralen Seite des aufsteigenden Astes auf.

Ich behaupte daher — so weit meine Untersuchungen allgemeinere Gültigkeit besitzen, was erst die Zukunft lehren muss — mit Stieda gegen Strelzoff, dass die erste Anlage des Unterkiefers periostal ist, ich behaupte dagegen mit Strelzoff gegen Stieda, dass wenigstens beim Schwein nie mehr als eine Knorpelanlage existirt, und ich muss gegen beide Autoren den Satz aufstellen, dass die Verknöcherung derselben weder ausschliesslich metaplastisch, noch ausschliesslich endochondral ist, sondern sich aus beiden Typen zusammensetzt. Dieselbe Behauptung endlich muss ich auch gegen Steudener aufrecht erhalten, der die meisten Eigenthümlichkeiten der Unterkieferverknöcherung richtig gesehen hat, meiner Meinung nach aber viel zu weit geht, wenn er sie alle nur als Modificationen des endochondralen Typus erklären will.

Um schliesslich dem Meckel'schen Knorpel noch einige Worte zu widmen, so habe ich von einer Verknöcherung desselben und einem Aufgehen in den Unterkiefer, wie es Stieda neuerdings von der Katze beschrieben hat[1]), nie etwas bemerken können. Im Gegentheil, es ist mir aufgefallen, dass der Unterkiefer, wo er bei seinem Dickenwachsthum mit demselben in Berührung kommt, vor ihm zurückweicht. Ich besitze mehrere Präparate, in denen der Meckel'sche Knorpel in einer flach concaven Höhlung des dicht an ihn stossenden Unterkiefers liegt,

1) Stieda l. c. p. 247.

© Biodiversity Heritage Library, http://www.biodiversitylibrary.org/; www.zobodat.at



welche mit Lacunen und Riesenzellen ganz besetzt erscheint. Ich kann mir das Zustandekommen dieser Höhlung, in welche der Meckel'sche Knorpel genau hineinpasst, nur so erklären, dass der Knochen im Contact mit demselben einer Resorption unterlag, während er an den Seiten weiter wuchs. Ich darf indessen nicht unerwähnt lassen, dass ich an älteren Embryonen die Zellen des Meckel'schen Knorpels einige Male in einem eigenthümlichen Wucherungsprocess begriffen fand. Ich fand überall Zellengruppen, welche ihre gemeinschaftliche Abstammung aus einer Mutterzelle deutlich zeigten und nur durch geringe Zwischensubstanz von einander getrennt waren. Einen weiteren Schritt zur Ossification — wenn man diese Veränderung als einen solchen auffassen will —, insbesondere beginnende Verkalkung, habe ich nie sehen können, und muss es daher einer weiteren Untersuchung vorbehalten bleiben, wie sich das endliche Schicksal des Meckel'schen Knorpels gestaltet und ob die von Stieda beschriebene Ossification beim Schwein nur ein späterer Vorgang ist oder demselben überhaupt gänzlich mangelt.

---

Am Schluss meiner Arbeit angelangt, erfülle ich nur eine angenehme Pflicht, indem ich Herrn Geheimrath v. Kölliker sowohl, als auch dem Assistenten des Instituts Herrn Dr. Gierke für die freundliche Theilnahme, mit welcher sie meinen Bemühungen in jeder ihnen nur möglichen Weise Unterstützung und Förderung angedeihen liessen, an dieser Stelle meinen herzlichsten Dank ausspreche.

---

## Erklärung der Abbildungen.

### Taf. XIX u. XX.

Fig. 1. Unterkiefer eines Schweinsembryo von 3 Cm. präparirt. Profilansicht. $^2/_1$ der natürlichen Grösse.

Fig. 2. Unterkiefer eines Schweinsembryo von 6 Cm. präparirt. Profilansicht. Der Knorpel ist blau colorirt (ebenso bei Fig. 3—6). Natürliche Grösse (ebenso Fig. 3—6).

*ab*, Projection der Ebene des Frontalschnittes Fig. 9.

*cd*, Projection der Ebene des Frontalschnittes Fig. 10.

Fig. 3. Unterkiefer eines Schweinsembryo von 8 Cm. präparirt. Profilansicht.

*ab*, Projection der Ebene des Frontalschnittes Fig. 11.

Fig. 4. Unterkiefer eines Schweinsembryo von 10 Cm. präparirt. Profilansicht.

Fig. 5. » » » » 11 » » »

Fig. 6. » » » » 13 » » »

© Biodiversity Heritage Library, http://www.biodiversitylibrary.org/; www.zobodat.at



Fig. 7. Theil eines Horizontalschnittes durch den Angulus und den Körper des Unterkiefers von einem Schweinsembryo von 4,5 Cm. Geringe Vergr. Doppelfärb.

*a*, Knorpel,
*b*, Knochen,
*c*, Wachsthumsstelle des Knorpels,
*d*, Ossification des Knorpels,
*e*, innere } Schicht des Periostes.
*f*, äussere }

Fig. 8. Frontalschnitt durch den aufsteigenden Ast des Unterkiefers von einem Schweinsembryo von 5 Cm. Länge, vor der Incisura semilunaris geschnitten. Doppelfärb. Schwache Vergr.

*C. M*, Meckel'scher Knorpel,
*a*, äussere } Schicht des Periostes,
*b*, innere }
*c*, *d*, siehe den Text.

Fig. 9—11. Gemeinschaftliche Bezeichnungen.

*P.cd*, Knorpel des Gelenkkopfes (Process. condyloid.),
*A*, Knorpel des Angulus,
*P.crd*, Processus coronoideus,
*I.s*, Incisura semilunaris,
*C.M*, Meckel'scher Knorpel,
*a*, äussere } Periostschicht.
*b*, innere }

Fig. 9. Frontalschnitt durch den aufsteigenden Ast des Unterkiefers eines Schweinsembryo von 6,5 Cm. in der Ebene *ab* der Fig. 2. geschnitten. Doppelfärb. Geringe Vergr.

*c*, periostale Verknöcherung.

Fig. 10. Schnitt durch denselben Unterkiefer, in der Ebene *cd* der Fig. 2 geschnitten. Doppelfärb. Geringe Vergr.

*O.zyg*, Os zygomaticum.

Fig. 11. Schnitt durch den aufsteigenden Ast des Unterkiefers von einem Schweinsembryo von 9 Cm. in der Ebene *ab* der Fig. 3 geschnitten. Doppelfärb. Geringe Vergr.

*c*, periostale Verknöcherung,
*e*, Knorpelcanäle.

Fig. 12. Horizontalschnitt durch den Angulus des Unterkiefers von einem Schweinsembryo von 9 Cm. Theil des Randes. Vergr. 200.

*a*, Knorpel,
*b*, innere } Schicht des Periostes,
*c*, äussere }
*d*, periostaler Knochen,
*e*, Knorpelknochen,
*f*, Knorpelcanal.

Fig. 13. Frontalschnitt durch den aufsteigenden Unterkieferast eines Schweinsembryo von 9 Cm. Ein Stückchen von dem medianen Rande des Gelenkkopfes. Vergr. 300.

*a*, Knorpel,
*b*, Periost,
*c*, Knorpelcanal.

Fig. 14. Horizontalschnitt durch den aufsteigenden Unterkieferast eines Schweinsembryo von 12 Cm. Theil der Ossificationsgrenze mit den benachbarten Partien. Doppelfärb. Geringe Vergr.

*a*, Knorpel,
*b*, Ossificationsgrenze,
*c*, zerstörter Knorpel,
*d*, junger endochondraler Knochen.

---

© Biodiversity Heritage Library, http://www.biodiversitylibrary.org/; www.zobodat.at



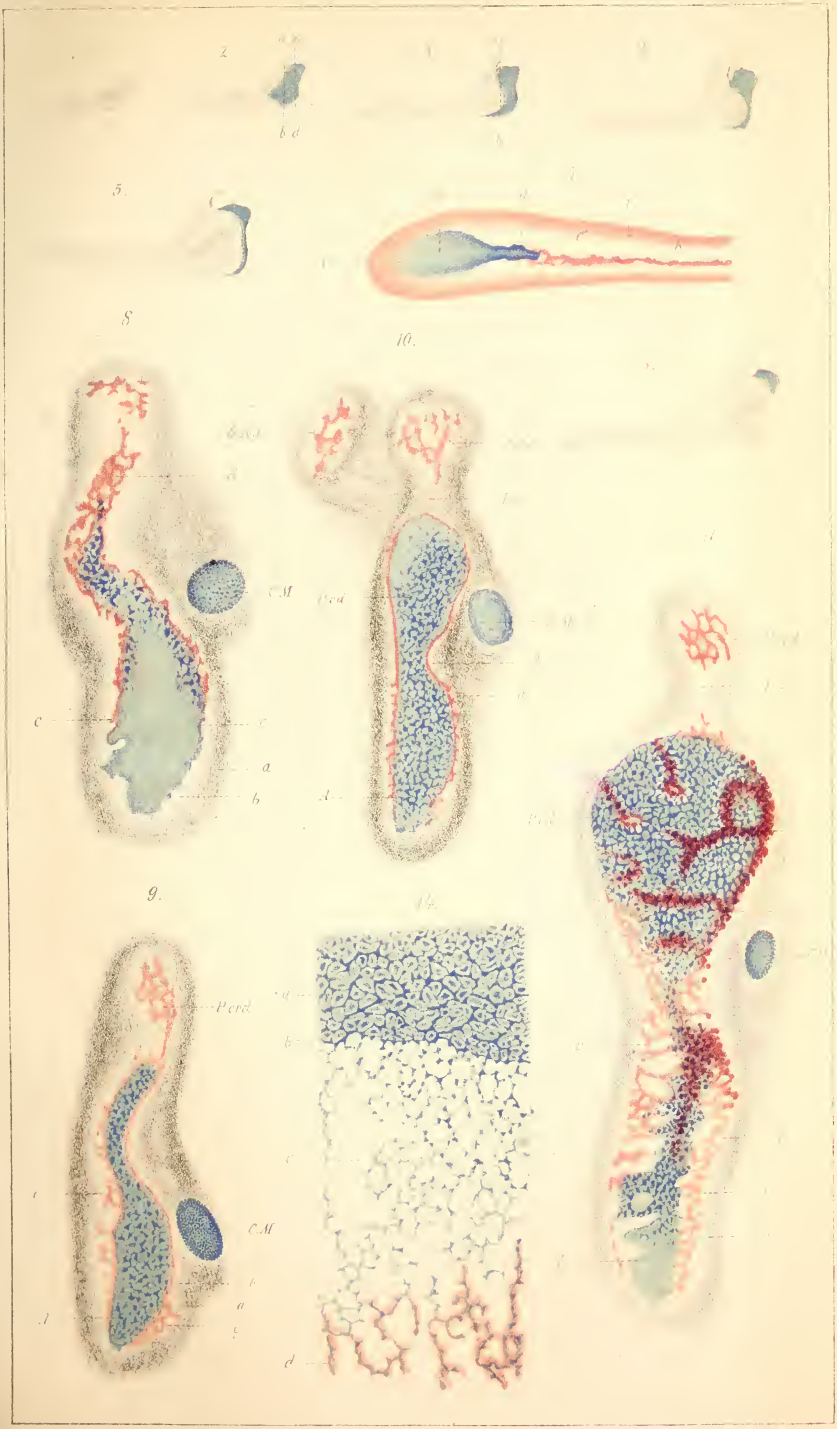


Brock del. Lith. Anst. v. Werner & Winter, Frankfurt a. M.

© Biodiversity Heritage Library, http://www.biodiversitylibrary.org/; www.zobodat.at

BALFOUR LIBRARY
MAR 90
CAMBRIDGE

© Biodiversity Heritage Library, http://www.biodiversitylibrary.org/; www.zobodat.at



12.

13.

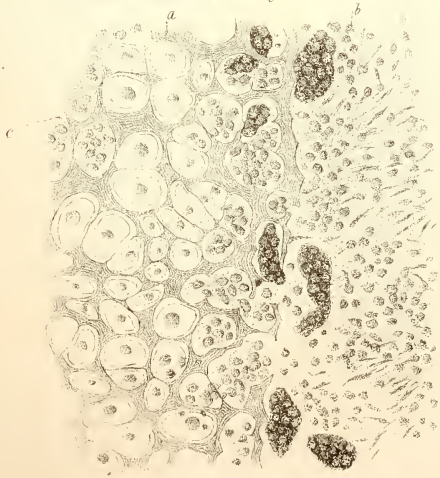


Brock, del.

Lith. Anst. v. J. G. Bach, Leipzig.

# ZOBODAT - www.zobodat.at

Zoologisch-Botanische Datenbank/Zoological-Botanical Database

Digitale Literatur/Digital Literature

Zeitschrift/Journal: Zeitschrift für wissenschaftliche Zoologie

Jahr/Year: 1876

Band/Volume: 27

Autor(en)/Author(s): Brock Johannes Georg

Artikel/Article: Ueber die Entwicklung des Unterkiefers der Säugethiere 287-318