© Biodiversity Heritage Library, http://www.biodiversitylibrary.org/; www.zobodat.at

Zur Anatomie der männlichen Geschlechtsorgane und Analdrüsen der Säugethiere

von

Dr. Franz Leydig,
Prosector und Privatdocent in Würzburg.

Hierzu Tafel I bis IV.

Die nächste Veranlassung zu nachstehenden Untersuchungen gab die Beobachtung Kölliker's über das Vorkommen glatter Muskeln in der Prostata des Menschen; auch war eine, wenn auch nur theilweise histologische Untersuchung der männlichen Geschlechtsorgane der Säugethiere um so mehr indizirt, als schon öfter ausgesprochen worden ist, dass es in diesem Theil der Säugethieranatomie an genauen Untersuchungen des feineren Baues noch fehle und also noch manches zu thun sei. Ich habe aber zu bedauern, dass ich bis jetzt nur wenige Säugethiere unserer Fauna mir verschaffen konnte und selbst von den untersuchten mit wenigen Ausnahmen mir nur 1—2 Exemplare zu Gebote standen. Obwol so das hier Gebotene, zum Theil durch die Ungunst der Aussendinge sehr mangelhaft ist, so halte ich es doch, wenn auch als Fragment, der Mittheilung nicht unwerth.

Ich durchgehe zuerst die einzelnen Säugethiere, welche ich zu diesem Zweck speciell zergliederte und gebe dann schliesslich das Allgemeine aus den Einzelheiten.

Affen.

Aus der Ordnung der Vierhänder standen mir Cercopithecus fauuus, Cynocephalus hamadryas und Mycetes ursinus zu Gebote, doch konnte ich deren männliche Geschlechtsorgane nur insoweit histologisch untersuchen, als es sich mit Erhaltung der Präparate für die zootomische Sammlung vertrug, weshalb also nur eine beschränkte Erforschung möglich war, welche ich zunächst auf Samenblasen, Samenleiter, Vorsteherdrüse und Cowper'sche Drüse gerichtet habe.

© Biodiversity Heritage Library, http://www.biodiversitylibrary.org/; www.zobodat.at

schon auf einem einfachen Einschnitt erscheint die Schnittfläche der vorderen dreieckigen Partie vollkommen gleichförmig, man könnte sagen, glatt, während der Durchschnitt der hinteren ringförmigen Partie von vielen feinen Löchern durchbrochen ist. Man überzeugt sich, dass diese Löcher die Maschenräume zwischen den glatten Muskelbalken sind, in welchen die Drüsenbläschen und ihre Gruppen liegen, und da man ferner sieht, dass die letzten Drüsenbläschen des in Rede stehenden Abschnittes der Prostata grösser sind, als die des vorderen, so möchte ich annehmen, dass beide auch äusserlich geschiedene Theile der Prostata eine verschiedene Function besitzen, womit nach der Analogie mit anderen Säugethieren [1]) ebenfalls eine Differenz der Drüsenepitelzellen und ihres Secretes zusammenfiele, Dinge die man sich freilich an Weingeistpräparaten nicht zur Anschauung bringen kann.

Bei Cynocephalus und Mycetes sind die Drüschen der Prostata traubenförmig gruppirte Bläschen, die den Ausführungsgängen aufsitzen, bei Cercopithecus scheinen die traubenförmigen Bläschen zu fehlen und die Drüschen nur aus ästig getheilten und gewundenen Schläuchen zu bestehen.

Cowper'sche Drüsen. Wie bekannt sind diese Drüsen bei den Affen meist umfangreicher, als beim Menschen, welche Bemerkung auch für die obigen Affen gilt: bei Cercopithecus (Taf. III, Fig. 30 *d*) über erbsengross und rundlich, bei Cynocephalus (Taf. III, Fig. 29 *f*) bohnengross und länglichrund, beide von weissgelber Farbe mit braungelbem Ausführungsgang. Was ihre Lage betrifft, so sehe ich sie bei Cynocephalus und Cercopithecus frei an der äusseren Seite des Musc. urethralis zwischen ihm und dem Bulbocavernosus, nicht so bei Mycetes (Taf. III, Fig. 31 *d d*), hier sind die treffenden Drüsen äusserlich nicht sichtbar, sondern hinter dem M. bulbocavernosus tief in die Muskelmasse des M. urethralis eingebettet, der dadurch an dieser Stelle eine Hervorragung bildet.

Struktur. Zu äusserst sind die Cowperschen Drüsen des Cynocephalus und des Cercopithecus umgeben von einer Hülle aus Bindegewebe, die nach Durchsichtigmachung durch Natr. caust. neben feinen elastischen Fasern auch Nervenfasern erkennen lässt. Darunter kommt eine Muskelschicht, und zwar aus animalen quergestreiften Primitivbündeln bestehend; sie nehmen von keinem nahgelegenen Muskel ihren Ursprung, sondern bilden eine isolirte selbständige muskulöse Hülle um die Drüse, die sich von da auf den Ausführungsgang fortsetzt.

Mycetes bedarf natürlich dieser eigenthümlichen Muskelhülle nicht, da bei diesem Thiere die Cowper'sche Drüsen unmittelbar in die animalen Muskelfaserbündel des M. urethralis eingelagert sind.

[1]) Siehe unten z. B. bei der Maus.

© Biodiversity Heritage Library, http://www.biodiversitylibrary.org/; www.zobodat.at

Die Substanz der Drüse selber ist bei allen dreien dieselbe, es sind traubenförmig gruppirte Bläschen, deren Inhalt sich feinkörnig darstellte und nicht mehr weiter erforschbar war; zwischen den Bläschengruppen war reichliches Bindegewebe.

Handflügler.

Bis jetzt habe ich von vorstehender Ordnung nur den Pteropus vulgaris, mehre Phyllostoma hastatum, Vesperugo pipistrellus und Vespertilio serotinus untersuchen können, wobei ich die beiden ersten als Weingeistexemplare nur fragmentär benutzen konnte.

Samenblasen. Jede Samenblase bildet bei Pteropus einen langen und weiten Schlauch (Taf. III, Fig. 33 *dd*), der mehrmals eingerollt ist. Bei Vesperugo ist die Samenblase ein abgerundeter ziemlich geräumiger Sack. Ihre Struktur betreffend, so finde ich unter der äusseren Bindegewebshülle bei Pteropus deutlich glatte Muskeln, ob sie auch bei Vesperugo anwesend sind, ist mir noch nicht gewiss; dagegen stimmt das innere Verhalten beider im Wesentlichen überein, insofern die innere Haut durch Vorsprünge bei Pteropus ein Gitterwerk bildet, dessen Maschen als Drüsenräume fungiren, indem sie mit polygonalen Pflasterzellen überkleidet und ausserdem mit zellenähnlichen Körpern angefüllt sind und bei Vesperugo dasselbe, wenn auch in geringer Entwicklung, vorkommt, da die Einstülpungen der inneren Haut nur sackartige Drüsenräume bilden. Beide Samenblasen also erscheinen ihrer Struktur nach als Absonderungsorgane, nicht aber als Behälter für den Samen, womit auch übereinstimmt, dass ich bei beiden Thieren in den fraglichen Organen keine Spermatozoiden fand, während ich bei Pteropus in dem Körper (Fig. 3 *e*), den ich als eine Abtheilung der Prostata ansehe, zahlreiche Spermatozoiden antraf, was mit der Lage der Ductus deferentes zu diesem Theile zusammenhängt. Es möchte wenigstens daraus so viel abzunehmen sein, dass das etwaige Vorkommen von Spermatozoiden in drüsigen Gebilden in der Gegend der Ausmündung der Ductus deferentes eine mehr zufällige Sache ist.

Prostata. Die oben behandelten Affen hatten es gemeinsam, dass ihre Vorsteherdrüse die Harnröhre nicht vollkommen als Ring umgab, sondern die obere Wand und zum Theil die seitlichen Wände derselben frei liess, die von mir untersuchten Handflügler haben dagegen als gemeinsamen Charakter, dass der Anfangstheil der Harnröhre vollkommen von der Prostata umfasst wird. Bei Phyllostoma (Fig. 38) bildet die Vorsteherdrüse einen von der Harnblase nach der Harnröhre zu sich verschmälernden Wulst, der, obgleich nach aussen vollkommen gleichförmig, doch der Farbe nach in einen hinteren dunkleren Theil (*a*) und in einen vorderen hellen (*b*) zerfällt; beide setzen sich durch eine scharfe

© Biodiversity Heritage Library, http://www.biodiversitylibrary.org/; www.zobodat.at

Farbengrenze von einander ab. Die Ductus deferentes treten ohne sich genähert zu haben, jeder für sich durch den Seitentheil der dunklen Prostataabtheilung. In den hierher gehörigen Organen des Pteropus scheint mir eine weitere Sonderung des bei Phyllostoma äusserlich noch einfachen Prostatawulstes stattzufinden, insofern nämlich der hinter dem eigentlichen Prostataring liegende abgerundete Körper (Fig. 33 *e*), dessen ich vorhin schon bei Gelegenheit der Spermatozoiden gedachte, und welcher seitlich die Samenblasen und die Ductus deferentes aufnimmt, welchen man auch ferner seiner Form und Lage nach für einen Uterus masculinus zu halten geneigt sein möchte, nur der hinteren, schwärzlichen Partie des Prostatawulstes bei Phyllostoma entspricht. Die vordere Partie wird bei Pteropus vertreten durch einen vollkommen getrennten, ziemlich gleichmässigen Ring (Fig. 33 *f*), der am breitesten an den Seitentheilen ist, schmäler an dem unteren Quertheile, am schmälsten am oberen Verbindungstheile; seine Oberfläche ist höckerig, indem die Drüsenbläschengruppen in Läppchen an der Oberfläche vorspringen. Die zwei anderen Fledermäuse (Vesperugo und Vespertilio) zeigen eine mehrfach gelappte Prostata; so sitzen bei Vespertilio serotin. an der hintern Seite (Fig. 40) des Anfangstheils der Harnröhre zwei rundliche Höcker, ebenso zwei kleinere auf der vorderen Seite (Fig. 39), zwischen beiden tritt jederseits ein Ductus deferens durch. Hinter den unteren rundlichen Höckern folgt noch eine mehrfach gelappte Abtheilung. Vesperugo hat unten zwei kleinhöckerige, rundliche Wülste, die sich in der Mitte verbinden, auf der oberen Seite der Harnröhre zwei hintereinander liegende Partieen, wovon die vordere einen sechsmal eingekerbten kleineren Lappen darstellt, die hintere einen nur einmal eingeschnittenen grösseren Lappen.

Was die histologische Beschaffenheit der Prostata genannter Chiropteren anlangt, so sehe ich in beiden letztbemerkten Fledermäusen rundliche Drüsenbläschen, die durch Bindegewebe zu kleineren und grösseren Läppchen verbunden und getrennt die grösseren Lappen construiren (Taf. 1, Fig. 4 *b c*), welche entweder als blosse Höcker über die Oberfläche der Drüse hervorragen oder die grösseren Lappen bilden. Diese letzteren kleineren und grösseren Läppchen sind von glatten Muskeln umsponnen (Fig. 4 *a*), deren Elementarfasern sich isoliren lassen. Doch ist zu bemerken, dass die Menge der glatten Muskeln nicht so stark ist, als in der Prostata der Affen, und wie weiter unten zu ersehen, bei den Fleischfressern, wesshalb auch die Drüsenbläschengruppen an der Oberfläche der Drüse höckerig vorspringen, was bei den Zwei- und Vierhändern und anderen Säugethieren desshalb nicht der Fall ist, weil die glatten Muskeln überaus reichlich vorhanden sind.

An den verschiedenen Partieen der Prostata bei Vesperugo und Vespertilio ist der Inhalt der Drüsenbläschen, obwol diese sich in Form

© Biodiversity Heritage Library, http://www.biodiversitylibrary.org/; www.zobodat.at

und Gruppirung gleich sind, in mikroskopischer und chemischer Beziehung differenter Natur, in der Weise, dass der Inhalt der Drüsenbläschen der an der unteren Seite der Harnröhre liegenden kleinhöckerigen Abtheilung aus cylinderförmigen Zellen besteht von hellem eiweissartigem Aussehen, und durch Essigsäure nur noch heller wird, während andrerseits die Drüsenbläschen der auf der oberen Seite der Harnröhre liegenden Lappen einmal freie Kerne enthalten, dann eine feinkörnige Masse, endlich Fettkugeln. Der ganze Inhalt trübt sich durch Essigsäure.

Auch an den Weingeistexemplaren von Phyllostoma und Pteropus war noch so viel zu erkennen, dass bei beiden genannten Arten die verschiedenen Abtheilungen der Prostata glatte Muskeln besitzen und der Drüseninhalt der vorhin bezeichneten Partieen ein von einander differirender ist, indem bei Phyllostoma die hintere dunkle Abtheilung in den Drüsenschläuchen gelbliche Fettmassen mit hellen eingeschlossenen Körpern enthielt (vergl. unten den Inhalt der Drüsen am Duct. deferens der Ratte), während die vordere Abtheilung zellenähnliche Gebilde mit eingeschlossenen Bläschen als Inhalt darbot. Bei Pteropus fanden sich in der hinteren Partie, welche die Ductus def. aufnimmt, ausser rundlichen Körpern, deren Natur sich nicht mehr weiter eruiren liess, Spermatozoiden in reichlichster Menge, welche sich in den Drüsenfächern, welche hier ziemlich geräumig sind, anhäuften. Sie waren menschlichen Spermatozoiden sehr ähnlich.

Cowper'sche Drüsen. Sie sind bei der Roussette (Fig. 33 *g*) sehr entwickelt, von prismatischer Gestalt, liegen im Becken, hinter dem Bulbus urethrae und erstrecken sich, an der Seite der Pars membranacea urethrae liegend, bis fast zur Prostata. Rücksichtlich ihres Baues will ich gleich bemerken, dass sie eine continuirliche Muskelhülle haben, die der Drüse selbständig angehört und nicht von einem nahgelegnen Muskel ihren Ursprung nimmt. Die Elemente sind quergestreifte Bündel. Bei Phyllostoma (Fig. 38 *c*) und Vespertilio (Fig. 39 *d*) sind sie klein, glatt und liegen im Becken, weshalb auch ihr Ausführungsgang ganz kurz ist. Vesperugo hat Cowper'sche Drüsen von rundlich birnförmiger Gestalt mit ziemlich langem Ausführungsgange; ihre Farbe ist gelblich, sie fühlen sich derb an und liegen ausserhalb des Beckens zur Seite des Ursprunges der Corpora cavernosa.

Ihre weitere Struktur betreffend habe ich Folgendes gefunden. Die letzten Drüsenbläschen sind rundlich, traubig gruppirt, zu Läppchen verbunden, welche eng aneinander gedrängt sind, indem im Ganzen wenig Bindegewebe zwischen den Läppchen sich findet; auch der fadenartig zulaufende Theil der Drüse, den man äusserlich genommen als Ausführungsgang der Drüse anspricht, enthält im Innern noch während seines ganzen Verlaufes Gruppen von Drüsenbläschen. Hat man ein Stückchen Drüsensubstanz durch Pinsel und Auswaschen vom Drüsen-

© Biodiversity Heritage Library, http://www.biodiversitylibrary.org/; www.zobodat.at

inhalt vollkommen befreit, so hat man ein Fächerwerk vor sich, von einer undeutlich faserigen, sonst homogenen Substanz gebildet, welche nach Essigsäurezusatz Kernrudimente erkennen lässt; ein Unterschied aber von einer Tunica propria etwa und eines sie umgebenden Bindegewebes ist nicht vorhanden, vielmehr reagirt die Hülle durchweg gegen Essigsäure gleich und die Drüsenbläschen werden eben nur durch die Grenze der Bindesubstanz formirt und nehmen die Drüsenzellen in sich auf. Letztere sind helle, rundliche und längliche auch in Spitzen auslaufende Zellen (Taf. I, Fig. 9*b*), welche immer einen wandständigen Kern besitzen. Essigsäurezusatz schlägt sowol in diesen Zellen, als auch in dem fadenziehenden Menstruum eine feinkörnige Masse nieder. Auch bei Vesperugo, Phyllostoma und Vespertilio dient als Hülle der Drüse eine ziemlich dicke, aus quergestreiften Muskelbündeln bestehende und auch auf den Ausführungsgang sich fortsetzende Muskelschicht, welche gleichfalls der Drüse eigenthümlich angehört und nicht mit anderen Muskeln zusammenhängt.

Hode. Als eine Eigenthümlichkeit bei den untersuchten Fledermäusen mit Ausnahme von Phyllostoma erscheint die schwärzliche Pigmentirung des Hodens, die mir bis jetzt nur noch bei den Didelphis unter den Säugethieren vorgekommen ist und zwar liegt bei Pteropus das Pigment in der Albuginea des Hodens als braune Pigmentmolekülle in Zellen mit hellem Kern; letztere sind verästelt, doch gewöhnlich nur nach zwei Seiten hin, so dass durch Aneinanderstossen der Zellenausläufer zierliche Pigmentbogen und zwar in mehreren sich kreuzenden Schichten um den Hoden herum laufen. Bei Vesperugo ist die Albuginea des Hodens ungefärbt, aber der Nebenhode steckt mit seinem untern stumpfen Ende in einem lockeren, schwärzlich gefärbten Beutel, der aus Bindegewebe und Pigmentmolekülen besteht, welche letztere aber nicht alle in Zellen enthalten sind, sondern auch frei im Bindegewebe ausgebreitet vorkommen. Bei Vespertilio serotinus sehe ich nur den Schwanz des Nebenhoden in eine lockere Pigmentschicht gehüllt.

Auffallend war die Grösse des Schwanztheiles des Nebenhoden bei Vesperugo, sein Volumen war bedeutender als das des Hodens selbst; er enthielt (Januar) in seinem Kopfe und absteigenden Theil ausser einer feinkörnigen Masse und wenigen Spermatozoiden sonderbare, länglich elliptische etwas zugespitzte Körperchen; sie waren hell und ihre Conturen wurden nach Essigsäure noch schärfer. Solche die nach ihren Grössenverhältnissen am ausgebildetsten schienen, hatten von einer Spitze aus eine mehr oder weniger tiefe Einkerbung, die wahrscheinlich zunehmend, den ganzen Körper in zwei Theile spaltet, wenigstens kamen Formen vor, die bei gleicher Länge mit den erwähnten ausgebildeten und mit einem Einschnitt versehenen Körpern in ihrer Breite gerade die Hälfte dieser betrugen.

© Biodiversity Heritage Library, http://www.biodiversitylibrary.org/; www.zobodat.at

Den Ductus deferens finde ich bei Vespertilio serotinus (Fig. 39, 40) gegen sein Ende zu erweitert und die mikroskopische Untersuchung weist in dieser Erweiterung Drüsen nach, welche das Lumen des Ductus deferens in seiner ganzen Circumferenz umgeben. Es sind einfache Schläuche (ungefähr 0,024''' breit und 0,072''' lang) oder mit seitlicher Ausstülpung, ihre Drüsenzellen liegen nur der Wand des Schlauches an und lassen so einen Drüsenhohlraum übrig.

Anlangend die Samenkanälchen des Hodens, so fand ich dieselben in seltenen Fällen gablig getheilt [1]) bei Vesperugo, ausserdem stellt ihre Tunica propria eine helle, zarte, homogene Haut dar, welche, da die Samenkanälchen nicht prall angefüllt waren, sich zierlich wellenförmig faltete; am Rande waren kleine Kernrudimente sichtbar. Im Nebenhoden ist die Tunica propria dicker, gleichsam geschichtet, was auch die in mehreren Reihen laufenden Kerne nach Essigsäure beurkunden. Im Hoden selbst war der Inhalt der Samenkanälchen eine feinkörnige, gelbe Masse, die helle Bläschen eingebettet enthielt, was nebst den folgenden zwischen den Samenkanälchen befindlichen Elementartheilen dem Hoden eine röthliche Farbe verlieh. Die Capillargefässe nämlich, welche zwischen den Samenkanälchen hinlaufen, sind stellenweise mit Häufchen zellenähnlicher Gebilde besetzt (Taf. I, Fig. 7); sie erscheinen als zart conturirte rundliche Körper, hin und wieder stielförmig ausgezogen und sind mit einer feinkörnigen gelben Masse angefüllt (*a*), welche mehrere helle Bläschen (*b*) umschliesst. Ich mache gleich hier darauf aufmerksam, dass ich ähnliche Körper in verschiedener Menge in allen untersuchten Säugethierhoden finde und dass sie also einen constanten histologischen Bestandtheil dieses Organes bilden.

Insektenfresser.

Igel. Die männlichen Geschlechtstheile des Igels sind schon oft Gegenstand einer anatomischen Untersuchung gewesen [2]) und wurden, was ihre in die Harnröhre mündenden Drüsengruppen betrifft, mannigfach gedeutet. Ich habe bis jetzt nur einen frischen männlichen Igel im Monat Februar zur Untersuchung erhalten können, welcher freilich, da seine Geschlechtsdrüsen sehr gering entwickelt waren, mir nicht über Alles gewünschten Aufschluss gab, aber doch mehreres Neue erkennen liess.

Der Anfangstheil der Harnröhre war umgeben von vier Drüsenpaquets, wovon zwei auf der obern Seite, zwei auf der untern lagen und sich histologisch so verhielten. Das untere grossere Paar [3]) besteht

[1] Was Joh. Müller schon beim Eichhörnchen sah.

[2] Siehe die Litteratur bei Seubert, Symbol. ad erinac. europ. anat. p. 5.

[3] Samenblasen nach Cuvier, Prevost u. Dumas, Meckel, Treviranus, Seubert. Carus, zur Prostata gehörig nach Joh. Müller.

© Biodiversity Heritage Library, http://www.biodiversitylibrary.org/; www.zobodat.at

aus Schläuchen, deren zierliche Gestalt und Theilung *Joh. Müller* [1]) beschrieben hat; ich finde dass jeder einzelne Schlauch selbst mit glatten Muskeln versehen ist, die nach den Ausführungsgängen zu an Masse zunehmen. Der Inhalt genannter Schläuche bildete um diese Jahreszeit (Februar) einfache rundliche Kernzellen [2]), gegen den Ausführungsgang zu waren sie mehr der Cylinderform sich nähernd. Sämmtliche Drüsenpaquete waren von einer Hülle locker umgeben, die mit dem muskulösen Theile der Harnröhre zusammenhing, sie bestand der Hauptmasse nach aus Bindegewebe, in welchem aber starke und feine Stränge glatter Muskeln verliefen, die besonders zahlreich gegen die Stelle zu wurden, wo die gemeinsame in Rede stehende Hülle die Ausführungsgänge der Drüsen umgab und so zuletzt unmittelbar vor dem M. urethralis eine ziemlich starke ringförmige Schicht um den Anfangstheil der Harnröhre bildete. Ein ausgebreitetes und mit Essigsäure behandeltes Stück der fraglichen Drüsenhülle gab ein hübsches Bild, indem man in dem hell gewordenen Bindegewebe die Stränge glatter Muskeln mit den charakteristischen, cylindrischen, langen Kernen, die Blutgefässe und die zahlreichen Nerven auf das deutlichste in ihrem Verlauf überblickte.

Das obere Drüsenpaar (Seubert, Taf. II *gg*) hatte ebenfalls glatte Muskeln um die Drüsenschläuche, ein Cylinderepitel und eine feinkörnige Masse im Innern, der ganze Inhalt trübte sich durch Essigsäure; auch in ihnen wollte Treviranus Spermatozoen gefunden haben, was ich aber für Täuschung erklären muss.

Bezüglich der Cowper'schen Drüsen des Igels muss ich, insoweit mir die hierher gehörige Litteratur bekannt ist, behaupten, dass man die eigentlichen Cowper'schen Drüsen des Igels bis jetzt übersehen, und ein andres Drüsenpaar, welches man seiner Lage nach wohl theilweise als solche deuten konnte, fälschlich dafür genommen hat. Die Drüse

[1]) Glandul. secern. struct. p. 47. Taf. III, Fg. 6, 7.

[2]) Wie ich eben (Monat Juni) an einem frisch erhaltenen männlichen Igel sehe, ist der Inhalt dieser Drüsenschläuche derselbe, wie er, anderwärts, z. B. beim Maulwurf, Ratten, Mäusen, als Inhalt der Prostata sich findet, nämlich Körper von blassem eiweissähnlichem Aussehen, die sich in der Mitte der Schläuche zu grossen Haufen zusammenballen. Fragliche Drüse entspricht also nach Inhalt und Bau vollkommen einer Prostata. Treviranus und Seubert wollen Spermatozoiden in dieser Drüse gefunden haben, wesshalb sie dieselben auch als Samenblasen betrachten, ich finde aber so wenig Spermatozoiden in ihr, wie in der entsprechenden Drüse des Maulwurfes. Die Abbildung übrigens, welche Seubert auf Taf. II von den Spermatozoiden des Igels gegeben hat, ist sehr unrichtig. Er zeichnet den Körper der Spermatozoiden mit einem Kern (oder Vertiefung?) und enorm dickem schwanzförmigem Anhang, während die Spermatozoiden des Igels in Wirklichkeit einen zarten fadenförmigen Anhang besitzen, welcher etwas seitlich am rundlichen Körper beginnt.

© Biodiversity Heritage Library, http://www.biodiversitylibrary.org/; www.zobodat.at

nämlich, welche *Joh. Müller* [1]), *R. Wagner* [2]), *Carus* [3]) und *Seubert* [4]) für die Cowper'schen Drüsen erklärt haben, *Treviranus* [5]) aber für die unteren Samenbläschen, würde durchaus abweichen in ihrer histologischen Beschaffenheit von allen mir bekannt gewordenen Cowper'schen Drüsen der Säugethiere. Sie schliessen sich nämlich in ihrem Bau vollkommen an die Prostata an und ich betrachte sie auch nur als einen davon abgelösten und weiter nach vorne gerückten Theil dieser Drüse. Schon die Form der Drüsenschläuche in Vertheilung und Gruppirung [6]) ist dieselbe wie bei den der Harnblase zunächst liegenden Prostatadrüsen, nur darin schien sie mir abzuweichen, dass ihre einzelnen Schläuche ohne Muskeln waren, doch könnte dies auf Rechnung ihrer geringen Entwicklung im Monate Februar kommen, denn die Drüse lag noch im Becken, während sie zur Brunstzeit wegen ihrer Grösse zum Theil ausserhalb desselben liegen soll. Auch der Ausführungsgang bestand nur aus Bindegewebe, feinen elastischen Fasern und vielen Remackschen Nervenfasern, welche letztere auch sonst sehr zahlreich im Bindegewebe zwischen den einzelnen Drüsenschläuchen verliefen. Der Drüseninhalt bestand aus kleinen runden Kernzellen [7]).

Der Igel besitzt aber, ausser den eben geschilderten und bisher von den Autoren als Cowper'sche Drüsen fälschlich gedeuteten Drüsen, noch ein andres Drüsenpaar, welches alle wesentlichen Eigenschaften in Bezug auf Lage und histologische Beschaffenheit hat, wie die Cowper'schen Drüsen der übrigen Säugethiere. An meinem Exemplar (Fig. 36 *c*, *dd* sind die Cowp. Drüsen der Autoren) nämlich waren es zwei 8—9''' lange, schmale, röthlich gelbe, dicht beisammenliegende Körper [8]), das untere vordere Ende des muskulösen Theiles der Harnröhre einnehmend und unmittelbar in die Bündel des M. urethralis eingebettet. Ihr feinerer Bau verhielt sich so: die Drüsenmasse besteht aus rundlichen Drüsenbläschen, die zu Gruppen vereinigt sind; ihr Inhalt sind rundliche, im Wasser leicht zerstörbare Zellen, deren Kern länglich, rundlich oder eingeschnürt ist; der Zelleninhalt ist feinkörnig; zwischen den Drüsenbläschengruppen sind einzelne Balken glatter Mus-

[1]) Gland. secern. str. p. 48, Taf. III, Fig. 8, 9.
[2]) Icones physiologic., Taf. XVII, Fig. VI.
[3]) Tafeln z. vergl. Anat., Hft. V, Taf. IX, Fg. V *i*.
[4]) A. a. O. p. 43, Fg. 1 *m*.
[5]) Beobachtungen a. d. Zoot. u. Physiol., p. 12, Fg. 107 u. 108.
[6]) Man vergleiche d. Fig. 7 u. 9 auf Taf. III des Müllerschen Drüsenwerkes.
[7]) Im Juni waren es cylinderförmige Zellen mit scharfconturirtem Kern, sehr geringe feinkörnige Masse befand sich zwischen den Zellen.
[8]) Bei dem im Juni untersuchten Exemplar waren sie mehr hervortretend, indem die Drüsenbläschen mit Inhalt gefüllter waren. Die von Treviranus als drüsenartige Massen" a. a. O. Fig. 107 *bb* dargestellten Körper, mögen wohl sehr entwickelte Cowper'sche Drüsen gewesen sein

© Biodiversity Heritage Library, http://www.biodiversitylibrary.org/; www.zobodat.at

keln vorhanden. Die quergestreiften Muskelbündel, welche die ganze Drüse umhüllten, waren die Bündel des M. urethralis.

Die Blutgefässvertheilung (Venen) in der Albuginea des Hodens hat bei verschiedenen Thierordnungen bestimmte Figuren ein, so hat der Igel an der vorderen und freien Seite des Hodens ein nach der Länge desselben verlaufendes schlangenförmig gewundenes Hauptblutgefäss [1]), wie es bei Ratten und Mäusen wiederkehrt. Die Membrana propria der Samenkanälchen war eine nicht dicke, homogene, mit scharfconturirten, gelblichen Kernrudimenten versehene Haut; im Nebenhoden nimmt die Haut durch Schichtenbildung zu, bis endlich in den stärkeren Kanälchen gegen den Schwanz des Nebenhoden zu glatte Muskelfasern in ihr auftreten. Spermatozoidenentwicklung hatte (Februar) noch nicht begonnen [2]).

Noch will ich rücksichtlich der Eichel nicht unerwähnt lassen, dass *Seubert's* striae glandis glandulosae (Taf. II, Fig. IV [4] *y*) nichts Drüsiges enthalten, sondern mit rundlichen Epitelialpapillen versehen sind, daneben enthalten die Epitelzellen dieser Gegend körniges Pigment, welches die schwärzliche Färbung dieses mit Hornpapillen versehenen Streifens bedingt.

Maulwurf. Auch die Geschlechtstheile dieses interessanten Sonderlings sind schon öfter untersucht und debattirt worden. *Cuvier* [3]) rechnete die zur Seite des Blasenhalses liegenden Büschel von blindgeendigten und ineinander geschlungenen Schläuchen (Fig. 37 *aa*) zu seinen „vesicules accessoires". *Meckel* [4]) erklärte sie für Samenblasen, *Joh. Müller* [5]) für Prostata. Wenn man bei Deutung eines Organes als Samenblase den Inhalt als bestimmend für den angeführten Namen auffasst, so sind diese Drüsenbüschel keine Samenblasen, denn man findet nie Spermatozoiden in ihnen, sondern ihr Inhalt ist während der Brunstzeit eine durchsichtige, eiweissartige Flüssigkeit, in welcher schon dem freien Auge bemerkliche Klumpen einer geléeartigen Substanz vorkommen. Mikroskopisch bestehen solche Klumpen aus einem Haufen von hellen, scharfgerandeten Körpern, von eiweissähnlichem Habitus, die nach Zusatz von Natr. caust. ihre scharfen Conturen verlieren, und nach längerer Einwirkung dieses Reagens sich auflösen. Solche Klumpen, wenn sie in grösserer Menge in den Drüsenschläuchen angehäuft sind, geben letzteren ein eigenthümliches durchsichtiges Aussehen. Was das histologische Verhalten der Drüse an-

[1]) Auch von Seubert a. a. O. Taf. II, Fig. III *i* abgebildet.

[2]) Im Juni waren Spermatozoiden vorhanden und hatten die vorhin angeführte Gestalt.

[3]) A. a. O. p. 40.

[4]) Beiträge z. vergl. Anat., I. Bd., Hft. 2, p. 134.

[5]) A. a. O. p. 46.

© Biodiversity Heritage Library, http://www.biodiversitylibrary.org/; www.zobodat.at

langt, so sind die einzelnen Schläuche mit schönen glatten Muskeln versehen, fast so schön wie an der Harnblase, wo sie beim Maulwurf, wie bei anderen kleinen Säugethieren, prächtig sind. Schneidet man die Drüsenschläuche unter Wasser auf, so sieht man die Innenfläche durch zahlreiche stark vorspringende Querfalten vermehrt. Die Drüsenzellen besitzen einen feinkörnigen Inhalt, der in Essigsäure heller wird und sich nach und nach löst. Die vorhin erwähnten scharfrandigen, eiweissähnlichen Klumpen mögen wohl unmittelbar aus diesem Zelleninhalt hervorgegangen sein.

Als interessant für den Bau der Prostata des Maulwurfes finde ich noch hervorzuheben, dass an der Einmündungsstelle der Prostataschläuche in die Harnröhre mikroskopische Ganglien existiren, die aber trotz ihrer Kleinheit und Durchsichtigkeit keinen Aufschluss über die einseitigen oder doppelseitigen Nervenfaserursprünge geben.

Die Cowper'schen Drüsen des Maulwurfes hatte *Cuvier* übersehen, *Joh. Müller* bildete sie ab und sagt von ihnen, dass ihr Drüsengewebe sich wie beim Biber verhalte. Ich finde diese Drüsen (Fig. 37 *bb*) im April sehr entwickelt als weissgelbe, unmittelbar unter der Haut liegende, bohnengrosse Körper; das Ende ist in eine Spitze ausgezogen, welche gegen die übrige Drüsenmasse nach vorne umgebogen und an sie angeheftet ist. Das Ende der Cowper'schen Drüse berührt in seiner natürlichen Lage den Schwanz des Nebenhoden, wenn derselbe aus der Bauchhöhle hervorgetreten ist. Der Ausführungsgang (*c*) ist lang und dünn (0,1''' breit) und von der Flüssigkeit im Innern hell; mit ihm laufen, wie man sich mikroskopisch überzeugt, ein Nervenstämmchen mit breiten Primitivfasern, welche zur Muskelhülle gehen und ausserdem mit den Blutgefässen noch drei bis vier Remaksche Bündel, welche bei einer Breite von 0,05''' nur zwei bis drei dunkelrandige feine Nervenprimitivfasern enthalten. Die Drüse hat eine selbständige Muskelhülle von quergestreiften Primitivbündeln, die sich um die ganze Drüse herum bis auf den mittleren Theil der hinteren Fläche zieht, der ihr als Sehnenpunkt dient. Das Drüsengewebe bilden rundliche Bläschen, traubig geordnet, der Inhalt ist gelbweiss und enthält ausser einer körnigen Masse. Kerne und Zellen. Der Ausführungsgang ist ohne Muskeln, sondern besteht nur aus Bindegewebe, seine Innenhaut ist gefaltet.

Die Gefässvertheilung auf der Albuginea des Hodens ist eine andre, als beim Igel, indem nämlich auf der vordern freien und auf der hintern vom Nebenhoden bedeckten Seite ein leicht geschlungenes Stammgefäss verläuft, wovon das der hintern Seite stärker ist, beide senden quer über den Hoden hin Aeste ab, die einander entgegenkommend sich theilen und anastomosiren.

Die Tunica propria der Samenkanälchen ist zart, hell, homogen,

© Biodiversity Heritage Library, http://www.biodiversitylibrary.org/; www.zobodat.at

mit den gewohnten Kernen. Der Körper der Spermatozoiden ist löffelförmig [1]) (0,002''' lang), das Ende hackenförmig umgebogen, der fadenförmige Anhang ist lang (0,0160'''). Auch beim Maulwurf kehrt zwischen den Samenkanälchen die Zellenmasse wieder, deren ich bei den Fledermäusen gedachte und zwar zumeist dem Laufe der Gefässe folgend. Sie besteht aus Zellen, die als Inhalt scharfconturirte gelbliche Kügelchen haben. Die kleinsten Zellen haben 0,004''', die grösten 0,010''' im Durchmesser.

Der Ductus deferens ist ohne Erweiterung und ohne Drüsen, seine glatten Muskelfaserzellen lassen sich isoliren, sind lang und schmal mit den characteristischen Kernen.

Wenn ich gleich nur nebenbei die Harnwerkzeuge in den Bereich meiner Untersuchung gezogen habe, so will ich doch Einiges über die Harnröhre des Maulwurfs bemerken. Die Pars membranacea ist von einer sehr starken animalen Muskellage umgeben, unter welcher übrigens keine Drüsenmasse sich findet, wie *Meckel* behauptete, *Joh. Müller* aber mit Recht verneinte. Schneidet man diesen Muskel der Harnröhre der Länge nach auf, so sieht man sie, wie dies auch schon äusserlich sichtbar ist, gegen die Pars cavernosa zu kuglich erweitert (Fig. 37 *d*) und zwar ist letztre Erweiterung der Harnröhre von einer Drüsenschicht ausgekleidet, die sich ohne Mühe von der Wand der Harnröhre abtrennen lässt. Die Drüsen sind einfache rundlich-ovale Säckchen mit runder Oeffnung, ausgekleidet von elementären Drüsenzellen, deren Inhalt feinkörnig ist. Die Drüsenschicht hört mit scharfem Rande gegen den drüsenlosen Theil der Harnröhre auf, wobei ich bemerke, dass dieser glatte Theil der Harnröhre (Fig. 37 *e*) eine ziemlich starke Schicht glatter Muskeln besitzt, welche von der Muskulatur der Harnblase ausgehend unter dem M. urethralis sich hinziehen. Von der Struktur des Penis will ich beifügen, dass er einen zarten Knochen enthält, und die Oberfläche der Eichel, doch nicht ihre Spitze, von Stacheln besetzt ist, die als Epitelialgebilde zu zwei oder drei beisammenstehen und sämmtlich rückwärts gerichtet sind [2]).

Die Analdrüsen des Maulwurfes sind weissgelbe, grosse, platte an den innern Rändern sich berührende, mit äusserlich schon sichtbarem Läppchenbau versehene Körper. An der Basis der beiden grossen weissgelben Drüsen liegt ein kleinerer, fast dreieckiger, von Farbe grauer Körper, gleichsam als eine Abtheilung der grossen Drüse. Es ist aber eine eigne, in Form und Secret verschiedene Drüse, die nur innig an der ersteren angeheftet ist und ihr Secret mit dem der grossen weissgelben Drüse vermischt. Letztere ergiesst auf dem Durchschnitt eine

[1]) R. Wagner hat, wenn ich wenigstens seine Abbildung Ic. physiol. Taf. I, Fig. III, 3 mit der Natur vergleiche, diese Bildung des Körpers übersehen.
[2]) Wie es von der Eichel des Katers längst bekannt ist.

© Biodiversity Heritage Library, http://www.biodiversitylibrary.org/; www.zobodat.at

helle, ölige Flüssigkeit aus vielen Fächern, welche letztere *Joh. Müller* abgebildet hat [1]), doch sind dies nur die Hohlräume für die Ansammlung des Secretes, die eigentlich secernirende Substanz bilden die gelben dicken Wände der Fächer (Taf. II, Fig. 22), welche neben der äusseren bindegewebigen Hülle (*a*) aus Zellen (*b*) bestehen, deren Kern hell und bläschenförmig und deren Inhalt Fettmoleküle ist. Die Zellen begrenzen unmittelbar den Hohlraum eines Fächers und füllen ihn mit ihrem fettigen Inhalt (*c*), nachdem die Zellen ihn entleert haben. Anders verhält sich die graue Drüse an der Basis der weissgelben. Ihre weiche Substanz besteht aus weiten, schon dem blossen Auge erkennbaren verästelten Drüsenschläuchen und den Inhalt dieser Schläuche bilden helle Zellen mit scharfconturirten Körperchen. Aus dieser Drüse stammen die mikroskopischen, eiweissähnlichen Körper, welche man neben den Oelkugeln im gemeinsamen Secret beider Drüsen findet. Quergestreifte Muskelbündel ziehen vom After über die graue Drüse hin.

Fleischfresser.

Zur Untersuchung standen mir zu Gebote der Hund, die Katze, das gemeine Wiesel und eine Manguste im Weingeist.

Die Prostata bildet beim Hund [2]) einen grossen, vorspringenden Wulst um den Anfangstheil der Harnröhre und stimmt, was ihre Struktur betrifft, sehr mit der menschlichen Vorsteherdrüse überein. Denn um mit ihren Hüllen zu beginnen, so finde ich, dass die äussere sie locker umgebende Membran, welche mit der, die Ductus deferentes tragenden Bauchfellplatte zusammenhängt, starke Längsbündel glatter Muskeln besitzt. Die direkte Begrenzung der Prostata aber bildet eine Muskellage, an welcher eine äussere längsverlaufende und eine innere circuläre Schicht mit der Pincette abgezogen werden können, sie ist am dicksten am gewölbten Theil der Prostata, und, wo letztere mit der Harnblase zusammenstösst, setzt sich diese Muskulatur unmittelbar in die der Harnblase fort. Ihre Elemente sind die schönsten, leicht isolirbaren Faserzellen, mit wenigem dazwischen gelegenem Bindegewebe. Oeffnet man die Prostata durch einen Längsschnitt vom Schnepfenhügel her, so sieht man strahlenförmig gelbweisse Stränge [3]) durch die Drüsenmasse ziehen, von welchen Strängen aus sich weitere feinere Balken ablösen und die mikroskopische Untersuchung lehrt, dass diese Ver-

[1]) Gland. sec. Tab. II, Fig. 4.

[2]) Abgebildet bei Weber, Zusätze z. Lehre v. Bau u. d. Verrichtungen d. Geschlechtsth. Tab. VII, u. Gurlt Taf. 76, Fig. 5 *gg*.

[3]) Je grosser der Hund ist, um so in die Augen springender sind diese Verhältnisse, wie ich mich an der Prostata eines kleinen Spitzhundes und eines grossen Fanghundes überzeugt.

© Biodiversity Heritage Library, http://www.biodiversitylibrary.org/; www.zobodat.at

ästelung fortgeht bis zur Formirung eines Maschengewebes, innerhalb welchem die grösseren und kleineren Gruppen der Drüsenbläschen stecken. Genannte Balken und Bälkchen sind gebildet aus Bindegewebe, feinen elastischen Fasern und glatten Muskeln, deren Elemente sich leicht isoliren lassen; doch besteht in der Vertheilung der eben berührten Gebilde ein Unterschied, indem die glatten Muskeln in den Balken gegen die Peripherie der Drüse zunehmen, während gegen die Harnröhre zu das Bindegewebe und die elastischen Netze weit über die glatten Muskeln vorwiegen, was auch schon die Farbe auf dem Durchschnitt der Prostata ankündigt, letztere Partie nämlich ist von weisslicher, erstere von röthlicher Farbe. Die Drüsen selbst, welche aus traubenförmig gruppirten Bläschen bestehen, liegen wie oben bemerkt, in den Maschenräumen, die von den durchziehenden mehr oder weniger aus glatten Muskeln bestehenden Balken gebildet werden und münden mit 40—50 Ausführungsgängen, die aus Bindegewebe und vielem elastischen Gewebe bestehen, zur Seite des Schnepfenhügels in die Harnröhre. Ihre Drüsenzellen sind rundlich, in den Ausführungsgängen mehr cylinderförmig und besitzen einen feinkörnigen Inhalt, hin und wieder auch sehr kleine Fetttröpfchen. In anderen Fällen, besonders bei ganz jungen Hunden, sehe ich die Zellen der Prostata vollkommen hell und klar ohne geformten Inhalt und nur um solche helle Zellen herum Kerne, welche in eine körnige Masse eingebettet sind, wie man sie anderwärts noch innerhalb der Zellen findet. Diese drei Erscheinungsweisen des Inhaltes der Prostata bezeichnen wohl nur verschiedene Entwicklungsstadien der einzelnen Zellen in Bezug auf ihre Secretionsthätigkeit.

Noch füge ich rücksichtlich des Drüseninhaltes bei, dass ich mehrmals Prostatasteinchen antraf, die aber von denen des Menschen und wie man unten sehen wird, von denen des Kaninchen abweichen. Es sind bei auffallendem Licht weisse, bei durchfallendem Licht gelbliche, durch Essigsäure unveränderliche Körperchen, von verschiedener, doch meist sehr geringer Grösse, die einzeln oder zu Klümpchen zusammengebacken in den Drüsenschläuchen vorgefunden werden.

Nervenfasern begegnet man sehr häufig im Gewebe der Prostata und zwar sind es meist Bemak'sche Bündel mit einzelnen feinen dunkelrandigen Fasern.

Die Prostata der Katze zeichnet sich durch ihre bekannte eigenthümliche Lage aus und ist weniger voluminös als die des Hundes; sie umgiebt auch nicht den treffenden Theil der Harnröhre als Ring, sondern liegt bloss an der hintern und den Seitentheilen der Harnröhre. Schon in ihrem äusseren Ansehen weicht sie von der Hundeprostata dadurch ab, dass sie bei näherer Besichtigung einen etwas gelappten Bau zeigt; auch bezüglich ihrer Struktur bietet sie manches Eigenthümliche dar. Einmal sind die glatten Muskeln, welche auch hier die Drü-

© Biodiversity Heritage Library, http://www.biodiversitylibrary.org/; www.zobodat.at

senträubchen netzförmig umstricken, nicht so zahlreich als beim Hunde, weshalb ein Durchschimmern der weissgelben Drüsenmasse durch den Muskelüberzug möglich ist; ausser der glatten Muskulatur finden sich auch viel Bindegewebe und feine elastische Fasern in dem die Drüsenträubchen umgebenden Fasernetze. Als zweite Eigenthümlichkeit schickt der M. urethralis quergestreifte Muskelbündel über die ganze äussre Fläche der Prostata weg, bis selbst (eine Linie ungefähr) über ihre Grenze nach vorne. Die einzelnen Drüsenträubchen bieten nichts apartes dar, ihren Inhalt bilden rundliche Kernzellen, die Drüsenausführungsgänge münden als zahlreiche Grübchen zur Seite des Schnepfenkopfes. Noch habe ich zu bemerken, dass die Prostata der Katze sehr nervenreich ist [1]), wobei man Theilungen der Nervenprimitivfasern in der glatten Muskulatur nicht eben selten antrifft, unter anderen Theilungen der Primitivnervenfaser in zwei oder in drei Aeste, von denen hie und da der eine abgehende Ast nur um ein weniges dünner ist, als die ungetheilte Nervenprimitivfaser, während der andre Zweig viel feiner sich darstellt, ja ganz das Aussehen einer feinen oder sogenannten sympathischen Faser hat. Einmal stiess ich auf ein Nervenstämmchen, welches gegen die Schleimhaut der Harnröhre zustrebte und aus acht Primitivfasern bestand, welche, ohne die gemeinsame Nervenscheide zu verlassen, innerhalb dieser vier ziemlich eng aneinander liegende, jedoch vollkommen deutliche Endschlingen bildeten. Ich führe diese Beobachtung hier deshalb an, weil die Endigung der Nerven in Schlingen allmählig in Misscredit gekommen ist und man sie als gar nicht existirend bei Seite schieben will.

Mustela erminea hat nur eine dünne Prostataschicht (Fig. 41 c), die sich aber, wie die mikroskopische Untersuchung lehrt, um den ganzen Anfangstheil der Harnröhre herumzieht; am dicksten ist sie zur Seite der Ductus deferentes. Auch ihre glatte Muskulatur ist nirgends sehr bedeutend, die Kerne der glatten Muskeln sind nach Essigsäurezusatz von blassem Aussehen. Ebenso ziehen beim Wiesel quergestreifte Muskelbündel vom M. urethralis kommend über den grössten Theil der Drüse hin.

Die Prostata der Mangusta Edward. (Fig. 32 c) bildet eine platte Masse, die aus mehren grösseren und kleineren Lappen zusammengesetzt ist; von unten bedecken diese die Harnröhre völlig, aber oben stossen sie nicht aneinander, sondern lassen den oberen mittleren Theil der Harnröhre frei. Anlangend ihre Struktur, so hat sie ein leichtkörniges Ansehen, bedingt durch die zahlreichen und dicht aneinander gedrängten Drüschen, letztere sind weit überwiegend über die Zwischensubstanz,

[1]) Natr. caust. leistet zur Sichtbarmachung derselben sehr gute Dienste, sowie ich dieses Reagens überhaupt zur Untersuchung der Drüsen in gar mancher Hinsicht vortheilhaft finde.

© Biodiversity Heritage Library, http://www.biodiversitylibrary.org/; www.zobodat.at

so dass sie auch der Masse nach den Hauptbestandtheil der Drüse ausmachen. Leider hat das in schlechtem Weingeist aufbewahrte Präparat mir nicht mehr gestattet, mich von dem etwaigen Vorhandensein glatter Muskeln zu überzeugen. Es schien mir, als ob blosses Bindegewebe die äussere Hülle und die Substanz zwischen den Drüsenträubchen bilde. Die Cowper'schen Drüsen fehlen beim Hunde nach Cuvier und Gurlt; R. Wagner lässt in der ersten Ausgabe seiner vergleichenden Anatomie sie „vielleicht" dem Hunde fehlen; nach der zweiten Ausgabe aber scheint Wagner sie gesehen zu haben, denn er nennt sie bloss klein [1]). Auf diese Angabe hin habe ich bei mehren Hunden darnach gesucht, aber keine Cowperschen Drüsen gefunden, auch auf der Abbildung, welche Weber [2]) von den männlichen Geschlechtstheilen des Hundes gibt, ist nichts von Cowper'schen Drüsen zu sehen. Ebenso vermisse ich die in Rede stehenden Drüsen bei Mustela erminea. Dagegen finden sich bei der Katze deutliche Cowper'sche Drüsen; sie sind gewöhnlich in weissgelbe Fettklumpen eingehüllt, und stechen deshalb durch ihr gelbröthliches Aussehen von ihrer Umgebung sehr ab. Rücksichtlich ihres Baues, so besitzen sie zu äusserst eine starke Hülle quergestreifter Muskeln, die in keinem Zusammenhang mit nahgelegnen Muskeln stehen, sondern der Drüse allein angehören. Als dieser Muskelhülle eigenthümlich finde ich, dass viele Haufen von Fettzellen zwischen den Bündeln vorkommen, welche sich schon auf dem einfachen Durchschnitt der Drüse als weisse Flecke bemerklich machen. Um die rundlichen Drüsenbläschen herum, die als Inhalt Zellen mit centralem Kern und feinkörnigen Inhalt besitzen, befinden sich viel Bindegewebe und feine elastische Fasern. Der Ausführungsgang ist ohne Muskeln, nur aus Bindegewebe und feinen elastischen Fasern geformt, auch innen mit einzelnen Drüsenträubchen besetzt.

Mangusta Edward. besitzt sehr entwickelte Cowper'sche Drüsen (Fig. 32 *d*), welche bereits Cuvier beschrieben hat. Doch möchte es, wenn man seine Angaben vergleicht mit dem, was ich bis jetzt über den Bau der Cowper'schen Drüsen der Säugethiere ausgesagt habe, erscheinen, als ob die Cowper'schen Drüsen der Manguste sehr Abweichendes darböten. Auch hat Joh. Müller [3]) nach den Cuvier'schen Angaben die betreffenden Drüsen rücksichtlich ihres Baues als eigne Art aufgeführt. Allein ich finde sie im Wesentlichen ganz übereinstimmend mit den Cowp. Drüsen der Affen, Fledermäuse, Igel, Maulwürfe, Katzen etc. gebaut, wie man dies aus Folgendem ersehen wird. Einmal hat die fragliche Drüse einen stark entwickelten animalen Muskel (*d e*), der von der Faserscheide der Corpora cavernosa an der Seite des Penis ent-

[1]) Lehrbuch d. vergl. Anatom., pag. 363 u. Lehrbuch d. Zootom., p. 74.
[2]) A. a. O. Taf. VII.
[3]) A. a. O. p. 48.

© Biodiversity Heritage Library, http://www.biodiversitylibrary.org/; www.zobodat.at

springt, die Drüse umhüllt und mit der animalen Muskelschicht des Analsackes sich verbindet. Unter diesem Muskel kommt man auf die eigentliche Drüsensubstanz (*f*), die, der Länge nach durchschnitten, grössere und kleinere in einander mündende Fächer, also ein netzförmiges Ansehen, darbietet. Cuvier und mit ihm Joh. Müller haben die Fächer für die letzten Drüsenblasen selber genommen. Dem ist nicht so, denn die letzten Drüsenbläschen sind von mikroskopischer Grösse und liegen nach aussen von diesen Fächern, welche aus Bindegewebe und starken elastischen Fasern bestehen und Räume für die Ansammlung des Secretes darstellen.

Die Blutgefässvertheilung in der Tunica albuginea des Hundes ist so, dass in der Mitte der vorderen freien Seite ein Stammgefäss verläuft, ebenso diesem gegenüber auf der hinteren vom Nebenhoden bedeckten Seite: beide Gefässe setzen sich durch quer um den Hoden laufende Aeste in Verbindung.

Die membrana propr. der Samenkanälchen ist beim Hunde dick, von geschichtetem Aussehen, bei manchen Individuen sehe ich ausser den nie fehlenden Kernrudimenten noch Fettkörnchen einzeln oder haufenweise in der Substanz der Membrana propria. Bei dem Kater erscheint die Membrana propria der Samenkanälchen weniger dick, homogen mit zahlreichen Kernen. Der Highmor'sche Körper, welcher bekanntlich bei Hund und Kater bedeutend ist, besteht nur aus Bindegewebe und Kernfasern, hie und da begegnete ich auch Nervenprimitivfasern. Er ist beim Kater in reichlichster Menge bedeckt von Fettkörnchen (Taf. I, Fig. 6 *a*), die zu kleineren und grösseren Klumpen zusammenliegen, helle, bläschenförmige Kerne umgeben (*b*), aber von keiner Zellenmembran eingeschlossen sind. Die rundlichen oder wurstförmig verlängerten Fettklumpen stossen nicht selten mit ihren Enden aneinander und bilden so mannichfache, meist bogenförmig verlaufende Figuren. Dieselben Fettkörnchenklumpen mit ihren eingeschlossnen bläschenförmigen Kernen trifft man nun auch in grösster Anzahl zwischen und auf den Samenkanälchen, wo sie dieselbe Bedeutung haben, wie die anderen zellenähnlichen Gebilde, die ich bereits bei Fledermäusen, Maulwurf als zwischen den Samenkanälchen sich findend, beschrieben habe.

Im Nebenhoden nimmt die Membrana prop. der Samenkanälchen an Dicke zu und es treten nun auch glatte Muskeln auf, wenigstens schliesse ich dieses nach Form und Zahl der charakteristischen Kerne; isolirte Faserzellen habe ich mir im Nebenhoden nicht verschaffen können, welche letztere aber beim Hund und Kater aus dem Ductus deferens leicht zur Anschauung zu bringen sind. Bei beiden Thieren sind die Samenleiter sehr reich an feinen dunkelrandigen und Remackschen Nervenfasern, übrigens ohne Erweiterung gegen das Ausmündungsende

© Biodiversity Heritage Library, http://www.biodiversitylibrary.org/; www.zobodat.at

zu und ohne Drüsen. Die Ductus deferentes der Mustela erminea (Fig. 41) sind gegen ihr Ende zu spindelförmig erweitert und verhalten sich mikroskopisch, wie oben vom erweiterten Ende der Samenleiter bei Vespertilio bemerkt wurde. Die Drüsen sind entweder einfache Säckchen, die in der Mitte der Erweiterung am längsten sind und gegen die Enden zu kürzer werden oder sie sind mit seitlichen Ausstülpungen versehen (Fig. 24). In Bezug auf die äusseren Umhüllungen des Hodens bemerke ich, dass ich beim Hunde eine sehr ausgesprochne Tunica dartos finde obwohl der Hodensack nicht gerunzelt ist[1]). Was ihren Bau betrifft, so besteht sie einmal aus Bindegewebe, welche einzelne verflochtene Bündel bilden, und, was mir auffallend war, häufig von spiraligen Kernfasern umsponnen waren, wie man sie seit Henle besonders an der Arachnoidea des Gehirns kennt; dann macht einen Hauptbestandtheil der Tunica dartos ein sehr schönes Geflecht glatter Muskeln aus, deren Kerne lang und öfter gebogen sind. Beim Wiesel enthält die Tunica dartos im Grunde des Sackes ein schwarzkörniges Pigment.

Analsäcke. Ihr Bau ist folgender. Bei der Katze, beim Hund und beim Wiesel besitzen sie eine äussere Lage quergestreifter Muskeln, welche vom levator ani und sphincter externus aus, sich über sie hinziehen. Zwischen Muskelhülle und eigentlicher Haut des Analsackes liegen die Drüsen und zwar Drüsen zweierlei Art. Bei der Katze bilden die Hauptmasse Drüsen, welche aus unregelmässig verästelten Schläuchen bestehen und sich in ungezerrter Lage nicht als verästelte, sondern als aufgerollte Schläuche ausnehmen. Ihr Inhalt ist eine feinkörnige Masse mit hellen Kernen, hie und da sieht man in ihnen auch grosse runde geschichtete Körper mit einem centralen Kern. Neben den eben genannten Drüsen entleeren aber noch andere von abweichendem Bau ihr Secret in den Analsack. An der unteren und inneren Seite des Sackes nämlich erkennt man mit freiem Auge zwei linsengrosse, weisse Hervorragungen; es sind dies, wie die mikroskopische Untersuchung lehrt, sehr entwickelte Talgdrüsen, sie sind gelappt und erzeugen in ihren Zellen das Fett, welches in erster sichtbarer Form als sehr feine Molekule auftritt, später ballen sich diese zu Klümpchen zusammen, welche anfangs hell sind, bei längerem Verweilen im Analsack aber eine gelbliche Farbe annehmen. Die innere Auskleidung des Analsackes bildet ein leicht abhebbares, aus einzelnen abgeplatteten Zellen zusammengesetztes Epidermishäutchen, unter welchem eine Schicht junger Zellen als eine Art Rete Malphigii liegt. — Auch beim Hund sind die in den Analsack mündenden Drüsen verschiedener Art. Man unterscheidet schon der Farbe nach eine gelbliche, den Grund des Sackes innehaltende

[1]) Huschke spricht Thieren ohne gefalteten Hodensack (Kaninchen, Hund) die Dartos ab. Sömmering, Eingeweide, p. 392.

© Biodiversity Heritage Library, http://www.biodiversitylibrary.org/; www.zobodat.at

Schicht und eine weissliche, welche mehr gegen die Ausmündung des Sackes zu sich findet. Beide sind zwar, was allgemeine Gestalt anlangt, einander gleich, nämlich ästig getheilte Schläuche mit hie und da aufsitzenden knospenförmigen Hervortreibungen, ihr Ausführungsgang läuft oft eine ziemlich lange Strecke hin, ehe er ausmündet. Was aber ihr Secret und auch ihren feinen Bau betrifft, so zeigen sich folgende Unterschiede. Die gelblichen Drüsen besitzen glatte Muskeln, welche in einfacher Lage die einzelnen Drüsenschläuche mit ihren blinden Enden überziehen; die weisslichen Drüsen ermangeln der glatten Muskeln. Letztere scheinen übrigens nicht nach aussen von der Tunica propr. der Drüsen zu liegen, sondern unmittelbar hinter den Drüsenzellen. Das Secret stellt in den gelben Drüsen feste, rundliche oder eckige, helle, am Rande das Licht stark brechende Körper dar, welche sich in grossen Klumpen im Drüsenlumen ansammeln; in den weisslichen Drüsen ist es eine feinkörnige Masse, welche als Zellenprodukt erscheint, indem man Drüsenschläuche antrifft, deren auskleidende Zellen noch hell und klar sind. Nicht selten finden sich ausser der feinkörnigen Masse noch verschieden grosse, durch Druck ausquetschbare, nach aussen geschichtete Körper (Fig. 21), welche theilweise an Prostatasteinchen erinnern. Ich parallelisire die zuletzt besprochenen weissen Drüsen im Analsack des Hundes den ästig getheilten Drüsen im Analsacke der Katze, indem ihr Secret im mikroskopischen Bau übereinstimmt und setze die gelblichen Drüsen des Hundes analog den Talgdrüsen der Katze eben auch wegen ihrer Produkte. Man sieht übrigens, wenn man das im Analsack angehäufte Secret untersucht, dasselbe aus verschiedenen Theilen zusammengesetzt, indem man nämlich ausser den Fettklumpen, welche aus den Talgdrüsen stammen, noch freie Kerne und eine feinkörnige Masse unterscheidet. Der flüssige Bestandtheil des Secretes stammt bei der Katze wohl nur aus den ästig getheilten Drüsen, beim Hund vielleicht nur aus den weisslichen, die untere Partie des Sackes einnehmenden Drüsen. Ueberdies findet man im freien Secret des Analsackes Fettkrystalle von spiesartigeriger Form und abgestossene Epidermisplättchen. Noch ist charakteristisch für die innere Auskleidung des Analsackes des Hundes, dass er gegen die Ausmündung zu schwarz pigmentirt ist und das körnige Pigment in den Zellen des Rete Malphigii selbst sitzt; man sieht letztere in den verschiedensten Graden der Anfüllung von einem einzigen Pigmentkörnchen bis zum völligen Vollgepfropftsein der Zelle. — Am Analsack des Wiesels kann man ebenfalls die zweierlei Drüsen, welche ihr Secret in den Hohlraum des Sackes entleeren, leicht unterscheiden, mag man ihn ohne weiteres aufschneiden oder von aussen präpariren. Um den Grund des Sackes liegt eine graurothliche Drüsenschicht, deren Drüsenschläuche (Taf. II, Fig. 20) gross, verästelt und mit seitlichen Ausbuchtungen versehen

© Biodiversity Heritage Library, http://www.biodiversitylibrary.org/; www.zobodat.at

sind, das Epitel ist cylinderförmig und unmittelbar auf die Zellenschicht folgen glatte Muskeln (*b*), deren einzelne Faserzellen leicht isolirbar sind (lang 0,024‴, breit 0,0012—0,002‴). Die walzenförmigen Kerne der Faserzellen sind schon ohne Essigsäure sichtbar. Um den Hals des Analsackes liegt eine gelbweisse Talgdrüsenschicht, deren einzelne Fettzellen mit Fettkörperchen dicht angefüllt sind [1]). — Auch der Analsack der Manguste ist äusserlich von quergestreiften Muskeln überzogen. Die innere Höhle begrenzt eine dicke, weisse gefaltete Membran, aus Bindegewebe bestehend, welche an einzelnen Stellen von den Ausführungsgängen der dahinterliegenden Drüsenhaufen (sehr entwickelte Talgdrüsen) durchbohrt ist. Von gleicher Struktur sind auch die Drüsen des Ichneumonbeutels.

Vorhautdrüsen. Ich sehe sie bei genanntem Wiesel als einfache Ausstülpungen des Präputium, gerade wie beim Biber (siehe unten); sie besitzen keine Drüsen, sondern ihre Innenhaut bildet Vorsprünge und Fältchen, die sich verbinden und Maschen bilden; die Fältchen sind mit einer Zellenschicht überkleidet, welche in den untersten Lagen (Rete Malphigii) hell und klar sind, in den äusseren Lagen aber sich mit einem körnigen weissgelben Inhalt füllen, sich dann ablösen und das dicke, gelbliche, stark moschusartig riechende Secret (Smegma) darstellen.

Beutelthiere.

Prostata. Nach Treviranus, welcher von den männlichen Zeugungstheilen des virginischen Beutelthieres [2]) eine Zergliederung und Abbildung gegeben hat, gibt es an der Harnröhre keine Vorsteherdrüse. Abgesehen davon, dass schon Cuvier von einer Prostata der Kanguroos und der Phalangeri spricht, so finde ich, dass auch Didelphys opossum eine deutliche Prostata hat, welche allerdings manches Sonderbare zeigt. Sie tritt nämlich nach aussen nicht hervor, sondern liegt in ihrer ganzen Ausdehnung unter dem M. urethralis (Taf. III, Fig. 34 *c*), welcher übrigens selbst nur dünn ist und soviel ich an dem Weingeistexemplar sehen kann, nicht wie bei den anderen Säugethieren aus quergestreiften animalen Muskeln besteht, sondern aus glatten, als eine continuirliche Schicht, die, unter dem Blasenhals an Masse zunehmend,

[1]) Ganz so wird sich wohl auch der Analsack von Lutra vulgaris verhalten; auf der Müller'schen Abbildung (a. a. O. Taf. II, Fig. III) sind die Folliculi compositi ductum excretorium, partemque bursae eingentes, wohl nichts andres, als die Talgdrüsenschicht, während die anderen Drüsen, welche den Grund des Analsackes umgeben von Joh. Müller nicht berücksichtigt wurden.

[2]) Beobachtungen a. d. Zootom. u. Physiolog. p. 109.

© Biodiversity Heritage Library, http://www.biodiversitylibrary.org/; www.zobodat.at

eine Anschwellung erzeugt, welche nach vorne zu allmählig wieder abnimmt und bis zum unteren Fünftel der Harnröhre sich erstreckt. Was die Struktur der Vorsteherdrüse betrifft, so habe ich, da das Thier in schlechtem Weingeist sehr gelitten hatte, über gar manches keinen Aufschluss mehr finden können. Auf dem Durchschnitt zeigt die Prostata zwei Schichten der Farbe nach, eine gelbröthliche, welche nach aussen sich befindet und eine weissliche gegen das Lumen der Harnröhre zu. Den Hauptbestandtheil beider Schichten bilden lange, dicht beisammenstehende Schläuche (Taf. I, Fig. 5), deren Membran sehr zart und deren Inhalt eine feinkörnige Masse war, untermischt mit Fetttropfen verschiedner Grösse. Zwischen den einzelnen Schläuchen befand sich helle Bindesubstanz, welche nach der Harnrohre zunahm und hier wohl mit die weissliche Färbung dieser Schicht begründete. Ungewiss blieb mir ob die Drüsenschläuche einzeln ausmündeten oder ob sich vorher mehre mit einander verbänden. Auf Treviranus' Abbildungen ist Taf. XV, Fig. 101 und 102 die Prostata mit *ff* bezeichnet als die Flächen der durchschnittenen Wand der Harnröhre.

Cowper'sche Drüsen. Wie bekannt, sind die Beutelthiere durch die Zahl ihrer Cowper'schen Drüsen ausgezeichnet, ich zähle an dem von mir untersuchten Exemplar 4 Paare; die zwei vorderen sind grösser und mehr rundlich, die hinteren kleiner und mehr in die Länge gezogen. Als ein allen gemeinsamer Charakter ist hervorzuheben, dass sie sämmtlich einen selbständigen Ueberzug aus quergestreiften Muskeln besitzen (Taf. III, Fig. 34 *d*), doch ist er verschieden dick in den einzelnen Paaren, zwei bis dreimal dicker in dem vorderen rundlichen Paare (*e f*) als in dem hinteren länglichen. Dann sind aber auch das vordere und hintere Paar bezüglich ihrer Drüsenstruktur in etwas verschieden; schneidet man sie nämlich der Länge nach durch, so liegt im vorderen rundlichen Paar unter der Muskelhülle eine starke durch ihre weisse Farbe absteehende Tunica propria der Drüse. Von ihr gehen nach innen viele Balken und Blätter ab, durch deren Zusammenstossen ein Netzwerk gebildet wird, dessen Maschen aber gerade keine bestimmte Richtung verfolgen (*e*). Im vordersten Drüsenpaar hatten die Balken und Blätter dasselbe starke Aussehen, wie die Tunica propria selber, im zweiten Paar (*f*) waren sie graurötlich, von mehr zartem Aussehen, mikroskopisch schienen auch glatte Muskeln in das Bindegewebe eingewebt. Das hinterste Paar (*g*) wich bezüglich seines inneren Baues darin ab, dass die von den Fortsätzen der Tunica propria nach innen gebildeten Hohlräume mit einander communicirende Röhren darstellten, welche vom Fundus der ganzen Drüse nach dem Ausführungsgange strebten, vorher aber erst in eine gemeinsame gegen das verschmälerte Ende der Drüse liegende Höhle sich sammelten. Cuvier bezeichnet die treffenden Drüsen zusammengesetzt d'un tissu de

© Biodiversity Heritage Library, http://www.biodiversitylibrary.org/; www.zobodat.at

vaisseaux dirigés suivant la longueur [1]). Treviranus [2]) hat den Unterschied im innern Bau des vorderen und hinteren Paares erkannt und lässt die einen aus Röhren, die anderen aus einem Zellen enthaltenden Gewebe bestehen. Was den Ausdruck Röhren betrifft, so möchte ich dagegen erinnern, dass, wie man sich bei mikroskopischer Untersuchung überzeugt, eben keine eigentlichen Röhren mit abgeschlossnen Wänden vorhanden sind, sondern die starke Tunica propria, welche unmittelbar unter dem Muskelüberzug liegt und einen länglichen Beutel formirt, schickt eben sehr starke Fortsätze nach innen, welche, aus eben der Form von Bindesubstanz bestehend, wie ich es unten beim Eber näher bezeichnen will, in einander mündende Räume bilden, die nur durch die bestimmte Richtung der von der Tunica fibrosa kommenden Fortsätze sich zu mit einander communicirenden Röhren gestalten. Ebenso verhält es sich mit den zellenähnlichen Räumen des ersten Paares, welche sich dadurch vollkommen an die Cowper'schen Drüsen der anderen Säugethiere im Bau anschliessen.

Hode. Bezüglich dieses Gebildes finde ich zu bemerken, dass es einen fast kreisrunden, plattgedrückten Körper darstellt, dass es ferner, wie dies bei den Handflüglern vorkommt, pigmentirt ist und zwar in einer auf der Tunica vaginalis nach aussen vorkommenden Bindegewebsschicht, die neben dem Pigment auch viele Fetttropfen enthält. Rücksichtlich des Pigmentes hebe ich hervor, dass die braunen Molekularkörnchen theilweise entschieden ausserhalb von Zellen existiren und in dünner Lage die Bindegewebsbündel bedecken, theils in grösserer Menge um Kerne gelagert sind, ohne aber von einer Membran umhüllt zu sein, denn die Pigmentmolekule gingen am Rande des Haufens ohne Grenze auseinander und flossen selbst mit nahgelegnen anderen Pigmenthaufen so zusammen, dass mehre helle Kerne in einem gemeinsamen von keiner Membran umschlossnen Haufen vereinigt lagen; ich will damit nicht sagen, dass überhaupt gar keine Membran um fragliche Pigmenthaufen sich bilde, vielmehr glaube ich die scharfe Contur, welche man in dichteren Pigmentnetzen um dieselben zieht, auf eine Membran beziehen zu müssen, nur das möchte ich festhalten, dass es in dem fraglichen Gebilde Pigmenthaufen gibt, welche einen oder mehre helle Kerne einschliessen, ohne von einer Membran umhüllt zu sein und dass ferner Pigmentmolekule über das Bindegewebe zerstreut vorkommen, ohne sich um Kerne zu gruppiren.

Nagethiere.

Aus der reichen Sippe der Nager habe ich untersucht Ratten, Mäuse, Hasen, einen Biber, einen Aguti, welche beide letzteren schon lange Zeit im Weingeist gelegen waren.

[1]) A. a. O. p. 52. [2]) A. a. O. p. 111.

© Biodiversity Heritage Library, http://www.biodiversitylibrary.org/; www.zobodat.at

Mus decumanus, musculus und sylvaticus. Die Prostata ist bei genannten Thieren gebildet aus Büschel von verzweigten Blinddärmen, welche Cuvier als vesicules accessoires bezeichnet hat, von Joh. Müller aber als Prostatadrüsen erklärt wurden und zwar hat Joh. Müller drei Paar solcher Vorsteherdrüsen von Mus Rattus beschrieben und abgebildet [1]). Ueber die Struktur derselben habe ich folgendes auszusagen. Die einzelnen langen Blind-Schläuche der Drüse, welche immer an die innere Seite der Samenblase locker durch Bindegewebe geheftet ist, während die anderen Drüsen frei liegende Büschel darstellen, sind durch weniger Bindegewebe mit einander verbunden; jeder einzelne Schlauch besitzt glatte Muskeln, welche, meist ringförmig verlaufend, gegen die Ausführungsgänge mehrer vereinigten Drüsenschläuche hin an Masse zunehmen; bei der Ratte konnte ich die einzelnen Faserzellen isoliren, sie hatten eine ziemliche Länge und Breite, weshalb sie sich auch gern vom Rande aus einschlugen und so von dieser gefalteten Seite eine scharfe Contur darboten. Bei den Mäusen erkannte ich sie nur mit Sicherheit nach der Anwendung von Essigsäure. Die Höhle des einzelnen Schlauches ist nicht einfach, sondern die Membrana propria macht nach innen faltenförmige Vorsprünge, welche Maschen bilden, die wohl bei gänzlicher Ausfüllung der Schläuche diesen von aussen ein beerenförmiges Ansehen geben. Die membr. prop. unterscheidet sich in nichts von dem zwischen den Schläuchen befindlichen Bindegewebe, sie ist theils homogen, theils undeutlich faserig mit Kernen. Die rundlichen Drüsenzellen trifft man in verschiedenen Zuständen an, entweder nämlich sind sie vollkommen hell und klar und werden erst durch Wasser und Essigsäure getrübt, oder sie enthalten schon ohne diese kleine fettartig glänzende Molekule und als Produkt der Secretion des ganzen Schlauches liegt in seinem Innern, wahrscheinlich durch Verschmelzung der einzelnen frei gewordenen Fettmolekule, ein grosser, meist in die Länge gezogener heller Körper von fettartigem Habitus, der aber nach seinem Verhalten gegen Natr. caust. sich doch nicht als reines Fett ausweist, denn er wird nach Zusatz dieses Reagens blasser und es treten in ihm feine Molekularkörperchen auf. — Die frei liegenden Prostatabüschel, haben sehr lange, mit punktförmigen Fetttröpfchen (Mus musculus) besetzte Drüsenschläuche. Die Drüsenzellen bilden ein Cylinderepitel, dessen einzelne Zellen (bei M. decumanus) häufig zwei Kerne besitzen. Das Epitel springt nach innen in Falten vor, welche in toto betrachtet an die Gebirgszüge erinnern, wie man sie auf Landkarten zu zeichnen pflegt. Als Secret erkennt man im Innern des Schlauches dieselben rundlichen oder eckigen, verschieden grossen Klumpen, welche ich oben als Inhalt der Prostata beim Maulwurf und Igel näher beschrieb und die nach ihrem Exterieur Eiweissmassen zu

[1]) A. a. O. Taf. III, Fig. 11, 12, 13.

© Biodiversity Heritage Library, http://www.biodiversitylibrary.org/; www.zobodat.at

sein scheinen. Nicht unerwähnt will ich lassen, dass auch diesen Schläuchen die glatte Muskulatur nicht fehlt. Ferner habe ich als bemerkenswerth noch beizusetzen, dass ein Ganglion sich jederseits an der Ausmündung der Prostatabüschel in die Harnröhre findet, ähnlich wie oben beim Maulwurf.

Dasyprocta Aguti besitzt ebenfalls in den zwei verästelten Drüsenpaaren, welche Cuvier als accessorische Blasen, Joh. Müller aber als Prostata gedeutet hat, glatte Muskeln, deren Faserzellen schmal und mässig lang sind.

Was das Kaninchen anlangt, so hat bereits Cuvier la substance glanduleuse, qui forme une partie des parais du sac seminal als Prostata betrachtet; E. H. Weber hat durch Einblasen von Luft gefunden, dass die drüsige Substanz aus einer Menge geschlängelter und in Aeste getheilter Gänge besteht, ausserdem aber noch aus zwei grösseren Organen, die er den Samenblasen vergleicht und hat von diesen Verhältnissen eine schöne Abbildung geliefert [1]). Ich habe diese drüsige Masse öfters untersucht und gefunden, dass es mit der Weber'schen Darstellung seine volle Richtigkeit hat. Es besteht die an der hintern Wand des uterus masculinus in die Höhe steigende Drüsenmasse aus zwei verschiedenartigen Blindschläuchen, schon äusserlich verschieden an Farbe, denn die eigentliche Prostata sieht gelblich, die Weber'sche Samenblase weisslich aus. Auch gehen sie in ihrem Inhalt auseinander: die auch von Weber als Prostata gedeuteten Schläuche (Taf. I, Fig. 1) sind mit einem Cylinderepitel gleichmässig ausgekleidet und im Lumen des Drüsenschlauches treffe ich bei allen ausgewachsenen Männchen ausser einer feinkörnigen Masse eine grosse Anzahl von Prostatasteinchen (c c); sie sind von verschiedener Grösse (die kleinsten 0,004‴, die grössten 0,072‴ im Durchmesser); bei auffallendem Licht weiss, bei durchfallendem gelbbraun, immer mit einem mittleren körnigen Centrum, welches wohl die ursprünglich incrustirte Zelle darstellt, um welche herum sich die einzelnen Schichten abgelagert. Durch Druck brechen sie vom Rande aus ein (*d*); Essigsäure, stärker noch Kali caust., macht sie erblassen, die Schichten lösen sich ab und bei längerer Einwirkung scheinen sie von letztgenanntem Reagens aufgelöst zu werden. Anders verhalten sich die Schläuche, welche Weber mit den Samenblasen verglichen hat. Einmal sind ihre Epitelzellen (Fig. 2) kleiner als die Cylinderzellen der vorhergehenden Drüse, auch besitzen sie weniger molekulären Inhalt, sind also heller, dann kleiden sie auch nicht einfach den Schlauch aus, sondern bilden nach innen vorspringende Falten. Als Inhalt des ganzen Schlauches findet man eine weissliche Masse (Fig. 3), aus lauter blassen, mit Molekularbewegung behafteten Körperchen (*a*) bestehend, dazwischen einzelne bei auffallendem Licht weisse (*b* c), bei durchfallendem

[1]) A. a. O., p. 383, Taf. V, Fig. 1.

© Biodiversity Heritage Library, http://www.biodiversitylibrary.org/; www.zobodat.at

Licht schwärzliche Kugeln (0,0140''' im Durchmesser), welche aus kleinen scharfconturirten, in Kali unveränderlichen Körperchen zusammengesetzt sind, ein Kern und äussere Membran fehlen, die einzelnen Körperchen sind nur in eine weiche Grundmasse gebettet, wie angewandter Druck belehrt.

Die Schläuche beider Drüsenarten sind mit glatten Muskeln (*a*) versehen, welche auch in starken Balken die Zwischenräume zwischen den einzelnen Schläuchen ausfüllen oder vielleicht richtiger gesagt, sie stecken unmittelbar in der Muskulatur des Uterus masculinus, wie man besonders bei aufgeblasenem männlichen Uterus sehen kann, wo die Muskulatur desselben glatt und glänzend über die Drüsen weggeht. Die isolirten muskulösen Fasern sind lang, hier und da knotig angeschwollen; zwischen glatten Muskeln laufen viele Nerven hin, feine und dickfaserige, auch traf ich einmal ein mikroskopisches Ganglion in der Muskulatur der Prostata.

Wenn man nun die angeführten histologischen Eigenschaften der von Weber mit Samenblasen verglichenen Schläuche berücksichtigt, so kann man sie nur als ein zweites Prostatapaar betrachten, entsprechend den oben beim Igel, Ratten etc. beschriebenen freien zweiten Vorsteherdrüsenpaar.

Ueber die Prostata des Bibers habe ich nur zu bemerken, dass jeder einzelne Drüsenschlauch eine Lage glatter Muskeln besitzt, deren einzelne Fasern leicht zu isoliren sind. Die Innenmembran trägt ein Cylinderepitel.

Cowper'sche Drüsen. Sie liegen bei Ratten und Mäusen ausserhalb des Beckens zwischen dem M. ischiocavernosus und bulbocavernosus [1]), doch sah ich sie auch einigemal sehr klein bei Mus musculus und dann lagen sie im Becken, gewöhnlich aber sind sie im Verhältniss zum ganzen Thiere grosse, birnförmige Körper, die mit langem Ausführungsgang in die Harnröhre münden. Was ihre Struktur anlangt (Taf. I, Fig. 8), so muss ich wiederholen, was ich schon über die Cowper'schen Drüsen anderer Säugethiere ausgesagt habe. Ihre Elemente sind rundliche Blasen (c), traubenförmig aneinander gedrängt, die ganze Drüse ist aus ungefähr 12 solcher Läppchen zusammengesetzt; auch im langen Ausführungsgang der Drüse finden sich stellenweise noch Gruppen solcher Drüsenbläschen (*d*). Was ihren Inhalt betrifft, so sind sie erfüllt mit rundlichen Zellen, die einen immer randständigen Kern (Fig. 9) und einen feinkörnigen Inhalt besitzen, die ganze Zelle platzt im Wasser sehr leicht, weshalb man bei der Untersuchung häufig nur Kerne, eingebettet in eine feinkörnige Masse, findet. Das Secret als Ganzes ist zähe, fadenziehend; Essigsäure schlägt ein fadenförmiges Gerinsel nie-

[1] Die Lage der Cowp. Drüsen von Mus decumanus abgebildet bei Kobelt, Wollustorgane, Fig. 5 *g*.

© Biodiversity Heritage Library, http://www.biodiversitylibrary.org/; www.zobodat.at

der. Die Blutgefässe verlaufen in ziemlich regelmässigen Maschen zwischen den einzelnen Bläschengruppen. Die ganze Drüse steckt auch bei Ratten und Mäusen in einer Hülle quergestreifter Muskeln (*a b*), welche man freilich nur mikroskopisch erkennen kann, weshalb auch wohl Cuvier diese Hülle bei fraglichen Thieren nur „tendinös" hat sein lassen. Die Muskelhülle ist, so lange sie die Drüse selbst überzieht vollkommen glatt, nur gegen den Ausführungsgang zu scheint ein Muskelbündel vom M. bulbocavernosus zu kommen. — Die Cowper'schen Drüsen des Kaninchens [1]) stimmen in der Hauptsache mit den vorhergehenden überein, nur finde ich als kleine Differenzen, dass die letzten Drüsenbläschen kleiner sind, als bei den bis jetzt abgehandelten Thieren und die Secretionszellen regelmässig an einer Seite einen unregelmässig gelappten Rand darbieten Die ganze Drüse steckt in einer dicken Hülle von animalen Muskeln, welche mit dem M. bulbocavernosus sich verbindet. — Die Cowper'schen Drüsen des Bibers [2]) zeigen im Verhalten ihrer Endbläschen nur das schon oft Wiederholte. Auf dem Durchschnitt erblickt man Hohlräume und ein spongiöses Gewebe, ersteres sind die grösseren Drüsenräume, in letzterem findet man erst die Endbläschen. Das äussere Aussehen der Drüse ist bei im Weingeist gelegenen Exemplaren ein ziemlich weiss und gelb gefleckles, indem die quergestreiften Muskeln, welche auch hier als Hülle nicht mangeln, besonders an der unteren Seite die fibröse weisse Tunica fibrosa der Drüse frei lassen; überhaupt sind die Muskeln der Cowper'schen Drüse des Bibers im Verhältniss zur Grösse der Drüse sehr unbedeutend, wenn man damit die Muskelhülle derselben Drüsen vom Kater z. B. oder von den Beuteltbieren vergleicht.

Samenblasen. Die Samenblasen der Mäuse und Ratten verhalten sich ganz wie eine Drüse (Taf. II, Fig. 17). Der innere Hohlgang (*b*) nimmt nämlich von allen Seiten die Drüsen (*a*) auf, welche einen Hauptbestandtheil der Samenblasenwandung bilden. Es sind traubige Drüsen von verschiedener Grösse und Entwickelung. Auf die Drüsen folgt nach aussen eine glatte Muskulatur (*c c*) als continuirliche Schicht. Die einzelnen isolirten Fasern sind bei der Ratte schöne lange, breite Faserzellen von blassem Aussehen, bei den Mäusen sind die Elemente der glatten Muskeln in den Samenblasen kurz und schmal. Bezüglich des Inhaltes der Samenblasen, so findet sich entweder eine grümlich-bröcklige Masse mit einzelnen Zellen dazwischen von einem ähnlichen Aussehen, wie die Masse selber, welche wohl selbst nur aus solchen zerfallenen Zellen herstammt, in anderen Fällen sehe ich nur rundliche oder längliche, scharf conturirte, oft etwas umgebogene Kerne, nie aber traf ich als Inhalt Spermatozoiden. Anders verhält es sich in letzterer

[1]) Abgebildet bei Weber a. a. O., Taf. V, Fig. 1 *c c*.

[2]) Abgebildet bei Joh. Müller a. a. O., Taf. III, Fig. 2.

© Biodiversity Heritage Library, http://www.biodiversitylibrary.org/; www.zobodat.at

Hinsicht mit der unpaaren Blase der Hasen und Kaninchen, welche man früher als Samenblase bezeichnete, jetzt aber als Uterus masculinus auffasst. Sie enthält nämlich eine Unzahl von Spermatozoiden, im übrigen sehe ich ihren Bau folgendermassen: Die Schleimhaut, welche von einem Cylinderepitel überkleidet ist, dessen einzelne Zellen ausser dem Kern constant noch einige kleine Fetttröpfchen enthalten, hat ausser einem reichen elastischen Fasernetz noch Drüsen in ihrer Substanz, was ich entgegen von E. H. Weber [1]) behaupten muss. Die Drüsen finde ich beim Kaninchen als einfache rundliche Säckchen (Taf. II, Fig. 19) mit einzelnen Zellen in der Tunica propria (*b*), ausgekleidet von rundlichen Zellen (*c*) und mit einfacher rundlicher Ausmündungsöffnung (*a*), letztere sieht man leichter nach Zusatz von Natr. caust., indem der ausströmende Drüseninhalt den Weg zeigt. Nach aussen von der Schleimhaut liegt eine glatte Muskulatur, deren einzelne Bündel sich zu Flechtwerk gestalten, ungefähr wie an der Harnblase. — Die Samenblasen vom Biber und Aguti sind ebenfalls mit glatten Muskeln versehen, bei ersterem sind die isolirten Elemente schmal und im Ganzen länger, als dieselben Gebilde beim Aguti. Den männlichen Uterus des Bibers betreffend füge ich hier bei, dass er eine starke Schicht glatter Muskeln besitzt, deren isolirte Elemente kürzer und schmäler sind, als die entsprechenden Theile aus der Prostata und den Samenblasen.

Samenleiter. Bei Ratten und Mäusen verläuft der Samenleiter ohne Endanschwellung, dagegen münden in sein unteres Ende Büschel von Drüsenschläuchen, welche Joh. Müller zuerst bemerkt hat [2]) und die ich gleich näher nach Struktur und Inhalt beschreiben werde. Voraus schicke ich, dass die Samenleiter eine äussere Längs- und innere Ringschicht aus glatten Muskeln besitzen, deren isolirte Fasern bei der Maus länger sind, als die Fasern der glatten Muskeln an den Samenblasen. Was nun die in das Ende des Ductus deferens einmündenden Drüsen betrifft (Taf. II. Fig. 16), so sind es ästig getheilte Schläuche, von nur sehr wenigem Bindegewebe zusammengehalten, welches von einem Schlauche zum anderen zieht. Die äussere Begrenzung jedes Schlauches bildet eine Lage glatter Muskeln (*a*), unmittelbar auf die Muskelschicht scheinen die Drüsenzellen zu folgen (*b*), welche man nur in seltenen Fällen hell findet, meist sind sie von einer körnigen Masse so angefüllt, dass erst Essigsäure ihre Natur aufhellen muss. Das Lumen des Drüsenschlauches füllt das fertige Secret aus (*c*) und zwar ist dies im frischen Zustande, wie ich es mehrmals bei Mus musculus traf, als grosse goldgelbe, runde oder in die Länge gezogene, dem Habitus nach fettartige Körper zu sehen, welche im Inneren noch mehre helle farblose Tropfen (*d*) einschlossen. Dass es kein reines Fett sei ergiebt sich

[1]) A. a. O. p. 385.
[2]) A. a. O. p. 47

© Biodiversity Heritage Library, http://www.biodiversitylibrary.org/; www.zobodat.at

aus seinem Verhalten gegen Kali caust. Bei längerer Einwirkung desselben nämlich verschwindet die gelbe Farbe, es wird vollkommen hell, auch die eingeschlossenen Tropfen werden heller, blasser und ihre Ränder brechen das Licht weniger scharf; zugleich erscheinen auf der Oberfläche des Präparates spiessige Krystalle. Der bezeichnete flüssige Zustand des Secretes wandelt sich noch während seines Aufenthaltes im Drüsenschlauche dahin um, dass es seine goldgelbe Farbe verliert und in eine feste, bei auffallendem Licht weisse Masse sich umändert, welche aus lauter fest aneindergebackenen Körnchen besteht, wobei jedoch noch immer die eingeschlossenen hellen Körper erkannt werden können.

Die Samenleiter des Hasen sind gegen ihr Ende zu ziemlich erweitert. In dieser Erweiterung kommen zahlreiche Drüsen vor, welche, in Gruppen beisammen stehend, mehr oder weniger vollkommene Längsreihen bilden, was man gut sieht, wenn man ein abpräparirtes Stückchen Schleimhaut mit Essigsäure behandelt, wobei die Drüsen dunkel werden. Die Form der Drüsen im erweiterten Ende des Ductus deferens betreffend, so ist sie dieselbe, wie die der Drüsen im männlichen Uterus, eine länglichrunde Sackform mit weiter runder Oeffnung, innen mit einer Lage rundlicher Zellen ausgekleidet, welche ausser ihrem Kerne noch einige kleine Fetttröpfchen als Inhalt besitzen; hin und wieder trifft man solche Drüsen von angesammelter Flüssigkeit im Inneren ziemlich ausgedehnt. Im übrigen bieten die Ductus deferentes des Hasen bekannte Verhältnisse dar, ihre Schleimhaut bedeckt ein Cylinderepitel, auch fehlt nicht die glatte Muskulatur nach aussen, deren isolirte Faserzellen lang, schmal und manchmal knotig angeschwollen sind. Die Samenleiter finde ich wie bei anderen Säugethieren sehr nervenreich, auch begegnete ich mehrmals Theilungen der Nervenprimitivfasern in den glatten Muskeln. — Eine bedeutende Anschwellung der Samenleiter erkennt man beim Biber [1]; auch sie ist bedingt durch Drüsen, deren Form man bei dem von mir untersuchten Weingeistexemplar an dem fest gewordenen Secret dieser Drüsen betrachten konnte, indem sie eine starr gewordene Injektionsmasse ersetzte. Das Sekret dieser Drüsen verhält sich mikroskopisch ganz so, wie das Secret der freien Drüsenbüschel, welche in das untere Ende der Ductus deferentes bei Ratten und Mäusen einmünden, insofern es aus einer feinkörnigen, bernsteingelben Masse bestand, in welche viele einzelne Fett (?) - Tropfen eingeschlossen waren. Bezüglich der Drüsenform selber, so war sie entwickelter, als beim Kaninchen und Feldhasen, weil der gemeinsame Sack viele seitlich aufsitzende Ausbuchtungen darbot. Zwischen den einzelnen Drüsen kamen Balken glatter Muskeln vor, welche eben Fortsetzung der Muskulatur des Ductus deferens sind.

Hoden. Die Membran der Samenkanälchen ist hell, homogen ohne

[1]) Vergl. d. schöne Abbildung bei Weber a. a. O. Taf. VI D.

© Biodiversity Heritage Library, http://www.biodiversitylibrary.org/; www.zobodat.at

Fasern oder Faltung mit länglichen Kernen bei Ratten und Mäusen und ebenso verhält es sich beim Kaninchen und Feldhasen. Auch gleichen sich beide Geschlechter in Bezug der zwischen den Samenkanälchen befindlichen Körper, indem auch bei ihnen die Blutgefässe, welche zwischen den Samenkanälchen hinlaufen, von Haufen kleiner Fettkörnchen bedeckt sind, welche einen hellen Kern einschliessen, ob aber auch von einer selbständigen Zellenmembran, ist nach dem mikroskopischen Bilde zu bezweifeln. Was die Blutgefässvertheilung in der Tunica albuginea betrifft, so verhält sie sich bei Mus, wie ich derselben beim Igel Erwähnung gethan, bei Lepus aber finden sich auf der vorderen freien Seite des Hodens zwei von einander ziemlich weit abstehende Längsgefässe, welche durch von vorne nach hinten und aufwärts verlaufende Seitenäste anastomosiren mit gleichen Aesten aus einem mehr plexusartigen Längsgefäss an der hinteren vom Nebenhoden bedeckten Seite.

Bei Ratten und Mäusen habe ich die äussere Haut, welche bei ausserhalb der Bauchhöhle befindlichen Hoden als Hodensack fungirt, untersucht und auch bei ihr die Balken glatter Muskeln nicht vermisst, welche als Tunica dartos eine continuirliche Schicht bilden; nach innen von ihr befindet sich eine schwärzliche Pigmentlage.

Vorhautdrüsen. Bei Ratten und Mäusen lehrt die mikroskopische Untersuchung eben erwähnter Drüsen, dass selbige nur sehr entwickelte Talgdrüsen sind. Sie haben ein körniggelapptes Aussehen, was man entweder ohne weiteres bei den kleinen Vorhautdrüsen, z. B. von Mus musculus, oder nach Wegnahme des umhüllenden Bindegewebes z. B. bei der Ratte sieht. Schneidet man eine Vorhautdrüse der Ratte ein, so trifft man auf grössere und kleinere netzförmig verbundene Hohlräume, in welche man wieder kleinere einmünden sieht. Im Müller'schen Drüsenwerk [1]) findet sich hierüber eine Abbildung, doch sind dies auch hier nicht die eigentlich secernirenden Theile, sondern nur Hohlräume zur Ansammlung des Secretes. Die eigentliche Drüsensubstanz bilden Zellen, welche zu Läppchen vereinigt die Fettkörperchen als Zelleninhalt produziren, gegen den Ausführungsgang zu findet man durch Verschmelzung der frei gewordenen Fettkörperchen grössere Fettklumpen z. B. bei Mus musculus; bei manchen Rattenindividuen sehe ich die Fettkörper in den Drüsenhohlräumen alle übereinstimmend von mehr dreieckiger Form, was ich bei anderen wieder vermisse. Den weiteren Bau der Drüse anlangend, so bildet eine meist homogene, hier und da undeutlich streifige Membran das Gerüste, welches die zu Läppchen vereinigten Drüsenzellen trägt, in den grösseren Hohlräumen ist genannte Membran von einem Pflasterepitel ausgekleidet, welches insofern eigenthümlich ist, als die Membranen der einzelnen Epitelzellen

[1] A. a. O., Taf. III, Fig. 16.

© Biodiversity Heritage Library, http://www.biodiversitylibrary.org/; www.zobodat.at

ziemlich fest zu einer Haut verwachsen sind, so dass man selbst nicht einmal immer nach Essigsäure die Conturen der Zellen mehr auffinden kann. Der Ausführungsgang der ganzen Drüse hat eine verzweigte schwarze Pigmentschicht. — Von anderem Bau und Secret ist der Vorhautsack des Bibers. Er besteht nur aus einer sackförmigen Ausstülpung der Vorhaut, die viele nach innen vorspringende Fältchen besitzt, welche aus Kernzellen bestehen Die äussere Bindegewebe- und diese Zellenschicht verhalten sich zu einander, wie die Bindegewebeschicht der Haut und ihr Rete Malphigii. Nach Brandt und Ratzeburg, denen auch Joh. Muller beizustimmen scheint, fänden sich noch eigene Foveolae in der Haut des Vorhautsackes, welche nach ihnen die eigentlichen Quellen der Secretion des Bibergeils zu sein schienen. Ich sehe davon nichts, sondern finde die Absonderung des Bibergeils nur von der ganzen inneren Fläche des Vorhautsackes in der Weise vor sich gehen, dass die äussersten Zellen des Rete Malphigii auf den fältchenartigen Vorsprüngen sich eben selbst als Bibergeil metamorphosiren. Das fertige Secret hebt sich als bräunliche Haut von den darunter liegenden Falten (Papillen) ab und zeigt sich mikroskopisch als geschichtete Masse, in der freilich kein Zellencharakter mehr wahrgenommen werden kann, was ja übrigens auch vom Smegma praeputii des Menschen, dem wohl ganz gleiche Genesis zukommt, gilt [1]).

Beim Hasen und Kaninchen findet sich zur Seite des Penis oder der Clitoris eine von Haaren freie Hautstelle (Taf. III, Fig. 25), in welcher ein gelbliches Secret angehäuft ist. Die Drüsen, welche es absondern werden von Cuvier und Joh. Müller als Inguinaldrüsen bezeichnet; nach meinen Beobachtungen verhält sich die ganze nackte Hautstelle mit ihrem Secret nicht anders als ein weit offen stehender Analsack von einem Carnivoren, sowohl was die Struktur der ganzen haarlosen Stelle, als auch der Drüsen, welche daselbst sich befinden, nebst ihrem Secret betrifft. Ich will dieses in Folgendem näher darthun. Die von Haaren freie Stelle ist überzogen von einem Oberhäutchen, welches dieselben Charaktere hat, wie die Epidermis, welche die angeführten Analsäcke auskleidet. Es ist glatt, glänzend, leicht abziehbar, zeigt unter dem Mikroskop einen scheinbar faserigen Bau, von der Lagerung der Epidermiszellen abhängig, welche letztere als sechs-

[1]) Wie ich jetzt erst sehe, spricht sich E. H. Weber über die Entstehung des Bibergeils grade so aus, auch nach ihm wird es nicht von Drüsen, sondern von der gefässreichen Lederhaut des präputium abgesondert. Es enthalte die sich allmählig aufhäufenden, und abschuppenden Oberhautzellen des Praeputium, von denen fortwährend neue entstehen, während die äusseren abfallen. E. H. Weber, Beiträge zur Anatomie und Physiologie des Bibers. Verhandlungen der Gesellschaft der Wissensch. z. Leipzig, 1848, s. auch Froriep, N. Notiz. N. 183. 1849.

© Biodiversity Heritage Library, http://www.biodiversitylibrary.org/; www.zobodat.at

eckig verbundene Plättchen nach Kali caust. noch Spuren eines Kernes erkennen lassen, während in den Jugendzuständen der Kern deutlich als Bläschen mit einem punktförmigen Kernkörperchen sichtbar ist. Unter diesem Oberhäutchen liegt ein Rete Malphig. d. i. eine continuirliche Lage runder Zellen, hierauf Bindegewebe, Kernfasern und Balken glatter Muskeln. Die angeführten Gewebtheile bilden somit die ganze Fläche der haarlosen Stelle zur Seite des Penis oder der Clitoris und entspricht dieselbe der ganzen Membran des Analsackes. Die Drüsen betreffend, so finden sich hier wie dort zwei ganz verschiedene Drüsen, deren Secret sich an der haarlosen Stelle vermischt und zwar sind es in der Regel zwei, hier und da noch mehre weissgelbliche rundliche Drüsen, deren jede mit einem einfachen Ausführungsgang mündet. Sie erweisen sich mikroskopisch als ungeheuer entwickelte Talgdrüsen. Doch sind sie in der Form ihres fettigen Secretes sich nicht ganz gleich, indem es nämlich bei der einen mehr gelblichen Drüse (Fig. 25 *B*) als sehr feinkörniger Inhalt der Drüsenzellen auftritt, der sich erst später zu grösseren Fetttropfen vereinigt (Fig. 27 *bc*), während es bei der anderen schon mehr weissen Drüse (Fig. 25 *A*) gleich bei seinem ersten Auftreten in den Zellen ein grobkörniges Aussehen hat (Fig. 26). Nicht selten steckt auch ein Haar oder selbst ein kleiner Haarbüschel in ihr, was auch äusserlich ihre Beziehung als Talgdrüse darthut. Unter den eben besprochenen Drüsen liegt eine andere gegen zollllange Drüsenmasse (Fig. 25 *C*), auch sie schimmert ohne weitere Präparation durch und bildet entweder einen einfachen länglichen aus eng verbundenen Läppchen bestehenden nach vorne spitz zulaufenden Körper, oder es haben sich einzelne Läppchen mehr oder weniger abgelöst, so dass er, wie ich dies beim Feldhasen sehe, nach hinten in zwei Hälften auseinandergeht, die sich aber doch wieder bogenförmig verbinden. Seine Farbe geht vom gelblichen bis zum tiefbraunen. Mit dem Messer ist durchaus kein Ausführungsgang zu finden, vielmehr lässt sich diese Drüsenmasse immer ganz rein aus ihrer Umgebung ausschälen. Erst nachdem ich mit Natr. caust. ganze Stellen der Umgebung der Drüse durchsichtig machte, fand ich Ausführungsgänge, welche zwar von geringem Kaliber, aber in grosser Zahl vorhanden sind. Der Durchmesser eines Ausführungsganges nahe an der Ausmündungsstelle beträgt 0,072‴. Die ganze Drüse setzt sich aus Läppchen zusammen, welche sich mikroskopisch als lange verästelte mit seitlichen Ausbuchtungen versehene Schläuche ausweisen (Fig. 28). Die Ausführungsgänge der einzelnen Läppchen münden entweder separat, oder, was häufiger der Fall ist, es verbinden sich mehre derselben zu je einem gemeinsamen Ausführungsgang. Die Drüsenzellen sind cylinderförmig, mit einem bläschenförmigen Kern und 1 – 4 punktförmigen Kernkörperchen, und enthalten ausser einem feinkörnigen Inhalt bei lebhafter Secretion noch mehre stark gelb gefärbte kleine Fettkügel-

© Biodiversity Heritage Library, http://www.biodiversitylibrary.org/; www.zobodat.at

chen (*b*), während im Innern des Drüsenschlauches sich grosse freie Fetttropfen von derselben intensiv gelben Farbe finden (*c*). Vergleicht man diese Drüse mit einer gleichwerthigen im Analsack z. B. der Katze, so entspricht sie der Drüsenschicht, welche die Wand des Analsackes nach aussen besetzt, auch ist die Form der Drüsenschläuche dieselbe, nur dass die einzelnen Drüsen dort mehr gleichmässig über die ganze Aussenfläche des Analsackes verbreitet sind, hier aber zu einem Haufen vereinigt vorkommen, der viele Ausführungsgänge ausschickt. Im Bindegewebe, welches die drei besprochenen Drüsen des Lepus umgiebt, ziehen sich viele Balken glatter Muskeln hin, in denen ich Theilungen feiner Nervenprimitivfasern erkannte. Ueber den Analsack des Bibers bemerke ich, dass die Drüsenmasse, welche sich zwischen der äusseren animalen Muskellage und der inneren aus stellenweise ganz homogen erscheinendem Bindegewebe bestehenden Haut[1]) befindet, nur Fett absondert. Im freien Secret des Analsackes erkennt man zwischen den Fetttropfen noch nadelförmige Krystalle, welche in Essigsäure und Kali sich nicht verändern.

Pachydermen.

Ueber die Prostata des Ebers liest man in den Handbüchern manche Irrthümer; so soll nach R. Wagner[2]) die Vorsteherdrüse des Ebers nur eine sehr schwache Schicht darstellen, ja Gurlt[3]) lässt sie ganz fehlen, während Cuvier sie doch schon richtig beschreibt, sowohl die Partie, welche über, als auch die, welche unter dem M. urethralis liegt. Es verhält sich nämlich die Prostata des Ebers so: die ganze Pars membranacea urethrae ist ringsum von einer starken gelbweissen Drüsenschicht umgeben, welche zwischen dem M. urethralis und der Schleimhaut der Harnröhre liegend, mit vielen Oeffnungen in diesen Theil der Harnröhre mündet. Nur am Anfangstheil der Harnröhre nimmt die Dicke der Drüsenschicht so zu, dass sie den M. urethralis durchbricht und als gelbweisser, solider Körper, welcher jederseits vierlappig ist, zu Tage tritt. Macht man einen Schnitt durch den frei liegenden vierlappigen Theil, so erblickt man zwischen den gelbweissen Drüsenlappen weisse Balken von bedeutender Stärke, welche Fortsetzungen zwischen die Lappen senden. Fragliche Balken bestehen aus den schönsten Faserzellen glatter Muskeln, die Kerne sind sehr lang und die ganze Faser

[1]) Die Benennung „mucosa", welche ihr Joh. Müller giebt, a. a. O. p. 42, passt nicht, sie ist so wenig eine Schleimhaut, als die innere Membran der Analsäcke bei den Fleischfressern.

[2]) Lehrbuch der Zootomie, p. 74.

[3]) Handbuch d. vergl. Anatom. der Haussäugethiere; anders, wie ich eben sehe, spricht er in seinem Atlas. Taf. 75, Fig. 1, 7 bildet er den unter dem M. urethral. liegenden Theil ab.

© Biodiversity Heritage Library, http://www.biodiversitylibrary.org/; www.zobodat.at

zeigt gewöhnlich eine zarte Längsstreifung, welche auch nach Essigsäure noch erkennbar ist. Die Drüsen selber verhalten sich, wie anderwärts, es sind traubenförmig gruppirte mit Zellen angefüllte Bläschen. Das Secret ist weiss, dicklich, in ihm sieht man mikroskopisch helle, das Licht stark brechende Bläschen mit grünlichem Schimmer, in manchen etwas grösseren erblickt man einen Klumpen von Körnchen. Die übrige Partie unter dem M. urethralis, weicht im Baue nicht ab von dem frei liegenden Theil, nur hat sie keine so starken Muskelbalken, was auch bei ihrer Lage unter dem M. urethralis nicht nöthig ist.

Die sogenannten Samenblasen des Ebers sind gebaut wie eine Drüse mit traubenförmig gruppirten Endbläschen, nur dass letztere hier so gross sind, wie man sie sonst nur bei anderen Drüsen mikroskopisch sieht; denn die letzten Drüsenbläschen sind kleine, erbsengrosse Räume, zwischen ihnen verbreiten sich aufs zierlichste die Blutgefässe in dem Bindegewebe, welches nebst Kernfasern den Hauptbestandtheil der Samenblasen ausmacht. Glatte Muskelfasern sehe ich nur spärlich, wohl aber nehmen sie gegen den Ausführungsgang zu, welcher eine continuirliche Muskelschicht hat; das Secret ist eine wässrige Flüssigkeit, welche weisslich gefärbt ist durch mikroskopische Körperchen von verschiedener Grösse, die darin suspendirt sind. Spermatozoiden sind keine in ihm enthalten, so dass auch hier der Name Samenblase ein unpassender ist.

Cowpersche Drüsen. Was man mit freiem Auge an den Cowper'schen Drüsen des Ebers sehen kann, hat bereits Cuvier kurz und gut beschrieben. Ich gebe deshalb nur auf die Histologie Bezügliches und hebe als besonders interessant in Betreff ihrer Tunica propria hervor, dass dieselbe nicht aus dem gewöhnlichen Bindegewebe besteht, sondern aus einer Substanz, welche vollkommen in physikalischen und histologischen Eigenschaften der Cornea der Säugethiere gleicht; sie ist fest, ja schneidet sich fast knorpelartig, sie ist schwerer in Fasern zerspaltbar, erscheint mehr als eine gleichmässige, streifige Masse, in welcher Essigsäure einzelne Kerne und Kernfasern ans Licht bringt. Diese Substanz bildet das Gerüste der Cowper'schen Drüsen ganz in der Weise, wie ich es überall in den treffenden Drüsen gefunden habe, wenn gewöhnliches Bindegewebe das Drüsengerüste formirt; es ist keine eigene anderweitige Tunica propria vorhanden, sondern die innere Begrenzung dieser etwas modifizirten Bindesubstanz, welche die grösseren und kleineren Drüsenräume bildet, ist eben die Tunica propria der Drüse. Abgesehen von dieser festen, knorpelartigen Beschaffenheit der Bindesubstanz verhält sich im übrigen die Cowp. Drüse des Ebers auf gewohnte Weise, die kleinen bläschenförmigen Drüsenräume münden zusammen in grössere und das Ensemble aller ist eine mittlere Cavität, welche wie die anderen grösseren einmündenden Hohlräume mit Pflaster-

© Biodiversity Heritage Library, http://www.biodiversitylibrary.org/; www.zobodat.at

epitel ausgekleidet sind. Das zähe, kleisterartige Secret besteht mikroskopisch fast nur aus stäbchenförmigen zarten Körpern und feiner Punktmasse. Essigsäure wandelt nach längerer Einwirkung alle Stäbchen in Punktmasse um, auch scheinen letztere sich erst während des Aufenthaltes des Drüsensecretes in den grossen Hohlräumen zu bilden, indem in den letzten Drüsenbläschen nur punktförmige, blasse Körperchen im Secret suspendirt sind.

Uterus masculinus. E. H. Weber hat zuerst dieses Organ von einem kastrirten männlichen Schwein beschrieben. Ich finde seine Angabe richtig und füge aus eigener Zergliederung eines nicht verschnittenen Ebers Folgendes bei. Der zweihörnige Uterus zeigte aufgeblasen die Dicke eines Gänsekieles, sein orificium lag in der Harnröhre zwischen den Ausmündungsöffnungen der Ductus deferentes und der sogenannten Samenblasen nach innen und vorne auf dem Schnepfenkopf. Was die Struktur des männlichen Uterus betrifft, so ist sie mit der Deutung dieses Organes als Uterus harmonirend, denn seine Wand besteht aus schönen glatten Muskeln, die ich nur nach der Länge verlaufen sah; die muskulösen Faserzellen sind isolirbar, von zartem blassen Aussehen. Bindegewebe und geschlängelte Kernfasern finden sich nur in geringer Menge zwischen den Muskeln. Die Schleimhaut des Uterus ist von einem Cylinderepitel ausgekleidet, und in ihr liegen eingebettet Drüsen (Taf. II, Fig. 28), welche sich vollkommen an die Drüsen des weiblichen Schweineuterus anschliessen, insofern sie einfache lange Schläuche darstellen (*a*), welche hier und da mit seitlichen Knospen (*b*) und Zweigen versehen sind. Die Drüsenzellen sind cylinderförmig und bilden nur eine einfache Lage, so dass ein mittlerer freier Drüsenraum bleibt. Das Drüsenepitel tritt leicht bei Druck als continuirlicher Schlauch aus der Drüse hervor. Manchmal sieht man ausser den gewöhnlichen Epitelzellen noch helle klare Zellen dazwischen, die selbst in Essigsäure ihre Durchsichtigkeit behalten (*c*).

Hode. Auf dem Durchschnitt hat der Hode des Ebers ein chocoladenfarbiges Aussehen und man unterscheidet schon mit freiem Auge, dass die Samenkanälchen in eine Masse von genannter Farbe eingebettet seien. Es ist mikroskopisch dieselbe Masse, wie ich solche im Verlaufe dieses Aufsatzes als einen wohl constanten, wenn auch in wechselnder Menge vorhandenen histologischen Bestandtheil des Säugethierhodens beschrieben habe. Es sind Haufen von Zellen (von 0,009‴ im Durchmesser) mit hellem bläschenförmigen Kern und gelben, scharf conturirten, in Natr. caust. unveränderlichen, punktförmigen Körperchen erfüllt.

In Rede stehende Zellenmasse hält sich, wie auch bei anderen Säugethieren, zunächst an die Blutgefässe, welche zwischen den Samenkanälchen hinziehen und scheint selbst theilweise von einer zarten Bin-

© Biodiversity Heritage Library, http://www.biodiversitylibrary.org/; www.zobodat.at

desubstanz umhüllt zu sein. — Die Membrana propria der Samenkanälchen ist eine helle und homogene Haut mit einzelnen Kernen. Im Nebenhoden ist sie dicker, geschichtet und mit glatten Muskeln versehen. Der Highmor'sche Körper besteht nur aus Bindegewebe und elastischen Fasern, von welchen im eigentlichen Körper feine, dagegen in den ausstrahlenden Aesten starke und überdies in reichlicher Menge vorkommen.

Solipeden.

Bis jetzt standen mir bloss zwei männliche Fohlen, ein bis anderthalb Tage alt, zu Gebote, wesshalb ich mich über gar manches nicht nach Wunsch unterrichten konnte. In Betreff der Prostata habe ich vor allen Dingen hervorzuheben, dass sie mit sehr zahlreichen Ganglien versehen ist (vergl. oben Maus, Maulwurf, Kaninchen); dieselben sind bis hirsekorngross und liegen zumeist an der Seitenfläche der Hörner der Prostata (Taf. II, Fig. 15 *bb*) oder mitten in der Drüsenmasse, sie stehen durch Nervengeflechte in Verbindung mit anderen Ganglien, welche erstere zum Theil noch an Grösse übertreffen und in der Bauchfellplatte liegen, welche sich zwischen Ductus deferens und Prostatahorn hinspannt. Selbst auf dem M. urethralis beobachtete ich ein Ganglion. Die Nerven, welche von diesen Ganglien aus die Prostata durchsetzen, enthalten meist feine dunkelrandige Primitivfasern und sehr viele Remak'sche Fasern, doch finden sich auch in geringerer Zahl breite dunkelrandige. Die eigentliche Drüsensubstanz der Prostata hat das Besondere, dass die letzten Drüsenbläschen, welche nicht grösser als bei anderen Säugethieren (0,0120''' im Durchmesser) und ebenso traubenförmig gruppirt sind (Taf. II, Fig. 14), sich erst in grossere Hohlräume münden, aus denen sich der Ausführungsgang fortsetzt. Davon zum Theil kommt es, dass die Prostata des Pferdes nicht ein compaktes Aussehen hat, sondern ein mehr oder weniger schwammiges auf dem Durchschnitt. Sie mündet mit 40 — 50 Gängen, welche aus Bindegewebe bestehen, gegen die Harnblase zu und zur Seite des Schnepfenhügels. Die glatte Muskulatur mangelt auch hier nicht (Fig. 14 *a*), doch ist sie nicht gerade massenhaft, was auch mit beiträgt, dass die Drüsenbläschengruppen an der Peripherie der Drüse höckerförmig hervorragen. Die isolirten Fasern sind schmal und ziemlich lang (0,0012''' breit und 0,024''' lang) und hatten bei diesen Fohlen ein noch leicht feinkörniges, embryonales Aussehen.

Die Cowper'schen Drüsen waren überaus gefässreich, im übrigen aber, was Form, Gruppirung und Inhalt der Drüsenbläschen betrifft, ganz so gebaut, wie ich es nun schon so oft von den anderen Säugethieren ausgesagt habe; auch verlaufen zwischen den Drüsenbläschengruppen

© Biodiversity Heritage Library, http://www.biodiversitylibrary.org/; www.zobodat.at

Balken glatter Muskeln. Die animale Muskelhülle verliert sich, nachdem sie die Drüse überzogen hat, in den M. urethralis; die Ausführungsgänge beider Drüsen, welche zusammen an 30 sind, münden in zwei seitlichen Längsreihen und einer mittleren kleineren Reihe in die Harnröhre, sie bestehen aus Bindegewebe und ihre Innenhaut ist wie anderwärts gefaltet.

Uterus masculinus. Dieses Organ, welches zuerst Weber näher beschrieb und für einen männlichen Uterus erklärte, während es von Cuvier zu seinen Vésicules accessoires gestellt wurde, scheint manchen individuellen Abweichungen unterstellt zu sein. So beschreibt und zeichnet Weber es bezüglich seiner Ausmündung und seines freien Endes verschieden bei verschiedenen Individuen. Auch die zwei von mir untersuchten männlichen Fohlen wichen in Betreff des männlichen Uterus von einander ab, dem einen nämlich mangelte der männliche Uterus durchaus, bei dem anderen war er ein etwas über Zoll langer Körper, der an seinem oberen Ende zu einem soliden Faden verkümmert war[1]), die untere Hälfte aber liess sich aufblasen zum Durchmesser eines starken Rabenkieles und mündete sonderbar genug mit zwei Oeffnungen in die Harnröhre, wovon jede an der inneren und vorderen Seite der Falte lag, welche die gemeinschaftliche Oeffnung für die Samenblasen und Ductus deferentes deckt[2]). Anlangend die Struktur des männlichen Uterus, so besitzt er glatte Muskeln, sowohl in seinem oberen undurchgängigen als auch in seinem hohlen unteren Theil.

Samenblasen. Die Innenhaut derselben sehe ich stark längsgefaltet, mit Cylinderepitel, ohne Drüsen, nach aussen eine Lage glatter Muskeln, welche am blinden Ende der Samenblase am dicksten ist.

Die Samenleiter waren noch ohne Anschwellung an ihrem Ende.

Hode. Die Gefässvertheilung in der Albuginea verhielt sich in der Weise, dass an der vorderen freien und an der hinteren vom Nebenhoden bedeckten Fläche ein Längsgefäss verläuft, welche beide sich durch vom vorderen Längsgefäss nach aufwärts, vom hinteren abwärts laufende Queräste sich verbinden. Auf dem Durchschnitt hatte der Hode ein kaffeebraunes Aussehen, weshalb der weisse Highmor'sche Körper sehr abstach; letzterer selbst, sowie die von ihm ausstrahlenden Septa enthielten viele Blutgefässe und bestanden nur aus Bindegewebe und elastischen Fasern. Die kaffeebraune Farbe der Hodensubstanz aber wurde hervorgerufen durch Klümpchen gelber aneinander-

[1]) Auch auf der Gurlt'schen Abbildung der Genitalien des Hengstes geht der uterus masculinus „in einen faserigen Fortsatz" über. Anatomisch. Abbildungen der Haussaugethiere, Taf. 69, Fig. 1, 9.

[2]) Auch Leuckart (z. Morpholog. u. Anatom. d. Geschlechtsorgane, p. 100) sah bei einem Individuum von Delphinus circa zwei gesonderte, nach oben convergirende orificia uteri. Vergl. unten Cetaceen.

© Biodiversity Heritage Library, http://www.biodiversitylibrary.org/; www.zobodat.at

gebackener Körpercben, welche zwischen den Samenkanälchen lagen. Essigsäure veränderte sie nicht, Natr. caust. zerfällte sie in lauter kleine Molekule, die aber nicht weiter in diesem Reagens sich zu lösen schienen.

Wiederkäuer.

Prostata. Die Samenblasen oder nach Gurlt die falschen Samenblasen des Stieres halte ich mit Cuvier für eine Prostata; ich habe zwar nur junge Thiere untersucht, aber die histologische Beschaffenheit spricht deutlich genug dafür. Mit freiem Auge sieht man soviel, dass ein mittlerer Kanal das Organ durchläuft, in welchen viele Seitenzweige einmünden, die selbst wieder nur aus der Vereinigung anderer kleinerer Gänge entstanden sind. Von diesen Ausführungsgängen abgesehen sieht man auf einem Durchschnitt des treffenden Organes eine äussere, ziemlich dicke continuirliche Faserschicht, welche aus schönen, glatten Muskeln besteht und zwischen dieser und den Ausführungsgängen eine Drüsenmasse. Die Drüsen sind ramifizirte Schläuche mit knospenförmigen Ausbuchtungen, die mit dem Alter des Thieres an Zahl zuzunehmen scheinen, und sich so mehr den traubenförmigen Drüsen nähern, wenigstens sehe ich einen solchen Unterschied beim Vergleich der Prostata eines neugeborenen Kalbes und eines halbjährigen Stieres. Hinter dem Ductus deferens verbinden sich die beiderseitigen Vorsteherdrüsen durch eine Querbrücke, in der ich aber nur Bindegewebe, Blutgefässe und Nerven erkennen kann. Wollte man bloss nach äusserer Anordnung die Bedeutung, ob ein Organ Samenblase oder Prostata sei, bestimmen, so liesse sich beim Stier, selbst wenn man die eben besprochene Vorsteherdrüse Samenblase nennen wollte, wohl noch eine Drüsenschicht, die Gurlt früher übersehen zu haben scheint[1]) als Prostata auffassen. An der hinteren unteren Seite des Anfangstheiles der Harnröhre, unmittelbar vor dem M. urethralis, liegt nämlich ein Halbring, der, sich schräg nach vorne und innen in die Tiefe ziehend, hier vom genannten Muskel bedeckt wird und unter ihm als dünne Drüsenschicht die Harnröhre umgiebt. Er verhält sich histologisch genau, wie die oben für Prostata erklärten Samenblasen, indem er nämlich nach aussen eine continuirliche, stark entwickelte glatte Muskelschicht besitzt, welche nach innen Balken absendet, zwischen welchen die nämlichen Drüsenschläuche gelagert sind. Zweifelsohne gehören die freien Vorsteherdrüsen, der geschilderte Halbring vor dem M. urethralis und seine

[1]) In seinem Handbuche der vergl. Anatom. der Haussäugethiere, 2. Aufl., wenigstens spricht er p. 102 den Wiederkäuern und dem Schweine die Vorsteherdrüse ab u. lässt „die falschen Samenblasen" ihre Stelle vertreten. In seinem Atlas sehe ich jedoch auf Taf. 73, Fig. 2, Fig. 4 u. 5 die von mir gemeinte Prostata vom Ochsen u. Widder abgebildet u. im Text zu den Abbildungen auch als Vorsteherdrüse bezeichnet

© Biodiversity Heritage Library, http://www.biodiversitylibrary.org/; www.zobodat.at

Fortsetzung unter denselben zusammen und werden wohl auch, da ihre Struktur im Wesentlichen gleich ist, gleiche Funktion haben, d. i. ein Secret zu liefern, nimmermehr aber als Samenbehälter dienen.

Betrachtet man die sogenannten falchen Samenblasen des Ziegenbockes, so möchte man ohne weiteres, bloss nach ihrer Lage und ihrem Habitus sie für Vorsteherdrüsen erklären, denn so lange man sie in ihrer natürlichen Verbindung lässt, liegen sie als zwei rundliche, in der Mitte sich berührende Massen an der hinteren unteren Seite der Harnröhre; ihr höckeriges Ansehen theilen sie mit anderen unbestrittenen Prostatadrüsen. Sie ist auf dem Durchschnitt solide, ohne centrale Höhle (wenigstens bei ganz jungen Thieren, wo ich sie untersuchte), im übrigen Baue aber, was glatte Muskulatur und Drüsentraubchen betrifft, vollkommen übereinstimmend mit der Prostata des Stieres. Schon auf dem Durchschnitte unterscheidet man die Muskulatur als hellgraue Substanz von der weissen Drüsenmasse. Ausserdem besitzt der Ziegenbock noch unter der Schleimhaut der Pars membran. der Harnröhre eine continuirliche Schicht von Prostatadrüsen, deren Ausführungsgänge um den Samenhügel etwas gehäuft stehen, von da aber sechs bis sieben Längsreihen durch ihre papillenförmige Hervorragungen bilden. Die Drüsen selber bestehen aus verästelten Röhren mit knospenförmigen Ausbuchtungen. Die Ausführungsgänge mehrer Drüsen vereinigen sich immer zu einem gemeinsamen langen Gang, der, wie schon bemerkt papillenförmig ausmündet.

Aus der Familie der Cervinen habe ich einen männlichen Moschus Napu in Bezug auf seine Genitalien (Fig. 42) zergliedert und gefunden, dass das Organ (*a*), welches den falschen Samenblasen des Stieres entsprechen würde, nach Entfernung des Bindegewebes einen langen, dünnen, ästelosen Schlauch (*b*) darstellt. Seine glatte Muskelhülle ist dünn, nach innen kommen Drüsen, wie es schien, mit traubiger Anordnung, doch war die Beobachtung nicht sicher, da das Thier in schlechtem Weingeist gelegen hatte.

Cowp. Drüsen. Sie zeigen in ihrer Struktur dieselben schon oft wiederholten Verhältnisse, indem sie einen Ueberzug von animalen Muskeln besitzen, der beim Ziegenbock selbständig erscheint, ebenso bei Moschus Napu [1]); beim Stier liegt die Cowper'sche Drüse an der Seite der Flechsenhaut des M. urethralis und ist an ihrer freien Fläche von einer Fortsetzung des M. bulbocavernosus überzogen. Zwischen den Drüsenbläschengruppen finden sich beim Stier und Ziegenbocke Balken glatter Muskeln.

Samenleiter. Sie sind beim Stier und bei Moschus Napu (*c*) gegen das Ende zu erweitert und in dieser Erweiterung mit zahlreichen

[1]) Nach Cuvier fehlen die Cowper'schen Drüsen den Hirschen; das obige Moschusthier besitzt sie.

© Biodiversity Heritage Library, http://www.biodiversitylibrary.org/; www.zobodat.at

Drüsenhäufchen versehen, welche entweder einfach sackförmig sind oder durch einige Ausbuchtungen erweitert (Fig. 23) und auf der Schleimhaut mit rundlicher Oeffnung ausmünden. Das Secret dieser Drüsen sind Fetttropfen (c), welche in den Drüsenzellen (*b*) zunächst um den Kern sich bilden in der Weise, dass an ihm das Fett in kleinen punktförmigen Körperchen auftritt, die später vielleicht durch Zusammenfluss sich vergrössern und nach Dehiscenz der Zellen in den Hohlraum des Drüsensackes gelangen. Die glatte Muskulatur des Ductus deferens ist sehr entwickelt, die isolirten Faserzellen im ausgebildeten Zustande lang und schmal, im unausgebildeten mehr breit als lang, ja bei ganz jungen Thieren nähern sich manche noch sehr der elementaren Zellenform, wo dann auch der Kern noch rundlich erscheint.

Cetaceen.

An den Genitalien eines Delphinus Phocaena, die ich zergliederte, sehe ich die Prostata als vollkommenen Ring um die Harnröhre verlaufen. Auf dem Durchschnitt hat sie ein grobfächeriges Aussehen (Taf. I, Fig. 13 *d*), hervorgebracht durch die weiten Drüsenschläuche. Doch sind dies nicht die letzten Drüsenblasen, sondern es lassen sich mit dem Mikroskop Gruppen kleiner Drüsenbläschen auffinden, welche in die grossen Drüsenschläuche einmünden. Die kleinsten haben 0,024''' im Durchmesser. In der Wand der grösseren Drüsenschläuche findet sich ein dichtes Netz sehr feiner elastischer Fasern. Darüber, ob glatte Muskeln in der Prostata des Delphins vorhanden sind, habe ich mich nicht vergewissern können. Wenigstens möchte man ihre Anwesenheit in sofern für überflüssig erklären, als die Prostata von einem fast zolldicken animalen Muskel umhüllt ist, dessen einzelne Fascikel selbst zwischen den Drüsenschläuchen hinziehen.

Cowper'sche Drüsen habe ich keine gefunden.

Uterus masculinus. Leuckart [1]), welcher ihn zuerst beschrieben hat, sah bei einem männlichen Delphinus Phocaena das orificium uteri als eine ansehnliche, in Form eines Hufeisens nach vorn gekrümmte Spalte; bei einem zweiten männlichen Delphin (mit der Bezeichnung Delphinus Orca) waren zwei gesonderte nach oben convergirende Orificia uteri vorhanden. Bei dem von mir untersuchten Delphinus Phocaena [2]) verhält es sich eben so: es sind zwei gesonderte orificia uteri vorhanden, die in den einfachen Uterus masculinus führen (Taf. I, Fig. 13 *hg*). In der Wand des letzteren kann ich mit Sicherheit nur Bindegewebe und dichte Netze feiner elastischer Fasern erkennen, Drüsen finde ich keine.

[1]) Z. Morpholog. u. Anatom. d. Geschlechtsorgane, p. 99.

[2]) Die Bestimmung ist von Prof. Eschrichst selber, von welchem die hiesige Zootomie unter anderen eine Suite Weichtheile von Cetaceen erwarb.

© Biodiversity Heritage Library, http://www.biodiversitylibrary.org/; www.zobodat.at

Das elastische Gewebe scheint überhaupt häufig an den Genitalien des Delphins vorzukommen, wenigstens sehe ich auch das Ende der Ductus defer. von einem maschigen Gewebe umgeben und ebenso den Raum zwischen ihnen und der Prostata mit einem solchen ausgefüllt, welches seiner Hauptmasse nach aus starken elastischen Fasern (0,0008''' — 0,002''' breit) besteht.

Die Afterruthenbänder, welche bei allen Säugethieren, wo ich sie untersuchte, aus glatten Muskeln gebildet sind, waren bei unserem Delphin von so intensiv rother Farbe, dass sie sich in ihrem Aussehen vollkommen wie animale Muskeln verhielten. Die mikroskopische Untersuchung wiess sie jedoch nur als glatte Muskeln aus, deren einzelne Elemente kurz und schmal waren (breit 0,0012''', lang 0,024'''). Auch die Fasern der glatten Muskulatur von der Harnblase und vom Darm sind nicht breiter aber länger.

Nachdem ich nun das anatomische Detail, insoweit ich es selbst untersucht, vorausgeschickt habe, stelle ich in Folgendem die Hauptsachen in etwas allgemeinere Betrachtungen zusammen und beginne mit den

sogenannten Samenblasen.

Wäre etwas damit gewonnen, wenn man alten Dingen neue Namen giebt oder wüsste ich einen radikal guten an die Stelle zu setzen, so würde ich den Ausdruck Samenblase für die bei den Säugethieren damit bezeichneten Organe ganz fallen lassen, wenigstens ist es gewiss unpassend, ein Organ nach einem Inhalt zu benennen, der ihm nur in den seltensten Fällen theilweise und da nur mehr nebenbei zukommt. ich habe wenigstens bei den oben erwähnten Affen (Myectes, Cynocephalus, Cercopithecus) keine Spermatozoiden in den sogenannten Samenblasen gefunden, ebensowenig in den sehr entwickelten Samenblasen des Pteropus, während in der oberen Prostata, in welche seitlich die Ductus deferentes eingehen, zwischen der Zellenmasse dieser Prostata zahlreiche Spermatozoiden sichtbar sind, ebenso vermisse ich dieselben in der Samenblase des Vesperugo. Die Organe des Maulwurfes, welche nach Meckel Samenblasen sein sollen, enthalten keine Spermatozoiden, ebensowenig wie die Samenblasen (antorum) vom Igel; ferner finde ich keine in der Samenblase der Ratten und Mäuse; Weber vermisste sie ferner beim Biber, ich vermisse sie endlich in den Samenblasen des Ebers. Andere Autoren [1]) fanden keine Spermatozoiden in

[1]) Huschke a. a. O., p. 403.

© Biodiversity Heritage Library, http://www.biodiversitylibrary.org/; www.zobodat.at

den Samenblasen des Meerschweinchens, des Stieres und Bockes. Nur in den Samenblasen des Menschen finde ich, wie schon Hunter, Henle, Lampferhoff, Huschke etc., Spermatozoiden in geringer Menge; ferner fand Weber welche in den Samenblasen des Pferdes, doch sehr verdünnt. Die Sachen stehen also in Betreff des Vorkommens der Spermatozoiden in den Organen der Säugethiere, welche man als Samenblasen bezeichnet, so, dass sie bei keinem Säugethier mit Ausnahme des Menschen und des Pferdes in diesen sogenannten Samenblasen vorkommen. Wie lässt sich also diese Benennung rechtfertigen, selbst wenn man zur theilweisen Aushülfe wahre und falsche Samenblasen (Lampferhoff, Gurlt) unterscheiden wollte! Vergleicht man dagegen die histologische Beschaffenheit der sogenannten Samenblasen durch die ganze Säugethierreihe, so erscheinen sie eben nur als Drüsen, entweder mit mikroskopischen Drüsentrauben, die eine mehr oder weniger dicke Schicht unter der glatten Muskulatur bilden, wie ich dieses bei den Affen sehe, bei den Fledermäusen, Mäusen, beim Stier etc., wo dann ein mittlerer gemeinsamer Hohlraum alle Ausführungsgänge aufnimmt, oder die Samenblase ist schon mikroskopisch als Drüse so gebildet, wie man die anderen erst mikroskopisch erkennt; letzteres ist der Fall beim Eber, dessen Samenblase nach dem Typus einer traubenförmigen Drüse gebaut ist mit kleinerbsengrossen letzten Endbläschen. Hierher rechne ich auch die Samenblasen des Menschen, deren Drüsenstruktur schon E. H. Weber[1]) gründlich erörtert und schön abgebildet hat. Nur in den Samenblasen des Pferdefohlen habe ich keine eigenen Drüsen auffinden können, weshalb ich sie indess noch nicht läugnen möchte, denn auch die exquisit vorhandenen des Endtheiles vom Ductus deferens waren bei den untersuchten Fohlen nicht zu erkennen. Ich theile demnach nur die Ansicht derer, welche in den sogenannten Samenblasen kein Reservoir des Samens erkennen, sondern ich muss die fraglichen Organe nur für Drüsen erklären, die ein vielleicht specifisches Secret absondern und zur Entleerung desselben mit einer glatten Muskulatur versehen sind. Dass Spermatozoiden in den Hohlraum der Drüse gelangen können, wie dies beim Menschen und nach Weber beim Pferde der Fall ist, kann durchaus nicht gegen die hier vertheidigte Ansicht sprechen, wenn man bedenkt, dass bei allen übrigen Säugethieren keine Spermatozoiden sich in den Samenblasen finden und ich überall nach ihrer histologischen Beschaffenheit Drüsen in ihnen erkannt habe. Kaum brauche ich wohl noch zu erwähnen, dass die früher sogenannte unpaare Samenblase des Hasen und Kaninchen, in welcher ich mit Weber Spermatozoiden in grosser Menge finde, eben morphologisch nicht den Samenblasen der übrigen Säugethiere, sondern einem männlichen Uterus entspricht, der die

[1]) A. a. O., p. 398. Taf. II. Fig. 1.

© Biodiversity Heritage Library, http://www.biodiversitylibrary.org/; www.zobodat.at

Ductus deferentes aufnimmt, und also nothwendig Samen enthalten muss [1]). Eine Hauptsache neben der Kenntniss der histologischen Beschaffenheit wäre es freilich, das Secret der Samenblasen näher zu kennen; denn aus der Analyse, welche Lampferhoff über das Secret der Samenblasen des Meerschweinchens mittheilt, ergiebt sich eben nur eine Aehnlichkeit mit proteinartigen Stoffen. Als eigenthümlich ist mir wenigstens aufgefallen, dass die Samenblasen mehrer Thiere (z. B. in der Ratte) grosse, oder auch nur mikroskopische (z. B. im Eber) Klumpen einer hellen, eiweissartigen Substanz enthalten, die in Natr. caust. sich allmählig löst. Sie stimmen durchaus überein mit den Körpern, welche sich als Secret in den Prostatadrüsen vieler Säugethiere finden z. B. der Ratte, Maulwurf, Igel etc. und es ist mir dieses ein Grund mit, Samenblasen und Vorsteherdrüsen als zusammengehörige Drüsen zu betrachten. Haben doch schon frühere Anatomen, welche bloss nach äusserer Form und Lage gedeutet haben, bald gewisse Organe für Samenblasen, bald für Prostata erklärt, und auch das Mikroskop weist Charaktere nach, die beiden Organen, wenn man sie gesondert auffassen will, als gemeinsam zukommen. Ich gehe damit über zu den

Vorsteherdrüsen.

Allen Säugethieren kommen Prostatadrüsen zu und zwar stimmen sie, wenn sie auch in äusserer Anordnung mannichfach abweichen, was wohl als natürliche Folge des an sich verschiedenen Thiertypus aufgenommen werden muss, doch in der Struktur sehr überein. Immer gehen nämlich in die Bildung der Vorsteherdrüsen ausser dem unvermeidlichen Bindegewebe, den Blutgefässen und Nerven, Drüsenelemente und Muskeln ein, und zwar sind die Drüsenelemente

a) einmal mikroskopische Bläschen, traubenförmig gruppirt oder mikroskopische, cylindrische Schläuche (bei dem Beutelthiere), welche sich vereinigen und durch enger werdende Ausführungsgänge unmittelbar einzeln in die Harnröhre münden (beim Menschen, Affen, Handflügler, Fleischfresser, Eber, Ziegenbock, theilweise auch beim Stier); oder die Drüsenbläschen münden erst, wie bei den sogenannten Samenblasen, in einen grösseren, allgemeinen Hohlraum der ganzen Drüse aus, welcher schliesslich in den Anfangstheil der Harnröhre mündet (Wiederkäuer); im anderen Falle liegen die letzten Drüsenbläschen um grössere Hohlräume,

[1]) H. Meckel (z. Morphologie d. Harn- u. Geschlechtswerkzeuge d. Wirbelthiere, p. 49) findet es nach a priorischen Gründen für unwahrscheinlich, dass die Mündungen der Samengänge beim Hasen (nach Theile) und beim Kaninchen (nach Leuckart) in den Körper des Weber'schen Organes am unteren Ende einmünden. Wie ich mich am Kaninchen und Hasen überzeugt habe, verhält es sich aber doch so, wie Leuckart und Theile es angaben.

© Biodiversity Heritage Library, http://www.biodiversitylibrary.org/; www.zobodat.at

aus welchen sich erst der Ausführungsgang fortsetzt, die ganze Drüse hat dann auf dem Durchschnitt ein mehr schwammiges oder lappiges Aussehen (Pferd, Delphin), während bei der vorhergehenden Anordnung die ganze Drüse ein mehr solides Aussehen auf dem Durchschnitt hat.

b) Die Drüsenelemente sind lang ausgezogene, in den meisten Fällen getheilte, sehr entwickelte Blindschläuche, welche nur locker durch Bindegewebe mit einander zu Büscheln vereinigt sind, so finden wir die Prostata bei Insektenfressern und Nagern. Im gewöhnlichsten Falle ist diese Prostataform in mehrfacher Zahl vorhanden, und selbst wo sie äusserlich mehr als ein zusammengehöriges Blindschlauchpaquet erscheint, weist die mikroskopische Analyse des Secretes eine Verschiedenheit nach, ich erinnere, was ich oben über die Prostata des Kaninchens mittheilte. Bei Ratten und Mäusen, beim Igel unterscheiden sich auch die Prostatapaare nach ihrem Secret, indem die einen in ihren Drüsenzellen ein fettähnliches, die anderen ein eiweissähnliches Secret liefern. Dasselbe bemerken wir in den verschiedenen Partien der Prostata bei den Fledermäusen. Wie ich schon bei den Samenblasen aussprach ist dies ein Grund mit, letztere mit den Prostatadrüsen als in eine Kategorie gehörig zusammenzustellen. Das Secret ist wohl immer Produkt der Drüsenzellen, welche entweder eine cylinderförmige oder rundliche Gestalt oder eine Zwischenform zwischen beiden besitzen. Zur Austreibung des Secretes aus den Drüsenbläschen und Drüsenschläuchen dienen Muskeln, welche constanter Gewebstheil der Prostata sind. Entweder bilden glatte Muskeln nur einen Ueberzug über die einzelnen Schläuche (z. B. Insektenfresser, Nager) und das Bindegewebe zwischen den Drüsenschläuchen ist ohne glatte Muskeln oder es treten auch in diesem Balken glatter Muskeln auf, die sich nun in der Weise vermehren können, dass sie einen gleichgrossen, oder selbst einen grösseren Volumtheil als die eigentlichen Drüsenelemente in der Drüse einnehmen und auch an der Peripherie der Drüse sich so zu einer continuirlichen Schicht entwickeln, dass die Drüse eine glatte muskulöse Aussenfläche hat. Zu den glatten Muskeln können sich noch quergestreifte gesellen, die als unmittelbare Fortsetzung vom M. urethralis her theilweise (Katze, Wiesel, Eber, Stier) oder ganz (Delphin, Beutelthier) über die Prostata hinziehen.

Da ich mich im Verlaufe dieses Aufsatzes oft des Kölliker'schen Ausdruckes „muskulöse Faserzellen" bedient habe, so mögen hier einige erklärende Worte folgen. Kölliker hat bekanntlich die Elemente der glatten Muskeln als verhältnissmässig kurze isolirte Fasern, wovon jede einen Kern enthält, aufgestellt und sie muskulöse oder contraktile Faserzellen genannt, während man bisher allgemein angenommen hat, dass die glatten Muskeln aus langen, überall gleich breiten, mit vielen

© Biodiversity Heritage Library, http://www.biodiversitylibrary.org/; www.zobodat.at

Kernen besetzten Bändern bestehen. Ich habe im Verlauf obiger Untersuchungen manichfache Gelegenheit gehabt mich von der Richtigkeit der Kölliker'schen Darstellung zu überzeugen. Ganz besonders eignen sich für diese Beobachtungen die Harnblase, der Magen etc. kleiner Säugethiere, z. B. der Maus, des Maulwurfes, bei welchen sich die Elemente der glatten Muskeln leicht isoliren lassen und überall als einkernige verlängerte Zellen erscheinen. Ebenso kann man z. B. an neugeborenen Kälbern an den Muskeln der Prostata die einzelnen Entwickelungsformen der späteren verlängerten Faserzellen aus einfachen rundlichen Kernzellen nebeneinander sehen in der Weise, dass die anfangs rundliche Zelle mit ebenfalls rundlichem Kern nach und nach sich streckt und dabei der Kern die charakteristische, länglich-walzenförmige Gestalt annimmt.

Nach diesem Excurse hebe ich noch als eigenthümlich für den Bau der Prostata der Säugethiere hervor, dass dieselbe eigene Ganglien besitzt, ein anatomisches Verhalten, wie man es bis jetzt vom Herzen und den Respirationsorganen kannte. Ich habe sie zwar nur bei vier Säugethieren, beim Pferd, und zwar hier sehr zahlreich, dann beim Kaninchen, beim Maulwurf und bei der Maus gefunden, doch glaube ich, dass beim speziellen Nachsuchen auch bei anderen Säugethieren sich welche finden werden.

Erweitertes Ende des Ductus deferens.

Schon früher wurde, doch mehr nur beiläufig, dieser Erweiterung am Ende der Samenleiter mancher Säugethiere gedacht; so zeichnete sie Joh. Müller [1]) bei Cricetus vulgaris, Carus [2]) und R. Wagner [3]) bei Dipus; Gurlt [4]) beschreibt sie bei den Einhufern, beim Stier, Schaf u. Ziegenbock, doch erkannte er den Bau dieser Erweiterung nicht näher, indem er nur von einem fächerigen, schwammigen Gewebe spricht, welches durch viele kleine Oeffnungen mit der Höhle des Ductus deferens in Verbindung stehe. Erst E. H. Weber [5]) unterwarf das erweiterte Ende des Samenleiters beim Pferde und Menschen einer näheren Untersuchung und wies nach, dass es beim Pferde aus lauter strahlenförmig gegen das Lumen des Samenleiters gestellten Drüsenläppchen bestehe und nannte es deshalb das Drüsenende des Vas deferens. Auch beim Menschen wies Weber nach, dass die hier vorkommende Erweiterung durch grössere und kleinere Zellen, welche selbst wieder

[1]) A. a. O., Taf. III, Fig. 10.
[2]) Erläuterungstafeln z. vergl. Anat., Heft V, Taf. IX.
[3]) Icones zootom., Taf. VII, Fig. XXXIV.
[4]) A. a. O., p. 95.
[5]) A. a. O., p. 394.

© Biodiversity Heritage Library, http://www.biodiversitylibrary.org/; www.zobodat.at

grössere und kleinere knospenartige, hohle Auswüchse oder Aeste besassen, gebildet werde. Ebenso bildete er vom Biber und Kaninchen das erweiterte Ende der Duct. deferentes ab. Man kann aus dem, was ich oben bei den einzelnen untersuchten Thieren mittheilte, ersehen, dass diese Erweiterung des Samenleiters ziemlich verbreitet bei den Säugethieren vorkomme. Ich sehe sie bei Affen, bei Fledermäusen (Vespertilio serotinus), bei Mustela vulgaris, Kaninchen, Biber, Wiederkäuern und zwar überall bedingt durch Drüsen, die entweder ganz einfache Säckchen darstellen oder auch seitliche Ausstülpungen besitzen. Manche Nager, wie Ratten und Mäuse, haben zwar keine Drüsenanschwellung des Ductus deferens, dafür aber münden in dasselbe freie Drüsenbüschel ein. Das Secret dieser freien Drüsen am Ende des Samenleiters von Ratten und Mäusen stimmt vollkommen mit dem Secret überein, welches man aus dem Drüsenende des fraglichen Kanales beim Biber klumpenweiss herausholt[1]). Es gehören wohl auch diese Drüsen des Samenleiters, mögen sie nun frei in sein Ende einmünden, oder mögen sie zwischen den Wänden desselben selbst liegen, mit Prostata und Samenblasen in eine und dieselbe Drüsengruppe, welche bestimmt ist, das Volumen des Samens zu vermehren und ihm wohl auch specifische Säfte beizumischen. E. H. Weber ist geneigt, diesen Drüsen auch eine zeitweise Resorption des Samens zuzuschreiben, ich sehe aber nicht ein, warum diese Drüsen, die ein bestimmtes Secret aus ihren Drüsenzellen aussondern (vergl. z. B. Ratte und Biber), noch eine andere Funktion übernehmen sollten, wie etwa eine Resorption des Samens (Spermatozoiden), man müsste denn den ganzen Hergang der fraglichen Resorption auf die Wechselwirkung beziehen wollen, in welche Flüssigkeiten, durch thierische Gewebe getrennt, überhaupt treten.

Hode.

Aus der vergleichenden Histologie des Hodens hat sich ergeben, dass ausser den Samenkanälchen, Gefässen und Nerven sich noch ein constanter Bestandtheil im Säugethierhoden findet, eine zellenähnliche Masse nämlich, welche, wenn sie nur in geringer Menge vorhanden ist, dem Laufe der Blutgefässe folgt, die Samenkanälchen aber allenthalben einbettet, wenn sie an Masse sehr zugenommen hat. Ihr Hauptbestandtheil sind Körperchen von fettartigem Aussehen, in Essigsäure und Natr. caust. unveränderlich, farblos oder gelblich gefärbt; sie umlagern helle, bläschenförmige Kerne und ihre halbflüssige Grundmasse mag sich auch

[1]) Wahrscheinlich sind die kleinen weissen, sandkörnergrossen Körperchen, welche man nach Gurlt im schwammigen Theil des Ductus def. findet, u. deren Bedeutung nach ihm unbekannt ist, nichts anderes als solche Secretklumpchen

© Biodiversity Heritage Library, http://www.biodiversitylibrary.org/; www.zobodat.at

wohl zu einer Zellenmembran verdichten, wenigstens zieht bei manchen Säugethieren um den ganzen Körnerhaufen eine scharfe Contur, auch ist bisweilen der ganze Habitus so, dass man von einer fertigen Zelle sprechen kann. — Die Membran der Samenkanälchen sehe ich überall als homogene, mit Kernen versehene Bindesubstanz im Reichert'schen Sinne, welche, sobald der Inhalt des Samenkanälchens etwas entleert ist, sich faltet und so scheinbar aus Fasern zusammengesetzt ist; im Nebenhoden nimmt sie an Stärke zu und nimmt damit ein mehr geschichtetes oder auch gefasertes Aussehen an; im Nebenhoden treten auch erst glatte Muskeln auf, welche nie an den Samenkanälchen im Hoden selbst vorkommen, sie nehmen an Stärke zu, je mehr sie sich dem Ductus deferens nähern. — Das Corpus Highmori besteht immer nur aus Bindegewebe, Kernfasern und bei manchen aus feineren und stärkeren elastischen Fasern. Nie finden sich in ihm glatte Muskeln. Das Bindegewebe, welches den treffenden Körper bildet, formirt ein eigenthümliches Balkengewebe, welches in seiner Anordnung an die Corpora cavernosa penis erinnert. — Bemerkenswerth ist es, dass bei verschiedenen Säugethieren körniges Pigment sich am Hoden vorfindet, wenn auch in verschiedenen Arten der Ablagerung, so sieht man beim Hengst den Hodensack selbst schwarz gefärbt, bei Ratten, Mäusen, beim Wiesel erblickt man schwarzes Pigment in der Tunica dartos, bei manchen Fledermäusen steckt der Nebenhoden in einem mehr oder weniger grossen, schwarz pigmentirten Beutel, bei Pteropus ist die Albuginea des Hodens selbst schwarzblau pigmentirt und bei Didelphis ist die tunica vaginalis des Hodens gefärbt. Es sind dieses Thatsachen, welche für die schon anderwärts aufgestellte Behauptung von einer Wechselbeziehung zwischen Pigmentbildung und Geschlechtsthätigkeit sprechen. — Eine Tunica dartos aus Balken glatter Muskeln bestehend, fand ich in all den Fällen, wo ich darnach suchte.

Uterus masculinus.

Dieses Organ habe ich nur, wie aus Obigem erhellt, beim Eber, Pferdefohlen, Kaninchen, Biber und Delphin untersucht. Beim Pferde ist fragliches Organ, wie auch nach den Beobachtungen von E. H. Weber, der es bei drei Hengsten jedesmal verschieden fand in An- oder Abwesenheit seiner Ausmündung, der Entwicklung seiner Seitenhörner, eben als rudimentäres Gebilde verschieden entwickelt, womit auch meine Beobachtung über das völlige Abhandensein eines solchen Organes bei einem männlichen Fohlen im Einklang steht. Auch *H. Meckel*[1]), der übrigens den in Rede stehenden Theil nicht einem Uterus, sondern einer Scheide entsprechend, betrachtet, in welcher

[1]) A. a. O., p. 48.

© Biodiversity Heritage Library, http://www.biodiversitylibrary.org/; www.zobodat.at

Deutung ich ihm nicht beistimmen kann, hat eine eigene Conformation dieses Organes beim Menschen beobachtet. Er fand es bei zwei Neugeborenen auf zwei Linien hin für eine Sonde durchgängig, eine weitere Linie weit aber nur für eine Schweinsborste, es endigte als solider Faden, der sich gabelig theilte, indem jeder Strang an den Ductus ejaculatorius seiner Seite ging. — Wenn bei der Frage, ob dieses Organ einer Scheide oder einem Uterus entspreche, auch die histologischen Verhältnisse mit in Anschlag gebracht werden, so sprechen meine oben mitgetheilten Beobachtungen über die Struktur dieses Organes für seine Deutung als Uterus. Einmal sehe ich nämlich bei genannten Thieren, mit Ausnahme des Delphins, im treffenden Gebilde glatte Muskeln als Hauptbestandtheil der Wand desselben und zwar beim Kaninchen mehr geflechtartig verbunden, beim Biber, Eber, Hengst mehr bloss nach der Länge ziehen. Die Anwesenheit von glatten Muskeln würde nun wohl für sich allein nicht stricte für die Deutung als Uterus beweisen, da nach Virchow und Kölliker [1]) auch in der menschlichen Scheide glatte Muskeln vorhanden sind, von grösserer Beweiskraft sind aber wohl die von mir nachgewiesenen Drüsen in der Schleimhaut dieses Organes, welche denselben Typus der Bildung inne halten, nach welchem die Drüsen des weiblichen Uterus desselben Thieres geformt sind, so beim Kaninchen rundliche, einfache Säckchen, beim Eber lang ausgezogene mit Knospen und Fortsätzen versehene Schläuche. Ich bleibe also auch aus histologischen Gründen bei der Deutung dieses Organes als männlichen Uterus.

An einem älteren Präparat der hiesigen zootomischen Sammlung über die männlichen Geschlechtstheile einer Lutra vulgaris sehe ich einen sehr entwickelten männlichen Uterus (Fig. 35 *C*), derselbe liegt zwischen der Harnblase und den Samenleitern und besteht aus einem Körper und zwei Hörnern, welche letztere fadenförmig auslaufen und sich an die Samenleiter anlegen. Eine weiter gehende Untersuchung über Ausmündung des Uterus, Höhle desselben, Struktur etc. konnte nicht vorgenommen werden. Doch hielt ich eine Abbildung des männlichen Uterus der Lutra vulgaris für nicht überflüssig, da meines Wissens desselben noch keiner Erwähnung geschehen ist [2]).

Cowper'sche Drüsen.

Es kommen diese Drüsen fast allen Säugethieren zu. Bei den von mir selbst untersuchten Thieren vermisste ich sie nur beim Hund, beim

[1]) Diese Zeitschrift, I. Bd., I. Heft, p. 74.

[2]) Perrault's anatomische Beschreibung einer Fischotter ist mir nicht zur Hand und in E. Home and Arch. Menzies, a description of the anatomy of the sea-otter, ist nichts über ein ähnliches Organ erwähnt.

© Biodiversity Heritage Library, http://www.biodiversitylibrary.org/; www.zobodat.at

Wiesel und beim Delphin; Cuvier lässt sie zwar noch bei manchen anderen Säugethieren fehlen, doch halte ich weitere Nachforschung darüber für nöthig, da sie Cuvier auch bei Thieren übersehen hat, wo sie wirklich vorhanden sind z. B. beim Maulwurf. Mit Ausnahme der Beutelthiere sind sie immer nur paarig vorhanden und münden in den meisten Fällen mit einem, in seltneren mit mehren Gängen in die Pars bulbosa urethrae. Es ist gewöhnliche Redensart, von der ausserordentlichen Mannigfaltigkeit dieser Drüsen in der Säugethierreihe zu sprechen, sieht man aber davon ab, dass sie relativ meist grösser sind als beim Menschen, auch bald mehr rundlich oder birnförmig oder mehr länglich ausgezogen, oder auch seitlich comprimirt, so findet sich bei allen Säugethieren, denen fragliche Drüsen zukommen, im Baue derselben das grösste Einerlei und ich behaupte somit das gerade Gegentheil von der herrschenden Ansicht. *Joh. Müller* sagt zwar in seinem Drüsenwerke von den Cowper'schen Drüsen aus: sequuntur diversissimam conformationem, und giebt sechs Varietäten der Bildung an. Untersucht man aber diese Drüsen mit stärkeren Vergrösserungen, als sie *Joh. Müller* in genanntem Werke anwendete, so stellt sich die Sache so, wie ich sie vorhin bezeichnete. Ich will diese meine Behauptung näher motiviren. Als erste Art der Bildung bezeichnet *Joh. Müller* die Cowper'schen Drüsen des Menschen und giebt von ihnen an, dass sie die einfachsten seien und einen zusammengesetzten Follikel darstellen. Nach meinen Beobachtungen verhält sich die Cowper'sche Drüse des Menschen in ihrem Bau ganz wie die der Säugethiere, sie ist nicht einfacher und zusammengesetzter als bei den anderen Säugethieren: es sind eben Bläschen, traubenförmig gruppirt und mit Zellen angefüllt. Man kann für diesen Bau wohl auch den Ausdruck zusammengesetzter Follikel gebrauchen, dann aber gilt diese Bezeichnung auch für alle übrige Säugethiere. Denn, wenn *Joh. Müller* für seine zweite Art der Bildung der Cowper'schen Drüsen anführt, dass sie längliche Säcke darstellen, welche durch vorspringende Lamellen ein zelliges Gefüge offenbaren, so ist damit kein wesentlicher Unterschied gegeben, indem diese grossen zelligen Räume nicht die absondernde Drüsensubstanz sind, sondern nur Hohlräume für die einstweilige Aufnahme des Secretes, wie ich mich beim Eber, den *Joh. Müller* hierher rechnet, überzeugt habe. Dasselbe gilt vom Ichneumon; die Blasen, welche nach *Cuvier* die Drüse zusammensetzen, sondern nicht ab, die absondernden Bläschen sind mikroskopisch und liegen zwischen den Wänden der ersteren. Die von *Joh. Müller* noch angeführten Biber, Maulwurf, Katze, verhalten sich wie beim Menschen. Sehr abweichen würde allerdings der Igel in der Bildung seiner Cowper'schen Drüsen von den übrigen Säugethieren. Allein, wie ich oben des weiteren dargethan habe, wurden die eigentlichen Cowper'schen Drüsen des Igels von *Joh. Müller* und den ande-

© Biodiversity Heritage Library, http://www.biodiversitylibrary.org/; www.zobodat.at

ren Anatomen übersehen und dafür eine Abtheilung der Prostata als solche beschrieben, welche röhrenförmige, getheilte und am Ende etwas erweiterte Blindschläuche besitzt, während die wahren Cowper'schen Drüsen des Igels sich rücksichtlich der Struktur ganz so verhalten, als z. B. die Cowper'schen Drüsen des Maulwurfes. Ich nehme hier Gelegenheit mich über die sogenannte Tunica propr. der Drüsen etwas weiter auszulassen. Bekanntlich hat *Reichert* die Behauptuug aufgestellt, dass die Tunica propria der Drüsen eine Fortsetzung des Bindegewebes sei und dass demnach keine eigenthümliche Tunica propria der Drüsen existire. Ich muss für die Cowper'schen Drüsen, bei denen ich speziell meine Aufmerksamkeit auf diesen Punkt richtete, *Reichert* beistimmen. Man kann nämlich durch verschiedene Manipulationen, wie durch Auswaschen kleiner Drüsenlamellchen von ihren Zellen, oder Behandlung mit Essigsäure und Natr. caust. sich immer davon überzeugen, dass die Drüse aus einem Gerüste von Bindesubstanz bestehe, die meist homogen mit undeutlicher Faser- (Falten) bildung und (Fig. 10 u. 11) Kernrudimenten versehen ist; in dieser Substanz befinden sich Hohlräume, welche mit den Drüsenzellen angefüllt sind und die Begrenzung dieser Hohlräume von Seite der Bindesubstanz hat man eben als Tunica propria angesprochen. Es ist aber durchaus keine eigene mikroskopisch oder chemisch sich anders verhaltende, etwa isolirbare Membran, sondern immer nur die innere Grenze der Bindesubstanz, welche das ganze Gerüste der Drüse bildet. Von Interesse ist es, dass beim Eber, wie ich oben auseinandersetzte, diese Bindesubstanz der Cowper'schen Drüsen ganz dieselben Charaktere hat, als die Cornea der Säugethiere, in welch' eigenthümlich modifizirtem Bindegewebe übrigens auf gleiche Weise die kleineren und grösseren Hohlräume vorkommen. Wenn ich aber bei der speziellen Beschreibung der Cowper'schen Drüsen der Säugethiere immer von Drüsenbläschen sprach, die traubig gruppirt seien, so geschah solches des gangbaren Ausdruckes wegen, genau genommen ist aber das histologische Verhältniss so, wie ich es eben auseinander gesetzt. Noch habe ich mich an den Uterindrüsen der Maus von der Richtigkeit der *Reichert'schen* Ansicht überzeugt, indem ich nach Anwendung von Natrum caust. die Bindesubstanz der Schleimhaut als continuirliche Fortsetzung in die sogenannte Membrana propr. der Uterindrüsen habe übergehen sehen, beide übrigens, die Bindesubstanz der Schleimhaut und die sogenannte Membrana propr. der Uterindrüsen, waren von gleichem histologischen und chemischen Verhalten, so dass letztere eben nur als eine Einstülpung der ersteren sich manifestirte. Im frischen Zustand ist deshalb auch gar keine Membrana propria an diesen Uterindrüsen zu erkennen und sie scheinen bloss aus den das Lumen auskleidenden Zellen zu bestehen, erst Natr. caust., welches die Gewebe bedeutend durchsichtig und aufquel-

© Biodiversity Heritage Library, http://www.biodiversitylibrary.org/; www.zobodat.at

len macht, lässt entdecken, dass eine helle Substanz die Drüsenzellen nach aussen begrenzt und continuirlich zusammenhängt mit einer gleichen Substanz in der Schleimhaut des Uterus.

Eine bei allen Säugethieren vorkommende Eigenschaft der Cowper'schen Drüsen ist die, dass sie eine Hülle von animalen Muskeln besitzen zur Entleerung ihres Inhaltes, welche Muskelhülle selbst mehrere Variationen darbietet rücksichtlich ihres Ursprunges. Die Muskelhülle ist nämlich entweder eine der Drüse ganz selbstständig zugehörende, oder sie steht in Verbindung mit nahgelegenen Muskeln, wie mit dem M. bulbocavernosus, ischio-cavernosus, M. urethralis, in welch letzteren Muskel die Drüse selber unmittelbar eingebettet sein kann. Die histologische Beschaffenheit der Muskeleinhüllung der Vorsteher- und Cowperschen Drüsen weiset auf die Art der Betheiligung hin, wie die Secretentleerung bei der Samenejaculation erfolgt. Die Prostata ist bei den meisten Säugethieren in glatte Muskeln gehüllt, welche sich langsam, allmählig contrahirend, auch nur in dieser Weise eine Entleerung des Secretes bedingen, während die immer quergestreiften Muskeln der Cowperschen Drüsen ihrer physiologischen Energie zufolge, auch plötzliche, momentane Entleerung hervorrufen müssen [1].

Im Inneren der Drüse trifft man übrigens auch bei mehreren Säugethieren Balken glatter Muskeln, was auch beim Menschen (nach *Kölliker*) vorkommt.

Vorhautdrüsen.

Nach obigen Mittheilungen ergeben sich zwei wesentlich verschiedene Formen von Vorhautdrüsen. Bei Ratten und Mäusen nämlich sind die Vorhautdrüsen nicht einfache Säcke (wie sie *R. Wagner* im Lehrbuch d. Zootom., p. 67 nennt), sondern es sind sehr entwickelte Talgdrüsen, und sondern auch bloss ein fettartiges Secret ab. Beim Biber dagegen und in ganz derselben Weise beim Wiesel sind die Vorhautdrüsen einfache, sackartige Ausstülpungen des Praeputium selber; ihre Innenhaut bildet Fältchen und Zöttchen und ist mit mehreren Zellenlagen überdeckt, von denen die äusserste sich immer als Secret abstösst und das Smegma liefert.

Analsäcke.

Bei den von mir frisch untersuchten Thieren sehe ich die Analsäcke sehr übereinstimmend gebildet. Sie stellen nämlich Reservoir

[1]) Beim Menschen liegen die Cowper'schen Drüsen eingehüllt in die Muskelfasern des bulbocavernosus, oder nach Haase's Beschreibung, der in seinem de Glandulis Cowperi mucosis commentarius, Lipsiae 1803 ein ganzes Capitel der Lage der treffenden Drüsen widmet, in eo loco positae sunt, ubi supremi musculi acceleratoris urinae fasciculi coeunt cum inferioribus sphincteris ani externi, et utroque musculo transverso perinaei.

© Biodiversity Heritage Library, http://www.biodiversitylibrary.org/; www.zobodat.at

dar für das Secret von zwei verschiedenen Drüsenarten, welche in sie münden. Die eine Drüsenart stellt immer sehr entwickelte Talgdrüsen vor und ist meist nach unten zu gegen die Ausmündung des Sackes gelegen, die andere Drüsenart ist mehr an der Seitenwand und am Fundus des Sackes gelagert und liefert das spezifische Secret. Auf gleiche Weise ist auch die sogenannte Inguinaldrüse der Hasen und Kaninchen gebaut, die ich deshalb auch nur für einen mehr flächenhaft ausgebreiteten Analsack ansprechen muss. Ueberall findet sich eine Lage quergestreifter Muskeln zum Auspressen des Inhaltes.

Zusatz. Im Verlauf der Untersuchungen, welche ich über die Geschlechtsdrüsen der Säugethiere anstellte, fiel mir bei einigen Nagern und zwar bei Ratten und Mäusen, beim Feldhasen an den Vorhautdrüsen, den Drüsen des Samenleiters, im Nebenhoden, Inguinaldrüsen etc. eine eigenthümliche Pigmentirung auf. Es kamen nämlich verzweigte Streifen vor von verschiedenem Durchmesser, welche bei auffallendem Licht weiss, bei durchfallendem dunkel sich ausnahmen. Die Streifen bestanden aus einzelnen oder zusammengebackenen Körnern, welche in Essigsäure und Kali unveränderlich waren, in Salzsäure sich auflösten. Wie ich mich mehrmals überzeugte, so lagen sie in Rohren und nach der Grösse und Verzweigung letzterer zu schliessen, so muss ich sie für Blutgefässe halten, welche nach Ablagerung genannter Körnchen verödet waren und so an das mikroskopische Aussehen der Gefässe bei der zelligen Gehirnerweichung erinnerten. In einem Falle sah ich bei der Ratte in der Umgebung der Vorhautdrüsen nicht bloss in den Gefässen die abgelagerten weissen Körnermassen, sondern auch ausserhalb derselben zwischen den anderen Gewebstheilen und so selbst ein Nervenstämmchen ringförmig incrustiren.

Erklärung der Abbildungen.

Tafel I.

Fig. 1. Ende eines Blindschlauches aus der vorderen Prostata des Kaninchens (nach Weber's Abbildung aus *p* entnommen). *a* glatte Muskeln mit ihren Kernen; *b* Cylinderepitel; *cc* Prostatasteinchen im Lumen des Schlauches; *d* ein solches durch Druck vom Rande aus eingerissen, *e* ein kleinstes, welches erst eine incrustirte Zelle darstellt.

© Biodiversity Heritage Library, http://www.biodiversitylibrary.org/; www.zobodat.at

Fig. 2. Ende eines Blindschlauches aus der hinteren Prostata (nach Webers Abbildung aus *s* entnommen) zur Versinnlichung des eigenthümlichen gefalteten Laufes des Cylinderepitels in demselben.

Fig. 3. Inhalt aus vorhergehendem Prostatablindschlauch. *a* die blossen Körperchen; *b* eine dunkle Kugel, die noch eine Grundsubstanz zwischen den Körperchen unterscheiden lässt; *c* eine Kugel, bei welcher solches nicht mehr der Fall ist.

Fig. 4. Prostataläppchen der Vespertilio serotinus. *a* die Hülle glatter Muskeln mit ihren cylinderischen Kernen; *b* die Drüsenbläschen angefüllt mit Zellen; *c* die Kerne des Bindegewebes, welches die Drüsenbläschen bildet.

Fig. 5. Drüsenschläuche aus der Prostata eines Beutelthieres. Es sind einfache cylinderische Schläuche, die dicht neben einander stehen. Im Inneren waren nur noch Fettkörper und eine feinkörnige Masse zu erkennen.

Fig. 6. Von der Masse zwischen den Samenkanälchen und auf dem Corpus Highmori aus dem Hoden des Katers. *a* die Fettkörnchen, welche in einer weichen Grundsubstanz eingebettet, *b* die hellen bläschenförmigen Kerne einschliessen.

Fig. 7. Dieselbe Masse aus dem Hoden des Vesperugo pipistrellus. *a b* von derselben Bedeutung, wie in Fig. 6; *c* ein Blutgefäss, denen sie zumeist aufsitzen.

Fig. 8. Cowpersche Drüse von Mus musculus. *a* die Hülle aus quergestreiften Muskeln; *b* die bloss durch Conturen der Bündel angedeutete andere Hälfte dieser Muskelhülle mit den Kernen der Muskelscheiden; *c* die Drüsenbläschen in Läppchen gruppirt, angefüllt mit Zellen, *d* kleinere Drüsenbläschengruppen, welche sich im *e* Ausführungsgang finden: *f* Arterie, welche zur Drüse geht; *g* Remaksche Nervenbündel; *h* ein Nervenstämmchen bloss dunkelrandiger Primitivfasern, welche sich *i* in der Muskelhülle verbreiten; *k* Vene, welche aus der Drüse führt; *l* Stelle der Drüse, welche bloss Bindegewebe hat, gleichsam die Sehnenausbreitung des Muskels; *m* Bindegewebe, welches den Ausführungsgang, die Blutgefässe und Nerven umhüllt.

Fig. 9ᵃ. Drüsenzellen aus der Cowper'schen Drüse von Mus musculus mit immer randständigem Kern.

Fig. 9ᵇ. Dieselben Gebilde aus den Cowper'schen Drüsen von Vesperugo pipistrell. ebenfalls mit nur randständigem Kern.

Fig. 10. Letzte Drüsenbläschen aus der Cowper'schen Drüse des Schweines; *a* die Hohlräume der hier *b* sehr dicken Bindesubstanz, welche das Gerüste der Drüse bildet.

Fig. 11. Letzte Drüsenbläschen aus der Cowper'schen Drüse des Menschen. *a* die Bindesubstanz ist durch Essigsäure aufgequollen; *b* die Kernrudimente der Bindesubstanz.

Fig. 12. Eine einzelne Drüse aus der Prostata der Mustela erminea. *a* Ausführungsgang; *b* Drüsenläppchen; *c* die glatten Muskeln, welche die Drüsenbläschengruppen umspinnen. (Halbschematische Darstellung.)

Fig 13. Der Anfangstheil der Harnröhre von Delphinus phocaena durch einen Längsschnitt eröffnet. *a* Harnblase; *b* Pars membranacea urethrae; *c* der dicke Muskel, welcher den Anfangstheil der Harnröhre sammt der Prostata umhüllt; *d d* durchschnittene Schläuche der Prostata; *e* Verumontanum; *f f* Mündungen der Samenleiter; *g* Uterus masculinus, ein zolllanger Schlauch im Samenhügel; *h* sein doppeltes orificium.

© Biodiversity Heritage Library, http://www.biodiversitylibrary.org/; www.zobodat.at

Tafel II.

Fig. 14. Letzte Verzweigung eines Prostataschlauches vom Pferd. *a* die glatten Muskeln, welche die Schläuche umspinnen.

Fig. 15 Ein Seitenhorn der Prostata eines Pferdefohlen (in natürlicher Grösse). *a* die blinden Enden der Drüsenschläuche; *b* die Ganglien, welche sich auf der Oberfläche der Prostata vorfinden.

Fig 16. Ein Drüsenblindschlauch, welcher in das Ende der Samenleiter bei der Maus einmündet. *a* Hülle glatter Muskeln, welche den Schlauch umgiebt; *b* Drüsenzellen (Secretzellen); *c* das Secret, hier noch halbflüssig, gelb und *d* helle Blasen einschliessend.

Fig. 17. Samenblase von Mus musculus. *a* die Drüsen, welche den Hauptbestandtheil ausmachen und in *b* den mittleren Hohlraum münden; *c* die glatte Muskulatur mit ihren Kernen; *d* Bindegewebe, über die ganze Samenblase als äusserste Begrenzung wegziehend, besonders zwischen den Einkerbungen der Samenblase sich ausspannend.

Fig. 18 Drüsen aus dem Uterus masculinus des Ebers. *a* einfacher Schlauch; *b* mit seitlichen Ausstülpungen; *c* helle klare Zellen, in eine feinkörnige Masse gebettet, welche man neben dem gewöhnlichen Cylinderepitel sieht.

Fig 19. Drüsen aus dem Uterus masculinus des Kaninchens. *a* Mündung der Drüse; *b* Kerne der sogenannten Tunica propr.; *c* Epitel der Drüse.

Fig. 20. Drüsenende aus dem Analsack der Mustela erminea; *a* Tunica propr. der Drüse mit ihren Kernen; *b* glatte Muskeln mit den cylinderischen Kernen, darunter das Cylinderepitel.

Fig. 21. Körper im Secret derselben Drüsen aus dem Analsack des Hundes.

Fig 22. Durchschnitt eines Drüsenraumes aus dem Analsack des Maulwurfes. *a* Bindegewebe, das Gerüste der Drüse darstellend, *b* Zellen mit hellem blaschenförmigen Kern, welche Fettkörperchen als Inhalt produzieren, *c* die freien Fetttropfen, welche im Inneren des Drüsenraumes sich ansammeln.

Fig 23. Drüse aus dem erweiterten Ende des Samenleiters vom Stier. *a* Tunica propr. mit den Kernen; *b* Epitelzellen, welche kleine Fettkörperchen als Inhalt besitzen; *c* grössere freie Fetttropfen im Inneren der Drüse.

Tafel III.

Fig. 24 Erweitertes Ende des Samenleiters von Mustela erminea. *a* die glatte Muskulatur (es sind nicht so viele Kerne gezeichnet, als in der Wirklichkeit für die glatten Muskeln vorhanden sind); *b* die Drüsen, welche in der Mitte der Erweiterung am grössten sind und sich verkleinern gegen jedes Ende hin.

Fig. 25. Sogenannte Inguinaldrüsen des Feldhasen (in natürlicher Grösse). *A B* die beiden Fettdrüsen; *C* die braune, darunter liegende Drüse.

Fig 26. Ein Läppchen der Fettdrüse A in der Fig. 25. *a* Bindegewebe mit Kernen, welches die sogenannte Tunica propr. bildet; *b* Zellen, welche das Fett absondern als scharfconturirte Fettkörperchen.

Fig 27 Ein Läppchen aus der Drüse B (Fig. 25). *a* wie in Fig. 26, *b* die Zellen, welche dass Fett als feine Molekularkörnchen absondern, *c* Fetttropfen, freie, welche sich im Inneren der Drüsenblaschen ansammeln.

© Biodiversity Heritage Library, http://www.biodiversitylibrary.org/; www.zobodat.at

Fig. 28. Ende eines Drusenschlauches aus der Drüse C (Fig. 25). *a* Wie in Fig. 26 u. 27; *b* Cylinderepitelzellen, mit kleinen gelben Körperchen als Inhalt; *c* die abgesonderten, fettähnlichen, gelben Körper im Inneren des Drüsenschlauches.

Fig. 29. Ein Theil der männlichen Geschlechtsorgane eines Cynocephalus hamadryas. *a* Samenblase der rechten Seite, noch in der bindegewebigen Hülle; *b* Samenblase der linken Seite, die einzelnen Aeste des Samenblasenschlauches sind nach Entfernung der Hülle etwas frei geworden; *c c* die beiden Samenleiter mit ihrer Anschwellung; *d* hintere Portion der Prostata; *e* vordere Portion; *f* Cowper'sche Drüse mit ihrer Muskelhülle; *g* Musc. bulbocavernosus.

Fig. 30. Ein Theil der männlichen Geschlechtsorgane eines Cercopithecus fannus; *a* die Samenblasen; *b* Samenleiter; *c* Prostata; *d* Cowper'sche Drüse; *e* M. bulbocavernosus.

Fig 31 Ein Theil der männlichen Geschlechtsorgane von Mycetes ursinus. *a b c d* wie Fig. 30.

ig. 32. Ein Theil der männlichen Geschlechtsorgane von Mangusta Edward. (von vorne). *a* Stück der Harnblase; *b* Pars membranacea urethrae; *c* Prostata; *d* Cowp. Drüse der rechten Seite in ihrer Muskelhülle, *e* Cowp. Drüse der linken Seite und durchschnitten. Man sieht die Dicke der Muskelhülle und im Inneren *f* das Drüsengewebe.

Fig. 33. Männliche Genitalien eines Pteropus vulgaris von hinten. *a* Harnblase; *b b* Harnleiter; *c c* Samenleiter; *d d* Samenblasen; *e* abgerundeter Körper, in den die Samenleiter münden und den ich zur Prostata rechne, *f* eigentliche Prostata; *g* Cowper'sche Drüsen; *h* Musc. bulbocavernosus; *i* Penis.

Fig. 34 Ein Theil der männlichen Geschlechtsorgane eines Beutelthieres (Didelphys opossum?). *a* Stück der Harnblase; *b* Harnröhre aufgeschnitten, sowie c die Prostata welche sie in grosser Länge umgiebt; *d* die Cowper'schen Drüsen der linken Seite; *e f g* Cowp. Drüsen der rechten Seite. Sie sind aufgeschnitten und man sieht die Dicke der Muskelhülle u. den Unterschied in der Bildung des Drüsengerüstes in den drei geoffneten Drüsen.

Tafel IV.

Fig 35. Ein Theil der männlichen Geschlechtsorgane von Lutra vulgaris. *a* Harnblase; *b b* Harnleiter; *c* Uterus masculinus, *d d* Samenleiter; *e* Prostata.

Fig. 36. Ein Theil der männlichen Geschlechtsorgane vom Igel, um die wahren Cowperschen Drüsen darzustellen. *a* Penis; *b* Pars membr. urethr.; *c* Cowper'sche Drüsen; *d d* Theil der Prostata (Cowper'sche Drüsen der Autoren).

Fig. 37. Ein Theil der männlichen Geschlechtsorgane vom Maulwurf. *a* Prostata, *b b* Cowper'sche Drüsen. An der linken ist die hintere Seite nach vorne gekehrt, um die Sehnenstelle der Muskelhülle zu sehen, die rechte ist in natürlicher Lage gezeichnet und man sieht die Muskeln über die ganze Oberfläche hinziehen; *c* Ausführungsgang der Cowper'schen Drüse; *d e* aufgeschnittene Pars membranacea der Harnröhre, *d* der erweiterte Theil mit der Drüsenschicht; *f* M. ischiocavernosus.

Fig. 38. Ein Theil der männlichen Geschlechtsorgane von Phyllostoma hastatum.

© Biodiversity Heritage Library, http://www.biodiversitylibrary.org/; www.zobodat.at

a hinterer dunkler Theil der Prostata; *b* vorderer heller Theil; *c* Cowp. Drüse.

Fig. 39 Dasselbe von Vespertilio serotinus von vorne. *a b* vordere und hintere Lappen der Prostata; *c* erweitertes Ende des Ductus deferens; *d* Cowp Drüse.

Fig. 40. Dasselbe Präparat von hinten.

Fig. 41. Wiesel, Mustela erminea. *a* Harnblase; *b* erweitertes Ende des Samenleiters; *c c* Prostata.

Fig. 42 Moschus Napu. *a* Prostata (Samenblase) der rechten Seite, noch von der Bindegewebhülle umgeben; *b* derselbe Körper der anderen Seite nach Entfernung des Bindegewebes; *c c* erweitertes Ende des Samenleiters; *d* Cowper'sche Drüse

© Biodiversity Heritage Library, http://www.biodiversitylibrary.org/; www.zobodat.at

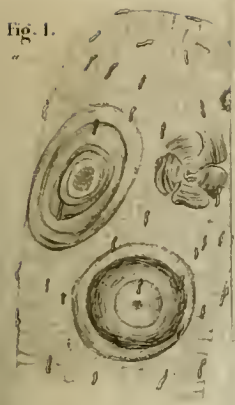



© Biodiversity Heritage Library, http://www.biodiversitylibrary.org/; www.zobodat.at

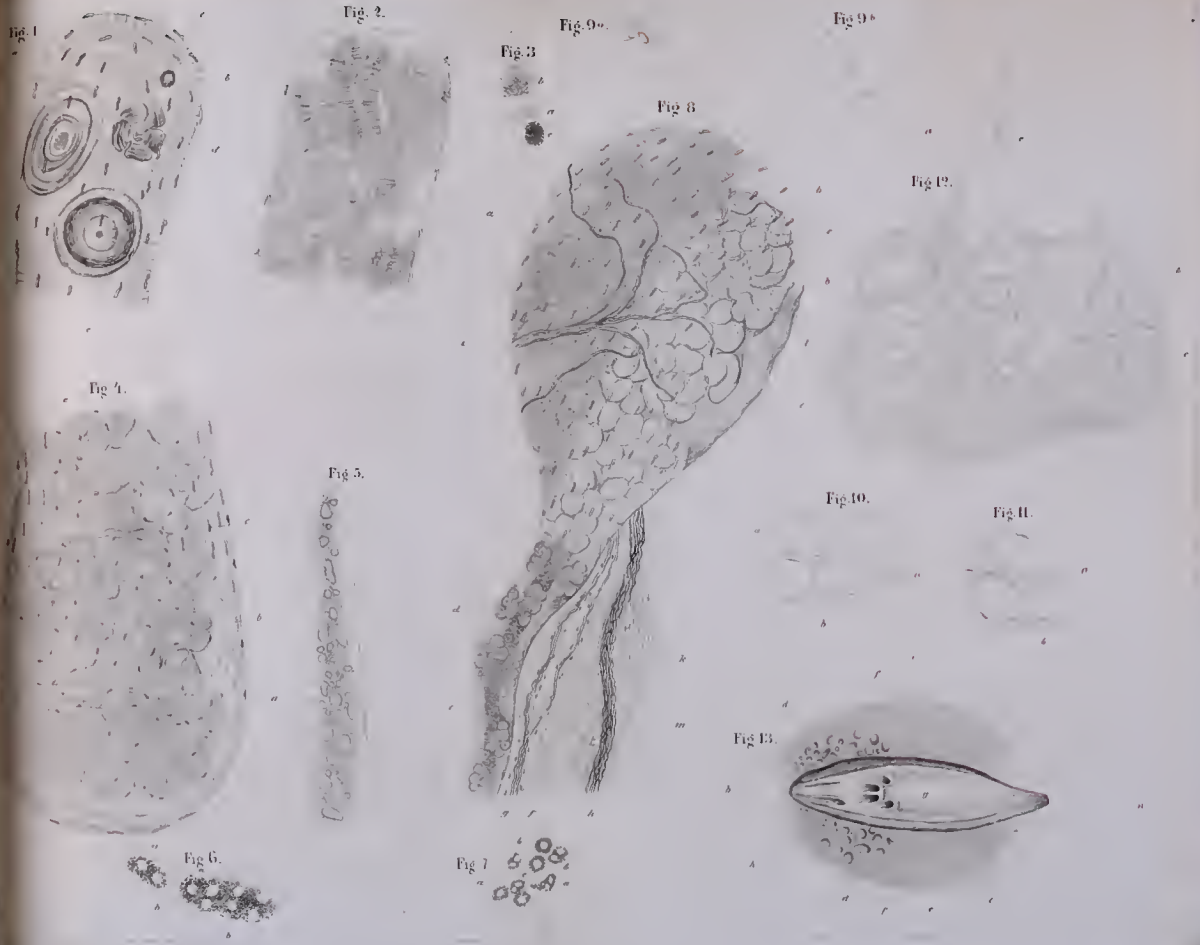

© Biodiversity Heritage Library, http://www.biodiversitylibrary.org/; www.biologiezentrum.at

Fig. 14.

a

18.

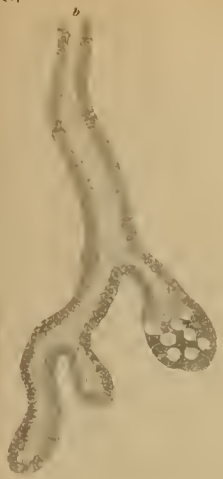

b

c

Fig. 16.

a

d

c

Fig. 23.

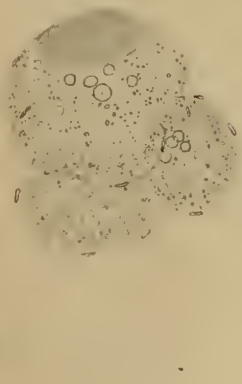

c

a

b

b

d

© Biodiversity Heritage Library, http://www.biodiversitylibrary.org/; www.zobodat.at

© Biodiversity Heritage Library, http://www.biodiversitylibrary.org/; www.zobodat.at

Fig. 31.

Fig. 34.

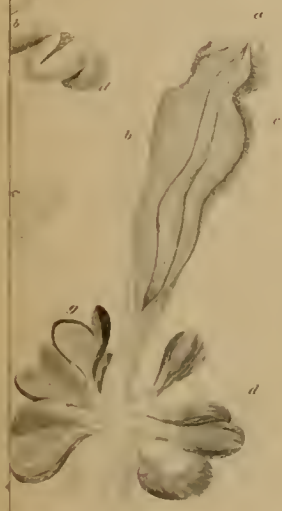

© Biodiversity Heritage Library, http://www.biodiversitylibrary.org/; www.zobodat.at

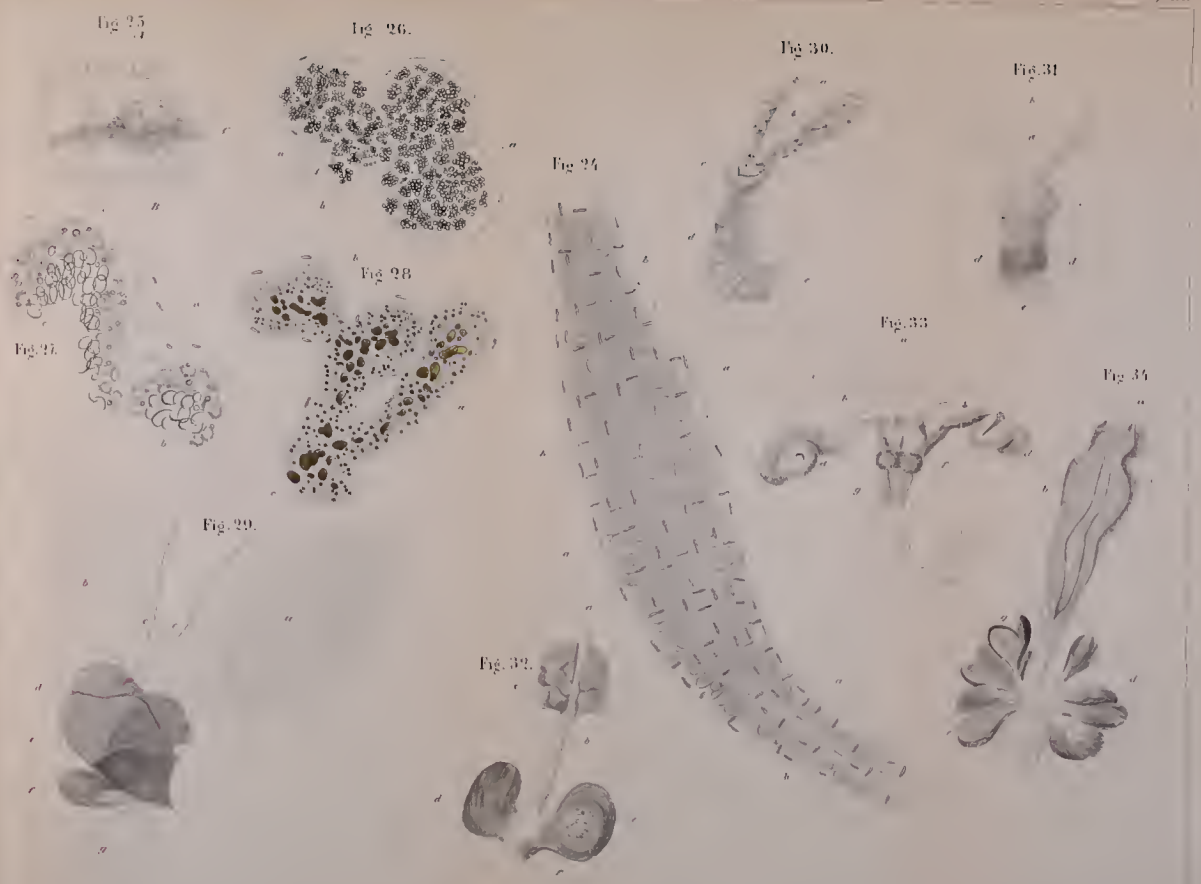

© Biodiversity Heritage Library, http://www.biodiversitylibrary.org/; www.zobodat.at

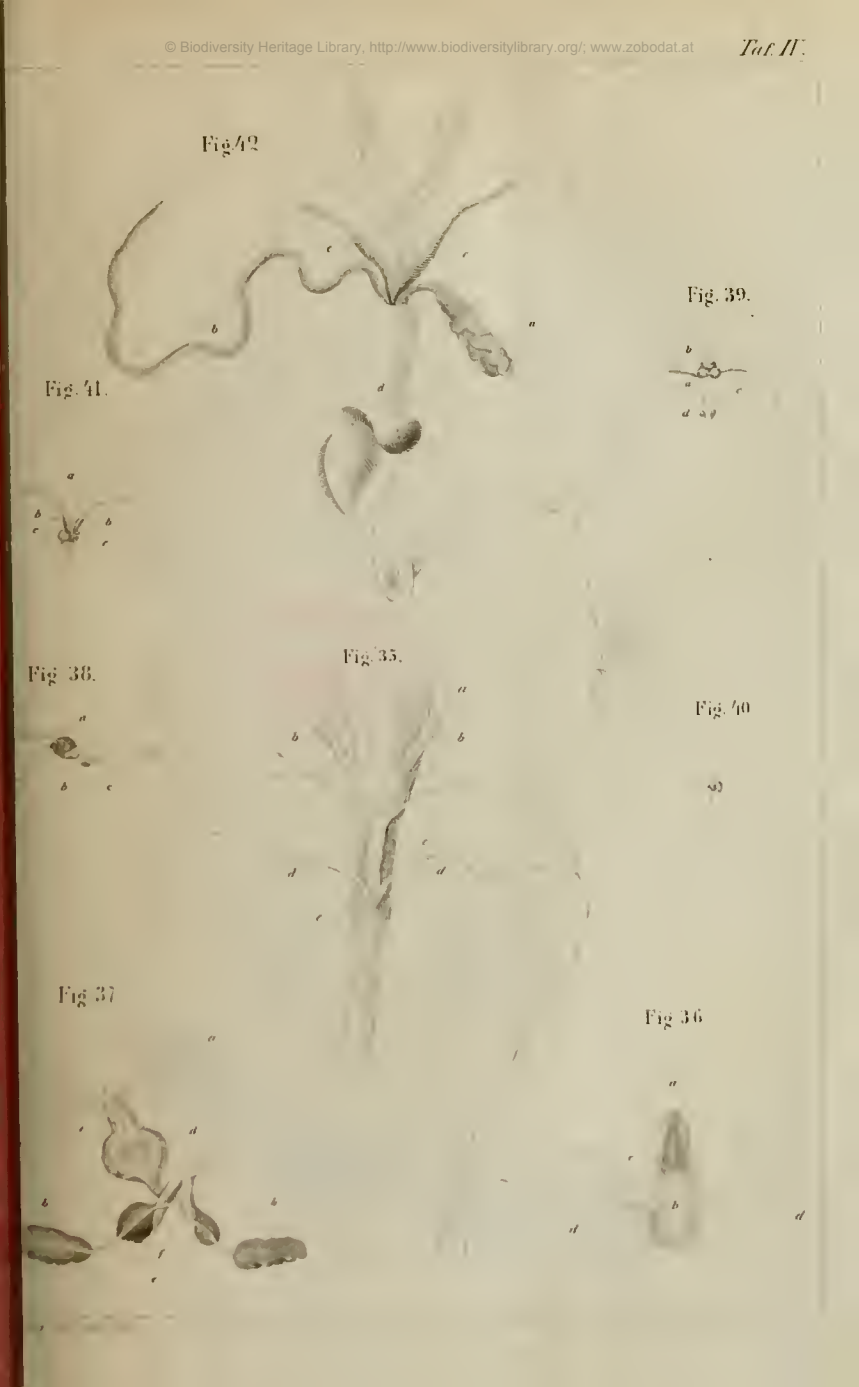

ZOBODAT - www.zobodat.at

Zoologisch-Botanische Datenbank/Zoological-Botanical Database

Digitale Literatur/Digital Literature

Zeitschrift/Journal: Zeitschrift für wissenschaftliche Zoologie

Jahr/Year: 1849-1850

Band/Volume: 2

Autor(en)/Author(s): Leydig Franz von

Artikel/Article: Zur Anatomie der männlichen Geschlechtsorgane und Analdrüsen der Säugethiere 1-57