© Biodiversity Heritage Library, http://www.biodiversitylibrary.org/; www.zobodat.at

Beitrag zur Kenntnis der Struktur und der Funktion des Herzens der Knochenfische.

Von

Kasem-Beck und **J. Dogiel**
in Kasan.

Mit Tafel XV und XVI.

Das Herz des Menschen und der Thiere erfüllt seinen Zweck nicht nur verschieden bei verschiedenen Thieren, sondern auch bei einem und demselben Individuum während der verschiedenen Entwicklungsphasen desselben. Das Herz des Menschen und der höheren Thiere (Säuger, Vögel) enthält vier Höhlen, von welchen zwei für das venöse, zwei für das arterielle Blut bestimmt sind. Das Batrachierherz besitzt drei Höhlen (zwei Atrien und einen Ventrikel), in diesen findet eine Vermischung des venösen Blutes mit dem arteriellen statt. Das Herz der Fische endlich bietet in dieser Hinsicht ein besonderes Interesse dar; hier finden sich, den Sinus venosus und Bulbus arteriosus nicht mitgerechnet, zwei Höhlen: ein Atrium und ein Ventrikel, vor. Es dient ausschließlich zur Weiterbeförderung des venösen Blutes. Zu der wechselnden Zahl der Herzhöhlen bei den verschiedenen Thierklassen kommt als unterscheidendes Merkmal noch die Vertheilung der Blutgefäße des Herzens in Betracht. In Bezug auf die Innervation des Herzens ist hiergegen nach den Untersuchungen von J. Dogiel[1] kein wesentlicher Unterschied bei vielen Thieren und beim Menschen konstatirbar. In letzterer Zeit jedoch behauptet Dr. Vignal[2] in seiner kurzen, vorläufigen Mittheilung, dass die Vertheilung der Nervenzellen im Herzen der Knochenfische eine andere sei, als in dem anderer Thiere — Frösche etc. Dieser Ausspruch von Vignal, wie der Wunsch, die von

[1] Arbeiten der Gesellschaft für Naturwissenschaften, Anthropologie und Ethnographie zu Moskau 1880.

[2] Note sur le système ganglionnaire du coeur des poissons osseux par Vignal (Gazette Médicale de Paris. Nr. 45. p. 557. 1878. T. VII. 5 série).

© Biodiversity Heritage Library, http://www.biodiversitylibrary.org/; www.zobodat.at

J. Dogiel in der erwähnten Arbeit konstatirten Thatsachen über die Innervation des Herzens zu erweitern, ließen uns eine genaue Untersuchung des Nervenapparates der Fische vornehmen. Als Untersuchungsobjekte dienten uns die in Kasan am leichtesten zugänglichen Herzen vom Hecht (Esox lucius) und Sterlet (Acipenser ruthenus).

Ein Schnitt durch die Brusthöhlenwandung und das Pericardium legt beim Hecht das aus Atrium, Ventrikel und Bulbus arteriosus bestehende Herz frei (vgl. Fig. 6, *a*, *c*, *b*; Fig. 7, *b*, *c*, *a*; Fig. 13, *b*, *a*, *c*).

Die Ventrikelhöhle steht mit dem Bulbus arteriosus und mit dem Atrium, letzteres mit dem Sinus venosus in Kommunikation. An diesen Öffnungen finden sich zwei- und dreizipfelige Klappen und zwar zwischen dem Sinus venosus und dem Atrium eine zweizipfelige, an der Atrioventricularöffnung eine dreizipfelige (Fig. 8, *c*) und an der Grenze zwischen dem Bulbus arteriosus und dem Ventrikel wieder eine zweizipfelige Klappe. Die verschiedenen Herzabtheilungen sind verschieden gebaut. Der Sinus venosus wird durch das Zusammentreten der beiden Cardinalvenen gebildet (Fig. 13) und erinnert durch die Anordnung seiner Muskelbündel, wie durch den Verlauf der Nerven an das Atrium des Froschherzens. Der Vorhof besitzt im angefüllten Zustande eine Pyramidenform und ist arm an Blutgefäßen. Über den Nervenverlauf in diesem Herzabschnitte wird weiter unten die Rede sein. Da der Bau des Herzventrikels beim Hecht bedeutend von dem beim Frosch abweicht, müssen wir bei der Besprechung desselben uns länger aufhalten.

Macht man oben oder unten am Herzventrikel des Hechts mit einem Skalpell einen seichten Einschnitt und bläst hierauf durch ein Röhrchen in diese Öffnung Luft, so bemerkt man, dass letztere nicht in die Ventrikelhöhle, sondern in einen besonderen, zwischen der äußeren und inneren Muskelschicht befindlichen Raum eindringt. Diese (von uns als oberflächliche Muskelschicht bezeichnete) von der tieferen, eigentlichen Ventrikelmuskulatur durch obige Manipulation getrennte Schicht lässt sich leicht mittels einer Schere vom ersten Einschnitt aus, in der ganzen Länge des Ventrikels spalten und mit Hilfe einer Pincette vom eigentlichen Ventrikel abziehen oder abtrennen, wie es in Fig. 1 veranschaulicht ist; unter *c* sieht man den eigentlichen Ventrikel des Hechtherzens, unter *d* dessen oberflächliche Schicht. Gleiches Resultat, d. h. Absonderung der oberflächlichen Muskelschicht erzielt man, wenn man diese mittels einer Pravaz'schen Spritze durchsticht und Wasser in den Raum zwischen den beschriebenen Muskelschichten des Hechtherzventrikels einspritzt. Ähnliche blasenförmige Abhebung der oberflächlichen Muskelschicht des Ventrikels bemerkt man auch nach Quet-

© Biodiversity Heritage Library, http://www.biodiversitylibrary.org/; www.zobodat.at

schung der Ventrikelspitze mit einer stumpfen Pincette, wie es von Bernstein[1] in seinen Versuchen am Froschherz behufs Isolation der Herzspitze, ohne vollkommene Kontinuitätstrennung, ausgeführt wurde. Eine solche Manipulation am Hechtherzen hat eine Ruptur des eigentlichen Ventrikels zur Folge, und das in den Raum zwischen den Muskelschichten eindringende Blut sondert diese leicht von einander ab.

Die Abtrennung der oberflächlichen Muskelschicht von dem eigentlichen Ventrikel gelang uns nach den angeführten Methoden nicht nur bei Knochenfischen, sondern auch bei einigen Ganoiden (Sterlet) stets leicht. Nur in zwei bis drei Fällen stießen wir in der Nähe der Herzspitze auf einigen Widerstand, welcher darin bestand, dass hier an 3—4 Stellen die oberflächliche Muskelschicht mit dem eigentlichen Ventrikel durch dünne Fädchen verbunden war. Auf zwei Schichten der Ventrikelmuskulatur einiger Fische hat schon Doellinger[2] hingewiesen, wie es aus den Citaten Milne Edwards[3] und von Rathke[4] zu ersehen ist. Nach Milne Edwards fand auch Cuvier[5] beim Schwertfisch (Espadon) zwei Muskelschichten des Herzventrikels. Doellinger setzte sogar das Vorhandensein einer besonderen Höhle zwischen diesen Schichten voraus (une cavité accessoire — Milne Edwards). Jedoch schon Rathke widersprach Doellinger, indem er daran zweifelte, dass bei vollkommen frischen Herzen eine so leichte Trennung der Muskelschichten stattfände. Man könnte ferner annehmen, dass die oberflächliche Muskelschicht des Hechtherzens mit dem lymphoiden Körper, welcher auf dem Bulbus arteriosus und dem Herzventrikel einiger Ganoiden (Stör, Sterlet) in Form von vielen, einzelnen, runden Höckern angetroffen wird, identisch ist. Obwohl dieser drüsige Körper schon lange den Anatomen (Valsalva, Koelreuter, E. Baer, Meckel, Stannius, Leydig) bekannt war, ist er erst in neuester Zeit von R. Hertwig[6] genauer beschrieben worden. Unsere Untersuchungen überzeugten uns, dass beim Sterlet und wahrscheinlich auch bei anderen Ganoiden der Herzventrikel aus drei Schichten besteht (angenommen, dass der lymphoide Körper keine Muskelfasern enthält) und zwar: 1) aus der äußersten Schicht — dem lymphoiden Körper (Lymphdrüse — Thymus?), 2) aus einer schwach entwickelten Muskelschicht, welche sich leicht von der tieferen Schicht abtrennen lässt (und

[1] Pflüger's Archiv.

[2] Doellinger, Über den eigentlichen Bau des Fischherzens (Wetterauer Annalen. 1811. t. II. p. 311, 324).

[3] Milne Edwards, Leçons sur la physiologie et l'anat. comparée. T. III. p. 320.

[4] Rathke, Über die Herzkammer der Fische (Meckel's Arch. für Physiol. 1826. T. I. p. 152).

[5] Cuvier, Histoire des poissons. t. I. p. 512.

[6] R. Hertwig, Die lymphoiden Drüsen auf der Oberfläche des Störherzens (M. Schultze's Arch. f. mikrosk. Anatomie. Bd. IX. p. 62.

© Biodiversity Heritage Library, http://www.biodiversitylibrary.org/; www.zobodat.at

der oberflächlichen Muskelschicht des Hechtes entspricht) und 3) aus der tieferen Muskelschicht oder dem eigentlichen Ventrikel.

Hertwig[1] giebt an, dass die Ventrikelmuskulatur in keiner direkten Verbindung mit dem lymphoiden Körper steht, während Stannius[2] in dem lymphoiden Körper quergestreifte Muskelfasern antraf, welche allmählich in die übrige Ventrikelmuskulatur übergehen sollen.

Auf Grund unserer Untersuchungen können wir die Angaben von Hertwig und Stannius über den lymphoiden Körper des Störs nur theilweise für richtig erklären.

Stannius hatte in so fern Recht, dass nach der Abtrennung der oberflächlichen Muskelschicht von dem eigentlichen Ventrikel des Sterletherzens, nach den angeführten Methoden, man außer dem lymphoiden Körper noch quergestreifte Muskelfasern antrifft. Diese Muskelfasern gehen indess nicht in die eigentliche Ventrikelmuskulatur über; wenigstens kann man beide Gebilde ziemlich leicht am frischen Sterletherzen von einander isoliren.

Weiter ist auch vollkommen richtig, dass die beiden Ventrikelschichten an Herzen vom Hecht und überhaupt von Knochenfischen viel deutlicher von einander abgegrenzt sind, als an Sterletherzen. Folglich findet sich eine oberflächliche Muskelschicht, wie beim Hecht, auch beim Sterletherzen; sie darf mit dem lymphoiden Körper auf dem Herzen der Ganoiden nicht verwechselt werden.

Die oberflächliche Schicht des Herzventrikels beim Hecht und bei anderen von uns darauf untersuchten Knochenfischen ist nicht nur desshalb unterscheidbar, weil sie vom eigentlichen Ventrikel leicht abzutrennen ist, sondern auch, weil sie einen von letzterem abweichenden Bau aufweist. Als Bestandtheile der oberflächlichen Schicht sind anzuführen: Endothel, Bindegewebe, Muskeln, Nerven, Blut- und Lymphgefäße.

Endothel. Atrium, Ventrikel, Bulbus arteriosus des Hechtherzens sind von außen vom Endothel bekleidet (Fig. 8, *1* und Fig. 2).

Die Ventrikeloberfläche eines solchen Herzens ist vollkommen glatt, wodurch es sich auch vom Herzen von Sterlet und Stör unterscheidet.

Auch die Innenfläche der oberflächlichen Schicht ist vom Endothel bedeckt, wovon man sich leicht durch Imprägnation mit salpetersaurem Silber überzeugen kann, obgleich es in der Form vom ersteren abweicht.

[1] M. Schultze's Arch. f. mikr. Anat. Bd. IX. p. 65: »Die Muskelsubstanz zeigt sich überall von dem Pericardium viscerale überzogen, welches an einigen Stellen durch Fettablagerung verdickt ist (Fig. 2 *d*). Auch unter den drüsigen Höckern ist das Pericardium als eine zarte gewöhnlich fettfreie Bindesubstanzlage nachweisbar und grenzt die Muskeln vollständig scharf von den in Rede stehenden Gebilden ab.«

[2] Stannius, Vergl. Anat. der Wirbelthiere. 2. Aufl. 1854. p. 238.

© Biodiversity Heritage Library, http://www.biodiversitylibrary.org/; www.zobodat.at

Diese beiden Endothelschichten schließen Muskeln, Blut- und Lymphgefäße und Nerven zwischen sich ein.

Muskeln. Die longitudinal und transversal verlaufenden Muskelfasern machen den Hauptheil der oberflächlichen Ventrikelschicht des Hechtherzens aus (Fig. 10, *b*, *c*). Diese muskulöse Schicht wird von einer geringen Menge Bindegewebe und vom Endothel bedeckt (Fig. 11, *a*, *a*). Sowohl durch den Verlauf der Muskelfasern, wie durch den Gehalt an Blut- und Lymphgefäßen, welche dem eigentlichen Ventrikel abgehen, unterscheidet sich die oberflächliche, letzterem anliegende Ventrikelschicht des Hechtherzens. Nirgend findet sich ein Übergang der Muskelfasern einer Schicht in die andere vor. Den Verlauf der Muskelfasern in der äußeren Ventrikelschicht von Fischherzen hat schon Rathke ziemlich genau beschrieben. Er fand, dass die Muskelfasern hier hauptsächlich in zwei Richtungen verlaufen und sich mannigfaltig durchkreuzen. Letztere Beobachtung erweist sich als unrichtig, da eine genaue Untersuchung ergiebt, dass, wie wir schon oben bemerkt haben, die Muskelfasern der oberflächlichen Ventrikelschicht nur quer und longitudinal verlaufen und beim Übergang in den Bulbus arteriosus und den Vorhof eine Art von Sphinkter bilden (Fig. 8, 13, *2*).

Bindegewebe. Bei der Beschreibung der oberflächlichen Ventrikelschicht des Hechtherzens kann man das subendotheliale Bindegewebe (Fig. 10, *a*) nicht unerwähnt lassen, welches besonders stark bei Ganoidenherzen entwickelt ist und das Skelett des lymphoiden Körpers bildet.

Blut- und Lymphgefäße. Nach Hyrtl [1] giebt es gefäßlose und nur theilweise vaskularisirte [2] Herzen bei einigen Vertebraten.

1867 bemühte sich M. Jourdain [3] durch Injektionen zu zeigen, dass

[1] Hyrtl, Vorläufige Anzeige über gefäßlose Herzen (Sitzber. d. Math.-Naturw. Kl. d. Wiener Akad. Bd. XXXIII).

[2] Hyrtl kam zu folgenden Resultaten: »1) Das Herz der Urodelen, der Gymnophionen und der Batrachier ist vollkommen gefäßlos. 2) Das Herz aller beschuppten Amphibien (Saurier, Chelonier und Ophidier) besitzt nur eine sehr dünne, gefäßreiche Corticalschicht. Alle tiefliegenden Muskelstrata des Herzens sind durchaus gefäßlos (Coluber, Vipera, Crotalus, Testudo, Homopus, Lacerta, Varanus). 3) Die totale und partiale Gefäßlosigkeit des Amphibienherzens hängt von dem Grade des cavernösen Baues der Herwand ab. 4) Das Fischherz verhält sich wie das Herz der beschuppten Amphibien (Cor cavernosum?). 5) Die Ganoiden besitzen ein in allen Schichten gefäßreiches Herz. Bei Acipenser Huso und Acipenser ruthenus verlaufen in der Achse der größeren Fleischbündel der Herzkammerwandschicht unansehnliche Zweige der Arteria coronaria, welche dieselben mit Capillargefäßnetzen versehen, welche jenen gleichen, die in der Rindenschicht des Herzens angetroffen werden.«

[3] Sur la structure du coeur des poissons du genre Gade. Note de M. Jourdain, présentée par Milne Edwards (Compt. rend. 1867. p. 193).

© Biodiversity Heritage Library, http://www.biodiversitylibrary.org/; www.zobodat.at

außer gefäßlosen und gefäßreichen Herzen solche vorkommen, deren Ventrikel nur theilweise mit Blutgefäßen versorgt sind. Herzen letzterer Art besitzen nach Jourdain die Knochenfische; das Gadidenherz soll jedoch, wie das Batrachierherz, gefäßlos sein. (»Les Gades nous ont offert une exception, que le mode de circulation des poissons rend digne de remarque. Comme le coeur des Batraciens, celui des Gades est dépourvu de l'élément vasculaire. Le bulbe aortique seule possède des ramuscules trés-grêles, ne depassant jamais la scissure qui sépare cette dernière chambre cardiaque de celle qui la précede.«)

Um über die Blutgefäßvertheilung im Herzen der Knochenfische uns Aufschluss zu verschaffen, verfuhren wir wie folgt. Hat man beim Hecht das Herz freigelegt, so erblickt man auf dem Bulbus arteriosus ein aus der zweiten Kiemenvene entstammendes Blutgefäß (Arteria coronaria). Am unteren Theile des Bulbus arteriosus theilt sich die Arterie meist in zwei Hauptäste (Fig. 6, 7). Mittels einer Hohlnadel der Pravaz'schen Spritze lässt sich dieses Gefäß leicht mit einer gefärbten Masse (einer Lösung von Berlinerblau) füllen, wonach man bequem seine weitere Verzweigung an der oberen und unteren Fläche des Herzventrikels verfolgen kann (Fig. 6, 7, 8). Größere Zweige der Kranzarterie verlaufen bald in der Mitte, bald an den Rändern des Ventrikels. Auf der oberen Ventrikelfläche giebt ein bedeutender Ast der Arterie einen zur Atrioventriculargrenze verlaufenden Zweig ab, welcher später zur Ventrikelspitze hinzieht. Von diesem Zweige stammt auch ein Gefäßchen zum fast gefäßlosen Atrium (Fig. 8, *A*, Atrium; *B*, Ventrikel; *5*, Blutgefäß, von welchem ein Zweig zum Atrium abgeht). Folglich wird sowohl die obere, wie die untere Ventrikelfläche reichlich mit Blutgefäßen versorgt.

Schon mit unbewaffnetem Auge sieht man an Querschnitten solcher injicirten Herzen, dass die Blutgefäße sich nur in der oberflächlichen Schicht verzweigen. Geringe Vergrößerung (Syst. 2, Ocul. 3, Hartnack) eines solchen Querschnittes demonstrirt das Gesagte noch besser (Fig. 9, *a*). Eine genaue Besichtigung der Quer- und Längsschnitte aus injicirten Hechtherzen zeigt, dass die in der Dicke der oberflächlichen Schicht verlaufenden Blutgefäße die Muskelfasern der Länge nach begleiten und sich dabei durch Queranastomosen mit einander verbinden (Fig. 10, *d*). Die Muskelfasern der oberflächlichen Ventrikelschicht liegen also gleichsam in Hülsen aus Blutgefäßmaschen. Folglich unterscheidet sich die Blutgefäßvertheilung in der oberflächlichen Ventrikelschicht des Hechtherzens nicht von solcher in Herzen von Vögeln, Säugern und Menschen.

So viel wir konstatiren konnten, bilden die Blutgefäße auf dem Herzen der Ganoiden ein reiches Netz, welches schon dem unbewaff-

© Biodiversity Heritage Library, http://www.biodiversitylibrary.org/; www.zobodat.at

neten Auge, sowohl an den mit dem lymphoiden Körper bedeckten, als auch freien Stellen der Ventrikeloberfläche, zugänglich ist. An Querschnitten kann man sich überzeugen, dass auch hier, wie bei den Knochenfischen, die Blutgefäße nur bis zum eigentlichen Ventrikel verlaufen. Da die oberflächliche Ventrikelschicht beim Sterlet schwächer entwickelt ist als beim Hecht, so treten auch die Blutgefäßmaschen entsprechend schwächer hervor.

Lymphgefäße. Bekanntlich sind beim Sterlet und Stör der Herzventrikel und Bulbus arteriosus mit lymphoiden Massen bedeckt, welche nach Joh. Müller, Stannius und Leydig mit Lymphgefäßen in Verbindung stehen sollen. Hinsichtlich der Lymphgefäße des Herzens der Knochenfische (Hecht) können wir angeben, dass solche in bedeutender Menge vorhanden sind. Wenn man durch einen Einstich in der Nähe des Blutgefäßes auf dem Bulbus arteriosus die Lymphgefäße injicirt, so erhält man ein starkes Netz auf dem Bulbus arteriosus (Fig. 11) und auf dem Ventrikel, wo sie in Begleitung der Blutgefäße auftreten (Fig. 12, 6).

Wenn wir, nachdem wir nun den Bau der oberflächlichen Ventrikelschicht kennen gelernt, unsere Aufmerksamkeit der leichten Ablösbarkeit vom eigentlichen Ventrikel des Hechtherzens und der scharfen Grenze zwischen diesen beiden Muskelstrata zuwenden, so bleibt uns nichts Anderes als die Annahme einer besonderen Höhle an dieser Stelle übrig.

In diesem Sinne hatte sich schon Doellinger ausgesprochen, stieß aber bei Rathke auf Widerspruch. Wenn auch Rathke seinen Einspruch nicht besonders motivirt hat, blieb doch die Annahme von Doellinger auch unbewiesen. Es ist wahr, dass nach der Entfernung der oberflächlichen Schicht die Oberfläche des eigentlichen Ventrikels vollkommen glatt ist, doch diese Thatsache genügt nicht, um die Abwesenheit einer Verbindung zwischen den beiden Ventrikelschichten des Herzens zu beweisen, kurz, der Nachweis eines Hohlraumes zwischen den letzteren war noch nicht geliefert worden. Erst die Feststellung eines sowohl die innere Fläche der oberflächlichen Schicht, als auch den eigentlichen Ventrikel bedeckenden Endothels giebt der Voraussetzung Doellinger's sicheren Boden (Fig. 4).

Der eigentliche Ventrikel des Hechtherzens wird aus sich verschieden durchkreuzenden Muskelfaserzügen gebildet. Hierdurch treten in demselben Vertiefungen und Aushöhlungen von verschiedener Größe auf (Cor cavernosum?), wie man es auch im Herzventrikel des Frosches antrifft (Fig. 9, 6; Fig. 8, 5). Die Innenfläche des Ventrikels ist ebenfalls vom Endothel bedeckt.

Somit besteht der Herzventrikel der Knochenfische (Hecht etc.)

© Biodiversity Heritage Library, http://www.biodiversitylibrary.org/; www.zobodat.at

und einiger Ganoiden aus zwei Schichten], deren Flächen vom Endothel bedeckt sind, womit hier die Existenz zweier Höhlen, einer vollkommen entwickelten und einer gleichsam in Anlage vorhandenen, gegeben ist. Letzterer Raum steht mit den übrigen Herzhöhlen in keinerlei Verbindung.

Die Innervation der Fischherzen ist wiederholt untersucht worden. Diese Untersuchungen verhinderten jedoch keineswegs, dass von Zeit zu Zeit auftauchende neue Thatsachen unsere Kenntnisse über diesen Gegenstand bedeutend erweiterten. Dieses Thema behandeln die Arbeiten von E. H. Weber, Büchner, Stannius und C. Hoffmann. Letzterer machte seine Beobachtungen an Cyprinus carpio, Perca fluviatilis, Barbus fluviatilis, Leuciscus vulgaris, Esox lucius. Stannius giebt an, dass der Ramus cardiacus bei Fischen ein Zweig des Ramus pharyngeus oder des Ramus oesophageus ist und den Ductus Cuvieri bis zum Vorhof begleitet. Nach E. H. Weber stammt der Ramus cardiacus vom Nervus oesophageus ab. Büchner verfolgte den N. cardiacus a ram. intestinali bis zum Vorhof. C. Hoffmann, der genauer den Verlauf des N. cardiacus und die im Herzen vorhandenen Ganglien untersuchte, fand, dass derselbe an der Übergangsstelle des Ductus Cuvieri in den Sinus venosus als ein Zweig vom N. oesophageus abgeht und sich weiter in dem Sinus venosus und dem Vorhof bis zur Atrioventriculargrenze verfolgen lässt. Was die Nervenzellen anbetrifft, so gelang es allem Anschein nach C. Hoffmann nicht ihre Vertheilung genau zu konstatiren, obwohl er angiebt, dass dieselben in größerer oder geringerer Menge sich vorfinden und in bedeutenderen Gruppen an der Grenze zwischen dem Sinus venosus und dem Vorhof und zwischen letzterem und dem Ventrikel anzutreffen sind. Im Ventrikel selbst fand er keine Nervenzellen [1].

Die Vertheilung der Nerven und Nervenzellen im Herzen von Menschen und verschiedener Thiere, u. A. auch bei Fischen, hat schon J. Dogiel beschrieben [2]. Eine noch genauere Beschreibung über den Verlauf der Nerven und die Lage der Nervenzellen im Froschherzen lieferte J. Dogiel in seiner Arbeit: »Neue Untersuchungen über die Innervation des Herzens« [3].

J. Dogiel kommt zum Schluss, dass die Innervation des Herzens beim Frosch und bei den Fischen ein gleiches Gepräge trägt.

Hiergegen behauptet Vignal [4], dass die Nervenzellen über die ganze

[1] Er sagt: »Unmittelbar an der Ventrikelmündung finden sich auch in dem Ventrikel selbst, bei der mikroskopischen Untersuchung, zahlreiche Nervenfasern, ohne dass ich jemals im Stande gewesen wäre, selbständige Zweige oder Ganglienzellen in dem Ventrikel selbst bei den zahlreichen von mir untersuchten Herzen nachzuweisen.«

[2] J. Dogiel, Die Ganglienzellen des Herzens bei verschiedenen Thieren und bei Menschen. Arch. f. mikr. Anat. Bd. XIV. p. 470. [3] l. c. [4] l. c.

© Biodiversity Heritage Library, http://www.biodiversitylibrary.org/; www.zobodat.at

Ventrikelfläche zerstreut sind. (»Chez les poissons, le ganglion ventriculaire au lieu d'être formé, comme chez la grenouille, par deux ou trois petites masses situées à la base du ventricule, est composé de cellules ganglionaires appendues par petits groupes ou isolément aux nerfs, qui se destribuent fort inégalement sur toute la surface ventriculaire.«)

So weit es uns bekannt ist, blieb diese Mittheilung Vignal's ohne eingehendere Beschreibung und genügende Begründung. Die Bestätigung dieses Ausspruches von Vignal wäre aber von weittragender Bedeutung nicht nur zur Erklärung der Herzfunktion bei Fischen, sondern auch der Herzthätigkeit überhaupt gewesen. Dieses erwägend, suchten wir uns Aufschluss zu verschaffen, wie weit die Behauptung von Vignal mit dem Faktischen übereinstimmt.

Wenn man das Herz und die Venen in der Nähe des Herzens (Fig. 13, *n*, *n'*) freilegt, so bemerkt man in der Nähe der hinteren Cardinalvene einen dünnen Nervenfaden (*n'*). Verfolgt man ihn weiter, so sieht man, wie er auf die Vene selbst übergeht, wo letzterer die vordere Cardinalvene aufnimmt. Hierauf durchsetzt der Nervenfaden den Ductus Cuvieri und verläuft an der Innenfläche der Vene und des Sinus venosus bis zur Grenze des letzteren mit dem Vorhof. Kurz vor dieser Stelle theilt sich der Nervenfaden gewöhnlich in zwei Zweige, welche ihrerseits wieder, in der Nähe der Grenze des Sinus venosus mit dem Vorhof, weiter zerfallen. Alle diese (4—7) Nervenfäden umgeben die Kommunikationsöffnung des Sinus venosus mit dem Vorhof (Fig. 15, *4*). Die Nerven der beiden Körperhälften kreuzen sich während ihres Verlaufes an der inneren Wand des Sinus venosus und tauschen hierbei gegenseitig ihre Fasern aus, wie es im Froschherzen beim Eintritt der Nerven auf die Atriumscheidewand festgestellt ist.

C. Hoffmann (»Bis hierhin war ich nicht im Stande Ganglienzellen im Verlaufe dieser Nervenzweige aufzufinden«) und Vignal trafen keine Nervenzellen im Sinus venosus (»sinus qui ne contient pas de cellules ganglionaires«) an, obgleich sich solche, wenn auch in geringer Menge, sogleich nach dem Eintritt der Nerven in den Ductus Cuvieri vorfinden. Zur bequemeren Untersuchung der Vertheilung der Nervenzellen und ihres Verhältnisses zu den Nervenfäden entfernten wir einen Theil des Vorhofs und des Sinus venosus und behandelten den übrigen Theil mit 1%iger Lösung von Osmiumsäure. Die auf solche Weise erhaltenen Präparate demonstriren bei geringer Vergrößerung (Syst. 2, Ocular 3, Hartnack) deutlich die gruppenweise um die Öffnung in der Nähe der Klappen gelagerten Nervenzellen. Ihre Zahl ist nicht überall gleich: an der Stelle, wo die Klappen an einander stoßen, ist sie größer als in der Mitte jeder Klappe (Fig 15, 16 und Fig. 17, *B*, Klappe). Die zur

© Biodiversity Heritage Library, http://www.biodiversitylibrary.org/; www.zobodat.at

Grenze des Sinus venosus mit dem Vorhof angelangten Nerven theilen sich, links und rechts Zweige um die Kommunikationsöffnung selbst absendend, welche mit ebensolchen Zweigen der anderen Seite sich verbinden und einen Plexus mit eingelagerten Nervenzellen bilden. Der Plexus ist am dichtesten an der Stelle, wo die Klappen an einander stoßen. Aus ihm gehen Nerven der Nachbarschaft, des Atrium und der Klappen, hervor.

Die Klappenzipfel enthalten Nerven und Nerzenzellen (Fig. 17, 6). Ein dem Plexus entstammender Nervenfaden geht auf die Klappe über und gelangt hierauf, längs dem freien Rande jeden Zipfels der zweizipfeligen Klappe verlaufend, zur Atriummuskulatur. Längs dem Verlauf der Nerven in der Klappe und im Atrium liegen Nervenzellen. Wenn wir die Nerven an der Vorhofsbasis und im Ventrikel weiter verfolgen, so finden wir hier ziemlich starke Nervenfäden. Zuerst liegen sie nahe an einander, gehen aber, je näher sie zum Ventrikel gelangen, um so bemerkbarer aus einander. An der Atrioventricularöffnung zerfallen diese Nerven in Zweige, welche theils die obere, theils die untere Ventrikelwand versorgen. Der Herzventrikel des Hechtes erhält außer den angegebenen noch Nerven, welche den Verzweigungen der Arteria coronaria folgen. Diese letzteren Nerven verlaufen Anfangs auf dem Bulbus arteriosus (Fig. 14, *A*, Art. coronaria; *a*, Lymphgefäße; *1*, Nerven), dann gehen sie auf den Ventrikel über und vertheilen sich hier auf der ganzen Ventrikeloberfläche, von der Basis bis zur Spitze.

Nervenzellen, welche nach Vignal über die ganze Ventrikeloberfläche zerstreut vorkommen sollen, konnten wir nicht finden. Im Hechtherzen findet man, so weit wir es konstatiren konnten, Nervenzellen: 1) beim Übergang der Nerven auf den Sinus venosus und längs ihrem Verlauf in dem letzteren, obwohl hin und wieder und meist einzeln; 2) an der Grenze des venösen Sinus mit dem Vorhof und in der hier befindlichen Klappe (die bedeutendste Gruppe) und 3) an der Atrioventricularagain.

Die Nervenzellenvertheilung und der Verlauf der Nerven stimmt also in Vielem mit der Innervation des Froschherzens überein.

In Bezug auf das Verhältnis der Nervenzellen zu den Nerven und ihre Struktur im Herzen der Knochenfische finden wir dem von J. Dogiel[1] über diese Fragen Mitgetheilten nichts hinzuzufügen. Größere Unterschiede zwischen den Herzen von Knochenfischen und Ganoiden und denen von Fröschen lassen sich in der Zahl der Höhlen und im Bau des Ventrikels nachweisen. Letzterer besteht beim Hecht aus zwei

[1] l. c.

© Biodiversity Heritage Library, http://www.biodiversitylibrary.org/; www.zobodat.at

Schichten, und die oberflächliche Schicht enthält eine Menge von Blut- und Lymphgefäßen.

Folglich stellt das Herz einiger Fische gleichsam einen Übergang von vascularisirten zu gefäßlosen Herzen vor und könnte als halbvascularisirt bezeichnet werden.

Was die Frage nach der Bedeutung der vascularisirten Schicht des Herzens der Knochenfische anbelangt, so kann man hierauf nur eine befriedigende Antwort von der Erforschung der Entwicklung desselben bei dieser Thierklasse erwarten. Vorläufig können wir nur einige Voraussetzungen über die Bedeutung dieses Stratums uns erlauben. Die Ernährung des Herzens des Menschen, der Säuger und der Vögel wird durch seine zahlreichen Blutgefäße vermittelt. Leicht begreiflich ist auch der Modus der Ernährung des Froschherzens, dessen schwammiger Ventrikel mit arteriell-venösem Blut in Berührung kommt.

Das Fischherz ist im Grunde nur ein venöses, es dient ja zur Weiterbeförderung von venösem Blut. Zur Ernährung bedarf es des arteriellen Blutes. Die an Blut- und Lymphgefäßen so reiche oberflächliche Ventrikelschicht vermittelt die Ernährung, da sie doch in so naher Beziehung zum ausgeprägt schwammigen, eigentlichen Ventrikel steht; durch letzteren Umstand wird jedenfalls der Gas- wie Stoffwechsel zwischen den Elementen des eigentlichen Ventrikels und dem Blute der äußeren Schicht möglich. Diese soeben von uns vorgetragene Ansicht über die Bedeutung der äußeren, vascularisirten Ventrikelschicht wird durch den von Hyrtl gemachten Ausspruch, dass der cavernöse Bau und die theilweise oder totale Gefäßlosigkeit des Amphibienherzens im Connex stehen sollen, bestätigt. (»Die totale und partielle Gefäßlosigkeit des Amphibienherzens hängt von dem Grade des cavernösen Baues der Herzwand ab. Das Fischherz verhält sich wie das Herz der beschuppten Amphibien [Cor cavernosum].«)

Physiologie.

Die Frequenz, Kraft und der Rhythmus der Herzkontraktionen lassen sich sehr leicht am freigelegten Herzen der Knochenfische (Hecht) beobachten.

Da die Kontraktionen des Herzens ein Resultat der Arbeit seiner Muskeln unter dem Nerveneinfluss ist und da der Bau der Muskulatur und die Innervation des Fischherzens nicht wesentlich vom Bau der gleichen Elemente des Frosch- und Säugethierherzens abweicht, so wird es gewiss interessant sein zu erfahren, in wie fern hier auch die Funktion übereinstimmt.

Zu den ersten Beobachtungen, welche am Fischherzen gemacht

© Biodiversity Heritage Library, http://www.biodiversitylibrary.org/; www.zobodat.at

sind, ist die von Clift[1] an Cyprinus carpio zu zählen. Er suchte den Einfluss des Gehirns und Rückenmarks auf die Frequenz der Herzkontraktionen festzustellen. Es erwies sich, dass die Abtrennung des Rückenmarks vom Gehirn eine Steigerung, die Zerstörung des ersteren eine Verlangsamung der Herzkontraktionen bei Fischen zur Folge hat.

Eingehender beschäftigte sich schon C. Hoffmann[2] mit der Untersuchung der Herzkontraktionen bei Fischen. Er beabsichtigte den Einfluss der Temperatur und der Nerventhätigkeit auf die Herzkontraktionen zu konstatiren und kam zum Schluss, dass 1) die Durchschneidung der Rami pharyngei und Rami oesophagei eine Zunahme der Frequenz und 2) ein Schnitt durch die Atrioventriculargrenze Stillstand der Herzkontraktionen herbeiführt. 3) Hinsichtlich des Temperatureinflusses auf das Fischherz konnte er sich nicht mit den Schlussfolgerungen Schelske's[3] einverstanden erklären.

Außerdem finden wir bei Hoffmann eine ziemlich richtige Beschreibung der Schlagreihenfolge des Fischherzens. Zuerst kontrahirt sich der venöse Sinus, dann die Gegend zwischen dem Sinus venosus und dem Vorhof; hierauf folgt die Atriumkontraktion, welche auf die Atrioventriculargrenze übergeht, und endlich die Kontraktion des Ventrikels und des Bulbus arteriosus; nach der hierauf eintretenden Pause beginnt dieser Process von Neuem.

Aus den Beobachtungen von Vignal über die Herzkontraktionen der Knochenfische wäre nur anzuführen, dass er den Herzventrikel auch nach seiner Abtrennung vom Vorhof und Bulbus arteriosus weiter pulsiren sah[4].

Unsere Untersuchungen über die Kontraktionen des Hechtherzens führten zu folgenden Resultaten. Nachdem das Hechtherz freigelegt, macht es bei gewöhnlicher Zimmertemperatur 30—54 Kontraktionen in der Minute; am häufigsten zählten wir 30—42 Herzschläge in der Minute.

Die Schlagreihenfolge war die, welche Hoffmann beschrieben hat. Anzuführen ist, dass Kontraktionen des Bulbus arteriosus eigentlich nicht existiren, wenigstens in dem Sinne wie es bei anderen Herztheilen der Fall ist, da der Bulbus arteriosus keine Muskelelemente, wohl aber zahlreiche elastische Fasern besitzt. Das in den Bulbus arteriosus hineingetriebene und denselben ausdehnende Blut wird schon in Folge der

[1] Meckel's Archiv 1816. Bd. II. p. 140 (aus: Phil. Transact. 1815). [2] l. c.

[3] Dr. Rudolf Schelske, Über die Wirkung der Wärme auf das Herz (Verh. des naturhist.-medic. Vereins zu Heidelberg 1859).

[4] »Lorsqu'on le divise (le ventricule) en deux parties égales, de manière avoir la partie auriculaire d'un coté et la pointe de l'autre, ces deux parties continuent de battre rythmiquement.« (Vignal, l. c.)

© Biodiversity Heritage Library, http://www.biodiversitylibrary.org/; www.zobodat.at

Elasticität seiner starken Wandung weiter getrieben. Jedenfalls hat die mechanische oder auch elektrische Reizung des Bulbus arteriosus nach seiner Abtrennung vom Ventrikel keinen Effekt.

Während der Kontraktion wechselt nicht nur die Größe des Herzens, sondern man bemerkt auch eine Bewegung des Ventrikels in seiner Längsachse.

Reizt man das periphere Ende des durchschnittenen N. cardiacus, so erhält man Stillstand des Herzens in Diastole. Gleichen Erfolg hat die mechanische oder elektrische Reizung des Sinus venosus, besonders an der Grenze desselben mit dem Vorhof. Außerdem bemerkt man diastolischen Herzstillstand nach Durchschneidung oder nach dem Anlegen einer Ligatur auf den Bulbus arteriosus.

Die Dissektion des Herzens ergab Folgendes. Ein Schnitt durch die Grenze des venösen Sinus mit dem Vorhof hat den Stillstand beider Herztheile zur Folge; nach einiger Zeit fangen beide Theile wieder an zu schlagen. Führt man mit einer Schere einen Schnitt durch die Atrioventriculargrenze, so erhält man Stillstand des Ventrikels, obgleich zuweilen der Ventrikel hierauf eine starke Beschleunigung seiner Kontraktionen, welche bis auf 96 in der Minute anwachsen, zeigt; der Vorhof verbleibt in der Diastole und erst nach einiger Zeit fängt er wieder und zwar bis 30mal in der Minute an zu schlagen. Wird der Ventrikel nach seiner Trennung vom Vorhof auch vom Bulbus arteriosus getrennt, so erfolgt Stillstand, zerschneidet man ihn aber nun in zwei gleiche Stücke, so fangen beide Hälften an zu pulsiren (die untere Hälfte 30, die obere 12—18mal in 1 Minute), wenn auch die Kontraktionen von kurzer Dauer sind. Die abgeschnittene Ventrikelspitze (kleiner als $^1/_3$) führt keine rhythmischen Kontraktionen aus, man möge sie noch so lange beobachten.

Um ferner die Wirkungen von Atropin und Muscarin auf das Hechtherz zu untersuchen, verfuhren wir folgendermaßen.

Auf das freigelegte Hechtherz wurden einige Tropfen einer Lösung von Atropinum sulfuricum gebracht und die Herzkontraktionen vor und nach dieser Operation mittels eines Chronometers gezählt. So weit solche Versuche es zulassen, kann man konstatiren, dass Atropin auf das Hechtherz eben so wie auf das Frosch- und Säugethierherz wirkt. Zum besseren Verständnis wollen wir hier gleich einen von diesen Versuchen anführen.

Die Zahl der Kontraktionen des freigelegten Herzens betrug 54 in 1 Minute. Hierauf wurden einige Tropfen einer Lösung von schwefelsaurem Atropin (0,001 in 1 ccm Wasser) auf das Herz gebracht. Nach 5 Minuten pulsirte das Herz 66mal in 1 Minute und diese Beschleunigung blieb ohne Veränderung.

© Biodiversity Heritage Library, http://www.biodiversitylibrary.org/; www.zobodat.at

Als wir hierauf den N. cardiacus in eine Ligatur nahmen, so dass sein peripheres Ende bequem mittels des inducirten Stromes zu reizen war, sahen wir weder während der Anlegung der Ligatur noch auf Reizung mittels Elektricität Stillstand oder Verlangsamung der Herzschläge eintreten; im Gegentheil, die Reizung des peripheren Endes vom N. cardiacus, des Sinus venosus, der Gegend zwischen dem venösen Sinus und dem Vorhof, oder endlich der Atrioventriculargrenze hatte immer eine Beschleunigung der Herzkontraktionen zur Folge.

Folglich lähmt das Atropin den Hemmungsapparat des Hechtherzens eben so, wie es von diesem Alkaloid schon in Bezug auf das Frosch- und Säugethierherz bekannt ist.

Auch das Muscarin äußert auf das Fischherz analoge Wirkungen wie auf das Frosch- und Säugethierherz, wie man es aus folgendem Versuch entnehmen kann.

Nachdem man das Herz eines lebendes Hechtes freigelegt hatte, brachte man auf dasselbe eine Lösung von schwefelsaurem Muscarin. Die Herzschläge wurden vor und nach der Vergiftung gezählt. Das Resultat führt folgende Tabelle vor.

Die Zahl der Herzschläge in 10″.

Vor der Muscarinvergiftung	Nach der Muscarinvergiftung	Wie viel Zeit seit der Muscarinvergiftung verflossen
7	6	2′ 30″
	nicht volle 5	5′
	4	6′
	nicht volle 4	7′
	3	10′
	3	13′
	nicht volle 3	14′
	2	14′ 30″

Hierauf brachte man eine wässrige Atropinlösung auf das Herz, worauf eine Beschleunigung der Herzkontraktionen erfolgte, wie die folgende Tabelle zeigt.

Die Zahl der Herzschläge in 10″.

Wie viel Zeit seit der Atropinvergiftung verflossen	Zahl der Herzkontraktionen nach der Atropinvergiftung	Anmerkungen
50″	7	
1′ 30″	8	
2′ 30″	8	
3′ 30″	9	
5′	9	
6′	11	Reizung des Sinus venosus mittels Elektricität (Spiralenabstand = 4 cm).
Gleich nach der Reizung mit Elektricität	10	
1′ nach der Reizung	12	

© Biodiversity Heritage Library, http://www.biodiversitylibrary.org/; www.zobodat.at

Darauf wurde das Herz ausgeschnitten. Die Zahl der Kontraktionen eines solchen Herzens betrug 36 in 1 Minute. Auf Reizung dieses Herzens (an der Grenze des venösen Sinus mit dem Vorhof) erfolgte eine starke Beschleunigung der Herzkontraktionen, so dass 108 Schläge in 1 Minute gezählt werden konnten.

Weiter ergab die Trennung des Vorhofs vom Ventrikel mittels eines Schnittes durch die Atrioventriculargrenze nicht Stillstand des letzteren, sondern eine Beschleunigung seiner Kontraktionen.

Auf die Reizung des Ventrikels an der Stelle des entfernten Vorhofs mittels des inducirten Stromes antwortete er mit 138 Kontraktionen in 1 Minute. Auch nach Abtrennung des Bulbus arteriosus fuhr der Ventrikel fort zu schlagen; endlich pulsirt auch die abgeschnittene Herzspitze von der Größe eines mm, welche Erscheinung, wie wir gesehen, an dem unvergifteten Herzen fehlt.

Wie beim Frosch finden sich also im Herzen der Knochenfische (Hecht) motorische Nervenzellen und Nerven. Die Regelmäßigkeit, Beschleunigung oder Verlangsamung der Herzkontraktionen wird bei diesen Fischen eben so durch die Interferenz der Kräfte bedingt, wie es J. Dogiel in seinem Artikel »Neue Untersuchungen über die Innervation des Herzens« aus einander gesetzt hat.

Im Wesentlichen muss die Wirkung des Atropins und Muscarins auf das Herz der Knochenfische als analog ihrer Wirkung auf das Frosch- und Säugethierherz erklärt werden.

Nachtrag.

Erst nach Beendigung unserer Untersuchungen über die Structur und Funktion des Herzens der Knochenfische erhielten wir die Arbeit von W. Vignal: »Recherches sur l'appareil ganglionaire du coeur des vertébrés«[1].

Die Resultate von Vignal erschüttern jedoch nicht im geringsten unsere Ansicht über den Bau und die Nervenverzweigung und die Vertheilung der Nervenzellen im Herzen der Knochenfische. Gleichfalls finden wir an den physiologischen Angaben nichts zu ändern.

Übrigens gedenken wir die Resultate der Kontrolle von Vignal's Arbeit bald speciell mitzutheilen.

Kasan, April 1882.

---

[1] Travaux de l'année 1881 publiés sous la direction de L. Ranvier, professeur d'anatomie générale. Paris. p. 186.

© Biodiversity Heritage Library, http://www.biodiversitylibrary.org/; www.zobodat.at

Erklärung der Abbildungen.

Tafel XV und XVI.

Fig. 1. Die oberflächliche Schicht des Hechtherzens vom eigentlichen Ventrikel abgetrennt. *a*, Bulbus arteriosus; *b*, Vorhof; *c*, der eigentliche Ventrikel; *d*, die oberflächliche Ventrikelschicht, abgetrennt und zurückgeschlagen.

Fig. 2. Endothel, welches den Ventrikel, Vorhof und Bulbus arteriosus von außen bedeckt.

Fig. 3. Endothel, welches die innere Fläche der oberflächlichen Ventrikelschicht bedeckt.

Fig. 4. Endothel der Oberfläche des eigentlichen Ventrikels.

Fig. 5. Endothel aus dem eigentlichen Ventrikel.

Fig. 6. Hechtherz mit injicirten Blutgefäßen. *a*, Vorhof; *b*, Bulbus arteriosus; *c*, Ventrikel; *d*, Arteria coronaria und ihre Zweige.

Fig. 7. Seitenansicht des Herzventrikels mit seinen Gefäßen. *a*, Bulbus arteriosus; *b*, ein Theil des zerschnittenen Vorhofs; *c*, Ventrikel.

Fig. 8. Querschnitt eines Theiles vom Ventrikel und Vorhof. *A*, Vorhof; *B*, Ventrikel; *C*, Atrioventricularklappe; *1*, *1*, Endothel, welches die Oberfläche des Vorhofs und des Ventrikels bedeckt; *2*, *4*, *5*, Blutgefäße; *3*, Muskulatur des eigentlichen Ventrikels. Syst. 4, Ocular 3, Hartnack.

Fig. 9. Querschnitt der oberflächlichen Ventrikelschicht mit injicirten Blutgefäßen. *a*, oberflächliche, vascularisirte Ventrikelschicht; *b*, eigentlicher, gefäßloser Ventrikel. Syst. 2, Ocular 3, Hartnack.

Fig. 10. Querschnitt der oberflächlichen, vascularisirten Ventrikelschicht. *a*, Bindegewebsschicht; *b*, longitudinal verlaufende Muskelfaserbündel der oberflächlichen Schicht im Querschnitt; *c*, quer verlaufende Muskelfaserbündel der oberflächlichen Ventrikelschicht; *d*, Blutgefäße der oberflächlichen Ventrikelschicht des Hechtherzens. Syst. 5, Ocular 3, Hartnack.

Fig. 11. Lymphgefäße an der Grenze des Bulbus arteriosus mit dem Ventrikel des Hechtherzens. Syst. 4, Ocular 3, Hartnack.

Fig. 12. Lymphgefäße der oberflächlichen Ventrikelschicht des Herzens. *a*, *a*, Blutgefäße; *b*, *b*, Lymphgefäße. Lupenvergrößerung.

Fig. 13. Venen, welche zur Bildung des Sinus venosus zusammentreten; Verlauf des N. cardiacus; das Herz, *n*, *n*, N. cardiacus; *b*, Vorhof; *a*, Ventrikel; *c*, Bulbus arteriosus; *d*, Kardinalvenen; *e*, Leber. Fast normale Größe.

Fig. 14. *A*. Ein Theil der Arteria coronaria auf dem Bulbus arteriosus. *a*, *a*, Lymphgefäße, welche die Art. coronaria begleiten. *1*, *1*, Nerven, welche auf dem Bulbus arteriosus, in der Nachbarschaft der Art. coronaria verlaufen und schließlich auf den Ventrikel übergehen. Syst. 2, Ocular 3, Hartnack.

Fig. 15. Ein Theil des venösen Sinus und des Vorhofs. *A*, Muskelbündel des Sinus venosus; *B*, Theil vom Vorhof; *a*, *b* und *c*, Nerven und Nervenzellen.

Fig. 16. Der Grenzbezirk zwischen dem Sinus venosus und dem Vorhof. *a*, *a*, *a*, Kreis von Nerven und Nervenzellen; *A*, ein Theil vom Sinus venosus; *B*, *B*, die zweizipfelige Klappe.

Fig. 17. *A*, Vorhofsmuskulatur; *B*, die eine Hälfte der an der Grenze des Vorhofs mit dem Sinus venosus befindlichen Klappe; *a*, ein Nerv mit Nervenzellen; *b*, ein am Rande des Klappenzipfels verlaufender Nerv.

© Biodiversity Heritage Library, http://www.biodiversitylibrary.org/; www.zobodat.at

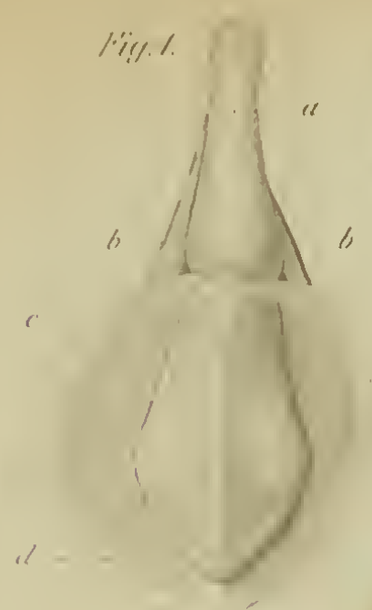



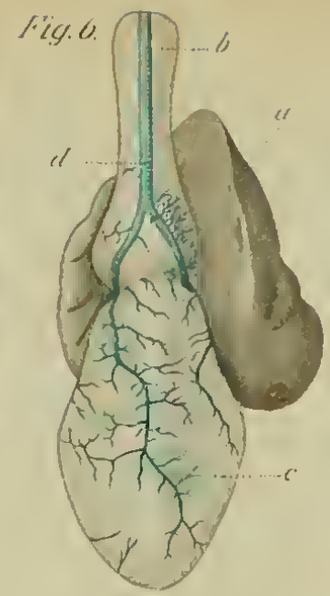

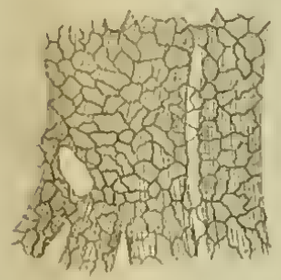



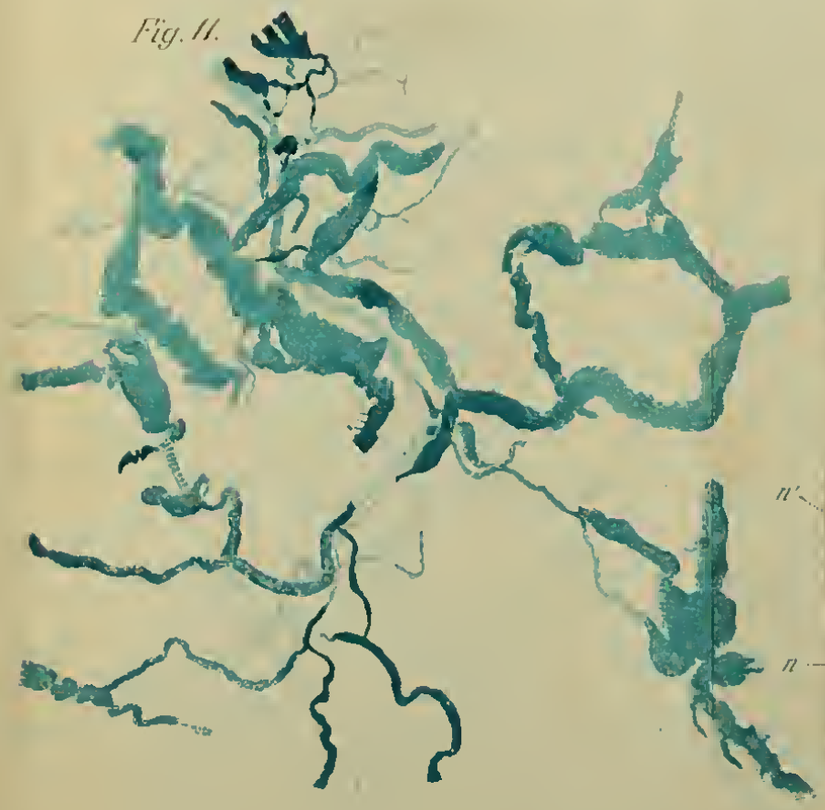

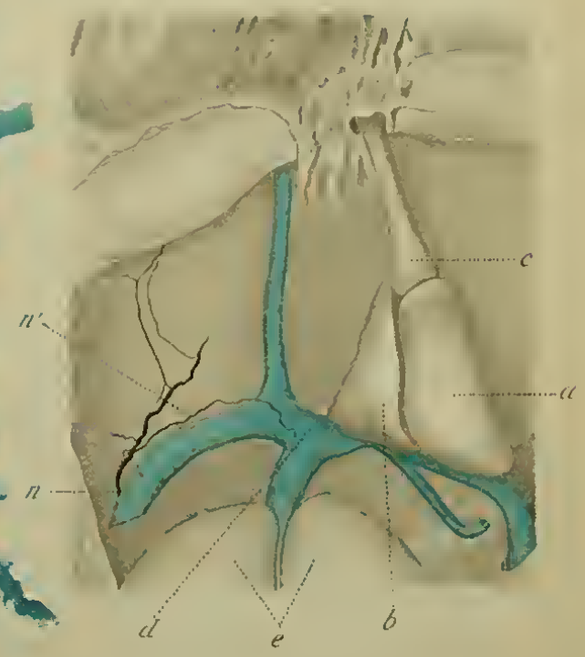

Verl. v. Wilh. Engelmann, Leipzig. Lith. Anst. v. Werner & Winter, Frankfurt a/M.

© Biodiversity Heritage Library, http://www.biodiversitylibrary.org/; www.zobodat.at

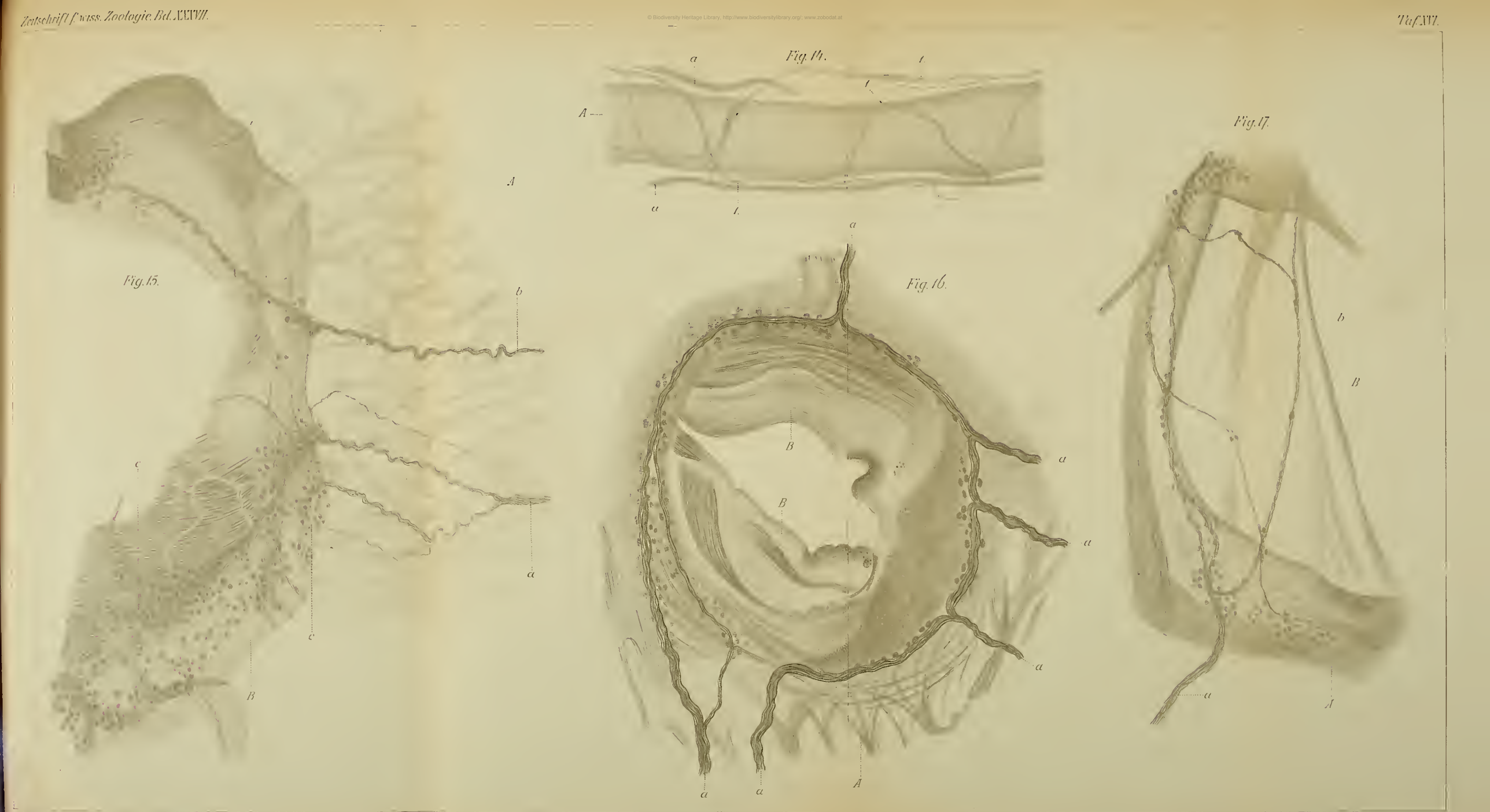

Verl. v. Wilh. Engelmann, Leipzig

Lith. Anst. v. Werner & Winter, Frankfurt a/M.

ZOBODAT - www.zobodat.at

Zoologisch-Botanische Datenbank/Zoological-Botanical Database

Digitale Literatur/Digital Literature

Zeitschrift/Journal: Zeitschrift für wissenschaftliche Zoologie

Jahr/Year: 1882

Band/Volume: 37

Autor(en)/Author(s): Dogiel Joh., Kasem-Beck

Artikel/Article: Beitrag znr Kenntnis der Struktur und der Funktion des Herzens der Knochenfische. 247-262