© Biodiversity Heritage Library, http://www.biodiversitylibrary.org/; www.zobodat.at

Organogenie der Gordiiden[1].

(Zugleich ein Beitrag zur Kenntnis der Metamorphose und Biologie der Zelle.)

Von

Professor Dr. **F. Vejdovský** in Prag.

Mit Tafel XXVII—XXX und 3 Textfiguren.

Der Organismus der erwachsenen, frei lebenden Gordiiden ist größtentheils erst im letzten Decennium näher beleuchtet worden, indessen vermochte die vergleichende Anatomie eine Reihe von Fragen, die sich auf einzelne Organe beziehen, nicht zu beantworten und überließ sie daher den künftigen entwicklungsgeschichtlichen Untersuchungen. In der allerletzten Zeit sind nun thatsächlich einige Arbeiten erschienen, welche dem Titel nach die Entwicklungsgeschichte der Gordiiden behandeln sollen, indessen haben dieselben zur Lösung der betreffenden Fragen so viel als nichts beigetragen, nebstdem aber für die Deutung der in Rede stehenden Thiergruppe neue Verwirrungen gebracht.

Diese Fragen betreffen nämlich nicht nur die Einzelheiten, welche vielleicht nur für die Gordiiden und denselben nächst verwandte Gruppen charakteristisch wären: sie haben eine allgemeinere Bedeutung, zumal sie nicht nur mit der Organogenie, sondern auch mit der Lehre von der Organisation und Biologie der Zelle im innigsten Zusammenhange stehen.

Wenn ich also schon vor einigen Jahren[2] versucht habe, den Organismus der Gordiiden auf dem anatomischen Wege klarzustellen, so wage ich in der vorliegenden Abhandlung die in meinen Arbeiten

[1] Die Hauptergebnisse der vorliegenden Untersuchungen sind bereits in den Sitzungsberichten der königl. böhm. Gesellsch. d. Wissensch. in Prag 1893 unter dem Titel: »Organogenese Gordiů« veröffentlicht worden.

[2] Zur Morphologie der Gordiiden. Diese Zeitschr. XLIII. Bd., 3. Heft. 1886. — Studien über Gordiiden. 1888. Diese Zeitschr. XLVI. Bd., 2. Heft.

© Biodiversity Heritage Library, http://www.biodiversitylibrary.org/; www.zobodat.at

enthaltenen Angaben, sowie auch die inzwischen von anderen Seiten mitgetheilten Thatsachen und Ansichten in entwicklungsgeschichtlicher Richtung zu prüfen und, so weit es durch das mir zu Gebote stehende Material zulässig ist, die fortschreitende Bildung, beziehungsweise Entstehung der Gewebe und Organe zu ermitteln, wobei der ursprüngliche Zustand der Zelle und deren spätere Metamorphose und definitive Struktur berücksichtigt wird.

Über die untersuchten Gordiusarten.

Die gegenwärtigen Beobachtungen beziehen sich auf vier Arten der Gattung Gordius in verschieden jungen parasitischen Stadien, von welchen die meisten schneeweiß, andere dagegen graulich oder grau waren, während nur ein sehr junges Exemplar sich durch bräunliche Färbung auszeichnete. Derartige parasitische Stadien sind von anderen Seiten als »Larven« oder sogar »weiße Larven« bezeichnet worden. Es sind aber nur junge Würmer, deren Organe in der Bildung begriffen sind, indem sie hier eine niedrigere, dort eine vollkommenere Stufe der Entwicklung erreicht haben und schließlich auch mit der Organisation der freilebenden Gordien übereinstimmen, wenn sie auch theilweise durch die schneeweiße Färbung ihres Integumentes ausgezeichnet wären.

Vielleicht nur die parasitische Lebensweise könnte zu jener Bezeichnung als »Larve« berechtigen.

1) Die erste Art, welche ich in diesem Stadium untersuchte, fand ich am 18. August 1892 in Feronia vulgaris, welche am Ufer der Elbe bei Křivenic (gegenüber Liboch) herumlief und wegen dem stark angeschwollenen Abdomen meinem fünfjährigen Knaben so auffallend war, dass er den Käfer mit nach Hause brachte. In der Leibeshöhle dieser Feronia fand ich ein Weibchen und zwei Männchen in einen Knäuel derart eingerollt, dass es ziemlich schwierig war die Individuen ohne Verletzung zu isoliren. Sämmtliche drei Exemplare waren schneeweiß, die schlankeren Männchen 12 cm, das dickere Weibchen 14 cm Länge. Der vordere Körperpol des Weibchens (Fig. 1) und eines Männchens war kegelförmig angeschwollen und enthielt die undeutliche Mundöffnung (Fig. 2), der hintere Körperpol des Weibchens war normal (Fig. 3), das Männchen entbehrte noch der Borsten in der Umgebung der Geschlechtsöffnung (Fig. 4), während die beiden Äste der Schwanzgabel mit einigen stumpfen cuticularen Fortsätzen ausgerüstet waren (Fig. 5). Die Cuticula des Weibchens war an der ganzen Oberfläche mit gleich großen Areolen verziert, die sowohl in der Gestalt als der Größe mit den von Gordius Preslii übereinstimmen (Fig. 6).

© Biodiversity Heritage Library, http://www.biodiversitylibrary.org/; www.zobodat.at

Die Cuticula des anderen Männchens war dagegen völlig glatt, und nur zerstreute und sehr spärliche hyaline Höfchen rings um die Hautporen waren die einzige Struktur dieser äußeren Körperbedeckung (Fig. 7 *a*). Es ist mir keine Art mit solchen Charakteren bekannt und glaube ich daher, dass dieses Männchen einer neuen Art angehört, welche ich provisorisch als »Gordius aestivalis« bezeichnen möchte[1]. Es ist allerdings nothwendig das Männchen und das dazu gehörige Weibchen im reifen Zustande zu untersuchen.

Ferner betrachte ich als interessant zu erwähnen, dass der Körper von Gordius Preslii nach dem Öffnen des Käfers ganz glatt und glänzend war, nach einigen Minuten aber, als er mit der Luft und unmittelbar darauf mit dem Wasser in Berührung kam, sich stellenweise einzuschnüren und zwischen je zwei Einschnürungen bedeutende Anschwellungen zu bilden begann, in Folge dessen der Körper einem Rosenkranze, oder eher einem segmentirten Wurme ähnlich war. Namentlich auffallend war diese Einschnürung am hinteren Körperende des Weibchens, aber auch der vordere Pol des Körpers des Weibchens und des Männchens war reihenweise eingeschnürt[2].

Das andere Männchen (Gordius aestivalis) schnürte sich überhaupt nicht ein. Diese Erscheinung erklärte sich durch spätere Untersuchung.

Beiderlei Cuticula, sowohl die glatte als auch die sog. faserige, war nämlich zwar entwickelt, aber bisher sehr fein und weich; der innere lokale Druck, welchen die Eier und Spermazellen auf die Körperwandungen ausübten, veranlasste die Durchbrechung der bisher nicht fertigen Muskelschicht und Cuticula, welche letztere sich in kleinen Fetzchen vom Körper abreißen ließ. Dass dieser innere Druck thatsächlich die beschriebene Erscheinung verursachte, bewies das andere Männchen, welches sich überhaupt nicht einschnürte, und dessen Gonaden, wie die spätere Untersuchung zeigte, bloß mit dem Geschlechtsepithel oder sehr spärlichen Spermatoblasten ausgekleidet war. Die hohlen Geschlechtstuben vermochten daher keinen intensiveren Druck auf die Körperwandungen auszuüben und die Cuticula, wenn auch sehr fein, blieb unverletzt.

Die Durchbrechungen der Cuticula wiederholten sich auch im

[1] Sonst werde ich diesen Namen anwenden, um mich eher auf die besprochene Form berufen zu können. Zur definitiven Aufstellung der Art wäre es nothwendig mehrere und ganz entwickelte Exemplare zu Gesicht zu bekommen. Der Name »aestivalis« ist also provisorisch, und das Gleiche gilt von dem unten angeführten Gordius Vaeteri.

[2] In einem zahlreichen Material von Gordius Preslii, welches mir, wie weiter unten angeführt, aus Křivenic im Frühjahr 1893 geschickt wurde, befanden sich auch einige ähnlich eingeschnürte Exemplare.

© Biodiversity Heritage Library, http://www.biodiversitylibrary.org/; www.zobodat.at

Wasser und hörten erst dann auf, als ich die Würmer in eine $^1/_2$%ige Chromsäurelösung eingelegt hatte, wo sie durch 24 Stunden verblieben. Das ist auch die beste Konservirungsflüssigkeit für die Gordien, die ich allen Jenen empfehle, welche die wunderschönen und überhaupt deutlichen Präparate der Gordiidenorgane erreichen wollen. Welche Vorzüge die Konservirung im starken Alkohol darbietet, wird weiter unten angeführt werden.

Der in Böhmen zuerst entdeckte und später auch in Italien sichergestellte Gordius Preslii war in seinem biologischen Cyklus nicht ganz bekannt. Die Entdeckung daher, dass seine Jugendstadien in Feronia vulgaris parasitisch leben, ist neu. Es war aber nothwendig sicherzustellen, ob sich diese Erscheinung auch in mehreren Fällen wiederholt. Zu diesem Zwecke ersuchte ich Herrn Emil Vaeter, gewesenen Schulverwalter in Křivenic, die genannten Käfer in seiner Umgebung, namentlich im Frühjahr zu sammeln und mir zu schicken. Thatsächlich verschaffte ich mir im Laufe des April 1893 mehr als 50 fortgeschrittene, fast schon reife Exemplare von Gordius Preslii, welche der genannte Sammler durchaus aus Feronia vulgaris herauspräparirte[1]. Diese Käfer wurden aber nicht am Ufer der Elbe, sondern in einer bedeutenden Entfernung von hier auf Feldern und trockenen Wegen gefangen.

Dass Gordius Preslii thatsächlich in Feronia vulgaris parasitisch lebt, zeigte sich auch in der Umgebung von Prag. Jiří Janda fand beinahe in jedem bei Branik, Chuchelbád und Radotín gesammelten Käfer (Feronia) Gordius Preslii, und nur etwa zweimal auch Gordius tolosanus. Es war dies nur im Frühjahre der Fall, während später, im Mai und Juni, nicht ein einziges Exemplar dieses Wurmes zu finden war.

Als eine allgemeine Regel darf man also die Thatsachen hervorheben: Gordius Preslii macht seine Entwicklung in Feronia vulgaris durch; die Infektion findet offenbar im Sommer statt; die inficirten Käfer überwintern, und sehr früh im nachfolgenden Jahre, im März und April, verlässt der Wurm seinen Wirth.

2) Die dritte Art wurde mir am 18. März 1893 von Herrn Vaeter in einer starken Chromsäurelösung (wo sie mehrere Tage lag) geschickt. Es war ein 17 cm langes graulich braunes Weibchen, welches angeblich aus einem im Keller gefangenen Käfer herauspräparirt wurde. Die Hautreste und inneren Theile des Käfers waren der Sendung beigelegt, indessen ließ sich die Käferart selbst nicht bestimmen.

[1] Nach einer brieflichen Mittheilung öffnete Herr Vaeter mehr als 800 Käfer, und fast in jedem fünften Exemplare befand sich ein Gordius Preslii!

© Biodiversity Heritage Library, http://www.biodiversitylibrary.org/; www.zobodat.at

Das verhältnismäßig lange Verharren des Wurmes in der Chromsäure verschuldete, dass die Zellkerne seiner Organe sich nur schwach färbten und die Struktur der Gewebe niemals so schön und überzeugend hervortrat wie bei der vorigen Art. Angesichts aber der Hypodermishistologie ist diese Art vor allen interessant, und — so weit wir die übrigen Gordiusarten kennen — einzig dastehend. Die Charaktere der Cuticula und Hypodermis werden wir weiter unten ausführlich aus einander setzen; derzeit aber halte ich dafür, dass diese Art, welche mit Bezug auf die Gestalt des vorderen Körperpoles mit Gordius Preslii übereinstimmt, während die Cuticula nach der Art von Gordius affinis areolisirt zu sein scheint, eine neue Species vorstellt, die ich als Gordius Vaeteri bezeichnen möchte. Ein zahlreiches Material von beiden Geschlechtern im erwachsenen Zustande dürfte dieser schönen Art eine bestimmtere Stelle zwischen den übrigen einheimischen Gordiusvertretern anweisen.

3) Die vierte Art schließlich, an welcher ich neue Thatsachen aus der Entwicklungsgeschichte sicherstellen konnte, war Gordius pustulosus. Einige jugendliche Stadien, theils in Abschnitten, theils in Totalexemplaren, erhielt ich durch die Liebenswürdigkeit des Herrn Professor Lorenzo Camerano in Turin, wofür ich ihm auch an dieser Stelle herzlichst danke.

Nach den höchst interessanten Nachrichten des genannten Forschers[1] lebt die genannte Art in verschiedenen Blapsarten, in Turin war sie von Camerano in großer Menge in Blaps mucronata, spärlicher auch in Sphodrus leucophthalmus und Harpalus gefunden, welche inficirte Käfer in den Kellern der verschiedenen Gebäude in Turin gesammelt wurden. Der Entwicklungszustand der Gordien aus den genannten Käfern war sehr mannigfaltig und zwar das jüngste Stadium (stadio filiforme) von 10—12 cm und die älteren Stadien von 13—17 cm. Parasitische junge Gordien fand Camerano ferner auch in den Larven von Blaps mucronata, welche 20—30 cm tief in der feuchten Erde leben; sie waren viel kleiner, sogar nur von 1 cm Länge.

Das mir von Professor Camerano geschickte Material war durchaus in 90%igem Alkohol konservirt; die Ergebnisse für die Erkenntnis der Zellstruktur sind nach dieser Konservirungsmethode zwar nicht so günstig, wie nach der Chromsäure, nichtsdestoweniger sind die Details der Organisation auch hier gut erhalten, daneben aber kann man bezüglich der Polarität des Zellkernes auf diesem Wege zu besseren Resultaten gelangen als nach der Chrommethode.

[1] L. Camerano, Ricerche intorno al parasitismo ed allo sviluppo del Gordius pustulosus. Atti Acad. Scienze. Torino 1892.

© Biodiversity Heritage Library, http://www.biodiversitylibrary.org/; www.zobodat.at

Die jüngsten Stadien (stadio filiforme) hat schon Camerano (l. c. Fig. 1 und 2) abgebildet; dieselben sind noch mit dem Embryonalrüssel versehen, an welchem Camerano die bekannten Häkchen beobachtete. Am konservirten Material konnte ich mich von den letzteren nicht überzeugen.

Sämmtliche von mir untersuchten Stadien hatten am Vorderende noch einen Rest des Embryonalkörpers in Form eines hyalinen, mit starrer Cuticula umgebenen Kegels von verschiedener Höhe, mit dem erwähnten Rüssel, welcher ebenfalls in der Degeneration begriffen war. Ähnliche Stadien hat auch v. Linstow[1] bei Gordius tolosanus beobachtet. In anderen Stadien ist der erwähnte embryonale Kegel vorhanden, nicht selten auch mit einem cuticularen Septum (Fig. 17 *s*) versehen, hier aber erscheint der Rüssel ganz atrophirt, als eine körnige Substanz, welche die Mundöffnung des definitiven jungen Gordius verstopft. Später ist der Embryonalkegel sehr niedrig (Fig. 8, Taf. XXVII) und erinnert an die sog. Calotte des erwachsenen Wurmes. Er ist daher nicht charakteristisch für die sog. »weißen Larven«.

Bei vier zu diesem Zwecke untersuchten Stadien fand ich aber noch ein anderes Organ, welches man als ein unterscheidendes Merkmal der »weißen Larven« bezeichnen könnte, wenn es in bestimmterer Form persistiren würde; es befindet sich aber eben so wie der Embryonalkegel in verschiedenen Stufen der Degeneration. Das besprochene Organ ist bisher bei den Gordiiden unbekannt. Ich fand es in der Gestalt und Lage in optischen Längsschnitten der durchsichtigen Körper jener vier Würmer, wie Fig. 9 und 10 (*x*) veranschaulichen. Genaueres konnte ich allerdings an Schnittserien sicherstellen. Da es mir vor der Hand unmöglich ist eine bestimmtere Ansicht über die Funktion des Organs auszusprechen, — obwohl man leicht nach seiner braunen Färbung an ein embryonales Exkretionsorgan denken könnte, — so bezeichne ich es provisorisch als »braune Drüse« und überlasse die Ermittelung seiner Beziehungen in jüngeren Stadien den künftigen Untersuchungen.

An den durchsichtigen Würmern erscheint die »braune Drüse« als ein massives, lappenförmiges oder vielleicht gewundenes Organ von dunkelbrauner Farbe, welches seitlich von dem Darmkanal liegt. Sonst kann man in diesem Zustande die Lage und den Bau der Drüse nicht näher ermitteln. Nach den Querschnittserien unterscheide ich an der Drüse den eigentlichen Drüsenkörper und einen Ausführungsgang, welcher gewiss mit der Speiseröhre kommunicirt.

[1] v. Linstow, Weitere Beobachtungen an Gordius und Mermis. Archiv f. mikr. Anat. Bd. XXXVII. 1891.

© Biodiversity Heritage Library, http://www.biodiversitylibrary.org/; www.zobodat.at

Der Drüsenkörper liegt in der primären Leibeshöhle (Fig. 16 *bd*) seitlich von dem Ösophagus (*oe*) und besteht aus einigen wenigen aber großen, gelappten Zellen, welche sich tief bis zum Bauchstrange (*bg*) erstrecken. Vom großen central liegenden Kerne gehen die Zellläppchen aus. Weiter nach vorn kann man an den Querschnitten das Lumen der Drüse in der Form eines gewundenen Kanälchens erkennen, welches letztere in eine Endampulle (Fig. 15 *a*) anschwillt und mit einer braunen Substanz erfüllt ist. Der verschmälerte Ausführungsgang der Ampulle legt sich dicht an die Wandung der Speiseröhre an und der nächste Schnitt nach vorn beweist, dass das Lumen des letzteren ebenfalls mit der braunen Substanz erfüllt ist (Fig. 14 *oe*). Ich glaube daher nachgewiesen zu haben, dass die besprochene Drüse direkt in die Speiseröhre einmündet.

An anderen Exemplaren konnte ich nur einzelne Theile der undeutlichen Drüse sicherstellen, bei den älteren Weibchen und Männchen fehlt sie gänzlich.

Nachdem ich einmal auf das Vorhandensein dieser Drüse bei Gordius pustulosus aufmerksam gemacht wurde, trachtete ich dieselbe auch an den Serien durch Gordius Vaeteri —, welcher allerdings in der Entwicklung weit fortgeschritten war — sicherzustellen. Thatsächlich fand ich auch hier, wenn auch undeutliche Spuren der braunen Substanz an der Seite der verengten Speiseröhre.

In der Entwicklungsgeschichte der Gordiiden möchte ich gern mit anderen Autoren die sog. »Larve« oder »weiße Larve« als ein bestimmtes, in den Insekten parasitisch lebendes Stadium anerkennen, aus welchem nach dem Verluste gewisser Organe, wie des Rüssels, der definitive Gordius zu Stande kommt. Die Veränderlichkeit und die Stufen der Degeneration dieser Organe lässt aber keinesfalls eine bestimmtere Bezeichnung eines solchen Stadiums zu. Nach den Beschreibungen der Autoren, welche ein solches Larvenstadium zwischen dem sog. Embryo und dem definitiven freilebenden Wurme anerkennen, ist die Larve weiß, von weichen Geweben, und vornehmlich soll ihr die sog. faserige Cuticula fehlen. Wenn wir zu diesen Merkmalen noch das Vorhandensein der »braunen Drüse« hinzufügen würden, so könnten wir thatsächlich ein Übergangsstadium zwischen dem sog. Embryo und dem fertigen Gordius anerkennen. Meiner Ansicht nach kann aber von einem solchen Larvenstadium keine Rede sein. Das, was man unter diesem Namen unterscheidet, sind junge, mit den mehr oder weniger degenerirten Organen des sog. Embryo versehene Gordien, welche in der übrigen Organisation mit den reifen Gordien übereinstimmen.

© Biodiversity Heritage Library, http://www.biodiversitylibrary.org/; www.zobodat.at

Das, was man mit Recht als Larve betrachten kann, ist eben nur der mit dem Rüssel versehene sog. Embryo; dieses Stadium hat seine konstanten Organe, die zwar in die ersten Entwicklungsstadien des echten Gordius übergehen, bald aber einer rascheren oder trägeren Degeneration anheimfallen. Der junge Gordius ist ebenfalls parasitisch wie seine Larve; seine Oberfläche ist weiß, später dunkel bis braun. Es giebt aber auch Arten, wie Gordius Preslii, deren Cuticula im freilebenden Stadium eben so weiß verbleibt, wie in ihrem jugendlichen Stadium. Die Behauptung schließlich eines Autors, nach welcher das parasitische Stadium lediglich mit glatter, papillen- und areolenloser Cuticula versehen sein soll, resultirt offenbar aus ganz oberflächlichen Beobachtungen. Die hervorgehobenen Charaktere der Cuticula des parasitischen Stadiums können in einzelnen Fällen Geltung haben, nur darf man sie nicht verallgemeinern. Die Bildung der Cuticularschichten und Areolen ist das Resultat einer fortschreitenden aber ungleichzeitigen Vervollkommnung, in Folge dessen einige sog. weiße Larven bereits völlig entwickelte Organe besitzen, aber der sog. faserigen Cuticula und der Felderung auf der glatten Cuticula entbehren, während andere in demselben Entwicklungsstadium, oder in noch jüngeren Zuständen, sowohl mit beiden Cuticulaarten als auch mit den äußeren Areolen versehen sind.

In den eben ausgesprochenen Ansichten habe ich eigentlich nichts Neues vorgetragen. In gleicher Weise hat bereits Camerano[1] die Entwicklungsgeschichte der Gordiiden aufgefasst, indem er im Gegensatze zu Villot als »forma larvale« nur das die Eihüllen verlassende und mit dem Bohrapparate versehene Stadium unterscheidet. Aus dieser Larve entsteht direkt das »stato filiforme« und es ist daher nicht nothwendig eine »seconda forma larvale« anzunehmen. »La vera metamorfosi, volendo adottare questa parole, sta nella caduta degli uncini e degli stiletti, nello scomparire del prolungamento proboscidale e nell' assumere l'animale la forma allungata.« Trotz dieser in der angezogenen Abhandlung sehr eingehend besprochenen Auffassung Camerano's haben später v. Linstow[2] und ganz neuerdings Villot[3] von Neuem das erste und zweite parasitische Larvenstadium der Gordiiden aufrecht zu erhalten versucht, ohne jedoch wesentliche Gründe für diese Ansichten anzuführen. Daher habe ich meine Erfahrungen mitgetheilt, um die

[1] Camerano, Ricerche int. al parassitismo ed al polimorfismo dei Gordii. Mem. d. reale Accademia delle Scienze di Torino. Ser. 2. Tom. XXXVIII. 1887.

[2] v. Linstow, Über die Entwicklungsgeschichte und die Anatomie von Gordius tolosanus. Archiv f. mikr. Anat. Bd. XXXIV. 1890. — Weitere Beobachtungen an Gordius tolosanus und Mermis. Ibid. Bd. XXXVII. 1891.

[3] A. Villot, Evolution des Gordiens. Ann. Sc. nat. Zoologie. T. XI. 1891.

Species u. Geschlecht	Rüssel	Äußere Cuticula	Sog. faserige Cuticula	Muskeln	Nervensystem	Geschlechtsorgane	Braune Drüse
G. aestivalis ♂	fehlte	weich, strukturlos	in der Bildung begriffen	vollkommen, niedrig	vollkommen	Spermazellen mit sechs bis acht Kernen	?
G. Preslii ♂	fehlte	weich, strukturlos	vorhanden	hoch	vollkommen	primäres Hodenepithel etc.	?
G. Preslii ♀	fehlte	vorhanden, weich, mit Areolen	vollkommen entwickelt	hoch	vollkommen	Eierstöcke reif	?
G. Vaeteri ♀	fehlte	vollkommen entwickelt, areolenlos	in der Bildung begriffen	vollkommen, hoch	vollkommen	vorn Geschlechtsröhren mit Epithel, hinten Eierstöcke	degenerirt
G. pustulosus ♂	vorhanden	vollkommen entwickelt, areolenlos	in der Bildung begriffen	Muskelepithel	vorn angelegt, hinten fehlend	zahlreiche Spermatoblasten	vorhanden
G. pustulosus ♂	vorhanden	vollkommen entwickelt, areolenlos	in der Bildung begriffen	fertige Muskeln	vorgeschritten, aber nicht vollkommen	zahlreiche Spermatoblasten	degenerirt
G. pustulosus ♂	degenerirt	vollkommen mit Areolen	in der Bildung begriffen	fertige Muskeln	vollkommen	reife (?) Spermatozoen	vorhanden
G. pustulosus ♀	fehlte	vollkommen areolenlos	vollkommen	fertige Muskeln	vollkommen	Eierstöcke in der Bildung begriffen	degenerirt

© Biodiversity Heritage Library, http://www.biodiversitylibrary.org/; www.zobodat.at

© Biodiversity Heritage Library, http://www.biodiversitylibrary.org/; www.zobodat.at

Deutung v. Linstow's und namentlich Villot's definitiv zurückzuweisen. Zu diesem Zwecke habe ich auch die vorstehende Übersichtstabelle zusammengestellt, welche am besten die Organisationsverhältnisse der jungen von mir untersuchten Gordien veranschaulichen dürfte.

Die nachfolgenden Abschnitte sind den Darstellungen der Organisation und Struktur der einzelnen Körpertheile in den jungen Entwicklungsstadien der Gordien gewidmet, um zu zeigen, wie im Laufe der Entwicklung des Körpers nicht nur die Organe, sondern auch ihre Komponenten, die Zellgewebe und die Zellen selbst einer Metamorphose anheimfallen, bis sie die definitive, bei den erwachsenen Gordien bekannte Gestalt erreichen. Es giebt nur wenige Lücken in dieser Entwicklungsreihe und es fehlt hier nur an der Erkenntnis des ersten Larvenstadiums, welches nach dem Verlassen der Eimembranen in den Körper seines ersten Wirthes wandert. Welche Modifikationen in den Organen, Geweben und Zellen in diesem Stadium stattfinden, muss den künftigen Untersuchungen überlassen werden.

§ 1. Hypodermis.

Die Metamorphose der Zelle in der Hypodermis erreicht während des Wachsthums des jungen Gordius ihren Kulminationspunkt. Im erwachsenen Wurme ist die Hypodermis bekanntlich sehr reducirt, so dass sie von einer Seite eine Zeit lang einfach in Abrede gestellt, und anstatt dieser zelligen Matrix der Cuticula nur eine nervöse Körperumhüllung angenommen wurde. Im Gegensatze zu den erwachsenen freilebenden Gordien finden wir die Hypodermis der jungen parasitischen Würmer in ungemein üppiger Entwicklung. Es ist daher von Interesse die Vorgänge zu verzeichnen, nach welchen aus den hohen, saftigen Zellen des jungen Gordius das plattgedrückte, aus spärlichen Elementen bestehende Epithel des erwachsenen Wurmes zu Stande kommt.

Höhe der Zellen. Berücksichtigt man zuerst die Größe der Zellen, so gelangt man zur Überzeugung, dass dieselben nicht von gleicher Höhe sind; weder einzelne Arten, noch beiderlei Geschlechter derselben Art, noch sämmtliche Theile des Körpers bei demselben Individuum haben gleich große Hypodermiszellen. Als Beweise dazu führe ich die drei erstgenannten, in Chromsäure gehörig erhärtete Arten an. Gordius pustulosus wurde, wie gesagt, in 90%igem Alkohol konservirt, in Folge dessen sämmtliche flüssige, meist wässerige Substanzen aus den Hypodermiszellen extrahirt wurden und die letzteren sehr niedrig, so niedrig wie bei den erwachsenen Würmern, geworden sind. Auch ihre Struktur ist nach der erwähnten Konservirungsmethode sehr

© Biodiversity Heritage Library, http://www.biodiversitylibrary.org/; www.zobodat.at

undeutlich geworden, so dass ich mich bezüglich der Hypodermis auf die genannte Art nicht berufen kann.

Um so schöner erscheint die Struktur des hohen Cylinder- oder kubischen Epithels in der Hypodermis von Gordius Preslii und Vaeteri. Seine Höhe verhält sich folgendermaßen:

Gordius Preslii	♂	vorn	0,025 mm
» »	♂	hinten	0,043 »
» »	♂	in der Mitte	0,035 »
» »	♀	vorn	0,03 »
» »	♀	hinten	0,05 »
» »	♀	in der Mitte	0,041 »
Gordius Vaeteri	♀	vorn	0,045 »
» »	♀	in der Mitte	0,072 »
» »	♀	hinten	0,075 »
Gordius aestivalis	♂	in der Mitte	0,054 »

Aus dieser Tabelle geht hervor, dass die jungen Stadien von Gordius Vaeteri überhaupt das höchste Hypodermisepithel besitzen. Kein anderer bisher bekannte Gordius hat so hohe Zellen, allerdings auch nicht so hohe, wie wir auch bei dem Männchen von Gordius Preslii statuirt haben.

Struktur der Zellen. Die niedrige Hypodermis der Weibchen von Gordius Preslii bietet keine Eigenthümlichkeiten dar; ihre Zellen sind abgeplattet, die Kerne ohne bestimmte Struktur und färben sich intensiv roth mit Pikrokarmin; offenbar sind diese Zellen weit in der Metamorphose begriffen und sind, wie die Flächenpräparate zeigen, spiralförmig im Körper angeordnet.

In ursprünglicherem Zustande der Struktur sind gewiss die Zellen des Männchens von Gordius Preslii erhalten, welche uns daher Anlass geben, dieselben genauer zu untersuchen und mit ihnen die Hypodermiselemente von Gordius Vaeteri zu vergleichen.

Die Hypodermis der erstgenannten Arten ist ein hohes Cylinderepithel, dessen Zellkerne in gleicher Höhe liegen; einzelne Zellen kann man bei sorgfältiger Manipulation, namentlich in den Querschnitten isoliren, wie sich die Hypodermis selbst stückweise von der Muskelschicht leicht lostrennt (Fig. 97 *hp*). Das Cytoplasma ist fein faserig oder besser, netzförmig, die Maschen sind jedoch in der Längsachse so ausgezogen, dass es bei schwächeren Vergrößerungen scheint, als ob die Zelle aus feinen Längsfasern bestehe (vgl. Fig. 33—41). Die Fasern erscheinen an dem äußeren Zellsaume verdickt (Fig. 36—38).

Hyalines Höfchen um den Kern. Das cytoplasmatische Fasernetz legt sich nicht direkt an die Wandungen der runden, mit einem

© Biodiversity Heritage Library, http://www.biodiversitylibrary.org/; www.zobodat.at

oder mehreren Kernkörperchen versehenen Kerne an. An allen Zellen kann man sich leicht überzeugen, dass jeder Kern von einem breiten, scharf an der Peripherie kontourirten Höfchen umgeben ist. (Seine Kontouren sind allerdings nicht so scharf wie die der Kernmembran.) Das Plasma dieses Höfchens ist klar, hyalin, und es gelang mir nicht, darin eine Struktur nachzuweisen. Meist ist das Höfchen rund (Fig. 39 *a*), kann aber auch oval (Fig. 35 *c*), ellipsoid (Fig. 36) oder ganz unregelmäßig sein. Nur an recht wenigen Hypodermiszellen — und dies noch an Querschnitten — gelang es mir nicht, das besprochene Höfchen nachzuweisen.

Die Durchmesser der Höfchen verhalten sich in den vorgenommenen Messungen folgendermaßen: 0,0154, 0,014, 0,012 mm.

In dem Höfchen liegt der Kern, nicht aber central, sondern immer etwas einseitig, d. h. dem äußeren Kontour des Höfchens angenähert. In seltenen Fällen fand ich den Kern im Centrum, in welchem Falle aber das Höfchen an dieser Stelle eingeschnürt war, so dass es zwei Hälften bildete (Fig. 33), zwischen welchen sich der Kern erstreckte.

Centrosom. Der Kern und das hyaline Höfchen stellen nicht die letzten Komponenten der Hypodermiszellen von Gordius Preslii dar. Beide diese Bestandtheile kann man schon mit den schwächsten Vergrößerungen statuiren. Aber mit den schärferen Vergrößerungen entdeckt man bald in der hyalinen Substanz des Höfchens ein kleines, rundes, schwach sich färbendes Kügelchen, in dem oft noch ein intensiv sich färbendes punktförmiges Körperchen zum Vorschein kommt (Fig. 33—36, 39, 40 *x*). Auch pflegt das in Rede stehende Gebilde, welches ich vorläufig als Centrosom bezeichne, dicht an der Peripherie des Höfchens zu liegen (Fig. 35 *x*). Selten fand ich auch Spuren einer undeutlichen Radiation um das Centrosom (Fig. 35 *x*), welches sich auch in einer Achse verlängern, selbst zu zwei theilen kann (Fig. 40). Schließlich sind die Fälle nicht ungewöhnlich, wo das Höfchen sich mit seinem Centrosom von der anderen Hälfte, wo der Kern liegt, abschnürt (Fig. 39 *y*, 40 *x*).

Degeneration des Kernes. Es ist eine ganz gewöhnliche Erscheinung, dass der Kern in gewissen Hypodermiszellen des Männchens von Gordius Preslii in dem besprochenen Stadium allmählich degenerirt und man kann sämmtliche Stadien dieses interessanten Vorganges sicherstellen. Der erste Schritt zur Degeneration ist dadurch eingeleitet, dass der Kern nicht mehr frei in dem Höfchen liegt, sondern zu dessen äußeren Kontouren verdrängt ist; er wird kleiner und erscheint wie ein undeutlich sich färbendes Segment am äußeren Pole des hyalinen

© Biodiversity Heritage Library, http://www.biodiversitylibrary.org/; www.zobodat.at

Höfchens (Fig. 35 *a*, 41). Zu dieser Zeit resorbirt sich die Kernmembran, der flüssige Inhalt des Kernes (Kernsaft) verschmilzt mit dem Cytoplasma, und es bleibt nur das Kernreticulum zurück, aus welchem mehr oder weniger zahlreiche, aber intensiv sich färbende Chromatinkörperchen hervortreten, die wie Knötchen an den Fasern des Gerüstes haften (Fig. 36, 38, 39 *a*). Es ist kaum zu bezweifeln, dass auch diese letzteren Kernreste zu Grunde gehen und die Zelle wird kernlos (Fig. 34 *b*). Man findet in solcher Zelle nur das große hyaline Höfchen in der Form einer Vacuole, welche jedoch nach und nach enger wird, wie sich auch die Zelle selbst verengt (Fig. 35 *b*), schlank und schmal wird, und solche findet man häufig zwischen den normalen, großen Hypodermiszellen (Fig. 39 *b*, *c*).

Über den Degenerationsprocess des Kernes in den Zellen wissen wir bisher wenig. Flemming und Andere berichten über die Degeneration der Zellkerne in den Geschlechtszellen, wenn sich die letzteren unter schädlichen Einflüssen befinden. Die Vorgänge der Degeneration scheinen hier dieselben zu sein wie bei Gordius.

Fragt man sich aber nach der Ursache der Kern- und Zelldegeneration gewisser Hypodermiszellen, so wird man kaum eine befriedigende Antwort erhalten. Man findet in der Umgebung solcher in Degeneration begriffener Zellen keine äußeren Faktoren, welche auf diesen Vorgang einwirkten. Die Thätigkeit also liegt in der Zelle selbst. Allerdings sind aber die Folgen solcher Zelldegeneration in den späteren Entwicklungsstadien der Würmer erkenntlich. In dem erwachsenen Gordius findet man an einem Querschnitte durch den Körper eine unverhältnismäßig kleinere Anzahl der flachen Hypodermiszellen, als in den jungen eben besprochenen Stadien.

Die degenerirenden Hypodermiszellen machen also den zurückbleibenden Platz, die nachher sich erweitern, flacher werden und die so lange strittige Cuticulamatrix der erwachsenen Gordien vorstellen.

Die Polarität der Hypodermiszellen ist durch zweierlei Erscheinungen ausgeprägt: erstens durch die Lage des Centrosoms, und zweitens durch den Degenerationsvorgang des Kernes.

Danach wird man in der Hypodermiszelle einen äußeren oder »distalen« und einen inneren oder »proximalen« Pol unterscheiden müssen. Der Kern verlässt also das hyaline Höfchen in distaler Richtung und geht am äußeren Zellpol zu Grunde. Der proximale Pol ist bestimmt durch die Lage des Centrosoms; dasselbe liegt immer hinter dem Kerne, in der Richtung gegen die Leibeshöhle.

Hypodermis von G. Vaeteri. Nachdem wir die Hypodermis von Gordius Preslii ♂ erkannt haben, wollen wir mit ihr diejenige

© Biodiversity Heritage Library, http://www.biodiversitylibrary.org/; www.zobodat.at

von Gordius Vaeteri ♀ in Vergleich ziehen. Sie ist in ihren Gestaltsverhältnissen allein dastehend. Betrachtet von der Oberfläche (Fig. 18, 19, 20) besteht die Hypodermis aus schönen vielseitigen Zellen von ungleicher Größe, Gestalt und Farbe. Kleinere und größere Zellen alterniren. Zwischen den normalen farblosen erscheinen braune fünf- bis sechsseitige Zellen von denselben Dimensionen wie die erstgenannten. Ihr Inhalt ist das braune, glänzende Protoplasma. In einigen Körperpartien fanden wir nur diese fünf- bis sechsseitigen braunen Zellen, oft zu zweien, in anderen dagegen, namentlich im hinteren Körpertheile, verkleinern sich diese Zellen und erscheinen als von allen Seiten zusammengedrückte Elemente. Manchmal ist eine solche farblose Zelle — unverändert in ihrer Größe — von allen Seiten mit verengten, in lange Fortsätze auslaufenden braunen Zellen umgeben; die sich verästelnden Fortsätze anastomosiren in diesem Falle unter einander und sind den Pigmentzellen ähnlich. Schließlich werden die braunen Zellen ganz abgeplattet und erscheinen von der Oberfläche als lange Fasern, welche ähnlich den intercellulären Streifen zwischen den farblosen Zellen hinziehen. Wären dem Beobachter die gewöhnlichen braunen Zellen und deren Übergänge zu Faserzellen nicht bekannt, so würde er oft in Bezug auf die Erklärung der intercellulären Streifen in Verlegenheit kommen. Nach den Verhältnissen und der Anordnung der braunen und blassen Zellen gewinnt die Hypodermis von Gordius Vaeteri eine sehr auffallende und gewiss ungewöhnliche Färbung.

Struktur des Protoplasma. Was die Struktur des Protoplasma von Gordius Vaeteri anbelangt, so erscheinen sowohl die braunen als blassen Zellen fast in denselben Verhältnissen; an den braunen Zellen kann man nur schärfere Umrisse konstatiren. Das Cytoplasma zeigt die bekannte Schaumstruktur; die Alveolen sind bald rund, bald vielseitig. Vielleicht veranlasste die lange Konservirung der genannten Art in der Chromsäure die auffallende Struktur der Hypodermiszellen. Auf den Flächenpräparaten ist es überraschend, mit welcher Deutlichkeit die Alveolen bereits bei schwachen Vergrößerungen hervortreten (Fig. 18), während an Querschnitten durch den Körper es nicht so leicht ist die Waben so deutlich zu unterscheiden; damals erscheint die Plasmastruktur der Hypodermiszellen wie bei Gordius Preslii. Feine, unter einander anastomosirende Fäserchen verlaufen dicht neben einander, so dass es den Anschein hat, als ob das Zellplasma nur aus längsverlaufenden Fasern bestehe (Fig. 23—26, 28, 29); je schmäler die Zelle, um so berechtigter scheint diese Ansicht zu sein.

Gestalt der Zellen. Die blassen Hypodermiszellen sind cylindrisch, welche Gestalt nur recht wenige braune Zellen wiederholen.

© Biodiversity Heritage Library, http://www.biodiversitylibrary.org/; www.zobodat.at

Die meisten braunen Zellen, sowohl die großen als seitlich komprimirten — in Folge dessen sie in Querschnitten als Fasern erscheinen — haben in der Tiefe nicht denselben Durchmesser wie oben, d. h. unterhalb der Cuticula. Hier sind sie regelmäßig erweitert, während sie sich gegen die Basis allmählich verengen. Zuweilen gehen sie in eine feine braune Faser über (Fig. 24). Die beschriebene Gestalt hat zur Folge, dass die braunen Zellen an den Querschnitten durch den Leibesschlauch als fächerförmige Elemente hervortreten.

Zellkern. In den großen farblosen Zellen ist die Entdeckung der Kerne erleichtert durch die hyalinen Höfchen, welche jedoch nicht an der ganzen Peripherie des Kernes, wie bei Gordius Preslii hervortreten. Nur die vordere Hälfte des Kernes steckt in der hyalinen Substanz des Höfchens (Fig. 22 *x*), während der übrige Raum desselben vom Kerne erfüllt ist. In den braunen Zellen ist das Höfchen um so deutlicher, da die hyaline Substanz auch in der übrigen Peripherie des Kernes, wenn auch als ein nur sehr enger Saum den Kern umgiebt (Fig. 27 *x*).

Der äußere Pol der Zelle von Gordius Vaeteri ist demnach charakterisirt durch die vordere Erweiterung des hyalinen Höfchens. Da der übrige Raum des Höfchens vom Kerne ausgefüllt ist, so wird man wohl vergebens nach dem Centrosom suchen. Thatsächlich gelang mir nicht in einem Falle dasselbe zu entdecken. Ich glaube auch nicht, dass das Centrosom in diesem Stadium der Hypodermiszellen vorhanden ist.

Deutung des hyalinen Höfchens. Man fragt sich zunächst, welche Bedeutung dem hyalinen Höfchen um den Kern zuzuschreiben ist? Ich habe schon in meiner Schrift[1] dasselbe eingehend in seinem Vorkommen in verschiedenen Zellen dargestellt, als Periplast bezeichnet und mit den »Attraktivkugeln« E. v. Beneden's identificirt. Die Periplasten spielen nach meiner Darstellung die wichtigste Rolle bei der Zelltheilung, zu welcher sie zuerst Anlass geben. Zu demselben Resultate gelangte auch etwas später E. van Beneden, indem er dieselbe Bedeutung seinen »sphères attractives« zuschrieb. Schließlich hat auch Boveri ein »Archoplasma« beschrieben, welches dem Periplaste entsprechen dürfte, wenn wir genauer über dessen Verhältnis zum Kern und Centrosom belehrt würden. Die späteren Autoren, welche über »das Archoplasma« und Centrosomen berichten, haben zu deren näheren Kenntnis nur recht wenig beigetragen.

Was den Ursprung des Periplastes (Attraktivkugel) anbelangt, so habe ich zuerst nachgewiesen, dass dieses Gebilde mit dem Sperma in das Ei eindringt und zu dessen Theilung Anlass giebt. Dasselbe hat

[1] Vejdovský, Entwicklungsgeschichtliche Untersuchungen. Prag 1888—1892. Mit einem Atlas von 32 Tafeln.

© Biodiversity Heritage Library, http://www.biodiversitylibrary.org/; www.zobodat.at

unabhängig Boveri ausgesprochen. Über den Ursprung des Centrosoms habe ich Nachrichten mitgetheilt, die leider bisher wenig, wie die übrigen Angaben über die Reifung und Befruchtung des Rhynchelmis- und Lumbricideneies berücksichtigt wurden, trotzdem in der angezogenen Arbeit schon Manches enthalten ist, was erst nach Jahren von anderen Seiten »als neu« entdeckt wurde [1].

Nach meiner Darstellung entsteht zu gewisser Zeit in dem Periplaste, und zwar durch Assimilation, ein neues Centralkügelchen, an dessen Peripherie neue Strahlen zu Stande kommen. Dieses Kügelchen, von mir Tochterperiplast genannt (Centrosoma, Boveri), theilt sich zu zwei neuen Elementen, welche wachsen, sich von einander entfernen, und zwischen ihnen entsteht die achromatische Spindel.

Diese Thatsachen habe ich in dem genannten Werke bei der Besprechung der Entstehung der ersten zwei Blastomeren von Rhynchelmis ausführlich besprochen und abgebildet.

Nach meiner Auffassung ist daher kein Unterschied zwischen der »Attraktivkugel« und dem »Centrosoma«. Die erstere ist ursprünglich, das letztere entsteht nachträglich im Centrum derselben. Der Periplast ist immer in den Zellen vorhanden, nur meist in solchen Zuständen, dass es in gewöhnlichen Zellen schwierig ist denselben nachzuweisen. Erst zu gewissen Lebensperioden fängt er an deutlich zu werden, er wächst an der Peripherie des Zellkernes, und erst später legt sich in ihm ein neues Gebilde an, ein neues Kügelchen oder Centrosom, welches in dem freiliegenden Periplast central liegt (Blastomeren von Rhynchelmis); wenn aber der Periplast den Kern von allen Seiten umgiebt, dann ist das Centrosom seitlich gelegen.

Wenn die Deutung des hyalinen Höfchens und des darin liegenden Kügelchens von Gordius Preslii richtig ist, so bieten uns die Hypodermiszellen der Gordiiden neue Belege für die Kenntnis der in Rede stehenden Zellbestandtheile. In dem hyalinen Höfchen — dem Periplaste — von Gordius Vaeteri habe ich kein Centrosoma nachweisen können und glaube auch, dass es in diesem Stadium kaum vorhanden ist, zumal der Periplast selbst bisher nicht vollkommen entwickelt ist. Das Centrosoma erscheint erst später in einem bestimmten Alter der Zellen, in welchem z. B. die Hypodermiszellen von Gordius Preslii sich bereits befinden. In dem breiten von allen Seiten den Zellkern umgebenden Periplaste konnte das neue Gebilde — Centrosom — zu Stande kommen.

Es ist allerdings eine andere Frage, welche Bedeutung die besprochenen Gebilde in den gewöhnlichen, vielleicht ruhenden Zellen

[1] Vgl. z. B. Driesch, Strassburger etc.

© Biodiversity Heritage Library, http://www.biodiversitylibrary.org/; www.zobodat.at

der Hypodermis der jungen Gordiiden haben? Diese Frage dürfte befriedigend beantwortet werden:

1) durch Verfolgung einiger nach einander folgenden Entwicklungsstadien einer und derselben Gordiusart; dazu würden die Gordius Vaeteri und Preslii ♂ mit hohem Cylinderepithel in der Hypodermis am geeignetsten sein;

2) empfehlenswerth wäre die Behandlung solcher Stadien mit der Flemming'schen Flüssigkeit oder Chromessigsäure, um sicherzustellen, ob die möglichen Vorgänge der Karyokinese zu der beschriebenen Zellstruktur in gewissem Zusammenhange stehen.

Einzellige Drüsen. Es handelt sich ferner um Beantwortung der Frage, welche physiologische Bedeutung haben die braunen Zellen in der Hypodermis von Gordius Vaeteri? Diese Frage ist leicht zu beantworten, wenn man findet, dass die braunen Zellen ihre Ausführungsöffnungen haben, und dass sie daher als einzellige Drüsen aufzufassen sind. Namentlich bei den braunen Faserzellen ist es leicht diese Thatsache sicherzustellen. Auf den meisten Querschnitten kann man finden, dass diese Fadenzellen an ihrem äußeren Ende zu einer hyalinen Ampulle anschwellen, welche zuerst elliptisch ist, sich bis zur Cuticula erstreckt und durch sie hindurch sich nach außen öffnet (Fig. 22, 30 *a*). Die Gestalt des äußeren Kanälchens ist recht mannigfaltig; meist ist es ein cylindrisches enges Röhrchen, in anderen Fällen kann es nochmals zu einem Exkretionsbläschen anschwellen, oder schließlich sich noch trichterförmig nach außen erweitern (Fig. 22 *b*).

Größere braune Drüsen scheinen mehrere Ausführungskanälchen zu besitzen und dürften also als »Siebdrüsen« funktioniren (Fig. 26).

In welchem Zusammenhange die großen braunen Drüsen mit der Bildung der Areolen stehen, kann ich aus dem einzigen Entwicklungsstadium nicht entscheiden. Sicher ist es nur, dass die äußere Cuticula in diesem Stadium noch glatt, fast ohne Areolen ist, höchstens dass bei starken Vergrößerungen an der unteren Cuticulafläche die Abdrücke einzelner Hypodermiszellen zum Vorschein kommen (Fig. 32).

Was die Verbreitung der einzelligen Drüsen in der Hypodermis der Gordien anbelangt, so habe ich sie auch bei Gordius Preslii ♂ gefunden, allerdings aber nicht in solchen Verhältnissen und nicht so oft wie bei Gordius Vaeteri. Bei der erstgenannten Art fand ich sie an Längsschnitten durch einzelne Körperpartien der Bauchseite (Fig. 42 *dr*). Gewöhnliche Hypodermiszellen alterniren hier mit schlanken flaschenförmigen Gebilden, welche in dieser Gestalt den einzelligen Drüsen der Lumbriciden ähnlich sind. Mit dem engen halsartigen Kanälchen öffnen sie sich mittels eines winzigen Porus nach außen, wo sie mit verdickten

© Biodiversity Heritage Library, http://www.biodiversitylibrary.org/; www.zobodat.at

cuticularen Höfchen versehen sind. Ihr Inhalt ist eine wasserklare Substanz, in der mir den Kern zu entdecken nicht gelang, sondern nur das oben besprochene Centrosom; es ist demnach wahrscheinlich, dass die einzelligen Drüsen aus den gewöhnlichen Epithelzellen nach dem Verluste der Kerne zu Stande kamen.

Die einzelligen Drüsen funktioniren in der Hypodermis der Gordiiden nur in jugendlichen Stadien, zumal sie in den erwachsenen freilebenden Würmern sehr reducirt und spärlich sind. Die Ausfuhrkanälchen und äußeren Poren habe ich bereits früher bei Gordius tolosanus entdeckt[1], während später Camerano[2] derartige Drüsen — »cellule secretici modificate« — bei derselben Art sicherzustellen gelang. Die Ausführungskanälchen und Poren finde ich auch bei den parasitischen Männchen von Gordius pustulosus (Fig. 43 *d*), wo bereits sowohl die sog. faserige Cuticula als auch die großen Areolen vorhanden sind. Hier stellt die Hypodermis eine außerordentlich dünne Lamelle dar, in welcher man nur recht schwierig die Kerne zu finden vermag. Es giebt keinen Unterschied zwischen einzelnen Zellen; aber nach dem Vorhandensein der Ausführungskanälchen, welche in den Areolen nach außen münden, darf man dafür halten, dass die ursprünglich hier vorhandenen einzelligen Drüsen degenerirten und nur ihre Ausfuhrkanälchen persistiren.

Aus der vorstehenden Darstellung geht hervor, dass die Hypodermis der jungen parasitischen Stadien von Gordius aus hohen, saftigen Zellen besteht. Das haben wir vornehmlich an Gordius Preslii ♂ und Gordius Vaeteri ♀ nachgewiesen. v. Linstow[3] hat dasselbe in den parasitischen Stadien von Gordius tolosanus konstatirt und Camerano[4] bildet das kubische Hypodermisepithel bei den jungen Stadien von Gordius pustulosus ab.

Dagegen habe ich zuerst die ganz abgeplattete Hypodermis in dem erwachsenen Stadium von Gordius tolosanus hervorgehoben und Camerano hat sehr ausführlich nachgewiesen, dass in allen Körpertheilen die aus flachen Zellen bestehende Hypodermis vorhanden ist.

Und so gelangen wir zur Frage, wie es kommt, dass die Hypodermis der jungen Stadien als hohes Cylinderepithel vorkommt, während

[1] Vejdovský, Zur Morphologie der Gordiiden. Diese Zeitschr. Bd. XLIII. 1886.

[2] Camerano, Ricerche interno alla anatomia ed istologia dei Gordii. Torino 1888.

[3] Linstow, l. c.

[4] Camerano, Atti Accad. Scienze. Torino 1892. Fig. 1, 2, 5.

© Biodiversity Heritage Library, http://www.biodiversitylibrary.org/; www.zobodat.at

in den erwachsenen Würmern es nur als eine sehr niedrige, scheinbar nur plasmatische Schicht mit spärlichen Kernen erscheint?

Diese Frage wird beantwortet durch die Verfolgung der Entstehung der sog. faserigen Cuticula.

Äußere Cuticula. Diese äußerste Körperschicht ist auch bei den jüngsten Stadien, wo die sog. faserige Cuticula noch nicht existirt, vorhanden. Von den von mir beobachteten Arten ist sie am dicksten bei Gordius Vaeteri, wo sie an Querschnitten als eine bräunliche, strukturlose, aus wenigstens zwei parallel an einander liegenden Schichten bestehende Lamelle erscheint. Von der Oberfläche mit den stärksten Vergrößerungen beobachtet, zeigt sie eine ungemein feine doppelte Strichelung, in welcher die Linien sich beinahe unter 40° kreuzen (Fig. 32 *c*). Die ursprünglichen Zellkontouren treten ebenfalls sehr überzeugend an den leicht isolirbaren Cuticulartheilen hervor; es sind Zellabdrücke, die, sich nicht berührend, als die erste Spur der Areolen zu deuten sind. Die interareoläre Substanz zeigt keine Strichelung, aus welchem Grunde man schließen kann, dass die äußere Zellmembran der Hypodermiszellen von ungemein feinen, mit unseren besten optischen Mitteln nicht sichtbaren Poren wie ein Sieb durchbohrt ist, durch welche die Cuticularsubstanz von den Zellen ausgeschieden wird. Die äußere Cuticula verdient also nicht den Namen »homogene Cuticula«, mit welchem sie bisher bezeichnet wurde. Sie besteht eben so aus Fasern, wie die untere Schicht, nur sind dieselben äußerst fein, dass man sie leicht als solche übersieht.

Die untere Fläche der äußeren Cuticula von Gordius Vaeteri zeigt eine eigenthümliche, scharf lichtbrechende Körnelung, welche theils in bestimmten Linien angeordnet, theils unregelmäßig über der Oberfläche einzelner Zellen zerstreut ist. Die scheinbaren Körnchen gehören jedoch nicht der Cuticula an, sondern stellen die Abdrücke der Zellenfasern dar, aus denen die untere oder sogenannte faserige Cuticula entsteht.

»Faserige Cuticula.« Diese Schicht ist morphologisch verschieden von der äußeren Cuticula, wesshalb ich sie als Subcuticula weiterhin bezeichnen will. Unter diesem Namen darf man jedoch nicht die »Subcuticula« A. Schneider's und seines Schülers Rohde's verstehen, indem die genannten Autoren mit diesem Namen nur die Hypodermis bezeichnen, welche Bezeichnung wohl als überflüssig zu verwerfen ist.

Die Subcuticula ist ein späteres Produkt der Hypodermis. So lange sie noch nicht entwickelt ist, erscheinen ihre Anfänge dicht unterhalb der eigentlichen Cuticula in Form von faserigen Wimpern (Fig. 31 *f*), welche die Cuticula mit den Zellen verbinden. An den oben erwähnten

© Biodiversity Heritage Library, http://www.biodiversitylibrary.org/; www.zobodat.at

von der Oberfläche betrachteten Abdrücken der Zellen in der Cuticula sieht man eine recht große Menge der kornförmigen Durchschnitte dieser Fasern, welche in regelmäßigen Reihen angeordnet sind (Fig. 32*f*). An Quer- und Längsschnitten erscheint die Faserung wie vertikal aus den Zellen ausgehende Wimpern (Fig. 23, 24, 25, 29, 30*f*). Das beste Beispiel hierzu ist Gordius Vaeteri; hier ist die Verbindung der Fasern mit der Cuticula nicht intensiv, was am überzeugendsten die Schnittpartien beweisen, auf welchen sich die Cuticula ganz abspaltet; an solchen Bildern treten dann die Hypodermiszellen so hervor, als ob sie mit wirklichen Wimpern besetzt würden (Fig. 31*f*).

Den Ursprung der Fasern zu bestimmen ist nicht schwierig; sie gehen aus den Hypodermiszellen hervor. Schwieriger dagegen ist, den näheren Bildungsmodus der Fasern anzugeben; entweder ist es eine aus dem Zellplasma ausgeschiedene und erstarrte, ursprünglich flüssige Substanz, oder es stellen die Fasern der Subcuticula einfache Auswüchse des Zellgerüstes vor.

Im ersteren Falle würde die Subcuticula gleichwerthig der äußeren Cuticula sein, für welche Ansicht man jedoch keine Gründe anführen kann.

Die andere Auffassung, nach welcher die Faserung der Subcuticula das modificirte Reticulum oder das sogenannte Spongioplasma vorstellt, hat viele Wahrscheinlichkeit für sich und zwar aus nachfolgenden Gründen:

1) Die Fasern, welche bei Gordius Vaeteri mit den braunen Zellen in Verbindung stehen, sind ebenfalls so braun gefärbt, wie das Reticulum dieser Drüsen (vgl. Fig. 27—29).

2) Mit der Zunahme der faserigen Subcuticula nimmt die Höhe der Hypodermiszellen ab, welche schließlich ganz abgeplattet werden, wie die erwachsenen Gordien beweisen. Je höher die faserige Schicht ist, um so niedriger erscheint die Hypodermis. Die Fasern wachsen demnach auf Kosten des Zellreticulums. So lange die Hypodermiszellen dazu befähigt sind, so lange entwickeln sich die Fasern.

3) In ihren äußeren Eigenthümlichkeiten sind die Fasern der Subcuticula von einem anderen Charakter als die der äußeren Cuticula.

Hypodermis als Muskelepithel. Zuletzt ist meine Auffassung von der morphologischen Beschaffenheit der Subcuticula durch nachfolgende Auseinandersetzung der Hypodermis als Muskelepithel begründet.

Bekanntlich entbehren die Gordiiden wie die Nematoden der Ringmuskelschicht. Aber eben so interessant als überraschend ist die Erscheinung, dass diese Cirkularmuskelschicht bei Gordius durch die

© Biodiversity Heritage Library, http://www.biodiversitylibrary.org/; www.zobodat.at

Hypodermis selbst ersetzt ist, welche demnach als Muskelepithel aufzufassen ist. Den Beweis von dem Vorhandensein der Muskelfasern in der Hypodermis der Gordien zu erbringen, ist ziemlich schwierig, obwohl schon Villot von solchen Fasern spricht und dieselben abbildet, aber als Nervenfibrillen deutet, welche mit dem Bauchstrange im Zusammenhange stehen sollen.

Diese Ringfasern sind ausgezeichnet in der Hypodermis des jungen Gordius Preslii entwickelt, nur muss man, um sie deutlich zu erkennen, streng vertikale Längsschnitte führen. An Querschnitten kann man nur kurze Abschnitte der Fasern verfolgen. Die Fasern sind ungemein fein, aber ihr Glanz und die Regelmäßigkeit ihrer Lage beseitigt jeden Zweifel von ihrem Vorhandensein. Die scharfen Umrisse der Fasern und vornehmlich, dass man im Darmepithel eben solche Fibrillen findet, wo sie allerdings weit deutlicher und im ganzen Verlaufe zu verfolgen sind, diese Charaktere beweisen, dass man es nicht mit Nervenelementen, sondern mit Muskelfasern zu thun hat.

An den erwähnten Längsschnitten erscheinen die Hypodermismuskelfasern folgendermaßen. An der Basis der Zellen erscheinen punktförmige, glänzende Querschnitte der Fasern, deren ich in jeder Zelle regelmäßig drei bis fünf gezählt habe (Fig. 47 *m*). Allerdings muss man in diesem Falle mit rein vertikalen Schnitten rechnen; an etwas schiefen Schnitten sind die Spuren der kontraktilen Fasern sehr undeutlich und man übersieht sie sehr leicht. Entscheiden kann ich nicht, ob sich die Fasern an der ganzen Peripherie des Körpers erstrecken; in den besprochenen Verhältnissen habe ich die Fasern nur an der Bauchseite der Hypodermis sichergestellt. An dünnen Flächenpräparaten verlaufen die Fäserchen parallel neben einander, doch kann man über ihre Struktur nichts ermitteln.

Historische Zusätze. Einige Autoren, wie Linstow und Camerano, sind geneigt neben den beiden Cuticulae noch besondere Zwischenschichten zu unterscheiden. Der letztgenannte Autor unterscheidet nämlich:

a) uno strato cuticolare esterno,

b) uno straterello interrotto di sostanza granulosa,

c) di uno strato fibrillare,

d) di uno straterello interrotto, costituito di granulazioni, di quale portono i prolungamenti che attraversano gli strati fibrillari fino alla cuticola esterna,

e) di uno strato epidermico.

Es handelt sich also um die unter b und d angeführten granulirten Schichten, welche jedoch nicht in jedem Falle nachzuweisen sind;

© Biodiversity Heritage Library, http://www.biodiversitylibrary.org/; www.zobodat.at

sie sind jedenfalls als Resultat der Differenzirung einer einzigen zelligen Grundschicht, der Hypodermis zu deuten. Bei den erwachsenen Gordien kann die oberste Schicht der faserigen Cuticula eine körnige Beschaffenheit annehmen, wie ich sie auch bei Gordius pustulosus gefunden habe (Fig. 43 *b*). Die untere granulirte Schicht kommt hier aber nicht vor. An den Längsschnitten durch junge Gordius Preslii sieht man dagegen, dass diese untere granulirte Schicht nicht selbständig ist, sondern als eine deutliche Reihe von Körnchen in der äußersten Fläche der Hypodermiszellen zum Vorschein kommt (Fig. 47 *z*). Auch in Querschnitten tritt diese Körnchenschicht der Hypodermiszellen äußerst scharf hervor (Fig. 36, 37).

Es sind demnach nach wie vor die beiden Cuticularschichten und ihre Matrix — Hypodermis — als die eigentliche Körperumhüllung der Gordiiden zu unterscheiden.

Bezüglich der morphologischen Darstellung der Hypodermis als Matrix der Cuticula habe ich in meiner ersten Arbeit sämmtliche älteren Ansichten zusammengestellt und, wie ich glaube, zuerst auf den zelligen Bau der Hypodermis in verschiedenen Körpertheilen hingewiesen, welchen Gegenstand neuerdings Camerano und Michel[1] ausführlich behandelt haben. Nun behauptet v. Linstow[2] ein Prioritätsrecht für sich, die zellige Struktur der Hypodermis zuerst erkannt zu haben. Dies ist unrichtig; Linstow bildet einen Theil des dünnwandigen Leibesschlauches in optischer Schichtung ab und will die großen, sechsseitigen Zellen als Hypodermiselemente deuten. Dem ist aber nicht so; in solcher Gestalt und Struktur der Kerne kommen die Hypodermiszellen der Gordiiden in keiner Körperregion vor. Die fraglichen, von Linstow gezeichneten Zellen gehören einzig und allein dem Peritoneum der Leibeshöhle an, wie man solche leicht ihrer scharfen Kontouren wegen an jedem Weibchen, welches die Eier abgelegt hat, bereits bei schwachen Vergrößerungen wahrnehmen kann.

§ 2. Entwicklung und Struktur der Längsmuskelschicht.

Über die Muskulatur des eigentlichen Larvenstadiums der Gordiiden wissen wir nichts; was der Epithelschicht vorangeht, aus welcher die Längsmuskeln des Leibesschlauches zu Stande kommen, müssen die künftigen Untersuchungen entscheiden. Derzeit handelt es sich nur um die Deutung von zwei Zellschichten, welche in jüngsten mir zur Disposition stehenden Entwicklungsstadien sich unterhalb der

[1] Michel, Compt. rend. Acad. Sc. Paris. Vol. CVIII. p. 1175.

[2] v. Linstow, Über Entwickl. und Anatomie von Gordius tolosanus. Archiv für mikr. Anat. Bd. XXXIV. 1890.

© Biodiversity Heritage Library, http://www.biodiversitylibrary.org/; www.zobodat.at

Hypodermis erstrecken, und die man als Mesoblastprodukte auffassen muss. Bei den erwachsenen Gordien entsteht aus der einen Zellenlage die Längsmuskelschicht, die andere wird noch heute von den meisten Autoren als »Parenchym« oder »Zellgewebe« bezeichnet, während ich sie schon vor Jahren als echtes, die Leibeshöhle auskleidendes Peritoneum bezeichnet habe.

Die nachfolgende Darstellung beseitigt hoffentlich sämmtliche Zweifel darüber, in welchen Verhältnissen die erwähnten Zellschichten zu den übereinstimmenden Embryonalanlagen der übrigen bekannten Thiere, namentlich der Bilaterien stehen.

Das erwähnte jüngste Stadium, von welchem ich ausgehe, ist Gordius pustulosus ♂, in dessen Leibeshöhle ich noch keine Geschlechtsdrüsen, wenigstens in der mittleren Körperpartie, vorgefunden habe. Camerano bezeichnet dieses Stadium als »stadio filiforme«. Unter der äußerst schwachen, körnigen Hypodermis erstrecken sich zwei mesoblastische Zellschichten; die eine an die Hypodermis angrenzende ist das Muskelepithel (Fig. 45 *m*), die innere stellt die Anlage des Peritoneums (*ms*) dar.

Die Zellen des Muskelepithels sind noch niedrig, aus einem hyalinen Plasma bestehend und erkenntlich nach den ausgezogenen Kernen (*j*, *j'*). Die letzteren entstanden offenbar aus gewöhnlichen ovalen Kernen, die wohl in den noch jüngeren Stadien vorkommen müssen[1]. In weiterer Entwicklung verengen sich die meisten Kerne in der Mitte, und nur die Kernpole sind gleichmäßig angeschwollen (Fig. 46 *mk*). In dem klaren Plasma der Kerne sieht man ein zierliches Fasernetz, das Kernkörperchen fehlt überhaupt. Durch diese Gestalt und Struktur erinnern die Muskelkerne an die Kerne der Opalinen. Allerdings muss man immer bedenken, dass diese Art (Gordius pustulosus) nur im 90%igen Alkohol konservirt wurde. In dem älteren Stadium von Gordius Preslii, wo die Längsmuskelschicht bereits fast funktionsfähig vorliegt, finde ich das bisher nicht differenzirte Muskelepithel nur im hinteren Körper als verschieden hohe, zwischen die Hypodermis- und Peritonealzellen gestellte Zellen, deren Kerne sich intensiv roth färben (Fig. 54 *mep*). Weiter nach vorn differenzirt sich ein Theil des Plasmas zur kontraktilen Substanz, das übrige mit dem Kerne wird

[1] In einer nach der Fertigstellung dieses Manuskriptes untersuchten Schnittserie eines älteren Stadiums mit Gonaden (abgebildet in Fig. 85) finde ich thatsächlich ein sehr niedriges Muskelepithel mit gewöhnlichen intensiv roth sich färbenden Kernen (*ms*). Das Epithel erstreckt sich nur an der Bauchseite, während seitlich und an der Rückenseite ein großzelliges Peritoneum die Leibeshöhle auskleidet (*pt*).

© Biodiversity Heritage Library, http://www.biodiversitylibrary.org/; www.zobodat.at

zum Sarkoplasma. Die Muskelzellen werden nach und nach höher, was namentlich für die Männchen von Gordius Preslii und pustulosus gilt, während bei den Weibchen der letztgenannten Art und den Männchen von Gordius aestivalis die Muskelzellen niedrig verbleiben. Bei den Weibchen von Gordius Preslii und Vaeteri sind die späteren Muskeln ebenfalls sehr hoch.

Kontraktile Substanz. Ehe ich auf die Schilderung der Entwicklungsgeschichte der Muskelfasern eingehen werde, erachte ich als zweckmäßig die Struktur der fertigen Leibesmuskulatur genauer zu erkennen. Es ist dies nothwendig einerseits Angesichts der neueren Mittheilungen über die Muskelfasern der Nematoden überhaupt und der Gordiiden insbesondere, andererseits wird dadurch die Bildungsweise der kontraktilen Platten wesentlich erleichtert.

Untersucht man die Leibesmuskulatur eines erwachsenen aber doch noch parasitischen Gordius Preslii an Querschnitten, so ist es zunächst nothwendig nur solche Schnitte zu berücksichtigen, welche die Längsmuskeln im strengsten Sinne des Wortes vertikal auf ihre Längsachse getroffen haben. Dann treten solche Bilder der Muskelplatten zu Gesicht, wie Fig. 72 veranschaulicht.

Die Muskelzellen sind sehr plattgedrückt, trotzdem aber tritt das Sarkoplasma (Marksubstanz) der ganzen Höhe nach als eine hyaline Substanz hervor, in welcher es mir, auch nach der nachträglichen Färbung mit Hämatoxylin, nicht gelang eine retikuläre oder irgend welche andere Struktur nachzuweisen. Im inneren Abschnitte sind die Zellen etwas erweitert, und hier liegen die Querschnitte der Muskelkerne. Der Wurm, aus welchem die angezogene Abbildung herkommt, war nicht gehörig konservirt, und daher ist die Struktur des Sarkoplasma etwas modificirt. An meinen alten Präparaten findet man aber das feinkörnige Sarkoplasma, wie ich es bereits in meiner ersten Arbeit hervorgehoben habe. Durch den weiten Innenraum, in welchem das Sarkoplasma die Muskelzellen erfüllt, unterscheidet sich der noch parasitisch lebende — wenn auch ganz entwickelte — Gordius von dem erwachsenen freilebenden Wurme, in dem, wie ich bereits früher mitgetheilt habe[1], das Sarkoplasma nur als eine dunkle Linie erscheint.

Wichtiger ist nun die Struktur der kontraktilen Substanz. Dieselbe verläuft zu beiden Seiten jeder Zelle und umgiebt auch den oberen gegen die Leibeshöhle hin zugewandten Pol und bildet daher eine geschlossene, durch ihren Glanz sehr deutlich hervortretende Platte. In den seitlichen Nachbarzellen wiederholen sich nun dieselben

[1] Zur Morphologie der Gordiiden.

© Biodiversity Heritage Library, http://www.biodiversitylibrary.org/; www.zobodat.at

Verhältnisse, so dass sich an die Muskelplatten der erst beschriebenen Muskelzelle (*a*) von links und rechts die Nachbarplatten (*b* und *c*) anlegen. Zwischen je zwei Platten der neben einander stehenden Muskelzellen zieht eine bereits mit schwachen Vergrößerungen deutliche dunkle Linie. Bei starken Vergrößerungen erkennt man aber, dass es ein hohler Raum ist, in welchem mir jedoch nicht gelang eine besondere Struktur zu erkennen (Fig. 69 *r*). Wenn die Schnitte nun streng vertikal geführt werden, so treten zwischen je zwei benachbarten Muskelplatten feine Querbrücken hervor, die der Reihe nach die Platten verbinden. Dadurch kommt eine Struktur zu Stande, welche auf eine alveoläre Zusammensetzung des Zwischenraumes zwischen je zwei Platten erinnert. In anderen Schnitten sieht man dagegen die erwähnten Querbrücken nicht (*r'*) und die Nachbarplatten verlaufen frei neben einander.

Die Muskelplatten selbst sind wieder der Reihe nach eingeschnürt und bestehen daher aus glänzenden Körperchen, welche zuweilen auch durch schmale Brücken in der vertikalen Richtung verbunden sind (Fig. 71 *k*). Die beschriebene Struktur findet ihren Ausdruck auch an vertikalen Längsschnitten (Fig. 66). Jede Muskelplatte erscheint hier als eine dünne Lamelle mit einer Längs- und Querstreifung. Die Längslinien bezeichnen die Einschnürungen zwischen den Körperchen, die Querstreifung belehrt uns dagegen, dass die letzteren auch der Länge nach angeordnet sind und wohl in der letzten Instanz die eigentlichen Komponenten der kontraktilen Substanz vorstellen.

Fragt man sich nun nach der morphologischen Bedeutung dieser Komponenten, so wird man zunächst die Auffassung Bütschli's[1] berücksichtigen müssen, nach welchem jede kontraktile Platte in der Muskelzelle von Ascaris einer Wabenreihe entspricht. Daher würde ein jedes Muskelknötchen in der kontraktilen Platte von Gordius eine wohl modificirte Wabe der gewöhnlichen Muskelzelle vorstellen. Es lässt sich dies jedoch weder aus anderen Verhältnissen der Muskelplatten, noch aus der Entwicklungsgeschichte bestätigen. In Fig. 71 sieht man nämlich, dass die benachbarten zwei Muskelplatten nur im oberen Theile aus den erwähnten Muskelknötchen (*k*) bestehen, die also den Waben entsprechen sollten. In dem unteren Theile erscheinen sie dagegen als krümelige Lamellen ohne jede Spur der Einschnürungen. Es ist allerdings möglich, dass man es hier mit einem Kontraktions- beziehungsweise Dilatationszustande zu thun hat, aber in den

[1] Bütschli, Über den feineren Bau der kontraktilen Substanz bei Ascaris. Leuckart's Festschrift. 1892.

© Biodiversity Heritage Library, http://www.biodiversitylibrary.org/; www.zobodat.at

sich anlegenden Muskelplatten begegnet man denselben fast geraden Platten, wie wir weiter unten näher aus einander setzen werden.

Die Basis der Muskelzellen von Gordius Preslii in dem beschriebenen sowie in den jüngeren Stadien entbehrt überhaupt der kontraktilen Substanz und ist daher — um sich mit Rohde auszudrücken — nach außen offen, d. h. das Sarkoplasma ist hier gegen die Hypodermiszellen mit bloßer Zellmembran begrenzt.

Noch deutlicher tritt die brückenartige Verbindung der Platten zwischen je zwei benachbarten Muskelzellen bei Gordius pustulosus hervor (Fig. 70). Die physiologische Bedeutung der gegenseitigen Verbindung zwischen je zwei Muskelplatten liegt auf der Hand; der Muskelschlauch wird dadurch fester und es ist bekannt, wie schwierig einzelne Muskelfasern der Gordiiden zu isoliren sind. Mir gelang es niemals eine solche Faser auszupräpariren, während vor Jahren nur Bütschli dies nach langen Bemühungen gelingen sollte. Der Leibesschlauch der Gordiiden vermag nur in jugendlichen Stadien durchzubrechen, wobei nicht nur die feinen Cuticulae und Hypodermis, sondern auch die Muskulatur betheiligt wird. In der letzteren geht nun die Spaltung nicht zwischen je zwei Muskelzellen vor sich, sondern durch das Sarkoplasma, welches, wie wir bald erkennen werden, zu dieser Zeit noch nicht an der inneren Peripherie sich zur kontraktilen Substanz modificirt hat.

Von den neuerdings erschienenen Arbeiten über die Muskulatur von Gordius hat nur Rohde die Struktur der Muskelzellen annäherungsweise richtig erkannt, wenn auch seine Abbildungen allzu schematisch gehalten sind[1]. Von den Verbindungsfasern zwischen je zwei benachbarten Muskelplatten macht er keine Erwähnung, obwohl dieselben an seinen photographischen Aufnahmen an einigen Stellen ganz deutlich hervortreten.

Dagegen versucht Villot[2] seine alten Ansichten über das Perimysium der Muskelzellen aufrecht zu erhalten und begleitet diese seine Angaben mit einigen phantasiereichen Abbildungen.

Die Angaben v. Linstow's sind mir ganz unverständlich.

Bildung der kontraktilen Substanz. Die erste Anlage der kontraktilen Platten habe ich bei einem jungen Männchen von Gordius pustulosus ermittelt. Die oben erwähnten Muskelzellen mit den verlängerten Kernen erheben sich höher gegen die Leibeshöhle, behalten aber nach wie vor ihren epithelialen Charakter, nur sind die Kerne im inneren Pole gelegen wie bei den entwickelten Muskeln. An der

[1] Rohde, Giebt es Holomyarier? Sitzungsber. preuß. Akad. Wissensch. 1891. — Ferner: Muskel und Nerv. Schneider's Beiträge. 1892. [2] Villot, l. c.

© Biodiversity Heritage Library, http://www.biodiversitylibrary.org/; www.zobodat.at

Basis dieser Zellen erscheinen nun rechts und links äußerst feine, aber durch den Glanz leicht erkennbare Lamellen, die etwa bis zur Hälfte der Zelle reichen, weiter nach innen folgt nur die gewöhnliche Zellmembran. Schon während dieser Anlage treten die Verbindungsbrücken hervor, während die Zusammensetzung der Lamellen aus verdickten und eingeschnürten Partikeln nicht nachweisbar ist.

Die beschriebenen Anlagen der kontraktilen Substanz erweitern sich nach und nach zum inneren Pole der Muskelzellen, und man sieht ein solches fortgeschrittenes Stadium im Weibchen von Gordius Preslii in Fig. 62 bei schwächerer (Zeiss E), in Fig. 63 bei homogener Immersion dargestellt. Die Strukturverhältnisse sind dieselben wie im vorigen Stadium, die Zellmembranen sind nur am innersten Abschnitte der Zellen erhalten, wo auch der Kern liegt. Dieser kernführende Abschnitt dürfte dem sog. Markbeutel der Muskelzelle von Ascaris entsprechen.

Ähnliches Stadium der Bildung der kontraktilen Substanz von Gordius pustulosus ist in Fig. 55 u. 56 bei schwächerer, in Fig. 58 u. 59 bei starker Vergrößerung dargestellt. Überall tritt die Verbindung der benachbarten Muskelplatten durch zahlreiche Bälkchen hervor.

Schließlich erreichen die Platten den innersten Pol der Muskelzellen, und diese Zustände sind in Fig. 57 von Gordius pustulosus, weiter in Fig. 65 vom Männchen von Gordius Preslii bei sehr starken Vergrößerungen dargestellt. Der Unterschied zwischen beiden Arten ist auffallend; bei der letztgenannten Art sind die Lamellen sehr angenähert, so dass es scheint, als ob sie aus einer einzigen der Länge nach eingeschnürten Faser bestehen. Günstigere Präparate (Fig. 68) beweisen dagegen, dass die Struktur der Muskelplatten dieselbe ist wie bei Gordius pustulosus (Fig. 57), wo aber die Platten nicht gleichmäßig angeschwollen, beziehungsweise kontrahirt erscheinen, in Folge dessen die intercellulären, durch die Bälkchen verursachten Waben von verschiedener Größe sind.

Andererseits sieht man auch den Unterschied zwischen den Muskelplatten von Gordius Preslii ♂ und ♀ (vgl. Fig. 65 und 62), in welcher Hinsicht daher die Geschlechter dimorph erscheinen.

Die horizontalen Längsschnitte durch den Muskelschlauch belehren uns von der Beschaffenheit der in der Längsachse durchgeschnittenen Muskelplatten (Fig. 60, 61).

Die Verhältnisse sind hier dieselben wie in den Querschnitten: die Muskelplatten je zwei benachbarter Zellen sind der Länge nach ebenfalls mit den Querbälkchen verbunden, die dadurch entstandenen intercellulären Waben sind bald gleich (Fig. 60), bald alterniren die

© Biodiversity Heritage Library, http://www.biodiversitylibrary.org/; www.zobodat.at

großen angeschwollenen Räume mit den kleineren (Fig. 61). Die Kerne (*k*) alterniren mit den Muskelplatten.

Durch sehr niedrige Platten ist Gordius aestivalis (♂) charakterisirt.

Die fertigen, gegen das somatische Peritoneum geschlossenen Muskellamellen findet man in den parasitischen im Frühjahre gesammelten Gordius Preslii; zwischen den vollkommen gebildeten Muskelzellen trifft man auch solche, in denen die Platten von links und rechts gegen den Mittelpunkt an einander genähert sind, bisher aber nicht verschmelzen; es sind offenbar die letzten Entwicklungsstadien der Muskellamellen.

Die Muskellamellen von Gordius Vaeteri (♀) sind von derselben Höhe wie die Hypodermis (in dem oben besprochenen Jugendstadium) und bestehen aus regelmäßigen, gleich großen intercellulären Waben.

Die Muskellamellen sind bei den erwachsenen Gordien bündelartig gruppirt, was namentlich bei Gordius tolosanus hervortritt; die Lamellen sind nämlich so dicht neben einander gestellt, dass es scheint, als ob sie auf Kosten des Sarkoplasma einer Zelle zu Stande kamen und die letztere ganz erfüllten. Dies ist nicht selten um so auffallender, als zwischen einzelnen dicht an einander liegenden Lamellen die Kerne nicht nachweisbar sind. Bei jungen Gordius Preslii ♂ erklärt sich uns diese Bildung der Muskelbündel. Einzelne Nachbarzellen reihen sich nämlich dicht an einander, ihr Sarkoplasma wird ganz verdrängt, die Kerne bestehen zwar Anfangs zwischen den Lamellen, um schließlich ganz zu Grunde zu gehen (Fig. 67, 68 *k*).

Sarkoplasma und Kern. Das Plasma der Muskelzellen sämmtlicher untersuchten Arten erscheint nach der erwähnten Konservirungsmethode in der Chromsäure und dem 90%igen Alkohol und nach der Färbung mit Pikrokarmin als eine durchaus homogene, strukturlose Substanz; wären hier die Kerne nicht vorhanden, so müsste man dafür halten, — namentlich bei den Arten, wo die Muskellamellen bündelartig angeordnet sind, — dass zwischen den letzteren hohle Räume persistiren. Sämmtliche Abbildungen (Fig. 55—72) zeigen dieselben Strukturverhältnisse des Sarkoplasma und auch die nachträgliche Färbung mit Hämatoxylin veränderte an der Sache nichts. Nur bei Gordius Vaeteri erschienen nach der Hämatoxylinfärbung ganz andere Strukturverhältnisse des Sarkoplasmas. Nach der Färbung mit Pikrokarmin finde ich das letztere eben so hyalin und scheinbar strukturlos, wie bei Gordius Preslii etc.; mit Hämatoxylin behandelt erscheint aber die früher homogene Substanz aus hellen Alveolen bestehend,

© Biodiversity Heritage Library, http://www.biodiversitylibrary.org/; www.zobodat.at

zwischen welchen mehr oder weniger intensiv sich färbende Knötchen eines feinkörnigen Plasma gelagert sind (Fig. 73).

Die stark verlängerten Kerne der Muskelzellen sind nach dem Grade der Degeneration mehr oder weniger angeschwollen oder zusammengedrückt und zeichnen sich durch die bekannte enorme Länge aus (Fig. 47 *k*). Sie liegen meist in dem inneren Abschnitte der Muskelzellen, können aber auch unregelmäßig in verschiedenem Niveau (wie z. B. bei Gordius Preslii ♂) liegen. Die färbbare Substanz ist an der Peripherie der Kerne gelagert, während das Innere von einer hyalinen Substanz eingenommen ist. In Folge dessen erscheinen die Kerne an Querschnitten wie durchgeschnittene Röhrchen.

§ 3. Die Leibeshöhle und der Begriff des »Parenchyms« und »Zellgewebes«.

In den jungen parasitischen Stadien der beobachteten Arten ist die eigentliche Leibeshöhle oder das Cölom vorhanden und ihre Verhältnisse unterliegen gewissen Modifikationen

1) nach dem Entwicklungszustande der Geschlechtsdrüsen, sowohl der Männchen als Weibchen, und

2) nach der Körperregion, aus welcher man den betreffenden Schnitt untersucht. In der vordersten und hintersten Körperregion sind offenbar die Cölomverhältnisse modificirt, wesshalb es für die allgemeinen Betrachtungen nicht rathsam ist von der Darstellung derselben auszugehen.

Eine geräumige Leibeshöhle erkannte ich bei dem jüngsten Stadium von Gordius pustulosus ♂, dessen Geschlechtsdrüsen in der Körpermitte nicht entwickelt waren (Fig. 79). Das Muskelepithel (*ms*) ist hier mit flachen Mesoblastzellen bedeckt, welche durch runde, intensiver sich färbende Kerne sich von der Muskelzelle unterscheiden. Es ist also die somatische Peritoneallamelle (*pts*). Die Zellen sind groß und gerade nicht (namentlich auf der Rückenseite) zahlreich, so dass sie eher als eine die Muskelschicht bedeckende Bindegewebsschicht erscheinen, wie besonders die Längsschnitte durch den ganzen Körper beweisen (Fig. 45 *ms*, Fig. 46 *pts*).

Die Querschnitte durch dasselbe Entwicklungsstadium weiter nach vorn zeigen aber, dass die Zellbedeckung viel dichter ist, aus zahlreicheren Zellen besteht, welche zu einer Epithelschicht angeordnet sind. Namentlich die Körperseiten sind durch dieses hohe Peritoneum ausgezeichnet, welches nach der Rücken- und Bauchseite dagegen etwas niedriger erscheint. Dies ist also, wie gesagt, das somatische Peritoneum, das splanchnische ist nicht vorhanden. Der Darmkanal entbehrt über-

© Biodiversity Heritage Library, http://www.biodiversitylibrary.org/; www.zobodat.at

haupt der äußeren Bedeckung (Fig. 79 *d*), nur in der medialen oberen Linie verbinden sich zwei Lamellen, welche von der rechten und linken somatischen Peritoneallamelle ausgehen und ein Mesenterium vorstellen (*mt*). Dadurch zerfällt das Cölom in eine größere obere und in eine untere Höhle; in der letzteren verläuft der Darmkanal (*d*).

Die besagten Mesenterien weichen gewissermaßen von der Anordnung der gewöhnlichen Mesenterien ab, welche wir bei den etwas älteren Stadien von Gordius Preslii besprechen werden; hier aber muss man berücksichtigen, dass der beschriebene Gordius pustulosus der Geschlechtsröhren entbehrte, was wohl die Anordnung der Mesenterien bedingen kann.

Aber die eben geschilderte Organisation der Leibeshöhle bei dem jüngsten mir zu Gebote stehenden Stadium zeigt sehr überzeugend, dass man es bei Gordiiden mit der echten Leibeshöhle zu thun hat, auch wenn kein Darmperitoneum vorhanden ist, dass somit die epitheliale Bedeckung der Muskelschicht ursprünglicher ist, als die Zellen, welche in gewissen Körperregionen und zu gewissen Zeiten als das sogenannte Parenchym oder das Zellgewebe die Leibeshöhle erfüllen.

Polarität der Peritonealzellen. In Fig. 80 ist ein Theil der Leibeswand mit Hypodermis (*hp*), Muskulatur (*m*) und dem somatischen Peritoneum dargestellt. Die Zellen des letzteren schönen Epithels sind auffallend durch große ovale Kerne, in denen man aber weder ein Kerngerüst noch ein Kernkörperchen findet. Dagegen tritt hier die chromatische Substanz in reichlicher Menge hervor und zwar an dem, gegen das Centrum des Körpers gerichteten Pole. Besondere Differenzirung in dieser Substanz ist schwierig nachzuweisen, nur in einigen Zellen scheint die Substanz an feine Schleifen gebunden zu sein. Die angezogene Abbildung ist aus dem Körperschlauche von Gordius pustulosus (♀) entnommen, welcher, wie gesagt, im 90%igen Alkohol konservirt wurde. Dadurch ist gewiss die beschriebene Kernstruktur hervorgerufen. Bei den von mir in Chromsäure konservirten Gordius Preslii etc. findet man nichts von dieser auffallenden Anordnung der chromatischen Substanz. Gewiss aber ist dadurch die centrade Orientirung der Peritonealzellen ausgeprägt.

Leibeshöhle der vorderen Körperregion. Wir wollen jetzt die einzelnen Körperregionen in Bezug auf die Gestaltung der Leibeshöhle eingehender besprechen und wählen dazu in erster Reihe den vorderen Körperpol. Hier ist die Leibeshöhle sehr reducirt, da hier zunächst der angeschwollene Anfangstheil des Darmkanals, ferner die Bauchstranganschwellung und die oben erwähnte braune Drüse vorhanden ist (vgl. die Querschnitte von Gordius pustulosus Fig. 14, 15, 16).

© Biodiversity Heritage Library, http://www.biodiversitylibrary.org/; www.zobodat.at

Die Längsmuskelschicht fehlt hier, so dass an die Hypodermis die Mesoblastzellen sich direkt anlegen. Dieselben sind aber nicht unregelmäßig angeordnet; sie wiederholen sich schichtenweise und koncentrisch von der Hypodermis nach innen. Vergleichen wir in dieser Hinsicht einige nach einander folgende Querschnitte. In Fig. 14 sieht man unterhalb der Hypodermis eine ziemlich dicke kleinzellige Schicht (*pr*), die wir erst später berücksichtigen werden. Dieselbe ist nach innen mit einem großzelligen Epithel (*p.ts*), dessen große ovale Kerne aus dem hyalinen Plasma sehr schön hervortreten. Eine aus etwas kleineren Zellen bestehende Epithelschicht bedeckt die Bauchstrangslappen und die Speiseröhre (*pt.p*). Das ist also eine Fortsetzung des Peritoneums und dürfte in diesem Falle als splanchnisches Blatt bezeichnet werden. Zwischen beiden Lamellen befindet sich ein enger, spaltförmiger zellenloser Raum (*c*) und dies ist der Rest der Leibeshöhle, welche an den nachfolgenden Schnitten von den Abkömmlingen der Epithelschichten ausgefüllt ist. Wir sehen nämlich in Fig. 15 wieder ein somatisches (*pt.s*) und ein splanchnisches (*pt.p*) Peritonealblatt, die zwischen ihnen befindliche Leibeshöhle ist aber von den Lymphoidzellen (*l*) ausgefüllt. Je mehr nun nach hinten, um so zahlreicher und kleiner sind die letzteren und können ebenfalls wie die Peritonealschichten lamellenweise angeordnet sein; dies ist in Fig. 16 veranschaulicht (*e*).

Auf diese Weise erklärt man sich leicht die dicht gruppirten polygonalen Zellen im vorderen Körpertheile der erwachsenen Gordien, die man als Parenchym bezeichnet, welches wohl aus den ursprünglich freien, ellipsoiden oder runden Zellen entstanden ist.

Hypodermales Parenchym. Das in seinem Ursprunge erkannte Zellgewebe muss man aber unterscheiden von dem eigentlichen Parenchym, wie es sich in der vordersten Körperpartie auf zwei bis vier Schnitten wiederholt. Hier findet man nämlich weder die großzelligen Peritoneallamellen, noch irgend eine Leibeshöhle. Der Raum zwischen dem Anfangstheil des Darmkanales und der Hypodermis ist einfach erfüllt von einem kleinzelligen Bindegewebe, welches ich als Parenchym bezeichnen will (Fig. 13 *pr*). Dieses Parenchym zieht weiter nach hinten längs der Hypodermis (Fig. 14 *pr*), während der übrige Raum vom mesoblastischen Peritoneum eingenommen wird. Fragt man sich nach dem Ursprunge dieses Bindegewebes, so wird man nach der sorgfältigen Untersuchung bald zur Überzeugung gelangen, dass das Gewebe durch die Proliferation der Hypodermiszellen entstanden ist. Der erste Schnitt (Fig. 12) durch die eigentliche Hypodermis zeigt nämlich, dass von den Zellen dieser Schicht zahlreiche Produkte derselben radienartig in die primäre Leibeshöhle eingreifen (*p*) und weiter nach hinten dieselbe

© Biodiversity Heritage Library, http://www.biodiversitylibrary.org/; www.zobodat.at

ganz erfüllen. So entsteht das härtere Terminalende des Gordienkörpers oder die sogenannte Calotte.

Dieses eigentliche Parenchym kommt in gleichen Verhältnissen bei Gordius Vaeteri und Preslii und auch in erwachsenen freilebenden Gordius tolosanus vor; ich habe es bekanntlich in meiner ersten Arbeit als modificirtes »Zellgewebe« gedeutet[1].

Die Leibeshöhle im hintersten Körpertheile ist bereits bei den jüngsten untersuchten Stadien mit dem Zellgewebe gänzlich erfüllt, so dass ich über deren ursprüngliche Gestaltsverhältnisse nichts zu sagen weiß. Man darf aber mit Recht annehmen, dass die Entstehung des Zellgewebes in dieser Region dieselbe ist, wie in der vorderen Körperregion, und dies aus zwei Gründen:

1) In meiner ersten Arbeit habe ich mit besonderem Nachdruck hervorgehoben, dass das somatische Peritonealepithel der hinteren Region auch in erwachsenen Würmern durch die Größe seiner Elemente auffallend ist und dadurch sich von den übrigen Zellen des Zellgewebes unterscheidet

2) Dass nun die Zellen des Zellgewebes ursprünglich aus Lymphoidzellen entstanden sind, beweist das nachfolgende Experiment. Ich versuchte die im hinteren Körpertheile dicht gruppirten Zellen zu isoliren. Nach der Durchschneidnng des Körpers eines noch parasitischen, aber geschlechtlich bereits vollkommen reifen Gordius Preslii presste ich sowohl die Spermatozoen aus den Samenleitern, als auch das Zellgewebe auf einen Objektträger heraus, nachher behandelte ich den Inhalt mit Osmium, Alkohol und Pikrokarmin und fand, dass die in der Leibeshöhle als »Parenchym« zusammengedrängten Zellen auf den so hergestellten Präparaten als schöne amöbenförmige Körperchen mit Pseudopodien hervortraten.

Es ist desshalb sicher, dass das Zellgewebe aus den ursprünglichen Lymphoidzellen besteht, wesshalb ich es als überflüssig betrachte die sonderbaren Ansichten Villot's zu berücksichtigen[2].

[1] Vgl. Zur Morphologie der Gordiiden (l. c.). Fig. 33, 34, 35 *gm*.

[2] Ich habe mich bereits in meiner letzten Arbeit (diese Zeitschr. XLVI. 2. 1888) über die Angaben des genannten Herrn sehr scharf aussprechen müssen. Nichtsdestoweniger wiederholt er auch neuerdings seine alten Phrasen (sit venia verbo!). Um z. B. auf die Argumente, mit welchen er seine Vorstellung von der Leibeshöhle unterstützt, hinzuweisen, will ich nur ein Citat aus seiner letzten Publikation (Evolution des Gordiens. Ann. Sc. nat., 1891, p. 359) anführen: »Le mesoderm, qui, ainsi que je l'ai déjà dit, représente la partie périphérique de l'endoderme, n'est encore constitué au debut du développement larvaire que par des cellules embryonnaires. Ces cellules, qui sont fort petites et peu nombreuses chez l'embryon, prolifèrent beaucoups chez la larve et y prennent un rapide accroissement. Leur paroi s'épaissit;

© Biodiversity Heritage Library, http://www.biodiversitylibrary.org/; www.zobodat.at

Leibeshöhle der mittleren Körperregion. Die Leibeshöhle der jungen parasitischen Stadien, bei denen die Gonaden bereits angelegt erscheinen, ist durch diese Organe sehr modificirt, eben so wie die das Cölom auskleidenden Peritonealschichten. Wie sich das Peritonealepithel und die Mesenterien zu den Geschlechtsorganen der erwachsenen Weibchen verhalten, habe ich schon in meinen ersten zwei Arbeiten aus einander gesetzt. Trotz einiger Opposition von Seiten Villot's und Llnstow's gegen meine Darstellung wird meine Auffassung durch das Studium der jungen Weibchen bestätigt und werde ich auf diesen Gegenstand bei der Besprechung der weiblichen Geschlechtsorgane zurückkommen.

An dieser Stelle will ich nur bemerken, dass das splanchnische Peritoneum durch die mächtig wuchernden Eierstöcke an das somatische Blatt verdrängt wird (Fig. 95 *sm*, *sp*), so dass die eigentliche Leibeshöhle ganz verschwindet und man leicht zu der Ansicht verführt werden kann, dass das somatische Peritoneum aus zwei Zellschichten gebildet wird.

Andererseits ist das Vorkommen von vier Längskanälen zwischen der Muskelschicht und der Somatopleura bemerkenswerth, die ich bei zwei jungen Weibchen von Gordius pustulosus angetroffen und in Fig. 94 und 95 abgebildet habe. Es giebt zwei ventrale (*prl* und prl^2), sowie zwei dorsale (prl^3, prl^4) derartige Röhren, denen man an den Schnittserien begegnet. Meiner Ansicht nach entstanden dieselben durch die Abspaltung des somatischen Peritoneums von der Muskelschicht und zwar in Folge der durch die Wucherung der Geschlechtsdrüsen stattfindenden Spannung. Eine besondere physiologische Funktion kann man ihnen kaum zuschreiben.

Schwieriger ist es bei erwachsenen Männchen die Leibeshöhle und die modificirten Peritonealschichten nachzuweisen; hier sind nämlich sämmtliche Räume des Cöloms ziemlich früh mit Mesoblastelementen erfüllt. Das Studium der jungen Männchen zeigt aber, dass kein Unterschied zwischen beiden Geschlechtern ist; bei den ersteren verschwindet nämlich die Leibeshöhle rascher in Folge der Vermehrung

leur contenu se charge d'eléments graisseux; et leur noyau passe à l'état granuleux. En se multipliant, ces cellules ce pressent les unes contre les autres et forment une masse compacte (Zellkörper), qui occupe tout l'espace compris entre le système nerveux et l'intestin. La cavité primitive du corps de l'embryon (Blastocoele) est dès lors complètement obliterée. Les cellules embryonnaires de la périphérie du mesoderme se transforment en myoblastes et constituent par leur ensemble la couche musculaire (muscle cylindrique).« Und so geht es weiter. Diese Probe, glaube ich, entledigt mich der Pflicht die Angaben Villot's zu besprechen und überhaupt mich mit ihnen zu befassen.

© Biodiversity Heritage Library, http://www.biodiversitylibrary.org/; www.zobodat.at

der Mesoblastelemente, welche dieselbe epitheliale Anordnung nach der Richtung der Organe, welche sie umgeben, wiederholen. Es sind vornehmlich die männlichen Gonaden, um welche sich rings die Mesoblastzellen röhrenartig (Fig. 96 *a*) anordnen; auf diese Röhren legt sich wieder eine neue Epithelschicht (Fig. 96 *b*), die also das Cölom von der inneren Fläche auskleidet, als Splanchnopleura zum Bauchstrange hinzieht und sich an die Mesenteriallamelle (*ms*) anschließt. Da nun die Leibesmuskelschicht von normalem somatischem Peritoneum (*c*) bedeckt ist, so ist durch diese Lamellen eine zwar nicht voluminöse, aber doch leicht nachweisbare Leibeshöhle ausgekleidet (*lh*).

In anderen Schnitten erscheinen die Mesoblastzellen weit zahlreicher entwickelt, die sich somit von Neuem an die bereits vorhandenen Schichten anlegen und so erfüllen sich die Höhlungen und es bleibt jederseits nur ein enger Spalt zwischen den Mesoblastlamellen als Rest des früher geräumigen Cöloms zurück. In Fig. 97 sind diese Verhältnisse dargestellt; das somatische Peritoneum (*c*) besteht aus größeren Epithelzellen als das splanchnische (*b*), welches wie in Fig. 96 die Gonadenröhre (*a*) bedeckt. Zwischen dem somatischen und splanchnischen Blatte hat sich nun eine neue Zellreihe (*d*) eingeschoben, deren Elemente aber nicht so regelmäßig epithelartig angeordnet und offenbar als Lymphoidzellen zu betrachten sind. Sie erfüllen bisher nur den dorsalen Theil der Leibeshöhle, während der ventrale Theil (*lh*) als ein spaltartiger Raum persistirt. Schließlich erfüllt sich auch diese spaltförmige Höhlung und man findet keine Spur des Cöloms; es scheint dann, dass die Leibeshöhle durch das sogenannte Parenchym vertreten ist, namentlich wenn man die schichtenweise Anordnung der Lamellen nicht berücksichtigt (Fig. 98). So erscheint es in der Leibeshöhle der erwachsenen Gordien und ich habe diese lamellenartige Anordnung der Mesoblastelemente bei Gordius tolosanus in einer früheren Arbeit veranschaulicht[1]. Die Längsschnitte durch das vermeintliche Parenchym beweisen schließlich, dass die Zellen ziemlich lose an und neben einander liegen, wie Fig. 82 veranschaulicht.

Ausführlichere Darstellung des Epithelverlaufes auf der Oberfläche der Gonade, sowie das Verhältnis der Mesenterien zu diesen Peritonealhüllen werden wir weiter unten aus einander setzen.

Jedenfalls aber müssen nach dieser Darstellung sämmtliche Einwände und Zweifel über die Existenz der echten Leibeshöhle bei Gordiiden aufhören.

Rückenkanal. Bei den Weibchen der erwachsenen Würmer fand

[1] Vgl. Zur Morphologie der Gordiiden. Fig. 36.

© Biodiversity Heritage Library, http://www.biodiversitylibrary.org/; www.zobodat.at

ich zuerst in der Mediallinie der Rückenseite einen Kanal, welcher bei erwachsenen Männchen nicht vorkommt. Die Entwicklungsgeschichte lehrt nun, dass der Rückenkanal nichts Anderes ist als ein Theil der Leibeshöhle, welcher dadurch zu Stande kommt, dass sich das Mesenterium nach links und rechts spaltet und mit der peritonealen Somatopleura in Verbindung tritt. In jugendlichen Stadien kommt der Rückenkanal bei beiden Geschlechtern vor, nur wird er bei den Männchen einiger Arten etwas reducirt, indem sich dessen Lumen bald mit neuen Mesoblastzellen erfüllt. So finde ich es bei dem jungen Männchen von Gordius Preslii. In den Männchen von Gordius pustulosus (Fig. 85 *rc*) und Gordius aestivalis befindet sich zwischen dem dorsalen Peritoneum (*pt*) und der Gonadenwandung eine weite Leibeshöhle, die durch Bindegewebszellen (*bg*) nach rechts und links in drei Abschnitte getheilt ist, von denen der mittlere dem Rückenkanal entspricht. Und dasselbe wiederholt sich auch bei den jungen Weibchen von Gordius pustulosus (Fig. 94, 95 *rc*), wo der Rückenkanal einen recht geräumigen Theil der Leibeshöhle vorstellt, welche ebenfalls von Bindegewebsfasern durchsetzt ist (Fig. 94, 95 *bd*), so dass es scheint, als ob da wenigstens vier Längskanäle verliefen. In reiferen Weibchen, wo die Eierstöcke bereits entwickelte Eier enthalten, ist der einzige Rückenkanal ziemlich reducirt (Fig. 104 *rc*).

Die Periintestinalhöhle ist in beiden Geschlechtern in jugendlichen Stadien sehr gut entwickelt und nach allen Gestaltsverhältnissen entspricht sie der primären Leibeshöhle. Sie ist von rechts und links mit Mesenterien begrenzt und an ihrer Basis verläuft der Darmkanal. In den mir zu Gebote stehenden Stadien habe ich keinen Inhalt darin gefunden, so dass ich kaum im Stande bin, die von Villot mitgetheilten Angaben als glaubwürdig anzunehmen. Hier soll nämlich »das Parenchym« einer fettigen Degeneration anheimfallen, welchen Process er auch neuerdings in Fig. 10 und 11 (Évolution des Gordiens 1891) abbildet. Mir ist nichts von solchem fettig degenerirenden Parenchym bekannt. Oder handelt es sich in den angezogenen Abbildungen um die »braune Drüse«, welche eben in der primitiven Leibeshöhle liegt? Um diese Angaben des genannten Autors mit den meinigen in Einklang zu bringen, müssten sowohl die Mittheilungen bestimmter ausgesprochen, als auch die Abbildungen deutlicher ausgeführt werden. Meiner Ansicht nach sind aber die Präparate des Herrn Villot für die wissenschaftliche Verwerthung ungenügend; die neueren Abbildungen, mit welchen Villot seine Auffassungen begleitet, unterstützen mich in dieser Ansicht.

© Biodiversity Heritage Library, http://www.biodiversitylibrary.org/; www.zobodat.at

§ 4. Das Nervensystem.

In welchen genetischen Verhältnissen sich das Nervensystem der Gordiidenlarven zu dem definitiven Nervensystem der fadenförmigen parasitischen und freilebenden Würmer befindet, darüber kann man heute nichts sagen. Meiner Ansicht nach legt sich das definitive Nervensystem unabhängig von dem larvalen an, denn es ist sicher, dass sich in den fadenförmigen Gordiusstadien das Nervensystem sehr spät anlegt und dass es ziemlich weit von dem Terminalende, wo wir den Rest des Larvenkörpers angetroffen haben, anfängt. In dem dünnen, 12 cm langen Gordius pustulosus finde ich, dass er fast in der ganzen hinteren Körperhälfte des Bauchstranges entbehrt; seine Hypodermis in der Mediallinie der Bauchseite ist in derselben Höhe wie zu beiden Körperseiten und nach innen mit dem Muskelepithel bedeckt, in welchem eben so keine Differenzirung zu Muskelfasern stattfindet.

Erst die etwa von der Körpermitte nach vorn fortschreitenden Schnitte zeigen die Anlagen des Bauchstranges, welcher einzig und allein durch die Hypodermisverdickung entsteht. Zwei oder drei Zellen in der Mediallinie der Bauchseite schwellen Anfangs unmerklich, später deutlicher an (Fig. 51, 52 *bs*), erheben sich über die Nachbarzellen und berühren so den dicht dem Muskelepithel anliegenden Darmkanal (*d*). Von der paarigen Anlage des Bauchstranges kann man nur dann reden, wenn man zwei verdickte Hypodermiszellen an Querschnitten antrifft (Fig. 52), was aber ziemlich selten ist; da die Schnitte mit drei Zellen (Fig. 51) weit öfters vorkommen, so wird man die Bauchstrangsanlage der Gordiiden eher als unpaarig bezeichnen müssen. Die Hypodermisverdickung schreitet dann ununterbrochen bis zur Stelle fort, wo sich das sogenannte Gehirnganglion, oder besser, die Bauchstranganschwellung vorfindet.

In der verdickten Hypodermis gelang es mir einige Mal kinetische Kerntheilungen zu finden (Fig. 52), aus welcher Thatsache hervorgeht, dass sich die Zellen schneller vermehren als in der Nachbarhypodermis. Je weiter nach vorn, desto deutlicher ist die Hypodermisverdickung, welche sich dann über die innere Fläche des Epithels erhebt (Fig. 50 *bs*), mit diesem allerdings aber noch zusammenhängt. Im Ganzen sind es aber nur wenige Zellen, aus welchen der junge Bauchstrang besteht. Die ungenügende Konservirung des Gordius pustulosus (im 90%igen Alkohol) hat jedenfalls verschuldet, dass ich in dem oberen Theile der Querschnitte regelmäßig nur drei undeutlich hervortretende Kerne gefunden habe, während der basale Theil des Bauchstranges aus einem Plasma besteht, über dessen Struktur man nichts Bestimmtes sagen kann.

© Biodiversity Heritage Library, http://www.biodiversitylibrary.org/; www.zobodat.at

Den Übergang von dieser Verdickung und dem sich in der Differenzirung seiner Elemente befindlichen Bauchstrange habe ich in meinem Materiale nicht gefunden, welche Lücke also durch künftige Untersuchungen auszufüllen ist. Das was ich weiter ermitteln konnte, verhält sich folgendermaßen.

In der vorderen Körperpartie des besprochenen Männchens war der Bauchstrang schon von der Hypodermis ganz getrennt, wenn er auch in dem Epithel eingebettet war (Fig. 79 *bg*). Das Neuralreticulum ist schon vorhanden. Gegen die Leibeshöhle hin ist der Bauchstrang mit dem Peritoneum bedeckt. Bei den Weibchen von fast gleichem Alter lag der Bauchstrang schon außerhalb der Hypodermis und Muskelschicht, daher ganz in der Leibeshöhle (Fig. 94 *bg*).

Die Zellen der verdickten Hypodermis differenzirten sich:

1) zu einer das Reticulum umgebenden bindegewebigen Membran.

2) zu dem Stützgewebe oder Glia (Fig. 95 *nl*).

3) zu einer großen basalen Medianzelle mit einem großen Kerne (Fig. 95 *mz*). Das Peritoneum umgiebt den Bauchstrang an der ganzen Oberfläche (Fig. 94 *npt*).

Bei Gordius Preslii waren die peripheren einfachen Nerven bereits gut entwickelt, eben so wie die übrigen Bestandtheile des Nervensystems. Die gut konservirten Exemplare dieser Art lieferten überhaupt schöne Resultate zur Erkenntnis des Nervensystems und es ist empfehlenswerth den Bau desselben zu revidiren.

1) Der Bauchstrang ist an der ganzen Peripherie mit den Peritonealzellen bedeckt. Während bei Gordius pustulosus diese Peritonealzellen klein waren, sind sie bei Gordius Preslii sehr groß und flach (Fig. 53 *a*).

2) Unter dem Peritoneum tritt sehr scharf die eigentliche Bauchstrangumhüllung oder das Neurilemm hervor. Kleine, hin und wieder auftretende Kerne an der Wandung des Neurilemms beweisen, dass dasselbe als Produkt der Glia aufzufassen sei (Fig. 53 *gl*). Besonders zu beiden Seiten sind diese Kerne wegen der starken Färbung in Pikrokarmin sehr deutlich[1]. Bei den Weibchen tritt dazu an den Querschnitten (Fig. 76 *ep*) eine epitheliale Bedeckung auf der oberen Seite des Bauchstranges, dessen kubische Zellen mit kugligen Kernen versehen sind.

Ich vermag jedoch nicht zu entscheiden, ob dieses Epithel Nervenzellen vorstellt, oder ob es von der Glia herkommt. In den erwachsenen

[1] Selbstverständlich entspricht diese Gliaschicht dem sog. inneren Neurilemm der Annulaten.

© Biodiversity Heritage Library, http://www.biodiversitylibrary.org/; www.zobodat.at

Gordien erstreckt sich das Neuralreticulum (Punktsubstanz) bis in diese Zellen.

3) Der größte Theil des Bauchstranges ist von dem Neuralreticulum eingenommen, welches hier in drei dicken Strängen verläuft (Fig. 53, 74—76 *nr*). Je nach der Art der Konservirung erscheint das Reticulum in verschiedenen Gestaltsverhältnissen. Die Alkoholpräparate von Gordius pustulosus liefern die bekannte »pulverig gestrichelte« Punktsubstanz (Fig. 90, 94, 95). Dagegen zeigen die in Chrom- oder Chromessigsäure konservirten Würmer, dass die in Rede stehende Substanz aus ziemlich großen von feinen, knotigen Fasern umgebenen Waben besteht, so dass man das Ganze als ein Reticulum, oder auch als ein aus Alveolen bestehendes Gewebe auffassen kann (Fig. 74, 75 *nr*). An den Querschnitten hat jedes Feld dieser Substanz das Aussehen eines großen Zellkernes und bestätigt auch die von mir nachgewiesene Entstehung derselben aus den Zellkernen[1]. Hier konnten sich allerdings nur drei Kerne an der Bildung des Reticulums betheiligen. Nirgends findet man ein dem Kernkörperchen entsprechendes Gebilde, welches, wie ich in dem angezogenen Werke hervorgehoben habe, spurlos atrophirt. Die Stränge des Neuralreticulums sind durch bindegewebige Züge von einander getrennt (Fig. 75 *bg*); die letzteren haben ihren Ursprung in der Glia. Hierdurch sind die Stränge von der unteren Zellenlage isolirt. Man findet daher dieselben Verhältnisse wie bei den Annulaten; auf die Unterschiede werden wir weiter unten zurückkommen.

Unter dem Reticulum findet man an Querschnitten mehrere größere und kleine Kerne, welche durch feine Fäserchen von einander getrennt sind; nur schwierig kann man zwischen diesen Elementen eine normal geformte Zelle mit Zellplasma und Kern vorfinden.

4) Nur eine große Medianzelle, welche an der Basis des Bauchstranges an bestimmten Schnitten hervortritt (Fig. 53, 74 *gz*), ist eine echte Ganglienzelle. Sie scheint membranlos zu sein, ihr Plasma färbt sich rosenroth, der große Kern dagegen intensiv roth (Fig. 53 *gz*). Ihre Umrisse sind unregelmäßig, da die gangliöse Zelle vielleicht in eine Anzahl von Fortsätzen ausläuft, von denen der eine, der Hauptfortsatz, in den Nerv ausläuft, hier jedoch nur recht schwierig in seinem Verlaufe zu verfolgen ist. Ganz deutlich habe ich die Ganglienzellfortsätze bei dem geschlechtsreifen Gordius tolosanus schon früher verfolgt[2].

5) In den Stadien von Gordius pustulosus habe ich die Seitennerven noch nicht gefunden, dagegen sind die letzteren bei Gordius

[1] Vgl. Vejdovský, Entwicklungsgeschichtl. Untersuchungen.

[2] Studien über Gordiiden. II. Diese Zeitschr. 1888.

© Biodiversity Heritage Library, http://www.biodiversitylibrary.org/; www.zobodat.at

Preslii und Vaeteri vollständig entwickelt. Diese Nerven sind verschieden lang; bei den Männchen regelmäßig länger, hoch über die Muskelschicht hinaufragend, während solche hohe Nerven bei den Weibchen nur im hinteren Körpertheile vorkommen (Fig. 74, 75 *n*), in der Mitte dagegen nur die Höhe der Muskelschicht erreichen.

Die Nerven sind durchaus unpaarig, sie verlaufen dicht hinter einander, sind an Querschnitten in ihren Gestaltsverhältnissen zu ermitteln, während sie an Längsschnitten als äußerst feine Fasern hervortreten (Fig. 44 *n*). Die Nerven verlaufen von der unteren Fläche des Bauchstranges vertikal zur Hypodermis und erscheinen als doppeltkontourirte Züge (Fig. 74, 75 *n*). Die äußere festere Membran muss man als eine Fortsetzung des äußeren Neurilemms des Bauchstranges auffassen.

Der innere, nur äußerst schwache Kontour des Nerven rührt von der äußeren Umhüllung des Ganglienzellfortsatzes her. Ich vermochte nicht zu ermitteln, wie diese Hülle entsteht, ich werde weiter unten nur die Gründe anführen für die Annahme, dass dieselbe aus den Gliazellen zu Stande kommt.

6) Die so durch die Doppelhüllen und die Ganglienzellfortsätze ausgezeichneten Nerven treten direkt in die Hypodermis ein, um sich hier zu einem Längsstrange zu verbinden und einen mächtigen Hypodermisnerven zu bilden. Der letztere ist homolog mit dem medialen Nerven in dem Neurochord der Annulaten, mit dem er sowohl den Ursprung als die Struktur gemeinschaftlich hat. Nur die Stelle des Verlaufes ist hier verschieden. Der Neurochord der Gordien ist in der Medianlinie der Hypodermis gelagert, und zwar auf der inneren Seite derselben. Nur selten lässt sich der Einfluss des Neurochords auf die Hypodermiszellen sicherstellen. Je nach der Anschwellung desselben sind die Zellen der Hypodermis mehr oder weniger zusammengedrückt. In einigen Fällen gelang es mir an einzelnen Schnitten nicht den Neurochord nachzuweisen, in welchem Falle man dafür halten muss, dass er an einzelnen Stellen unterbrochen ist. So sieht man in Fig. 76 und 77 zwei hinter einander folgende Schnitte; in Fig. 76 ist der Neurochord (*nch*) gut entwickelt, während er im nächstfolgenden (Fig. 77) fehlt.

Bei den Weibchen von Gordius Preslii fand ich die Querschnitte des Neurochords als mehr oder weniger regelmäßig, d. h. glatt kontourirte Felder mit breitem Durchschnitte des äußeren Neurilemms (Fig. 74, 75 *nch*). Zwischen der äußeren und inneren Hülle findet man selten Kerne (Fig. 74 *k*), welche offenbar von der Glia des Bauchstranges herstammen und vielleicht der inneren Umhüllung der Ganglienzellfortsätze angehören.

© Biodiversity Heritage Library, http://www.biodiversitylibrary.org/; www.zobodat.at

Der innerhalb seiner Hüllen (Fig. 74 *a*, *b*) verlaufende Nerv (*c*) entsteht offenbar aus den einzelnen Ganglienzellfortsätzen und entspricht daher dem Nerven, welchen ich bei Rhynchelmis gefunden habe [1].

Seitliche Nervenäste aus dem Neurochorde gelang es mir nicht zu finden. An Längsschnitten (Fig. 44 *nch*) trifft man einzelne Abschnitte des Neurochords mit seiner mehr oder weniger eingeschnürten Wandung.

7) Nun komme ich zu einem wichtigen Thema, welches die morphologische Bedeutung des sog. Gehirn- oder Peripharyngealganglions betrifft. Ist es mit dem Gehirnganglion der Gliederthiere homolog oder nicht? Und wenn nicht, wie soll man diese Anschwellung auffassen?

Die Gestalt- und Lagerungsverhältnisse des genannten Bestandtheiles des Nervensystems bei den geschlechtsreifen erwachsenen Gordien sind gut bekannt; es entsteht nun die Frage, wie es sich bei jungen, in der Organogenie begriffenen Gordien verhält? Ich glaube diese Frage bei Gordius pustulosus entschieden zu haben.

In dem Körpertheile, wo sich die oben erwähnte braune Drüse befindet, schwillt der Bauchstrang bedeutend an, so dass er tief in die Leibeshöhle hineinragt, bisher aber auf der Bauchseite liegt und dieselbe Struktur und Anordnung der histologischen Elemente behält wie weiter nach hinten (Fig. 16 *bg*).

Die weiter nach vorn geführten Schnitte zeigen aber, dass sich der Bauchstrang nach rechts und links erweitert und sich flügelartig zu der Speiseröhre erhebt (Fig. 15 *bg*). Der basale Theil der Anschwellung besteht aus zahlreichen Kernen, während es eben nur das Neuralreticulum ist, aus welchem die beiden seitlichen Anschwellungen bestehen.

Ein weiterer Schnitt (Fig. 14 *bg*) nach vorn zeigt, dass die beiden Flügel des Bauchstranges den Ösophagus von unten halbkreisförmig umgeben, weiter aber auf die Rückenseite nicht zusammenlaufen, sondern als zwei seitliche, nur aus dem Reticulum bestehende und von einander getrennte Felder erscheinen; sie sind seitlich von dem oben erwähnten Hypodermalparenchym, und oben von den Peritonealzellen (*ptp*) bedeckt. Mit einem Theile des zelligen Bauchstranges hängen die Anschwellungen zusammen. In dieser Gestalt hört der Bauchstrang der jungen Gordien im Vorderkörper auf, es giebt keine Querkommissur auf der Rückenseite der Speiseröhre, welche die Anschwellungen verbinden sollte.

Das sog. Gehirnganglion der Gordiiden ist daher kein selbständiger

[1] Entwicklungsgeschichtl. Untersuchungen.

© Biodiversity Heritage Library, http://www.biodiversitylibrary.org/; www.zobodat.at

Theil des Nervensystems, sondern nur eine Fortsetzung, beziehungsweise paarige Anschwellung des Bauchstranges. Das Nervensystem der Gordiiden ist daher einheitlich, es giebt kein morphologisch definirbares Gehirnganglion, keine Schlundkommissuren, welche das erstere mit dem Bauchstrange verbinden würde.

Ist diese Deutung richtig, so muss die besprochene Bauchstranganschwellung auch histologisch von dem echten Gehirnganglion der gegliederten Evertebraten abweichen. Dem ist thatsächlich so; bei den Gordiiden bestehen die beiden Bauchstranglappen nur aus dem Neuralreticulum, man findet hier keine obere Ganglienzelllage. Bei dem echten Gehirnganglion besteht dagegen die obere Schicht aus Ganglienzellen, während der untere Theil vorzugsweise aus dem Reticulum zusammengesetzt ist.

Interessante Resultate bietet der Vergleich des Bauchstranges der Gordiiden mit dem der Annulaten und vielleicht sämmtlicher Arthropoden. Stellt man nämlich die Querschnitte des Bauchstranges eines Gordius, z. B. Gordius Preslii, und des Bauchstrangganglions eines Annulaten, z. B. Rhynchelmis, oder eines Lumbriciden neben einander und berücksichtigt man die histologische Textur ihrer entsprechenden Komponenten, wie des Neuralreticulums, der Ganglienzellen und Seitennerven, so gelangt man zum nachfolgenden Ergebnisse:

Rhynchelmis und Lumbriciden haben im Bauchstrangganglion sechs Reticularstränge, paarig angeordnete Ganglienzellen oder Ganglienzellgruppen und paarige Seitennerven.

Die Gordiiden haben im Bauchstrange drei Reticularstränge, unpaarige Ganglienzellen und unpaarige Seitennerven. (Ich berufe mich auf die histologischen Verhältnisse der Oligochäten, die ich selbst sowohl histologisch als entwicklungsgeschichtlich untersucht habe. Die Entstehung der Reticularstränge von Rhynchelmis und der Lumbriciden ist in meinem Werke, »Entwicklungsgeschichtliche Untersuchungen«, enthalten. Die sorgfältige Vergleichung der Bauchstränge anderer Chätopoden und Arthropoden in dieser Richtung dürfte zeigen, dass die Reticularstränge, wenn nicht in gleicher Zahl, so doch wenigstens in paariger Anordnung vorhanden sind.)

Die angeführten Vergleichspunkte führen aber zur Schlussfolgerung, dass der Bauchstrang der Gordiiden nur einer Hälfte des Annulaten-Bauchstranges entspricht. Ich könnte sagen »einer Hälfte des Bauchganglions der Annulaten«, es ist aber den künftigen Untersuchungen vorbehalten zu entscheiden, ob der ganze Bauchstrang von Gordius nur einem Ganglion oder der ganzen Ganglienkette der Annulaten und Arthropoden entspricht. Die derzeit festgestellten

© Biodiversity Heritage Library, http://www.biodiversitylibrary.org/; www.zobodat.at

Thatsachen scheinen eher zu Gunsten der ersteren Ansicht zu sprechen.

Neuerdings hat sich über die Struktur des Nervensystems von Gordius auch Rohde[1] ausgesprochen. Nach ihm soll man einen eigentlich nervösen und einen »aus dem Subcuticularfasergewebe« gebildeten Theil unterscheiden. Der letztgenannte Theil soll der Neurallamelle entsprechen, in welche »das Stützgewebe« aus dem eigentlichen nervösen Theile übergehen soll. Rohde nimmt nämlich, wie ich in meiner ersten Arbeit, die Lamelle als zusammenhängenden Strang an und offenbar hat er meine zweite Arbeit, wo ich die selbständigen Ganglienzellfortsätze bei Gordius tolosanus nachgewiesen, nicht berücksichtigt, weil er sie nicht citirt. Den hypodermalen Nerv mit seinen Hüllen hat Rohde ganz übersehen, obwohl ich glaube denselben in seiner Photographie (I) an der Basis der »Lamelle« gut zu unterscheiden. Er betont die Ähnlichkeit des Gordiidennervensystems mit dem der Chätopoden, resp. Hirudineen, nur leugnet er irrthümlich ein peripherisches Nervensystem bei den Gordiiden.

Speciell aber vergleicht Rohde das Nervensystem von Halla mit dem eines Gordius, indem hier wie dort das Nervensystem in seiner ganzen Länge mit der Hypodermis (Subcuticula bei Rohde) durch eine dünne Lamelle in Verbindung steht, welche »oben in das die Ganglienzellen umgebende Stützgewebe, nach unten in die Subcuticula übergeht«. Abgesehen davon, dass Rohde den großen Unterschied zwischen dem Querschnitte durch den Bauchstrang eines Gordius und eines Chätopoden verkannt hat, so ist andererseits sein Vergleich des Nervensystems von Halla mit dem eines Gordius nicht zutreffend, denn das Schema Wawrik's, auf welches er sich beruft, ist jedenfalls falsch. Wie die Photographien des letztgenannten Autors beweisen, sind die histologischen Komponenten im Nervensystem von Halla durchaus paarig angelegt (vgl. Fig. 20, 23), und es lässt sich nach den Photographien die eigentliche Natur des sog. medianen Subcuticularfaserstranges nicht erkennen. Es ist allerdings möglich, dass man es hier mit Verhältnissen zu thun hat, welche ich bei Rhynchelmis aus einander gesetzt habe[2].

Nachdem ich in der vorliegenden Arbeit die Entstehung des Nervensystems bei Gordius auf organogenetischem Wege erkannt habe, muss ich allerdings meine frühere Darstellung zurücknehmen, nach welcher ich die beiden Nervenäste in der Schwanzgabel der Männchen und in dem hintersten Körper der Weibchen als paarige Anlage des

[1] l. c.

[2] Vgl. Vejdovský, Entwicklungsgeschichtl. Untersuchungen. Taf. XXIV. Atlas.

© Biodiversity Heritage Library, http://www.biodiversitylibrary.org/; www.zobodat.at

Nervensystems angenommen habe. Die erwähnten Theile sind nur thatsächliche Nervenäste, welche durch die Längsspaltung des Bauchstranges zu Stande kamen. Wie nun Fig. 78 veranschaulicht, gehen aus beiden Theilen selbständige Nerven aus, um sich wieder zu einem vertikal verlaufenden Aste zu vereinigen, welcher schließlich mit dem hypodermalen Neurochord in Verbindung steht.

§ 5. Der Darmkanal.

In den parasitischen Stadien findet man den Verdauungsapparat beinahe in denselben Entwicklungsverhältnissen wie bei den freilebenden Gordien. Allerdings aber kommt es auf das Alter dieses Stadiums an. Schon Anfangs dieser Arbeit ist die Erwähnung der jüngsten Stadien von Gordius pustulosus gemacht worden, an welchen Camerano den Rest des Embryonalkörpers mit dem Anfange der Mundhöhle sichergestellt hat, welche letztere offenbar im Laufe der weiteren Entwicklung degenerirt. Somit entspricht jene Öffnung an dem vorderen Körperpole, welche oft mit einer terminalen Cuticula verklebt ist, nicht der Mundöffnung des ersten Larvenstadiums, über welche wir allerdings so viel als nichts wissen.

Der Mund der Larve mit dem Bohrapparate degenerirt und der Verdauungsapparat des eigentlichen Gordius beginnt auf dem verdickten terminalen Pole, wo früher der Rest des Larvenkörpers vorhanden war. Der Querschnitt durch diesen vordersten Körperpol zeigt eine kleine scharf umschriebene Öffnung (Fig. 12 *o*) in der kleinzelligen Hypodermis, welche, wie oben erwähnt, das Parenchym der sogenannten Calotte producirt. Die Öffnung selbst ist mit einer körnigen Masse verklebt und geht in eine lange Röhre über (Fig. 13), deren Wandungen aus einem hohen Cylinderepithel bestehen und von dem erwähnten hypodermalen Parenchym umgeben sind (*pr*). Auf den nachfolgenden Schnitten erscheinen die Wandungen des Darmkanales je mehr nach hinten desto flacher, und sind in der Region der vorderen Bauchstranganschwellung in dem Maße abgeplattet, dass es scheint, als ob sie aus reiner Cuticula gebildet würden. Die intensiver sich färbenden und ganz flachen Kerne in diesen Wandungen (Fig. 14 *oe*) zeigen aber, dass es ein stark modificirtes Epithel ist. Mit der fortschreitenden Abplattung des Epithels vergrößert sich dagegen das innere Lumen der Speiseröhre, welche sowohl in der erwähnten Region als auch weiter nach hinten, in der Umgebung der braunen Drüse ihren Kulminationspunkt erreicht.

Wie die Abbildung (Fig. 14 *oe*) zeigt, und wie wir bereits oben erwähnt haben, ist diese Anschwellung der Speiseröhre mit der braunen

© Biodiversity Heritage Library, http://www.biodiversitylibrary.org/; www.zobodat.at

Substanz erfüllt, welche vielleicht aus der braunen Drüse secernirt wird.

In der Region der braunen Drüse werden die Wandungen des Darmkanales wieder dicker (Fig. 15, 16) und bestehen aus zahlreicheren Zellen. Nach und nach gehen sie in das bekannte Darmepithel über, welches für die erwachsenen Gordien charakteristisch ist.

Die physiologische Bezeichnung der einzelnen bisher erkannten Theile des Verdauungsapparates in den jungen parasitischen Stadien ist ziemlich schwierig. Es fehlt hier aber gewiss die Mundhöhle und der Pharynx und die beschriebene vordere Partie dürfte höchstens dem Ösophagus entsprechen. Es ist auch sehr wahrscheinlich, dass die beschriebenen Theile ihren Ursprung im Hypoblast haben, während die epiblastischen Bestandtheile mit dem larvalen Körper zu Grunde gingen.

Orientirung der Hypoblastzellen. Die mir zu Gebote stehenden Exemplare von Gordius pustulosus waren, wie mehrmals erwähnt, in 90%igem Alkohol konservirt, und nur durch die Einwirkung desselben nehmen die Kerne des Darmkanales eine besondere Struktur an. Sie sind durchaus oval, glänzend und nach der Färbung mit Pikrokarmin scheint es, als ob sie aus einer homogenen Substanz bestehen. Man findet hier nämlich weder das Kerngerüst, noch das charakteristische Kernkörperchen. Trotzdem zeigt die Färbung, dass das Kernplasma chemisch nicht gleichartig ist; der größte Theil färbt sich nämlich rosaroth, während der Kernrand, welcher zur Rückenseite des Körpers gerichtet ist, sich intensiv roth färbt (Fig. 94, 95, 104 *d*). So erscheinen die Kerne ausnahmslos auf der oberen und unteren Peripherie, sowie zu den Seiten der Querschnitte durch den Darmkanal.

Die Zellen sind demnach ausgesprochen gegen die Rückenseite des Körpers orientirt.

Auf den durch die Chromsäure erhärteten Präparaten findet man von dieser Polarität keine Spur, die Kerne der Hypoblastzellen haben die normale Gestalt, das normale Kerngerüst und das etwas excentrisch liegende, intensiv sich färbende Kernkörperchen.

Hypoblast als Muskelepithel. Noch durch eine interessante Eigenthümlichkeit sind die Darmzellen der jungen Gordien ausgezeichnet, indem sie das Muskelepithel, eben so wie die Hypodermis vorstellen. So lange man nur die Querschnitte untersucht, kann man die Muskelfibrillen nicht sicherstellen; anders dagegen in vertikalen Längsschnitten (Fig. 47 *mf*). Da erscheinen die Fibrillen in dem äußeren Rande der Zellen als glänzende, punktförmige Querschnitte in einer bedeutenden Anzahl in jeder Zelle. Noch besser belehrt uns von dem Vorhandensein der besprochenen Fibrillen die Ansicht auf die äußere Darm-

© Biodiversity Heritage Library, http://www.biodiversitylibrary.org/; www.zobodat.at

fläche (Fig. 47 *dm*), in welchem Falle sowohl der Verlauf als die Feinheit der Fasern zum Vorschein kommt. Sie verlaufen fast an der Oberfläche der Zellen wie dicht neben einander gestellte Reifen und sind daher viel auffallender als die identischen Fibrillen in der Hypodermis.

Besondere Struktur dieser Fasern gelang es mir nicht zu ermitteln: es sind glatte, glänzende Fibrillen, ähnlich den elastischen Fasern.

After und Enddarm. Schließlich gelangen wir zur Frage: Wie verhält sich in den parasitischen, jungen Würmern der Enddarm und After zu dem eben besprochenen Darmkanal?

Die Schnittserie durch den hintersten Körperpol von Gordius Preslii ♀ zeigt Nachfolgendes:

1) Der After stellt bei dem Weibchen eine selbständige, durch den cuticularen Rand scharf umschriebene Öffnung (Fig. 99 *a*) dar, welche in eine lange kegelförmige Röhre übergeht, in deren Wandungen mir die Zellen und Kerne nachzuweisen nicht gelang (Fig. 99, 100, 101 *ed*). Die Wandungen sind eher aus einer Cuticula gebildet, was auch ihr Glanz verräth. Nach Allem degenerirte hier die eigentliche Zellwandung, für welche Ansicht auch der Umstand spricht, dass diese Röhre mit einem glänzenden und stark lichtbrechenden fettartigen Inhalte erfüllt ist.

Diese Röhre halte ich, gewiss mit Recht, als Rest des larvalen Enddarmes, welcher in den jungen Gordien allmählich degenerirt. Dieses Organ verläuft in der Länge der hintersten Körperregion, wo sich inzwischen das von mir als Atrium bezeichnete Organ befindet, welches aber bisher keine Verbindung mit der Außenwelt hat. Das Atrium selbst bildet sich durch eine Aussackung des Darmes.

Ein ähnliches Organ wie der Enddarm der Weibchen existirt auch bei den jungen Männchen.

§ 6. Geschlechtsorgane.

Zur Beleuchtung der bisher sehr strittigen Frage über die Morphologie der Geschlechtsorgane wurden bisher nur erwachsene Gordien untersucht und dies noch in den verschiedensten Stufen der Reife der Geschlechtsprodukte, in Folge dessen es allerdings schwierig war eine Vereinigung in der Auffassung nicht nur der Organe selbst, sondern auch der Terminologie ihrer einzelnen Bestandtheile zu erzielen. Wenn nun auch in der neueren Zeit ein bedeutender Fortschritt in der Erklärung dieser Verhältnisse gemacht wurde, so ist doch zum völligen Verständnis der komplicirten Verhältnisse der Geschlechtsorgane auf die Ermittelung der Thatsachen bei jüngeren Entwicklungsstadien hingewiesen worden. Und thatsächlich hat die Organogenie in dieser Beziehung noch viel zu thun. Bei den jüngsten parasitischen Stadien ist es

© Biodiversity Heritage Library, http://www.biodiversitylibrary.org/; www.zobodat.at

allerdings nothwendig sich nach dem ersten Ursprunge der Geschlechtszellen zu fragen, ob sie nämlich aus den Mesoblastelementen entstanden sind oder eine eigene Anlage haben. Diese Frage muss in der Eifurchung der Gordien ermittelt werden. Wie sich nun diese Gonadenanlagen in der eigentlichen Larve verhalten, darüber muss die eingehende Darstellung der Organisation dieses Entwicklungsstadium belehren.

Meinen jetzigen Erfahrungen zufolge ist der Entwicklungsvorgang der Geschlechtsdrüsen weder bei allen Arten, noch bei allen Individuen einer und derselben Art gleich, indem bei den einen früher, bei den anderen später sich die Geschlechtszellen differenziren, wie die nachfolgende Übersichtstabelle beweist.

1) Gordius pustulosus ♂, 12 cm lang, mit den sich bildenden Muskeln und nicht fertigem Nervensystem: ohne Geschlechtsdrüsen.
2) Gordius pustulosus ♂, 15 cm lang, mit dem Muskelepithel und dem sich anlegenden Nervensystem: Die Gonaden mit Spermatocyten vollständig erfüllt.
3) Gordius Preslii ♂, 12 cm lang, mit fertiger Längsmuskelschicht und Nervensystem: In den Gonaden das Geschlechtsepithel und erste Stadien der Spermatocyten.
4) Gordius aestivalis ♂, 12 cm Länge, mit niedrigen Muskeln und fertigem Nervensystem: Die Gonaden mit Spermatocyten erfüllt.
5) Gordius pustulosus ♀, 17 cm lang, mit niedrigen nicht vollständigen Muskeln und fertigem Nervensystem: Das Geschlechtsepithel und sich bildende Eier.
6) Gordius pustulosus ♀, 18 cm lang, mit sehr niedrigen Muskeln: Reste des Geschlechtsepithels, die Eierstöcke voll von entwickelten Eiern.
7) Gordius Preslii ♀, 17 cm lang, mit vollkommenem Muskel- und Nervensystem: Reife Eier wie im erwachsenen freilebenden Wurme.

I. Männliche Gonaden.

Der erste Zustand der männlichen Elemente ist bei Gordius Preslii sichergestellt worden.

Organisation der Gonaden. Auf dem in Fig. 96 abgebildeten Querschnitte durch die Körpermitte von Gordius Preslii sieht man zu beiden Seiten der Medianlamelle des Mesenteriums je eine geräumige Höhle, die man häufig als Hodenröhre bezeichnet. Ihre Wandungen

© Biodiversity Heritage Library, http://www.biodiversitylibrary.org/; www.zobodat.at

sind aus großen, epithelartig zusammengestellten, mit hyalinem Plasma und großen runden Kernen versehenen Zellen (*a*) gebildet. Die inneren Wandungen dieser Röhren legen sich dicht an die Mesenteriallamelle, während sie nach außen, gegen die Leibeshöhle, noch mit einer splanchnischen Peritonealschicht (*b*) bedeckt sind. Die Querschnitte durch den Körper der Männchen weiter nach hinten zeigen ungemein schön die epitheliale Schichtung der Gonadenumhüllung (Fig. 97). Die morphologische Identität der Zellen sämmtlicher dieser Hüllen, somit auch der eigenen, innersten Röhre weist auf den gleichen Ursprung dieser Elemente hin und haben wir bereits oben die Entstehung dieser Lamellen aus einander gesetzt.

Etwa in dem ersten Drittel des Körpers fand ich das echte männliche Geschlechtsepithel, welches die innere Fläche der beschriebenen Röhren auskleidete. Weiter nach hinten fehlte dieses Geschlechtsepithel, hier sammeln sich nur die weiteren Entwicklungsstadien der Spermatozoen.

In Fig. 83 habe ich einen Querschnitt durch die männliche Geschlechtsröhre dargestellt, um die Anordnung der jüngsten Spermatogonien zu veranschaulichen. Dieselben sind sehr charakteristisch; sie zeichnen sich fast durch dieselbe Größe aus, wie die sie nach außen umhüllenden Mesoblastzellen (*r*). Bei sorgfältiger Vergleichung kann man aber doch sicherstellen, dass die Keimzellen (*sg*) um ein wenig kleiner sind, ihr Plasma entbehrt jenes für die Peritonealzellen charakteristischen Glanzes, die Zellmembranen sind ferner äußerst fein, während die Zellen der Geschlechtsröhren sehr scharf kontourirt erscheinen. Die Feinheit der Zellmembranen der Spermatogonien hat zur Folge, dass in recht zahlreichen Fällen die Membran durchbricht, das Zellplasma spurlos zerfließt und auf der Wandung der Geschlechtsröhre nur der Zellkern wie angeklebt bleibt, wobei er oft eine spindelförmige Gestalt annimmt (Fig. 83 *Ks*). Ähnliche Figuren hat auch v. Linstow beobachtet, jedoch ohne näheres Verständnis des Sachverhaltes die spindelförmigen Kerne als Bestandtheile »eines Spindelzellenepithels« bezeichnet[1]. Seine Abbildungen sind auch allzu schematisch.

Auch bezüglich der Kerne unterscheiden sich die Geschlechtszellen von den Kernen der Zellen in der Wandung der Geschlechtsröhren. Der Kern der Spermatogonie ist nämlich bedeutend kleiner, färbt sich nicht so intensiv, und ist von einer feinen Kernmembran umgeben. In dem sich nicht färbenden Kerngerüst tritt dagegen die chromatische Substanz in mehreren kleinen Schleifchen hervor, deren Anzahl in diesem

[1] Über die Entwicklungsgeschichte von Gordius tolosanus. l. c.

© Biodiversity Heritage Library, http://www.biodiversitylibrary.org/; www.zobodat.at

Zustande nur höchst schwierig als vier sich schätzen lässt. Das Kernkörperchen habe ich überhaupt nicht finden können, während dasselbe bei den Umhüllungszellen sehr charakteristisch ist (Fig. 83 *r*).

Das beschriebene männliche Epithel ist, wie gesagt, nur auf das erste Drittel der Röhren beschränkt. Aber auch hier verharrt es nicht lange, indem seine Elemente zu je einzelnen oder in ganzen Gruppen sich von den Wandungen lostrennen und in das Innere der Röhren hineinfallen. Ob die Spermatogonien noch an ihrer Ursprungsstelle einen weiteren Fortschritt in der Entwicklung durchmachen, vermag ich nicht anzugeben; das Weitere habe ich nur im Lumen der Geschlechtsröhren sichergestellt. v. Linstow zeichnet gruppenartige Zusammenstellung der Spermatocyten noch an den Wandungen der Geschlechtsröhre.

Die in der Höhle der Röhren befindlichen Spermatogonien sind verschieden von den erst beschriebenen, wenn man auch zwischen ihnen einzelnen bisher nicht differenzirten begegnet. In den weitaus meisten findet man aber, dass die Kernmembran resorbirt ist; das Karyoplasma zerfließt daher in dem ganzen Umfange des Cytoplasmas. Dies hat zur Folge, dass die Körnchen des Karyoplasmas mehr das Zellencentrum einnehmen, während der Rand fast homogen erscheint (Fig. 84 *k*). Zuletzt aber vertheilen sich die Körnchen gleichmäßig in dem Cytoplasma. Statt der Kerne erscheinen dagegen die früher so undeutlichen chromatischen Elemente als die bekannten Chromosomen (Fig. 84 *b*, *c*). Es sind in allen Fällen nur vier gleich lange Stäbchen, meist gerade, aber auch geschlängelt oder schleifenförmig. Durch ihre intensive Färbung treten sie aus dem blassen Cytoplasma schon bei schwachen Vergrößerungen deutlich hervor.

In dem ganzen mittleren Theile der Geschlechtsröhren finden wir die Spermatogonien in diesem Entwicklungsstadium. Da ihre Anzahl nur eben so viel beträgt, als es Zellen an den Wandungen der Röhren in dem Geschlechtsepithel gab, ist das Lumen der Röhren niemals überfüllt (Fig. 96).

Die Länge der Chromosomen beträgt regelmäßig 0,006 mm. Eine besondere Struktur habe ich nicht gefunden.

Je mehr nach hinten um so angeschwollener erscheinen die Chromosomen, aber solche Stadien sind im Großen und Ganzen spärlicher, indem die Chromosomen ziemlich rasch eine andere Gestalt annehmen. Ohne besondere Umgestaltungen durchzumachen verändern sich die Chromosomen nämlich zu neuen Kernen. Es giebt hier keine kinetische Theilung; der wahrscheinlich zuerst im Kerne der Spermatogonien vorhandene Kernfaden zer-

© Biodiversity Heritage Library, http://www.biodiversitylibrary.org/; www.zobodat.at

fällt in vier Chromosomen, und jedes von diesen stellt einen neuen Kern vor.

In so weit ich diese Metamorphose sicher gestellt habe, wird sie dadurch eingeleitet, dass das Chromosom anschwillt, wobei die chromatische Substanz undeutlicher und meist nach einer Seite des Chromosoms verdrängt wird (Fig. 84 *d*). Je mehr das Chromosom anschwillt, desto mehr nimmt die chromatische Substanz ab, während das übrige in dem anschwellenden Chromosom klar und feinkörnig wird (Fig. 84 *e*). An der Peripherie bildet sich eine deutlichere Membran. Schließlich nimmt das ganze Gebilde eine ovale Form an und stellt den neuen Kern vor, welcher sich im Pikrokarmin schwach rosaroth färbt (Fig. 84 *f*, *g*, *h*). Nur an einem Pole, in der Regel an dem äußeren, erscheint die Färbung etwas intensiver (Fig. 84 *g*, *h*) und die Kerne erinnern dann an diejenigen, welche wir in den Zellen des Peritoneal- und Darmepithels von Gordius pustulosus gefunden haben; diese Art war aber in 90%igem Alkohol konservirt, während Gordius Preslii, an dem wir die Metamorphose der Geschlechtszellen erkannten, mit dem gleichen Effekt an den aus Chromosomen entstandenen Kernen mit Chromsäure behandelt wurde.

Übrigens werden wir die gleiche Polarität der Kerne auch an jungen Eiern hervorheben können.

So entstanden also in jeder Spermatogonie vier neue Kerne aus dem ursprünglichen Chromatinfaden ohne jeden kinetischen Theilungsvorgang.

In dem erwähnten Männchen von Gordius Preslii habe ich keine anderen Stadien der Entwicklung aufgefunden. Ich kann daher auch von dem Schicksale der vierkernigen Zellen nichts sagen; nach den Einschnürungen aber des Cytoplasmas, welche ich in den Präparaten finde, scheint es, dass sich die Zelle zu vier neuen theilt und dass auf diese Weise die ersten Spermatocyten zu Stande kommen; durch die weitere Theilung der letzteren vermehren sich die nachfolgenden Spermatocytenstadien, von denen die letzte Generation die Spermatiden vorstellt.

Dies muss allerdings erst durch spätere Untersuchung der Zwischenstadien nachgewiesen werden, ich unterstütze aber diese meine Annahme durch nachfolgende Belege: Das Männchen von Gordius aestivalis hatte in seinen Geschlechtsröhren reifere Stadien der Spermatocyten als Gordius Preslii; an Querschnitten finde ich nur sechs- bis achtzellige Gruppen der Theilungsprodukte aus den ursprünglichen Spermatogonien. Auf diesen Zellen kann man leicht den plasmatischen Zellkörper und den Kern unterscheiden, während Gordius pustulo-

© Biodiversity Heritage Library, http://www.biodiversitylibrary.org/; www.zobodat.at

sus, etwa desselben Alters, welcher in Fig. 85 veranschaulicht ist, nur die Kerne in der Röhrenhöhle enthält, der Zellkörper aber nicht zu erkennen ist. Dies ist offenbar durch die Konservirungsmethode verschuldet (90%iger Alkohol). Die Kerne sind dicht an einander gestellt und dichter längs der Mesenterien als auf der äußeren Peripherie. Interessant ist auch die besondere Schichtung dieser Kerne; zwischen den Wandungen der Röhren erstrecken sich nämlich einige Zellen koncentrisch und sind ähnlich den Bindegewebszellen. Zwischen ihnen sind zahlreiche Kerne der Spermatocyten gelagert.

Die Geschlechtsröhren sind in diesem Stadium von Gordius aestivalis und pustulosus sehr angeschwollen, so dass sie die Muskulatur der Leibeswand berühren. Ihre Umhüllung besteht aus den beträchtlich abgeflachten Zellen. Diese Anschwellung der Röhren ist offenbar verursacht durch die reichliche Anhäufung der Spermatocyten, welche in beiden Röhren desselben Wurmes nicht gleichmäßig fortschreitet; dies hat zur Folge, dass die eine Röhre voluminöser ist als die andere. So erscheint es bei Gordius pustulosus und aestivalis.

In den älteren Stadien von Gordius pustulosus fand ich den weiteren Fortschritt in der Entwicklung der eigentlichen Spermatozoen. Aus dem kopfartig angeschwollenen Zellkörper geht ein sichel- oder hornförmiger Fortsatz aus, in welchem der verlängerte intensiv sich färbende und scharf zugespitzte Kern sich befindet (Fig. 86). Der angeschwollene Zellkörper besteht aus einem dichten, an der Peripherie angehäuften Protoplasma, während im Centrum sich eine blasse, hyaline Vacuole befindet. Die Struktur des Protoplasmas an der Peripherie des Kernes konnte ich nicht erkennen. Eben so ist es mir schwierig anzugeben, ob diese Spermatozoen, zwischen welchen ich keine anderen Stadien gefunden habe, bereits vollständig reife Elemente vorstellen oder nicht. Wir kennen nämlich bisher nicht die reifen Spermatozoen bei dem erwachsenen Gordius postulosus; stellen also die beschriebenen Stadien fertige Spermatozoen vor, so unterscheiden sie sich wesentlich von den Spermatozoen von Gordius Preslii und tolosanus, welche ganz abweichend von den eben beschriebenen sind, von deren Struktur aber bisher nichts bekannt ist, obwohl die von Gordius tolosanus schon öfters abgebildet und beschrieben wurden. Früher hat sie Meissner, neuerdings v. Linstow abgebildet, leider aber nicht das geringste zur Kenntnis dieses interessanten Körperchen beigetragen. Der Letztere sagt nur, die Samenkörperchen seien kurze, dicke Stäbchen mit einer dünneren und einer dickeren Hälfte.

Um mich von der Struktur der Spermatozoen besser zu belehren, suchte ich sie mit verschiedenen Methoden zu fixiren. Den parasi-

© Biodiversity Heritage Library, http://www.biodiversitylibrary.org/; www.zobodat.at

tischen, aber bereits geschlechtlich vollkommen entwickelten Gordius Preslii zerschnitt ich im Wasser, die aus dem Körper strömende Samenmasse tödtete ich mit Osmiumsäure und färbte mit Hämatoxylin. Die nach dieser Methode hergestellten Bilder entsprechen den älteren Abbildungen (Fig. 87); es ist nicht möglich ein feineres Detail in ihrer Struktur zu unterscheiden.

Besser ist die Gestalt der Spermatozoen zu erkennen, wenn man sie nach dem Auspräpariren ohne Wasserzusatz am Objektträger ein wenig vertrocknen und gleichzeitig mit Hämatoxylin färben lässt. Dann schwellen sie beträchtlich an und zeigen eine keilförmige, nach vorn verengte, hinten kugelig erweiterte Gestalt. Die ungleich sich gestaltenden Umrisse, welche als kleine Läppchen erscheinen, weisen auf eine amöbenartige Bewegung des Cytoplasma hin, welches eine doppelte Struktur hat (Fig. 88). Im vorderen verengten Pole ist es dicht, schwach sich färbend, während das hintere Ende dünner und hyalin ist. Der stäbchenförmige Kern imbibirt sich bis ins Schwärzliche.

Am verlässlichsten überzeugt man sich von der Gestalt der Spermatozoen, wenn man sie auf trockenem Wege nur mit der, wenn auch spärlichen Leibesflüssigkeit auf dem Objektträger auspräparirt, mit Osmiumsäure tödtet, entwässert und entweder mit Pikrokarmin oder Hämatoxylin färbt. Dann behalten die Spermatozoen sowohl ihre ursprüngliche Gestalt als die innere Struktur (Fig. 89). Jedes Spermatozoon besteht aus drei Abschnitten, die durch äußere Einschnürungen schwer von außen kenntlich sind.

a) Der vordere Abschnitt besteht aus einem dichten Plasma und dem stäbchenartigen Kerne (Fig. 89 *a*).

b) Der mittlere, etwas angeschwollene Theil hat eben so ein dichtes Protoplasma, in welchem jedoch an der Kernbasis eine scharf umschriebene, kugelige und mit einer hyalinen Substanz erfüllte Vacuole (Fig. 89 *b*) sich befindet.

c) Der dritte hinterste Abschnitt schnürt sich schärfer von dem mittleren Theile ab und erscheint als eine stark angeschwollene Kugel mit einer feinen Membran, unter welcher sich eine niedrige Plasmaschicht erstreckt. Das Innere der Kugel ist von einer schwach kontourirten und mit einer blasseren Substanz erfüllten Vacuole eingenommen (Fig. 89 *c*).

Die Strukturverhältnisse der Spermatozoen der Gordiiden sind danach sehr interessant, und was die Gestalt anbelangt, einzig dastehend. Allerdings aber ist es leicht die erwähnten Bestandtheile mit den entsprechenden Abschnitten anderer, in dieser Beziehung gut bekannter Thiere, wo man den Kopf mit Kern, dann den Mittelabschnitt

© Biodiversity Heritage Library, http://www.biodiversitylibrary.org/; www.zobodat.at

und den beweglichen Samenfaden unterscheidet, in Einklang zu bringen. Sämmtliche diese Theile sind bei Gordiiden insgesammt vertreten und entspricht der Kopf dem vorderen Abschnitte mit dem Kerne, der Hals der mittleren Anschwellung und dem Faden schließlich die hintere plasmatische Anschwellung.

Der mittlere Abschnitt, den man aber noch zum Spermakopfe zählen könnte, ist ausgezeichnet durch das wichtige Organ, welches wir als hyaline Vacuole bezeichnet haben.

In meinem Werke »Entwicklungsgeschichtliche Untersuchungen« habe ich zuerst nachgewiesen, dass das Element, welches zur Theilung der Zelle Anlass giebt, mit dem Sperma in das Ei gelangt und sich dann auf alle Abkömmlinge der Eifurchung überträgt. Diesen Periplast habe ich mit den »Attraktivkugeln« identificirt, allerdings aber nicht den Sitz desselben im Sperma näher anzugeben vermocht.

Die nachfolgenden, sich mit dieser Frage beschäftigenden Autoren suchten die Stelle in den Spermatozoen näher anzugeben, wo sich der Periplast befindet. So geben Platner und Benda an, dass dies im Spermakopfe, Herman dagegen, dass es im mittleren Theile ist, und ganz neuerdings führt Fick Gründe an, nach welchen der mittlere Spermaabschnitt den Periplast enthält.

Über den morphologischen Begriff der Hoden bei Gordius herrscht bisher in der Litteratur eine große Verwirrung; man bezeichnet mit diesem Namen nur die der ganzen Länge nach hinziehenden Röhren, die im erwachsenen Gordius mit reifem Samen erfüllt sind, und die ich daher als »Samensäcke« deutete. Villot's Ansicht, nach welcher diese Organe aus dem Parenchym entstehen sollen, entbehrt gewiss jeder Begründung. Andererseits sollen sich die Samenkörperchen nach v. Linstow »an der Wand der Hoden« bilden; nach dieser Anschauung sollte daher die äußere mesoblastische Umhüllung die besprochenen Organe vorstellen.

Dagegen haben wir gefunden, dass das Keimepithel nur einen geringen Theil der besprochenen Röhren einnimmt, während der weit größte Hohlraum in den jungen Gordien nur zur Aufnahme der sich bildenden Spermatozoen dient. Es ist wahrscheinlich, dass in den noch jüngeren Stadien das Keimepithel nur an recht kleine Organe beschränkt ist und die voluminösen Röhren erst nachträglich sich bilden und nach hinten mit den Samenleitern in Verbindung treten. Um daher weiteren Missverständnissen vorzubeugen, bezeichne ich die in Rede stehenden Organe als männliche Gonaden, deren vorderer Theil in der Jugend das Keimepithel producirt, während in den späteren Stadien sowohl dieser als jeder nachfolgende Theil als Samensack dient.

© Biodiversity Heritage Library, http://www.biodiversitylibrary.org/; www.zobodat.at

Diese meine Ansicht ist durch das nachstehende Schema veranschaulicht: *A* stellt die jungen Anlagen des Keimepithels vor, *B* den weiteren Vorgang der Bildung der männlichen Gonaden, *C* die Samensäcke der erwachsenen Gordien mit Samenleitern und Kloake.

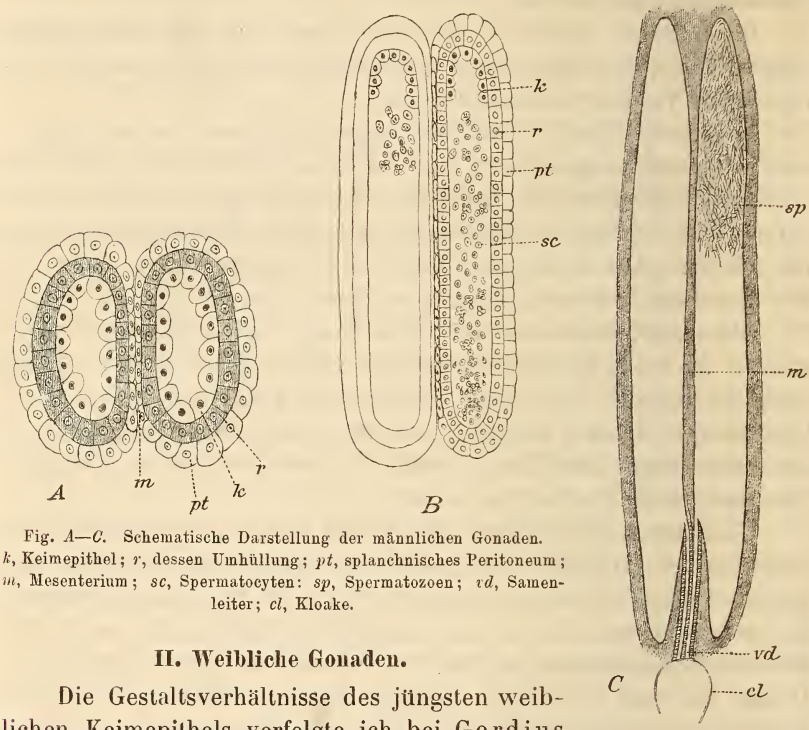

Fig. *A—C*. Schematische Darstellung der männlichen Gonaden. *k*, Keimepithel; *r*, dessen Umhüllung; *pt*, splanchnisches Peritoneum; *m*, Mesenterium; *sc*, Spermatocyten: *sp*, Spermatozoen; *vd*, Samenleiter; *cl*, Kloake.

II. Weibliche Gonaden.

Die Gestaltsverhältnisse des jüngsten weiblichen Keimepithels verfolgte ich bei Gordius pustulosus. Nicht weit hinter der vorderen Bauchstranganschwellung findet man röhrenartige Durchschnitte des Keimepithels (Fig. 90 *g*), welche nach außen vom mesoblastischen, in mehreren Lamellen angeordneten Epithel umhüllt sind (in der angezogenen Abbildung sind nur zwei solche Lamellen [*a* und *b*] reproducirt). Der histologische Unterschied zwischen den Keimzellen und deren Umhüllung ist auffallend; die Kerne der ersteren sind feinkörnig und färben sich weit intensiver als die des Umhüllungsepithels. Je weiter nach hinten, um so bestimmter treten die Zellen des Keimepithels hervor, erlangen aber niemals solche Größe wie die männlichen Keimzellen. In weiteren Schnitten nach hinten wird das Lumen der Gonaden voluminöser, nicht aber leer, sondern von den Abkömmlingen der Epithelzellen erfüllt. Es trennen sich nämlich einige Zellen von ihrer Ursprungsstelle los, fallen in das Lumen der Röhre, um hier zu einer körnigen Substanz zu zerfallen, in welcher dann

© Biodiversity Heritage Library, http://www.biodiversitylibrary.org/; www.zobodat.at

zahlreiche Kerne zerstreut erscheinen (Fig. 91, 92, 94 *r*). Namentlich in den vorderen Theilen der Gonaden pflegt das Lumen der Gonaden mit dieser der sog. Rhachis im Ovarium der Nematoden entsprechenden Substanz ganz erfüllt zu sein.

Die Gonaden sind in den besprochenen, sowie in zwei anderen älteren Stadien paarig angelegt, während ich nur in einem sehr jungen Exemplare eine unpaarige Anlage der Gonade gefunden habe, die aber ebenfalls, wie die Exemplare mit paarigen Anlagen, paarige Eierstöcke producirte.

Die bisher beschriebenen Keimepithelanlagen stellen nämlich keinesfalls die eigentlichen Ovarien vor, da sich hier die Eier nicht bilden. Die letzteren entstehen nur in den seitlichen Lappen, welche sich in bestimmten Abständen nach einander wiederholen. Das Keimepithel stülpt sich seitlich gegen die Leibeshöhle aus und am distalen Ende dieser Ausstülpungen beginnen sich die Eier zu bilden. So sieht man in Fig. 92, dass sich hier zwei Keimzellen zu Eiern umgebildet haben. An anderen Stellen bleibt eine Reihe von Keimzellen im Lappen unverändert, an wieder anderen alterniren die Keimzellen mit den in der Bildung begriffenen Eiern. Nirgends aber begegnet man dem Falle, dass sich ein Ei in den mit dem Keimepithel ausgestatteten Röhren bilden würde; im Gegentheil ist die Höhle desselben nur mit dem Keimepithel ausgestattet, theilweise auch mit der die Kerne enthaltenden körnigen Substanz erfüllt (vgl. Fig. 94, 95).

Wenn daher die Eierstöcke als seitliche Proliferationen des Keimepithels in die Seitenhöhlen zu deuten sind, so müssen an den Serien die Schnitte mit geschlossenen Röhren und dann wieder die Schnitte mit den ausgestülpten Eierstöcken alterniren. Dem ist thatsächlich so; Fig. 94 stellt einen Schnitt mit geschlossenen, Fig. 95 den mit geöffneten Röhren vor. Je weiter nach hinten, um so üppiger ist die seitliche Proliferation und die Eibildung, so dass schließlich die reihenweise nach einander folgenden Eiertrauben sich berühren und scheinbar eine ununterbrochene Reihe bilden. Die Längsschnitte beweisen dagegen, dass die Eierstöcke von einander durch sehr flache zellige Hüllen getrennt sind.

Nun sieht man in den Fig. 91, 94 und 95 die umfangreichen Höhlen, in welche die Eierstöcke hineinragen. Wie soll man dieselben deuten? Ist es die Leibeshöhle? Nach den Verhältnissen der Peritonealhüllen gewiss nicht. Bei den Männchen sahen wir, dass das somatische Peritoneum einschichtig ist, in den angezogenen Abbildungen aber, namentlich in Fig. 95 ist ersichtlich, dass das an die Leibeswand sich anlegende Peritoneum doppelschichtig ist.

Dieses Verhalten muss nun dahin erklärt werden, dass das

© Biodiversity Heritage Library, http://www.biodiversitylibrary.org/; www.zobodat.at

splanchnische Peritoneum (*sp*) durch die Eierstockswucherung an das somatische (*sm*) ganz verdrängt wurde, in Folge dessen die Leibeshöhle gänzlich verschwindet.

Nun findet man aber in Fig. 104 einen Querschnitt eines der Reife nahen Weibchens, in welchem die Leibesmuskelschicht (*ms*) nur mit einer einzigen aus schönen Epithelzellen gebildeten Membran, dem somatischen Peritoneum (*pts*), gebildet ist. Die in früher citirten Abbildungen dargestellte Membran (*sp*) ist hier gar nicht vorhanden, und anstatt derselben nur einige, anscheinlich in der Degeneration begriffene, isolirte Zellen (*l*) vorhanden. Es sind Lymphoidzellen als Reste des splanchnischen Peritoneums, beziehungsweise sämmtlicher Zellen, die sich in der gewesenen Leibeshöhle befanden. Dieselben atrophirten offenbar durch die Wucherung und das Wachsthum der Eierstöcke, welche dann thatsächlich in die Leibeshöhle hineinragen.

Dass dieser Degenerationsprocess der splanchnischen Lamelle während der Eierstocksbildung stattfindet, will ich durch nachfolgende Argumente beweisen.

In den Querschnitten durch junge Weibchen sieht man (Fig. 94, 95), dass die Hüllen, in welche die Eierstöcke hineinragen, neben den Eiern noch besondere, meist amöboide Zellen (*a*, *b*) enthalten. Es sind dies gewiss Lymphoidzellen, welche theils einzeln, theils gruppenweise in dem freien Raume der Höhlungen suspendirt, oder auch an den Wandungen angebracht sind. Immer aber sind sie hier in größerer Menge vorhanden. In Fig. 81 sind diese Wanderzellen bei starker Vergrößerung abgebildet, und man sieht das hyaline pseudopodienbildende Cytoplasma und einen oder zwei intensiver sich färbende Kerne. Kurz und gut, man kann diesen Zellen kaum die Beschaffenheit der Lymphoidzellen absprechen. Fragt man sich nun nach dem Ursprunge derselben, so kann man zur richtigen Auskunft in dieser Beziehung nur die als splanchnisches Peritoneum bezeichnete Membran genauer untersuchen. Aus den niedrigen Elementen derselben wuchern einzelne Zellen stark in das Lumen (Fig. 94 *a*), einige zeigen schon die pseudopodienartigen Fortsätze (Fig. 95 *a*), andere schließlich trennen sich von dieser Ursprungsstelle los und flottiren in dem freien Raume der Eierstockshöhlen (Fig. 95 *b*). Nun muss ich dafürhalten, dass auf diese Weise das splanchnische Peritonealblatt schließlich zerfällt und dann ragen die Eierstöcke in die Leibeshöhle hinein, wie es bei den älteren Weibchen der Fall ist (Fig. 104). Möglicherweise werden die Lymphoidzellen von den sich bildenden Eiern verdaut, denn in der letzt angezogenen Figur sieht man nur recht spärliche und im Großen und Ganzen der Degeneration anheimfallende Lymphoidzellen (*l*).

© Biodiversity Heritage Library, http://www.biodiversitylibrary.org/; www.zobodat.at

Was die Eibildung selbst betrifft, so lässt sich darüber wenig sagen. Die Keimzellen vergrößern sich, ihr Protoplasma ist klar, der Kern färbt sich intensiv roth. Dann erscheint das Cytoplasma mit Dotterkörnchen erfüllt, und die jungen Eier nehmen eine kugelige Gestalt an. Der Kern schwillt auch ein wenig an, sein Plasma scheint (nach der Behandlung mit 90%igem Alkohol) etwas flüssiger zu sein und die chromatische Substanz sammelt sich an einem Pole, worüber wir weiter unten ausführlicher berichten wollen. Zwischen den entwickelten Eiern findet man aber eine Menge der überhaupt sich nicht differenzirenden Zellen, die vielleicht in diesem Zustande verharren, oder möglicherweise sich erst in späteren Stadien weiter zu Eiern umbilden.

Diese Zellen sind nach ihren Kernen kenntlich (Fig. 104 *ep*). Das Wachsthum der Eier geschieht höchst wahrscheinlich einerseits auf Kosten der oben erwähnten Lymphoidzellen, andererseits auch aus der körnigen Substanz, da die letztere in den späteren Stadien ganz verschwindet.

Schließlich hört die Eibildung auf und die Querschnitte durch ein fast reifes, aber noch parasitisch in Blaps muceronata lebendes Weibchen von Gordius pustulosus liefern eine recht interessante und zierliche Anordnung der Geschlechtsprodukte. Wir wollen einen solchen in Fig. 104 naturgetreu reproducirten Querschnitt eingehender betrachten.

Die früher das Keimepithel producirenden Röhren sind sehr verkümmert; sie erscheinen als der Länge nach von beiden Seiten zusammengedrückte Spalten (*g*), die in unserer Abbildung von den Resten des Keimepithels ausgefüllt sind, in anderen Präparaten ein deutlicheres Centrallumen besitzen. Sie liefern offenbar kein Material mehr zur Bildung der Eier, trotzdem man in der rechten Hälfte sieht, dass sie sich in die seitlichen Ausstülpungen fortsetzen, welche letzteren noch das zu Eiern nicht differenzirte Keimepithel enthalten. Die Eierstöcke sind dagegen recht voluminös, so dass sie die beiden Cölomhälften erfüllen, wenn sie auch das somatische Peritoneum nicht direkt berühren. Sie bestehen aus radiär angeordneten Reihen der entwickelten Eier, zwischen welchen, namentlich an der Peripherie, die oben erwähnten nicht differenzirten und durch die intensiv sich färbenden Kerne kenntlichen Keimzellen (*ep*) hervortreten. Die Eierreihen sind radienartig gegen die ursprünglichen Röhren mit dem Keimepithel orientirt, was an anderen Schnitten noch überzeugender hervortritt als in dem in Fig. 104 abgebildeten der Fall ist.

Es bestehen nämlich immer seitliche Öffnungen, durch welche die Eierstöcke mit den Röhren kommuniciren.

© Biodiversity Heritage Library, http://www.biodiversitylibrary.org/; www.zobodat.at

Nach den von mir zuerst bekannten Verhältnissen[1] stellen die in der angezogenen Abbildung mit *g* bezeichneten Röhren den eigentlichen Sammelort vor, aus welchem die reifen Eier zuerst in die Eileiter und von hier nach außen gelangen. Daher habe ich diese Röhren in meinen früheren Abhandlungen passend als Eibehälter bezeichnet und zuerst darauf aufmerksam gemacht, dass diese Röhren mit eigentlichem Epithel ausgestattet sind.

Die späteren Autoren, wie Villot und v. Linstow konnten die physiologische Funktion der in Rede stehenden Organe nicht enträthseln, zumal ihnen die Bildung der Eierstöcke aus dem ursprünglichen Keimepithel unbekannt geblieben ist. Nichtsdestoweniger suchen sie meine Darstellung zu korrigiren.

Aus den vorliegenden organogenetischen Untersuchungen muss ich also an meiner ursprünglichen Deutung festhalten und die weiblichen Gonaden folgendermaßen charakterisiren:

Aus den Röhren mit dem Keimepithel bilden sich durch seitliche paarige Ausstülpungen die Eierstöcke. Die reifen Eier der erwachsenen Würmer kehren in diese Röhren zurück, welche letzteren mit den Resten des Keimepithels[2] ausgestattet sind und nachher — mit den Eiern gefüllt — die Eibehälter vorstellen. Die letzteren sind daher mit den Samensäcken homolog. Dass die Eierstockseier thatsächlich in den Eibehälter gelangen, habe ich bereits in meiner zweiten Arbeit dargelegt, aber die Tendenz der Eier, in diese Röhren zurückzukehren, ist in den jungen Weibchen durch eine bewunderungswürdige Anordnung der chromatischen Substanz in den Eikernen ausgeprägt.

Betrachtet man nämlich die Eierreihen in den Ovarien (Fig. 104), so erkennt man sogleich, dass die Eier eine bestimmte Lage haben; die chromatische Substanz ihrer Kerne ist in einer und derselben Richtung gelagert. Das finde ich ohne Ausnahme in jedem Querschnitte durch die Weibchen von Gordius pustulosus. Der Punkt nun, zu welchem sämmtliche Eierreihen eines Ovariums orientirt sind, ist kein anderer als die Öffnung, durch welche die gewesenen Keimepithelröhren mit den Ovarien kommuniciren.

Die Ansammlung der chromatischen Substanz auf dem gegen die späteren Eibehälter gerichteten Pole der Kerne ist offenbar, wie ich bereits bei dem Peritoneal- und Darmepithel hervorgehoben habe, nur durch die Konservirung der Würmer in 90%igem Alkohol hervorgerufen worden. Die Konservirung der Eier in anderen Flüssigkeiten,

[1] l. c.

[2] Wir haben es hier mit einem erwähnenswerthen Falle zu thun, wo das Keimepithel in letzter Instanz als gewöhnliche Umhüllungsmembran funktionirt.

© Biodiversity Heritage Library, http://www.biodiversitylibrary.org/; www.zobodat.at

wie z. B. in der Chromsäure und Chromessigsäure zeigt ganz andere Strukturen des Kernplasmas und des Dotters; von einer Polarität der Eikerne ist hier keine Rede. Die in Fig. 105 abgebildete Gruppe der Eier aus dem Eibehälter eines erwachsenen Gordius Preslii, welcher zuvor mit Chromessigsäure fixirt wurde, zeigt zwar eine zierliche radiäre Anordnung der Dotterelemente und eine etwas excentrische Lage des Kernkörperchens, aus welchen Thatsachen man aber kaum auf eine Kernpolarität urtheilen darf.

Die aus dem Keimepithel in der ersten Bildung begriffenen Eier zeigen noch keine bestimmtere Gruppirung der chromatischen Elemente an einem Pole des Kernes (Fig. 94); die Kerne sind in diesem Stadium ziemlich einförmig, indem sie sich im ganzen Umfange gleichmäßig färben. Sobald aber das Ei ausgesprochener entwickelt ist, orientirt sich sofort die chromatische Substanz gegen die künftigen Geschlechtswege, während das übrige Kernplasma sich weit schwächer oder gar nicht färbt.

Hiermit schließe ich die Beobachtungen über die Organogenie der Gordiiden; die Erfahrungen über die Genese der eigentlichen Geschlechtswege bestätigen nur die Angaben, welche ich schon früher mitgetheilt habe, doch überlasse ich die nähere Darstellung dieser Vorgänge einem Anderen.

Über die verwandtschaftlichen Beziehungen der Gordiiden zu anderen Wurmgruppen darf man sich erst dann bestimmter aussprechen, wenn die eigentliche Larve (der Embryo der Autoren) genauer in ihren Organisationsverhältnissen bekannt ist.

Prag, den 16. December 1893.

Erklärung der Abbildungen.

Tafel XXVII.

Fig. 1. Vorderes Körperende eines jungen Weibchens von Gordius Preslii Vergr. 45/1.

Fig. 2. Dasselbe von einem Männchen derselben Art (aus Feronia vulgaris auspräparirt).

Fig. 3. Hinterende des in Fig. 1 abgebildeten Weibchens.

Fig. 4. Hinterende des Männchens.

Fig. 5. Äußerstes Ende der Schwanzgabel von Gordius Preslii.

Fig. 6. Areolen des jungen parasitischen Weibchens von Gordius Preslii.

Fig. 7. Äußere Cuticula von »Gordius aestivalis« (♂), mit Poren *a*.

© Biodiversity Heritage Library, http://www.biodiversitylibrary.org/; www.zobodat.at

Fig. 8—10. Vorderkörper von drei jungen Exemplaren von Gordius pustulosus, an denen der Larvenkörper in Degeneration begriffen ist. *x*, braune Drüse.

Fig. 11. Querschnitt durch den larvalen Fortsatz des in Fig. 17 abgebildeten Gordius pustulosus (*11—11*).

Fig. 12. Ähnlicher Querschnitt, geführt durch den Anfangstheil des eigentlichen Körpers des Gordius. *c*, Cuticula; *o*, Mundöffnung; *p*, hypodermales Parenchym.

Fig. 13. Weiter nach hinten folgender Querschnitt derselben Serie. *pr*, hypodermales Parenchym.

Fig. 14. Sechster Schnitt derselben Serie, aus der Region der vorderen Bauchstranganschwellung (*bg*). *oe*, dünnwandiger Ösophagus, dessen Inneres mit einer braunen Substanz angefüllt ist; *c*, spaltartige Leibeshöhle; *ptp*, splanchnische Peritoneallamelle; *pts*, somatische Peritoneallamelle; *pr*, hypodermales Parenchym.

Fig. 15. Der nächstfolgende Querschnitt derselben Serie. *bg*, *ptp*, *pts* wie in Fig. 14; *l*, Lymphoidzellen; *a*, Ausführungsgang der braunen Drüse.

Fig. 16. Neunter Schnitt derselben Serie. *oe*, *ptp*, *pts*, *l*, *bg* wie in Fig. 14 u. 15; *bd*, braune Drüse.

Fig. 17. Vorderende des jungen Weibchens von Gordius pustulosus, durch welches die Schnittserie geführt wurde.

Fig. 18. Hypodermis von Gordius Vaeteri in der Flächenansicht.

Fig. 19. Dessgleichen mit einer verzweigten braunen Zelle.

Fig. 20. Dessgleichen mit drei unter einander anastomosirenden Zellen.

Fig. 21. Dessgleichen mit zahlreichen braunen Zellen, welche zwischen den farblosen Zellen gelagert sind und dieselben mit ihren Ausläufern umgeben.

Fig. 22. Querschnitt durch die Hypodermis und Cuticula von Gordius Vaeteri. *a*, ampullenartige Erweiterung der braunen Zelle; *b*, Ausführungskanälchen der Zelle; *x*, hyalines Höfchen um den Kern (Periplast).

Fig. 23—25. Gestalten der braunen Zellen in den Querschnitten der Hypodermis.

Fig. 26. Große braune Zellen mit drei Ausführungskanälchen.

Fig. 27. Dessgleichen, zwischen zwei farblosen Zellen. *x*, Periplast.

Fig. 28, 29, 30. Theile der Querschnitte durch die Hypodermis von Gordius Vaeteri, um die Faserung (*f*) der Subcuticula, ferner die äußere Cuticula (*c*), ampullenartige Erweiterungen der braunen Zellen (*a*) und deren Ausmündungen (*l*) zu veranschaulichen.

Fig. 31. Theil der Hypodermis mit der abgehobenen äußeren Cuticula (*c*); die in der Bildung begriffene Subcuticula erscheint als erstarrte Wimpern (*f*) der Hypodermis.

Fig. 32. Äußere Cuticula in Flächenansicht. *c*, äußerste Oberfläche; *f*, bei tieferer Stellung, um die Abdrücke der Faserung der Subcuticula zu sehen; *al*, noch tiefer, zur Veranschaulichung der Alveolenabdrücke der Hypodermiszellen.

Fig. 33—41. Hypodermiszellen von Gordius Preslii (parasitisches Stadium). *a*, Kern; *b*, hyaliner Hof (Periplast); *x*, Centrosom.

In Fig. 36—38 befinden sich die der Degeneration anheimfallenden Kerne außerhalb der Periplaste, dessgleichen in Fig. 35 (*c*) und 39 (*a*).

Fig. 42. Längsschnitt durch die Hypodermis von Gordius Preslii (♂), um die einzelligen Drüsen *dr* zu veranschaulichen. *m*, Längsmuskelschicht; *mk*, Muskelkern.

© Biodiversity Heritage Library, http://www.biodiversitylibrary.org/; www.zobodat.at

Fig. 43. Querschnitt durch die Leibeswand von Gordius pustulosus (♂). *m*, Muskelschicht; *hp*, Hypodermis; *c*, Subcuticula; *b*, deren Übergang zur äußeren Cuticula (*a*); *d*, Ausführungsgang einer degenerirten Hypodermaldrüse.

Fig. 44. Längsschnitt durch den Bauchstrang (*bg*). *n*, Ganglienzellfortsätze; *nch*, hypodermaler Neurochord.

Fig. 45. Längsschnitt durch die Leibeswand eines sehr jungen Männchens von Gordius pustulosus. *hp*, Hypodermis; *m*, Muskelepithel mit langen Kernen (*j*, *j'*); *ms*, Peritonealepithel.

Fig. 46. Eine stärker vergrößerte Muskelzelle derselben Art. *mk*, Kern der Muskelzelle; *pts*, Peritonealzelle; *hp*, Hypodermis.

Tafel XXVIII.

Fig. 47. Längsschnitt durch den Darmkanal (*dm*), Längsmuskelschicht (*lm*) und Hypodermis. *mf*, Muskelfasern der Darmzellen; *k*, Kern der Längsmuskulatur; *m*, Fibrillen der Hypodermiszellen; *z*, feine Körnerschicht der Hypodermis.

Fig. 48 u. 49. Zwei Querschnitte durch die abgeflachte Hypodermis aus der mittleren Körperregion eines jungen Weibchens von Gordius Preslii, um die an der Basis des Nerven verlaufenden Neurochorde (*nch*) zu veranschaulichen.

Fig. 50—52. Anlage des Bauchstranges (*bs*) durch die verdickte Hypodermis. *ms*, Muskelepithel; *d*, Darmkanal.

Fig. 53. Theil eines Querschnittes durch das Männchen von Gordius Preslii. *hp*, Hypodermis; *m*, Längsmuskelschicht; *a*, *b*, Peritonealschichten des Bauchstrangganglions; *d*, Darmkanal; *nr*, Neuralreticulum; *gl*, Gliazellen; *gz*, mediane Ganglienzellen.

Fig. 54. Querschnitt durch den hinteren Körper eines jungen Weibchens von Gordius Preslii, um die Lage des sich differenzirenden Muskelepithels (*mep*) zu veranschaulichen.

Fig. 55—59. Muskelzellen des jungen Männchens von Gordius pustulosus mit der angelegten kontraktilen Substanz.

Fig. 60 u. 61. Längsschnitte durch die Muskelzellen, die kontraktile Substanz (*cS*) alternirt mit dem Sarkoplasma (*sp*), in welchem die langen Muskelkerne (*k*) hinziehen.

Fig. 62. Muskelzellen eines jungen Weibchens von Gordius Preslii.

Fig. 63. Dieselben stark (homog. Immers.) vergrößert.

Fig. 64. Niedrige Muskelzellen von »Gordius aestivalis«.

Fig. 65. Muskelzellen eines jungen Männchens von Gordius Preslii (hom Immers.).

Fig. 66. Anordnung der Muskelknötchen in der Lamelle.

Fig. 67. Bildung der Muskelbündel in der Muskelschicht eines jungen Männchens von Gordius Preslii.

Fig. 68. Dasselbe bei sehr starker Vergrößerung mit den degenerirenden Kernen (*k*).

Fig. 69—72. Muskelzellen aus dem erwachsenen Gordius Preslii. *k*, kontraktile Substanz in Doppellamellen angeordnet, welche durch quere Bälkchen der Reihe nach verbunden sind.

Fig. 73. Muskelzellen von Gordius Vaeteri zur Veranschaulichung des alveolären Sarkoplasmas.

Fig. 74. Theil eines Querschnittes durch den Bauchstrang und Hypodermis aus dem Hinterkörper von Gordius Preslii (♀). *nr*, Neuralreticulum; *gl*, Glia-

© Biodiversity Heritage Library, http://www.biodiversitylibrary.org/; www.zobodat.at

kerne; *gz*, mediane Ganglienzelle; *nch*, Neurochord, bestehend aus der äußeren (*a*) und inneren (*b*) Hülle; *c*, der Nerv; *k*, Kern.

Fig. 75. Ähnlicher Schnitt.

Fig. 76. Schnitt durch die Mitte eines Weibchens von Gordius Preslii; in der flachen Hypodermis sieht man den Neurochord, welcher jedoch in dem nächstfolgenden Schnitte

Fig. 77 fehlt.

Fig. 78. Theil des Querschnittes durch die hinterste Körperregion des Weibchens von Gordius Preslii. Der Bauchstrang spaltet sich zu zwei Längsästen (*a*), aus welchen nach unten die Nerven (*b*) hervorgehen, die sich aber schließlich zum unpaarigen Nerven (*c*) vereinigen. *nch*, Neurochord; *m*, Muskelepithel; *hp*, Hypodermis.

Fig. 79. Querschnitt durch die mittlere Körperregion von Gordius pustulosus (♂). *hp*, Hypodermis; *ms*, Muskelepithel; *pts*, somatisches Peritoneum; *mt*, Mesenterien; *d*, Darmkanal; *bg*, Bauchstrang.

Fig. 80. Theil eines Querschnittes durch den Körper eines Weibchens von Gordius pustulosus (Fig. 104). *hp*, Hypodermis; *m*, Muskelschicht; *spt*, somatisches Peritoneum mit centrad orientirter chromatischer Substanz.

Fig. 81. Lymphoidzellen des jungen Weibchens von Gordius pustulosus.

Fig. 82. Lymphoidzellen des erwachsenen Weibchens von Gordius Preslii.

Tafel XXIX und XXX.

Fig. 83. Stark vergrößerte männliche Gonade mit den äußeren Umhüllungen. *sg*, Zellen des Keimepithels; *ks*, einzelne Kerne desselben; *r*, äußere Umhüllung des Keimepithels; *mpt*, splanchnisches Peritoneum; *spt*, somatisches Peritoneum.

Fig. 84. Männliches Keimepithel in verschiedenen Differenzirungsstadien. *a*, in der Bildung zurückgebliebene Keimzelle; *b*, c, Zellen mit je vier Chromosomen; *d*, *e*, *f*, Umbildung der Chromosomen zu neuen Kernen; *g*, *h*, *i*, vierkernige Spermatocyten.

Fig. 85. Querschnitt durch das junge Männchen von Gordius pustulosus, dessen Gonaden stark mit Spermatocyten ausgefüllt sind. *bg*, bindegewebige Zellen zwischen den Samensäcken und dem somatischen Peritoneum; *d*, Darm; *bs*, Bauchstrang, *hp*, Hypodermis; *ms*, Muskelepithel.

Fig. 86. Spermatozoen von Gordius pustulosus.

Fig. 87. Reife Spermatozoen von Gordius Preslii, im Wasser auspräparirt und mit Osmium behandelt.

Fig. 88. Dieselben am Objektträger vertrocknet und mit Hämatoxylin gefärbt.

Fig. 89. Dieselben in der Leibeshöhlenflüssigkeit auspräparirt, mit Osmium getödtet und mit Hämatoxylin gefärbt. *a*, Vorderende mit stäbchenförmigem Kern; *b*, Hals mit hyalinem Körperchen; *c*, Schwanzende.

Fig. 90. Theil des Querschnittes durch den vorderen Körperabschnitt eines Weibchens von Gordius pustulosus. *g*, weibliches Keimepithel; *a*, *b*, dessen Umhüllung; *d*, Darm.

Fig. 91. Weiter nach hinten. *g*, Keimepithel; *r*, körnige Substanz mit Kernen (Rhachis?); *ov*, das sich bildende Ovarium.

Fig. 92. Äußere Ausstülpung des Keimepithels mit dem Anfange des Ovariums.

Fig. 93. Noch mehr fortgeschrittenes Stadium der Eierstocksbildung.

Fig. 94. Querschnitt durch den ganzen Körper eines jungen Weibchens in der Region zwischen je zwei Ovarien. *hp*, Hypodermis; *ms*, Muskelschicht; *pt*, beide

© Biodiversity Heritage Library, http://www.biodiversitylibrary.org/; www.zobodat.at

Peritonea; *rc*, Rückenkanal; *bd*, Bindegewebszellen; *prl—prl*^{3}, Längskanäle zwischen der Muskelschicht und dem Peritoneum; *a*, *b*, Lymphoidzellen; *npt*, neurales Peritoneum; *bg*, Bauchstrang.

Fig. 95. Dessgleichen, hier aber sind die Ovarien (*ov*) direkt durchgeschnitten, so dass ihre Kommunikation mit den Röhren (*g*) ersichtlich ist. Dieselbe Bezeichnung wie in früheren Figuren.

Fig. 96. Querschnitt durch das Männchen von Gordius Preslii in der mittleren Körperregion. *a*, äußere Umhüllung der Gonaden; *b*, splanchnisches Peritoneum; *c*, somatisches Peritoneum; *m*, Mesenteriallamelle; *lh*, Leibeshöhle; *spc*, Spermatocyten.

Fig. 97. Dessgleichen mehr nach hinten. Zwischen die peritonealen Lamellen des vorigen Querschnittes (*a*, *b*) schiebt sich eine neue ein; die Leibeshöhle (*lh*) ist sehr reducirt.

Fig. 98. Querschnitt durch die hintere Körperregion direkt vor den Ausführungsgängen desselben Männchens. Die Leibeshöhle ist mit den Lymphoidzellen (*d*) erfüllt.

Fig. 99—103. Schnittserie durch den hintersten Körpertheil des Weibchens, um zu veranschaulichen, dass hier ein larvaler, durch den After (Fig. 99 *a*) ausmündender Enddarm (*ed*) persistirt.

Fig. 104. Querschnitt durch ein fast reifes Weibchen von Gordius pustulosus, um die merkwürdige Anordnung der Eier in den Eierstockslappen zu veranschaulichen. *hp*, Hypodermis; *ms*, Muskelschicht; *pts*, somatisches Peritoneum; *l*, Lymphoidzellen; *rc*, Rückenkanal; *g*, Reste des Keimepithels; *ep*, nicht differenzirte Zellen in den Ovarien; *d*, Darm; *bg*, Bauchstrang.

Fig. 105. Eine Gruppe der Eier aus dem Eibehälter des erwachsenen Weibchens von Gordius Preslii.

© Biodiversity Heritage Library, http://www.biodiversitylibrary.org/; www.zobodat.at

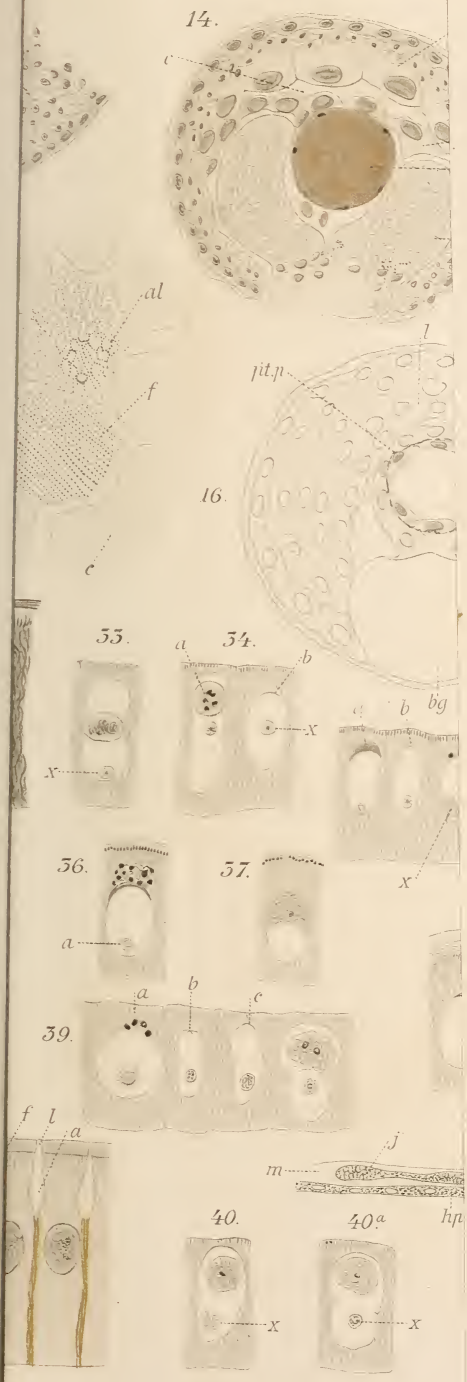

© Biodiversity Heritage Library, http://www.biodiversitylibrary.org/; www.zobodat.at

© Biodiversity Heritage Library, http://www.biodiversitylibrary.org/; www.zobodat.at



© Biodiversity Heritage Library, http://www.biodiversitylibrary.org/; www.zobodat.at

© Biodiversity Heritage Library, http://www.biodiversitylibrary.org/; www.zobodat.at

75. ♀

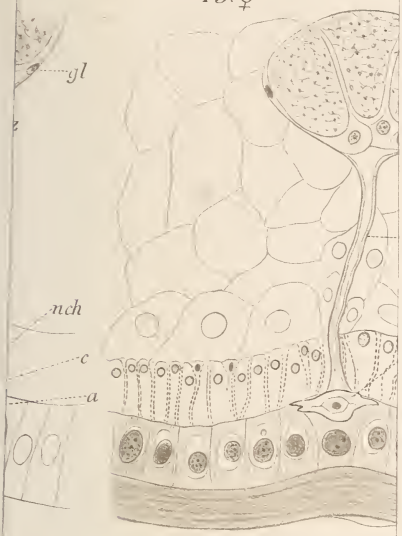

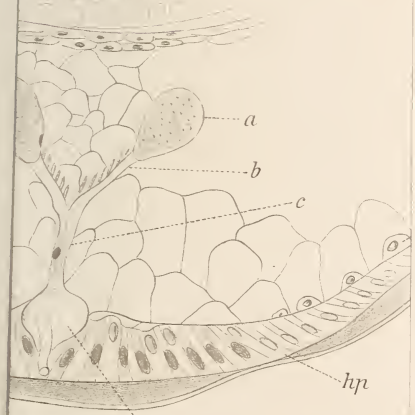

82.

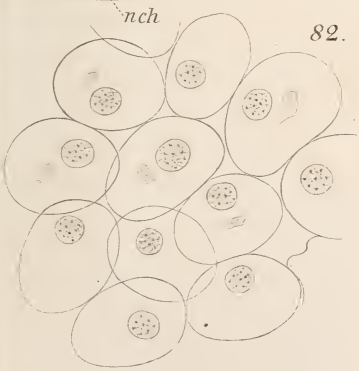

© Biodiversity Heritage Library, http://www.biodiversitylibrary.org/; www.zobodat.at

© Biodiversity Heritage Library, http://www.biodiversitylibrary.org/; www.zobodat.at

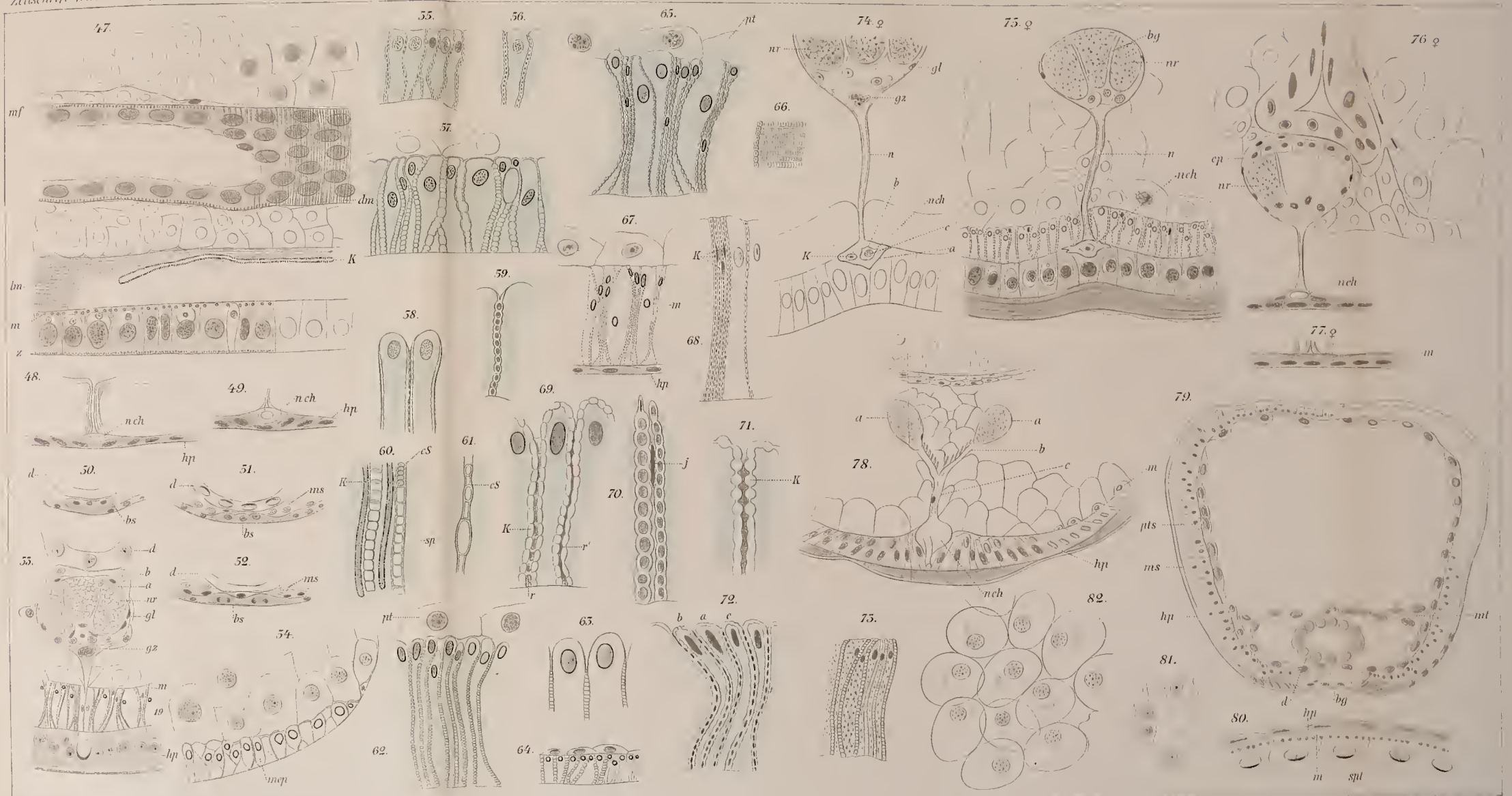

© Biodiversity Heritage Library, http://www.biodiversitylibrary.org/; www.zobodat.at

© Biodiversity Heritage Library, http://www.biodiversitylibrary.org/; www.zobodat.at

96.

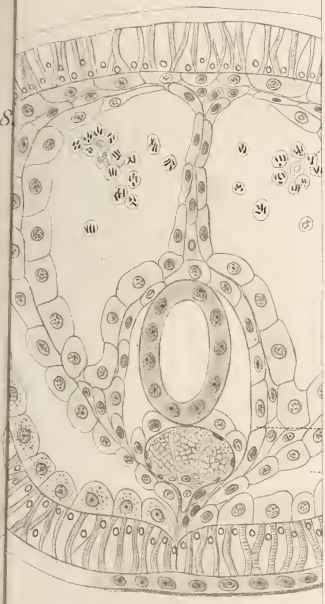

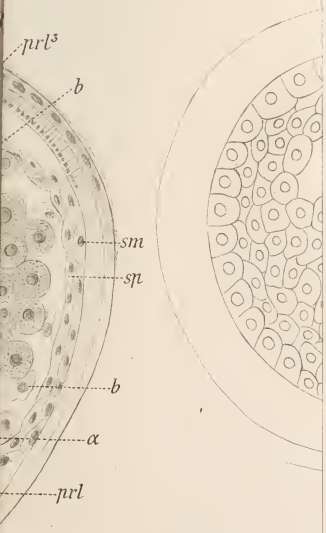

© Biodiversity Heritage Library, http://www.biodiversitylibrary.org/; www.zobodat.at

© Biodiversity Heritage Library, http://www.biodiversitylibrary.org/; www.zobodat.at

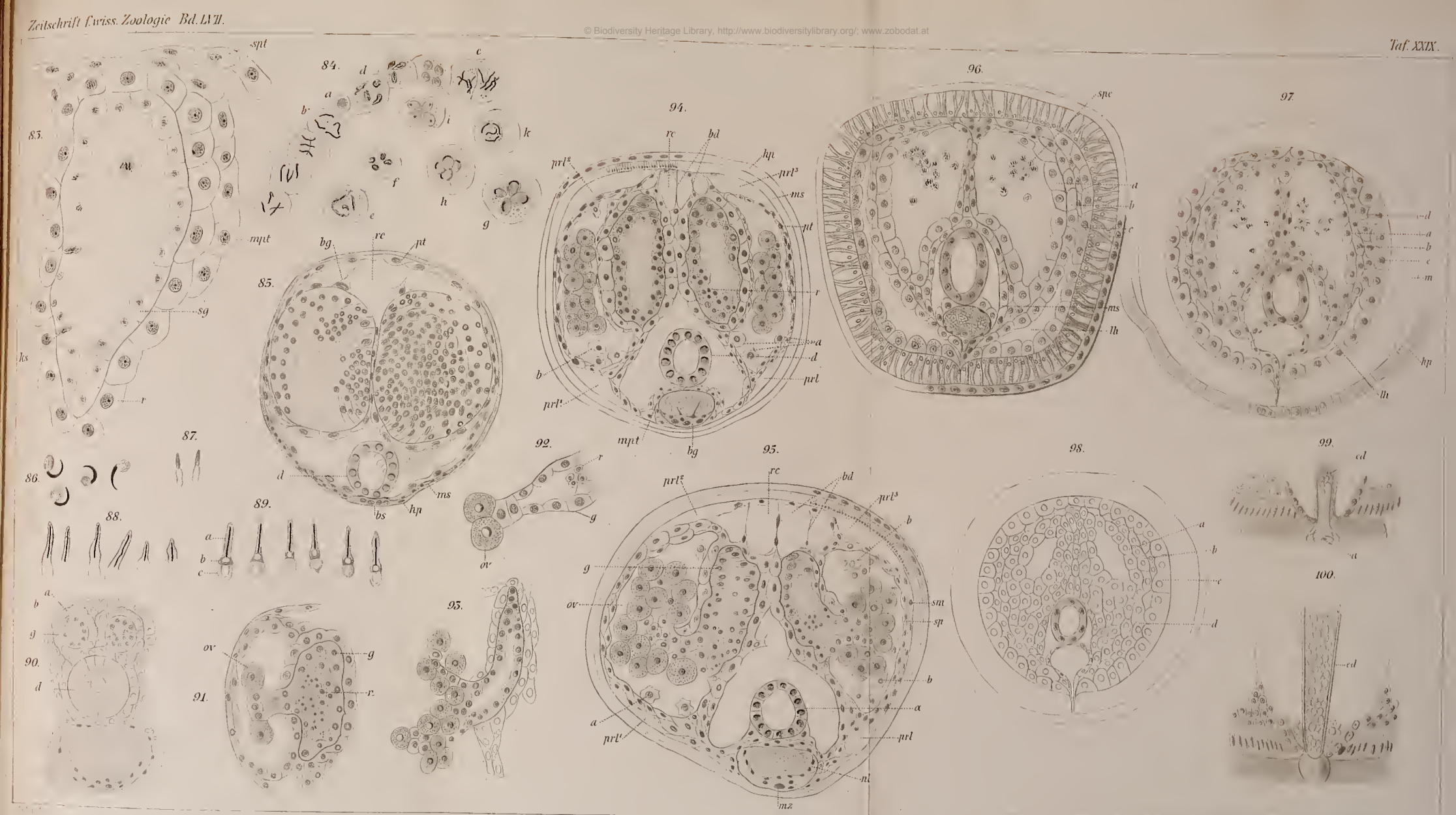

Verlag v. Wilh. Engelmann, Leipzig

Lith. Anst. v. Werner & Winter, Frankfurt a. M.

© Biodiversity Heritage Library, http://www.biodiversitylibrary.org/; www.zobodat.at

© Biodiversity Heritage Library, http://www.biodiversitylibrary.org/; www.zobodat.at

© Biodiversity Heritage Library, http://www.biodiversitylibrary.org/; www.zobodat.at

© Biodiversity Heritage Library, http://www.biodiversitylibrary.org/; www.zobodat.at

101.

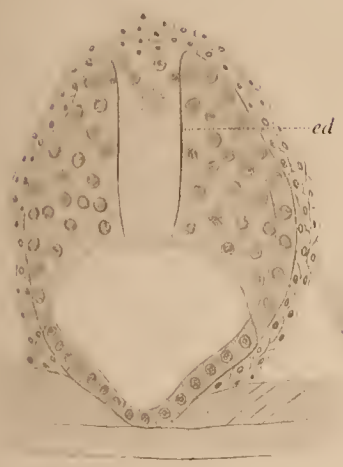

102.

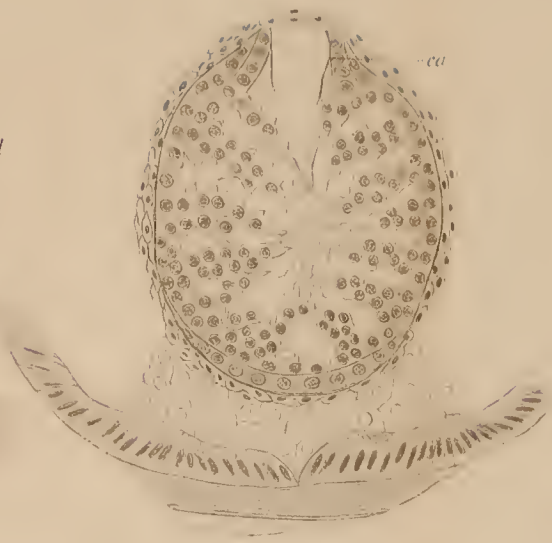

103.

104.

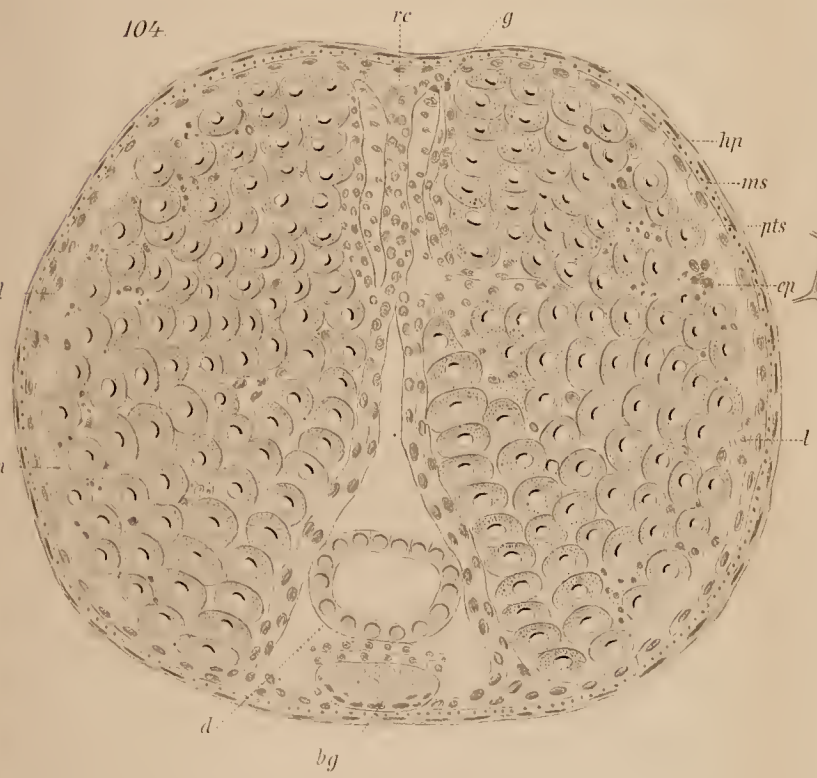

105.

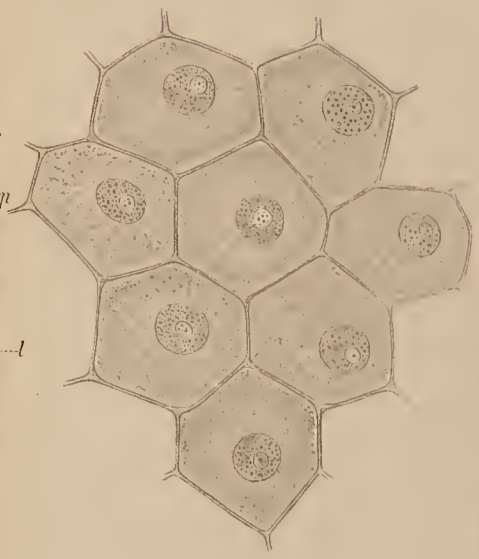

ZOBODAT - www.zobodat.at

Zoologisch-Botanische Datenbank/Zoological-Botanical Database

Digitale Literatur/Digital Literature

Zeitschrift/Journal: Zeitschrift für wissenschaftliche Zoologie

Jahr/Year: 1893-1894

Band/Volume: 57

Autor(en)/Author(s): Vejdovsky Frantisek [Franz]

Artikel/Article: Organogenie der Gordiiden (Zugleich ein Beitrag zur Kenntnis der Metamorphose und Biologie der Zelle.) 642-703