© Biodiversity Heritage Library, http://www.biodiversitylibrary.org/; www.zobodat.at

Beitrag zur Histologie des Ösophagus der Vögel.

Von

Philipp Barthels,
Königswinter bei Bonn.

Mit Tafel XXXIII und XXXIV.

Während der Magen der Vögel von verschiedenen Forschern eingehend untersucht worden ist, sind die histologischen Verhältnisse des Ösophagus nur von wenigen Vögeln bekannt. Mit letzterem Thema befassen sich: eine ältere Arbeit von Hasse und die beiden späteren von Teichmann und Postma.

Zu dem vorliegenden Beitrag zur Histologie des Ösophagus der Vögel wurde mir manches seltene Material im zoologischen Institut in Heidelberg zu Theil. Ich arbeitete dort im Winter 1893/94 und Herr Hofrath Prof. Dr. Bütschli bemühte sich in der gütigsten Weise um die Fortschritte dieser Arbeit, wofür ich auch an dieser Stelle nochmals meinen verbindlichsten Dank aussprechen möchte. Speciell die Raubvögel und die Spechte wurden damals untersucht. Den größten Theil der untersuchten Speiseröhren bezog ich von der königlichen biologischen Anstalt auf Helgoland, wo Herr Dr. Hartlaub so freundlich war, mir die Sachen nach Wunsch zu konserviren.

Wie bemerkt finden sich in der Litteratur nur wenige Angaben über die Histologie des Ösophagus der Vögel; manche Arbeiten, deren Titel Hierhergehöriges vermuthen lässt, ziehen diesen Theil des Verdauungstractus gar nicht in ihre Betrachtung, zum Beispiel: Cattaneo, Istologia e sviluppo dell' apparato gastrico degli uccelli (in: Atti della società italiana di scienza naturale XXVII), ferner: Cazin, L'Appareil gastrique des oiseaux (Thèse, faculté de Paris) und Cloetta, Beiträge zur mikroskopischen Anatomie des Vogeldarmes (in: Archiv für mikroskopische Anatomie 41).

Sehr eingehend ist dagegen die Arbeit von C. Hasse, Über den

© Biodiversity Heritage Library, http://www.biodiversitylibrary.org/; www.zobodat.at

Ösophagus der Tauben und das Verhältnis der Sekretion des Kropfes zur Milchsekretion (in: Zeitschrift für rationelle Medicin XXIII, 1864).

Diese Arbeit wurde sowohl von Postma als auch von Teichmann ausführlich besprochen; es soll daher hier nur kurz auf einzelne Punkte hingewisen werden.

Hasse macht aufmerksam auf den Zusammenhang des inneren und des äußeren Bindegewebes in der Wand des Ösophagus und versucht das erstere in mehrere Schichten zu sondern. Er giebt richtig an, dass in der Muskulatur der Wand die Ringfasern außen, der Länge nach ziehende Fasern innen verlaufen (p. 109). Seine Figuren 1 und 2 stimmen aber in dieser Hinsicht nicht zu einander; und er giebt in seiner Erklärung der Abbildungen die Reihenfolge der Schichten bei Fig. 2 falsch an. Gadow, der diese beiden Abbildungen in die Bearbeitung der Vögel für Bronn's Klassen und Ordnungen des Thierreichs hinübergenommen, giebt die Erklärung für Fig. 1 unrichtig an. Ferner ist in Hasse's Fig 5 die Längsmuskulatur nicht eingezeichnet; dieselbe bildet in der Region der Drüsenfalten eine allerdings recht dünne Schicht, die sich aber in den Erhebungen selbst zu einer bedeutenden Höhe entwickelt. Alles was Hasse mit *d* und *c* bezeichnet, ist erfüllt von den Bündeln der Längsmuskulatur, diese werden in der Mitte getrennt durch eine feine Lage von Bindegewebe, in ähnlicher Weise wie ich es beim Haushuhn schildern werde. Das innere Bindegewebe (Hasse's »Propria«) bildet dagegen überall eine sehr dünne Schicht. Hasse nennt das Epithel der Drüsen ein »pflasterförmiges«, es handelt sich jedoch um ein Cylinderepithel.

Sehr ausführliche Notizen giebt Hasse über die im Kropf der Tauben auftretende Veränderung zur Zeit des Fütterns der Jungen und sagt, dass der mittlere Theil des Kropfes sich nur unwesentlich verdickt, während die Seitentheile eine ganz auffällige Verstärkung zeigen. Eingehend wird berichtet über die fettige Veränderung der Epithelzellen, und über die auffallende Erweiterung der Blutkapillaren. Zum Schluss hebt Hasse den Unterschied hervor zwischen der »Sekretion« des Taubenkropfes und der Milchsekretion der Säugethiere.

Im Texte wird hier und da hingewiesen werden auf: Gadow, Versuch einer vergleichenden Anatomie des Verdauungssystems der Vögel (in: Jenaische Zeitschrift für Naturkunde XIII, 1879); es sind dies makroskopische Untersuchungen, Histologisches findet sich nicht darin.

Die Arbeit von Charbonell-Salle et Phisalix (in: Comptes rendus Tome 103, 1886) Secrétion lactée du jabot des pigeons en incubation, berichtet über die während des Fütterns eintretenden Veränderungen und theilt mit, dass diese noch 20 Tage nach dem Ausschlüpfen der Jungen zu beobachten sind; sie berichtet ferner über das außerordent-

© Biodiversity Heritage Library, http://www.biodiversitylibrary.org/; www.zobodat.at

liche Wuchern der Mucosa und über die Vertheilung der Blutgefäße im Kropf.

Im Jahre 1887 erschien die Arbeit von Postma, Bydrage tot de kennis van den Bouw van het Darmkanaal der Vogels (Leidener Inaugural-Dissertation) ohne Abbildungen. Nach den 64 Seiten »Historisch Overzicht«, die bis Cuvier zurückgeht und recht ausführlich ist, folgt die Beschreibung des Ösophagus auf den Seiten 81—88.

Den Anfang macht Larus argentatus, die im Bau der Speiseröhre nicht wesentlich abweicht von Larus canus, welche ich untersuchte. Es folgt die Beschreibung der Taube, und Postma sagt: »Der Ösophagus ist dünnwandig und mit einem Kropf versehen; während die Wand bei Larus fast 1,25 mm dick ist, beträgt ihr Maß bei der Taube ungefähr die Hälfte davon, nämlich 0,64 mm. Der größte Unterschied findet sich in dem Vorkommen und in der Form der Drüsen; wir fanden sie bei Larus überall, sowohl im Anfang, als am Ende des Ösophagus und auch über seine ganze Wand vertheilt; bei der Taube dagegen kommen sie nur auf den Falten vor, in dem Theil des Ösophagus, der zwischen dem Drüsenmagen und der Ausmündung des Kropfes liegt. Der Bau der Drüsen stimmt nicht überein mit dem bei Larus. Es sind hier lange oder ovale Drüsen, die am inneren Ende zugespitzt sind, das Lumen der Drüsen wird durch einige Zwischenwände in 5—8 Abtheilungen zerlegt, so dass das Ganze einer acinösen Drüse gleicht. Im Gegensatz zu Hasse, der angiebt, das secernirende Epithel sei Plattenepithel, finde ich hier Cylinderepithel, bestehend aus kleinen Cylinderzellen, die einen hellen Inhalt haben und mit einem runden, oder platten an der Basis gelegenen Kern versehen sind. Das Platten-Epithel, das den Ösophagus auskleidet, dringt auch hier in den Hals der Drüse.« — Es folgt dann eine unrichtige Angabe über das Vorkommen der Drüsen. Weiterhin sagt Postma über Alcedo ispida: »Der Ösophagus ist hier dünnwandig und in seinem ganzen Verlauf ungefähr gleichmäßig weit, zahlreiche kleine Längsfalten kommen darin vor.« Es folgen Maße; weiterhin heißt es: »Wir finden hier zwischen den Muskelbündeln sehr viel Bindegewebe. Das Epithel ist ein Plattenepithel, wie bei den vorigen Vögeln, während die Drüsen röhrenförmig sind und ihr Hals wenig enger ist, als ihr Fundus. Das secernirende Epithel ist ein Cylinderepithel, aus Zellen bestehend, die einen hellen Inhalt haben, worin sich dicht an der Basis gelegen ein mehr oder minder platter Kern zeigt.«

»Bei Cypselus apus hat der sehr dickwandige Ösophagus keinen Kropf, Längsfalten kommen vor in der Zahl von etwa 10. Die Mucosa ist besonders kräftig entwickelt, ihre Dicke beträgt nämlich 0,375 mm, mehr zum Drüsenmagen hin beträgt sie nur $^4/_5$ dieser Dicke, nämlich

© Biodiversity Heritage Library, http://www.biodiversitylibrary.org/; www.zobodat.at

0,298 mm.« Es folgen andere Maße und Postma fährt fort: »Die Drüsen, die in großer Zahl vorkommen, sind cylinderförmige Röhren, mit einem sehr engen, langen Hals versehen. Das Drüsenepithel ist ein Cylinderepithel, das im Fundus am höchsten ist und nach dem Hals zu langsam niedriger wird; der Inhalt ist hell und enthält einen nahe der Basis gelegenen Kern.«

Über Nucifraga caryocatactes sagt Postma: »Die innere Oberfläche des Ösophagus zeigt 10—12 Längsfalten.« »Wir sehen zahlreiche kleine Gruben in der Schleimhaut, namentlich im Beginn des Ösophagus. Da diese Grübchen alle gleichmäßig mit demselben Plattenepithel ausgekleidet sind, welches auch den Ösophagus inwendig bedeckt, so glauben wir sie nicht als Drüsen ansehen zu sollen, um so mehr als sie auch keinerlei Inhalt haben. Wahrscheinlich sind die Gruben dadurch entstanden, dass der Ösophagus nicht in gedehntem Zustand untersucht wurde. Untersuchen wir den Theil des Ösophagus, der näher beim Drüsenmagen liegt, so sehen wir zahlreiche Drüsen, die in Bau und Zusammensetzung übereinstimmen mit dem, was wir bei der Taube sahen. Bei der Untersuchung von einigen Schnitten zeigte es sich, dass zur Seite des Ösophagus ein Organ liegt, das auf Querschnitten eine langgestreckte Form hat. Die Länge beträgt etwa 2,5 mm, während die Breite etwa 1 mm beträgt. Dies Organ ist hohl und scheint inwendig mit Epithel bekleidet zu sein; da ein Theil davon schlecht erhalten war, und neues Material nicht erlangt werden konnte, so haben wir nicht untersuchen können, ob das Lumen mit dem Ösophagus in Verbindung steht. Die Wand, welche dicht beim Ösophagus liegt, ist die dünnste, das mittlere Maß beträgt 0,191 mm, während die gegenüberliegende Wand ungefähr 0,25 mm stark ist. Dies Messen ist schwierig, da die innere Oberfläche der Wand sehr gebogen ist, während an der Außenseite des Organs Falten fehlen, wesshalb die Stärke der Wand sehr wechselt; sie besteht aus Bindegewebe, versehen mit zahlreichen runden und etwas zugespitzten Kernen.« Schließlich schildert Postma noch Turdus merula. Auf einige der hier wiedergegebenen Befunde komme ich weiterhin noch zurück.

Im Jahre 1889 erschien: Teichmann, Der Kropf der Taube (in: Archiv für mikroskopische Anatomie 34). Die Arbeit von Postma kennt der Verfasser nicht. Die früheren Angaben über das Vorkommen der Drüsen im Kropf der Tauben werden dahin richtig gestellt, dass dieselben fast ganz fehlen und erst 1 cm vor dem Ausgang des Kropfes und zwar auf den Leisten (Falten) zu finden sind. Die Wand zwischen den Falten ist von Drüsen ganz frei. Teichmann nennt die Drüsen »zusammengesetzt-schlauchförmig«, es ist das eine sonderbare und

© Biodiversity Heritage Library, http://www.biodiversitylibrary.org/; www.zobodat.at

unrichtige Bezeichnung, die Drüsen im Ösophagus der Vögel sind ausschließlich acinöse, ihre Zertheilung durch einspringende, bindegewebige Leisten ist, wo sie vorkommt, als sekundär anzusehen.

Teichmann schildert das Epithel der Leisten, welche die Drüsen zertheilen und sagt, dass er darin niemals Kerntheilung gefunden, wie man sie in den Lieberkühn'schen Drüsen des Darmes so häufig antrifft. Der Ausführgang der Drüsen entbehrt (wie schon Hasse gezeigt) einer festen Abgrenzung gegen die Nachbarschaft, ist vielmehr gleichsam eingegraben in das umgebende Epithel. Teichmann hat seine Untersuchungen fast nur an Tauben gemacht, im Kropf des Huhnes aber dieselbe Drüsenform gefunden. Irrthümlich behauptet er, auch die Drüsen im Ösophagus der Krähe seien von gleicher Form.

Bei der Taube fand Teichmann, dass die Drüsen im unteren Theil des Ösophagus, da wo die Falten aufhören, sich in kleinerer Form auf die glatte Wand fortsetzen, aber wenig zahlreich sind; an sie schließen sich die Drüsen des Drüsenmagens ganz unvermittelt an.

Mancherlei physiologische Versuche stellte Teichmann an über die Wirkung des Sekretes der Ösophagus-Drüsen, dieselben hier aufzuführen wäre ohne Interesse. Zum Schluss geht der Verfasser noch auf die Veränderungen ein, welche der Kropf der Bruttauben, der Männchen, wie der Weibchen, kurz vor dem Auskriechen der Jungen bringt. Die obersten Schichten der Mucosa zeigen sich dann stark verfettet und in Ablösung begriffen. Die bedeutende Dickenzunahme ist aber, im Gegensatz zu des Verfassers Angaben, beschränkt auf die Mucosa und das ihr unterliegende, innere Bindegewebe, die übrigen Schichten dagegen sind eher dünner als im normalen Zustand, was durch höhere Spannung bedingt wird.

Weitere Angaben über die Histologie des Ösophagus der Vögel fand ich nicht.

Zahlreiche Handbücher und andere Werke wurden eingesehen, um über die physiologische Funktion der Drüsen ein klares Bild zu gewinnen, doch gelang das nicht nach Wunsch. Namentlich fand ich in meinen nachfolgend geschilderten Befunden keinerlei Anhalt für die in den Lehrbüchern überall behauptete häufige Regeneration der secernirenden Zellen; nirgendwo konnte ich ausgestoßene Drüsenzellen nachweisen, nirgendwo einen jungen Nachwuchs derselben. Ein besonders schwieriges Kapitel bilden die Gianuzzi'schen Halbmonde, auch wohl Rand- oder Plasmazellen genannt. Ich möchte zuerst einen kurzen Auszug geben aus Hermann's Handbuch der Physiologie, wo ich die eingehendste Behandlung des Themas fand, in dem von Heidenhain bearbeiteten fünften Bande (1883).

© Biodiversity Heritage Library, http://www.biodiversitylibrary.org/; www.zobodat.at

Die Drüsen des Vorderarmes werden eingetheilt in Eiweißdrüsen und in Schleimdrüsen, zu den letzteren rechnet Heidenhain bei den Säugethieren die Glandula submaxillaris (mit wenig Ausnahmen), dann die Glandula sublingualis, orbitalis, einen Theil der Drüsen der Mundhöhle und die Drüsen des Schlundes, ferner die der Schleimhäute im Kehlkopf, in der Luft- und Speiseröhre. Auf den Bau der Drüsen eingehend, sagt der Verfasser, sie hätten eine Membrana propria, die aus »Korbzellen« bestünde, deren Lücken vermuthlich durch eine Membran geschlossen seien. Der Innenfläche der Membrana propria sitzen die secernirenden Zellen auf, die bei den Schleim bereitenden Drüsen im einfachsten Fall, und dieser liegt nach Heidenhain bei den Drüsen des Ösophagus vor, im Allgemeinen überall gleich wären; doch hat er an den Lippendrüsen Bildungen gefunden, welche den »Halbmonden« entsprechen. Ähnliches ist beschrieben worden von den Schleimdrüsen der menschlichen Zunge und von den Zungendrüsen des Kaninchens im gereizten Zustand. Über die »Randzellen« sagt Heidenhain, dieselben wären im Typus völlig verschieden von den secernirenden Zellen, durch ihr starkkörniges Aussehen, die runde Form ihres Kernes und ihre leichte Färbbarkeit. Die Zahl wechsele in weiten Grenzen; ihre Lage sei stets zwischen der Membrana propria und den secernirenden Zellen. Die »Randzellen« seien zusammengesetzt aus kleinen, albuminatreichen Zellen, deren Substanz aus einem sehr feinen Netzwerk bestehen soll. Es wird beigefügt, dass dieser Randzellenkomplex bisweilen kegelförmige, protoplasmatische Verlängerungen in die Drüse hineinsende, von welchen noch fadenartige, mitunter sich verzweigende Fortsätze ausgingen. »Bei lange anhaltender Thätigkeit,« sagt Heidenhain, »gehen die Schleimzellen zu Grunde und ein Ersatz tritt von den Randzellen aus durch Wucherung derselben ein. In den ersten Stadien der Thätigkeit nehmen die Komplexe der Randzellen an Größe zu, die Zahl der in ihnen wahrnehmbaren Kerne wächst, als Zeichen eines Vermehrungsprocesses, der allmählich weiter fortschreitet. Sind nach sehr anhaltender Reizung die Schleimzellen reichlich zu Grunde gegangen, so haben sich die Acini der Drüsen zum großen Theil mit neugebildeten, kleinen eiweißreichen Zellen gefüllt, der Gegensatz zwischen Randzellen und centralen Zellen ist geschwunden, die »Halbmonde« sind daher im größten Theile der Acini unsichtbar geworden.«

Einen wichtigen Einwand gegen die obige Theorie erhob Ebner durch den Nachweis, dass in manchen Drüsen der Schleimhäute die Randzellen ganz fehlten, doch hat Klein in den Schleimdrüsen des Ösophagus vom Hunde die Randzellen gefunden.

© Biodiversity Heritage Library, http://www.biodiversitylibrary.org/; www.zobodat.at

Hebold, in seinem Beitrag zur Lehre von der Sekretion und Regeneration der Schleimzellen (Inaugural-Dissertation, Bonn 79), hält es wegen der Inkonstanz der Randzellen in den schleimbereitenden Drüsen für wahrscheinlich, dass die Lunulae erst in Folge der Absonderung entstünden, wenn einzelne Zellen der Alveolen ihren Schleim entleert und zusammengefallen wären. In den, auf diese Weise veränderten Schleimzellen könnten Theilungs-Processe stattfinden, um Ersatz für zu Grunde gehende Zellen zu liefern. Diese Auffassung leuchtet jedoch Heidenhain nicht ein.

Ähnliche Ansichten, namentlich über die »Randzellen« finden sich an manchen Orten.

Ramón y Cajal, dessen Arbeit mir nicht vorlag, und Retzius haben über die »Randzellen« Mittheilungen gemacht, die von den obigen sehr weit abweichen.

In den Biologischen Untersuchungen (Neue Folge, Heft 3, 1892) bringt Retzius seine Mittheilungen: Über die Anfänge der Drüsengänge und die Nervenendigungen in den Speicheldrüsen des Mundes. Untersucht wurde hauptsächlich die Submaxillardrüse des Hundes, und aus den Befunden der Schluss gezogen, dass von dem centralen Lumen der Acini einige Röhrchen zwischen den Drüsenzellen eintreten und mit reichlich verzweigten Enden in den Gianuzzi'schen Halbmonden wurzeln.

Retzius sagt dann: »Daraus lässt sich mithin entnehmen, dass die Drüsengänge Sekret aus den Halbmonden aufnehmen. Die Zellen der Halbmonde sind desshalb als echte Sekretionszellen zu betrachten. Dadurch wird ihre so viel besprochene Funktion in ein helleres Licht gestellt, nnd die bekannte Hypothese über ihre Natur, als »Ersatzzellen« der Schleim absondernden Zellen der Alveolen in den Hintergrund geschoben. Wahrscheinlich sind sie, nach ihrer stark granulirten Beschaffenheit zu schließen, den Zellen der serösen Speicheldrüsen nahe zu stellen und als ein seröses Sekret absondernde Zellen aufzufassen.«

Neuere Untersuchungen über die Halbmonde sind mir nicht bekannt geworden; in den obengenannten Arbeiten und in manchen Handbüchern sind Bilder der »Randzellen« zu finden, doch sah ich nirgends Schleimdrüsen des Ösophagus mit diesen Gebilden wiedergegeben.

In den nachfolgenden Untersuchungen wird an manchen Stellen von den »Randzellen« die Rede sein, aber sie sehen sehr verschieden aus von den Abbildungen, welche über sie bei anderen Drüsen gebracht wurden.

Bei den Vögeln sind diese Randzellen durchweg sehr klein, ich hatte den Eindruck, als stünde ihre Größe in einem relativen Verhält-

© Biodiversity Heritage Library, http://www.biodiversitylibrary.org/; www.zobodat.at

nis zur Größe der secernirenden Zellen; leicht färbbar, wie Heidenhain angiebt, fand ich die Randzellen nicht, sie waren fast immer schwächer tingirt, als die Zellen des ihnen aufliegenden Drüsenepithels.

Die Gadow'sche Bearbeitung von Bronn's Klassen und Ordnungen des Thierreichs wurde bei der nachfolgenden Arbeit vielfach benutzt, für die Reihenfolge der Untersuchungen aber, sowie für die Namen die Synopsis von Leunis-Ludwig zu Grunde gelegt.

Von den 15 Ordnungen der Vögel wurden über 50, zum Theil allerdings nahe verwandte Formen untersucht, die meisten in mehreren Exemplaren.

Psittaci (Fig. 1). Von Psittaci untersuchte ich Melopsittacus undulatus, Psittacus aestivus (Lath.), Ps. farinosus (Bodd.), Ps. canus (Gmel.) und Ps. sulphureus (Gmel.). Bei all diesen Formen ist der Kropf, und der Ösophagus überhaupt, ganz frei von Drüsen, mit Ausnahme eines kurzen Stückes, dicht vor dem Drüsenmagen. Gadow's Behauptung[1], »von vorwiegend chemischer Bedeutung ist der Kropf der Psittaci«, muss daher eingeschränkt werden.

Die Wand des Ösophagus ist sehr dünn, erst gegen den Drüsenmagen hin nimmt sie an Stärke zu. Die Zellen der Mucosa sind klein und fast alle sehr abgeplattet, das innere Bindegewebe sendet feine Fortsätze in die Mucosa hinein, über diesen sieht man gut, wie die neugebildeten, noch runden Mucosazellen schichtenweise empordringen. Die Wand des Ösophagus ist in zahlreiche Längsfalten gelegt, deren Höhe wechselt. Das sehr feinfaserige Bindegewebe kommt in den Falten der Wand zu starker Entwicklung, während es zwischen diesen meist nur eine dünne Schicht bildet. Auch die Längsmuskulatur zeigt sich in den Falten der Wand des Ösophagus verstärkt, während die Ringmuskulatur eine gleichmäßige Schicht bildet.

Die Muskulatur nicht nur bei den Papageien, sondern bei den Vögeln überhaupt, bietet mannigfaltige Bilder, je nachdem ob der Ösophagus beim Tode des Thieres gefüllt war, oder nicht; es hat daher kein besonderes Interesse, ob in dem einen Fall die Zerlegung der Muskulatur, in mehr oder minder gedrängte, gröbere oder feinere Bündel sich zeigt, Bindegewebe ist eben überall reichlich in der Muskulatur entwickelt.

Nach außen von der Ringmuskulatur findet sich eine äußere Lage von Bindegewebe, deren Zusammenhang mit der inneren Schicht schon Hasse hervorhebt. Diese äußere Bindeschicht bietet wenig Interessantes und ist in den folgenden Beschreibungen und namentlich in den Zeichnungen meist außer Acht gelassen.

[1] Versuch einer vergl. Anatomie des Verdauungssystems der Vögel. p. 345.

© Biodiversity Heritage Library, http://www.biodiversitylibrary.org/; www.zobodat.at

Kurz vor dem Drüsenmagen hat der Ösophagus ein anderes Ansehen, als weiter oben, da hier in seiner Wand die Drüsen auftreten; dieselben liegen in dem sehr verdickten Bindegewebe, nur ihr Hals wird von der Mucosa umgeben. Die Drüsen haben meist eine breite Form, mit mäßig weitem, scharf abgesetztem Hals, dessen Länge sich nach der Dicke der Mucosa richtet (Fig. 1). Zahlreiche leistenförmige Fortsätze des umgebenden Bindegewebes dringen in das Lumen der Drüsen ein und zertheilen es in viele Abschnitte; in den Leisten, namentlich bei Psittacus canus, wo sie besonders breit sind, sieht man auch dieselben Kerne, wie sie im Bindegewebe verstreut sind. Die innere Oberfläche der Drüsen ist durch die Leisten sehr vergrößert; sie wird bedeckt durch ein niedriges Epithel, dessen nahezu kubische Zellen mit einem großen runden Kern versehen sind. Bei Psittacus sulphureus (Fig. 1) sind die Drüsen im oberen Theil des von ihnen eingenommenen Ösophagus-Abschnittes wenig zahlreich aber ungemein groß; gegen den Drüsenmagen hin werden sie kleiner und stehen dichter. Hier und da ist etwas von den Randzellen zu entdecken, jedoch nur undeutlich.

Im Kropf der Papageien verstreichen je nach dem Grade seiner Füllung die Falten der Wand mehr oder weniger, man kann sogar die Wand vollständig glatt finden. Bei dem einzigen untersuchten Exemplar von Psittacus aestivus zeigte der Kropf ziemlich hohe Falten in seiner rechten Hälfte, während dieselben in der linken wesentlich schwächer waren.

Gadow[1] giebt eine ältere Angabe von Nitzsch-Giebel wieder, lautend: »Gegen den Vormagen hin ist der Schlund wenig äußerlich abgesetzt, aber innen enthält er sechs Längsfalten, die an der Grenze des Vormagens bei den Psittacinae und Palaeornis in weiße harte Spitzen endigen und wohl den Speichelrücktritt verhindern sollen. Bei den übrigen endigen die Längsfalten ohne solche Spitzen; wo sie plötzlich aufhören, bemerkt man zwischen ihnen gewöhnlich deutliche Schleimöffnungen.« Gadow bringt diese Notiz ohne ein Fragezeichen, obgleich ein solches doch wohl angebracht wäre. Bei den hier untersuchten Psittacinae fand ich keine Spur von den harten Spitzen, und der Falten waren bei Psittacus canus allerdings sechs, bei den anderen Formen aber weit mehr.

Coccygomorphae (Fig. 2 u. 3). Von den Coccygomorphae wurde nur der Kuckuck untersucht, und zwar in vier Exemplaren; eins stammte von Helgoland, sein Magen war mit kleinen Krustern gefüllt, Raupenhaare fanden sich auch bei den drei anderen nicht. Postma untersuchte Alcedo

[1] Bronn's Klassen und Ordnungen p. 645.

© Biodiversity Heritage Library, http://www.biodiversitylibrary.org/; www.zobodat.at

ispida, der im Einzelnen ziemlich stark abzuweichen scheint vom Kuckuck. Die Muskelschichten des Ösophagus (Fig. 2 *d* u. *c*) zeigen bei Cuculus kein besonderes Verhalten, die Fasern der Ringmuskulatur (*d*) sind besonders gewellt, also dehnungsfähig, ihre Kerne zeigen sich wenig abgeplattet. Die Längsmuskulatur dringt in die Falten, welche die Wand des Ösophagus bildet, ziemlich weit hinein. Das Bindegewebe besteht aus sehr groben Fasern, mit langen und schmalen Kernen. Die Drüsen haben die Form einer Weinflasche, der Hals ist nur wenig abgesetzt, die Mucosa reicht ziemlich weit an ihrem Fundus hinunter. In der oberen Region des Ösophagus stehen die Drüsen nicht gar dicht, nach unten aber, namentlich kurz vor dem Drüsenmagen, berühren sie einander vielfach, sie sind ausgekleidet von einem nahezu kubischen Cylinderepithel, mit großen Kernen, dasselbe reicht bis in den Hals der Drüsen und geht hier in die größeren Zellen der Mucosa unmerklich über. Diese Zellen sind in der Umgebung des Ausführganges der Drüsen ein wenig kleiner und abgeplattet, man sieht dies auf Flachschnitten, welche die Oberfläche trafen, sehr hübsch. Einige grobe Fasern des Bindegewebes (Fig. 3 *b'*) ziehen an der Drüse hinauf und dringen in die Mucosa hinein; an der Stelle wo der Hals der Drüse beginnt, biegen sie von der Drüse auswärts ab, so dass diese in einem Becher von Bindefasern liegt, in dessen erweiterten Rand sich noch einige Mucosazellen (*a'*) hineindrängen. Der Becherrand hört an manchen Stellen zugeschärft auf, an anderen dagegen beschreiben die ihn bildenden Fasern einen kleinen Bogen, in sich selbst zurücklaufend und umschließen darin ein paar besonders auffallende Bindegewebszellen und Kerne. Von Randzellen war nichts zu entdecken. Die Mucosa des Ösophagus besteht aus vielkantigen Zellen, die ungefähr in der Mitte der Schicht ihre größten Dimensionen erlangen; ihre Kerne sind groß und fast kugelig; in der Tiefe, dem Bindegewebe nahe oder anliegend, sind die Zellen und auch ihre Kerne etwas kleiner und es finden sich Theilungsstadien. Zum Lumen des Ösophagus hin ändert sich die Form der Mucosazellen gar nicht, mit alleiniger Ausnahme derjenigen Zellen, welche die oberste Lage bilden, diese sind eben so wie ihre Kerne abgeplattet und beschädigt.

Pici (Fig. 4 u. 5.) Über den Ösophagus der Spechte sagt Gadow[1]: Schlund stets ohne Kropf, nicht weit, im letzten Theile mit sehr feinen, dicht stehenden Drüsen besetzt, die aber in der, kurz vor dem Drüsenmagen befindlichen, engen Strecke fehlen. Diese Angaben werden durch die nachfolgenden Befunde nicht ganz bestätigt.

Es wurden untersucht mehrere Exemplare von Picus viridis, außer-

[1] Versuch einer vergl. Anatomie etc. p. 162.

© Biodiversity Heritage Library, http://www.biodiversitylibrary.org/; www.zobodat.at

dem P. major und P. martius; nur bei dem letzten finden sich die Drüsen in dem unteren Abschnitt des Ösophagus wesentlich zahlreicher als in dem oberen, während bei den beiden anderen Arten die Vertheilung eine gleichmäßige ist. »Sehr fein« sind die Drüsen nur bei P. major.

Am eingehendsten untersucht wurde P. viridis an mehreren im Winter geschossenen Exemplaren; dessen Beschreibung soll daher hier gegeben werden (Fig. 4).

Die Wand des Ösophagus ist sehr dick und bildet zahlreiche Falten. Bis zu $^2/_3$ der Wandstärke besteht aus der Mucosa, während die anderen Schichten zusammen vielfach nur $^1/_3$ der Dicke ausmachen. Das innere Bindegewebe ist sehr schwach entwickelt, es umgiebt in dünner Lage die Drüsen und kommt nur hier und da in den Falten der Wand zu etwas stärkerer Entwicklung. Die Längsmuskulatur dringt nie weit in die Falten des Ösophagus; die Ringmuskelschicht (*d*) ist gleichmäßig entwickelt (Fig. 4). Die Mucosa besteht aus vielkantigen Zellen, die mehr oder weniger breitgedrückt sind, auch die Kerne sind eckig und von der Seite gesehen sehr flach, dabei recht klein; nur die jüngsten, an das Bindegewebe stoßenden Zellen der Mucosa sind rund und ihre Kerne eben so. Die ganze Stärke der Mucosa beträgt etwa 57 μ, und davon ist die innerste Schicht, in einer Dicke von etwa 16 μ, in Zerfall begriffen, die innersten Zellen sind zerfasert und gar nicht mehr zu erkennen. Diese Schicht (Fig. 4) wird von der Hauptmasse der Mucosa getrennt durch eine Grenzlinie, welche die Mucosa ringsherum, auch in den Falten, in der angegebenen Entfernung von 16 μ vom Lumen durchzieht. An einzelnen Stellen sieht man näher an der Innenfläche eine zweite Grenzlinie verlaufen, oder man bemerkt von der ersteren Linie ausgehende Fasern, welche sich eine Strecke weit verfolgen lassen.

Zuerst wurde angenommen, dass die Grenzlinie und ihre Ausläufer durch eine sonderbare Entwicklung des Bindegewebes hervorgebracht würden; bei reichlicherem Untersuchungsmaterial aber und mannigfaltigen Färbeversuchen überzeugte ich mich, dass es sich hier nur um eine auffallende Zusammenschiebung von etwa zwei Reihen der Mucosazellen handelt, welche ihre Elasticität verloren haben.

Die scheinbare Verbindung mit dem Bindegewebe besteht nicht, sondern wenn man die Schnitte weithin durchgeht, so findet sich, dass es sich hier um Bindegewebszüge handelt, welche Drüsen umgeben, die im Schnitt nicht getroffen wurden, und die besonders hoch in den Falten des Ösophagus stehen. Ferner sieht man an vielen Stellen in dieser Grenzlinie oder den von ihr scheinbar ausstrahlenden Fasern,

© Biodiversity Heritage Library, http://www.biodiversitylibrary.org/; www.zobodat.at

Kerne liegen, welche nicht denjenigen des Bindegewebes gleichen, sondern von der Seite gesehene und daher platte Kerne der Mucosa sind. Dass es sich hier um eine Schicht der Mucosa handelt, welche sich zur Ablösung anschickt, zeigte auch ein Präparat, das in doppelter Art tingirt wurde, der betreffende Saum zeigte sich ganz anders gefärbt, als die unterliegende Mucosa, auch an solchen Stellen, wo den Chemikalien der Zutritt ganz gleichmäßig ermöglicht war. Bei einem im Frühjahr geschossenen Picus viridis ist der betreffende Grenzsaum nur etwa 5 μ stark und ganz besonders in Auflösung begriffen. Bei P. major und P. martius fand ich nichts, was an diesen Grenzsaum erinnert hätte, und während die innerste Schicht der Mucosa bei P. martius wieder stark angegriffen war, fand ich sie bei P. major ganz unversehrt. Bei den zahlreichen Vögeln, welche ich auf den Bau ihres Ösophagus untersuchte, fand ich eine ähnliche Bildung eines Grenzsaumes nur noch bei einem Exemplar des Haushuhns. Vermuthlich handelt es sich in den vorliegenden Fällen um ein bevorstehendes Abschälen größerer Stücke der Mucosa, und die Sache ließe sich in Einklang bringen mit den Notizen über das »Ausstoßen der inneren Magenhaut«, worüber von mehreren Vögeln Beobachtungen im »zoologischen Garten« mitgetheilt wurden; ganz vergleichbar sind diese Dinge ja selbstredend nicht.

Die Drüsen in der Wand des Ösophagus haben bei P. viridis die Form einer Birne mit langem Stiel; das grobfaserige Bindegewebe, das sie umgiebt, zieht annähernd bis zum Beginn des Ausführganges hinauf und an wenigen Querschnitten sieht man das feine Ende des Bindegewebes seitwärts von der Drüse abweichen und zwischen sie und die Drüsen einige Zellen der Mucosa eindringen. Das Cylinderepithel, welches die Drüsen auskleidet, bedeckt dieselben nicht glatt, sondern es dringen wenige feine Leisten des Bindegewebes in das Lumen vor, so dass dieses sehr eng wird, zumal die Zellen des Epithels eine ziemliche Höhe haben (Fig. 5). Unter diesem Cylinderepithel erkennt man an vielen Stellen ein sehr feines Häutchen, das als Tunica propria zu deuten ist; man sieht darin schmale und wenig gefärbte Kerne, in solchen Abständen, dass ihrer etwa drei auf fünf bis sechs Zellen des Epithels der Drüse kommen; sie gleichen den gewöhnlichen Kernen des Bindegewebes, sind aber feiner. An einzelnen Stellen sehe ich zwischen der Tunica und dem Drüsenepithel etwas von den »Randzellen«; diese Zellen haben die geringe Größe der Kerne in der Tunica und sind abgeflacht an der Seite, welche der Tunica anliegt.

Bei Picus martius ist die ganze Wand des Ösophagus und besonders die Mucosa sehr viel dünner als bei P. viridis, auch zeigt der obere Abschnitt des Ösophagus kaum eine Andeutung von Falten. Von dem

© Biodiversity Heritage Library, http://www.biodiversitylibrary.org/; www.zobodat.at

bei P. viridis so auffallenden Grenzsaum in der Mucosa ist hier nichts zu sehen. Die Drüsen stimmen in der Form überein mit denen von P. viridis, doch sind sie kleiner und ihre Zahl ist im oberen Abschnitt der Speiseröhre gering, steigt aber wesentlich an in der Nähe des Drüsenmagens, wie oben schon erwähnt wurde.

Bei Picus major zeigt die Wand des Ösophagus wieder starke Faltung, die Mucosa besteht aus großen, nur wenig abgeplatteten Zellen. Die Drüsen sind klein, und ihr Lumen ist selten getheilt durch die bei den anderen Formen in allen Drüsen gefundenen Leisten. Wie bei P. martius, so fehlt auch hier jede Andeutung eines Grenzsaumes in der Mucosa.

Cypselomorphae (Fig. 6), Caprimulgus europaeus und Cypselus apus wurden von den Cypselomorphae untersucht; den zutreffenden Angaben von Postma ist nicht viel beizufügen. Bei Cypselus sind die Falten im ganzen Ösophagus sehr schwach, bei Caprimulgus, namentlich im oberen Abschnitt, erheblich höher. Die Mucosa besteht aus polygonalen, nur in den obersten Lagen abgeplatteten Zellen mit kleinen Kernen. Der von Postma gefundene erhebliche Unterschied in der Dicke der Mucosa von Cypselus, im oberen Abschnitt des Ösophagus, gegen den kurz vor dem Drüsenmagen gelegenen Theil, nämlich 375 μ gegen 298 μ, ist bei Caprimulgus kaum vorhanden. Dagegen ist bei Caprimulgus die ganze Wand unten wesentlich stärker als oben, und ihre gesammte Dicke ungefähr doppelt so wie die von Cypselus, wegen der beim Ziegenmelker bedeutend stärker entwickelten Schichten der Ringmuskulatur und des inneren Bindegewebes (Fig. 6 *d* u. *b*). Die Drüsen haben einen sehr langen und feinen Hals, sie stehen so dicht, dass sie einander vielfach berühren. Nahezu die ganzen Drüsen sind in die Mucosa eingeschlossen, nur ihre Basis steht auf dem Bindegewebe. Wie Postma angiebt, findet sich bei Cypselus in den Drüsen ein feines Cylinderepithel, das im Ausführgang langsam niedriger werdend verschwindet und den gewöhnlichen Zellen der Mucosa weicht. Im Gegensatz dazu ist bei Caprimulgus das Drüsenepithel sehr niedrig.

Passeres (Fig. 7—16). Die Passeres lieferten zahlreiches Material zur Untersuchung; die einzelnen Formen sollen daher in größeren Verbänden besprochen und Abweichungen hervorgehoben werden. Von den Fringillidae untersuchte ich Emberiza nivalis, Serinus canarius, Fringilla montium, und am eingehendsten Passer domesticus, mit dessen Beschreibung ich beginne. Im oberen Abschnitt und besonders im Kropf ist die Wand des Ösophagus dünn und bildet nur ganz geringe Falten; gegen den Drüsenmagen hin nimmt sowohl die Höhe der Falten als die Stärke der Wand bedeutend zu. Auch die Zahl der Drüsen

© Biodiversity Heritage Library, http://www.biodiversitylibrary.org/; www.zobodat.at

wächst ähnlich, so dass sie vor dem Drüsenmagen einander vielfach berühren. Die Zellen der Mucosa sind in ihren unteren Schichten rundlich oder polygonal, die Kerne sehr groß, in den obersten Lagen sind die Zellen abgeflacht und eben so ihre Kerne (Fig. 8 *k*, *i*, *h*). Das innere Bindegewebe (*b* in Fig. 7) ist eine sehr dünne Schicht; nur in den Falten des Ösophagus kommt sie zu etwas stärkerer Entwicklung, doch dringen auch die Bündel der Längsmuskulatur mit hinein. Die Form der Drüsen ist rundlich oder oval mit ziemlich langem Ausführgang, sie stoßen nur mit ihrem Fuß auf die Schicht des Bindegewebes und sind fast ganz in die Mucosa eingelagert. Doch zieht das Bindegewebe in dünner Lage an den Drüsen hinauf, bis zum Beginn des Ausführganges und endet hier an manchen Stellen so, wie ich es bei vielen Vögeln fand, nämlich von den Drüsen abbiegend. Ausgekleidet sind die Drüsen von einem hohen Cylinderepithel (Fig. 9), dessen runde große Kerne in der Basis der Zellen liegen. Die Form dieser Drüsenzellen war bei Passer besonders gut zu sehen; von der Seite betrachtet bildet jede Zelle einen oben offenen Becher (Fig. 9), auf dem das ausgetretene Sekret liegt, mit demjenigen der benachbarten Zellen sofort verschmolzen, nicht wie bei den Raubvögeln, wo aus jeder Zelle ein weithin zu verfolgender Sekretfaden austritt. Von der Basalseite betrachtet sind die Drüsenzellen polygonal, und man sieht ihre Wände durch eine ganz dünne und weniger lichtbrechende Substanz von einander gesondert. Der bindegewebigen Umhüllung anliegend, so dass über ihnen die Zellen des Drüsenepithels etwas eingebuchtet sind, finde ich die »Randzellen« in ungefähr gleicher Größe, wie die Kerne der Drüsenzellen, aber platt gedrückt. An wenigen Stellen fand ich von dem unter der Drüse liegenden Bindegewebe ein bis zwei kurze Leisten in das Lumen der Drüse hineinragen, so dass also ausnahmsweise auch hier getheilte Drüsen vorkommen.

Emberiza nivalis, Serinus canarius und Fringilla montium zeigen im Bau des Ösophagus größte Ähnlichkeit mit den von Passer geschilderten Verhältnissen; bei Emberiza konnte ich an einigen, auf der Spitze einer Falte liegenden Drüsen den Verlauf des Bindegewebes gut untersuchen; der Bindegewebsbecher, welcher die Drüse umgiebt, zeigte hier eine so dicke Wand, dass die Kerne des Bindegewebes überall darin deutlich waren, und sein Rand war so weit ausgebogen, dass die Mucosa 2—3 Zellen breit hineindrang.

Alauda (spec.?) und Motacilla alba weichen von Passer nur wenig ab. Bei Alauda haben die Drüsen mehr Zwiebelform, mit scharf abgesetztem Stiel; bei Motacilla stimmen sie auch in der Form mit Passer überein, sind aber zahlreicher.

© Biodiversity Heritage Library, http://www.biodiversitylibrary.org/; www.zobodat.at

Eben so zeigt Anthus pratensis viel Ähnlichkeit mit dem, was ich bei Passer gefunden, doch sind die Drüsen schlanker und ihr Ausführgang ist nicht sehr scharf abgesetzt. Hier findet man auch wieder Drüsen, welche durch feine, einspringende Leisten von Bindegewebe zertheilt sind. Die Mucosazellen sind bei Anthus auch in den obersten Schichten nicht abgeplattet, vielmehr sind ihre Längs- und Breitendurchmesser ungefähr gleich.

Von Drosseln wurden Turdus iliacus und Turdus pilaris untersucht (Fig. 10). Die Ösophaguswand ist dünn und bildet nur wenige niedere Falten. Die Zellen der Mucosa sind klein und schon in den tiefen Schichten abgeplattet, doch behalten die Kerne ihre runde Form auch in den platten Zellen bei. Drüsen finden sich spärlich, sie gleichen in der Form denen von Passer, doch ist ihr Ausführgang ganz kurz und weit; die Zellen des Drüsenepithels dringen in den Hals ein und hören plötzlich auf. Das Bindegewebe ist etwas stärker entwickelt als bei Passer. Die Längsmuskulatur reicht in die Falten des Ösophagus nur wenig hinauf. Bei Turdus iliacus ist die ganze Wand des Ösophagus stärker, und namentlich die Längsmuskulatur entwickelter, außerdem sind die Falten höher, die Drüsen etwas schmäler und länger, ihr Ausführgang ist etwas enger.

Saxicola oenanthe weicht im Bau des Ösophagus weit ab von den anderen Turdidae, Muscicapa grisola steht ihr sehr nahe (Fig. 11), wesshalb ich diese beiden Arten hier gemeinsam betrachte. Im Querschnitt bildet das Lumen des Ösophagus einen ziemlich regulären Kreis fast ohne vorspringende Falten; das Bindegewebe aber und die Längsmuskulatur zeigen einen welligen Bau, dies wird ausgeglichen durch die verschiedene Stärke der Mucosa, die an solchen Stellen, wo Längsmuskulatur und Bindegewebe vordringen, um die Hälfte dünner ist wie an den übrigen Orten. Alle Zellen der Mucosa sind so gerichtet, dass ihre längere Achse senkrecht zum Lumen des Ösophagus steht, selbst die Zellen der obersten Schicht sind gar nicht abgeflacht; es ist dies ein ganz ungewöhnlicher Befund (Fig. 12). Das Bindegewebe besteht aus sehr feinen Fasern mit spärlichen, wenig abgeplatteten Kernen. Die Drüsen sind sehr zahlreich, an manchen Stellen berühren sie einander nahezu, sie sind schlauchförmig, der Fundus ist wenig erweitert, der Ausführgang bei manchen so weit, dass ein Unterschied in der Breite oben und unten kaum besteht. Der Hals ist von sehr verschiedener Länge, an den Stellen, wo das Bindegewebe wellig vorgewölbt ist, zeigt er sich um ein Drittel kürzer als bei daneben liegenden Drüsen. Überall reicht ein feiner Saum von Bindegewebe bis ungefähr zum Beginn des Ausführganges, der durch das Aufhören des Drüsenepithels

© Biodiversity Heritage Library, http://www.biodiversitylibrary.org/; www.zobodat.at

deutlich markirt ist. Das Drüsenepithel (Fig. 12) besteht aus ziemlich hohen Cylinderzellen mit großen, stark tingirbaren Kernen.

Bei Sturnus vulgaris besitzt der Ösophagus zahlreiche feine Falten; mit dem von Muscicapa zeigt er viel Ähnlichkeit, sowohl in der Form der Mucosazellen, als in den Drüsen, doch sind diese hier weniger schlauchförmig. Die Muskelschichten, namentlich die innere, sind kräftiger entwickelt.

Von Corvidae wurden untersucht: Garrulus glandarius, Nucifraga caryocatactes, Corvus corone, cornix und frugilegus. Bei Garrulus sind die Falten des Ösophagus mäßig hoch und stehen weit aus einander. Die Mucosa (Fig. 13) bildet nur eine dünne Schicht, deren Zellen in den oberen Lagen etwas abgeplattet sind. Die Drüsen sind oval, sehr lang und mit kurzem Ausführgang versehen; ihre Zahl ist in dem unteren Abschnitt des Ösophagus so groß, dass sie dicht an einander stoßen. Das Bindegewebe ist ziemlich stark entwickelt. Von den Muskelschichten ist die Ringmuskulatur bei Weitem die stärkste.

Nucifraga caryocatactes (Fig. 14) wurde von Postma untersucht; bei meinen geschossenen und gut konservirten Thieren ist weder von den geschilderten »Grübchen« das geringste zu sehen, noch von dem, von demselben Autor geschilderten, zur Seite des Ösophagus liegenden »Organ«; auch sind die Drüsen im Ösophagus recht verschieden von denen, welche sich bei der Taube finden, und stimmen nicht, wie Postma angiebt, mit jenen überein (Fig. 14). Die rundlichen Drüsen finden sich im unteren Theil des Ösophagus in ziemlicher Zahl und zeigen einen scharf abgesetzten Hals von etwa gleicher Länge wie der Körper der Drüse. Das Bindegewebe ist ziemlich stark entwickelt, eben so die Ringmuskulatur, während die Längsmuskelschicht hier die schwächere ist.

Die drei Krähen C. cornix, corone, frugilegus verhalten sich im Bau des Ösophagus fast gleich (Fig. 15), die Wandung ist so stark gefaltet, dass nur ganz geringe Zwischenräume übrig bleiben zwischen den einzelnen Erhebungen. Die Drüsen auf den Falten sind flaschenförmig, zwischen denselben werden sie breiter; ausgekleidet sind sie von einem ziemlich feinen Cylinderepithel. Häufig finden sich Drüsen, bei denen von der Grundfläche aus eine oder mehrere feine Leisten von Bindegewebe eine geringe Erhebung des Epithels bewirken. Die Zellen des Drüsenepithels sind hoch und schmal, mit kleinen, sehr deutlichen Kernen versehen (Fig. 16).

Bei fast allen Corviden kommen hier und da Doppeldrüsen vor (z. B. Fig. 16 *g'*), bei welchen zwei Fundi durch eine mehr oder minder

© Biodiversity Heritage Library, http://www.biodiversitylibrary.org/; www.zobodat.at

hohe Scheidewand getrennt sind, während der Ausführgang beiden Körpern gemeinsam ist.

Raptatores, Fig. 17 bis 23. Von den Raptatores wurden Strigidae und Falconidae untersucht. Gadow[1] sagt: »Bei den Raptatores erweitert sich konstant der Schlund zu einem Kropfe, der aber, im Gegensatz zu dem der Hühner, keine rundliche, sackartige Ausstülpung ist, sondern nur durch eine flaschenförmige, schwachdrüsige Erweiterung gebildet wird.« Bei den Eulen finde ich die Drüsen im Kropf eben so zahlreich, wie an anderen Stellen des Ösophagus, nur vor dem Drüsenmagen nehmen sie noch zu. An anderer Stelle[2] sagt Gadow: »Dass das Sekret der Drüsen bei Raubvögeln auf das im Kropf verweilende Fleisch stark chemisch einwirkt, zeigte schon Tiedemann.« — »Außerdem versieht der Schlundkropf der Raubvögel auch die Funktion das Fleisch von unverdaulichen Bestandtheilen, wie Federn, Haaren, Knochen etc. zu scheiden, mithin bei der Gewöllbildung mitzuwirken.« »Ich selbst habe oft die eigenthümliche Beobachtung gemacht, dass die Haut der von Bussarden oder Eulen fast unversehrt verschluckten Mäuse, denen nur der Kopf zerbissen war, nach einigen Stunden mehr oder weniger abgestreift, neben dem übrigen Körper lag, als wenn die Vögel abgebalgte Mäuse, mit der, nur noch mit einem Zipfel daranhängenden, sonst aber unversehrten Haut verschluckt hätten. An zahmen Vögeln lässt sich dies durch Experimente bestätigen. Das Sekret der Drüsen wird die lockere Subcutis der Mäuse erweichen, worauf die Kontraktionen der Schlundwände die am Kopfe aufgebissene Haut über den Körper zurückgleiten lässt.«

Eine mikrochemische Untersuchung der Drüsensekrete würde bei den Raubvögeln wohl ein wesentlich abweichendes Resultat von dem bei den Körnerfressern zu erwartenden ergeben. —

Von den Eulen untersuchte ich: Syrnium aluco, Otus vulgaris, Otus brachyotus und Bubo maximus, am eingehendsten aber Otus brachyotus, mit deren Schilderung ich beginne. Die Wand des Ösophagus zeigt zahlreiche hohe Falten, die einander vielfach berühren. Die Mucosa (Fig. 17 und 18) ist schwach entwickelt, ihre Zellen sind rundlich, nur wenig abgeplattet, und der kugelige Kern erfüllt sie fast ganz. Ungemein zahlreich sind die kleinen Drüsen, namentlich im unteren Theil des Ösophagus berühren sie einander nahezu; sie haben eine ovale Form (Fig. 17) und ihr sehr kurzer Ausführgang ist kaum vom Körper abgesetzt. Die Drüsen sind ausgekleidet von einem Cylinderepithel, dessen Höhe die Breite der Zellen nur wenig übertrifft. Die Kerne sind

[1] Versuch einer vergl. Anatomie des Verdauungssystems der Vögel.

[2] Bronn's Klassen und Ordnungen. VI, 4. p. 672.

© Biodiversity Heritage Library, http://www.biodiversitylibrary.org/; www.zobodat.at

groß, ein wenig plattgedrückt. Das Bindegewebe ist sehr grobfaserig und enthält zahlreiche, runde Kerne. Die Längsmuskulatur (*c*) ist stark entwickelt, sie bildet eine homogene Schicht, welche in die Falten des Ösophagus ziemlich hoch hineindringt. Auch die Ringmuskulatur (*d*) ist kräftig entwickelt, ihr anliegend sieht man zahlreiche Blutgefäße in dem äußeren Bindegewebe verlaufen.

Bei Otus vulgaris ist der Ösophagus dickwandiger, als bei brachyotus, die zahlreicheren Falten sind weniger hoch, die Längsmuskulatur dringt fast gar nicht in sie hinein.

Syrnium aluco schließt sich im Bau des Ösophagus eng an brachyotus an. Auch Bubo maximus, von dem nur ein Exemplar zur Verfügung stand, das eines natürlichen Todes gestorben war, zeigte den Ösophagus sehr ähnlich gebaut wie brachyotus. Nur sind die Maße der verschiedenen Schichten bei Bubo andere: Die Muskellagen sind weniger entwickelt, das innere Bindegewebe dagegen kräftiger, besonders auch seine zwischen den Muskellagen befindlichen, sonst minimalen Abschnitte.

Von den Falconidae wurden untersucht: Nisus communis, Buteo vulgaris, Falco peregrinus, alles durchaus gesunde und zu diesem Zweck getödteten Exemplare, die in verschiedener Weise konservirt und tingirt wurden. Außerdem untersuchte ich von Tinnunculus alaudarius ein junges, geschossenes Thier, das aber zu spät konservirt wurde, um das bei Raubvögeln ganz besonders empfindliche Epithel der Drüsen zu erhalten.

Buteo und Tinnunculus schließen sich eng an Nisus an, dessen Ösophagus sehr eingehend untersucht wurde. Die Wand bildet zahlreiche Längsfalten, deren Höhe und Breite sehr variirt. Die Mucosa (Fig. 19) zeigt den gewöhnlichen Bau; in den obersten Schichten sind die Zellen stark abgeplattet und auch ihre Kerne in die Breite gedrückt, in den unteren Lagen (Fig. 21) sind beide mehr rundlich oder polygonal. Die Drüsen stehen in der oberen Hälfte des Ösophagus in geringer Zahl, nach unten nehmen sie bedeutend zu; ihre Form ist meist die einer Zwiebel mit scharf abgesetztem Hals. Wenige Drüsen besitzen einen ovalen Körper, der allmählich in den Hals übergeht, namentlich solche, die auf der Firste einer hohen und schmalen Falte stehen. Die Drüsen sind nirgends durch einspringende Fortsätze der bindegewebigen Umhüllung getheilt, sondern glatt ausgekleidet von einem Cylinderepithel, bestehend aus hohen, schmalen Zellen, die ihren runden oder wenig abgeflachten Kern in der Basis tragen.

Der Fundus der Drüsen zeigt sich umgeben von Kernen, die ein wenig größer und platter sind als die des Drüsenepithels, ihr Zell-

© Biodiversity Heritage Library, http://www.biodiversitylibrary.org/; www.zobodat.at

kontour ist nur undeutlich zu erkennen, doch scheint jede Zelle nahezu ausgefüllt zu sein durch ihren Kern; es sind dies jedenfalls die »Randzellen« (*r* in Fig. 22). Die Basis der Drüsenzellen ist dort, wo die Randzellen liegen, eingedrückt. Die Konservirung ist wohl Schuld, dass zwischen den Randzellen das Drüsenepithel nicht bis an die bindegewebige Umhüllung heranreicht, denn wenn auch die Zellgrenzen der Randzellen, wie gesagt, undeutlich sind, so machen sie doch entschieden nicht den Eindruck, als wäre ihre Form eine langgestreckte. Unter den Randzellen liegt die Tunica propria mit ihren langen und schmalen Zellkernen; sie steigt an den Drüsen hinauf bis zum Beginn des Ausführganges, und an manchen Stellen endet sie hier nicht, sondern ein wenig nach außen weichend, reicht sie ziemlich weit in die Mucosa hinein, fein zugespitzt endend; die Mucosazellen dringen hier zwischen Tunica und Drüse ein. Ähnliche Fortsätze, wie die der Tunica um die Drüsen, sieht man überall, wenn auch weniger hoch, in die Mucosa eindringen (Fig. 21); ein Flachschnitt durch den tieferen Theil der Mucosa gelegt (Fig. 20) zeigt, dass es sich um ein feines Maschenwerk zusammenhängender Wände handelt, an denen die Zellen der Mucosa ihren Ursprung nehmen. Dies Bindegewebe scheint bei Nisus an seiner ganzen Oberfläche, nicht nur in der Umgebung der Drüsen, zu einer Tunica (propria?) umgebildet zu sein. Die Längsmuskulatur dringt in die Falten der Wand des Ösophagus nur wenig hinein, zwischen ihren Bündeln ist das Bindegewebe stark entwickelt, und namentlich zwischen den beiden Muskelschichten, wo man bei anderen Vögeln nur eine ganz dünne Bindeschicht findet, erreicht es bei Nisus eine Breite von 32 μ. Die Ringmuskulatur ist kräftig entwickelt.

Bei Buteo vulgaris zeigt sich der Ösophagus ähnlich gebaut. Das Bindegewebe sendet dieselben Fortsätze in die Mucosa hinein, ja dieselben reichen hier noch höher hinauf. Die wesentlich größeren Drüsen haben eine ähnliche Form und sind nicht getheilt, ihre Zahl ist im Kropf gering. Nach Biondi's Methode gefärbt, treten die im inneren Bindegewebe zahlreich verlaufenden Kapillaren hübsch hervor, doch war ihre besondere Anordnung in der Umgebung der Drüsen nicht deutlich. Zwischen den Muskelschichten ist hier das Bindegewebe nicht sonderlich entwickelt.

Von Tinnunculus alaudarius wurde nur ein junges Exemplar untersucht, dessen Speiseröhre bei der Konservirung sehr ausgedehnt wurde und daher dünnwandig war. Zufällig war besonders hübsch zu sehen, wie, von der Fläche betrachtet, die Mucosazellen sich um den Ausführgang der Drüsen im Kreise anordnen und wie namentlich die innersten flachgedrückt sind. Die Drüsen haben Zwiebelform und sind nicht zer-

© Biodiversity Heritage Library, http://www.biodiversitylibrary.org/; www.zobodat.at

theilt, sie fehlen im Kropf und stehen dicht vor dem Drüsenmagen so zahlreich, dass sie einander fast berühren.

Erhebliche Verschiedenheiten von dem, was ich bei Nisus communis fand, zeigt der Ösophagus von Falco peregrinus (Fig. 23). Die Wand erhebt sich in zahlreiche und breite Falten; Drüsen fehlen im Kropf ganz, im unteren Theil des Ösophagus stehen sie in großer Zahl; ihre Form ist fast stets kugelig mit scharf abgesetztem, sehr feinem Hals, der allein von der Mucosa umfasst ist, die Drüsen selbst sind ganz ins Bindegewebe eingelagert. Durch zahlreiche, bis zu sieben, feine und niedrige Leisten, welche von dem Bindegewebe sich erheben, wird das Lumen der Drüsen zertheilt. Ausgekleidet sind die Drüsen von feinem Cylinderepithel, dessen Kerne recht klein und schwer sichtbar sind. Die Randzellen sind undeutlich. Das Bindegewebe besteht aus feinen, dicht gedrängten Fasern, es sendet in die Mucosa nur ganz schwache Fortsätze hinein und ist auch zwischen der Muskulatur nur wenig entwickelt. Die Längsmuskulatur (*c*) dringt wenig in die Falten hinauf. Schließlich müssen noch die auffallenden Einsenkungen besprochen werden, welche sich von der Mucosa aus in das Bindegewebe erstrecken (Fig. 23 *es*); dieselben finden sich nur im unteren Theil des Ösophagus und zwar sind sie hier zahlreicher, als die Drüsen, denen sie an Größe etwas nachstehen). Die Einsenkungen haben die Form eines Sackes; ihre Verbindung mit dem Lumen des Ösophagus ist oben meist etwas verengert, unten im Bindegewebe dehnen sich die Säckchen kugelig aus; der kleine Hohlraum ist stets leer und die Wandung des Sackes ist aus ganz denselben Zellen gebildet, wie die Mucosa sie an anderen Stellen zeigt, nirgends findet sich die geringste Abweichung davon. Trifft man eine dieser Einsenkungen nicht median, so hat man im Schnitt meist das sonderbare Bild einer frei im Bindegewebe liegenden Scheibe Mucosazellen. Es stand von Falco peregrinus nur ein Exemplar ♀ zur Verfügung, dasselbe war kerngesund, tadellos befiedert und fraß noch kurz vor der Tödtung. Es kann sich bei den sonderbaren Einsenkungen also nicht handeln um Artefacte, hervorgebracht durch schlechte Verpflegung, oder mangelhafte Konservirung.

Columbinae. Von den Tauben untersuchte ich nur die Haustaube, sowohl während des Fütterns der Jungen, als außerhalb dieser Zeit. Meine Befunde stimmen im Ganzen überein mit denjenigen von Hasse, Postma und Teichmann, geringe Abweichungen sind oben schon bemerkt worden. Maße, nach meinen Untersuchungen gewonnen, finden sich in der Tabelle am Schluss.

Auf einen Punkt möchte ich hier noch hinweisen: Gadow[1] citirt eine

[1] Bronn, Klassen und Ordnungen etc.

© Biodiversity Heritage Library, http://www.biodiversitylibrary.org/; www.zobodat.at

Note on the gizzard of Carpophaga latrans von Garrod[1], und giebt an, es wären dort hornige Papillen im Kropf beschrieben worden. Es ist dies ein Irrthum, die Papillen sollen »in the gizzard« sitzen, in dem Muskelmagen, und das ist wohl nicht sehr merkwürdig.

Diese Notiz und diejenige, welche nach Nitzsch-Giebel oben bei den Papageien erwähnt wurde, sind, wie ich glaube, die einzigen, welche von Harttheilen in der Wand des Ösophagus erzählen, und sie beruhen wohl beide auf Irrthümern.

Gallinacei, Fig. 24 und 25. Von Gallinacei wurde Gallus domesticus eingehend untersucht, ferner Phasianus colchicus und Tetrao tetrix. Der Ösophagus des Haushuhns besitzt starke Falten, die ihn ganz durchziehen und die auch im Drüsenmagen verlaufen; im Kropf selbst liegen sie als gerader Streifen an der Rückenseite, während die Ausweitung des Kropfes mit zahlreichen, wenig hohen und unregelmäßigen Fältchen besetzt ist. Die Mucosa besteht aus polygonalen Zellen, die auf den Falten und besonders in den obersten Schichten abgeplattet sind; die Kerne färben sich schlecht, sie sind in den unteren Schichten rundlich und ziemlich groß, in den oberen dagegen abgeflacht und klein. Bei einem jungen Hahn, der ganz gesund war und ad hoc abgetödtet und sofort konservirt wurde, fand sich auf Querschnitten in der Mucosa, in etwa 160 μ Entfernung vom Lumen des Ösophagus ein ähnlicher Grenzsaum, wie ich ihn von Picus viridis beschrieb. Es handelt sich, wie es scheint, auch hier um eine bevorstehende Abstoßung der obersten Schicht der Mucosa (Fig. 24 *a*). In dem Grenzstrich sind die Mucosazellen dicht in einander geschoben; der Strich ist hier nicht so ausgeprägt wie bei Picus viridis, auch finden sich namentlich im unteren Abschnitt des Ösophagus Stellen, wo der Strich ganz fehlt. Hier und da färbt sich dieser Grenzsaum der Mucosa anders, als die unterliegenden Schichten; seine Zellen sind in ihrem Verbande gelockert, die Kerne auffallend klein und blass, kurz man hat den Eindruck des Verfalls.

Bei mehreren anderen Exemplaren des Haushuhns fand ich die Mucosa ganz normal.

Das Bindegewebe ist in den Falten des Ösophagus eben so stark entwickelt, wie zwischen denselben, zahlreiche und oberhalb des Kropfes auch recht breite Ausläufer dringen in die Mucosa hinein. Die großen Drüsen haben eine Zwiebelform, der Ausführgang ist scharf abgesetzt, dabei ziemlich weit und lang. Die Drüsen sind durch zahlreich einspringende und hohe Leisten, die von der bindegewebigen Umhüllung

[1] Proc. Zool. Soc. 1878.

© Biodiversity Heritage Library, http://www.biodiversitylibrary.org/; www.zobodat.at

ausgehen, zertheilt; nahe der Peripherie sind diese Leisten breiter und zeigen deutlich die Fasern und die Kerne, wie das umliegende Bindegewebe, mehr zum Centrum dagegen sind die Leisten fein und homogen. Ausgekleidet sind die Drüsen von einem hohen Cylinderepithel, dessen feine Zellen mit kleinen Kernen versehen sind. Die Längsmuskulatur (Fig. 24) ist in den Falten der Ösophaguswand nicht verstärkt, sondern dachförmig zusammengelegt, mit einem eingeschlossenen Keil von Bindegewebe. Die Ringmuskulatur ist eine ziemlich gleichmäßige Schicht; nach außen von derselben finde ich eine dritte wiederum längsverlaufende Muskellage *c'*, die bei keiner der bisher betrachteten Ordnungen der Vögel zu sehen war. Die einzelnen Bündel dieser äußeren Längsmuskulatur sind weniger dicht gedrängt, als diejenigen der inneren Schicht, auch die einzelnen Fasern stehen in etwas größerem Abstand von einander. Diese Lage ist noch überdeckt von dem äußeren sehr lockeren Bindegewebe, in dem zahlreiche Blutgefäße verlaufen. Auf dem Längsschnitt (Fig. 25) haben die beiden Schichten der Längsmuskulatur auch das gleiche Aussehen.

Wegen dieses auffallenden Befundes untersuchte ich den ganzen Darmtractus verschiedener Hühner und fand überall die dreifache Muskulatur.

Dass Cattaneo[1], der den Magen des Haushuhns untersuchte, die äußere Längsmuskulatur nicht gesehen hat, ist schwer zu begreifen, in seiner Abbildung eines Schnittes (Längs-?) Tav. VIII, Fig. III, vom Drüsenmagen, hat die Schicht, welche er »connetivo esterno« nennt, die richtige Dicke der äußeren Längsmuskulatur, während das Bindegewebe in Wirklichkeit einen dünnen Überzug bildet.

Es wurde oben schon bemerkt, dass an der Rückenseite des Kropfes beim Haushuhn die Falten des Ösophagus in derselben Zahl und Breite durchziehen, wie oberhalb und unterhalb des Kropfes; auch ist hier die ganze Wand eben so gebaut, und es finden sich ebenfalls die Drüsen dort vor, während in der Ausweitung des Kropfes Drüsen vollständig fehlen. Hier sind die Falten der Wand wenig hoch und verlaufen ganz unregelmäßig, die innere Längsmuskulatur ist sehr schwach entwickelt, während die äußere recht kräftig ist. Im unteren Abschnitt des Ösophagus ist die innere Längsmuskulatur wieder die stärkere; die Zahl der Drüsen ist größer als oben; die Falten der Wand werden allmählich niedriger.

Phasianus colchicus, von dem ich ein ganz frisch geschossenes Exemplar untersuchte, zeigte einen ähnlichen Bau des Ösophagus, wie

[1] Istologia e Sviluppo dell' apparato gastrico degli uccelli.

© Biodiversity Heritage Library, http://www.biodiversitylibrary.org/; www.zobodat.at

Gallus domesticus. Die Falten in der Wand sind weniger hoch und nicht deutlich durch den ganzen Ösophagus zu verfolgen. Die Mucosa ist weniger dick wie beim Haushuhn, die Zellen derselben ähnlich, ihre Kerne aber hier größer. Die innerste Schicht in einer wechselnden Breite von 15—50 μ ist in der Auflösung begriffen, eine scharfe Grenzlinie ist aber nicht vorhanden. Die Zellen dieser Schicht sind so dicht in einander geschoben, dass man ihren Umriss vielfach gar nicht erkennen kann; es zeigt sich hier in geringerem Maße, aber in besonders deutlicher Weise, dasselbe, was bei Gallus domesticus und Picus viridis gefunden wurde. Die Drüsen im Ösophagus sind kleiner, wie beim Huhn und der Leisten, welche ihr Lumen zertheilen, sind bei Phasianus colchicus weniger; auch in der Vertheilung weichen die Drüsen hier dadurch ab, dass sie in geringer Zahl allerdings auch im eigentlichen, erweiterten Kropf vorkommen. Die Muskulatur verhält sich hier eben so wie beim Haushuhn, indem sie zerfällt in eine innere und äußere Längsmuskellage, welche durch die Ringmuskelschicht getrennt sind.

Bei Tetrao tetrix ist die Wand des Ösophagus in ungefähr eben so hohe Falten gelegt, wie die von Gallus domesticus, doch sind dieselben nicht deutlich durch den ganzen Ösophagus zu verfolgen. Die Drüsen sind kleiner, durch wenige Leisten zertheilt, so dass ihr Lumen ein größeres ist, sie finden sich in geringer Zahl auch im Kropf vor. Die langen und sehr schmalen Zellen des Drüsenepithels waren hier besonders deutlich zu erkennen, und an einer Stelle sah ich auch etwas von den hier ungemein kleinen Randzellen, die ich sonst vergebens bei den Gallinacei gesucht.

Die Muskulatur zeigt dieselben drei Schichten bei Tetrao, wie sie bei den anderen Gallinacei gefunden wurden, auch dringt hier die innere Längsmuskulatur dachförmig zusammengelegt, und einen Keil von Bindegewebe umschließend, in die Falten der Wand des Ösophagus hinein.

Cursores, Fig. 26. Bei den Cursores kommen, wie es scheint, mannigfache sonderbare Einrichtungen am Ösophagus vor, abgesehen von dem hier und da auftretenden Kropf; Gadow[1] sagt vom Casuarius indicus: »Hinter dem Kropf kommt eine kurze, dickwandige, einen Ring bildende Verengerung, mit nur fingerdickem Lumen, innen mit vielen Falten versehen, daran schließt sich sogleich der Drüsenmagen an.«

Bei Dromaeus Novae-Hollandiae fand ich keine nennenswerthe Erweiterung oder Verengerung am Ösophagus, aber unmittelbar vor seinem

[1] Versuch einer vergl. Anatomie des Verdauungssystems der Vögel. p. 95.

© Biodiversity Heritage Library, http://www.biodiversitylibrary.org/; www.zobodat.at

Eintritt in den Brustkorb war die untere Seite der Wand auf einem etwa 7 cm langen Stück ganz bedeutend verdickt und enthielt, wie es schien, riesige schlauchförmige Drüsen; durch missliche Verhältnisse war jedoch eine genaue Untersuchung nicht möglich. Bei Rhea americana fand ich makroskopisch keine Besonderheiten am Ösophagus. Von beiden Formen konnte der Ösophagus erst mehrere Tage nach dem Tode konservirt werden, wodurch die Untersuchung sehr beschränkt wurde. Die Speiseröhre von Rhea americana ist in geringe Falten gelegt, es finden sich keine erheblichen Unterschiede im Bau der verschiedenen Abschnitte. Die Mucosa besteht aus sehr kleinen rundlichen Zellen, die in den oberen Lagen wenig abgeflacht sind, und einen ziemlich großen Kern enthalten. Das innere Bindegewebe (*b* in Fig. 26) ist sehr stark entwickelt, es besteht hauptsächlich aus sehr feinen, unregelmäßig verlaufenden Fasern, die dicht in einander verfilzt sind. In dem Bindegewebe liegen die kleinen und sehr zahlreichen Drüsen, von langer, ovaler Form, mit scharf abgesetztem Hals, der allein in der Mucosa liegt. Das Epithel kleidet die Drüsen in glatter Schicht aus, die einzelnen Zellen waren nicht mehr zu erkennen. Die Muskulatur ist auch stark entwickelt, und ich finde eben so wie bei den Gallinacei zwei Längsmuskelschichten, welche durch die Ringmuskulatur getrennt sind. Die innere Längsmuskulatur faltet sich in die Erhebungen der Ösophaguswand dachförmig hinein, innen einen Keil von Bindegewebe einschließend; es ist dies dasselbe Verhältnis wie bei den Columbinae und Gallinacei. Zwischen der inneren Längsmuskulatur und der Ringmuskelschicht findet sich eine bis zu 100 μ breite Lage von Bindegewebe (Fig. 26 *bi*). An die äußere Längsmuskulatur schließt sich das äußere Bindegewebe an, in wechselnder Stärke und von zahlreichen Blutgefäßen durchzogen.

Die Ösophaguswand von Dromaeus Novae-Hollandiae ist nur reichlich halb so dick, wie die von Rhea, der Bau aber sehr ähnlich. In seinem oberen Theile ist der Ösophagus fast glatt, im unteren dagegen finde ich viele, nicht hohe, aber breite Falten. Die Drüsen sind zahlreich und von der gleichen Form, wie sie für Rhea beschrieben wurde, dieselben sind auch hier nicht getheilt. Das innere Bindegewebe ist bei Dromaeus sehr viel weniger entwickelt, wodurch der gegen Rhea so bedeutend geringere Durchmesser der Wand bewirkt wird. Die Muskellagen finden sich in denselben drei Schichten wie sie oben beschrieben wurden, auch hier schiebt sich zwischen die beiden inneren Lagen viel Bindegewebe ein.

Grallae, Fig. 27 bis 29. Von den Grallae wurden viele Formen untersucht, namentlich von Scolopacidae, nämlich: Scolopax rusticola,

© Biodiversity Heritage Library, http://www.biodiversitylibrary.org/; www.zobodat.at

Calidris arenaria, Actitis hypoleucos, Totanus glottis, Totanus calidris, Numenius phaeopus, ferner Charadrius hiaticus und Fulica atra.

Bei allen diesen Formen fehlt ein Kropf, und der Ösophagus ist in Falten gelegt, die bei Totanus die höchsten und spitzesten sind. In den verschiedenen Abschnitten des Ösophagus finden sich im Bau seiner Wand keine nennenswerthen Unterschiede.

Scolopax rusticola erwies sich zur Untersuchung recht günstig. Die Zellen der Mucosa sind rundlich oder polygonal, in den oberen Schichten nur wenig abgeflacht, die Kerne sind von mittlerer Größe und wechselnder Form, die Zellen nehmen noch in den oberen Schichten an Größe zu. Das innere Bindegewebe ist nicht breit, nur in den Falten der Wand entwickelt es sich stark und füllt dieselben aus, während die Längsmuskulatur hier nur eine geringe Verdickung zeigt. Außerordentlich groß ist die Zahl der Drüsen (Fig. 27), schon im oberen Abschnitt des Ösophagus sind ihrer so viele, dass eine Zunahme gegen den Drüsenmagen hin, wie sie sonst die Regel ist, hier nicht wohl möglich ist.

Die Drüsen haben die Form einer Flasche, sind sehr lang gezogen und gehen ganz allmählich in den, sich langsam verschmälernden Ausführgang über, der an Länge die eigentliche Drüse weit übertrifft. Außer dem Ausführgang liegt noch etwa das obere Dritttheil der Drüse in die Mucosa eingebettet (Fig. 28), der Rest ist vom Bindegewebe eingeschlossen. Der Fundus der Drüsen ist ausgekleidet von einem glatt verlaufenden Cylinderepithel, die einzelnen Zellen sind nicht hoch, aber ziemlich breit, die runden Kerne verhältnismäßig klein. Die feine Tunica propria, mit der das Bindegewebe die Drüsen umzieht, zeigt hier und da ihre sehr flachen Kerne. Die Tunica umgiebt becherförmig die Drüse; ihr Rand verläuft entweder zugespitzt in eine oder mehrere Fasern zwischen den Mucosazellen, oder aber er biegt in sich selbst zurück und umschließt ein paar Bindegewebszellen mit deutlichen Kernen (Fig. 28). Zwischen der Tunica und dem Epithel der Drüse finde ich zahlreiche »Randzellen«, sie haben einen kleinen, nur schwach tingirbaren Kern, von etwas Protoplasma umgeben und in die Breite gedrückt. Über den Randzellen ist der Fuß der Zellen des Drüsenepithels eingebuchtet. Wo die Randzellen in der Nähe des Drüsenhalses an die Mucosazellen stoßen, die hier sich eindrängen, da ist es an manchen Stellen nicht möglich zu sagen, ob eine Zelle zur Mucosa, oder ob sie noch zu den Randzellen zu rechnen ist.

Die Mehrzahl der anderen Grallae, welche zur Untersuchung kamen, weichen im Bau des Ösophagus wenig ab von dem, was ich bei Scolopax fand; die Drüsen stehen noch etwas dichter gedrängt, und ihr Ausführgang ist vielfach schärfer abgesetzt, z. B. bei Actitis hypoleucos und

© Biodiversity Heritage Library, http://www.biodiversitylibrary.org/; www.zobodat.at

Fulica atra. Hier und da (Fig. 29) finden sich zwei Drüsen, welche verschmolzen sind, und nur einen Ausführgang haben, während ihre beiden Fundi noch mehr oder minder vollständig getrennt sind.

Bei Numenius phaeopus haben die Drüsen die Form eines ganz platt gedrückten Ovals, an das sich der feine Hals anfügt, der hier kurz ist, entsprechend der geringen Stärke der Mucosa.

Bei Charadrius hiaticus sind die Drüsen weit in ihrer Basis, verjüngen sich wenig und gehen in den Ausführgang, der auch gegen sein freies Ende hin am engsten ist, so allmählich über, dass dies Ganze im Schnitt fast wie ein Dreieck erscheint. Die Mucosa ist im Allgemeinen nicht breit, doch reicht sie ziemlich weit an den Drüsen hinunter; an wenigen Stellen findet sich eine Andeutung von den Randzellen, auch die Tunica propria ist undeutlich.

Bei Fulica atra sind die Drüsen groß und oval, gegen den Hals hin etwas verschmälert; der Ausführgang ist auffallend fein und eng; die Mucosa ist sehr dünn, meist weniger breit, als die Länge des Drüsenhalses beträgt. Das innere Bindegewebe ist sehr schwach entwickelt, die großen Drüsen nehmen fast seinen ganz Raum ein, sowohl in den Falten der Wand, als zwischen diesen. Die Ringmuskulatur ist besonders kräftig, während die Längsmuskulatur nicht stärker entwickelt ist, wie bei Scolopax rusticola, in den Falten der Wand ist sie nur wenig verdickt.

Ciconiae, Fig. 30. Mit seiner außerordentlichen Dehnbarkeit hängt es wohl zusammen, dass der Ösophagus der Ciconiae im Schnitt solch' wechselnde Bilder zeigt; es muss dies auch die auffallende Erscheinung erklären, dass bald die Ring-, bald die Längsmuskulatur an Masse überwiegt. Die Längsmuskulatur findet sich meist als ein faltig zusammengeschobenes Band angeordnet (Fig. 30). Auch die Falten, welche die Wand des Ösophagus zeigt, sind sehr wechselnd, stellenweise fehlen sie ganz, so im unteren Abschnitt bei einer Ardea cinerea[1]. Stellenweise sind die Falten hoch und ziemlich schmal, dann wieder finde ich sie breit und mehrfach eingebuchtet, dabei steht die Breite der Muskelschichten in keinem festen Verhältnis zu ihnen.

Zur Untersuchung kamen Anthropoides virgo und Ardea cinerea, die im Bau des Ösophagus nahezu übereinstimmen, von den Grallae aber erheblich abweichen. Die Mucosa ist sehr dünn, ihre Zellen sind rundlich und es sind ihrer Lagen nur sehr wenige über einander, die Kerne sind ziemlich groß (Fig. 30). Das innere Bindegewebe ist sehr stark entwickelt, darin liegen die kleinen Drüsen; ihre Zahl wächst gegen den Drüsenmagen hin, doch sind sie überall deutlich von einander ge-

[1] In Leydig, Lehrbuch der Histologie, findet sich eine Abbildung und eine Beschreibung des Ösophagus, die nicht richtig sind.

© Biodiversity Heritage Library, http://www.biodiversitylibrary.org/; www.zobodat.at

trennt. Der kurze und weite Hals liegt in der Mucosa, der kugelig erweiterte Fundus ist ganz von der Schicht des Bindegewebes umschlossen. Das Epithel der Drüsen ist niedrig und ziemlich breit, so dass verhältnismäßig sehr wenig Zellen zur Auskleidung genügen. Das ungewöhnliche Verhalten der Muskulatur wurde schon erwähnt, sowie dass die Längsmuskulatur häufig im Querschnitt den Eindruck eines zusammengelegten Bandes macht; es finden sich jedoch andere Stellen, wo sie in den Falten wenig verstärkt, ganz so aussieht wie zum Beispiel bei den Grallae. Die Stärke der Ringmuskulatur wechselt auch in den verschiedenen Abschnitten des Ösophagus, bei Ardea ist sie im oberen Abschnitt am schwächsten entwickelt und nimmt gegen den Magen hin kontinuirlich zu, bei Anthropoides virgo fand ich dies nicht. Zwischen den beiden Muskelschichten ist das Bindegewebe deutlich entwickelt, namentlich an solchen Stellen, wo die Längsmuskulatur sich bandförmig entwickelt.

Lamellirostres, Fig. 31, 32. Von Lamellirostres kam ein auf Helgoland geschossenes Exemplar zur Untersuchung, das leider nur als Anas bestimmt war, und zum Vergleich die Hausente, die in allen Maßen hinter der ersteren Form zurückstand.

Der Ösophagus ist in zahlreiche, dichtstehende Falten gelegt, die meist ziemlich schmal und hoch sind (Fig. 31); erhebliche Unterschiede des Baues zeigen sich nicht in den verschiedenen Abschnitten des Ösophagus, doch nimmt auch hier die Zahl der Drüsen zu, gegen den Drüsenmagen hin. Die Mucosa ist dick und besteht aus vielen Zellreihen. Nur die untersten Zellen sind rundlich und von ihrem ähnlich geformten Kern nahezu ausgefüllt; schon in tiefer Lage flachen sich die Zellen sehr ab und wachsen bedeutend in die Breite, die Kerne werden etwas kleiner, als sie in den untersten Zellen waren und platten sich auch ein wenig ab. Das innere Bindegewebe ist grobfaserig, es erfüllt die Falten der Ösophaguswand, ist aber zwischen denselben sehr eingeengt durch die großen Drüsen; in die Mucosa hinein sendet das Bindegewebe zahlreiche kurze Fortsätze. Die Drüsen haben vielfach die Form einer etwas abgeplatteten Kugel (Fig. 32), durch sehr zahlreiche und ungemein feine Leisten wird ihr Lumen vielfach zertheilt. Diese Leisten springen meist weiter vor als der Radius der Drüsen lang ist, drehen sich in verschiedener Weise und erfüllen fast ganz das Lumen der Drüsen. An einigen Stellen gelang es, kleine flache Kerne in den Leisten zu erkennen und man konnte sehen, dass die Leisten mit dem Bindegewebe der Umgebung zusammenhängen. Die Drüsen sind ausgekleidet von einem Cylinderepithel, das aus sehr feinen und hohen Zellen besteht mit kleinen ganz runden Kernen. Der Ausführgang der

© Biodiversity Heritage Library, http://www.biodiversitylibrary.org/; www.zobodat.at

Drüsen ist ungewöhnlich weit, dabei sehr lang. Von den Randzellen entdeckte ich hier nichts, sie sind vermuthlich sehr klein und es kommt dazu noch ihre geringe Tingirbarkeit.

Der Ösophagus der Hausente weicht nicht erheblich ab von dem soeben beschriebenen.

Steganopodes, Fig. 33. Von den Steganopodes gelangte ein Exemplar von Phalocrocorax carbo zur Untersuchung, das ich lebend erhielt und zwei Sula bassana von Helgoland. Bei dem Kormoran ist ungefähr das oberste Viertel des Ösophagus im Leben ganz glattwandig und in geringem Maße kropfartig ausgebuchtet. Gadow[1] verlegt diese Erweiterung in die Mitte des Schlundes. Unter dieser Ausweitung zeigt sich die Wand in etwa 12 Falten gelegt, die vielfach zur Seite geneigt sind. Der lange Drüsenmagen zeigt nur eine ganz geringe Andeutung von Faltung, während diese in dem sehr kurzen Muskelmagen wieder stärker entwickelt, aber von unregelmäßigem Verlauf ist.

Von der Regel, welche Gadow[2] aufstellt: »Ist die Speiseröhre weit und für die Aufnahme großer Beute, wie Fische, eingerichtet, so ist die Mucosa sehr dick«, weichen Phalacrocorax und Sula weit ab, und das sind nicht die einzigen Ausnahmen. Bei dem Kormoran ist die Mucosa im ganzen Ösophagus auffallend dünn. Der kropfartige obere Abschnitt ist wie von Falten, so auch von Drüsen ganz frei; in der im Ganzen nur 375 μ starken Wand ist nur die Bindegewebsschicht kräftig entwickelt. Tiefer hinab nehmen alle Schichten an Stärke wesentlich zu; auch die Mucosa ist hier ein wenig verdickt; sie besteht zum größeren Theil aus kleinen rundlichen Zellen, die von ihren ebenfalls runden Kernen nahezu ausgefüllt werden, nur das innerste Fünftel ihrer Stärke zeigt sich gebildet aus stark in die Breite gedrückten Zellen mit ganz flachen Kernen. Stark ist das Bindegewebe entwickelt, dessen Fasern dicht verfilzt sind. Kerne finden sich nur wenige (Fig. 33). Drüsen trifft man in großer Zahl, sie sind aber sehr klein und haben einen kugelig ausgeweiteten Fundus, der ohne scharfe Grenze in den Hals übergeht. Letzterer ist weit und verengert sich gegen sein freies Ende hin nur sehr wenig. Der Fundus der Drüsen ist von dem Bindegewebe umgeben, der Hals wird von der Mucosa umfasst. Die mäßig hohen Zellen des Drüsenepithels sind ziemlich breit. Auffallend ist, dass dies Epithel nicht im Beginn des Ausführganges endet, sondern ihn bis fast an sein freies Ende durchzieht, wobei die Zellen nur wenig breiter und niedriger werden. An einer Stelle fand ich eine Doppeldrüse, wie sie schon oben gelegentlich beschrieben wurde. Von

[1] Bronn, Klassen und Ordnungen p. 671.

[2] Bronn, l. c. p. 670.

© Biodiversity Heritage Library, http://www.biodiversitylibrary.org/; www.zobodat.at

den Randzellen entdeckte ich nur geringe und undeutliche Spuren. Das Bindegewebe, welches die Drüsen umgiebt, reicht in seiner Hauptmasse nur bis zum Beginn des Ausführganges. Die Falten der Wand vom Ösophagus sind ganz erfüllt von dem Bindegewebe, die Längsmuskulatur zeigt sich wenig verstärkt. Eine sehr starke Entwicklung hat die Ringmuskulatur; nach außen von derselben finde ich in schwacher Schicht wiederum Längsmuskulatur, dieselbe zeigt sich an einzelnen Stellen im Querschnitt als ein gefaltetes Band, ähnlich wie sich dies hier und da bei der Längsmuskulatur der untersuchten Ciconiae fand. Das äußere Bindegewebe schließt sich an die zweite Längsmuskulatur an. In dem oberen Abschnitt des Ösophagus, wo die Wand sehr dünn ist, sind die Muskelschichten so schwach entwickelt, dass ihre Dreitheilung nicht zu erkennen ist.

Bei Sula bassana fehlt der kropfartige Abschnitt des Ösophagus, wie Phalacrocorax ihn zeigt, vollständig; im Rachen schon beginnen kleine und zahlreiche Falten, die, weiterhin sehr hoch werdend, einander ungleich und zum Theil noch sekundär gefaltet, durch den ganzen Ösophagus ziehen. An dem langen Drüsenmagen hören die Falten auf, in dem kurzen Muskelmagen finden sich ihrer wenige in geschlängeltem Verlauf. Die Wand des Ösophagus ist sehr dick, ganz besonders gegen den Magen hin; hier erreicht sie eine außerordentliche Stärke. Die Mucosa besteht aus sehr kleinen Zellen und ist schwach entwickelt, sie umfasst den Hals der Drüsen, der von dem rundlich ovalen Körper scharf abgesetzt ist und im Bindegewebe liegt. Die Drüsen stehen im ganzen Ösophagus gleichmäßig und sehr dicht vertheilt, ihr Epithel ist hoch und besteht aus schmalen Zellen, die sich, wie bei dem Kormoran, weit in den Hals der Drüse hinaufziehen. Das Bindegewebe ist in den Falten außerordentlich entwickelt, sein äußerer Abschnitt ist sehr aufgelockert. Die Längsmuskulatur zeigt sich in den Falten nicht verstärkt, zwischen ihr und der Ringmuskulatur findet sich besonders viel lockeres Bindegewebe. Die dünne Schicht der äußeren Längsmuskulatur finde ich auch hier wieder.

Longipennes, Fig. 34, 35. Bei den Longipennes besitzt die Wand des Ösophagus zahlreiche und hohe Längsfalten, die bei den meisten Formen durch den ganzen Ösophagus ziehen und an Zahl verringert, zu etwa je drei verschmolzen, auch im Drüsenmagen sich zeigen und endlich noch im Muskelmagen zu verfolgen sind, hier wieder an Zahl vermehrt. Bei einzelnen Formen sind die Falten im Muskelmagen unregelmäßig. Eine auffallende Abweichung finde ich bei Larus minutus, es zeigt sich hier etwas oberhalb des Drüsenmagens eine kropfartige Ausbuchtung, deren Wand unten glatt ist, während dorsal die Falten des

© Biodiversity Heritage Library, http://www.biodiversitylibrary.org/; www.zobodat.at

Ösophagus gerade durchziehen. Ungewöhnlich klein ist der Drüsenmagen bei Sterna hirundo.

Eingehend untersuchte ich Larus canus, die etwas abzuweichen scheint von L. argentatus, über die Postma berichtet. Die Mucosa ist ziemlich dünn, ihre Zellen rundlich oder polygonal, sind auch in den obersten Schichten fast gar nicht abgeplattet (Fig. 35). Die Kerne sind sehr groß und rund. Die Drüsen stehen sehr dicht gedrängt, sie sind schlauchförmig, der Übergang in den weiten Hals ist ein ganz allmählicher, die Drüsen haben ungefähr dieselbe Länge wie ihr Ausführgang. Die bindegewebige Tunica propria mit ihren langen platten Kernen ist nur zu verfolgen bis in die Nähe des Drüsenhalses, hier verschwindet sie in der dickeren Schicht des Bindegewebes, die in der gewöhnlichen Art von der Drüse sich entfernend, aufhört, aber als stumpfer Keil, wenn man den Querschnitt betrachtet (Fig. 35). Die Drüsen sind ausgekleidet von einem hohen feinen Cylinderepithel, mit kugligen Kernen. An wenigen Stellen sehe ich auch hier, dass ein Paar Zellen des Drüsenepithels unten eingebuchtet sind, und dass hier die kleinen Randzellen liegen. Eine einzige Doppeldrüse von dem gewöhnlichen Bau fand sich auch bei Larus canus. Diejenige Schicht des Bindegewebes, welche zwischen den Drüsen gelegen ist, und stellenweise auch noch eine dünne Lage unter dem Fundus derselben, ist sehr reich an Kernen und man sieht fast keine Fasern, während die darunter liegende Hauptmasse des Bindegewebes grobfaserig erscheint und arm an Kernen. Die hohen Falten, welche die Wand des Ösophagus bildet, sind zur Hauptsache ausgefüllt durch das Bindegewebe, während die Längsmuskulatur hier nur eine geringe Verstärkung zeigt. Die Ringmuskulatur hat ungefähr die gleiche Stärke wie die Längsmuskelschicht.

Sterna hirundo weicht nicht erheblich ab im Bau des Ösophagus von dem, was bei Larus canus gefunden wurde; die Drüsen stehen wesentlich dichter, in Folge dessen sind die Fortsätze, welche das Bindegewebe in die Mucosa hineinsendet in der Umgebung der Drüsen, viel feiner, wenn auch noch längst nicht so zugeschärft, wie sie in der Regel gefunden wurden. Ein Unterschied in dem Bindegewebe, das die Drüsen umgiebt und den tieferen Lagen findet sich nicht. Die Längsmuskulatur ist in den Falten um die Hälfte stärker, als zwischen denselben.

Impennes, Fig. 36. Von den Impennes wurden Alca torda untersucht und Uria lomvia; bei beiden fällt die Länge des Drüsenmagens sehr auf.

Bei Alca ist der ganze Ösophagus in zahlreiche und regelmäßige Längsfalten gelegt. Bei den beiden vorliegenden Exemplaren war der

© Biodiversity Heritage Library, http://www.biodiversitylibrary.org/; www.zobodat.at

untere Theil des Ösophagus sehr aufgetrieben, die Wand dadurch dünn, der folgenden Beschreibung liegt der obere Abschnitt zu Grunde. Der Bau des Ösophagus ist recht ähnlich dem von Larus canus geschilderten. Die Mucosa besteht aus kleinen Zellen, die in den oberen Lagen wenig abgeplattet sind, eben so wie ihre Kerne. Die Drüsen (Fig. 36) gleichen in der Form denen von Larus; ihr Cylinderepithel scheint weniger fein zu sein. Das Bindegewebe, welches die Drüsen umgiebt, zeigt sich auch hier reicher an Kernen, wie es in den unteren Schichten ist; seine in die Mucosa dringenden Fortsätze sind stumpf und nicht lang. Die Längsmuskulatur ist überall von gleicher Stärke, in den Falten der Wand sowohl, wie zwischen diesen; die Ringmuskulatur ist kräftiger entwickelt, als die Längsmuskelschicht.

Bei Uria lomvia ist der Ösophagus in etwa zwölf Falten gelegt, die unter sich etwas ungleich bis zum Drüsenmagen verlaufen, hier verschwinden einzelne, während sich etwa acht sehr verstärken und durch den Drüsen- und Muskelmagen verlaufen. Die Mucosa ist aus ähnlichen kleinen Zellen gebildet, wie sie bei Alca sich fanden, doch ist die Schicht dicker. Die Drüsen sind nicht groß und haben eine von Alca etwas abweichende Form, ihr Körper ist klein und kuglig, der Hals scharf abgesetzt und lang, der Dicke der Mucosa entsprechend. Die Längsmuskulatur ist in den Falten der Ösophaguswand wenig verstärkt, die Ringmuskulatur hat die doppelte Breite.

Zusammenfassung: Aus den vorstehend wiedergegebenen Untersuchungen ergiebt sich, dass die Histologie des Ösophagus der Vögel mannigfache Verschiedenheiten bietet. Einmal ist die Stärke der verschiedenen Wandschichten eine sehr wechselnde, selbst bei nahe verwandten Formen. Dann fand sich, dass die Zellen der Mucosa, in der Regel abgeflacht in den oberen Lagen, bei manchen Arten auch in den höchsten Schichten ihre runde Form beibehalten (Muscicapa) oder gar so orientirt sind, dass ihre längere Achse senkrecht zum Lumen des Ösophagus steht (Saxicola). Besonders verschieden erwiesen sich die Drüsen, sowohl in Form und Größe, als auch in Zahl. Da wo der Ösophagus einen deutlichen Kropf bildet, fehlen seiner Wand vielfach die Drüsen vollständig, so bei den Papageien, bei Gallus domesticus, Phalacrocorax und bis auf eine kurze Strecke auch bei Columba. Bei anderen Vögeln wiederum fanden sich die Drüsen im Kropf nur in geringer Zahl (Phasianus, Tetrao), oder aber ein Unterschied in der Vertheilung der Drüsen in den verschiedenen Abschnitten des Ösophagus war nicht ersichtlich (Strigidae). Eine Zunahme der Drüsenzahl gegen den

© Biodiversity Heritage Library, http://www.biodiversitylibrary.org/; www.zobodat.at

Magen hin, oder gar ihr erstes Auftreten in dieser Region (Psittacidae) konnte ich fast überall feststellen.

In den meisten Fällen sind die Drüsen von einem Cylinderepithel glatt ausgekleidet, das in Höhe und Breite seiner Zellen in weiten Grenzen schwankt, es kann zu einem klein-kubischen Epithel herabsinken. Vielfach ist das Epithel in mehr oder weniger hohe Falten gelegt, durch Leisten, welche von dem Bindegewebe aus in die Drüsen vordringen; dies findet sich entweder als Ausnahme (Picus major, Passer dom.) oder als Regel (Psittaci, Picus viridis, Anthus pratensis, Corvus corax, cornix, frugilegus, Falco peregrinus, Columbinae, Gallinacei). Doppeldrüsen, als Missbildungen fanden sich hier und da (Corvidae, Grallae, Steganopodes, Longipennes). Die Tunica propria war in manchen Fällen deutlich zu sehen (Nisus, Scolopax, Larus), meistens aber nicht sicher festzustellen.

Das Ende des die Drüsen umgebenden Bindegewebes zeigt vielfach einen besonderen Verlauf.

Maße in μ (= $^1/_{1000}$ Millimeter)	Dicke der ganzen Wand		Mucosa			Inneres
	in den Falten	zwischen den Falten	ganze Schicht dick	Zellen in mittlerer Lage	Kerne derselben	in den Falten
Psittacus canus	480	245	78	—	—	310
Psittacus sulphureus	820	550	52	14,7	5,9	417
Cuculus canorus	1018	570	195	20,6	8,9	326
Picus viridis	1143	849	570	20,6	7,4	163
Picus major	668	473	245	24 × 49	16	195
Caprimulgus europaeus (tief)	1372	931	212	9,5 × 16,5	7,5	500
Passer domesticus	897	407	180	9 × 29	5 × 8,8	326
Nucifraga caryocatactes	700	440	80	—	—	240
Otus brachyotus	1020	430	147	—	—	326
Nisus communis	1567	914	98	15 × 6	9 × 4	653
Columba dom. Kropf normal	816	274	147	—	—	506
Columba dom. Kropf beim Füttern	— 4000	—	— 3200	—	—	425
Columba dom. Ösophagus (tief)	2210	330	132	13	6,5	1452
Gallus domesticus	2740	1570	165—490	26 × 10	7 × 4	274
Rhea americana (hoch)	2970	1552	132	—	—	660
Scolopax rusticola	686	359	114	14,7	6	310
Actitis hypoleucos	522	375	130	17,7	8,8	228
Ardea cinerea (Mitte)	1143	522	65	—	—	816
Anas domestica	1700	650	163	—	—	980
Phalacrocorax carbo (tief)	4500	1980	132	8,8	6	2510
Sula bassana (tief)	8050!	2760	184	—	—	5850
Larus canus	1960	670	81	26	13	1400
Alca torda (hoch)	1630	650	130	32	13	1160

© Biodiversity Heritage Library, http://www.biodiversitylibrary.org/; www.zobodat.at

Die Randzellen waren bei manchen Arten nachzuweisen (Psittacus sulphureus, Picus viridis, Passer domesticus, Gallinacei, Phalacrocorax carbo, Larus canus) am deutlichsten zeigten sie sich bei Nisus communis und Scolopax rusticola.

Besonders auffallend war der, wie es schien, sich ablösende Grenzsaum in der Mucosa von Picus viridis und einem Gallus domesticus.

Merkwürdig ist das Vorkommen von drei Muskelschichten im Ösophagus der untersuchten Gallinacei, Cursores und Steganopodes.

Zum Schluss sollen einige Maße folgen, die in dieser Zusammenstellung wohl einen besseren Überblick gewähren, als wenn sie im Texte hier und da zerstreut wären. Einzelne der Zahlen weichen ab von denen, welche Postma gab, und auch bei der Taube sind sie etwas anders, wie sonst angegeben. Das äußere Bindegewebe wurde aus der Betrachtung ausgeschlossen.

Königswinter bei Bonn, 5. December 1894.

Bindegewebe	Längsmuskulatur		Ring-muskulatur	Drüsen			
zwischen den Falten	in den Falten	zwischen den Falten		breit	ganze Länge	davon der Hals	ihr Cylinder-epithel
114	39	8	45,6	130	227	87	—
215	163	81	195	407	360	98	20,5
81	244	50	244	65	228	114	8,8
49	245	65	163	163	650	360	32,5
49	98	49	130	49	326	245	13
114	230	147	457	49	229	114	18
16	212	49	163	114	195	81	19
80	180	80	196	80	147	50	13
6,5	195	59	245	42	65	26	6,5
65	163	98	653	81	197	81	32
6,5	98	49	65	—	—	—	—
—	245	—	130	—	—	—	—
16	440	32	130	277	522	163	19
274	eingefaltet (äußere Längsmuskul. 132)	218	604	460	460—725	165—660	26
594	490 eingefaltet (äußere Längsmuskul. 100)	230	495	99	396	165	—
49	114	49	147	40	147	81	12
114	81	49	81	49	190	98	18
147	eingefaltet	65	— 245	32	80	32	—
163	326	98	244	277	360	180	26
294	530 (äußere Längsmuskul. 65)	230	1250	98	196	114	17,5
598	600 (äußere Längsmusk. schmal)	600	1380	114	179	65	26
147	245	196	245	49	114	32	19
180	130	130	212	65	180	147	23

© Biodiversity Heritage Library, http://www.biodiversitylibrary.org/; www.zobodat.at

Erklärung der Abbildungen.

Tafel XXXIII und XXXIV.

Wo nichts Anderes angegeben ist, handelt es sich um Querschnitte. In allen Figuren bedeutet: *a*, Mucosa; *b*, inneres Bindegewebe; *c*, Längsmuskulatur; *d*, Ringmuskulatur; *e*, äußeres Bindegewebe; *f*, Blutgefäß; *g*, Drüse.

Fig. 1. Psittacus sulphureus, vom unteren Abschnitt des Ösophagus.

Fig. 2. Cuculus canorus, vom unteren Abschnitt des Ösophagus.

Fig. 3. Cuculus canorus, Fundus (Körper) einer Drüse stark vergrößert. *b'*, die Fortsätze der bindegewebigen Umhüllung in die Mucosa.

Fig. 4. Picus viridis. *a'*, der Grenzsaum, welcher sich ablösen will; derselbe ist durch den Grenzstrich, bestehend aus etwa zwei bis drei zusammengedrückten Zellreihen, von der übrigen Mucosa gesondert.

Fig. 5. Picus viridis, Drüsenzellen stark vergrößert; von oben und von der Seite gesehen, in letzterer Ansicht sind über den Kernen kleine Körnchen durch Färbung mit Methylenblau hervorgetreten.

Fig. 6. Caprimulgus europaeus.

Fig. 7. Passer domesticus, vom unteren Abschnitt des Ösophagus.

Fig. 8. Passer domesticus, Zellen der Mucosa stark vergrößert. *h*, nahe dem Lumen des Ösophagus; *i*, aus mittleren Reihen; *k*, nahe dem inneren Bindegewebe.

Fig. 9. Passer domesticus, Zellen des Drüsenepithels von der Seite und von oben gesehen. In ersterer Ansicht sieht man über den Zellen die homogene Masse des Sekretes liegen.

Fig. 10. Turdus pilaris.

Fig. 11. Muscicapa grisola.

Fig. 12. Muscicapa grisola, Fundus (Körper) einer Drüse stark vergrößert.

Fig. 13. Garrulus glandarius, Mucosa und Bindegewebe mit Drüsen, darunter *g'* eine Doppeldrüse.

Fig. 14. Nucifraga caryocatactes, wenig vergrößert.

Fig. 15. Corvus cornix, schwach vergrößert.

Fig. 16. Corvus cornix, stärker vergrößert. Mucosa und Bindegewebe mit Drüsen, die letzteren sind durch einspringende Leisten zertheilt.

Fig. 17. Otus brachyotus.

Fig. 18. Otus brachyotus, Mucosa und Bindegewebe mit einer Drüse.

Fig. 19. Nisus communis, schwach vergrößert.

Fig. 20. Nisus communis, Flachschnitt durch das untere Drittel der Mucosa, zeigt die vom Bindegewebe in die Mucosa netzartig aufsteigenden Wände *b'*.

Fig. 21. Nisus communis, senkrechter Schnitt durch die Mucosa mit den in sie eindringenden Wänden *b'* des Bindegewebes.

Fig. 22. Nisus communis, stark vergrößerter Schnitt durch das Epithel einer Drüse, auf den Drüsenzellen *g'* liegt das fädige Sekret, unter ihnen die Kerne der Randzellen, *r* die Tunica propria mit ihren ganz flachen Kernen und das Bindewebe.

Fig. 23. Falco peregrinus, schwach vergrößert, vom unteren Abschnitt des Ösophagus. *es*, eine median getroffene Einsenkung der Mucosa; *es'*, eine solche seitwärts angeschnitten.

© Biodiversity Heritage Library, http://www.biodiversitylibrary.org/; www.zobodat.at

Fig. 24. Gallus domesticus, eine kleine Falte, *c'* die äußere Längsmuskulatur. In der Mucosa ist der unscharfe Grenzstrich zu erkennen.

Fig. 25. Gallus domesticus, längs, *c'* die äußere Längsmuskulatur.

Fig. 26. Rhea americana, *bi* Bindegewebe zwischen den beiden inneren Muskelschichten, *c'* die äußere Längsmuskulatur.

Fig. 27. Scolopax rusticola.

Fig. 28. Scolopax rusticola, eine Drüse mit Mucosa und Bindegewebe. *b'* Fortsätze des Bindegewebes, *r* Randzellen, die ohne Grenze in die Zellen der Mucosa sich fortsetzen.

Fig. 29. Actitis hypoleucos, im äußeren Bindegewebe liegen auffallend starke Blutgefäße, unter den Drüsen ist eine mit doppeltem Körper.

Fig. 30. Ardea cinerea, schwach vergrößert. *c*, die im Querschnitt bandartige Längsmuskulatur.

Fig. 31. Anas (spec.?), schwach vergrößert.

Fig. 32. Anas (spec.?), eine Drüse, deren Ausführgang nicht getroffen ist. *b'*, die Leisten von Bindegewebe, welche das Lumen zertheilen.

Fig. 33. Phalacrocorax carbo, schwach vergrößert. *c'*, die äußere Längsmuskulatur.

Fig. 34. Larus canus, schwach vergrößert.

Fig. 35. Larus canus, eine Drüse mit Mucosa und Bindegewebe. *r*, Randzelle; *b*, das feine kernreiche Bindegewebe in der Umgebung der Drüse; *b'*, das gröbere, an Kernen arme, darunter gelegene Bindegewebe.

Fig. 36. Alca torda, schwach vergrößert.

© Biodiversity Heritage Library, http://www.biodiversitylibrary.org/; www.zobodat.at

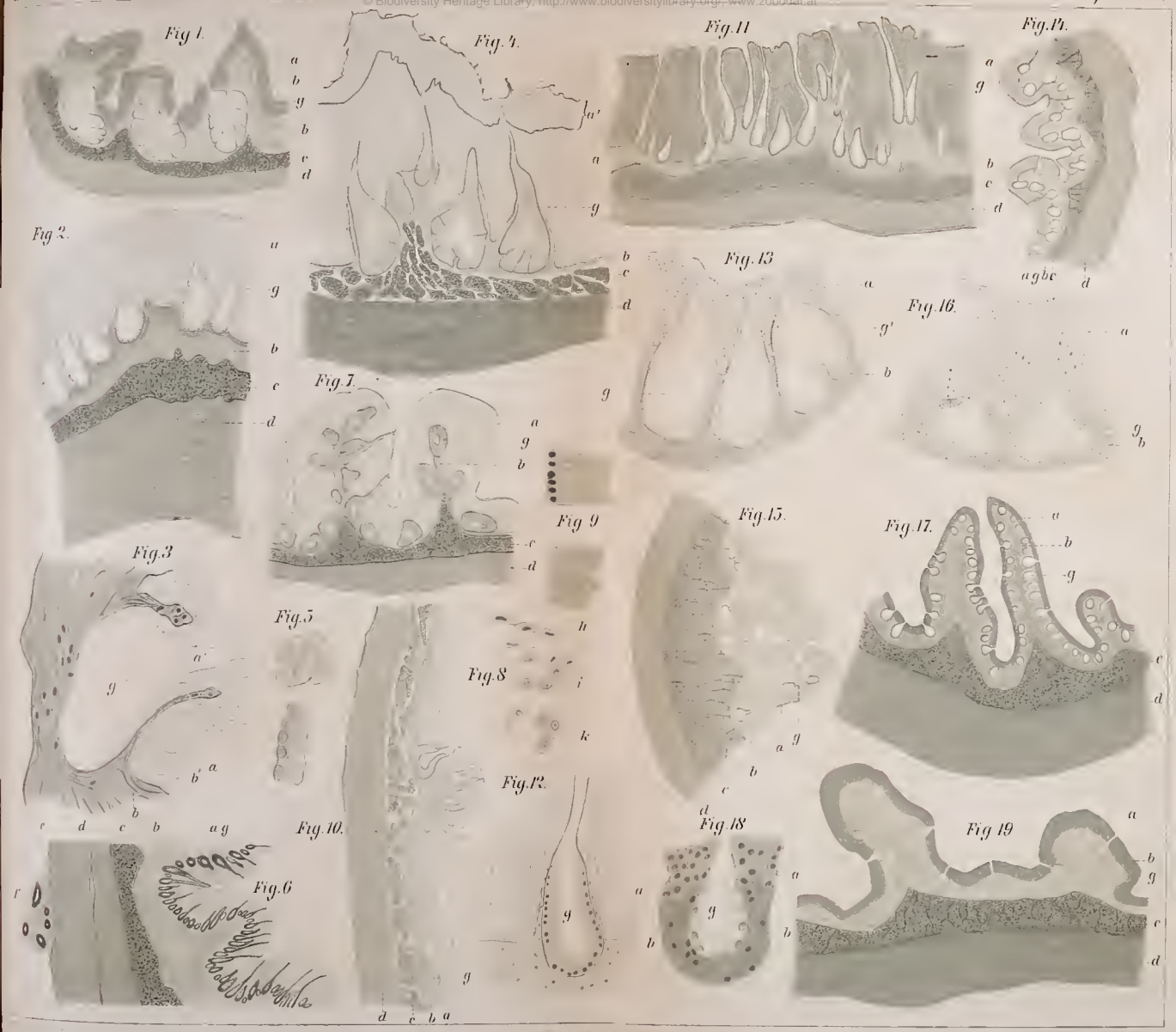

Verlag v. Wilh. Engelmann

© Biodiversity Heritage Library, http://www.biodiversitylibrary.org/; www.zobodat.at

© Biodiversity Heritage Library, http://www.biodiversitylibrary.org/; www.zobodat.at

Fig.

Fig. 2

Fig. 2

Fig. 25.

© Biodiversity Heritage Library, http://www.biodiversitylibrary.org/; www.zobodat.at

© Biodiversity Heritage Library, http://www.biodiversitylibrary.org/; www.zobodat.at

Wilh. Engelmann

ZOBODAT - www.zobodat.at

Zoologisch-Botanische Datenbank/Zoological-Botanical Database

Digitale Literatur/Digital Literature

Zeitschrift/Journal: Zeitschrift für wissenschaftliche Zoologie

Jahr/Year: 1895

Band/Volume: 59

Autor(en)/Author(s): Barthels Philipp

Artikel/Article: Beitrag zur Histologie des Ösophagus der Vögel. 655-689