© Biodiversity Heritage Library, http://www.biodiversitylibrary.org/; www.zobodat.at

Über die Entwicklung des knöchernen Rückenschildes (Carapax) der Schildkröten.

Von

A. Goette

(Straßburg i. E.).

Mit Tafel XXVII—XXIX und 3 Figuren im Text.

Die Untersuchung wurde in der Hauptsache an einer Reihe von Föten der Chelone imbricata ausgeführt, die ich der Güte des Herrn Dr. Voeltzkow verdanke. Zur Ergänzung dienten Föten von Podocnemis sp., Emydura albertsii und ganz junge Clemmys caspica. Die angegebenen Längenmaße beziehen sich auf den integumentalen Rückenschild. Von allen diesen Stücken wurden Querdurchschnitte und Sagittalmediandurchschnitte durch die Mitte des Rumpfes, meist auch durch seine Endabschnitte hergestellt und die Abbildungen durchweg in derselben Vergrößerung gezeichnet.

Chelone imbricata.

Fötus (1 cm).

Der Rücken dieser Föten ist gleichmäßig gewölbt, glatt, der wulstige Seitenrand des Hautschildes liegt noch über der Mitte der Körperhöhe, die Bauchseite wölbt sich eben so stark hervor wie bei anderen Reptilienföten (Fig. 1).

Am Stammskelett zeigt sich die Chorda etwas dorso-ventral abgeplattet, intervertebral an der Unterseite etwas eingezogen, so dass der untere Längskontour festonartig verläuft (Fig. 4). Der Gallertkörper der Chorda ist nicht mehr ganz intakt. — Die zellige Chordascheide ist in der Längsrichtung der Chorda noch genau angepasst, vertebral ausgebaucht, intervertebral eingeschnürt; in der Einschnürung befindet sich aber ein schwach vorspringender Wulst, der jedoch eben so wie die Einschnürung an der Oberseite der Scheide ver-

© Biodiversity Heritage Library, http://www.biodiversitylibrary.org/; www.zobodat.at

streicht (Fig. 4). Der ganze Intervertebralring besteht aus einer koncentrisch faserigen Masse, während die übrige Chordascheide schon knorpelähnlich ist (Fig. 2). Ihr vertebraler Abschnitt oder der primäre Wirbelkörper ist seitlich und aufwärts in einen wulstigen Rand ausgewachsen, der ganze Körper daher kahnförmig (Fig. 3).

Die gleichfalls schon halb knorpeligen oberen Wirbelbögen liegen intervertebral, indem sie, wie die Übergänge zu den Hals- und den Schwanzwirbeln lehren, sich über die Vordergrenze ihrer Wirbelkörper verschoben haben (Fig. 5). Ihre Basen keilen sich von oben zwischen die Randwülste der angrenzenden Wirbelkörper, die dadurch etwas aufgebogen erscheinen; abwärts verschmälern sich die Basen zu lang dreieckigen Zipfeln, die die Intervertebralringe bis zur halben Höhe verdecken. An den Querdurchschnitten verläuft daher die deutliche Grenze zwischen Bogen und Körper nur innerhalb des Bereichs des schmalen Intervertebralringes koncentrisch zur Chorda und seitlich von ihr (Fig. 2); davor und dahinter befindet sie sich aber ausschließlich über dem Rande des kahnförmigen Wirbelkörpers (Fig. 1); und da diese oberen Theile der Wirbelbögen sich schnell in der Richtung von vorn nach hinten verbreitern, so sind die letztgenannten vertebralen Querdurchschnitte häufiger anzutreffen, als die intervertebralen mit den tief hinabreichenden Bogenbasen, die, wie es scheint, bisher übersehen wurden (Hoffmann, Haycraft).

Die aufsteigenden Theile der Wirbelbögen sind ebenfalls breit und entsenden in halber Höhe einen vorderen und einen hinteren Gelenkfortsatz; die einander entgegenwachsenden Fortsätze zweier Wirbel erreichen einander aber nie (Fig. 5). — Zwischen beiden Fortsätzen erhebt und verdickt sich das oberste Ende des Bogens zu einem stumpfen Höcker (Spinalhöcker), der aber von seinem Gegenstück getrennt seitlich liegen bleibt (Fig. 1—3). Von der Basis jedes Spinalhöckers wächst jedoch ein dünner Knorpelsaum über den Wirbelkanal zur anderen Seite hin. Zwischen den auf einander folgenden Wirbelbögen spannt sich eine dichte und dicke Bindegewebsmasse aus, die in das Perichondrium der Bögen übergeht und nur an den Durchtrittsstellen der Spinalnerven unterbrochen ist: das Zwischenbogenband oder Intercuralligament (Fig. 5).

Die Rippen gehen von den Wirbelbogenbasen aus und ihre Köpfchen greifen erst ganz wenig auf die anstoßenden Wirbelkörper über (Fig. 1, 5). Am vorderen Rande scheinen sie kontinuirlich in die Bögen überzugehen (Fig. 2), weiter rückwärts zeigt sich aber zwischen ihnen eine dunkle Grenzzone wie bei den gewöhnlichen

© Biodiversity Heritage Library, http://www.biodiversitylibrary.org/; www.zobodat.at

sich abgrenzenden Rippen. Ein ähnliches Gewebe liegt zwischen den Rippenköpfchen und den Wirbelkörpern. Mit den Intervertebralringen kommen die Rippen überhaupt nicht in Berührung. Die Angabe Hoffmann's (18, p. 99), dass die Rippen der Schildkröten Auswüchse des Intervertebralknorpels seien, beruht eben nicht auf der Kenntnis ihrer Entwicklung, sondern bloß ihrer späteren Zustände. — Nur am proximalen Ende sind die Rippen etwas nach oben ausgebogen, ihr übriger Verlauf ist ein gerader; sie enden am Randwulst des häutigen Rückenschildes, dringen aber noch nicht in ihn ein (Fig. 1). Ihr Perichondrium ist nach allen Seiten deutlich abgesetzt und in keine von Rippe zu Rippe sich fortziehende Fascie fortgesetzt (Fig. 6—8). Rathke kam auf die Beschreibung einer solchen Fascie durch ungenaue Beobachtungen älterer Entwicklungsstufen der Schildkröten, was sich aus der damaligen Untersuchungsmethode zur Genüge erklärt. Ganz unbegreiflich ist aber die aus zahlreichen Durchschnitten verschiedener Entwicklungsstufen geschöpfte Behauptung Haycraft's, dass die Wirbel und Rippen der Schildkröten überhaupt kein Perichondrium oder Periost besäßen[1]; es ist vielmehr in den Rippen der Schildkröten, wie ich noch zeigen werde, schärfer ausgeprägt als bei irgend welchen anderen Thieren.

Die dorsalen Stammmuskeln beginnen mit einem verdickten Rand etwas über den Wirbeln und ziehen dann in dünner Schicht bis an den äußeren Randwulst, wo sie in einen starken Muskelbauch übergehen, der bereits der künftigen Bauchseite angehört (Fig. 1—3). Über den Wirbelbögen hängen die Muskelsegmente unmittelbar zusammen (Rückenmuskeln); weiter abwärts verbreitern sich aber die über den Rippen liegenden Zwischenmuskelsehnen ganz außerordentlich auf Kosten der verschmälerten eigentlichen Muskelsegmente, die sich rinnenförmig zwischen die Rippen einsenken (äußere Intercostalmuskeln Fig. 6—8). Der Übergang der Rückenmuskeln in die Intercostalmuskeln bezeichnet auch ungefähr die Grenze von Rippenkörper und Rippenhals. Die breiten Sehnen der Intercostalmuskeln sind übrigens nur noch über den oberen Rippenabschnitten kenntlich; weiter abwärts verschwinden sie vollständig, so

[1] Die Abbildungen Haycraft's, die sich auf Föten der gemeinen Süßwasserschildkröte, von Chelone mydas und »Horopas« (soll heißen: Homopus areolatus beziehen, entsprechen allerdings seiner Ansicht, aber nicht den Ansprüchen, die man heute bei der Wiedergabe histologischer Bilder billigerweise erheben kann.

© Biodiversity Heritage Library, http://www.biodiversitylibrary.org/; www.zobodat.at

dass die schmalen Muskelstreifen ganz frei in der Tiefe zwischen den Rippen liegen.

Mit deutlichem Abstande von dieser Muskulatur liegt über ihrem oberen Dritttheil eine dünne Schicht eines dichten indifferenten Gewebes, die nach oben und nach unten wieder verstreicht, intercostal ebenfalls ein wenig eingesenkt, aber dort gerade am dünnsten, über den Rippen am stärksten ist. Nach ihrer Lage kann diese Außenschicht nur auf die rudimentäre Anlage eines M. obliquus externus bezogen werden (Fig. 1—3, 6—8 *ex*).

Die Spinalnervenstämme spalten sich vom Ganglion ab in zwei Äste, von denen der eine unter den Intercostalmuskeln hinabzieht, der andere, nachdem er zwischen ihnen und den Rückenmuskeln hindurchgetreten ist, die ersteren außen begleitet (Fig. 3, 6—8).

Die beschriebenen Skelettheile und Muskeln stehen von der noch sehr dünnen Oberhaut ziemlich weit ab; dieser Zwischenraum ist mit einem sehr lockeren, nicht geschichteten oder verfilzten, sondern bloß netzartigen Bindegewebe ausgefüllt, das neben den Rippen bis zu dem von ihnen gleichfalls noch weit abstehenden Bauchfell vordringt (Fig. 1—3, 6—8). Unmittelbar unter der Epidermis ist das Bindegewebe dichter und dunkler; gegen den Randwulst hin sondert sich diese Schicht immer deutlicher ab, umkreist in einiger Entfernung die Rippenenden und erhält in der Bauchwand eine beinahe ligamentöse Begrenzung gegen das unterliegende lockere Bindegewebe (Fig. 1). Da in dieser subepidermoidalen Schicht der Bauchwand bereits die Anlagen der Plastronstücke (*pl*) sichtbar werden, ist jeder Zweifel ausgeschlossen, dass es sich um eine wirkliche Cutis handelt, die also überall durch ein reichliches subcutanes Bindegewebe von den Muskeln und dem Stammskelett getrennt ist.

Haycraft hat ausdrücklich jede derartige Sonderung des subepidermoidalen Bindegewebes in Abrede gestellt. Sein Irrthum wird dadurch noch auffälliger, dass jene Sonderung auf der folgenden Entwicklungsstufe sich noch schärfer ausprägt.

Chelone imbricata.

Fötus (1,1 cm).

Am Rücken beginnt die Abgrenzung der großen Schuppen: die Reihe der mittleren spinalen Schuppen ist von den seitlichen und diese sind von dem Randwulst durch seichte Furchen gesondert; der letztere ist tiefer hinabgerückt.

Die Veränderungen an den Wirbeln beschränken sich auf eine

© Biodiversity Heritage Library, http://www.biodiversitylibrary.org/; www.zobodat.at

geringe allgemeine Vergrößerung und eine stärkere Ausbildung der Spinalhöcker (Fig. 10, 11). Während sie wallartig bis über das Niveau der anliegenden Muskeln auswachsen, vereinigen sich zwischen ihnen die beschriebenen Säume über dem Wirbelkanal, so dass sie den Boden einer zwischen den Höckern liegenden Rinne bilden. Die Spinalhöcker selbst vereinigen sich niemals, sondern verwandeln sich in die Seitenränder des flachen Daches.

Die Rippen sind etwas verlängert, aber sonst unverändert; die Intercostalmuskeln sind noch tiefer gesunken und die beiden Nerven liegen ihnen eng an (Fig. 11). Diese Lageveränderung ist die Folge davon, dass das ganze subcutane Bindegewebe, einschließlich seiner Fortsetzung bis zum Bauchfell, ganz außerordentlich zusammengefallen ist und dadurch einerseits die Cutis, andererseits das Bauchfell den Rippen und der Muskelschicht genähert hat (vgl. Fig. 8 und 11). In Folge dessen sinkt das ganze Integument zwischen den Rippen etwas ein und bildet über ihnen flache Wülste, die den Verlauf der ersteren schon äußerlich erkennen lassen. Auch über den Wirbeln und Rückenmuskeln ist das subkutane Bindegewebe zusammengefallen, doch nicht so stark wie über den Rippen. Die beschriebene Außenschicht, die mitten in jenem Bindegewebe lag, ist durch dessen Zusammenziehung an die unterliegenden Theile gepresst; so bedeckt sie wie eine Fascie die Rückenmuskeln, um von dort in das Periost der Wirbelkörper und abwärts in dasjenige der Rippen überzugehen (Fig. 9, 10). Und zwar entsteht diese die Muskeln überspannende häutige Verbindung der Wirbelbögen und Rippen zu einer Zeit, wann sie noch durch eine deutliche subcutane Bindegewebsschicht von der Cutis getrennt ist, in der allein die unzweifelhaften Hautknochen sich entwickeln.

Chelone imbricata.

Fötus von 1,3—1,6—1,8 cm Länge.

Während der Rückenschild sich seitlich ausdehnt und abflacht, in der Mittellinie aber sich stärker erhebt, so dass im Querdurchschnitt sich ein dachförmiger Kontour zeigt (Fig. 17), wird die untere Rumpfhälfte noch viel mehr abgeplattet, bis die Bauchwand endlich unter dem dachförmigen Obertheil einen nur schwach konvexen Boden bildet. Zugleich ist die Schuppenbildung bis zur Einfaltung der Epidermis an den Seiten und am Hinterrande der Schuppenfelder vorgeschritten.

Die Chorda ist nunmehr von den Seiten her stark zusammen-

© Biodiversity Heritage Library, http://www.biodiversitylibrary.org/; www.zobodat.at

gezogen, so dass nicht mehr ihr Querdurchmesser, sondern ihr Höhendurchmesser überwiegt. Ihr Gallertkörper ist schon ziemlich zersetzt. Die verlängerten, muldenförmigen Wirbelkörper zeigen kaum noch Spuren der ventralen Ausladung, da ihre Enden und die Intervertebralringe stärker vorgewulstet sind (Fig. 13). Hand in Hand mit der Verlängerung der Wirbel sind auch die Bögen breiter geworden, ohne jedoch einander näher gerückt zu sein (Fig. 12). Die quere Verbindung der Spinalhöcker ist so verdickt, dass die Rinne zwischen ihnen ausgeglichen ist; das geschlossene Wirbeldach stellt daher eine breite, ebene Platte dar, deren scharfe, horizontal etwas ausgezogene Ränder von den ursprünglichen Spinalhöckern herstammen. Sie kann füglich als knorpelige Spinalplatte bezeichnet werden (Fig. 17, 18).

An diesen Föten sind die intervertebral hinabsteigenden Bogenbasen noch nachweisbar (Fig. 18); später verwischen sich ihre Grenzen. Die Andeutung der Rippengelenke und die Grenzen zwischen den Bögen und den Wirbelkörpern bleiben jedoch bestehen. — Nachdem die Intercostalmuskeln sich bis auf einzelne Muskelfasern zwischen den zusammengerückten Nervenästen zurückgebildet haben, sind die Rückenmuskeln vollständig isolirt und die einzigen Reste der dorsalen Stammmuskeln.

Der Schwund des subcutanen Bindegewebes ist noch weiter fortgeschritten; es ist aber wahrscheinlich nicht einfach unterdrückt, sondern in die vordringende Cutis aufgenommen, ihr angepasst worden. Dafür spricht der Umstand, dass die nunmehr deutlich verfilzte Cutis zwischen den Rippen bis an die Nerven und Muskeln reicht, aber nicht in Folge einer tieferen Einsenkung der ganzen Haut, sondern durch eine entsprechende intercostale Verdickung der Cutis, die nur auf Kosten des unterliegenden Gewebes erfolgen kann (Fig. 11, 15).

Diese Einscheidung der Rippen durch die Cutis nimmt gegen den Randwulst des häutigen Rückenschildes zu und führt dort zur vollständigen Umwachsung der Rippenenden durch die Cutis (Fig. 14). Dorsalwärts hindern aber die Rückenmuskeln und die Spinalganglien eine Einsenkung der Cutis zwischen die Rippenhälse, so dass sie schon über die oberen Enden der Rippenkörper flach hinzieht (Fig. 16). Da das subcutane Gewebe jetzt auch am Rücken in der angegebenen Weise verschwunden, d. h. in die Unterhaut einbezogen ist, so berührt die letztere das Periost der Wirbelbögen und die vertebro-costale Verbindungshaut (Fig. 17). — Eine aktive Wucherung

© Biodiversity Heritage Library, http://www.biodiversitylibrary.org/; www.zobodat.at

der Unterhaut nach außen findet überall dort statt, wo sich die Faltenränder und Kiele der Schuppen bilden.

In den mittleren und oberen Abschnitten der Rippen hat die Rinde des Knorpels sich in eine dünne Knochenhülse zu verwandeln begonnen; das angrenzende Periost ist aufgelockert und nach dem theilweisen Schwund der Fasern in einen von unregelmäßigen Zellen durchsetzten Spaltraum verwandelt, der aber nach außen durch eine feste Faserschicht deutlich abgegrenzt wird. Diese Grenzschicht verläuft im größten mittleren Abschnitt der Rippen nicht genau concentrisch zur Knorpeloberfläche, sondern buchtet sich an der vorderen und hinteren Seite jeder Rippe zu einer stumpfen Kante aus (Fig. 15, 16). Der Querdurchschnitt des ganzen Periostes erscheint daher citronenförmig. Die an jene Kanten sich anschließende tiefste Cutisschicht hat offenbar Rathke zur Annahme einer besonderen, alle Rippen verbindenden und ihre Verknöcherung leitenden Fascie veranlasst; wie die Folge lehrt, hat aber jene Schicht mit der Rippenverknöcherung gar nichts zu thun.

Chelone imbricata.

Fötus von 2,3—3,2 cm Länge.

Diese Föten bezeichnen die letzten Stadien des Eilebens. Neben dem ansehnlichen Wachsthum aller Theile fällt äußerlich die Verhornung der Oberhaut und innen die Verknöcherung des Skeletts besonders in die Augen. Die Verhornung geht so vor sich, dass die äußerste Schicht der verdickten Oberhaut sich in kleinen runden Höckern erhebt, in die kegelförmige Spitzen der mittleren Schicht hineinragen (Fig. 26, 27). Diese aus ganz abgeplatteten, geschichtet liegenden Zellen bestehende Mittelschicht verhornt allein, die Außenschicht bleibt weich, färbbar und löst sich leicht ab. Die Grundschicht ist gegen die Hornschicht ebenfalls ausgezackt, nach innen aber ganz glatt, ohne Spur von Papillen.

Die Schuppenbildung schreitet so weit fort, dass die freien Schuppenränder über ihre Umgebung weit vorragen und die Kiele sich sehr hoch erheben (Fig. 22). Von einer Knochenbildung unmittelbar unter den Schuppen ist keine Spur vorhanden, auch nicht unter den marginalen Schuppen, während die Nackenplatte und die Stücke des Plastron in der tieferen Schicht der Cutis schon früher aufgetreten waren (siehe unten).

Die Intercostalmuskeln und das subcutane Bindegewebe sind bei diesen älteren Föten, theilweise aber auch schon früher (Fig. 15,

© Biodiversity Heritage Library, http://www.biodiversitylibrary.org/; www.zobodat.at

16) vollständig verschwunden. Die Intercostalnerven liegen zwischen Cutis und Bauchfell eingeklemmt. — Die Chorda enthält schon in den jüngeren Exemplaren dieser Periode einen peripherischen Belag von knorpelähnlichen Zellen (Chordaknorpel) in den vertebralen Abschnitten; es ist dort ferner eine dünne Knochenhülse um die Chorda und eine ebensolche Knochenschicht an der Außenfläche des Knorpels im Entstehen begriffen. In den älteren Föten (3,2 cm Länge, Fig. 22, 24) dringt der Chordaknorpel schon in den Gallertkörper vor und es beginnt die Einschmelzung des perichordalen Knorpels zu unregelmäßigen Markräumen: die periostale Knochenlamelle überzieht ununterbrochen einerseits die Bögen, andererseits die vertebralen Wirbelkörperabschnitte und läuft nur an den gegenseitigen Grenzen dieser Theile und der Rippen, sowie an den Intervertebralringen mit scharfen Rändern frei aus. Auch dringt die Verknöcherung von dieser Lamelle aus in das umgebende Periost vor, aber nur an den Wirbelbögen. An der Innenseite der letzteren wachsen kurze Knochenleisten schräg von der Grundlamelle aus und stets paarweise einander entgegen, so dass sie zuerst Ausbuchtungen der Knochenoberfläche und dann geschlossene Binnenräume der Knochensubstanz bilden (Fig. 22). Die Oberseite der Spinalplatte und die Außenseiten der Wirbelkörper bleiben größtentheils glatt; nur an den Seitenkanten, wo jene Flächen zusammenstoßen, entstehen kurze dachförmige Knochenvorsprünge, die schräg nach außen und unten in die vertebro-costale Verbindungshaut vorwachsen und die dorsalen Kanten der Rückenmuskeln überragen (*sf*). Am vorderen und hinteren Rande der Spinalplatten und Bögen ist aber die Leistenbildung an der knöchernen Grundlamelle bereits weit vorgeschritten; die Leisten ziehen eine Strecke weit in das Zwischenbogenband hinein und stellen dort durch mannigfache Verlöthungen eine zarte schwammige Knochenmasse her, die den ganzen Wirbelbogen nach vorn und hinten verbreitert, während die knorpeligen Querfortsätze sich mehr und mehr zurückbilden (Fig. 23, 24).

Diese Knochenbildung vollzieht sich auch an den Rändern der Oberseite der Spinalplatten durchaus subcutan in dem ursprünglichen Periost, das sich vorher genau so, wie ich es von den Rippen der viel jüngeren Föten beschrieb, aufgelockert hatte und von der dichten, verfilzten Cutis scharf gesondert bleibt. Am vollkommensten wird jedoch die rein periostale Verknöcherung an den Rippen unserer älteren Föten ersichtlich; und da sie dort am oberen Ende beginnt und nach unten fortschreitet, so lassen sich

© Biodiversity Heritage Library, http://www.biodiversitylibrary.org/; www.zobodat.at

ihre verschiedenen Entwicklungsstufen auch schon an einer einzigen Rippe verfolgen.

An den jüngeren Föten von 1,6 cm Länge hatten sich bereits an jeder Rippe zwei stumpfe seitliche Kanten ihres Periosts auszubilden angefangen (Fig. 15). Am oberen Ende des Rippenkörpers verschieben sich diese Kanten gegen die Oberseite der Rippe, um am Rippenhals ganz aufzuhören (Fig. 16); in einigem Abstande über dem freien unteren Rippenende hören sie ganz auf. Darauf wachsen sie nun in der angegebenen Abstufung von oben nach unten immer mehr aus, so dass der Querdurchschnitt des Periosts in den breiteren Abschnitten von der Citronenform zur Spindelform übergeht (Fig. 25 bis 29). Innerhalb des ganz scharf gezeichneten Kontours liegen zunächst feine Längsfasern, die sich namentlich in den Kanten anhäufen und im Querdurchschnitt wie eine Punktmasse erscheinen; nach innen folgt dann der Spaltraum, in dem sich nur spärliche Fasern, aber zahlreiche Osteoblasten befinden. Nur in den breitesten Abschnitten dieses Periosts sieht man zarte Fasern den Spaltraum von der Außenschicht zur Mitte hin in welligem Verlauf durchsetzen. In jene seitlichen Buchten des Rippenperiosts entsendet die perichondrale Knochenhülse zuerst zwei mehr oder weniger horizontale dünne Knochenleisten, die eben so wie das Periost selbst an den distalen Rippenabschnitten schmal beginnen und sich proximalwärts verbreitern. Sie füllen jedoch den weiten Periostraum keineswegs aus, sondern bleiben in gehörigem Abstand von seiner Außengrenze. In der Folge erfahren sie unregelmäßige Krümmungen und treiben kurze Zweigleisten hervor; allmählich gesellen sich zu den zwei ersten Hauptleisten andere darüber und darunter, worauf die verschiedenen Lamellen sich in derselben Weise wie an den Wirbeln zu verbinden anfangen. Gegen das proximale Ende des Rippenkörpers treten auch an der Ober-(Außen-)seite schräge, horizontal verbundene Leisten hinzu, die aber an den Rückenmuskeln zunächst mit einem freien Rand aufhören (Fig. 22 *rp'*).

Die Verknöcherung der Rippen erfolgt also nicht nur von der ersten perichondralen Knochenhülse aus, sondern auch ausschließlich innerhalb eines deutlich abgegrenzten und nur ungewöhnlich erweiterten Periosts. Es sind daher alle bisherigen entwicklungsgeschichtlichen Angaben über eine außerhalb des Periosts stattfindende Knochenbildung der Rippen entsprechend zu berichtigen. Die irrigen Annahmen Rathke's und Haycraft's wurden schon erwähnt; ihnen schließt sich als eine neue Variante

© Biodiversity Heritage Library, http://www.biodiversitylibrary.org/; www.zobodat.at

die Behauptung Hoffmann's an, dass der Knochen der Spinal- und Rippenplatten außerhalb des Periosts rein cutan entstände. Wie Hoffmann zu dieser eben so bestimmten wie völlig unzutreffenden Ansicht gelangte, ist aus seinen Abbildungen nicht zu ersehen, die eben nur die schematisirten Durchschnitte der Skeletttheile, aber nichts von den umgebenden Geweben zeigen.

Die Cutis der ältesten Föten (3,2 cm Länge) ist, wo nicht die Erhebungen der Schuppenbildung in Frage kommen, sowohl über den Wirbelbögen wie über den Rippen absolut dünner geworden (Fig. 22*c*). Da diese Abnahme weiterhin andauert, so ist schon in dieser Periode eine theilweise Rückbildung der Cutis nicht zu verkennen.

Chelone imbricata juv.

(4,5 cm.)

Diese letzte von mir untersuchte Entwicklungsstufe betrifft junge Thiere, die nach dem Ausschlüpfen aus dem Ei noch einige Tage gelebt hatten. Die Wirbel sind im Ganzen nicht höher, aber der Wirbelkanal weiter geworden, indem die Mitte des Wirbelkörpers rund um die Chorda unter vollständiger Einschmelzung des Knorpels dünner geworden ist (Fig. 30). Die Chorda ist von dem sogenannten Chordaknorpel ganz durchsetzt, um schließlich in die Verknöcherung mit einbezogen zu werden. Bemerkenswerth ist die schon von Hoffmann beschriebene Bildung des intervertebralen Chordaabschnittes, der aus einem mittleren Fadenstück zwischen einer vorderen und einer hinteren spindelförmigen Erweiterung besteht. Anscheinend kommt dies bei anderen Schildkröten nicht vor; dagegen habe ich dieselbe Form der intervertebralen Chorda bei Sphenodon punctatum angetroffen (15). Der Intervertebralknorpel ist übrigens sehr breit geworden, und so versteht sich, dass noch am Carapax von 20 cm Länge die Wirbelkörper nicht synostotisch zusammenstoßen, sondern durch eine Knorpelmasse getrennt sind. Eine solche befindet sich auch zwischen Rippen und Wirbeln.

Die Verknöcherung der Wirbelbögen hat weitere Fortschritte gemacht; die knöchernen Seitenränder der Spinalplatten sind allerdings wenig gewachsen (Fig. 30*sf*), ihre vorderen Ränder kommen aber ihren Gegenstücken schon sehr nahe, so dass man deutlich erkennt, wie der vollkommene Abschluss des Wirbelkanals bis auf die Durchtrittsstellen der Nerven lediglich durch Bindegewebsknochen (Zwischenbogenband) hergestellt wird, ohne dass die auf einander

© Biodiversity Heritage Library, http://www.biodiversitylibrary.org/; www.zobodat.at

folgenden ursprünglichen Wirbelbögen — die ersten Brustwirbel ausgenommen — einander nahe kommen (Fig. 31). Es erinnert dies durchaus an den Wirbelbau einiger Knochenfische (14).

Die Knochenbildung der Rippen ist so weit gefördert, dass der Knorpel oben und seitlich von porösem Knochen umgeben und im mittleren Drittel seiner Länge vollständig in eine Markmasse eingeschmolzen ist (Fig. 30, 32). Die ganze Knochentafel hat den bekannten spindelförmigen Durchschnitt und einen scharfen vorderen und hinteren Rand. Gegen das proximale Ende des Rippenkörpers erhebt sich die spongiöse Masse mit ihren Rändern bis auf die Oberseite des Rippenknorpels, der im übrigen Umfang nur von der perichondralen Knochenhülse bedeckt ist. Diese Hülse geht allein auf den Rippenhals über; die bezeichnete oberflächliche Knochentafel trennt sich aber von ihm und wächst in die vertebro-costale Verbindungshaut hinein, dem spinalen Knochenrande entgegen (Fig. 30, 33 *rp'*). — Damit sind alle wesentlichen Theile des vertebralen Skelettsystems des Carapax angelegt, und es bedarf nur ihres weiteren Auswachsens, um den definitiven Zustand herzustellen.

Die Rückbildung der Cutis hat ebenfalls in der schon geschilderten Weise zugenommen; an der Wurzel der Schuppen ist sie schon dem vollen Schwunde nahe (Fig. 30 *c*). Endlich zeigen die Rückenmuskeln in voller Deutlichkeit eine Umwandlung, die schon in den reifen Föten begonnen hatte. Mitten durch die Muskelmasse ziehen starke Bindegewebsstränge, in die unter spitzen Winkeln die anliegenden Muskelfasern übergehen, wie eine Federfahne in den Schaft. Diese neue Bildung ist nur so zu verstehen, dass die Muskelfasern theilweise in jene Bindegewebsstränge sich verwandeln. Dies wird dadurch vollends evident, dass an der Oberfläche der Muskelmassen ganze Muskelbündel in die Cutis übergehen und in ihr Gewebe verwandelt werden (Fig. 33 *im*), so wie sie vorher schon das lockere subcutane Bindegewebe in sich aufnahm.

Podocnemis sp. Fötus.
Clemmys caspica juv.
Emydura albertsii Fötus.

Die reifen Föten von Emydura waren nur in so fern interessant, als sie bereits die Eigenthümlichkeit des fertigen Carapax erkennen ließen, der in der Gattung Emydura überhaupt keine nach außen hervortretenden Spinalplatten enthält, indem die Rippenplatten sich über den Wirbeln direkt vereinigen. An den Föten war

© Biodiversity Heritage Library, http://www.biodiversitylibrary.org/; www.zobodat.at

die Verknöcherung der Wirbelkörper schon im Gange, und die Rippenplatten überdeckten bereits die größere Hälfte der Rückenmuskeln, wogegen an den knorpeligen Spinalplatten nicht einmal die erste oberflächliche Knochenlamelle gebildet war. Es ist daher vorauszusehen, dass die Bildung der knöchernen Spinalplatten unter den darüber zusammenstoßenden Rippenplatten so gut wie ganz unterdrückt wird.

Im vollsten Gegensatze dazu zeigte sich die junge Clemmys; der Periostknochen ihrer Spinalplatten war so mächtig entwickelt, dass er mit drei Lagen von Markräumen sich über den Knorpel erhob und mit den entsprechenden Knochenplatten der angrenzenden Wirbel zusammenstieß (Fig. 34). Die Cutis war über diesen dicken Spinalplatten sehr merklich, aber kaum mehr als über den Rippen reducirt. Immerhin könnte man zweifeln, ob der dicke Spinalknochen rein periostal entstand, da das spinale Periost der Chelone auch nach dem Beginn der Verknöcherung nur sehr dünn ist (Fig. 30 *pr*). Daher ist es nicht unwichtig, an den jungen Föten von Podocnemis, deren fertiger Carapax sich durch seine Dicke auszeichnet, feststellen zu können, dass ihr gut gesondertes spinale Periost ebenfalls von einer außerordentlichen Stärke ist, noch bevor die Verknöcherung begonnen hat (Fig. 20). Zudem ist dieses Periost mit den Fasern der Rückenmuskeln verwebt, die zwischen den Spinalplatten bis zur Medianebene und gegenseitiger Berührung vorrücken. Es ist daraus zu entnehmen, dass besonders starke Spinalplatten auch eine entsprechend stärkere wohlgesonderte periostale Grundlage haben (vgl. Fig. 19 und 20), die durch Muskelfasern verstärkt und daher unter allen Umständen eine subcutane Schicht ist.

An der jungen Clemmys verdient noch hervorgehoben zu werden, dass die Schuppenbildung eben so angelegt wird wie bei Chelone; die breiten dorsalen Schuppen liegen aber ganz dicht über den Wurzeln der folgenden Schuppen, und ihre Seitenränder sind bereits mit der übrigen Haut verwachsen, so dass unter ihnen je ein spaltförmiger Taschenraum entsteht, der später ganz verwächst und schwindet, wodurch die Schuppen in Schilder verwandelt werden.

Die Verwandlung der Rückenmuskeln in Bindegewebe war bei denselben Clemmys sehr deutlich, aber nur auf deren mehr oder weniger abgesonderte obere Kanten beschränkt; dort sah man die Muskelfasern zum Theil nur noch in zerstreuten mageren Bündeln und die angrenzenden Knochenleisten in das Bindegewebe einwachsend,

© Biodiversity Heritage Library, http://www.biodiversitylibrary.org/; www.zobodat.at

so dass die Überführung dieser Muskeln in Knochensubstanz kaum zweifelhaft erscheint[1].

Die Hautknochen.

In den untersuchten Chelone fanden sich auch schon die ersten Hautknochen, und zwar zuerst und sehr früh Stücke des Plastron und die Nackenplatte. Die letztere erstreckt sich in der tieferen Schicht der Cutis über die drei hinteren Halswirbel, steht aber von der Spinalplatte des zweiten Brustwirbels noch weit ab (Fig. 21). Bis zur Verbindung dieser beiden Stücke muss nicht nur die Nackenplatte weiter nach hinten auswachsen, sondern auch die unter ihr liegende Cutisschicht verschwinden. Dasselbe gilt natürlich auch für die Verbindung der Nackenplatte mit dem ersten Rippenpaar. Die Rand- und Pygalplatten erscheinen merklich später; ihre ersten Anlagen fand ich in den jungen Chelone, etwas stärker bei der jungen Clemmys. Sie waren von den Rippenenden noch ziemlich weit entfernt.

In diesem Hautskelett geht übrigens die Verknöcherung genau so vor sich wie im Periost: zuerst entsteht in der Cutis eine der Form des Knochens entsprechende Verdichtung, deren Centrum sich alsdann aufhellt und die ersten Knochenlamellen sich entwickeln lässt; an diese schließt sich in der beschriebenen Weise die übrige spongiöse Masse an.

Die Deutung des Carapax.

Der ganze Lokomotionsapparat des eigentlichen Rumpfes der Schildkröten wird größtentheils zurück- und umgebildet zur Herstellung eines bloßen Schutz- und Stützapparates. Die Rückbildung betrifft vor Allem die Intercostalmuskeln, die vollständig verschwinden, theilweise auch die Rückenmuskeln, dann die Gelenkfortsätze, die intervertebralen und die Rippengelenke. Mit der Rückbildung der Intervertebralgelenke hängt wohl auch die intervertebrale Lage der Wirbelbögen zusammen. Mit diesem Schwunde der Beweglichkeit ging Hand in Hand die weitere Verfestigung des Stammes durch die Ausbildung des Carapax und des Plastron. Dies geschah 1) vermittels der periostalen Ausbreitungen der Rippen (Rippenplatten) und der zu diesem Zweck abgeplatteten oberen Wirbelbogenstücke (Spinalplatten), sowie der Bindegewebsverknöcherungen der intercruralen

[1] Stannius giebt an, dass er dasselbe gesehen habe (26, p. 111).

© Biodiversity Heritage Library, http://www.biodiversitylibrary.org/; www.zobodat.at

Bänder, 2) vermittels echter Hautknochen (Nackenplatte, Rand- und Schwanzplatten, Plastron).

Die Bedeutung der zuletzt genannten Stücke als Hautknochen ist nicht zu bezweifeln. Dagegen ist die alte Streitfrage, wie weit auch an der Herstellung der Rippen- und Spinalplatten Hautknochen betheiligt sind, noch keineswegs entschieden (vgl. die Übersicht der Litteratur bei Hoffmann). Bekanntlich brachte Carus die Lehre auf, dass in den ventralen und costalen Stücken des Carapax Hautknochen enthalten seien, und J. Müller und Peters schlossen sich ihm an. Dagegen trat Rathke in seiner Entwicklungsgeschichte der Schildkröten mit großer Bestimmtheit auf, ohne jedoch zu überzeugen; denn nach ihm bekannten sich Owen, Stannius, Gegenbaur (10), Hoffmann wieder zu der älteren Ansicht, die gegenwärtig auch bei den Paläontologen die herrschende ist (Zittel, Cope, Baur, Dollo u. A.). Nur Huxley theilte Rathke's, im Grunde auf Cuvier zurückgehende Ansicht, und neuerdings bezeichnet Gegenbaur die von ihm vertretene Einbeziehung von Hautknochen in die fraglichen Skelettheile nur noch als eine berechtigte Hypothese (11, p. 177).

Hypothetisch ist auch in der That jede der beiden entgegengesetzten Auffassungen über die Zusammensetzung des Carapax geblieben, da weder anatomisch noch entwicklungsgeschichtlich irgend welche überzeugende Thatsachen für die eine oder andere Ansicht vorgebracht waren. Nirgends ist an den Spinal- und Rippenplatten eine Trennung in das ursprüngliche Stammskelett und die angeblich hinzugekommenen Hautknochen beobachtet worden, nachdem Rathke die Hinfälligkeit der bezüglichen Angaben von Peters aufgedeckt und ein für alle Mal festgestellt hatte, dass jene Knochenplatten sich durchaus kontinuirlich mit dem Stammskelett entwickeln. Aber allerdings gelang es ihm nicht, einwandfrei zu beweisen, dass diese Kontinuität eine ursprüngliche ist, und die Knochenplatten folglich nur rein periostale Bildungen seien. Die von ihm beschriebene, alle Rippen mit einander vereinigende und auch über die Rückenmuskeln hinziehende Fascie, worin die von den Rippen ausgehenden Knochentafeln sich ausbreiten sollten, konnte doch nicht ohne Weiteres desshalb zum Periost gerechnet werden, weil sie mit einem solchen zusammenhing, und durfte vielmehr, da sie von der Cutis unmittelbar bedeckt sein sollte, ganz wohl als eine cutane Bildung angesehen werden, die sich frühzeitig mit dem Periost der Wirbel und Rippen verband und dadurch ihre eigene Hautknochenbildung mit der periostalen Verknöcherung jener Skelettheile von vorn herein in Kontinuität

© Biodiversity Heritage Library, http://www.biodiversitylibrary.org/; www.zobodat.at

brachte. Noch nachtheiliger für seine eigene Ansicht war die Behauptung Rathke's, dass das Periost der Rippen noch vor der Entstehung der sie bedeckenden spongiösen Knochenmasse sich auflöse, und die Cutis in deren offene Markräume hineinwachse. Denn in Folge dessen konnte Hoffmann in Rathke's Beschreibung geradezu Belege für seine entgegengesetzte Ansicht zu finden glauben, die er mit evidenten eigenen Beobachtungen zu stützen nicht im Stande war. Diese Ansicht, dass das Periost des Stammskelettes und die es bedeckende Cutis im Zusammenhange verknöchern, ging daher über den Werth einer Hypothese nicht hinaus.

Mit großer Bestimmtheit erklärte dagegen Haycraft, auf Grund von Untersuchungen verschiedener Entwicklungsstufen, dass nicht einmal das von Hoffmann zugestandene Periost des Stammskelettes der Schildkröten existire, und vielmehr ein und dasselbe ungesonderte Bindegewebe den ganzen Zwischenraum zwischen der Epidermis und dem knorpeligen Skelett ausfülle. Allerdings zog Haycraft aus diesen seinen Beobachtungen keine weiteren Schlussfolgerungen; ihre Richtigkeit vorausgesetzt, würde sich aber daraus mit Nothwendigkeit ergeben, dass die knöchernen Rippen- und Spinalplatten in derselben subepidermalen Gewebsschicht wie die unzweifelhaften Hautknochen, d. h. ebenfalls in der Cutis entständen. Nun wird aber kaum Jemand behaupten wollen, dass Haycraft's von mir schon charakterisirte Abbildungen (s. o. p. 409) irgendwie im Stande wären, seine Versicherung von dem vollständigen Mangel des Periosts zu begründen und glaubhaft zu machen, geschweige denn unsere ganze Streitfrage zu erledigen. Als wirklich feststehend konnte also bisher nur gelten, dass die Rippen- und Spinalplatten nicht getrennt von den knorpeligen Rippen und Wirbeln, sondern von ihnen aus sich entwickelten (Rathke), was aber, wie wir sahen, für die ursprüngliche Zusammengehörigkeit dieser Theile noch nicht entscheidend war.

Die von mir mitgetheilten Beobachtungen geben nun eine ganz unzweideutige Auskunft über die fraglichen Beziehungen. Danach besteht die Leibeswand der jüngeren Föten von Chelone aus folgenden Schichten: 1) der Epidermis, 2) der Cutis, 3) dem subcutanen Bindegewebe, 4) einer darin eingebetteten, wenig differenzirten aber deutlich gesonderten Gewebsschicht, wahrscheinlich der rudimentären Anlage eines M. obliquus externus, 5) den Intercostal- und Rückenmuskeln, 6) den knorpeligen Rippen mit ihrem deutlich abgegrenzten Perichondrium bez. Periost. Die Schichten 3—5 schwinden

© Biodiversity Heritage Library, http://www.biodiversitylibrary.org/; www.zobodat.at

theils durch Atrophie, theils durch Umwandlung in cutanes Gewebe; es bleiben nur Reste der Rückenmuskeln, so weit sie nicht für die angrenzende Knochenbildung verwendet werden, und die sie überlagernde Schicht 4 zurück. Auch die Cutis beginnt nach der Anlage der Schuppen zu schwinden. Die Rippenplatten entstehen ausschließlich im Inneren des Periosts, so dass sie seine Grenzschicht zunächst gar nicht berühren; eine Berührung der Cutis und der schon gebildeten Platte tritt erst sekundär ein, nachdem die erstere bereits zu schwinden angefangen hat. Eben so sicher subcutan wächst die Fortsetzung der Rippenplatte gegen die Spinalplatte in der rudimentären Muskelschicht 4. Die ganze knöcherne Rippenplatte ist also thatsächlich nichts weiter als ein stark verdickter Periostknochen der knorpeligen Rippe, nebst einer Fortsetzung in einer rückgebildeten Muskelschicht. Nichts berechtigt zu der Annahme, dass bei anderen Schildkröten die Sache anders liegen könnte, da selbst junge Dermochelys dieselbe Form von Rippen zeigen (Textfig. 1), obgleich sie darüber noch ein vollkommenes Hautskelett entwickeln.

Wesentlich eben so wie die Rippenplatten verhalten sich die Spinalplatten von Chelone und Podocnemis. Ihr Außenknochen entsteht ebenfalls in einem mehr oder weniger verdickten Periost, und wächst von diesem aus eben so deutlich subcutan in die Zwischenbogenbänder und in die Schicht 4 gegen die Rippenplatten aus, und zwar zu der Zeit, wenn die Cutis sich zurückzubilden anfängt. Diese Spinalplatten sind also gleichfalls subcutane, theils periostale, theils ligamentöse Verknöcherungen, wie sie an denselben Stellen auch bei Fischen und Amphibien vorkommen (13—15), während die unzweifelhaften Hautknochen (Nacken-, Rand-, Pygalplatten, Plastron) ganz sicher in der ursprünglichen Cutis entstehen.

Nach den entwicklungsgeschichtlichen Befunden steht es also fest, dass die Wirbel und Rippen der Chelone und wohl aller Schildkröten keine Spur von Hautknochen enthalten.

Nun hat aber Gegenbaur die alte Hypothese von der Verschmelzung cutaner und innerer Skeletttheile im Carapax der Schildkröten neuerdings (11) in einer Art und Weise erläutert, die von meinen entwicklungsgeschichtlichen Ergebnissen ganz unabhängig bleibt. Er geht von den Dermocheliden oder Atheca aus, die noch keinen Carapax, aber über dem Stammskelett ein von ihm vollständig getrenntes mosaikartiges Hautskelett besitzen, das bei der recenten

© Biodiversity Heritage Library, http://www.biodiversitylibrary.org/; www.zobodat.at

Dermochelys coriacea jedoch offenbar in Rückbildung begriffen sei, da es erst sehr spät, nach dem Eileben entsteht. Bei dem einstigen Übergange solcher atheken Formen in die mit einem Carapax versehenen Schildkröten (Thecophora) könne sich nun der völlige Schwund jenes Hautskeletts so vollzogen haben, dass die dazu nicht mehr benöthigten Osteoblasten bei dem Aufbau des außerordentlich verstärkten inneren Skeletts verwendet wurden; oder er erfolgte dadurch, dass die Hautknochen der Dermocheliden direkt mit dem Stammskelett verschmolzen und in dasselbe »aufgingen« (11, p. 175 bis 177). Da GEGENBAUR nicht angiebt, ob nach seiner Ansicht auch im ersten Fall eine Einbeziehung des verschwundenen Hautskeletts in das innere Skelett vorliegen würde, so soll hier nur die andere Möglichkeit erwogen werden, wonach eine solche Verbindung beider Skelettapparate unmittelbar durch Verschmelzung erfolgte.

Zu Gunsten dieser Auffassung erwähnt GEGENBAUR zwei Thatsachen. In der Hautknochenmosaik des fossilen Dermocheliden Psephoderma treten drei longitudinale Hauptreihen deutlich hervor; es wäre möglich, dass darin der Anfang zur Verschmelzung der kleinen Plättchen in drei Reihen von größeren Platten vorliege, die alsdann mit den vertebralen Spinalplatten und den Rippen verschmelzen. Aber abgesehen davon, dass Dermochelys fünf dorsale Hauptreihen in ihrem Hauptpanzer besitzt (Fig. 35), die Dreizahl von Psephoderma also keine grundsätzliche Bedeutung haben kann, halte ich die daraus gezogene Folgerung für viel zu weitgehend, um so mehr als die zweite von GEGENBAUR citirte Thatsache einer unmittelbaren Verschmelzung der kleinen Plättchen mit den Rippen viel bestimmter das Wort redet. Angeblich sollen nämlich nach einer Beobachtung BAUR's bei der fossilen Form Eretmochelis die Rippenplatten in kleine Stücke zerfallen sein, die ganz wohl die mit den Rippen verschmolzenen Hautpanzerstücke der Dermocheliden bedeuten könnten. Diese Thatsache wäre allerdings von nicht geringem Gewicht, wenn sie sich als stichhaltig erwiese. »Eretmochelys« ist aber nicht der Name einer alten »fossilen« Form, sondern ein Synonym für die von mir untersuchte Chelone imbricata, und BAUR's Befund betrifft daher, auch nach seiner eigenen Angabe (1, 2), nur eine gelegentliche Abnormität an dieser recenten Schildkröte, aus der man um so weniger stammesgeschichtliche Schlüsse ziehen kann, als sie sich aus dem von mir beschriebenen diskontinuirlichen Wachsthum des Periostknochens an seiner Oberfläche sehr einfach erklärt.

Die angeführten Belege für eine Verschmelzung des ursprüng-

© Biodiversity Heritage Library, http://www.biodiversitylibrary.org/; www.zobodat.at

lichen Hautpanzers mit dem Stammskelett sind also hinfällig. Damit wäre jedoch der ganzen Hypothese noch nicht das Urtheil gesprochen, so lange sie sonst durchführbar, d. h. mit den nicht zu bestreitenden vorliegenden Thatsachen irgendwie vereinbart erscheint. Zu ihrer Begründung musste also eine einwandfreie Vorstellung gefunden werden, wie denn der angenommene Verschmelzungsprocess in den gegenwärtigen Entwicklungsverlauf des Carapax überging, in dem eine Verbindung heterogener Theile in keiner Weise mehr nachweisbar ist. Gegenbaur glaubt dies so erklären zu können (a. a. O.), dass der ursprüngliche Vorgang der hypothetischen Verschmelzung jetzt so abgekürzt sei, dass die Hautknochen gar nicht mehr cutan entstehen, sondern von Anfang an als Ossifikationen des inneren Skelets auftreten. Desshalb spricht er es an einer späteren Stelle (11, p. 285) geradezu aus, dass die Rippen der Schildkröten »in Costalplatten des Dermalskeletts ausgebreitet« sind.

Diese Erklärung birgt jedoch eine grundsätzliche und gar nicht zu beseitigende Schwierigkeit. Man kann ohne Weiteres zugeben, dass manche ursprünglich getrennte Körpertheile sich endlich so innig mit einander vereinigen können, dass auch ihr individueller Ursprung als ein einheitlicher erscheint. Dies ist aber doch nur unter gewissen Bedingungen denkbar, die für die uns hier beschäftigenden Bindegewebsknochen der Cutis und des Periosts am Stammskelett nicht zutreffen. Diese sind überhaupt keine nach Form und Bedeutung selbständigen Theile, sondern genau genommen, bloß eine besondere Art von allgemeinem Gewebe, das an sich überall dasselbe bleibt und nur von der Grundlage, in der es entsteht, die Form- und Lagebeziehungen entlehnt, die ihm eine besondere Bedeutung verleihen. Ein Hautknochen behält daher diese seine Bedeutung und seine Identität nur so lange als er in der Cutis entsteht; ohne diese Voraussetzung existirt er überhaupt nicht, so wenig wie ein Periostknochen ohne den genetischen Zusammenhang mit seinem Skelettheil. Folglich kann auch von der Verwandlung eines Hautknochens in die Periostverknöcherung eines subcutanen Skeletttheils nicht die Rede sein. Allerdings kann man sich vorstellen, dass ein Hautknochen und ein Periostknochen, die in unmittelbarer Berührung entstehen, von Anfang an kontinuirlich verbunden erscheinen, aber stets nur unter der Voraussetzung, dass jeder von ihnen in seiner eigenen Grundlage entsteht, so wie etwa Hoffmann sich die Entwicklung der Rippenplatten dachte. Lässt sich aber an einem angeblichen derartigen Verschmelzungsprodukt, wie an den fraglichen Rippen-

© Biodiversity Heritage Library, http://www.biodiversitylibrary.org/; www.zobodat.at

und Spinalplatten, kein Theil mehr unmittelbar auf einen cutanen Ursprung zurückführen, so ist der über den Periostknochen einst vorhanden gewesene Hautknochen schlechtweg verloren gegangen. Tritt nun während des Schwundes des Hautknochens eine Vergrößerung des benachbarten Periostknochens ein, so könnte allenfalls von einer Korrelation beider Processe gesprochen werden, nicht aber von der Einbeziehung eines Knochens in den anderen. Wenn Gegenbaur in seiner Bemerkung über die Osteoblasten (s. o. p. 423) bloß eine solche Korrelation im Auge hatte, so wäre nichts dagegen einzuwenden; die von ihm daneben vertheidigte Verschmelzungstheorie kann ich aber, nachdem die Abwesenheit von cutanen Knochenbildungen an den Rippen- und Spinalplatten der Schildkröten erwiesen ist, nicht anerkennen[1].

Damit kann aber in der Diskussion über den Carapax der Schildkröten nicht das letzte Wort gesprochen sein. Die besprochene Verschmelzungstheorie würde sich heute nicht einer so allgemeinen Anerkennung erfreuen, wenn sie nicht für eine eben so nothwendige wie natürliche Nothwendigkeit gehalten würde. Geht man davon aus, dass die Vorfahren der mit einem Carapax versehenen Schildkröten oder der Thecophora einen Hautpanzer besaßen, wie ihn die Dermocheliden oder Atheca noch besitzen, dass ferner nach Analogie der letzteren unter jenem Hautpanzer der Urschildkröten ein Carapax noch nicht vorhanden war, aber sich herausbildete, während der selbständige Hautpanzer schwand, und dass endlich Hautpanzer und Carapax in dem Gefüge und der Anordnung gekielter Knochenplatten eine unverkennbare Ähnlichkeit aufweisen, so erscheint es als eine unvermeidliche Konsequenz, alle diese vergleichend-anatomischen und paläontologischen Thatsachen in einer positiven Vorstellung von der genealogischen Entwicklung des Carapax zusammenzufassen. Böte sich dafür keine andere Möglichkeit, als die Annahme der Verschmelzung beider Skelettapparate, so würden die widersprechenden entwicklungsgeschichtlichen Befunde und sonstigen Erwägungen vielleicht nur ein non liquet in der ganzen Frage begründen. Nun lässt sich aber der Nachweis führen, dass ein solcher Widerspruch gar nicht besteht, und dass die vergleichend-anatomische Untersuchung genau

[1] Nur ganz beiläufig sei hier die wunderliche Annahme Baur's erwähnt, dass die aus der Cutis stammenden Rippen- und Spinalplatten der Schildkröten sich gelegentlich wieder vom Stammskelett ablösten, um das Hautskelett der angeblich jüngeren Dermocheliden herzustellen (3).

© Biodiversity Heritage Library, http://www.biodiversitylibrary.org/; www.zobodat.at

zu demselben Ergebnis führt wie die entwicklungsgeschichtliche, nämlich dass der fragliche Hautpanzer schwand, ohne mit dem Stammskelett zu verschmelzen.

Es kann unbedenklich angenommen werden, dass die Vorfahren der Thecophora einen vollständigen dorsalen Hautpanzer besaßen. Dafür sprechen seine nachweisbaren Reste in den Randplatten der Thecophora (s. u.), ferner das Vorhandensein eines solchen Hautpanzers bei den nahverwandten Atheca, endlich die allgemein anerkannte Zurückführung aller Reptilien auf die mit Hautknochen versehenen Stegocephalen[1]. Aus der vergleichenden Anatomie der Atheca lässt sich nun mit großer Wahrscheinlichkeit erschließen, dass und wie die Thecophoren-Ahnen ihren Hautpanzer einbüßten.

Da das Stammskelett der fossilen Protostega, Protosphargis und Psephophorus mit demjenigen der recenten Dermochelys coriacea übereinstimmt, so darf dasselbe auch für Psephoderma, von dem es noch nicht bekannt ist, d. h. für alle bekannten Atheca angenommen werden. Dieses Stammskelett gleicht nun in allen hier in Frage kommenden Stücken vollkommen demjenigen der jungen Chelonen, das doch alle Elemente des späteren Mittelstückes des Carapax schon enthält (vgl. Textfigg. 1, 2 und die Abbildungen von Rathke Taf. IV, Figg. 1, 3, Hoffmann Fig. 77, Gegenbaur Fig. 164). Die breiten Rippenplatten mit den Ansätzen zur Fortsetzung gegen die Spinalplatten, diese letzteren selbst und die Verbindungen der Wirbelbögen durch Knochengewölbe ohne Gelenke — dies Alles kommt auch den Atheca zu (vgl. 12), so dass ihr Stammskelett nur graduell von einem vollkommenen Carapax verschieden ist, nicht anders als wie sich die Stammskelette junger und alter Thecophora unterscheiden.

Der dorsale Hautpanzer der Atheca ist, wo er vorkommt, überall von wesentlich gleicher Zusammensetzung, ein Mosaikgefüge von kleinen Knochenscheiben, worin einige Längsreihen von gekielten größeren Platten enthalten sind (Zittel, Seeley, Dollo, Gervais). An dem Panzer von Psephoderma sind die mit dem übrigen Panzer noch fest verzahnten randständigen Scheiben in einer fortlaufenden Kante nach unten umgebogen (27)[2]. Psephophorus ist wiederum

[1] Cope hat zum Überfluss in den fossilen Otocöliden sowohl nahe Beziehungen zu den Schildkröten, wie andererseits einen Hautpanzer gleich demjenigen gewisser Stegocephalen (Dissorhophus) gefunden (7).

[2] Ich halte dies für ein sicheres Zeichen, dass Psephoderma in der That eine Schildkröte ist, was in Unkenntnis des übrigen Skelettes bezweifelt worden ist.

© Biodiversity Heritage Library, http://www.biodiversitylibrary.org/; www.zobodat.at

durch einen sehr starken Panzer ausgezeichnet, während er bei Dermochelys außerordentlich dünn, also wohl schon in Rückbildung begriffen ist; der Seitenrand dieses Panzers ist ebenfalls umgebogen (vgl. Gervais Taf. IX, Fig. 31). Nur bei Protostega und Protosphargis hat sich keine Spur des Rückenpanzers gefunden (Hay, Capellini), was aber nicht ohne Weiteres für die Folge eines zufälligen Defektes an den fossilen Stücken erklärt werden kann. Diese beiden Formen zeichnen sich noch durch andere Eigenthümlichkeiten vor den panzertragenden Atheca aus. Vor Allem besitzen sie die gleichen selbständigen Randplatten wie die Thecophora, längliche Knochenstücke, ähnlich wie bei Chelone (Textfigg. 2, 3), die bei

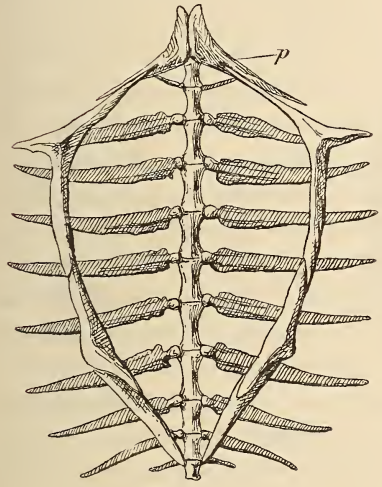

Textfig. 1.
Stammskelett und Plastron (*p*) von Dermochelys coriacea, nach Gervais.

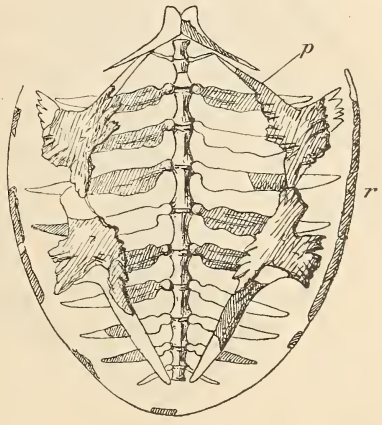

Textfig. 2.
Stammskelett, Plastron (*p*) und Randplatten (*r* von Protosphargis veronensis, nach Capellini.

Protostega sogar die Rippenenden in Gruben aufnehmen (Baur, 3). Die deutlichen Einkerbungen und Nähte an diesen Randplatten (Capellini) lassen schließen, dass sie durch Verschmelzung aus den umgebogenen wulstigen Randstücken des Panzers (s. o.) hervorgegangen sind; ihre geradlinigen dorsalen Kanten beweisen jedoch, dass sie sich aus dem mosaikartigen Gefüge des Panzers herausgelöst und von ihm vollständig gesondert hatten, so dass er bei diesen Formen jedenfalls nicht mehr in der früheren Integrität bestanden haben kann.

Ferner ist das Plastron von Protostega und Protosphargis nicht aus spangenförmig dünnen Stücken zusammengesetzt wie bei der panzertragenden Dermochelys, sondern aus eben solchen langgezahn-

© Biodiversity Heritage Library, http://www.biodiversitylibrary.org/; www.zobodat.at

ten Platten, wie sie bei Chelone vorkommen (Textfigg. 1—3). Endlich sind die Rippenplatten von Protosphargis und Protostega (Baur) breiter als die Rippen von Dermochelys und stehen dadurch der Carapaxbildung näher. Wenn wir aber auch von diesem letzteren nicht bedeutenden Unterschiede absehen, so gleichen doch Protostega und Protosphargis durch ihre selbständigen Randplatten und das aus Platten zusammengesetzte Plastron viel mehr den Thecophora als den anderen Atheca, so wie die unzweifelhafte Auflösung ihres Panzers genau in derselben Entwicklungsrichtung liegt. Unter diesen Umständen kann aber das vollständige Fehlen seiner centralen Theile, während die Randplatten sich erhalten haben, nicht mehr als ein zufälliges gelten. Ich halte vielmehr für gewiss, dass jene centralen Panzertheile bei Protostega und Protosphargis, die ohnehin eine Mittelstellung zwischen den anderen Atheca und den Thecophora einnehmen, wirklich zurückgebildet und, vielleicht mit Ausnahme geringer Reste, geschwunden waren.

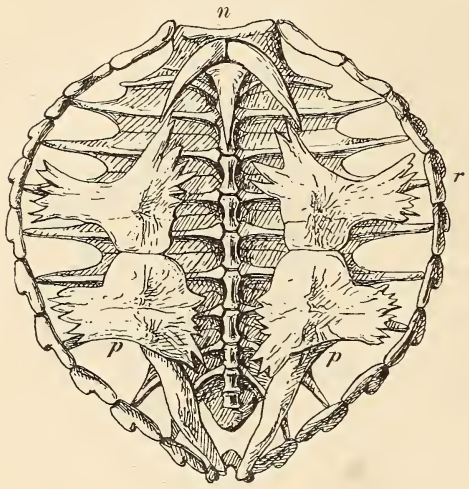

Textfig. 3.
Carapax [Stammskelett, Nackenplatte (*n*), Randplatten (*r*) und Plastron (*p*)] von Chelone imbricata. Original.

So ergiebt sich eine natürliche genetische Eintheilung der bekannten Atheca in 1) solche, die noch einen vollkommenen dorsalen Hautpanzer besitzen, die Psephophoridae (Psephoderma, Psephophorus, Dermochelys), und 2) die Protosphargidae, die jenen Panzer bis auf die Randplatten eingebüßt haben (Protostega, Protosphargis).

Die Schlussfolgerung aus diesen Vergleichen ist sehr einfach. Ging der Mitteltheil des Hautpanzers der Atheca verloren, bevor ihr Stammskelett, sowie es schon vorher gebildet war, sich merklich veränderte, und jedenfalls lange bevor es sich zu einem Carapax zusammenschloss, so fehlt nicht nur jede Nöthigung, sondern selbst die Möglichkeit, den Schwund des Panzers dadurch zu erklären, dass er mit dem darunter liegenden Stammskelett verschmolz und dadurch die Bildung des Carapax veranlasste. Die Verschmel-

© Biodiversity Heritage Library, http://www.biodiversitylibrary.org/; www.zobodat.at

zungstheorie hat also vom vergleichend anatomischen Standpunkt eben so wenig Berechtigung wie nach den entwicklungsgeschichtlichen Ergebnissen, und ist daher ganz aufzugeben. Der stammesgeschichtliche Verlauf der Carapaxbildung ging eben so vor sich wie ihre individuelle Entwicklung noch heute erfolgt: in beiden Fällen entsteht der Carapax wesentlich aus dem Stammskelett allein, zu dem sich erst sekundär die cutanen Randplatten gesellen.

Unter diesen Umständen kann natürlich die oben erwähnte unverkennbare Ähnlichkeit des Reliefs am Hautpanzer und am Carapax für die Verschmelzungstheorie nicht weiter in Betracht kommen. Freilich ist sie keine zufällige Erscheinung, sondern lässt sich auf eine gemeinsame Ursache der beiderlei Kielbildungen zurückführen; das hat aber mit der Identität der verschiedenen gekielten Knochen nichts zu thun. Immerhin ist die Untersuchung jener gemeinsamen Ursache, nämlich der Schuppenbildung, nicht ohne Bedeutung für die genealogischen Beziehungen der Atheca und Thecophora.

Die jungen Dermochelys sind am ganzen Körper mit Schuppen bedeckt, die am Rücken und Bauch am stärksten entwickelt sind. Am Rücken verlaufen zwischen den unregelmäßig an einander gefügten Schuppen von verschiedener Größe sieben einfache Längsreihen von gleich großen helleren Schuppen, eine in der Medianebene, zwei marginale und jederseits zwei zwischen der mittleren und der marginalen Reihe (Fig. 35). Diese Schuppen der »Hauptreihen« sind alle deutlich gekielt; häufig, namentlich an den Randschuppen, läuft der Kiel in ein rückwärts gerichtetes Ende aus, das die folgende Schuppe etwas dachziegelförmig überragt. Die übrigen Schuppen sind mehr schildartige Erhebungen der ganzen Haut, nicht selten jedoch mit einem nach hinten geneigten Dorn versehen, vielleicht einem Rudiment eines Kiels (Fig. 36). Überall lässt sich an der Epidermis eine Schleimschicht mit runden Zellen, eine Übergangsschicht mit platten Zellen und eine ziemlich mächtige, sehr locker geschichtete Hornschicht unterscheiden. Die Cutis ist, wenigstens am Bauch, einfach verfilzt.

An der heranwachsenden Dermochelys entstehen unter diesen Schuppen und in genauer Anpassung an sie die Hautknochen, die folglich dasselbe Gefüge mit den sieben Hauptreihen aufweisen, deren Knochenscheiben ebenfalls gekielt sind (Temminck u. Schlegel, 25). Während alsdann die Epidermisschuppen zurücktreten und nur in den Hauptreihen an den Kielen kenntlich bleiben, verbinden sich die Knochenscheiben zu den mosaikartigen Panzern mit den gekielten

© Biodiversity Heritage Library, http://www.biodiversitylibrary.org/; www.zobodat.at

Hauptreihen. Diese seine Bildung ist also lediglich aus einer Anpassung an die Epidermisschuppen hervorgegangen.

Die Schuppenbildung der übrigen Atheca wird nicht wesentlich anders gewesen sein. Sie schwand jedoch nicht gleichzeitig mit ihrem Panzer, sondern hat sich bei einigen Thecophora, nämlich gewissen Trionyciden, noch in kenntlichen Resten erhalten. Am auffälligsten finde ich sie an einem Trionyx cartilagineus juv. von 4,8 cm Schildlänge, wo die marginalen Schuppen, die mittlere Reihe und zahlreiche seitliche Reihen neben isolirten Schuppen zu unterscheiden sind; die letzteren laufen vielfach in ein nach hinten umgelegtes freies Ende aus (Fig. 37)[1]. Trionyx sinensis besitzt am Rücken nur einige unregelmäßige Wülste, im weichen Rand aber einzelne Schuppen, deren Durchschnitte den Kontour von Saurierschuppen und offenbar auch von den dachziegelförmigen Schuppen des Trionyx cartilagineus und der Dermochelys coriacea wiederholen (Fig. 38). — Trionyx spinifer trägt scheinbar nur einzelne zerstreute Dornen auf der Rückenhaut (Fig. 39); an mikroskopischen Durchschnitten zeigt es sich aber, dass manche dieser Dornen, die sich auf einer Cutispapille erheben und von einer stärkeren, festen Hornschicht überzogen sind, auf wohl abgegrenzten vorgewölbten Schuppen aufsitzen. Trägt eine solche Schuppe nur einen einzigen Dorn, so ist darin eine Wiederholung der von Dermochelys beschriebenen Dornschuppen nicht zu verkennen; größere Schuppen mit mehreren Dornen (Fig. 40) können nur aus einer Verschmelzung mehrerer einfachen Schuppen entstanden sein, sowie die Dornen auf ganz glatten Epidermisstellen offenbar als Reste von zurückgebildeten Schuppen anzusehen sind. Die Cutis der Trionyciden zeigt die von Hoffmann beschriebene Schichtung[2].

Aus diesen Thatsachen lässt sich mit großer Sicherheit schließen, dass die Schuppenbildung der Atheca auf die Thecophora übergegangen ist. Bei den Crypto- und Pleurodira ist sie aber nicht

---

[1] Diese Beschreibung ist nach einem Stück des Berliner zoologischen Museums gemacht worden, wovon mir Herr Dr. Tornier in dankenswerther Weise eine Photographie besorgte. Auch die Fig. 35 (Dermochelys) hat denselben Ursprung.

[2] Hoffmann, der die Rückenhaut einer nicht genannten Trionyx-Art untersuchte, weiß von unseren Schuppen nichts, beschreibt aber solide kegelförmige Erhebungen der Epidermis, die er für eine Art von Sinnesorganen hält (18, p. 44, Fig. 52). Ich kenne diese Bilder; es sind die seitlich angeschnittenen Dornen, die genau durch Spitze und Papille zu treffen wegen der festen Hornschicht in der That schwer gelingt. Andere Angaben über unsere Schuppen sind mir nicht bekannt.

© Biodiversity Heritage Library, http://www.biodiversitylibrary.org/; www.zobodat.at

wie bei den Trionyciden rudimentär geworden, sondern eigenthümlich metamorphosirt. Ihre großen Hornschuppen sind zweifellos durch Verschmelzung von reihenweise angeordneten kleineren Schuppen entstanden, da ein solcher Vorgang nicht nur bei Sauriern und Krokodilen, sondern auch bei Trionyciden (siehe oben) unmittelbar festgestellt werden kann. Diese Schuppenbildung beginnt sehr früh, noch vor dem Anfang der Verknöcherung des Carapax und führt Anfangs auch dort, wo später nur flache Schilder zu sehen sind (Clemmys), zur Herstellung von gekielten, sich dachziegelförmig deckenden Schuppen. Wo diese Form längere Zeit oder dauernd erhalten bleibt, da passt sich auch die Oberfläche des Carapax, nachdem er unter Rückbildung der Cutis bis an die Epidermis ausgewachsen ist, den Kielen und Schuppengrenzen an, ohne dass jedoch diese Erhebungen und Vertiefungen irgendwie mit den Grenzen der Spinal- und Rippenplatten übereinstimmen[1]. Kommen die Kiele der Hornschuppen nicht zu voller Entwicklung, so bleibt auch der Carapax glatt. Das Relief des letzteren beruht also unter allen Umständen auf einer Anpassung an die Epidermis. Die Ähnlichkeit zwischen den Kielreihen des Hautskeletts der Atheca und denen des Carapax vieler, namentlich junger Thecophora lässt sich also auf dieselbe veranlassende Ursache, nämlich die homologe Schuppenbildung der Epidermis zurückführen; desshalb bleibt sie aber eine von außen entlehnte, mit dem Ursprung der beiderlei Knochen nicht zusammenhängende Erscheinung. Wichtiger als dieses Ergebnis ist aber die aus unserem Vergleich folgende Übereinstimmung der Atheca und Thecophora auch in Bezug auf die Hautbildung.

Mit dem besprochenen Hautskelett, dem Panzer der Atheca und seinen Resten bei den Thecophora, den Randplatten, haben die übrigen Hautknochen, die allen Schildkröten gemeinsam sind, die Nackenplatte und das Plastron, nichts zu thun. Sie liegen bei der Atheca nicht nur unter dem Panzer, sondern entstehen auch so viel früher[2], dass an einen genetischen Zusammenhang beider Theile

[1] Da die Randplatten von den ursprünglichen Schuppenknochen abstammen, so sollten sie eigentlich mit den Epidermisschuppen übereinstimmen; dass dies nicht geschieht, hängt wohl damit zusammen, dass die Randplatten bei den jüngeren Atheca bereits gebildet waren, bevor die großen Hornschuppen entstanden.

[2] Bei den jungen Dermochelys sind Nackenplatte und Plastron bereits vorhanden (Rathke, Gervais), während der Hautpanzer erst viel später erscheint;

© Biodiversity Heritage Library, http://www.biodiversitylibrary.org/; www.zobodat.at

nicht gedacht werden kann. Es ist aber allerdings mehr als wahrscheinlich, dass Nackenplatte und Plastron ebenfalls aus Schuppenknochen hervorgingen; die Plastronstücke der jungen Dermochelys erinnern durchaus an die aus Schuppenknochen entstandenen »Bauchrippen« anderer Reptilien (vgl. Rathke, Gervais). Wir haben also bei den Schildkröten ein doppeltes Hautskelett zu unterscheiden, gerade so wie am Schädel der Lacertiden über den cutanen Deckknochen noch die später hinzukommenden Schuppenknochen liegen. Merkwürdigerweise unterliegt bei den Schildkröten gerade das spätere, äußere Hautskelett einer umfassenden Rückbildung, während das Plastron sich ganz auffallend weiter entwickelt. Im vollständigen Carapax vereinigen sich aber Theile beider Hautskelette mit dem Stammskelett.

Straßburg i/E., im Mai 1899.

Litteratur-Übersicht.

1. Baur, Osteologische Notizen über Reptilien. (Zool. Anz. 1886. p. 685.)
2. —— Dasselbe. (Zool. Anz. 1888. p. 423.)
3. —— Die systematische Stellung von Dermochelys. (Biol. Centralbl. Bd. IX. p. 184.)
4. Boulenger, Catalogue of the Chelonians etc. in the British Museum. 1889.
5. Capellini, Le piastre marginali della Protosphargis veronensis. (Rend. d. Sessioni d. R. Accad. d. Sc. Bologna. 1897—1898.)
6. C. G. Carus, Von den Ur-Theilen des Knochen- und Schalengerüstes. 1828.
7. Cope, Second Contribution to the History of the Cotylosaura. (Proc. of Amer. Philos. Soc. Vol. XXXV. 1896.)
8. Cuvier, Recherches sur les ossements fossiles. Tome V. 1835—1837.
9. Dollo, Sur les Cheloniens oligocènes et neogènes de la Belgique. (Bull. Mus. R. d'hist. nat. Belgique. 1888. Tome V.)
10. Gegenbaur, Grundzüge der vergleichenden Anatomie. 2. Aufl. 1870.
11. —— Vergleichende Anatomie der Wirbelthiere. I. 1898.
12. Gervais, Ostéologie du Sphargis Luth. (Nouv. Arch. Mus. d'hist. nat. Paris. Tome VIII. 1872.)
13. Goette, Die Entwicklungsgeschichte der Unke. 1875.
14. —— Beiträge zur vergleichenden Morphologie des Skelettsystems der Wirbelthiere. II. Die Wirbelsäule und ihre Anhänge. 5. Die Teleostier. (Archiv f. mikr. Anat. Bd. XVI.)
15. —— Über den Wirbelbau bei den Reptilien und einigen anderen Wirbelthieren. (Diese Zeitschr. Bd. LXII. 1896.)

eben so werden bei den Thecophora jene ersteren Skeletttheile schon in den jungen Föten angelegt, die Reste des Hautpanzers, die Randplatten, erst nach dem Eileben.

© Biodiversity Heritage Library, http://www.biodiversitylibrary.org/; www.zobodat.at

16. Hay, On certain portions of the sceleton of Protostega gigas. (Field Columbian Museum. Zoolog. Ser. Vol. I. 1895.)
17. Haycraft, The development of the Carapace of the Chelonia. (Transact. R. Soc. Edinburgh. Vol. XXXVI. 1892.)
18. Hoffmann, Beiträge zur vergleichenden Anat. der Wirbelthiere. (Niederl. Archiv f. Zoologie. Bd. IV. 1879.)
19. Huxley, Handbuch der Anat. der Wirbelthiere. Übers. von Ratzel. 1873.
20. Joh. Müller, Jahresbericht in Müller's Arch. für Anatomie etc. 1835. p. 60.
21. Owen, On the development and homologies of the carapace and plastron of the Chelonian Reptiles. (Phil. Transact. London 1849.)
22. Peters, Über die Bildung des Schildkrötenskelettes. (Müller's Arch. für Anatomie etc. 1839.)
23. Rathke, Über die Entwicklung der Schildkröten. 1848.
24. Seeley, Note on the Psephophorus polygonus. (Quart. Journal of the Geol. Soc. London. Vol. XXXVI. 1880.)
25. v. Siebold, Fauna japonica. Reptilia von Temminck u. Schlegel. 1833.
26. Stannius, Handbuch der Anatomie der Wirbelthiere. 2. Aufl. 1854.
27. Zittel, Paläozoologie. III. Testudinata. 1887—1890.

Erklärung der Abbildungen.

Allgemeine Bezeichnungen:

au, Austrittsstelle des Spinalnerven;
bm, Bauchmuskel;
c, Cutis;
ch, Chorda;
chs, Chordascheide = primärer Wirbelkörper;
ep, Epidermis, *ep'*, ihre Schleimschicht;
ex, M. obliquus externus = vertebrocostale Verbindungshaut;
gf, vorderer, *gf'*, hinterer Gelenkfortsatz;
h, Hornschicht der Epidermis;
ic, Zwischenbogenband;
im, Intercostalmuskel;
in, innerer, *in'*, äußerer Intercostalnerv;
iv, Intervertebralring;
mk, Markräume;
np, Nackenplatte;
pl, Plastron;
pr, Periost, *pr'*, Periostknochen;
pt, Peritoneum;
r, Rippe;
rm, Rückenmuskel;
rp, Rippenplatte, *rp'*, ihr medialer Fortsatz;
rw, Randwulst der häutigen Rückenschilder;
sc, subcutanes Bindegewebe;
sf, Seitenrand der knöchernen Spinalplatte;
sh, Hautschuppen;
sp, Spinalhöcker, *sp'*, knorpelige, *sp''*, knöcherne Spinalplatte;
wb, Wirbelbogen;
wk, Wirbelkörper.

Tafel XXVII.

Alle Figuren stammen von Chelone imbricata und sind in derselben Vergrößerung gezeichnet.

Figg. 1—8 Fötus von 1,0 cm Schildlänge.

Fig. 1. Querschnitt aus der Mitte des Rumpfes, längs des Verlaufes einer Rippe und durch das Vorderende des Wirbelkörpers.

Fig. 2. Eben so, aber genau intervertebral.

Fig. 3. Eben so, vertebral und längs des Verlaufes der Intercostalnerven. (In Fig. 1 und 3 sind wegen der etwas schrägen Richtung der Rippen und Nerven diese Theile aus den benachbarten Schnitten ergänzt.)

Fig. 4. Mediandurchschnitt durch die Wirbelkörper.

Fig. 5. Aus Sagittaldurchschnitten konstruirte linke Seitenansicht der mittleren Brustwirbel.

© Biodiversity Heritage Library, http://www.biodiversitylibrary.org/; www.zobodat.at

Figg. 6—8. Sagittaldurchschnitte durch die seitliche Rückenwand, am Rippenhals (Fig. 6), am oberen Ende des Rippenkörpers (Fig. 7), in seiner Mitte (Fig. 8).

Figg. 9—11. Fötus von 1,1 cm Schildlänge.

Fig. 9. Querdurchschnitt aus der Körpermitte und durch das Vorderende des Wirbels.

Fig. 10. Eben so, durch die Mitte des Wirbels.

Fig. 11. Sagittaldurchschnitt durch die seitliche Rückenwand.

Figg. 12—16. Fötus von 1,6 cm Schildlänge.

Fig. 12. Linke Seitenansicht der mittleren Brustwirbel, wie Fig. 5.

Fig. 13. Mediandurchschnitt durch die Wirbelkörper.

Figg. 14—16. Sagittaldurchschnitte durch die seitliche Rückenwand, am unteren Ende der Rippen (Fig. 14), in ihrer Mitte (Fig. 15), an ihrem oberen Ende (Fig. 16).

Figg. 17, 18. Fötus von 1,8 cm Schildlänge.

Fig. 17. Querdurchschnitt am Vorderende des Wirbels.

Fig. 18. Querdurchschnitt durch den Intervertebralring.

Tafel XXVIII.

Alle Figuren, ausgenommen Fig. 20, stammen von Chelone imbricata, in gleicher Vergrößerung gezeichnet.

Fig. 19. Sagittaldurchschnitt durch die Spinalplatten eines Fötus von 1,6 cm Länge (vgl. Figg. 12—16).

Fig. 20. Dasselbe durch einen jungen Fötus von Podocnemis sp.

Fig. 21. Mediandurchschnitt durch die Spinalplatten der drei hinteren Halswirbel (*6*, *7*, *8*) und des ersten Brustwirbels (*1*) einer Chelone imbricata von 2,3 cm Länge.

Figg. 22—29. Fötus von 3,2 cm Länge.

Fig. 22. Querdurchschnitt durch das Vorderende eines mittleren Wirbels.

Fig. 23. Querdurchschnitt durch das Vorderende einer Spinalplatte.

Fig. 24. Querdurchschnitt durch die Mitte eines Wirbels.

Figg. 25—29. Querdurchschnitte durch eine Rippe am unteren Ende (Fig. 25), am Mittelstück (Fig. 26—28), am oberen Ende (Fig. 29).

Figg. 30—33. Junge Chelone imbricata von 4,5 cm Schildlänge.

Fig. 30. Querdurchschnitt durch das Vorderende eines Wirbels; die verhornte Epidermis ist fortgelassen.

Fig. 31. Mediandurchschnitt durch die Spinalplatten.

Fig. 32. Querdurchschnitt durch die Mitte einer Rippe, Fig. 33 durch ihr oberes Ende; die Epidermis ist fortgelassen.

Tafel XXIX.

Figg. 34, 36, 38—40 in gleicher Vergrößerung wie die vorigen Figuren.

Fig. 34. Querdurchschnitt durch einen mittleren Wirbel einer jungen Clemmys caspica.

Fig. 35. Das häutige Rückenschild einer jungen Dermochelys coriacea von 7 cm Schildlänge. *ha*, Hals; *a*, Arme.

Fig. 36. Längsdurchschnitt einer Schuppe von der Bauchseite einer solchen Dermochelys.

Fig. 37. Der häutige Rückenschild eines Trionyx cartilagineus von 4,8 cm Länge.

Fig. 38. Längsdurchschnitt einer dorsalen Schuppe von Trionyx sinensis.

Fig. 39. Ein einzelner Hautdorn von Trionyx spinifer.

Fig. 40. Eine mit mehreren Dornen besetzte Schuppe von Trionyx spinifer.

© Biodiversity Heritage Library, http://www.biodiversitylibrary.org/; www.zobodat.at

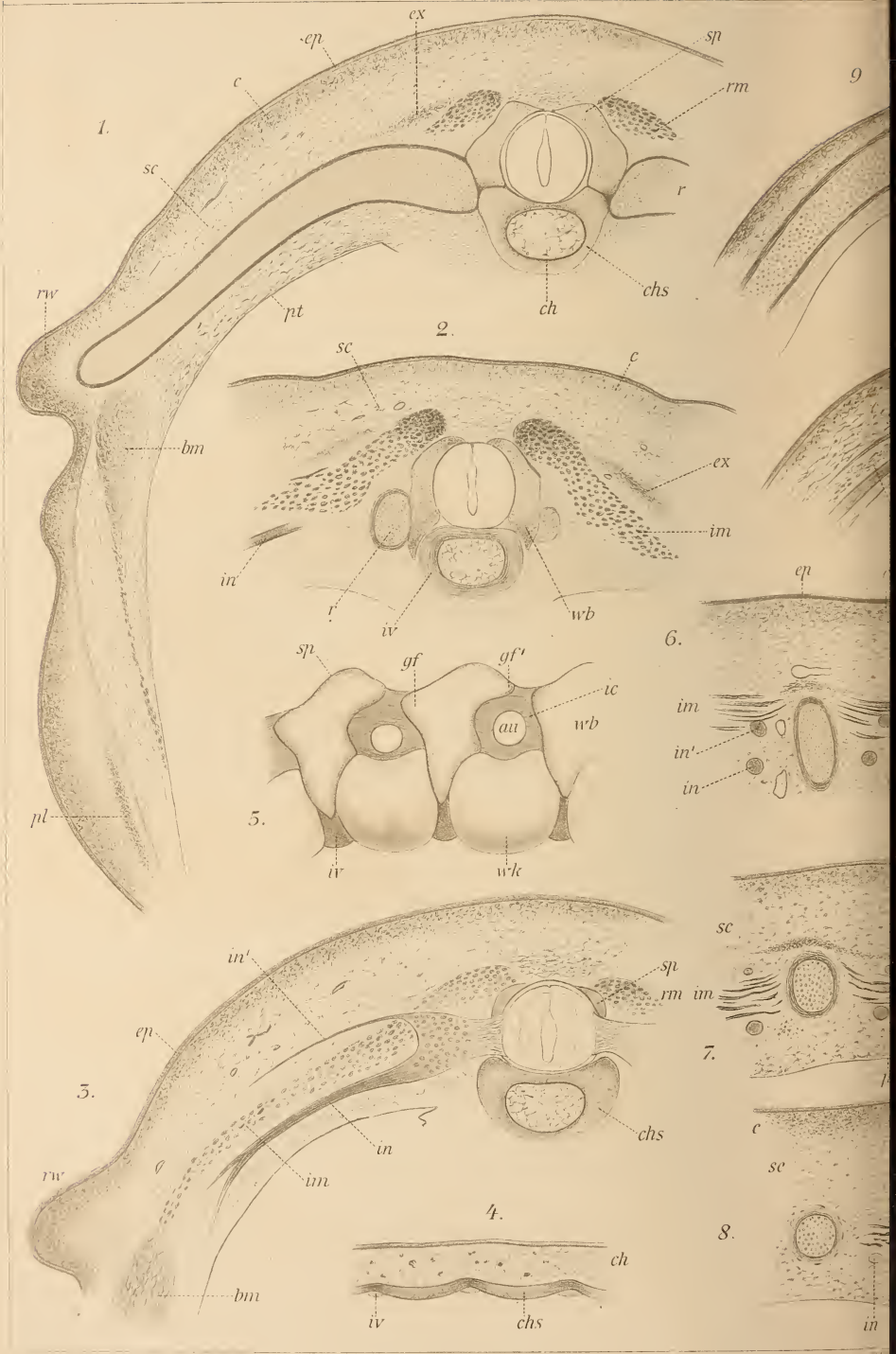

© Biodiversity Heritage Library, http://www.biodiversitylibrary.org/; www.zobodat.at

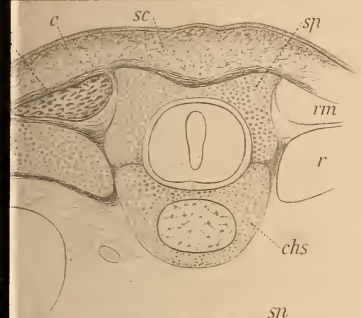

12.

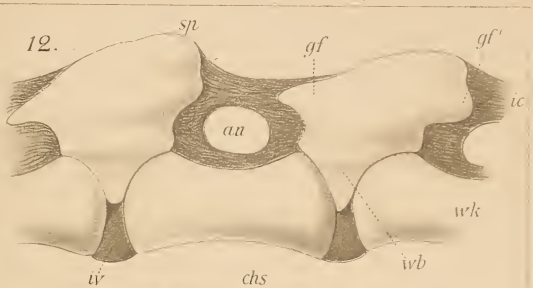

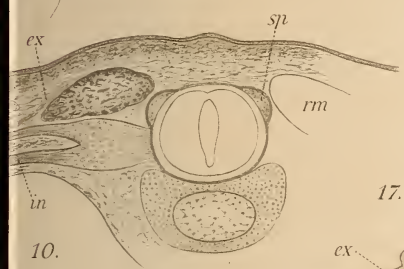

10.

13.

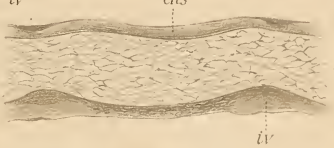

17.

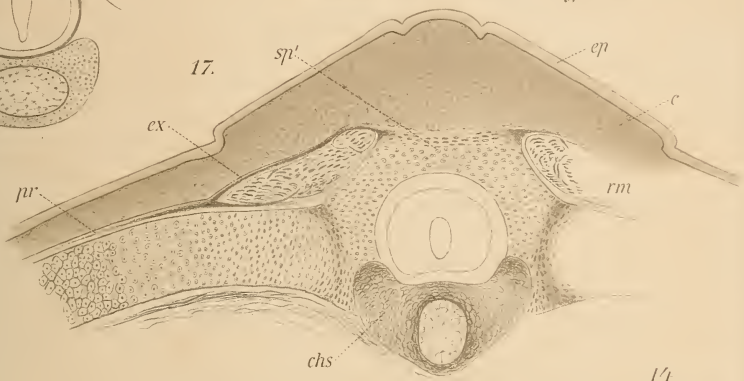

sc

r

pr

14.



18.

ex

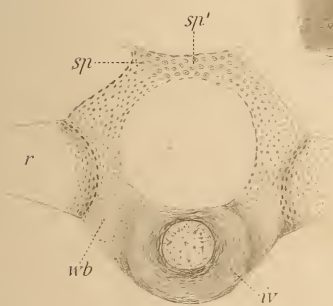

15.

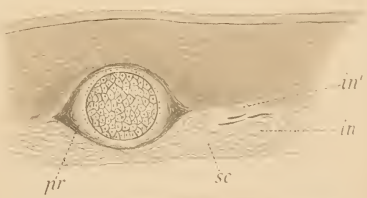

in'

im

pr

11.

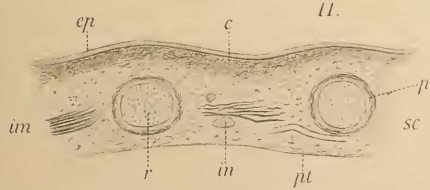

16.

© Biodiversity Heritage Library, http://www.biodiversitylibrary.org/; www.zobodat.at



© Biodiversity Heritage Library, http://www.biodiversitylibrary.org/; www.zobodat.at

19.

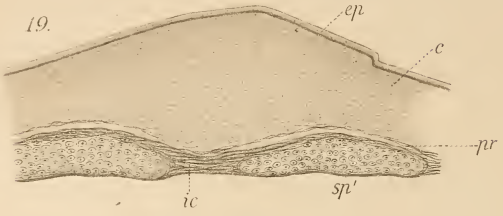

20

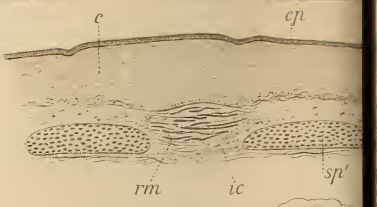

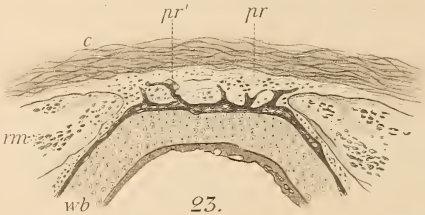

23.

22.

25.

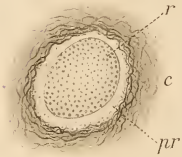

26.

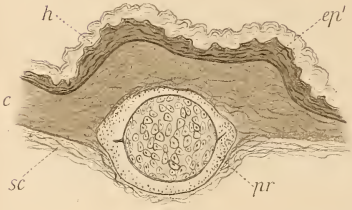

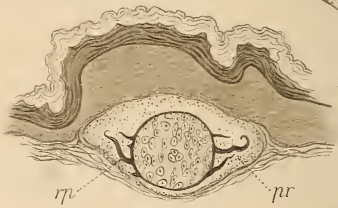

27.

28.

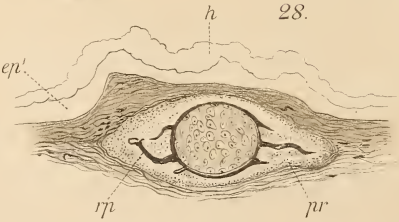

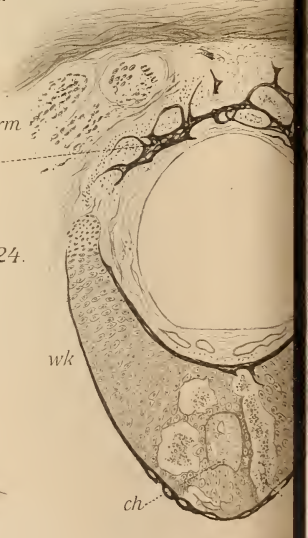

24.

29.

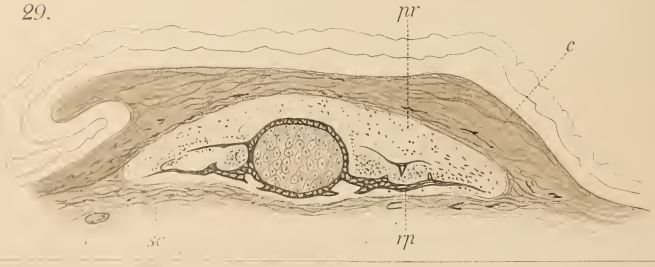

© Biodiversity Heritage Library, http://www.biodiversitylibrary.org/; www.zobodat.at

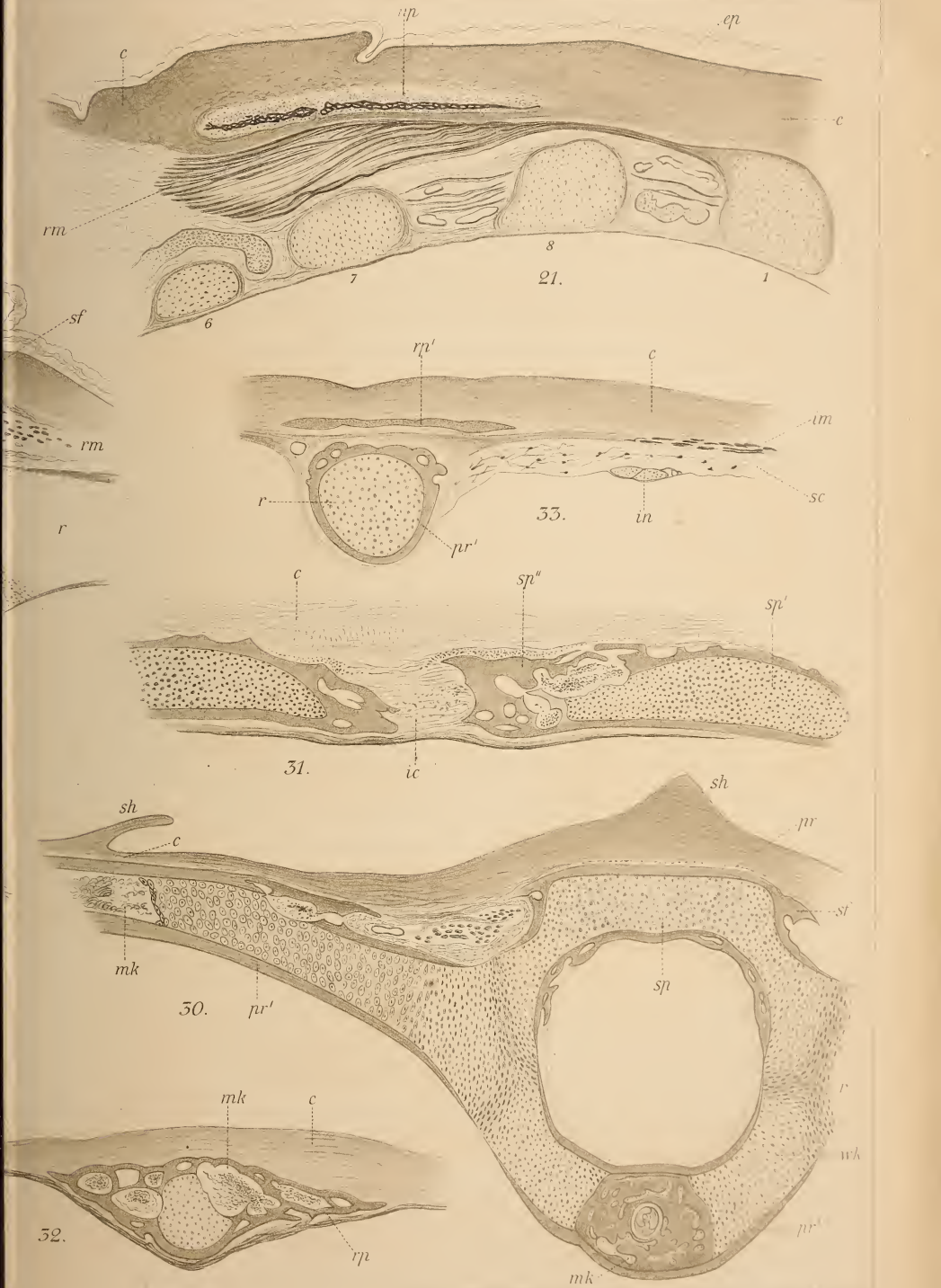

© Biodiversity Heritage Library, http://www.biodiversitylibrary.org/; www.zobodat.at

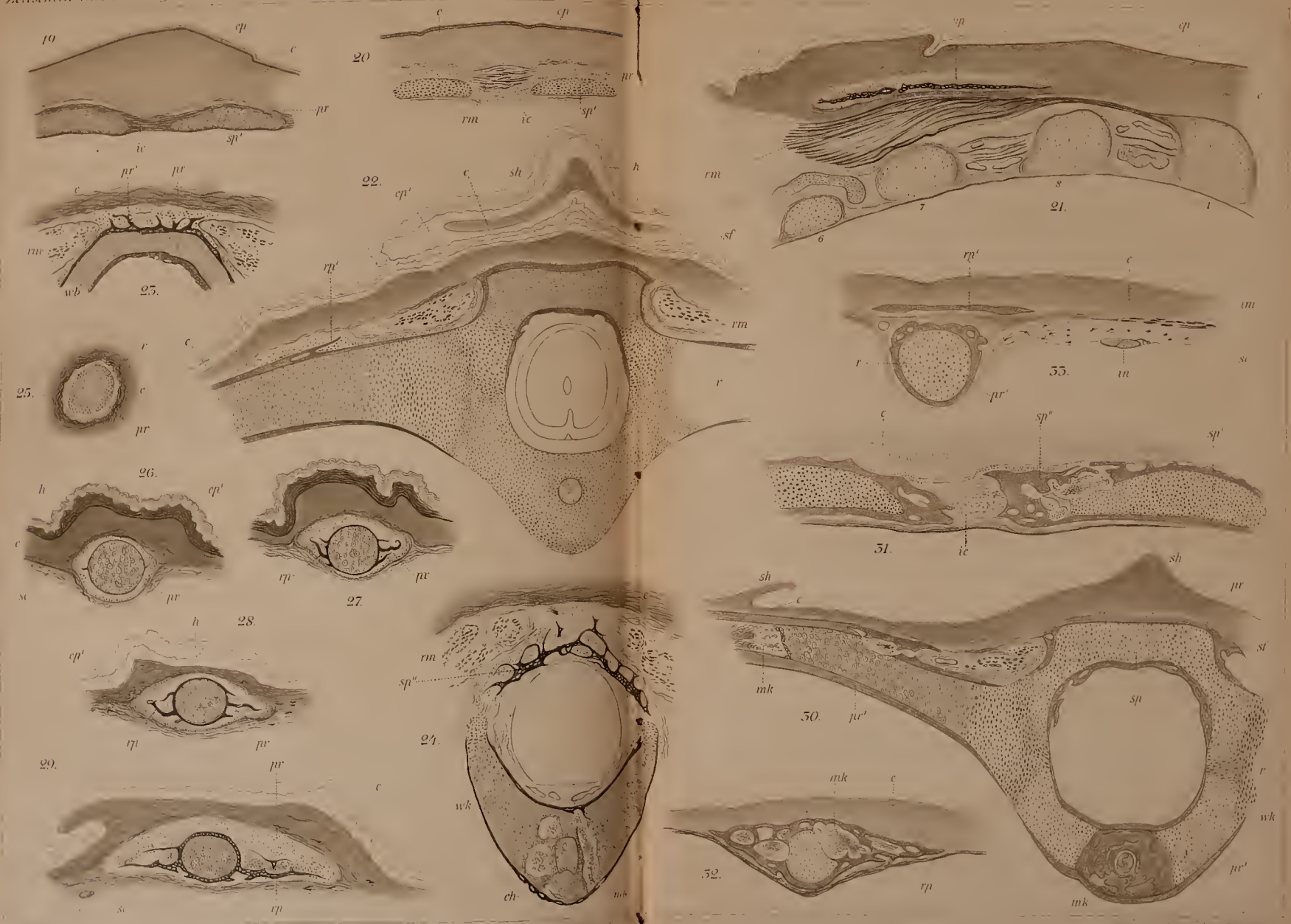

© Biodiversity Heritage Library, http://www.biodiversitylibrary.org/; www.zobodat.at

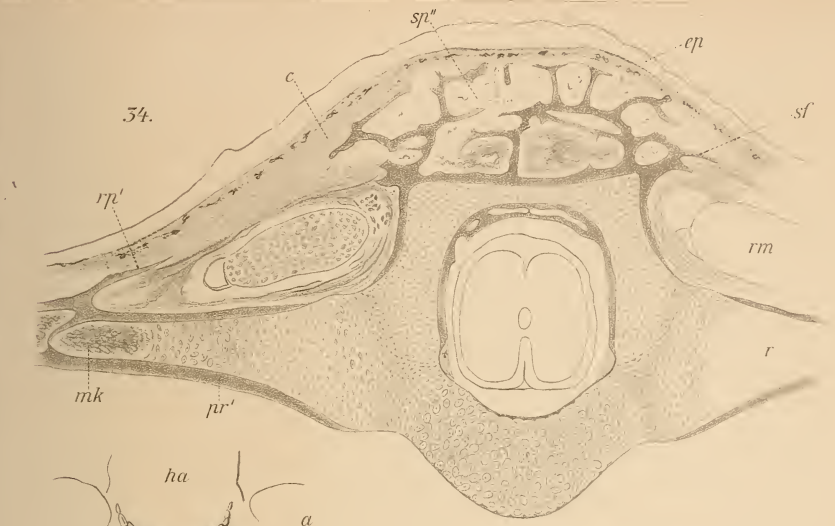

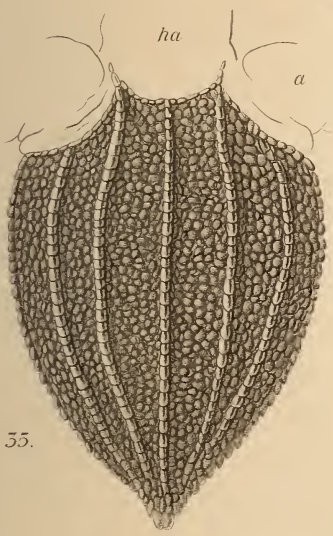



ZOBODAT - www.zobodat.at

Zoologisch-Botanische Datenbank/Zoological-Botanical Database

Digitale Literatur/Digital Literature

Zeitschrift/Journal: Zeitschrift für wissenschaftliche Zoologie

Jahr/Year: 1899

Band/Volume: 66

Autor(en)/Author(s): Goette A.

Artikel/Article: Über die Entwicklung des knöchernen Rückenschildes (Carapax) der Schildkröten. 407-434