© Biodiversity Heritage Library, http://www.biodiversitylibrary.org/; www.zobodat.at

Neue Untersuchungen über die Nerven der Muskeln mit besonderer Berücksichtigung umstrittener Fragen.

Von

Chr. Sihler, M. D. Ph. D. (John Hopkins)
(Cleveland, Ohio).

Mit Tafel XXIII und XXIV.

I. Aufgabe und Methode.

Obschon über die Struktur des Muskelgewebes und die Endigungen der Muskelnerven Untersuchungen von den bedeutendsten Histologen vorliegen, so giebt es doch noch viele Fragen, über welche noch keine Einigkeit erzielt worden ist. Ich nenne z. B. die Frage über die Lage der motorischen Nervenendigung, ob diese über oder unter dem Sarkolemm liege. Sehen wir in die neuesten Lehrbücher, so sagt Schiefferdecker, dass er und wohl die Mehrzahl der Forscher die Ansicht von Kühne vertreten, nach welcher die Endigungen unter dem Sarkolemm liegen, während Kölliker in der letzten Auflage seines Lehrbuches bei seiner alten Auffassung bleibt, nach welcher beim Frosche und den Säugern die Nervenendigungen auf dem Sarkolemm liegen. Ferner, was die sensorischen und die Gefäßnerven der Muskeln betrifft, so ist das, was die Bücher über diese Punkte bringen, sehr unbefriedigend. Endlich vermisst man in einem der verbreitetsten Lehrbücher der Histologie sogar den Namen »Muskelspindel« überhaupt, obgleich diese Organe von so großer Verbreitung und physiologischer Wichtigkeit sein dürften, als die Pacinischen Körperchen in der Haut. Hieraus dürfte hervorgehen, dass die Methoden, die bei solchen Untersuchungen bisher angewandt worden sind, Thatsachen oder Präparate liefern, die eine aus einandergehende Interpretation zulassen, und mit so viel Schwierigkeiten verknüpft sind, dass die Demonstration der hierher gehörenden Strukturelemente nicht leicht und häufig ausgeführt werden kann, und

© Biodiversity Heritage Library, http://www.biodiversitylibrary.org/; www.zobodat.at

die eingehende Kenntnis dieser Organe nicht das Gemeingut Aller werden konnte.

Ob die Methode, die hier besprochen werden soll, zu der Lösung irgend einer streitigen Frage beitragen wird, muss dem Urtheile Anderer überlassen werden, sicher aber scheint es mir, dass die Demonstration vieler mehr oder weniger bekannter Strukturverhältnisse weniger schwierig, aber sicherer ist, als bei den bisher verwandten Methoden, und es scheint mir nicht unwichtig, dass histologische Theorien aus Anschauungen aus erster Hand gewonnen werden können, dass man sich möglichst wenig auf die Beobachtungen Anderer verlassen muss und je größer die Zahl der Beobachter auf einem Gebiet, um so größer wird die Zahl derer sein, die für die richtige Ansicht auftreten können, nachdem sie sich alle selber überzeugt haben.

Die Methode, die bei unseren Untersuchungen angewandt wurde, habe ich der physiologischen Gesellschaft von Berlin im Jahre 1894 mitgetheilt (Verhandl. d. physiol. Gesellschaft zu Berlin, 28. Juli 1894, p. 7—13, Fig. 1—3) und wurde dieselbe im Archiv für Anatomie und Physiologie (Phys. Abth. 1895, p. 202) veröffentlicht.

Da ich seitdem weitere Erfahrungen mit derselben gemacht habe, erlaube ich mir noch einige Bemerkungen über sie.

Die Methode besteht aus zwei, resp. drei Theilen: Der Maceration und der Färbung, resp. der Entfärbung.

Die Maceration, welche der Schwerpunkt der Methode genannt werden kann, hat den Zweck, einmal die Muskelfasern aufzulockern und dann die leimartigen Zwischensubstanzen, mögen sie geformt oder ungeformt sein, aufzulösen und also der Färbeflüssigkeit den Weg zu bahnen. Schon vor Jahren war es mir klar, dass man im Hämatoxylin ein treffliches Färbemittel für Nerven haben würde, wenn es gelänge, frische Gewebe damit zu färben. Legt man aber frische Muskelstückchen in eine Färbeflüssigkeit von Hämatoxylin, so kann die Flüssigkeit nicht eindringen, sondern setzt sich als eine schmierige Masse auf der Oberfläche der Gewebestücke fest. Nachdem ich durch Behandlung mit Borax gesehen hatte, dass ich auf dem rechten Wege war, kam ich endlich darauf, die verdünnte Essigsäure zu verwenden und erzielte über Erwartung gute Resultate.

Die Formel, die ich mitgetheilt hatte, bestand aus einem Theil gewöhnlicher Essigsäure, einem Theil Glycerin und sechs Theilen einer 1%igen wässerigen Chloral-Lösung, und das Thier, das ich bei meinen Untersuchungen verwandt hatte, war die Species des Frosches, die den populären Namen »bull-frog« hat. Dieses Thier scheint sehr

© Biodiversity Heritage Library, http://www.biodiversitylibrary.org/; www.zobodat.at

zähe und resistente Gewebe zu haben, denn ich fand, als ich den zarteren spitzschnauzigen, gefleckten Frosch zu meinen Untersuchungen verwandte, dass die angegebene Flüssigkeit bei Weitem zu stark war, auch dass ich die Gewebe der Flüssigkeit nicht so lange aussetzen durfte, kurz, dass hier ein milderes Macerationsverfahren am Platze gewesen wäre. Andererseits schrieb mir Dr. Batten aus London, dass er bei den Untersuchungen von menschlichem Muskelgewebe die Maceration auf mehrere Tage ausgedehnt habe. Aus diesem geht hervor, dass bei verschiedenen Thieren und verschiedenen Gewebstheilen das Macerationsverfahren, sowohl was Stärke der Flüssigkeit als Zeit der Anwendung betrifft, zu variiren ist und wird Jeder, der versteht, worauf es hier ankommt, leicht die nöthigen Modifikationen bei diesem Verfahren vornehmen können.

Anstatt der Chlorallösung habe ich auch natürlich schwächere Sublimatlösungen verwandt. Muskelgewebe, welches ich mit Sublimatlösung behandelt und dann nach der Färbung drei Jahre in Glycerin aufgehoben hatte, zeichnete sich dadurch aus, dass die Muskelfasern angenehm fest waren, und beim Zerzupfen in der schönsten Ordnung blieben. Das Sublimat hat den Vortheil, dass es die Muskeln etwas härtet, dagegen den Nachtheil, dass die Nervenendfasern ein wenig schrumpfen.

Was die Färbung betrifft, so sind meine Erfahrungen noch nicht ausgedehnt genug, dass ich sagen könnte, ob eine stärkere Flüssigkeit auf kürzere Zeit angewandt, oder eine schwächere auf längere Zeit, die besten Resultate giebt. Es kann sein, dass verschiedene Gewebe auch verschieden behandelt sein wollen. Sicher ist, dass es nicht wie bei der Goldmethode auf Minuten ankommt. Man wird gute Resultate erlangen sowohl bei kürzerer, als bei längerer Dauer des Verfahrens. Passt man den Zeitpunkt ab, wo die Gewebe noch nicht überfärbt sind, so ist eine Entfärbung nicht nöthig. In der That habe ich meine schönsten Präparate so erlangt, dass ich nicht überfärbt habe, sondern nachdem die Muskelstücke aus der Farbe genommen waren, dieselben in Glycerin legte, dem Borax reichlich zugesetzt war. Hierdurch erlangten sie eine mehr entschieden blaue Farbe, und alle Binde- und Kittsubstanzen waren vollends aufgelöst.

Bei längerem Verweilen in dieser Flüssigkeit wird die Muskelsubstanz selbst aufgelöst und kann man so Nervenendigungen auf mehr oder weniger leeren Sarkolemmschläuchen erzielen.

Die gefärbten Muskelbündel kann man auf unbestimmte Zeit in Glycerin aufbewahren und nach Belieben die weitere Untersuchung

© Biodiversity Heritage Library, http://www.biodiversitylibrary.org/; www.zobodat.at

vornehmen. Am besten entfärbt man bloß so viel von dem Muskelgewebe, als man zur Zeit verarbeiten will und kann dabei Essigsäure mit mehr oder weniger Glycerin verdünnt anwenden. Ich habe auf meinem Tische mit Borax gesättigtes Glycerin, mit welchem ich dann jeder Zeit die Wirkung der Essigsäure unterbrechen kann.

Bei der Anwendung der Methode ist also im Auge zu behalten, dass alle Leim enthaltenden Bindesubstanzen mehr oder weniger gelöst und aufgeklärt werden, und dadurch die protoplasmatischen Gewebselemente um so schärfer und deutlicher hervortreten.

Wer in dieser Eigenthümlichkeit einen Nachtheil sieht, wird der Methode nicht freundlich gesinnt sein, und immerhin ist zu bedenken, dass durch das Aufquellen kleine mechanische Veränderungen erzeugt werden können; freilich lange nicht so bedeutende als in umgekehrter Richtung etwa durch Alkohol hervorgebracht werden, doch glaube ich Kölliker so zu verstehen, dass er der Ansicht ist, dass durch seine verdünnte Essigsäure die feinere Struktur der Gewebe durchaus nicht leidet, welche Methode mit der hier angewandten ziemlich identisch ist. Zudem wirkt der Zusatz von Glycerin so, dass alle Veränderungen sehr langsam und allmählich vor sich gehen.

Dass meine Methode neben dem Gold und dem Methylen ihre Berechtigung hat, glaube ich behaupten zu dürfen und hebe ich zur Stütze dieses Satzes zwei Punkte hervor: Einmal ist die Methode leicht auszuführen und giebt, ich möchte sagen, fast ganz sichere Resultate. Um die Methode in dieser Beziehung auf die Probe zu stellen, bat ich einen meiner Schüler, der mit dem Mikroskop nur vom September bis Weihnachten etwa sechs Stunden die Woche gearbeitet hatte, nach geschriebener Anweisung ohne irgend welche andere Beihilfe nach dieser Methode Nervenendigungen aufzusuchen. Er brachte mir nach den Weihnachtsferien vollkommen gelungene Präparate, die sogar Formen von Nervenendigungen enthielten, die ich noch nie gesehen hatte. Und doch ist dieses ein Gebiet, von dem Kühne sagt, dass es zu den schwierigsten im Bereiche der histologischen Forschung gehöre. Dann schrieb mir Dr. Batten aus London, dass er im Archiv für Laryngologie gelesen habe, dass dort in einer Arbeit mitgetheilt sei, dass, nachdem der Autor vergeblich alle anderen Methoden durchprobirt hatte, er vermittels der »sehr empfehlenswerthen Methode« von Sihler befriedigende Resultate über die motorischen Nerven des Kehlkopfes erlangt habe.

Hier haben wir somit Beweise für die Leichtigkeit und Sicherheit meiner Methode. Dr. Batten selbst hat dieselbe schon seit

© Biodiversity Heritage Library, http://www.biodiversitylibrary.org/; www.zobodat.at

mehreren Jahren bei der Untersuchung der Muskelspindeln mit Erfolg verwandt und ist dieselbe für diese Organe besonders geeignet. Ferner hat die Methode den Vortheil, dass man größere Gewebsmassen in Arbeit nehmen kann, z. B. wenn man die Muskeln eines ganzen Frosches färben wollte, und dass auch die Gewebe nicht absolut frisch sein müssen, wie das z. B. bei der Gold- und Methylenmethode nöthig ist. So habe ich z. B. erfolgreiche Färbungen von Muskelspindeln erhalten, die in Schlangenmuskeln enthalten waren, welche einige Monate lang in einer Flüssigkeit, bestehend aus Chloraillösung, Glycerin und etwas Alkohol, aufbewahrt worden waren. Sie dürfte daher für pathologische Zwecke besonders geeignet sein, wie Dr. Brauer das in seiner Habilitationsschrift über die toxischen Wirkungen des Quecksilbers auf die Nervencentren des Kaninchens erwähnt und da das gefärbte Material lange aufbewahrt werden kann, können solche Untersuchungen über längere Zeiträume ausgedehnt werden.

Eine Modifikation des Verfahrens zur Untersuchung der Spindeln wird bei der Besprechung dieser erwähnt werden.

Bei der Untersuchung der quergestreiften Muskeln stößt man auf dreierlei Nerven: 1) die motorischen, 2) die Nerven, die zu den Muskelspindeln gehen, 3) die Nerven, die zu den Gefäßen gehen, deren Funktion weiter unten besprochen werden soll.

II. Die motorischen Nervenendigungen und deren Lage.

Bei der Beschreibung der motorischen Nervenendigungen, die ich an der Hand der Zeichnungen vornehme, beginne ich mit einer Art von Nerven, die in den Lehrbüchern kaum erwähnt und, so viel ich weiß, nicht beschrieben worden sind, den sogenannten atypischen. Gegen diesen Namen möchte ich von vorn herein Protest einlegen, da die Form von Endigungen, die so bezeichnet wird, in ausgedehntem Maße beim Frosche vorkommt.

Betrachten wir Fig. 1 auf Taf. XXIII, so sehen wir, wie die Nervenfaser, die die Henle'sche Scheide in einer ziemlichen Entfernung von der Muskelfaser verlässt, sich theilt und dann links und rechts von der Theilungsstelle sich an die Muskelfaser anlegt. Rechts von einem Kern, der entschieden neben der Muskelfaser liegt, entfernt sich der rechte Zweig von der Muskelfaser, setzt sich dann wieder an die Muskelfaser an, wendet sich wieder ab, einen Bogen bildend, setzt sich dann wieder an die Muskelfaser an und bildet dann wieder einen Bogen, setzt sich noch einmal an, bildet einen

© Biodiversity Heritage Library, http://www.biodiversitylibrary.org/; www.zobodat.at

dritten Bogen, nach welchem, was von der Nervenfaser übrig bleibt, sich mit der Muskelfaser verbindet.

Im Anschlusse an diese Figur möchte ich auf folgende Punkte aufmerksam machen, nämlich dass Endfaser und Nervenendigung nicht identificirt werden dürfen. Denn wir erkennen an dieser Endfaser eben Strecken, die mit der Muskelfaser nicht verbunden sind, und solche, die mit der Muskelfaser Kontaktstellen bilden. Nach meiner Meinung sollten nur die Theile der Nervenfaser den Namen Nervenendigung erhalten, die auch wirklich mit der Muskelsubstanz in anatomische und physiologische Verbindung treten.

Die genaue Besichtigung einer solchen Endfaser zeigt auch, dass die Stellen, die mit der Muskelfaser in Berührung kommen, modificirt sind, indem sie breiter und dicker werden, sich tiefer färben und sich der Oberfläche der Muskelfaser anpassen, also Kontaktstellen bilden. Und wie ich noch öfters wiederholen werde, scheint es mir bei diesem Problem — nämlich wie das Muskelgewebe mit Nerven versorgt wird — darauf anzukommen, nicht Nervenendigungen zu finden, sondern Kontaktstellen nachzuweisen, die ja gar nicht nothwendigerweise immer am Ende einer Nervenfaser zu suchen sein möchten. Dann möchte ich noch betonen, dass der Kern entschieden neben der Muskelfaser liegt, und auch von einer Verknüpfung von Henle'scher Scheide mit dem Sarkolemm nicht die Rede sein kann.

Fig. 2 und 3, Taf. XXIII zeigt uns einen anderen Habitus der Nervenversorgung. Hier sehen wir von dem, was man eine Endfaser nennen kann, feine seitliche Zweige abgehen, die an ihren Enden kleine Füße oder Platten tragen, und diese Platten bilden also hier die Kontaktstellen des Nerven.

Ich konnte an den Präparaten durchaus nichts sehen, was einem erlauben würde, diese Endplättchen unter das Sarkolemm zu verlegen.

Interessant ist Fig. 4 auf Taf. XXIII.

Während in der vorigen Figur die seitlichen Endfäserchen von einer myelinfreien Nervenfaser abgehen, stammen dieselben hier direkt von einer myelinhaltigen, allerdings nicht sehr dicken Nervenfaser ab und sind noch auf kurze Strecken mit der Henle'schen Scheide umkleidet. Wenigstens gilt dieses für einen Theil der Fasern von *a* bis *b*, während von *b* bis *c* die seitlichen Endfäserchen nicht mehr mit der Henle'schen Scheide bekleidet sind und der Nerv auch immer dünner wird und zuletzt auch selbst auslaufend der Muskelfaser ansitzt.

© Biodiversity Heritage Library, http://www.biodiversitylibrary.org/; www.zobodat.at

Was die Lage des Kernes der Endfaser betrifft, so zeigt Fig. 17 auf Taf. XXIII noch viel deutlicher, als z. B. Fig. 1 auf Taf. XXIII, dass derselbe nicht mit der Muskelfaser in Berührung zu kommen braucht, geschweige dass er unter dem Sarkolemm liegt.

Wir sehen, dass derselbe mit einem solchen Theil der Nervenfaser verknüpft ist, die sich von der Muskelfaser abwendet, so dass eben ein ganz deutlicher Zwischenraum zwischen Muskelfaser und Nervenfaserkern zu sehen ist, ein Beweis, dass diese Kerne nichts mit der Funktion der Nervenendigung zu thun haben. Wäre das nämlich der Fall, so würde man gewiss die Kerne gerade an den Theilen der Nervenfasern finden, wo dieselben Kontaktstellen mit der Muskelfaser bilden. Dass die Kontaktstellen der Nervenfasern frei von Kernen sind, haben wir also gesehen und werden wir wiederholt sehen.

Sehr schön entwickelt sind diejenigen Theile der Nervenendfaser, welche die Kontaktstellen in Fig. 6, Taf. XXIII, bilden und bei der Dünne dieser Muskelfaser kann man besonders deutlich sehen, dass diese Endfäserchen oder Endplatten sowohl wie die Endkerne neben der Muskelfaser liegen. Ich behaupte, dass ein von keiner Theorie beherrschtes Auge an diesem Endapparate nichts sehen wird, was für eine Lage desselben unter dem Sarkolemm spricht. Dieselben sind gar zu deutlich auf der Oberfläche der Muskelfaser und ragen weit über dieselbe hervor, während doch das Sarkolemm eine eng anliegende Haut ist, die die Endfaser in das Niveau der Muskelfaser herabziehen würde.

In Fig. 5, Taf. XXIII, sehen wir an derselben Endfaser erstens eine längere Strecke von *a* bis *b*, die in ihrem ganzen Verlaufe wohl an ihrer Unterfläche mit der Muskelfaser in Berührung ist, was ich aus ihrer Breite erschließe, indem freie Nervenfasern dünner und runder sind.

Von *b* bis *d* aber sind es nur gewisse kurze Strecken der Faser, die punktförmige Kontaktstellen bilden, zwischen welchen die Nervenfaser frei liegt. Von *d* an nehme ich wieder Verlöthung zwischen Nerv- und Muskelfaser an.

Während die bisher beschriebenen Endigungen dem »Typischen« wenig ähnlich sehen, schon wegen des Mangels an Gabelung, so erinnern die beiden folgenden Bilder schon mehr an die Abbildungen der Lehrbücher, die sie bei der Beschreibung der Nervenendigungen beim Frosche bringen.

In Fig. 7, Taf. XXIII, sehen wir, wie die Nervenfaser, indem

© Biodiversity Heritage Library, http://www.biodiversitylibrary.org/; www.zobodat.at

sie mit der Muskelfaser in Berührung kommt, sich in zwei Theile spaltet. Die linke Endfaser setzt sich in toto der Muskelfaser an, aber an der rechten Endfaser sehen wir ganz andere Verhältnisse. Während die dem Muskel abgewandte Seite der Nervenfaser ganz gleichmäßig und glatt erscheint, sehen wir auf der der Muskelfaser zugekehrten Seite eine ganze Anzahl raupenfußartiger Vorsprünge, deren dem Muskel zugekehrtes Ende wieder dunkler gefärbt und mit der Muskelfaser verklebt ist, während die Zwischenräume zwischen diesen Füßen deutlich vom Rande der Muskelfaser abstehen, so dass hier freie Räume zwischen der Oberfläche des Sarkolemms und der Nervenfaser vorhanden sind. Wir hätten also principiell dasselbe, was die Fig. 1, Taf. XXIII, zeigt, bloß dass hier die abstehenden Bögen viel kleiner sind als dort der Fall war.

Diese kleinen Bögen sind bisher übersehen worden, scheinen mir aber sehr wichtig, denn sie beweisen, dass ein Theil der Nervenfaser bestimmt ganz frei oberhalb und außerhalb des Sarkolemms ist, und dass darum auch der übrige Theil der Nervenfaser dieselbe Lage hat.

Fig. 8 auf Taf. XXIII erinnert sehr in ihrem äußeren Habitus an die Nervenendigungen der Lehrbücher, indem eine dickere myelinhaltige Nervenfaser an die Muskelfaser tritt, und hier anscheinend ein typisches Endgeweih bildet und vier Endfasern *a*, *b*, *c*, *d* abgiebt. Die Endfaser *a* belehrt über die wahren Verhältnisse der übrigen Fasern, indem hier wieder nicht die ganze Endfaser mit der Muskelfaser verklebt ist, sondern wie auf dem vorhergehenden Bilde kleine seitliche Füßchen die Verbindung von Nerv und Muskel vermitteln. Da die drei anderen Endfasern auf der Muskelfaser liegen, so haben wir natürlich ein anderes Bild, indem die Füßchen sich hier als Verdickungen der Nervenfaser präsentiren, wie bei *c* in Endfaser *b* und *c* zu sehen ist. Endfaser *d* dagegen dürfte wegen ihrer Breite in ihrem ganzen Verlaufe als mit der Muskelfaser verklebt anzusehen sein, während bei *b* und *c* dieses nur der Fall ist an den sogenannten Verdickungen, die in Wirklichkeit umgelegte oder von oben gesehene kurze Ausläufer sind.

Die beiden eben beschriebenen Abbildungen scheinen mir besonders wichtig, weil sie so deutlich zeigen, was die »perlschnurartigen« Nervenendfasern für eine Bedeutung haben, und werfen eben hier die Endfasern, die man seitlich den Muskelfasern anliegend sieht, wiederum Licht auf die auf der Oberfläche der Muskelfaser befindlichen. Dieselben zeigen uns, dass die Verdickungen nur die

© Biodiversity Heritage Library, http://www.biodiversitylibrary.org/; www.zobodat.at

Kontaktstellen sind, indem zwischen denselben kürzere oder längere Strecken der Nervenfaser frei und außer Berührung mit der Muskelfaser sich befinden, so dass man es hier keineswegs mit Kunstprodukten zu thun hat.

Fig. 9, Taf. XXIII, zeigt uns wiederum eine reichliche Gabelung und nähert sich sehr dem Habitus der typischen Endigungen. Wenn wir sie aber genauer betrachten, so sehen wir, dass einige der Endfasern, wie *a*, *b* und *c*, breit sind, die übrigen aber einen geringeren Durchmesser haben, und wenn man sie genau betrachtet, auch kleine Bögen aufweisen, welche zeigen, dass die Nervenfasern auch hier nicht in ihrer ganzen Ausdehnung mit der Muskelfaser verklebt sind, sondern dass Kontaktstellen und freie Strecken mit einander abwechseln.

Endlich Fig. 10, Taf. XXIII, zeigt uns eine Nervenfaser, die in ihrer ganzen Ausdehnung Nervenendigung ist; also auf ihrer ganzen Unterfläche ohne Unterbrechung Kontakt bildet.

Im Großen und Ganzen dürfte es zutreffen, wenn ich behaupte, dass die Nervenendigungen, die aus feineren Fasern bestehen, bei genauer Besichtigung ebenfalls meine freien Stellen aufweisen, auch wenn sie in der Weise der Verzweigung der Fasern den Formen, die breitere Fasern haben, ähnlich sind. Es liegen eben hier verschiedene Typen vor, und es ist nicht daran zu denken, dass irgend eine Methode an dem Vorkommen dieser Formen Schuld ist. Jedenfalls hat Niemand vor mir auf diese Formen von Endigungen aufmerksam gemacht.

Wie ich schon erwähnt habe, besteht immer noch ein Streit über die Lage der Nervenendigungen und ist diese Frage hier zu besprechen. Ich glaube nicht anmaßend zu sein, wenn ich annehme, dass Jeder nach Untersuchung der Präparate, nach denen die Zeichnungen 1—10 gemacht sind, einfach sagen wird, dass die Nervenfasern auf den Muskelfasern, und nicht unter dem Sarkolemm liegen.

Auf den ersten Blick scheint die Frage von großer physiologischer Bedeutung, ob die Nervenendfasern unter oder über dem Sarkolemm liegen, und doch ist dieses bei genauer Überlegung nicht der Fall. Denn geben wir auch z. B. zu, dass die Nervenendfasern mit ihren Kernen vom Sarkolemm umschlossen werden, so ist zu bedenken, dass dadurch doch noch keine Berührung zwischen Nerven- und Muskelsubstanz zu Stande kommt, denn die Kerne an den Endfasern beweisen, dass deren Achsencylinder noch von einer Hülle, der Schwann'schen Scheide (die man auch sonst nachweisen kann), umhüllt sind und dass diese Haut ein recht zähes und eher derbes

© Biodiversity Heritage Library, http://www.biodiversitylibrary.org/; www.zobodat.at

Gewebe ist, weiß Jeder, der sich eingehend mit diesem Gewebe beschäftigt hat. Auch haben die Verfechter dieser Theorie keine bestimmten Kontaktflächen nachgewiesen, wie ich versucht habe es zu thun.

Umgekehrt ist, wenn man auch die Nervenendfaser auf das Sarkolemm verlegt, damit ein absoluter Kontakt von Muskel- und Nervensubstanz ja gar nicht ausgeschlossen, denn man könnte annehmen, dass unterhalb der Kontaktstellen der Nervenfasern feine Durchlöcherungen sowohl im Sarkolemm als in der Schwann'schen Scheide bestehen oder es könnten hier auch beide Membranen fehlen.

Kölliker sagt in dieser Sache Folgendes: »Die große Mehrzahl der Untersucher hat sich für die Lage der motorischen Endfasern unter dem Sarkolemm ausgesprochen und ist nicht zu leugnen, dass die Annahme einer unmittelbaren Berührung zwischen der kontraktilen Muskelsubstanz und den Nervenenden vom physiologischen Gesichtspunkte aus zusagender erscheint, als die einer Trennung beider durch das wenn auch noch so zarte Sarkolemm.«

Hier, meine ich, macht Kölliker der widerstreitenden Ansicht eine Koncession, die nicht gemacht zu werden braucht, noch gemacht werden darf, da ja die erwähnte Möglichkeit des Kontaktes von Muskel- und Nervensubstanz, bei den morphologischen Verhältnissen von Kölliker's Ansicht durchaus nicht ausgeschlossen bleibt.

Andererseits hat Kölliker vergessen, den Gegnern entgegenzuhalten, dass auch bei ihrer Theorie noch eine sehr entschiedene Scheidewand zwischen Nerven- und Muskelsubstanz bestehen bleibt, nämlich die Schwann'sche Scheide, für deren Existenz die Kerne ganz bestimmt sprechen, und die, wie noch gezeigt werden wird, sehr derb und zähe ist.

Ich trete also in dieser Arbeit für die Ansicht von Kölliker ein, dass die motorischen Endfasern der Nerven auf dem Sarkolemm liegen und habe versucht, durch eine vergleichende Betrachtung der verschiedenen Formen von Nervenendigungen beim Frosche diese Meinung zu erhärten, und hoffe, dass Jeder, der nach meiner Methode arbeitet, Präparate erlangen wird, die in ihm dieselbe Überzeugung erwecken.

Ich habe versucht zu zeigen, dass Strecken von Nervenfasern deutlich in Bögen von der Muskelfaser abstehen und dass kein Grund vorliegt, den Theil der Endfaser, der mit der Muskelfaser verklebt ist, unter das Sarkolemm zu verlegen. Dann habe ich an Präparaten mit kleineren Bögen und kürzeren freien Strecken gezeigt, dass auch

© Biodiversity Heritage Library, http://www.biodiversitylibrary.org/; www.zobodat.at

hier die freien Stellen beweisen, dass die Endfasern auf dem Sarkolemm liegen, und dass kein Grund vorhanden ist, diejenigen Formen von Endigungen, die ganz und gar Kontaktstellen sind, anders zu deuten, als die zuerst beschriebenen.

Dann kommen noch die Kerne in Betracht. Ich halte dafür, dass zur Lösung dieser morphologischen Frage, die Lage der Kerne von größter Wichtigkeit, wenn nicht entscheidend ist. Ich kann nicht annehmen, dass diese in den einen Fällen unterhalb des Sarkolemms liegen sollten, in dem andern auf demselben.

Es zeigen nämlich verschiedene Formen von Endigungen, dass die Kerne der Endfasern in einiger Entfernung von den Muskelfasern liegen, was beweist, dass auch in den Fällen, wo die Nervenendfasern mit den Muskelfasern eng ununterbrochen verklebt sind, ihre Kerne außerhalb des Sarkolemms liegen.

Betrachtet man eine Endigung auf einer Muskelfaser, so ist es unmöglich, etwas Entscheidendes zu sehen und kann ich meinerseits, nachdem ich jahrelang und Tausende von Nervenendigungen angesehen habe, nicht verstehen, wie man sagen kann, man könne sehen, dass die Schwann'sche Scheide in das Sarkolemm übergehe. Beide Gewebselemente kann man ja als solche nicht unterscheiden, man muss sich ihr Dasein erst indirekt beweisen. Sehen thut man doch nur die Umrisse der Muskelfaser und der Nervenfaser. Da aber gewisse Formen von Endigungen bewiesen, dass gewisse Theile der Endapparate in bestimmten Fällen sicher außerhalb des Sarkolemms liegen, würde ich es für einen logischen Fehler halten, diese Endigungen in anderen Fällen unterhalb des Sarkolemms zu verlegen, ohne durch Thatsachen dazu getrieben zu sein.

Vor mehreren Jahren veröffentlichte ich eine kleine Arbeit in den »Studies from the Biol. Laboratory of the Johns Hopkin's University« über die Lage der motorischen Endigungen, in der ich an mit Karmin gefärbtem Material die Ansicht von Kölliker zu stützen suchte. Vor kurzer Zeit aber hatte ich erst Gelegenheit die Arbeit von Kölliker aus dem Jahre 1863 über denselben Gegenstand zu lesen, in welcher er die Belege für seine Ansicht veröffentlicht und auf welche er sich in seiner letzten Publikation bezieht. Zu meiner Genugthuung fand ich, dass er die identischen Punkte hervorhebt, auf welche auch ich in meiner Arbeit Gewicht gelegt hatte, nämlich die drei folgenden:

Wir Beide, obschon wir nach verschiedenen Methoden gearbeitet hatten, wiesen darauf hin, dass wenn man leere Sarkolemmschläuche

© Biodiversity Heritage Library, http://www.biodiversitylibrary.org/; www.zobodat.at

erhält, und der Muskelinhalt aufgeweicht oder sonstwie entfernt ist, die Nervenendigungen doch unversehrt mit dem Sarkolemm verknüpft bleiben, was doch nicht leicht der Fall sein könnte, wenn nackte protoplasmatische Nervenfasern mit der Muskelsubstanz in intimen Kontakt gewesen wären. Dann machen wir Beide darauf aufmerksam, dass es Nervenendfasern giebt, die von einer Muskelfaser auf eine andere übergehen.

Endlich weisen wir Beide auf deutlich von der Muskelfaser abstehende Endfasern hin. Freilich war mir damals noch nicht ganz klar, dass die Endfaser in ihrer Ausdehnung auch Nervenendigung sein müsse. — Alle Autoren, die mir zu Gesicht gekommen sind, schließen sich der Ansicht von Kühne an, ohne weitere Beweise für dieselbe zu bringen. Wenn man aber bedenkt, dass diese Theorie schon aufgestellt wurde zu einer Zeit, in der die Methoden so ungenügend waren, dass Henle'sche und Schwann'sche Scheide verwechselt werden konnten, so glaube ich, dass man den dargebotenen Beweisen mit Misstrauen begegnen darf.

Querschnitte von Eidechsenmuskeln nach meiner Methode gefärbt gelangen mir auf den ersten Versuch, während Kühne berichtet, dass ihm diese mit der Goldmethode nur nach großen Schwierigkeiten gelungen seien. Die Muskelbündel, die zu den Querschnitten verwandt waren, waren allerdings tief gefärbt und nachher nicht durch Essigsäure entfärbt; der Querschnitt der Endplatte war also schwarzblau. Ich könnte aber nicht sagen, dass mir solche Querschnitte irgend welche Beweise für die hypolemmale Theorie gebracht hätten, sie schienen mir für diese Frage indifferent. Hätte ich nicht aus anderen Gründen vom Sarkolemm und der Hülle der Endplatte gewusst, solche Querschnitte würden mir die Existenz solcher Strukturelemente nicht bewiesen haben. Ich glaube, dass Querschnitte von sehr schwach gefärbtem oder nur mit Karmin durchgefärbtem Material interessante Thatsachen demonstriren würden; leider fehlte mir die Zeit in dieser Richtung zu arbeiten.

Außerdem giebt es noch einen Beweis für die epilemmale Lage der Endigungen, der mir vollkommen gut erscheint, der es aber für Andere nicht ist, weil ich die Thatsachen, auf die es ankommt, nicht nach Belieben reproduciren kann.

Ich sagte mir, wenn die Endigungen auf dem Sarkolemm liegen, sollte es gelingen können, dieselben durch Hin- und Herschieben des Deckglases abzustreifen. In der That ist das mir auch geglückt und zeigt Fig. 27, Taf. XXIV, eine solche Endigung, welche theilweise

© Biodiversity Heritage Library, http://www.biodiversitylibrary.org/; www.zobodat.at

von der Muskelfaser abgestreift ist. Besonders schwerwiegend ist der Umstand, dass es eine Endfaser ist, die so weit aus ihrer ursprünglichen Lage gebracht wurde, dass dieselbe in rechtem Winkel über den Rand der Muskelfaser hervorragt. Endfasern so abzuziehen, wie das Präparat Fig. 27 es zeigt, halte ich für unmöglich, wenn dieselben unter dem Sarkolemm ihre Lage hätten.

Ich hatte in diesem Falle die Muskelfasern ziemlich stark mit Essigsäure behandelt und dann das Deckglas über die Endigung hin- und hergeschoben, doch kann ich nicht nach Belieben solche Präparate erzielen.

Ferner zerzupfte ich eine Masse Muskelgewebe, das ich anstatt mit Chlorallösung (siehe die Formel) mit verdünnter Sublimatlösung behandelt und mehrere Jahre aufbewahrt hatte, und fand, dass gar nicht selten die Endigungen in toto von den Muskelfasern abgezogen zwischen denselben lagen. Doch mag es immerhin sein, dass den Nervenendfasern Sarkolemmtheile angeheftet waren (siehe Fig. 26, Taf. XXIV).

Aber auch das würde für die epilemmale Theorie sprechen. Wären die Endfasern nackt und mit dem Muskelinhalt verklebt, so hätte ein Zug am myelinhaltigen Nerven ein leeres Stück Sarkolemm mit abheben sollen, die nackte protoplasmatische Nervenfaser wäre gewiss abgerissen und hätte ihre Lage auf dem Muskelfaserinhalt beibehalten. Lag aber die Endfaser auf dem Sarkolemm mit diesem verklebt, so müssten die Endfasern dem Zuge der myelinhaltigen Nerven folgen mit oder ohne Sarkolemmtheile, wie denn die Abbildung das zeigt.

Hier bietet sich auch die Gelegenheit, die Ergebnisse von Kühne zu besprechen, zu welchen er bei der Untersuchung der sogenannten atypischen Endigungen gelangt ist. Da es sich hier um kontroverse Punkte handelt, so erlaube ich mir auf diesen Punkt etwas ausführlicher einzugehen. Nachdem Kühne auf p. 27 erwähnt hat, dass diese atypischen Geweihe beim Frosche in der Zunge, den Kiefern, dem Kropfe etc. vorkommen und von Bremer beschrieben worden seien, fährt er fort:

»Betrachtet man dieselben mit hinreichend starken Vergrößerungen, so findet man darunter zahlreiche Fäden, in denen die vom Golde tief gefärbte Substanz wirklich unterbrochen ist und nur durch schwach gefärbte Stromabrücken zusammengehalten ist. Diese Formen sind es, die zu den beim Salamander, den Tritonen, den Schildkröten und auch bei den Vögeln häufigen Perlschnüren überleiten, die, wie

© Biodiversity Heritage Library, http://www.biodiversitylibrary.org/; www.zobodat.at

ich nicht zweifle, lauter Kunstprodukte sind, an die sogenannten trauben- und beerenförmigen Nervenenden erinnernd, aber doch von großem Interesse, weil sie zeigen, wie leicht die Axialkrumme bei manchen Thieren zerfällt. Der Beweis für diese Auffassung liegt auch hier darin, dass es nicht eben selten glückt, das Auftreten ganz zusammenhangloser Beerchen zu vermeiden und dafür durch feine dunkle Striche verbundene Ketten derselben zu erhalten.«

»Unter diesen perlschnurartigen hypolemmalen Fasern giebt es eine besonders merkwürdige, u. A. schon von Bremer abgebildete Form, die ich außer bei den Amphibien auch noch bei manchen anderen Thieren fand. Hier waren die Beeren auf große Strecken sämmtlich nach der Muskelsubstanz gerichtet und durch Fädchen verbunden, welche wie geschwungene Ranken in zierlichen Bögen nach außen ragen, so dass die Bögen aus dem Sarkolemm herauszuspringen scheinen.«

»Was das sei, erkennt man bei der Unke gut (vgl. Fig. 48 und 50), wo diese Gebilde besonders groß sind: es sind hypolemmale Fasern, mit ziemlich dicken, zu unvollkommenen Abschnürungen geneigtem Stroma, welche letztere das Sarkolemm völlig aufbrauchen und je einen Klumpen der axialen Substanz in den zwischen zwei von unten her einschneidenden Kerben enthalten. Über den Kerben erhebt sich der Axialfaden zum Bogen ganz dicht an den oberen hervorgewölbten Rand des Stroma, um zwischen den Kerben jedes Mal wieder zu einer Beere herabzusinken. Dass dieses Alles in Wahrheit unter dem Sarkolemm liegt, lehren solche Fälle, wie der von Fig. 51, wo man den ganzen geschlängelten Geweihast der Muskelsubstanz anliegend und tief unter dem in diesem Falle abgehobenen Sarkolemm sieht.«

Auch auf p. 23 spricht Kühne sich dahin aus, dass es sich hier um Kunstprodukte handelt. Seine Worte lauten nämlich folgendermaßen (p. 23): »Bei den Reptilien haben mehrere Beobachter geglaubt, eine besondere Art der Nervenendigung mit Beeren annehmen zu müssen, obgleich schon Ranvier vor Täuschungen durch künstliche, der Goldbehandlung zuzuschreibende Formänderung bei dieser Gelegenheit gewarnt hatte. Die beerenförmigen Nervenenden sind in der That Kunstprodukte. Denn wenn es auch in den frischen Muskeln der Schlangen und Blindschleichen viele Geweihe mit lappigen und blattförmigen Enden giebt, so kommen doch keine mit so dünnen Stielen und so dicken Beeren vor, wie in den Goldpräparaten etc. etc.«

Dann bespricht Kühne diesen Gegenstand abermals unter der

© Biodiversity Heritage Library, http://www.biodiversitylibrary.org/; www.zobodat.at

Überschrift: »Atypische Geweihe« auf p. 65 und dürfte von dem, was Kühne dort sagt, uns Folgendes interessiren: »Beim Frosche sind die atypischen Geweihe zuerst W. Krause als eine Gabe der Cohnheim-schen Goldmethode zugefallen, später in ihrer ganzen Mannigfaltigkeit unter Waldeyer's Leitung von Bremer wiedergefunden.«

Der Letztere fand auch die von ihm als doldenförmig bezeichneten Formen und belegte dieselben mit zahlreichen Abbildungen, deren Richtigkeit ich durchaus bestätigen kann. In diese Mannigfaltigkeit wird die Zukunft erst Ordnung zu bringen haben, der auch die Aufklärung des merkwürdigen Umstandes vorbehalten bleibt, wesshalb die atypischen Geweihe vorwiegend an den Zungen-, Kiefer- und Brustmuskeln (mit Ausnahme des Brusthautmuskels) und ziemlich selten in den übrigen Muskeln, namentlich in den größeren der unteren Extremität vorkommen.

Wir sehen aus den angeführten Sätzen, dass Kühne eine ganz andere Auffassung dieser Gewebsformen hat, als die ist, die in dieser Mittheilung vertreten wird. Kühne erklärt dieselben als Kunstprodukte und betrachtet sie als gewöhnliche Endigungen, die durch das Gold starke Veränderungen erlitten haben. Er behauptet auch speciell, dass dieselben unter dem Sarkolemm liegen, welche Behauptung nicht gut zu verstehen ist, da für den unbefangenen Beobachter die hier sich bildenden durchaus über dem Sarkolemm liegen. Sollte aber wirklich das Gold solche intensive Veränderungen hervorbringen, so wären ja doch wohl die Leistungen desselben mit Misstrauen anzusehen. Während also Kühne in diesen atypischen Geweihen eine Art Misserfolg seiner Methode sieht, habe ich immer in diesen hier in Betracht kommenden Formationen die glänzendsten und am meisten befriedigenden Leistungen meiner Methode gesehen und ich konnte nicht anders, als mit Dankbarkeit der Methode gedenken, die solche scharfe, ja geradezu elegante Bilder mir darbot, welche nicht im entferntesten an Kunstprodukte erinnerten, und nie hatte ich als Histologe einen größeren Genuss, als bei der Betrachtung dieser Präparate.

Es scheint mir aber, dass Kühne in der Behandlung dieser Frage nicht konsequent ist, und dass seine Auffassung, dass es sich hier um Kunstprodukte handelt, durch seine eigenen Worte entkräftet werden kann. Kühne sagt nämlich, dass diese atypischen Geweihe besonders am Kopfe, der Zunge, den Brustmuskeln etc. gefunden werden. Nun ist aber doch kein Grund vorhanden, um anzunehmen, dass die Goldmethode gerade auf diese Muskeln es abgesehen und

© Biodiversity Heritage Library, http://www.biodiversitylibrary.org/; www.zobodat.at

hier solche Verwüstungen angerichtet habe. Viel wahrscheinlicher ist es doch, dass es sich wirklich hier um andere Gewebsformen handelt. Kühne sollte, meine ich, die Theorie aufgeben, dass das Gold Kunstprodukte erzeugt und nicht eine besondere Klasse von Nervenendigungen zu Kunstprodukten oder misslungenen Präparaten machen.

Ferner giebt Kühne an, dass bei der Formation von Beeren, die, wie ich Kühne verstehe, durch Gerinnungen seines Axoplasmas entstanden zu denken sind, diese immer nach den Muskelfasern gerichtet sind, was doch nicht wohl der Fall wäre, wenn es sich um Kunstprodukte handelte, und warum sollten wir die Bögen, die sich dem Auge gar zu deutlich als über dem Sarkolemm liegend darbieten, nicht auch wirklich in Gedanken dorthin verlegen? Kühne giebt das ja auch zu.

Dann ist noch zu erwähnen, dass diese »atypischen« Nervenendigungen in vielen, ja den meisten Fällen nicht direkt von myelinhaltigen Nervenfasern abgehen, sondern oft von nackten Nerven, welche die Muskelbündel epheuartig durchziehen, ja oft bestehen schon die Nervenbündel, aus denen sie schließlich hervorgehen, aus Nervenfasern, die keine Ranvier'schen Einschnürungen mehr zeigen, also ganz oder fast ganz myelinfrei sind, und wird Kühne gewiss nicht so weit gehen, dem Golde auch solche Einflüsse auf Nervenfasern und Nervenbündel zuzuschreiben.

Während also unsere Ansichten über diese Gewebsformen durchaus aus einander gehen, so treten auch in den belegenden Präparaten einige Differenzen hervor. So zeichnet in Fig. 50 Kühne die Vorsprünge an den Nervenendfasern, die er Endbeeren nennt, so dass dieselben beerenförmig, und an der gegen die Muskelfasern zugewandten Seite abgerundet erscheinen, während in meinen Zeichnungen die dem Muskel zugekehrte Seite (Kontaktstelle) immer abgeflacht erscheint.

Ob nun die Gold- oder die Essigsäure-Hämatoxylin-Methode mehr naturgetreue Präparate liefert, muss ich die Zukunft entscheiden lassen. Ich glaube, dass Jeder, der, wie er es mit Hilfe unserer Methode mit leichter Mühe thun kann, sich aus der Froschzunge oder anderen Muskeln vom Hals und Arm diese Gewebsformen zur Anschauung bringt, zu der Überzeugung kommen wird, dass es sich hier nicht um Kunstprodukte handelt, und dass die Bögen, die sich hier bilden, über dem Sarkolemm liegen, und dass es ihm unmöglich

© Biodiversity Heritage Library, http://www.biodiversitylibrary.org/; www.zobodat.at

sein wird, nachzuweisen, dass an den Kontaktstellen das Sarkolemm über die Nervenfaser gezogen ist.

Leider war ich gezwungen, meine Abbildungen in reducirtem Maßstabe wiederzugeben. Hätte ich mir so viel Raum zu meinen Figuren gönnen können, wie Kühne in seiner großen Arbeit, so würden meine Bilder mehr als es jetzt der Fall ist, für die Richtigkeit meiner Ansicht auftreten.

In Fragen dieser Art müssen eben schließlich Präparate entscheiden.

Wäre es mir nur vergönnt gewesen, den Lesern dieses Aufsatzes etwa Fig. 17, Taf. XXIII zu demonstriren! Diese Abbildung lässt der Schönheit des Präparates keine Gerechtigkeit widerfahren, da ich sie selbst, obschon kein geübter Zeichner, fertigen musste. Man sieht hier Endfasern auf den Muskelfasern liegen mit Verdickungen, die durch feine Fasern verbunden sind; was aber diese Verdickungen zu bedeuten haben, zeigen die Endfasern, die seitlich an die Muskelfasern sich ansetzen, mit ihren Gruppen von Füßchen oder Plättchen. Dass die Nervenendfasern nicht unter dem Sarkolemm liegen, dürfte deutlich sein, würde aber in einer Abbildung, die der wirklichen Vergrößerung entspräche, noch deutlicher werden. Ich sehe freilich auch alle »Verdickungen« auf der Muskelfaser als eben solche Füßchen an, die sich seitlich an die Muskelfaser ansetzen.

Dann mache ich noch aufmerksam auf die Thatsache, dass die Endfasern von myelinfreien Nervenfasern abgehen. Ich kann durchaus nicht einsehen, warum man es hier mit Kunstprodukten zu thun haben soll. Ehe ich zu einem neuen Gegenstande übergehe, erlaube ich mir auf einige Punkte in der Arbeit von Bremer einzugehen, der wir hauptsächlich die Kenntnisse über die epheuartigen (atypischen) Nerven der Muskeln verdanken. Gezwungen, abgeschlossen von der histologischen Litteratur, zu arbeiten, war ich der Meinung, etwas Neues entdeckt zu haben, als ich diese epheuartigen Nerven selbständig in der Zunge und in anderen Muskeln des Frosches aufgefunden hatte. Ich wurde aber eines Besseren belehrt, als ich die Arbeit von Bremer in die Hände bekam.

Erstaunt war ich jedoch, als ich nach Durchmusterung der naturgetreuen Abbildungen die Arbeit selber las und auf folgenden Passus kam: Auf p. 194 stellt nämlich Bremer nach Beschreibung dieser Nerven die folgende Frage auf: Sind die markhaltigen Nerven der zweiten Ordnung und die blassen Fasern an den Skelettmuskeln sensible Nerven?

© Biodiversity Heritage Library, http://www.biodiversitylibrary.org/; www.zobodat.at

Bremer ist also im Unklaren darüber, ob er hier sensible oder motorische Nerven vor sich hat, obgleich er in der Arbeit selber weder unbewusst noch bewusst Gründe für die sensible Natur dieser Nerven aufbringt. Die folgende Überlegung beweist, dass diese Nerven motorische sind. Einmal wären ganze Muskelgruppen, wie z. B. Theile der Zunge, die Muskeln des Auges, viele Bündel oder Theile von solchen in der vorderen Extremität gar nicht mit motorischen Nerven versorgt, da an sie, wie man mit Hilfe unserer Methode leicht nachweisen kann, gar keine anderen Nerven herantreten als eben die besprochenen. Zweitens habe ich hoffentlich weiter oben in diesem Aufsatze nachgewiesen, dass wir Übergänge von den doldenförmigen Endigungen bis zu den typischen Endigungen der Lehrbücher nachweisen können und bei der Untersuchung von manchen Muskelbündeln finden wir eine Anzahl von Fasern mit allerdings meist kleinen Geweihen versorgt, während andere dicht daneben liegende durch die epheuartigen myelinfreien Nervenverzweigungen versorgt werden. Kurz, es ist kein Grund vorhanden, die motorische Natur dieser Nerven eher zu bezweifeln als die der gewöhnlichen, in den Büchern beschriebenen motorischen Endigungen. Ich vermuthe, dass auch Sachs bei der Nachforschung nach sensorischen Muskelnerven auf solche myelinfreie motorische Nerven gestoßen ist, die er eben einfach wegen ihres von den typischen Nerven abweichenden Charakters als sensorische angesprochen hat. Immerhin könnten es auch Gefäßnerven gewesen sein, da sich diese beiden Arten, wenn sie nicht auf ihr Auslaufen verfolgt werden, nicht unterscheiden lassen.

Dann hätte ich auszusetzen, dass Bremer keinen Unterschied macht zwischen den verschiedenen Formen von Endgeweihen, sondern sie alle gleichmäßig unter dem Sarkolemm endigen lässt. Es ist ihm mit seiner Methode nicht gelungen, diejenigen Formen richtig zu deuten, die nach Kühne Kunstprodukte sind, wo die Endfaser eine Abwechslung von dickeren Partien (Kontaktstellen) und dünnen Fäserchen darbietet.

Während Bremer nicht umhin kann, die großen Bögen an Terminalfasern, die von einer Kontaktstelle zu der anderen sich begeben, außerhalb des Sarkolemms zu verlegen, ist es ihm entgangen, dass es auch solche Terminalfasern giebt, wo eben diese Bögen nur sehr klein sind und eben so wenig unter das Sarkolemm gehören als die größeren Bögen. Zwar meint er, wo die Bögen wohl zu widerspenstig waren, um unter das Sarkolemm gesteckt zu werden, dass in manchen Fällen das Sarkolemm zerrissen gewesen sei, und

© Biodiversity Heritage Library, http://www.biodiversitylibrary.org/; www.zobodat.at

die Faser so ins Freie habe treten können — (sie hätte ja aber doch mit dem Muskelfaserinhalt verklebt gewesen sein sollen). Ich muss dieses aber durchaus in Abrede stellen, da ich bei ganz unversehrten Muskelfasern, bei einer Profilansicht der Endigungen, d. h. wo der Nerv seitlich an der Muskelfaser, nicht auf derselben liegend, sich dem Auge darbot, unzählige Male ganz minimale Bögen frei über dem Sarkolemm hervorragend gesehen habe. Würde ich dieselbe Endfaser auf der Muskelfaser haben liegen sehen, so hätte ich nur dickere und dünnere Stellen der Endfaser vor mir gesehen. Bremer hat sich somit das Wesen der Kontaktstellen nicht klar gemacht. Vielleicht sind mir diese Thatsachen desswegen besonders klar vor Augen getreten, weil durch meine Methode alle Kittsubstanzen aufgelöst werden und so die Nervenfasern klar und scharf dem Auge sich darbieten und möchte ich die Vermuthung aufstellen, dass das Gold eben so wie die epitheliale Zwischensubstanz, auch die Kittsubstanzen dunkel färbt. So erkläre ich die breiten Bilder von Nervenendfasern in den Abbildungen von Kühne und den Umstand, dass diese kleinen und zarten Bögen Bremer entgangen sind.

Ich bin somit der Meinung, dass, wenn auch Bremer diese atypischen Nerven dem histologischen Wissensschatze einverleibt hat, doch meine Methode den Anspruch erheben darf, die richtige Deutung der varicösen Endfasern nachgewiesen und das richtige Verständnis für das, was wirklich Nervenendigung (resp. Kontaktstellen) sind, angebahnt zu haben.

Bremer verlegt auch mit Kühne die Endigungen der Nerven unter das Sarkolemm. Mit folgendem Satze jedoch zieht er Allem, was er zu Gunsten dieser Hypothese angiebt, jede Beweiskraft unter den Füßen weg. Er sagt nämlich: »Wie sich letztere (die Schwann-sche Scheide) zum Sarkolemm verhält, darüber fehlen mir sichere Erfahrungen.«

Wer über die Lage der Endfasern ins Klare kommen will, muss vor allen Dingen über das Schicksal der Henle'schen und Schwann-schen Methode aufs genaueste unterrichtet, und darüber ins Klare gekommen sein.

Bremer behauptet auch, dass eine besonders intime Verbindung der Zwischensubstanz der Muskelfaser und der Nervenendfaser bestehe.

Freilich kann man für diese Ansicht oft genug Präparate bringen, die zu zeigen scheinen, dass eine solche Verbindung besteht, in denen

© Biodiversity Heritage Library, http://www.biodiversitylibrary.org/; www.zobodat.at

die Nervenfaser in eine grobe Faser der GERLACH'schen intramuskulären Substanz übergeht, aber viele andere Präparate, die zeigen, wie die ganze Kontaktfläche des Nerven sich indifferent, sowohl an kontraktile Substanz und Zwischensubstanz (das Sarkoplasma) anlegt und beweisen, dass die anscheinende Fortsetzung von Nerv in Muskelsubstanz (Sarkoplasma) eben eine nur scheinbare ist.

Würde die Ansicht von BREMER, die sich so ziemlich (wenigstens was histologische Thatsachen betrifft) mit der von GERLACH deckt, die richtige sein, so würde man gewiss an der Stelle, wo Nerv und Muskel zusammentreffen, eine so deutliche, gewiss charakteristische Modifikation des Muskelgewebes finden, dass über solche Verhältnisse keine Zweifel aufsteigen könnten. Anstatt dessen sehen wir, dass der Nerv die Muskelfaser an irgend einer beliebigen Stelle trifft, und oft ganz unscheinbare und geringfügige Berührungsflächen in Anwendung kommen. Während z. B. bei mehreren benachbarten Muskelfasern die einen in ihrer Mitte vom Nerven getroffen werden, wird eine dritte Muskelfaser nahe am Ende berührt.

Während der Abfassung dieser Arbeit kam mir die Arbeit von HUBER und DEWITT über Muskelspindeln und motorische Nerven der Muskeln zu Gesicht (Journal of Comp. Neurology, Vol. V, No. 3, 4), in welcher die Verfasser auch für die Ansicht von KÜHNE eintreten, und eine Mittheilung machen, die sehr entschieden für die KÜHNE-sche Theorie hätte verwandt werden können, doch scheint ihnen die Wichtigkeit ihrer Entdeckung nicht recht zum Bewusstsein gekommen zu sein. Die allerdings sehr auffallende Entdeckung, die diese Forscher gemacht haben, ist die, dass die »hypolemmalen« Fasern der motorischen Nervenendigung des Frosches frei von Kernen sind. Um diesen Forschern nicht Unrecht zu thun, führe ich ihre eigenen Worte an. Sie lauten (p. 183): »In our sections we have recognized the nuclei described by KÖLLIKER, RANVIER and others, which form part of what is regarded as the hypolemmal portion of the axiscylinder. The nuclei in question are described by KÖLLIKER as the nuclei of the sheath of SCHWANN accompanying the ramification of the axiscylinder. That the terminal branches of the axiscylinder are not invested with a continuation of the sheath of SCHWANN we have already tried to show, such nuclei if present could not therefore be regarded as nuclei of this sheath. In our sections nuclei are sometimes found very near one or the other of the hypolemmal branches of the axiscylinder as Fig. 12 may show. The differential staining used by us and the use of the micrometer screw of the microscope enable

© Biodiversity Heritage Library, http://www.biodiversitylibrary.org/; www.zobodat.at

us to state, that such nuclei are not a part of the terminal branches, but are always more or less distinctly separated from them. Such nuclei have no doubt been interpreted as nuclei of the hypolemmal branches in gold preparations, where such differentiation is not always possible.«

In früheren Zeiten machten diese Kerne der hypolemmalen Theorie keine größeren Schwierigkeiten. Man konnte sie ja als zum Achsencylinder gehörig ansehen. Wenn aber die neuere Lehre richtig ist, dass die Nervenfaser ein Spross einer Nervenzelle im Gehirn oder Rückenmark oder sonst wo liegend ist, und vom Zellenkern her beeinflusst wird, so können die Kerne an den Terminalfasern doch wohl nur der Hülle des Nerven, der SCHWANN'schen Scheide, zugeschrieben werden, und da diese Kerne an den Terminalfasern durchaus den Kernen an den feinen sensorischen und motorischen Nerven, die man z. B. in der Froschzunge findet, gleichen, so ist kein Grund vorhanden, warum nicht die Endfasern ihre SCHWANN-sche Membran mit den zugehörigen Kernen haben sollten.

Diese Kerne aber werden gewiss der hypolemmalen Theorie den Todesstoß versetzen, denn die Kerne beweisen die Existenz der SCHWANN'schen Scheide. Umhüllt die SCHWANN'sche Scheide den Achsencylinder, so ist sie nicht mit dem Sarkolemm verschmolzen, von nackten Achsencylindern kann nicht die Rede sein; dass der Nerv unter das Sarkolemm geschlüpft ist, genügt den Forderungen der Physiologen immer noch nicht, denn die SCHWANN'sche Membran, die von einer sehr respektablen Dichtigkeit ist, trennt immer noch Nerv- und Muskelsubstanz.

Die Vertreter der hypolemmalen Theorie sollten also den Angaben von HUBER und DEWITT zujubeln, die ihnen da einen kernlosen, membranlosen Achsencylinder demonstriren.

Wenn aber Kerne und Membran zugegeben sind, so müssten die stärksten Beweise für jene Theorie gebracht werden. Wie ist aber nun die Angabe von HUBER und DEWITT zu entkräften. Es handelt sich, was die Kerne (und wohl auch die SCHWANN'sche Membran) betrifft, um die einfache Anschauung, d. h. um gute, klare Präparate.

Es müssten sich also KÖLLIKER und KÜHNE und wohl alle Forscher auf diesem Gebiete getäuscht haben, dazu in einer Beobachtung, die mit schwachen Vergrößerungen so gut wie mit starken gemacht werden kann. Mich selber werden die Angaben von HUBER und DEWITT wohl nicht in meinen Anschauungen stören. Ein Zweifel

© Biodiversity Heritage Library, http://www.biodiversitylibrary.org/; www.zobodat.at

an dieser Thatsache, dass die Endfasern Kerne tragen, ist mir denn auch noch nie aufgestiegen, und ich habe doch gewiss Tausende von Präparaten durchmustert. Die Kerne sind ja ganz charakteristisch, unterscheiden sich von den Muskelkernen, und besonders an Endgeweihen, die etwa auf leerem Sarkolemmschlauch betrachtet werden können, präsentiren sich diese Kerne und ihre Verbindung mit den Fasern über allem Zweifel erhaben.

Ich würde eben so gut an den Kernen der Kapillaren, ja an was nicht zweifeln, als an diesen Kernen und deren Verbindung mit den Nerven. Eben so gut könnte man die Kerne allen myelinfreien Nerven absprechen; die Kerne im Verlaufe der Nervenfasern und an deren Enden sind identisch. Was Kühne und Kölliker und andere Histologen zu dieser Entdeckung wohl sagen werden?

Was die Existenz der Schwann'schen Membran an den feinen nackten Nervenfasern (ob Terminalfasern oder nicht) betrifft, so hatte ich früher auch meine Zweifel, aber meine so dankbare Methode hat mir auch hier ausgeholfen. Beim Zerzupfen und Zerdrücken von Muskelbündeln werden die feinen myelinfreien Nerven energisch gedrückt und gezerrt, es kommt daher oft genug vor, dass man eine feine Nervenfaser ganz zerklüftet sieht, d. h. man hat den Anblick von einem länglichen Fragmente hinter dem andern liegend. Man kann sich aber durch Druck und Schieben (des Deckglases) überzeugen, dass die Kontinuität auch der feinsten Nerven, wie an den Kapillaren z. B., nicht gestört ist; die Fragmente werden in Reihe und Glied gehalten durch Partikelchen, die an der Membran hängen bleiben; auch durch Anilinfarben kann man sich optisch von der Existenz einer Membran überzeugen. Dieselbe Zerklüftung etc. kommt auch an den Endfasern vor, und ich bin also auch aus anderen Gründen, als der Existenz der Kerne, von dem Vorhandensein der Schwann'schen Membran auch hier überzeugt. Wie man sich durch leer gemachte Stellen des Sarkolemmschlauches von dessen Existenz überzeugt, so kann man also nach demselben Princip sich auch von der Anwesenheit der Schwann'schen Scheide überzeugen.

Ich habe somit bei der Besprechung der Lage der Nervenenden nur Beweise für die epilemmale Theorie zu bringen gesucht. Es dürfte nun aber auch am Platze sein, sich die Begründung für die hypolemmale Theorie einmal anzusehen.

Ich kenne nur die Arbeit von Kühne über diesen Punkt, da die anderen Histologen sich ihm einfach »anschließen«.

© Biodiversity Heritage Library, http://www.biodiversitylibrary.org/; www.zobodat.at

In Stricker's Handbuch bringt Kühne nun Folgendes zu Gunsten seiner Anschauung.

Nach Beschreibung der Methode, sich die Nervenendigungen zu verschaffen, fährt er fort:

»An denselben Präparaten ist der Übergang der Schwann'schen Nervenscheide in das Sarkolemm in der Profillage ohne Weiteres zu beobachten.«

Es handelt sich hier nur um die Formen der Endigung, wo die Endfasern in ihrer ganzen Ausdehnung mit der Muskelfaser verklebt sind.

Wenn Jeder das »ohne Weiteres« sehen könnte, so würde man ja keine Beweise für die hypolemmale Theorie zu bringen brauchen. Retzius hätte die Sache nicht unentschieden gelassen, und die Frage würde wohl kaum besprochen werden. Ich habe Tausende von guten Präparaten untersucht und kann dieses Übergehen des Neurilemms in das Sarkolemm durchaus nicht sehen — weil man ja diese beiden Membranen gar nicht unterscheiden und sich nur indirekt von ihrem Vorhandensein überzeugen kann. Im Gegentheil sieht man in Profillagen oft so deutlich die Kerne neben der Muskelfaser, dass ich bei meiner Ansicht über die physikalischen Eigenthümlichkeiten des Sarkolemms, die ich für eine ihren Inhalt stramm umschließende Membran halte, diese Kerne nur sehr schwer unter das Sarkolemm verlegen könnte. Wären die Endfasern unter dem Sarkolemm, so käme es nicht zu Nervenhügeln, die Nervenfasern lägen in Vertiefungen unter dem glatten, ebenen Sarkolemm, und beim Zerren an der Nervenfaser würde etwa das Sarkolemm mit abgehoben, und die nackten Achsencylinder würden abreißen. Im Gegensatze hierzu habe ich etwas ganz Anderes gefunden. Bei einem Zuge an der Nervenfaser folgt das Endgeweih mit den Fasern, ohne zu zerreißen.

Sieht man sich ferner die Abbildung des Geweihes beim Frosche (Kühne, p. 154) an, so werden dort gewisse Kerne als »Kerne der Schwann'schen Scheide« beschrieben. Dieses sind nun aber nicht Kerne der Schwann'schen Scheide, sondern es gehören dieselben der Henle'schen Scheide an, wie dies aus ihrer Zahl und ihrer Lage hervorgeht, und hat Kühne die Henle'sche Scheide mit der Schwann'schen verwechselt.

Während ich, besser wie viele Andere, die Schwierigkeiten, die es hier giebt, kenne und den Leistungen von Kühne, die er mit Hilfe von sehr mangelhaften Methoden zuwege gebracht hat, die höchste Achtung schenke und mich fast schäme, Kritik zu üben, muss

© Biodiversity Heritage Library, http://www.biodiversitylibrary.org/; www.zobodat.at

ich doch darauf aufmerksam machen, dass die hypolemmale Theorie damals entstanden ist, als noch solche Verwechslungen möglich waren, dass man also die Angaben aus jener Zeit nicht als unfehlbar ansehen sollte.

Ferner bringt Kühne das als Beweis für seine Theorie, dass Silbernitrat einen schwarzen Mantel unter dem Sarkolemm hervorbringe, in dem die »intermuskuläre Nervenvertheilung als eine weiße Silhouette sichtbar« sei. Nur fehlt eben wieder der Beweis, dass jener Mantel auch wirklich unter dem Sarkolemm liegt.

Endlich führt Kühne die Beobachtung an, dass man durch verdünnte Salzsäure fast den ganzen Sarkolemminhalt in eine fließende Flüssigkeit verwandeln könne. An solchen Präparaten lösten sich die intermuskulären Achsencylinder erst mit den Spitzen, dann in ganzer Ausdehnung vom Sarkolemm ab, sanken in die Tiefe des Rohres und flottirten beim Bewegen der Flüssigkeit pendelnd in derselben.

Woran man erkennen soll, dass diese gelösten Fasern in dem Sarkolemmaschlauche flottiren, wird nicht gesagt. Mir scheint aber dieser Versuch mehr für die Ansicht von Kölliker zu sprechen. Denn wenn die Säure die Muskelsubstanz zu einer flüssigen Masse auflöst, wie sollte da ein nackter Achsencylinder unversehrt bleiben? Ich denke mir, dass die Endfasern, durch die Schwann'sche Membran geschützt, allerdings abgelöst werden und auch flottiren — aber nicht innerhalb des Sarkolemmschlauches.

Es muss nun dem Leser und künftigen Untersuchungen überlassen bleiben, ob für Kühne's oder Kölliker's Ansicht die besten Beweise gebracht sind.

III. Die Nervenendigung in der glatten Muskulatur.

Um meine Ansicht über die Art und Weise, wie die glatten Muskeln mit Nerven versorgt werden, zu erklären und zu beweisen, will ich noch einige sogenannte Nervenendigungen in den quergestreiften Muskeln vorführen. Wenn auch in der Mehrzahl der Fälle in den letztgenannten Muskeln die Nervenversorgung derart ist, dass die motorischen Nervenfasern sich verzweigen und Endgeweihe und Endbüschel von myelinhaltigen Nerven direkt an die Muskelfaser herantreten und sich mit derselben verbinden, so giebt es doch viele Muskeln in den vorderen Extremitäten, am Hals, der Zunge, den Augen des Frosches, in denen die motorischen Nerven einen ganz anderen Habitus annehmen. Wir sehen hier, dass die

© Biodiversity Heritage Library, http://www.biodiversitylibrary.org/; www.zobodat.at

Nervenfasern, nachdem sie das Nervenbündel verlassen haben, sich in nackte Fasern zertheilen, Verzweigungen (auch mit Anastomosen) bilden, welche epheuartig die Muskelfasern durchdringen und in mannigfaltiger Weise mit dem Muskel Verknüpfungen bilden.

Einen Fall, der uns besonders interessirt, zeigt uns Fig. 22, Taf. XXIV.

Hier sehen wir von einem Nervenbündel abgehen einmal eine Nervenfaser, welche die Kapillaren versorgt, sodann eine andere, die ein einfaches Geweih (*G*) abgiebt und dann als eine lange, dünne myelinfreie Faser ihren Weg weiter geht, um über die Muskelfasern hinziehend mit mehreren derselben Kontakte zu bilden, und zwar mit Hilfe einer Reihe von kurzen Wärzchen, wie wir diese in *a* und *b* genannter Figur sehen. Während wir diese Art Nervenversorgung meist in Bündeln von dünnen Muskelfasern, die ein gleichmäßiges Kaliber haben, finden, so habe ich eine solche doch auch an Muskelfasern, die eine bedeutende Dicke haben, wahrgenommen, und Fig. 13, Taf. XXIII zeigt uns eine solche Kontaktstelle in mittelstarker Vergrößerung. Die Muskelfaser war von mittlerer Dicke. Als ich zum ersten Male derartige Nerven zu Gesicht bekam, untersuchte ich gerade Muskelbündel, die aus Fasern von sehr geringem Durchmesser, aber von sehr gleichartigem Kaliber (beim Frosche findet man bekanntlich oft Muskelbündel, in denen dünne und dicke Fasern gemischt vorkommen) bestanden, und konnte da in mehreren Präparaten von einer typischen Endigung gar nichts finden. Doch schienen die Nervenfasern an gewissen Stellen, wo sie über die Muskelfaser hinliefen, etwas verbreitert zu sein, und kam mir der Gedanke, dass hier Nervenfaser und Muskelfaser verknüpft sein könnten. Eine einfache Betrachtung wird natürlich eine solche Frage nicht lösen. So versuchte ich denn durch Hin- und Herschieben des Deckglases einen Zug auf die Nervenfaser auszuüben und mich zu überzeugen, ob vielleicht eine Verbindung von Nervenfaser und Muskelfaser hier stattfinde. Dieses gelang mir auch, und die unscheinbare Fig. 12 auf Taf. XXIII zeigt uns die bestehenden Verhältnisse; man sieht also hier eine Verbindung von Nerv und Muskel ohne Endigung, es sei denn, dass man die kleine Verbreiterung an der Nervenfaser eine Endigung nennen will. Es befindet sich hier gerade ein Kern an der Verbindungsstelle, doch ist dessen Anwesenheit nicht nothwendig.

Wenn wir nun solche Kontaktstellen, wie sie in Fig. 13 auf Taf. XXIII und in Fig. 22 auf Taf. XXIV gezeichnet sind, in Gedanken um so viel verkleinern, als wie eine glatte Muskelfaser kleiner ist als

© Biodiversity Heritage Library, http://www.biodiversitylibrary.org/; www.zobodat.at

eine quergestreifte, so würden wir dann anstatt der mit kleinen Warzen versehenen Stellen kaum von etwas verdickten oder verbreiterten Stellen der Nervenfasern reden können und dann eben nur sehen, dass der Nerv über die Muskelfaser hinzieht, unter welchen Umständen aber ja ein vollkommener Kontakt von Nerv und Muskel möglich ist. Und so denke ich mir dann auch die Versorgung der glatten Muskeln mit Nerven, dass nämlich Nervenfasern, Netze bildend und über die Muskelfasern hinziehend, diese versorgen.

Zur Untersuchung der Nervenendigungen in der glatten Muskulatur wählte ich kleine Arterien mit einfacher Muskellage und die Blase des Frosches.

Fig. 26 auf Taf. XXIV zeigt uns die Nerven einer Arterie von der Zunge, und was wir hier sehen sind einmal die gröberen Fasern, die deutlich neben dem Gefäße herlaufen und viel feinere Fasern, die kleine Verdickungen oder wenigstens dunkler gefärbte Stellen aufweisen und mit dem Muskelgewebe in direktem Kontakte sind.

Die herrschende Theorie würde nun verlangen, dass von diesen letzgenannten feinen Fasern noch Endfasern zu jeder einzelnen Muskelfaser abgehen, ich habe jedoch etwas Derartiges nicht entdecken können, obgleich ich viele Zeit und Mühe auf diesen Gegenstand verwendet habe.

Es war mir nämlich sehr daran gelegen, aufzufinden, ob nicht die dunkel gefärbten Fäserchen, die zwei bis drei an Zahl an jeder Muskelfaser der Arterien, und zwar den Kanten derselben entlang verlaufend, sich finden, etwa besonders intime Verbindungen mit den feinsten Nervenfasern eingingen, und vielleicht als die eigentlichen Nervenendigungen aufzufassen wären. Da nämlich die feinsten Nervenfasern ganz ähnlich aussehen, wie Doppelfasern jener an den Muskelfasern verlaufenden Fäserchen, so kann man sehr leicht in Irrthümer verfallen und dieselben als eine Fortsetzung von Nervenfasern ansehen, und habe ich mich oft gefragt, ob nicht am Ende von anderen Beobachtern diese feinen, aber zum Muskel gehörigen Fasern als Nervenendigungen angesehen worden sind. Dieselben färben sich gerade wie Nerven und haben auch Varicositäten. Diese feinen Fasern, die sich an den glatten Muskelfasern befinden, werden weiter unten eingehender besprochen. — Eben so wenig, wie an den Arterien, konnte ich an den Muskelbündeln in der Blase von »Nervenendigungen« etwas finden. Es glückte mir nicht, die Nerven weiter zu verfolgen, als es Bremer gelungen war. Ich finde hier gröbere, wenig Myelin enthaltende und myelinfreie Nervenfasern den Muskel-

© Biodiversity Heritage Library, http://www.biodiversitylibrary.org/; www.zobodat.at

bündeln entlang verlaufen und von diesen gehen sehr feine, schwache, mit Kernen versorgte Fasern ab, welche die kleinsten Bündel von Muskeln umspinnen und durchflechten, immer aber Anastomosen oder ein Netzwerk bilden und nicht frei auslaufen.

Die folgenden Überlegungen bestimmen mich, die beschriebenen Nervennetze als die Endorgane der motorischen Nerven der glatten Muskeln aufzufassen.

Ich habe in dem ersten Theil dieser Arbeit nachzuweisen versucht und viele Beweise dafür gebracht, dass es bei der Versorgung der Muskeln mit Nerven nicht auf Endfasern, sondern auf Kontaktstellen ankommt, und durch das von mir beschriebene Netz ist, wie sich leicht Jeder überzeugen kann, reichlich Gelegenheit gegeben, dass jede Muskelfaser mit einer Nervenfaser in Berührung kommt. Was würden hier specielle Endfasern mehr bieten? Kommt es doch immer bei den mit glatten Muskeln versehenen Hohlorganen darauf an, dass dieselben sich als ganze kontrahiren, und ziehen sich hier nie einzelne Muskelfasern zusammen ohne die anderen. Im Systeme der quergestreiften Muskeln ist dies anders, und können hier kleine Gruppen von Fasern, ja selbst (Gesichts-, Zungenmuskeln) die einzelnen Muskelfasern sich zusammenziehen.

Ein zweiter Grund, warum ich die beschriebenen Endnetze in der glatten Muskulatur für die Endorgane halte, ist der, dass diese Endnetze durchaus dem Endgeweihe in den quergestreiften Muskeln entsprechen, was Aussehen und Strukturverhältnisse betrifft. Denn auch in den quergestreiften Muskeln sehen wir, dass mit Schwann'scher Scheide und mit Kernen versehene Fasern die Übertragung von Nerven- auf Muskelgewebe vornehmen und dass hierzu keine feineren, verwickelteren Apparate nothwendig sind. Abgesehen hiervon ist die Versorgung der glatten Muskulatur durch die beschriebenen Nervennetze eine ungleich reichere, als die der quergestreiften Muskeln.

Das Nichtfinden von einem histologischen Gebilde ist allerdings noch kein Beweis, dass dasselbe wirklich nicht da ist. Da es aber, wie noch gezeigt werden soll, mit meiner Methode ganz gut gelingt, die feinen Nerven, welche die Kapillaren versorgen, d. h. ganz mit denselben verbunden sind, zu beobachten, so glaube ich, dass, wenn die glatten Muskelfasern noch mit anderen Nervenfasern versehen wären, als den eben beschriebenen, ich dieselben auch hätte finden müssen, da ja diese Muskelfasern doch bedeutend größere Elemente darstellen, als die Zellen, die die Kapillaren aufbauen.

In Fig. 16 auf Taf. XXIII sehen wir einen kleinen Theil des ein

© Biodiversity Heritage Library, http://www.biodiversitylibrary.org/; www.zobodat.at

Muskelbündel der Froschblase versehenden Nervennetzes. Da die Nervenfasern sehr oft nicht den Muskelfasern parallel, sondern auch schief und quer über dieselben hinziehen, so ist reichlich Gelegenheit gegeben, dass die Muskelfaser irgend wo mit einer Nervenfaser in Berührung kommt.

Wenn ich mit meinen Anschauungen nicht Recht hätte, wenn es so viele Nervenendigungen gäbe, als Kerne und glatte Muskelfasern vorkommen, so wäre es mir unmöglich, zu sehen, woher große Partien, z. B. der Froschblase, ihre Nervenversorgung haben sollten. Wenn man eine Froschblase untersucht, sieht man doch häufig von einem dickeren Muskelbündel ein dünnes, drei bis sechs kernhaltige Muskelfasern enthaltendes zu einem anderen dickeren hinübergehen. Hätte die Theorie, die Endigungen an jeder Faserzelle verlangt, recht, so müssten an diesen kleinen Bündeln auch Nervenendigungen zu sehen sein. Aber oft genug sind an solchen anastomosirenden Bündelchen keine Nerven, weder gröbere noch feinere, zu sehen. Meiner Auffassung macht das keine Schwierigkeit, da dieselbe annimmt, dass jedes kleine Muskelbündel in den dickeren mit dem Nervennetze in Berührung kommt.

IV. Die Nervenscheiden, die Kerne der Nervenendigungen. Verknüpfung von Muskel und Nerv.

Wie über die Lage der Terminalfasern, so besteht auch über die Deutung der an den Terminalorganen zu findenden Kerne keine Übereinstimmung unter den Autoritäten.

Nehmen wir z. B. eine der neuesten Arbeiten über diesen Gegenstand zur Hand, den schon erwähnten Aufsatz von Huber und Dewitt im Journal of Comparative Neurology, Vol. V, Nr. 3 and 4, a contribution on the Motor nerveendings and on the Nerveendings in the Muscle Spindle, so sehen wir, dass dieselben die hier schon bestehende Verwirrung noch vermehrt haben, indem in derselben behauptet wird, dass die Endfasern der motorischen Nerven gar keine Kerne haben, so dass also Kühne's Endknospen gar keine Existenz hätten und Kölliker umsonst für dieselben als der Schwann-schen Scheide angehörig eingetreten wäre.

Da ich diesen Punkt schon besprochen habe, will ich nur noch mittheilen, dass es mir an Muskeln, die ich gefärbt einige Jahre in Glycerin aufbewahrt hatte, und die im besten Zustande waren, wiederholt gelungen ist, beim Zerzupfen das ganze Endgeweih von der Muskelfaser abzuziehen. Mag nun das Geweih einfach vom

© Biodiversity Heritage Library, http://www.biodiversitylibrary.org/; www.zobodat.at

Sarkolemm abgelöst worden sein oder mag der anklebende Theil desselben mit abgezogen worden sein, immer konnte ich das Geweih, ohne die Muskelfaser zum Hintergrund gehabt zu haben, und die Endfasern aufs klarste sehen. Aufs deutlichste waren da nun die großen Kerne, die an den Endfasern haften, zu erkennen, und nie ist es mir überhaupt auch nur eingefallen, daran zu zweifeln, dass diese Endfasern Kerne tragen.

Huber und Dewitt sagen, dass sie in ihren Schnitten manchmal Kerne in der Nähe der Endfasern gefunden hätten, aber ihr »differential staining« und die Anwendung der Mikrometerschraube gaben ihnen guten Grund zur Behauptung, dass diese Kerne den Terminalfasern nicht angehörten. Nun ja, Kerne, die sie zufällig in einem Schnitte in der Nähe der Endfasern gesehen haben, mögen freilich nur in der Nähe derselben gelegen haben. Wie wollen sie aber beweisen, dass das die Kerne waren, auf die es uns hier ankommt?

Hier gilt es doch, die Endfaser der Länge nach abzusuchen, und wenn Einem dabei die Kerne entgehen, muss er mit sehr schlechten Methoden gearbeitet haben. Indem ich also Kühne, Kölliker und andere Forscher auf diese wichtige Entdeckung von Huber und Dewitt aufmerksam mache, muss ich selbst bei der alten Ansicht, dass die betreffenden Kerne der Schwann'schen Scheide angehören, stehen bleiben, und gehe nun zu der Besprechung der Kerne der Endfasern und Endplatten, der Sohle und Sohlenkerne, der Henle- und Schwann'schen Scheide über.

Nach meinen Untersuchungen halte ich es für wichtig, die genannten Gegenstände mit einander zu besprechen, da einer derselben auf den anderen Licht wirft.

Was nun die Henle'sche Scheide betrifft, welche Huber und Dewitt gar nicht oder sehr oberflächlich beschreiben, so hat mir hier meine Methode etwas gezeigt, was mir eben so unerwartet als interessant war, dass nämlich beim Frosche die Henle'sche Scheide keine Verwachsungen eingeht, indem der Nerv an die Muskelfaser herantritt, weder mit der Schwann'chen Scheide, noch mit dem Sarkolemm, sondern dass dieselbe offen ausläuft, so dass der Nerv daraus hervortritt, wie der Arm aus dem Ärmel. Und wie es verschieden zugeschnittene Ärmel giebt, solche wie am Rock, wo viel Platz für den Arm ist, und solche wie beim Hemde, wo das Kleidungsstück sich eng dem Arme anschmiegt, so finden wir auch verschieden geformte Endstücke der Henle'schen Scheide. Besonders in der Zunge sind die weit offenen Henle'schen Scheiden sehr leicht nach-

© Biodiversity Heritage Library, http://www.biodiversitylibrary.org/; www.zobodat.at

zuweisen, und sind sie hier so weit, dass vier bis sechs Nervenfasern darinnen Platz hätten. In anderen Fällen freilich läuft die Scheide konisch zu, und gäbe es nur solche, so wäre die Thatsache, dass die HENLE'sche Scheide offen endet, nicht so leicht zu sehen. Ist man aber einmal auf dieses Verhältnis aufmerksam geworden, so ist fast immer die Stelle, wo die HENLE'sche Scheide abschließt, leicht zu erkennen.

Fig. 14 auf Taf. XXIII zeigt einige solche Nervenfasern mit HENLE'schen Scheiden, bei denen bei *a*, *b*, *d*, *e* ihr offenes Auslaufen so deutlich als möglich zu sehen ist; leider kann ich seiner Größe halber nicht das ganze Präparat vorlegen, welches auch mehrere motorische Fasern mit konisch auslaufenden Scheiden zeigen würde. Die dünnere Faser (*f*) ist eine solche, die die Kapillargefäße resp. Arterien und Venen versorgt. In mehrere HENLE'sche Scheiden sieht man von oben hinein (*g*); den Einwand, dass es sich hier um mechanische Störungen handle, kann ich zurückweisen. Ich besitze noch die Abbildung von dem Präparate, an dem mir dieses Verhältnis zum ersten Male klar wurde.

Fig. 28 auf Taf. XXIV zeigt eine Nervenfaser mit ihrer offenen Scheide, und sehen wir, dass hier die Nervenfaser, von der HENLE-schen Scheide umgeben, der Länge nach noch ein wenig auf der Muskelfaser hinzieht und so allen groben mechanischen Einwirkungen entzogen ist. Nicht ohne physiologisches Interesse ist die auf den ersten Blick so geringfügige Thatsache, dass die HENLE'sche Scheide an ihrem Ende offen ist. Es lässt sich gestützt hierauf sagen, dass dies die Stellen sind, wo die Cerebrospinalflüssigkeit Gelegenheit hat abzufließen, und könnte, wenn dem so wäre, die Muskelthätigkeit durch die intermittirende Kompression der Endröhrchen eine Entleerung dieser Flüssigkeit befördern.

Für die Richtigkeit meiner Ansicht über die HENLE'sche und SCHWANN'sche Scheide spricht dann auch die Thatsache, dass man an den Endfasern der motorischen Nerven beim Frosche nur eine Sorte von Kernen findet, und da diese durchaus den Kernen der SCHWANN-schen Scheide entsprechen, wie man sie an Gefäßnerven und feinen motorischen Nervenfasern sonst findet, so ist kein Grund vorhanden, sie anders als der SCHWANN'schen Scheide angehörig aufzufassen.

Dass die SCHWANN'sche Scheide übrigens hier an den Endfasern noch vorhanden ist, kann man auch beweisen. Direkt sehen kann ich sie eben so wenig, wie HUBER und DEWITT; wenn man aber diese Fasern mit meiner Methode behandelt, einem Drucke aussetzt

© Biodiversity Heritage Library, http://www.biodiversitylibrary.org/; www.zobodat.at

und den Inhalt der Scheide zerklüftet, kann man, wie ich oben besprochen, sich von der Anwesenheit dieser Membran doch überzeugen.

Komplicirter sind die Verhältnisse bei den meisten anderen Thieren. Kühne spricht hier von einer Sohle und Sohlenkernen nebst den Kernen, die denjenigen entsprechen, die wir eben besprochen und der Schwann'schen Scheide zugesprochen haben.

Hier scheinen mir die Muskeln der Schlangen von besonderer Wichtigkeit, weil sie sehr dazu beitragen, Klarheit über die hier bestehenden Schwierigkeiten zu bringen. Es giebt nämlich bei den Schlangen zweierlei Muskelfasern, die sich auch in ihrer Nervenversorgung unterscheiden. Außer den gewöhnlicheren breiten Fasern kommen feinere Fasern vor, an welche myelinfreie oder wenigstens myelinarme Nervenfasern herantreten und sich mit den Muskelfasern verbinden. Diese feinen Nervenendfasern sind häufig mit Plättchen, Knötchen oder Beeren versehen, verzweigen sich öfters noch weiter, sind aber auch noch, wie die Endfasern beim Frosche, mit Kernen versehen, die ich als die Kerne der Schwann'schen Scheide auffasse. Ferner bieten sich diese Endfasern und ihre Kerne und Plättchen dem Auge ganz scharf und klar dar, was ja bei den Endfasern der gewöhnlichen Endplatten nicht der Fall ist. Verfolgen wir diese feinen Fasern centralwärts, so sehen wir, dass sie in einiger Entfernung von der Muskelfaser ihre Henle'sche Scheide verloren haben; wir sehen also, dass wir da, wo die Henle'sche Scheide fehlt, auch die Endfasern scharf und deutlich sehen, ohne irgend einen protoplasmatischen Hals oder etwas, was an die »Sohle« der Autoren erinnern könnte; kurz wir haben hier dieselben Verhältnisse wie beim Frosche.

Anders verhält es sich mit der großen Mehrzahl der Nervenendigungen bei der Schlange, die denen der Eidechse ganz ähnlich sind.

Betrachten wir eine gewöhnliche Nervenendigung bei der Eidechse, so sehen wir, dass die Nervenfaser ganz nahe an der Muskelfaser eine wohlentwickelte Henle'sche Scheide hat, und hier kann man deutlich beobachten, besonders an Präparaten, in denen der Nerv von der Seite in die Endplatte übergeht (nicht in deren Mitte), dass die Henle'sche Scheide nicht wie beim Frosche und den eben beschriebenen kleinen Endigungen der Schlange aufhört, sondern sich in die Endplatte fortsetzt, und während wir an den genannten kleinen Endigungen der Schlange die eigentliche Nervenfaser deutlich und

© Biodiversity Heritage Library, http://www.biodiversitylibrary.org/; www.zobodat.at

scharf zu sehen bekommen, so sehen wir sie hier wie von einem Halo umringt, und wie durch eine feinkörnige protoplasmatische Substanz verschleiert. Hier will ich einen der schwachen Punkte meiner Methode erwähnen. Da durch dieselbe alles Protoplasma gefärbt wird, so bekommen wir die Nervenendfasern nicht so scharf und deutlich zu sehen, als es wohl zu wünschen wäre. Wenn man aber stark überfärbt und dann entfärbt — etwa mit verdünnter Salzsäure, wobei das Nervenprotoplasma seinen Farbstoff später abgiebt, als die einhüllende Substanz — kann man sich doch über den wahren Sachverhalt Klarheit verschaffen. Betrachten wir in diesem Falle eine Endplatte von oben, so sehen wir, dass sie einen scharfen Rand und Umrisse von meist ovaler Form hat, und von der Seite betrachtet finden wir, dass sie eine Erhabenheit von schalenartiger Form bildet, so dass wir mit Kühne wohl von einem Nervenhügel reden können. Wenn ich solche Endplatten mit der Immersionslinse untersuche, so finde ich dieselben Verhältnisse, wie man sie in Kühne's Abbildungen von den Nervenendigungen der Eidechse findet; nur würde ich die Nervenendfasern nicht so breit zeichnen, als es bei Kühne der Fall ist, und habe ich den Verdacht, dass das Gold auch etwas von den Kittsubstanzen färbt. Mit Kühne sehe ich also außer den Nervenendigungen auch zweierlei Kerne und eine Substanz, welche die Nervenfaser umhüllt, und fragt es sich nun, wie man diese verschiedenen Dinge zu deuten hat.

Einmal sehe ich hier flache, ovale Kerne, die durchaus den Kernen von Endothelzellen entsprechen, und welche oft die Nervenfasern kreuzen, also auf oder unter denselben liegen müssen. Außer diesen ovalen Kernen sehe ich noch mehr runde, dickere oder dunkler gefärbte Kerne, die den Nervenfasern anliegen.

Die erstgenannten Kerne bieten allerdings dem Beobachter meist die Fläche dar, doch habe ich auch solche gesehen, die ihre Kante zeigten, oder die eine schiefe Stellung einnahmen, besonders am Rande der Platte, wo sich der Nervenhügel gegen den Muskel abdacht, und scheint mir die Deutung aller dieser Sachen ganz einfach, d. h. wenn man eben die Nervenendigung nicht unter das Sarkolemm verlegt.

Die dickeren runden Kerne halte ich für die Kerne der Schwann-schen Scheide, wie man sie beim Frosche und den kleinen Endigungen der Schlange findet, die flachen Kerne hingegen deute ich als die Kerne der Endothelzellen, welche die Endausbreitung der Henle-schen Membran auskleiden, die das Nervenendbüschel wie eine Kappe bedeckt, und die feinkörnige Substanz, welche die Endigungen der

© Biodiversity Heritage Library, http://www.biodiversitylibrary.org/; www.zobodat.at

Nerven umhüllt, stellt das Protoplasma der Endothelzellen dar, zu denen die flachen Kerne gehören.

Man sieht, dass, während ich, was Thatsachen betrifft, die sich dem Auge bieten, mit Kühne fast vollkommen übereinstimme, ich seine Auffassung derselben gewissermaßen herumdrehe — wie ich glaube, auf die Füße stelle, indem ich das, was er Sohlenkern nennt, Kappenkerne nenne, und das, was er als Sohlensubstanz betrachtet, als Kappensubstanz auffasse. Legen wir die Sohle mit ihren, die Nervenfasern kreuzenden Kernen unter die Nervenausbreitungen, so müssen wir wieder nach einer Erklärung suchen, die den Kontakt von Nerv und Muskel möglich macht, etwas, was bei unserer Auffassung der Sachen durchaus nicht nothwendig ist, wenn man nämlich die Nervenendigungen auf dem Sarkolemm lässt.

Ferner, wenn etwa eine Ansammlung von Sarkoplasma als Sohle vorhanden wäre, so, meine ich, sollte diese sich doch auf dem Querschnitte einer Endplatte sehen lassen. Nun lassen sich nach unserer Methode leicht Querschnitte der Muskelfasern und Nervenendplatten machen, und muss ich behaupten, dass die Muskelstruktur unterhalb des Nervenhügels nichts Eigenthümliches zeigt und von einer Ansammlung von Sarkoplasma, das sich sehr schön färbt, absolut nichts zu sehen ist; kurz, dass unter der Endplatte der Muskelquerschnitt gerade so aussieht, wie irgend wo anders.

Ich bleibe also bei der Ansicht — auch die Betrachtung der Endplatten führt mich dahin —, dass die Nervenendigung auf dem Sarkolemm liegt.

Wohin geht denn die Henle'sche Scheide, möchte ich fragen, und wo sind ihre Kerne, wenn die sog. Sohlenkerne es nicht sind?

Retzius sagt: »An den Methylenblau-Präparaten konnte ich ferner nicht sicher sehen, ob die Endplatten auf oder unter dem Sarkolemm liegen.«

Dieses Wort möchte ich durchaus unterschreiben. Da man ja ohne besondere Hilfsmittel das Sarkolemm gar nicht sehen kann, wie kann man da sagen, dass man sieht, dass sich das Neurilemm, das man ja auch nicht sehen kann, mit dem Sarkolemm verschmilzt.

Würden nicht theoretische Rücksichten zu der hypolemmalen Ansicht gedrängt haben, die einfache Anschauung leistet dieser Theorie keine Stütze. Auch der Nervenhügel bei Schlangen und Eidechsen sieht aus wie ein angeheftetes Organ, und der scharfe Rand des Endhügels spricht dafür, dass eine Membran die Endverzweigungen des Nerven umhüllt.

© Biodiversity Heritage Library, http://www.biodiversitylibrary.org/; www.zobodat.at

Die Ansicht, die Kölliker vertritt, erklärt auf das einfachste die verschiedenen Kerne, während die Ansicht von Kühne in der Sohle und deren Kernen ein Hindernis findet, das beseitigt werden muss, und keine Auskunft über die Henle'sche Scheide und deren Kerne bietet.

Ich möchte hier noch einmal hervorheben, dass es eine der Vorzüge meiner Methode ist, gerade die Nervenscheiden deutlich zu zeigen, und ich glaube, dass, wer die Henle'sche Scheide deutlich verfolgt, auch zur Überzeugung kommen wird, dass es keine Sohlensubstanz giebt, sondern dass wir es hier bloß mit einer Endausbreitung der Henle'schen Scheide zu thun haben. Die Kerne, die man auf der Kante sieht, erkläre ich mir so, dass die Kappe Scheidewände auf die Muskelfaser treten lässt, und die Endothelzellen mit ihren Kernen dieselbe Richtung einnehmen; und die sich dem Auge scharf zeigenden Kerne gehören der Randzone der Kappe an, wo sie sich gegen den Muskel abdacht.

Dass Verwirrung geherrscht hat betreffs der Nervenscheiden, dass man Henle'sche und Schwann'sche Scheiden verwechselt hat, habe ich schon bemerkt und bin überzeugt, dass dies auch heut zu Tage der Fall ist. Denn ich bin sicher, dass, was Huber und Dewitt als Schwann'sche Scheide und deren Übergehen in das Sarkolemm Fig. 7, 4, darstellen und beschreiben, nichts Anderes ist, als die Henle'sche Scheide. Denselben Fehler hat Dogiel bei seiner Beschreibung der Muskelspindeln begangen.

V. Die Gefäßnerven.

Außer den motorischen und Spindelnerven, welche letzteren ich im Archiv f. mikr. Anat., Bd. XLVI, p. 709, Taf. XXXVII besprochen habe, giebt es in den Muskelfasern noch eine dritte Art von Nerven, die wie die Muskelspindeln in den Lehrbüchern noch nicht recht Fuß gefasst haben.

Kölliker allerdings beschreibt nach meiner Meinung diese Nerven § 113 seiner Gewebelehre, VI. Auflage, wo er von den sensiblen und Gefäßnerven der Muskeln handelt.

Diese Nerven, aus denen Kölliker zwei verschiedene Arten macht, bilden aber nach meinen Untersuchungen ein einziges, großes, peripheres Nervengeflecht, so ausgedehnt sicherlich, wie die Kapillaren und kleineren Arterien und Venen des Muskelsystems, wahrscheinlich des ganzen Körpers, und bin ich, was die physiologische

© Biodiversity Heritage Library, http://www.biodiversitylibrary.org/; www.zobodat.at

Bedeutung dieser Nerven betrifft, zu Ansichten gedrängt worden, die auf den ersten Blick etwas unorthodox aussehen.

Während wir seit der Golgi'schen Methode im ganzen Nervensystem ein Aggregat unabhängiger Neuren sehen sollen, kann ich hier nur ein durch das ganze Muskelsystem ausgedehntes Netzwerk finden, welches nirgends eigentlich Endigungen hat, und während wir seit Charles Bell jede Nervenfaser als eine entweder motorische oder sensorische ansehen, möchte ich diesem Nervengeflecht die Funktion zuschreiben, an jedem Ort Reize aufnehmen zu können und darauf in der Art zu reagiren, dass durch diese Reize die benachbarten Blutgefäße so beeinflusst werden, dass die gereizte Gegend mit mehr Blut versorgt, mit einem verstärkten Lymphstrom begossen wird, — kurz, dass diejenigen Processe angeregt werden, die, wenn sie die physiologischen Grenzen überschritten haben, mit dem Namen der Entzündung bezeichnet werden. Diese Nerven wären also sensorisch und motorisch zur selben Zeit.

Eine eingehende Beschreibung dieser Nerven, die dem Gegenstande entsprechen würde, würde ausgedehnte Abbildungen, welche viel Zeit und Geld erfordern, in Anspruch nehmen, und muss ich mich daher mit einer kurzen Beschreibung derselben begnügen.

Kölliker sagt p. 390: »Im Hautmuskel des Frosches fand ich auch Gefäßnerven, deren Verlauf und Ursprung mir jedoch nicht vollkommen klar wurde.«

Dieser Satz dürfte auf den Stand der Kenntnisse über diese Nerven und die Schwierigkeit ihrer Untersuchung genügendes Licht werfen. Denn wenn Kölliker diesen Ausspruch thut, was dürften wohl Andere über diesen Gegenstand mitzutheilen haben? In der That wird die Sache in den Lehrbüchern kaum oder auch gar nicht berührt.

Ich glaube nun ohne Anmaßung sagen zu können, dass mit Hilfe meiner Methode die Kenntnisse dieser so interessanten Nerven erweitert werden können, da man Muskelbündel, welche nach dieser Methode behandelt worden sind, einem gehörigen Drucke aussetzen kann, wodurch die Muskelfasern getrennt, die Nervenfasern aber zum großen Theile doch nicht zerrissen werden.

Zu gleicher Zeit erscheinen dieselben sehr scharf und deutlich wegen der Auflösung und Klärung der Bindesubstanzen. Eine der ersten Autoritäten auf diesem Gebiete schrieb mir, dass diese Methode bessere Resultate liefere, als die besten Goldmethoden (so weit es auf Gefäßnerven ankommt). Man kann also die Nerven weithin verfolgen

© Biodiversity Heritage Library, http://www.biodiversitylibrary.org/; www.zobodat.at

und die übrigen Gewebe auch klar und scharf sehen, und dieses ist bei der Lösung von solchen Fragen, die den Ursprung und Verlauf peripherer Nerven betreffen, durchaus nöthig.

Untersucht man die Nervenbündel der Froschmuskeln, so findet man, dass außer den motorischen Fasern, welche an die Muskelfasern treten, noch feine myelinfreie Nervenfasern aus denselben hervorkommen. Diese verzweigen sich und verfolgt man die Äste, so wird man sie bald an ein Kapillargefäß (auch Vene oder Arterie) treten und sich dort mit Nervenfasern vereinigen sehen, die den Gefäßen entlang verlaufen. Wir können hier an den Gefäßen eine oder mehrere solcher Nervenfasern antreffen. Im letzteren Falle sind dieselben durch Zweige und Querfasern mit einander verbunden. Anstatt also die Nervenbündel zum Ausgang der Beobachtung zu machen, kann man auch die Kapillargefäße aufsuchen, in deren Verlauf man unsere Nerven immer findet. Diese Nervenfasern haben Kerne und sind also mit der Schwann'schen Scheide umkleidet. Dass sie nicht nackte Protoplasmafäden sind, kann man durch Zerklüftung des Protoplasmas in kürzere oder längere Stäbchen beweisen, wobei die Kontinuität der Faser nicht unterbrochen wird.

Die Figg. 23, 25, 27, Taf. XXIV zeigen uns Kapillargefäße mit den begleitenden Nerven, und dürfte eine Beschreibung überflüssig sein.

Ich besitze auch mehrere Zeichnungen, auf denen eine Nervenfaser vom Nervenbündel bis an ein Kapillargefäß verfolgt werden kann. Während mittlere und schwache Vergrößerungen genügen, dieses Nervennetz aufzuweisen, sind starke Vergrößerungen nothwendig, Licht auf die Bestimmung dieser Nerven zu werfen.

Mit der Immersionslinse kann man an günstigen Präparaten erkennen, dass an der Wand der Kapillargefäße feine Nervenfasern verlaufen, die mit der Gefäßwand intim verbunden sind, und die von den eben beschriebenen Nervenfasern ausgehen. Diese, die eigentlichen terminalen Fasern, unterscheiden sich von den erstgenannten, neben den Gefäßen verlaufenden dadurch, dass sie noch feiner und mit kleinen Varicositäten oder verbreiterten Stellen versehen sind, und werde ich in der Beschreibung derselben durchaus von Bremer unterstützt, indem er sagt: »Meinen Präparaten nach liegen sie (die Nervenfasern) den letzteren (Kapillaren) auf und treten, wie oben bemerkt, durch kleine knopfförmige Verdickungen in direkten Zusammenhang mit dem Protoplasma der Kapillarzellen.«

Fig. 23 auf Taf. XXIV zeigt uns ein Kapillargefäß mit den ihm anhaftenden Nerven; die verdickten Stellen möchte ich als etwas

© Biodiversity Heritage Library, http://www.biodiversitylibrary.org/; www.zobodat.at

den Kontaktstellen der motorischen Nerven Entsprechendes ansehen. Wie die gröberen Fasern haben auch diese feinsten ihre Kerne und darum auch ihre SCHWANN'sche Scheide beibehalten, so dass also durch kleine Perforationen oder nackte Stellen die Funktion ausgeübt wird, d. h. wenn Kontakt von Muskel- und Nervensubstanz absolut nöthig ist. Diese Abbildung Fig. 23 auf Taf. XXIV stammt von Muskeln, die gefärbt längere Zeit in mit Borax gesättigtem Glycerin gelegen hatten; der Borax hatte wohl Alles, was von Kittsubsubstanz vorhanden war, aufgelöst und erlaubte so sehr häufig, diese Nerven auf größere Strecken zu verfolgen. Nur günstige Präparate erlauben das zu sehen, was Fig. 24 uns zeigt. Meistens kann man nur kürzere Partien der den Kapillaren anhaftenden Nerven verfolgen, wenn aber physiologische Beziehungen zwischen diesen Nerven und den Kapillargefäßen bestehen, so muss man sich vorstellen, dass auch die anatomische Verbindung eine sehr intime sei, und dass in den Fällen, in denen eine solche nicht nachzuweisen ist, die Nervenfaser, die sich ähnlich färbt, wie das Kapillarrohr, nur schwer sich unterscheiden lässt. Da sind dann die Kerne sehr wichtig, indem sie uns den sicheren Beweis liefern, dass auch die Nervenfasern da vorhanden sind, wo man sie gar nicht oder schwer zu Gesicht bekommen kann.

Ich habe an günstigen Präparaten so häufig gesehen, dass zwei Nervenfasern mit der Kapillarwand verklebt derselben entlang laufen, dass ich diese Anordnung fast als Regel aufstellen möchte, und die folgende Beobachtung macht diesen Satz noch wahrscheinlicher. In Präparaten, die einem ziemlichen Drucke ausgesetzt worden sind, findet man oft Kapillargefäße in eine Reihe von Fragmenten zerlegt, durch Querrisse oder Querräume getrennt, welche doch, auch wenn man das Deckglas hin- und herschiebt, in Reih und Glied bleiben, so dass die Kontinuität des Rohres nicht ganz gestört erscheint. Bei genauer Besichtigung zeigt sich nun, dass die Fragmente der Kapillaren von den zuletzt beschriebenen Nervenfasern, die in intimem Kontakt mit der Gefäßwand stehen, zusammengehalten werden, ein weiterer Beweis für das Vorhandensein der SCHWANN'schen Scheide an diesen Nerven und deren relativer Festigkeit; denn hätte man es nur mit nackten Protoplasmafäden zu thun, so würden diese eben so gut in Stücke zerfallen sein, als die Substanz der Kapillargefäße. Fragen wir nun nach der Herkunft dieser Kapillarnerven, so sagt BREMER darüber Folgendes: »Dass eine markhaltige Faser sich theilt, der eine Zweig an eine Muskelfaser tritt, um hier einen Endapparat

© Biodiversity Heritage Library, http://www.biodiversitylibrary.org/; www.zobodat.at

zu bilden, während der andere Gefäßnerv wird, kommt hier noch öfters vor als im Hyoglossus.«

Diesen Satz von Bremer kann ich nun durchaus nicht unterstützen. Mit einer einzigen Ausnahme, wo von einem Plexus sowohl ein Gefäßnerv als eine motorische Endfaser abging, konnte ich nie finden, dass die Gefäßnerven von motorischen Nerven abstammten. Häufig genug freilich hatte ich Präparate vorliegen, in denen das stattzufinden schien, was Bremer behauptet, wo es aussah, als ob die Gefäßnerven von motorischen Nerven abgingen; aber ich fand immer, dass in einem Nervenbündel, aus dem die feinen myelinfreien Gefäßnerven hervortraten, auch solche feine myelinfreie Fasern zwischen den motorischen Fasern versteckt waren.

Man kann sich ja leicht zurecht legen, wie Bremer zu seiner Ansicht kam. Man denke sich eine motorische Faser in einer Henleschen Scheide, unter derselben und verdeckt durch dieselbe läge der Gefäßnerv. Es wäre, wenn der letztere aus der Scheide träte, schwer zu entscheiden, ob es sich um einen Zweig jenes motorischen Nerven handle oder nicht.

Woher diese feinen Nerven stammen, ob sie von sympathischen Ganglien herkommen, oder ob es vasomotorische Nerven sind, die vom Rückenmark ausgehen, diese Frage konnte ich leider nicht zum Gegenstand meiner Arbeit machen, doch scheint mir dieselbe allerdings von der größten Wichtigkeit, um Licht auf die Funktion des Nervenplexus, in den diese Fasern auslaufen, zu werfen.

Aus der Zunge des Frosches hatte ich einmal ein Präparat gefertigt, in dem in der Henle'schen Scheide eine myelinhaltige und eine marklose Faser enthalten war.

In der Zunge des Frosches findet man diese feinen Nervenfasern sowohl aus Zweigen der motorischen Nerven abstammen, als auch aus den sensorischen Zweigen, die die Papillen versorgen.

Was nun die weiteren Verbindungen dieser die Kapillaren versorgenden Nerven betrifft, so ist die Froschzunge besonders geeignet, hierauf Antwort zu geben. In der Froschzunge haben wir ein für den Histologen außerordentlich anziehendes Organ. Es verlaufen dort zweierlei Nervenstämme; außer den verschiedenen Epithelzellen, die die Oberfläche bedecken, finden wir ferner eigenthümliche Muskelfasern, Papillen von verschiedener Form, Kapillaren, Venen und Arterien ungemein reichlich mit Nerven versorgt; außer dem Bindegewebe finden wir dann noch die oberflächlichen Lagen von Drüsen durchsetzt, kurz, ein Schnitt mit der Schere, den man sich durch

© Biodiversity Heritage Library, http://www.biodiversitylibrary.org/; www.zobodat.at

wiederholten und allmählichen Druck möglichst ausbreitet und verdünnt, gewährt Material zu stundenlangen Untersuchungen.

Fig. 27 auf Taf. XXIV zeigt uns nun ein Fleckchen aus einem solchen Schnitte, und wir sehen hier eine konische Papille mit ihrem Nerven und nehmen die Thatsache wahr, dass die Nervenfaser, die von der Papille herkommt, in das Nervengeflecht übergeht, das die Kapillargefäße umspinnt. Nicht immer findet man die Vereinigung von Papillennerven mit den Kapillarnerven in solcher Nähe der Papille; verfolgt man aber die Nerven, die von den Papillen herabsteigen, so kann man sie stets in das die Kapillaren umspinnende Nervennetz verfolgen, und ausgedehnte Untersuchungen haben mich überzeugt, dass die Nerven der Papillen mit den Kapillarnerven ein einziges System darstellen, das ein Kontinuum durch die ganze Zunge bildet, und da wir die Papillennerven doch wohl als sensorische Nerven auffassen dürfen, hätten wir Beweise für den sensorischen Charakter der Kapillarnerven gefunden.

Für diese Auffassung spricht auch die Thatsache, dass die Kapillarnerven mit den Nerven, die an der Unterfläche der Zunge im Bindegewebe verlaufen, ein System bilden.

In diesem Punkte finde ich mich ebenfalls nicht in Übereinstimmung mit Bremer. Bremer kritisirt Klein, dass seine Abbildungen Nerven zeigen, welche von dem die Gefäße begleitenden Plexus in die benachbarten Gewebe abgingen und dann eine andere Richtung einschlügen. »Ein solches Verhalten« fährt er fort, »existirt aber in Wirklichkeit nicht mehr, mit Ausnahme der oben erwähnten Fälle, in denen Kapillarnerven in Endapparate der quergestreiften Muskelfasern gehen.«

Bremer weist also von der Hand, dass zwischen den Kapillarnerven und sensorischen Nerven Verbindungen bestehen, will aber solche mit motorischen Endfasern gesehen haben. »Hin und wieder,« sagt er, »anastomosiren die Nerven benachbarter Kapillaren, sie treten jedoch mit den Nerven der Nachbargewebe in keine Verbindung, sondern bilden ein in sich abgeschlossenes System.«

Dieser letzte Satz würde aber nicht gelten, wenn diese Nerven, wie Bremer will, von den motorischen Nerven abstammen. Und doch ist diese Angelegenheit nicht so einfacher Art, dass man diese Nerven einfach etwa als sensorische auffassen dürfte.

Verfolgt man nämlich die Nerven, die die Kapillargefäße versorgen, centralwärts, so sehen wir, dass dieselben ununterbrochen in das Netz übergehen, also Theile desselben sind, welches die Arterien

© Biodiversity Heritage Library, http://www.biodiversitylibrary.org/; www.zobodat.at

und Venen umspinnt; nun aber stammen von diesem Netze auch die Fasern, welche die Gefäßmuskulatur versorgen und also motorischer Art sind.

Kölliker sagt in seiner Besprechung dieser Nerven: »An Gefäßen von entschiedenem arteriellen Bau sah ich sie in einzelnen Fällen, vermisste sie jedoch häufig ohne in dieser Beziehung ganz Sicheres vorbringen zu können.«

Kölliker beschreibt allerdings nur diese Nerven im Brusthautmuskel. Im Allgemeinen trifft aber diese Beschreibung nicht zu. Im Gegentheil habe ich die Arterien besonders reichlich mit Nerven versorgt gesehen und habe ich, um dieses Verhältnis und den Zusammenhang zwischen den Kapillarnerven und vasomotorischen der Arterien recht zutreffend zu erläutern, Fig. 25 auf Taf. XXIV entworfen, worin eine Arterie mit Übergängen in Kapillargefäße dargestellt ist.

Eine größere Arterie aus der Zunge des Frosches hätte ein noch reicheres Netz dargeboten. Doch herrschen für die verschiedenen Körpertheile hier gewiss große Unterschiede. So z. B. sind in der Blase im Vergleich zur Zunge diese Nerven sehr sparsam entwickelt.

Um noch einmal meine Ansicht zusammenzufassen, so trete ich für die Ansicht auf, dass es ein terminales Netzwerk giebt, ohne eigentliche Endigungen, das die Kapillaren versorgt, und sich in die Papillen fortsetzt und im Bindegewebe sich verzweigt, das sowohl mit motorischen als sensorischen Nervenfasern in Verbindung steht. Das ist keine Hypothese, sondern Thatsache.

Was die Verzweigungen dieser feinen Nerven im Bindegewebe in Fascien etc. betrifft, so tritt Kölliker mit für die Ansicht auf, dass dieselben frei auslaufen, und Sachs vertritt eine ähnliche Idee, will auch die Endfasern, die Muskelfasern umspinnen, sehen. Kölliker hat mit seiner verdünnten Essigsäure gearbeitet. Ich sollte denken, die Verfolgung feiner Nerven müsste sehr schwierig sein nach dieser Methode.

Mit meiner Methode arbeitend konnte ich nie frei auslaufende Enden sehen, und stehe ich hier auf der Seite von Beale.

Indem ich den streng histologischen Theil der Arbeit abschließe, erlaube ich mir, meinen Dank auszusprechen an Ehrlich für das essigsaure Hämatoxylin, an Kölliker für seine verdünnte Essigsäure, die eine so vorzügliche Fixirung der feineren Strukturverhältnisse erlaubt, die Anwendung des Hämatoxylins möglich macht und

© Biodiversity Heritage Library, http://www.biodiversitylibrary.org/; www.zobodat.at

die Gewebe zum Zerzupfen in den geeigneten Zustand bringt, und endlich an Beale, dessen Methode ich seit dem Beginn meiner histologischen Arbeiten verwandt habe, und von dessen Methode die meinige abstammt. Beale, der immer für ein peripheres Nervengeflecht aufgetreten ist, hat wahrscheinlich die epheuartigen Nerven gesehen und hätte in einem gewissen Grade doch recht.

Ich bin überzeugt, dass sich manche Probleme wohl nach der Beale'schen Methode, nicht aber durch das Mikroskop lösen lassen.

Hätte ich nicht diese drei Vorarbeiten gehabt, so wäre diese Arbeit nicht möglich gewesen.

VI. Über die Funktion der Kapillargefäßnerven.

Wenn ich selber auch keine Versuche anstellen konnte, um die Funktion dieser Nerven an den Kapillargefäßen aufzuklären, so glaube ich doch, dass, wenn man zusammenstellt, was die histologischen Untersuchungen, die klinischen Erfahrungen und die Experimente, die an diesen Nerven gemacht worden sind, über den vorliegenden Gegenstand aufzuweisen haben, man eine wohlbegründete Theorie über die Thätigkeit dieser Nerven aufstellen darf. Die Experimente, die an diesen Nerven gemacht worden sind, sind allerdings ohne bestimmte Vorstellungen und Kentnisse über dieselben gemacht, außer solchen, die Jeder über vasomotorische Nerven hat, die aber, so weit histologische Fragen hier ins Spiel kommen, sehr mangelhaft sein mussten, da weder die Goldmethode noch die verdünnte Essigsäure noch das Methylenblau, wie es angewandt worden ist, diese Strukturverhältnisse aufklären konnten. Daher denn auch Bremer's Mittheilungen über diesen Punkt theils lückenhaft, theils verkehrt sind. Aber eben desswegen, weil man keine bestimmte Theorie über diese Nerven aufstellen wollte, sind die betreffenden Versuche desto werthvoller.

Die Theorie nun, zu der ich so zu sagen gedrängt worden bin, und die oben schon kurz erwähnt wurde, ist folgende: die Nerven an den Kapillargefäßen beeinflussen diese so, dass, wenn sie einen Reiz auf sie ausüben, dieselben den Geweben, die sie versorgen, größere Quantitäten von Lymphe liefern; sie sind aber auch befähigt, lokale Reize mechanischer oder chemischer Art aufzunehmen und darauf entsprechend zu reagiren, wobei sie in der Gegend der gereizten Stelle den Irrigationsstrom erhöhen; ferner, da diese Nerven aber auch mit sensorischen Fasern verbunden sind, benachrichtigen sie die höheren Nervencentren von den lokalen Verhältnissen

© Biodiversity Heritage Library, http://www.biodiversitylibrary.org/; www.zobodat.at

und Störungen. Da thatsächlich mit einer erhöhten Transsudation von Lymphe eine Gefäßerweiterung eintritt, dürfte vielleicht auch angenommen werden, dass von ihnen auch inhibitorische Einflüsse auf die Vasoconstrictoren ausgeübt werden. Ich bemerke hier aber noch speciell, dass man bei dieser Thätigkeit der Kapillarwandungen nicht etwa an eine Erweiterung derselben zu denken, sondern dass man eine specifische Leistung dieser Organe anzunehmen hat, wie die Kontraktion beim Muskelgewebe, die chemische Arbeit der Drüsen, dass man sich also ähnliche Vorstellungen mit den Kapillargefäßzellen und ihren Nerven verknüpfen soll, als die Lehrbücher sie von den Drüsenzellen und deren (problematischen) Nerven verlangen. Ob nun die Wandungen der Kapillargefäße im Stande sind, auf Nervenreiz hin einfach größere Poren hervorzubringen, durch die der Blutdruck die Lymphflüssigkeit drängt, oder ob sie mehr in der Art der Drüsenzellen fungiren — diese Fragen können wir hier unentschieden lassen.

Als ich vor 19 Jahren die Johns Hopkins University verlassen hatte, stellte ich mir die Aufgabe, die Endausbreitungen der Chorda tympani in der Submaxillardrüse aufzufinden, wegen des hohen physiologischen Interesses, das mit der Submaxillardrüse und ihren Nerven verknüpft ist, da ja bekannterweise diese Organe für das physiologische Experiment so günstig gelegen sind. Die Untersuchungen der Muskelnerven sollten mir Licht auf jene Frage werfen.

1) Da die Resultate an den Nerven der Submaxillardrüsen uns hier interessiren, so erwähne ich, dass ich an den Drüsenzellen selber, eben so wenig wie Kölliker, Nerven auffinden konnte, hingegen zum Schlusse kam, dass die Terminalfasern der Chorda sich den Kapillargefäßen anheften, wie ich das oben betreffs der Nerven der Muskelkapillaren beschrieben habe. An dieser Stelle ist uns nun besonders wichtig die Thatsache, dass die Chorda ohne allen Zweifel ein motorischer Nerv ist, und sollte ich also Recht mit meiner Anschauung haben, so würde damit die motorische Natur der Kapillarnerven bewiesen sein, da ja diese Nerven bei den Muskeln auch von Fasern des sympathischen Systems versorgt werden.

Dass aber ferner diese Nerven an den Kapillargefäßen für motorische angesehen werden dürfen, dafür spricht die Struktur derselben, die bei den glatten Muskelfasern sowohl als bei den quergestreiften als mit Schwann'scher Scheide und Kernen versehen von mir beschrieben worden sind, und wir auch gezeigt haben, dass es hier nicht auf Endigungen, sondern auf Kontaktstellen ankommt. Wer an

© Biodiversity Heritage Library, http://www.biodiversitylibrary.org/; www.zobodat.at

dem Problem arbeitet, ob die Nervenendigungen auf oder unter dem Sarkolemm liegen, wird wohl mit mitleidigem Lächeln angesehen wegen der unwichtigen Arbeit. Aber während es an und für sich ziemlich gleichgültig sein mag, wie diese Frage beantwortet wird, so ist desswegen eine solche Antwort nicht gleichgültig, weil andere Untersuchungen dadurch beeinflusst werden können. So werden Diejenigen, die beim Muskelgewebe »nackte Endfasern sehen, auch in der Speicheldrüse nach ähnlichen Einrichtungen suchen. Mich jedoch haben meine Untersuchungen anders belehrt und ich finde eben an den Nervenendigungen des Muskels eine Stütze für die Annahme, die Nervenfasern an den Kapillargefäßen auch als »Nervenendigungen« anzusehen.

2) Muskelgewebe kann sich zusammenziehen und wieder erschlaffen; wir sehen das mit bloßen Augen. Dass dieses Gewebe solche große innere Veränderungen erfahren kann, das hätte uns die Betrachtung des todten Gewebes mit dem Mikroskop nicht geoffenbart.

Was die physiologischen Schwankungen des molekularen Zustandes der Kapillarwandungen eigentlich sind, darüber werden wir in den physiologischen Lehrbüchern noch nicht belehrt. Mir scheint es, als ob man bisher die Kapillarzellen sich als mehr passiv vorstellte und bei vasomotorischen Vorgängen hauptsächlich an Erweiterung der Gefäße dachte. Es giebt aber zwei Vorgänge, die uns zeigen, dass die Differenz zwischen verschiedenen vitalen Zuständen der Kapillarzellen eben so bedeutend sein müssen, als es beim Muskelgewebe die Kontraktion und die Ruhe ist.

Ich erinnere an die Vorgänge bei der Entzündung und bei der Bildung von Drüsensekreten.

Mag man sich die Ursache für die Veränderungen in den Wänden der Gefäße denken, wie man will, Thatsache bleibt es, dass bei der Entzündung nicht nur größere Lymphmengen geliefert werden, sondern dass auch diese Veränderung so bedeutend sein kann, dass körperliche Elemente die Wände durchdringen. Und doch kehren die Kapillarwandungen in den normalen Zustand zurück.

Ferner, wenn die Verdauungsdrüsen, die Milchdrüse, zur Thätigkeit angespornt werden, so werden in kurzer Zeit hier sehr bedeutende Quantitäten von Flüssigkeit geliefert, welche die bei der Ruhe dieser Organe abgesonderten um das Vielfache übertreffen. Hier müssen die vitalen Zustände der Kapillarwand auch bedeutende Umstimmungen durchmachen, da durch einfache Erweiterung der Arterien es nicht zu erheblich stärkerer Lymphtranssudation kommt.

3) Wird der Zweig der Chorda, der in die Submaxillardrüse

© Biodiversity Heritage Library, http://www.biodiversitylibrary.org/; www.zobodat.at

geht, elektrisch gereizt, so steigt bald der Speichel in dem Rohre, das in den WHARTON'schen Gang eingebunden ist, und zwar kann er höher steigen als es das Blut in der Carotis thun würde. Da nun aber bei Anwendung des Atropins, trotz Erweiterung der größeren Gefäße die Speichelformation aufhört, so müssen andere Faktoren vorhanden sein, die außer der reicheren Blutzufuhr nöthig sind, um die erhöhte Sekretion zu erklären.

Die Physiologen haben nun, so viel ich weiß, ohne Ausnahme die Drüsenzellen zur Aushilfe herbeigezogen, und diesen die nöthigen Nervenendigungen zugeschrieben. PFLÜGER hat diese Nerven ja auch abgebildet, aber KÖLLIKER und Andere haben nichts Derartiges finden können. Wären solche Nerven vorhanden, so würde man gewiss die Stellen finden, wo ein kleines Nervenbündel oder auch einzelne Nervenfasern die Kapseln der Alveolen oder der Gänge durchbrechen, und den Übergang der HENLE'schen Scheide in die Membrana propria der Drüse würde man sicher mit Leichtigkeit sehen können, auch wenn die weiteren Verzweigungen der Fasern schwer aufzufinden wären. Aber ich habe eben so wenig wie Andere hier etwas Derartiges entdecken können. Die Nervenbündel werden kleiner und kleiner, bis man ihre Reste nur noch an den Gefäßen findet.

Zerdrückt man vorsichtig ein Stückchen Drüse, das alle Elemente enthalten muss, so sieht man, von den Gängen abgesehen, wenn man z. B. mit BEALE'schem Karmin durchgefärbt hat, vielerlei Kerne, einmal die zu den Drüsenzellen gehörenden, dann diejenigen der Endothelialzellen, die die Membrana propria bekleiden, dann die Kerne, die den Kapillargefäßen angehören, und endlich noch Kerne, die den Kapillargefäßen außen anhaften. Mit Hilfe von Anilinfarben überzeugte ich mich noch, dass diese Kerne feinen Nervenfasern angehören, die den Kapillargefäßen eng anliegen.

Nachdem ich meine neue Methode aufgefunden hatte, konnte ich mich mit dieser ebenfalls von der Existenz jener Nerven überzeugen und zugleich sehen, dass hier ein solcher Reichthum von Nervenfasern sich vorfindet, dass man dieses Geflecht für die Ausläufer der Chordafasern ansprechen darf. Haben nun die Kapillargefäße kernhaltige Nervenfasern, warum sollten die Drüsenzellen nicht auch solche haben, sind sie doch wichtigere Gebilde als jene?

Nebenbei gesagt halte ich die sogenannten GIANUZZI'schen Zellen für Kunstprodukte, die durch Falten und Umrollen der Membrana propria entstanden sind, und wodurch jene genannten Endothelialzellen oft eine halbmondförmige Gestalt annehmen. Ich habe genug

© Biodiversity Heritage Library, http://www.biodiversitylibrary.org/; www.zobodat.at

halbmondförmige Kerne durch Druck aufs Deckglas in die gewöhnlichen flachen, ovalen Kerne von Endothelialzellen verwandelt, wobei dann ihre dunkelrothe Farbe in eine blassrothe überging. Drücken und Umherschieben des Deckglases ist oft ein probates Mittel, um uns vor Betrug, den uns unsere Augen im Verein mit unseren Theorien nur zu gern aufspielen, gründlich zu bewahren.

Ich meinerseits würde schon desswegen a priori keine Nerven an den Drüsenzellen erwarten, weil bei den Drüsensekreten Wasser ein sehr wichtiger Bestandtheil ist, weil ferner etwaige chemische Leistungen der Drüsenzellen, analog der Kontraktion der Muskeln, für den Organismus gar keinen Sinn hätte, wenn nicht auch zu gleicher Zeit die Produkte der Drüsenzelle gelöst würden.

Ist aber sonstwie dafür gesorgt, dass bei Anforderungen an die Drüse den Zellen plötzlich große Mengen von Lymphe zugeführt werden können, so ist ja eine solche Überfluthung mit Nährmaterial vollkommen genügend, zu gleicher Zeit als Stimulus für die Zellen zu dienen, sollte ein solcher nothwendig sein. Um aber Flüssigkeitsmengen schnell in großen Quantitäten zu liefern, scheinen mir die Kapillarwandungen, die sich obendrein des Blutdruckes bedienen können, bei Weitem besser geeignet als die Drüsenzellen. Angenommen, wir gäben den Drüsenzellen Nerven: ich kann verstehen, wie etwa Nervenreiz sie anregen könnte, ihre Reservestoffe in lösliche Produkte umzuwandeln. Wie aber sollen sie zu den großen Flüssigkeitsmengen kommen, die hier nöthig sind. Die Kapillarwände sind vitale Protoplasmagebilde. Kaum sind da physische Poren zu erwarten, durch welche die Drüsenzellen kräftig Flüssigkeit aufsaugen könnten. Es würde ja sonst der Blutdruck die Lymphräume bald überfüllt haben. Sind aber keine solchen vorhanden, und können keine Nerven von den Drüsenzellen an die Kapillarzellen gehend gefunden werden, so könnte nur die Eintrocknung der Lymphräume einen Reiz auf die Kapillarwandungen ausüben, ein Vorgang, der bei der Schnelligkeit der Sekretbildung mir unwahrscheinlich ist.

Nach unseren Untersuchungen würden also nicht die motorischen Nerven der Muskeln, sondern die zu den Kapillargefäßen gehenden es sein, die für die Drüsennerven die analogen Gebilde sind.

4) Aber warum soll man denn Nerven für die Drüsenzellen selbst fordern, da ja sogar Versuche vorliegen, die beweisen, dass ohne Drüsenzellen auch Lymphvermehrung möglich ist. Von der Chorda tympani geht nämlich ein Zweig in die Submaxillardrüse, ein anderer

© Biodiversity Heritage Library, http://www.biodiversitylibrary.org/; www.zobodat.at

Zweig mit dem N. lingualis in die Zunge. Wird nun dieser letztgenannte Zweig der Chorda gereizt, so findet in der Zunge eine bedeutende Ansammlung von Lymphe statt. Der Versuch, der diese Thatsache beweist, ist von Oshoumoff schon vor Jahren beschrieben worden, aber erst kürzlich leider kam er mir in Cohnheim's allgemeiner Pathologie zu Gesicht. Hätte ich früher davon gewusst, so hätte ich auch Untersuchungen an der Chorda der Zunge angestellt. Nach Oshoumoff wird 10 Minuten nach Beginn der elektrischen Reizung des Lingualis, resp. der Zungenchorda, ein Ödem der Zunge dem Auge bemerkbar, das in den nächsten 10 Minuten kontinuirlich bis zu einer sehr ansehnlichen Stärke anwächst.

Cohnheim bemerkt hierzu, dass dieser bemerkenswerthe Versuch, sowie auch das rasche Aufschießen von Urticariaquaddeln darauf hinweisen, dass innige Beziehungen zwischen Lymphbildung und Gefäßinnervation bestehen müssen.

Wenn nun die beiden Zweige der Chorda, elektrisch gereizt, die Transsudation von Lymphe erhöhen, warum sollen nicht in beiden Fällen dieselben physiologischen Vorgänge obwalten, warum nicht in beiden Fällen dieselben histologischen Gebilde diesem Processe dienen? Warum zieht man bei der Drüse die hypothetischen Drüsennerven herbei, wenn man doch in der Zunge ohne dieselben fertig werden muss und kann.

5) Rogowicz hat nun den Versuch von Oshoumoff noch erweitert. Um einen Einblick zu erlangen, wie schnell die Lymphbildung auf Nervenreiz erfolgt, spritzte er einem Hunde indigoschwefelsaures Natron ins Blut und stimulirte dann die Zungenchorda. »Die Beobachtung der Zunge,« sagt Rogowicz, »gewährt unter diesen Umständen einen überraschenden Anblick, wenn der Blutlauf auf der nicht gereizten Seite sich in normalem Zustande befindet. Die dem gereizten N. lingualis entsprechende Zungenhälfte wird in kurzer Zeit tief blau, und zwar zu einer Zeit, in welcher die andere Hälfte nur einen schwachen blauen Schimmer zeigt. Bricht man in diesem Momente die Injektion ab, so bleibt die Differenz längere Zeit bestehen. Sie, die blaue Färbung, besteht auf schneller Filtration blauer Lymphe in das Gewebe der gereizten Zungenhälfte. Rogowicz bringt auch die Beweise, dass die Färbung nicht etwa von dem im Blute befindlichen Farbstoffe herrührt, sondern dass in solchen Fällen der Farbstoff in den Lymphräumen zu finden ist, und sogar, bei einem ähnlichen Versuch am Kaninchen, den Ohrknorpel färbt.

Rogowicz hatte diese Arbeit, aus der diese Mittheilung stammt,

© Biodiversity Heritage Library, http://www.biodiversitylibrary.org/; www.zobodat.at

unternommen, um mit Rücksicht auf Deutung der pseudomotorischen Erscheinungen den Nachweis für eine Steigerung der Lymphbildung durch Steigerung der Blutzufuhr zu liefern. Seine Versuche zeigten nicht nur, dass dies der Fall sei, sondern dass, wenn gewöhnlich die Lymphbildung von erhöhter Blutzufuhr begleitet ist, man aber auch den Lymphstrom vermehren kann, ohne diesen Faktor. »Es kann,« sagt Rogowicz, »eine Verdreifachung oder Vervierfachung der Lymphmenge ohne merkliche Zunahme der Blutzufuhr stattfinden, ein Beweis, dass der Blutstrom, obschon eine der wirksamen Bedingungen, so doch nicht die einzige in Betracht kommende Bedingung für die Lymphbildung bildet.«

Eine solche vermehrte Lymphabsonderung ohne gesteigerten Blutdruck wird z. B. durch die Einwirkung des Curare hervorgebracht.

Wir haben also hier wieder einen Beweis dafür, dass Vermehrung der Lymphabsonderung und Erhöhung der Blutzufuhr keineswegs identisch sind. Während die Experimente an der Submaxillaris gezeigt haben, dass trotz starker Blutzufuhr es doch nicht zu vermehrter Transsudation von Lymphe kommen kann, wenn Atropin hindernd entgegentritt, so zeigt Rogowicz an Experimenten an der Zunge, dass bei sich gleichbleibender Blutzufuhr die Lymphabsonderung erhöht werden kann.

6) Endlich erwähne ich noch mehrere Beobachtungen aus der Arbeit von Heidenhain über die pseudomotorische Wirkung der Chorda auf die Muskelfasern der Zunge, die durch Durchschneidung des Hypoglossus gelähmt und für die mildesten Reize empfindlich gemacht worden waren.

Heidenhain fand nämlich, dass die Muskelkoncentrationen der Zunge auf Reizung der Chorda hin immer von einer Erweiterung der Gefäße begleitet wurden, dass schon Einspritzung von normaler Salzlösung die Kontraktionen hervorrief, dass auch die erhöhte Blutzufuhr von verstärkter Lymphaussonderung gefolgt wurde, und sagt, dass man sich den Zusammenhang der Thatsachen so denken könne, dass der durch den vasodilatatorischen Einfluss vermehrte Lymphstrom auf die überempfindlichen Muskelfasern reizend einwirke.

Nun fand aber Heidenhain auch, dass bei der Abklemmung der Arterien die Reizung der Chorda auch noch Zusammenziehungen der Zunge hervorrief, die jedoch bald schwach wurden und ganz aufhörten, während zur selben Zeit die andere Zungenhälfte auf Hypoglossusreizung noch reagirte.

Heidenhain sagt nun also: »Nach diesen Beobachtungen er-

© Biodiversity Heritage Library, http://www.biodiversitylibrary.org/; www.zobodat.at

scheint es zwar nicht unwahrscheinlich, dass schnell eintretende Steigerung der Flüssigkeitsmenge, welche das Zungenparenchym tränkt, als Reizursache auf die gelähmten Muskeln zu wirken im Stande ist. Aber ich muss doch ausdrücklich betonen, dass ich einen strengen Beweis dafür nicht erbracht habe, in dem Mitgetheilten vielmehr nur Gesichtspunkte für die weitere Untersuchung sehe. Vor Allem fehlt der Beweis dafür, dass auch noch an der cirkulationslosen Zunge durch Chordareizung Lymphbildung hervorgebracht werden kann.«

Die letzten Worte von Heidenhain sind mir in zweifacher Beziehung wichtig. Sie sprechen so deutlich als möglich für die Richtigkeit der aufgestellten Theorie. Ich habe oben betont, dass man die Gefäßerweiterung (besonders der Arterien) und die aktive Thätigkeit der Kapillarwandungen streng aus einander zu halten habe, dass, wenn auch beide Processe nothwendigerweise Hand in Hand gehen, da ja nicht größere Quantitäten von Lymphe auf die Dauer geliefert werden können, wenn nicht die Blutzufuhr erhöht wird — so sollten eben beide unterschieden werden. Da ich mir nun keinen anderen Reiz denken kann bei diesem Versuche von Heidenhain an der Zunge, der die Blutzufuhr durch Arterienabklemmung abgeschnitten war, so ist für mich die Beobachtung, dass trotz Blutabsperrung Kontraktionen eintreten, eben ein Beweis, dass diese aktive Lymphabsonderung der Kapillarwandungen wirklich besteht und von größter Bedeutung für die Deutung vieler pathologischen und physiologischen Vorgänge ist.

Die Zunge, von der Heidenhain hier spricht, war ja noch nicht blutleer. Heidenhain bespricht das Aussehen derselben, das auf Füllung der Venen mit mehr oder weniger (je nach der Hälfte) sauerstoffarmen Blutes beruhte; für die hier sehr geringe Thätigkeit unserer Kapillarwandung und Nerven war also noch Gelegenheit.

Die Worte sind für mich persönlich aber auch von Interesse, weil daraus hervorgeht, dass Heidenhain keine klare Theorie über die Leistungsfähigkeit von Kapillarwandungen und ihren Nerven aufstellt. Hätte er es gethan, so hätte er ja die Erklärung bieten können für die pseudomotorischen Kontraktionen. Er hätte aber freilich damit auch sehr bedenklich an Vielem von seiner Theorie der Drüsenphysiologie gerüttelt. Ich wüsste nicht, dass ich irgendwo die von mir aufgestellte Theorie erwähnt gesehen hätte. Da die histologischen Thatsachen fehlten, konnte das nicht gut anders sein.

Vor mehr als 15 Jahren habe ich in der Cleveland Medicinal

© Biodiversity Heritage Library, http://www.biodiversitylibrary.org/; www.zobodat.at

Gazette eine Arbeit veröffentlicht, in der ich nachzuweisen versuchte, dass in der Submaxillardrüse das Ziel der Chorda nicht die Drüsenzellen, sondern die Kapillargefäße seien, und dass man mit diesen Nerven alle mir bekannten Thatsachen besser erklären könne, als mit den noch zu findenden Nerven der Drüsenzellen. Nachdem ich mich nun mit den Gefäßnerven der Muskeln bekannt gemacht habe und die Experimente von Oshoumoff, Heidenhain, Rogowicz gelesen habe, bin ich in dieser Ansicht noch bestärkt und meine, dass die aufgestellte Theorie so gut bewiesen ist, als zu erwarten war.

Wenn man die vitalen Eigenthümlichkeiten der Kapillargefäße überlegt, ferner ihren großen Nervenreichthum, dass diese Nerven von Fasern motorischer Art abstammen, dass Versuche vorliegen, die aufs deutlichste zeigen, dass bei ihrer Erregung die Lymphtranssudation verstärkt wird, dass durch vasodilatatorische Wirkung hingegen Lymphvermehrung nicht erklärt werden kann, und die letztere unabhängig von der ersteren beeinflusst werden kann, sehe ich nicht ein, was dieser Theorie im Wege stehen könnte.

In der That verlangt sie auch keine neuen Anschauungen, sondern sie sagt nur, eben so gut als angenommen werden soll, dass Stimulation der problematischen Drüsenzellennerven die Drüsenzellen zur Sekretion wasserreicher Produkte anregen können, eben so gut kann man annehmen, dass die demonstrirten Nerven die Kapillarwandungen zur Absonderung von größeren Quantitäten von Lymphe anregen.

Hierbei lasse ich den Drüsenzellen ihre Rechte als protoplasmatische Entitäten im vollsten Maße. Ich will sie nicht als todte Ansammlung von chemischen Produkten ansehen.

Die Wirkung von Nervengiften mag für die Lösung von histologischen Fragen nöthig sein, denn während mir wenigstens alle Nerven gleich aussehen, muss doch ein großer Unterschied in ihrer feineren Struktur bestehen, da ja verschiedene Gifte so eigenthümlich auf gewisse Nerven wirken. Andererseits wird aber auch eine genauere histologische Kenntnis der Nerven nöthig sein, um Klarheit in die Giftwirkungen zu bringen. Und auch die Theorie der Inhibition würde einen Fortschritt machen, wenn noch einige histologische Verhältnisse klar aufgedeckt wären.

Dann will ich noch bemerken, dass, wenn ich die oben angeführten Funktionen diesem ganzen peripheren Nervengeflecht zuschreibe, ich nicht gesagt haben will, dass hier nicht vielleicht auch verschiedene Fasern verschiedenen Funktionen dienen.

© Biodiversity Heritage Library, http://www.biodiversitylibrary.org/; www.zobodat.at

Sollten meine Anschauungen der Wahrheit gemäß sein, so würden einige Änderungen in der jetzt herrschenden Theorie der Drüsenphysiologie nöthig werden.

Da ich nun, so viel ich weiß, mit meinen Ansichten über diese Nerven ganz allein stehe, andererseits aber auch der Meinung bin, dass wir es hier mit wichtigen Verhältnissen zu thun haben, so erlaube ich mir, einen Gewährsmann zu nennen, der nicht mehr unter den Lebenden ist, aber doch wohl für einen scharfsinnigen und sorgfältigen Forscher gegolten hat.

Cohnheim nämlich bringt in seiner Pathologie, die mich aufs äußerste interessirte, da ich nämlich in derselben meine Kapillarnerven in Cohnheim's Geist vorausgesehen finde, Thatsachen. Experimente, die er beobachtet hatte, führten ihn dazu, anzunehmen, dass eben solche Nerven, wie ich beschrieben, mit eben den Funktionen, die ich ihnen beigelegt, existiren müssten. Sollte aber nicht eine solche Übereinstimmung von einiger Bedeutung sein?

Ich erlaube mir, die betreffenden Stellen mitzutheilen und, was mir besonders wichtig zu sein scheint, zu unterstreichen.

»Lassen wir indess diesen Punkt selbst völlig bei Seite, so verkenne ich keineswegs, dass jene von mir gewählte Bezeichnung einer ‚Veränderung chemischer Natur' ein sehr unbestimmter Ausdruck ist; aber wenn es bis heute unmöglich ist, eine schärfere Definition dieser Alteration zu geben, so darf uns Pathologen daraus wahrhaftig kein Vorwurf gemacht werden, Angesichts des Dunkels, in welches bis jetzt selbst der physiologische Vorgang der normalen Transsudation gehüllt ist. Niemand vermag bislang die Ursache anzugeben, wesshalb die Transsudate der verschiedenen Regionen des Körpers verschiedene chemische Zusammensetzung haben, Niemand weiß mit Sicherheit, worauf es beruht, dass die Pleura- oder Perikardialgefäße ein so viel koncentrirteres Transsudat abscheiden, als diejenigen, denen die Cerebrospinalflüssigkeit entstammt. Jeder Tag giebt irgend ein neues überraschendes Zeugnis davon ab, wie bedeutsam einerseits die Gefäßwände in den Ablauf der Lebenserscheinungen eingreifen und wie lebhaft sie andererseits auf allerlei Eingriffe reagiren. Dass durch ihre Aktion das Gefäßlumen sich verengern oder erweitern kann, mit dieser Thatsache haben wir längst uns vertraut gemacht, und mit ihr haben wir in Pathologie und Physiologie zu rechnen gelernt. Seit aber in Ludwig's Laboratorium gezeigt ist, dass curaresirte Thiere eine koncentrirtere Lymphe bilden, werden wir da nicht auf eine ganz andere

© Biodiversity Heritage Library, http://www.biodiversitylibrary.org/; www.zobodat.at

Seite der Beziehungen zwischen Gefäßwandung und Blutstrom hingewiesen?

»Wenn wir die Haut eines Hundes unmittelbar nach der Einspritzung einer Curarelösung in eine Vene sich röthen sehen, so wundert das uns nicht sonderlich; denn wir haben uns gewöhnt, dem Curare eine lähmende oder auch erregende Wirkung auf die Gefäßnerven zuzuschreiben. Durch diese uns bekannte Fähigkeit kann freilich das Pfeilgift die Transsudation nicht beeinflussen; aber warum sollte es nicht auf andere Bestandtheile der Gefäßwand einwirken können, als bloß die Nerven der Muskulatur? Warum nicht direkt auf diejenigen, welche die Transsudation vermitteln, wenn sie uns auch noch unbekannt sind? Möglich, dass auch hier Nerven im Spiele sind, oder dass Nerven wenigstens in den Vorgang der Transsudation eingreifen können, wie das bei einer Anzahl Sekretionen längst, und durch den Oshoumoff'schen Versuch (p. 135) neuerdings auch für die Gefäße der Zunge festgestellt ist. Auch spricht die öfters bei akuter Myelitis beobachtete rasche Entwicklung von Ödemen in den gelähmten Gliedern, sowie die von Gergen's gefundene Thatsache, dass die Blutgefäße von Fröschen, denen das Rückenmark zerstört ist, viel mehr Flüssigkeit und selbst Partikeln eines körnigen Farbstoffs durchlassen, als solche bei unversehrter Medulla, recht evident dafür, dass das Nervensystem auch andere Qualitäten der Gefäßwand, als ihr Kontraktionsvermögen zu beeinflussen vermag. Ob nicht derartige, in der Gefäßwand selbst verlaufende specifische nervöse Einrichtungen auch selbst bei der Entzündung konkurriren, wer möchte das schon heute zu entscheiden wagen?« So weit Cohnheim.

Cohnheim also, der doch wohl als vorsichtiger und kenntnisreicher Forscher nicht ganz vergessen sein dürfte, wird durch seine Erfahrungen und Experimente zu den Sätzen gedrängt, dass 1) die Gefäßwandungen die Lymphbildung beeinflussen, 2) dass die Erweiterung und Verengerung der größeren Gefäße nicht genügt, die Thatsachen zu erklären, 3) dass möglicherweise Nerven in den Gefäßwänden vorhanden sind, da solch innige Beziehungen zwischen Lymphbildung und Gefäßinnervation bestehen.

Endlich führe ich noch eine experimentelle Beobachtung an, die sehr zu Ungunsten der herrschenden Theorie über den Sekretionsvorgang der Drüsen spricht, hingegen sehr beweiskräftig ist für die specifische Thätigkeit der Kapillargefäße und deren Nerven, nämlich

© Biodiversity Heritage Library, http://www.biodiversitylibrary.org/; www.zobodat.at

die, dass, wenn man während der Reizung der Chorda tympani den Ausführungsgang der Unterkieferdrüse schließt, die letztere schnell ödematös wird, weil das durch die Zellen der Acini abgesonderte Wasser in den Drüsengängen nach außen filtrirt, sobald die Spannung des Sekrets innerhalb der Gänge eine gewisse Höhe erreicht hat.

Heidenhain selber beschreibt und bespricht dieses Phänomen, p. 77, Hermann's Handbuch der Physiologie, Bd. V, Abth. I und sagt folgendes Weitere darüber: »Diese Erscheinung schien mir jeder irgendwie gearteten Anziehungshypothese zu spotten und der Annahme einer von den Sekretionszellen unabhängigen, durch die Nervenerregung gesetzten Triebkraft für den Wasserstrom das Wort zu reden. Allein es bleibt doch ein Weg zur Erklärung jenes Ödems, der mir früherhin trotz allen Suchens entgangen ist. Sobald sich das Ödem zu entwickeln beginnt, steigt die Spannung der die ganze Drüse umgebenden Bindegewebskapsel in hohem Maße; in Folge dessen müssen die Drüsenvenen, welche die Kapsel durchbohren, an ihrer Durchtrittsstelle durch dieselbe komprimirt werden. So setzt das künstliche Filtrationsödem Erschwerung des Blutabflusses aus der Drüse und damit ein Stauungsödem, welches sich um so stärker entwickelt, als ja bei der Chordareizung der kapillare Blutdruck erheblich steigt. Diese einfache Deutung des fort und fort steigenden Ödems enthebt uns der Schwierigkeit, nach Triebkräften für den Wasserstrom zu suchen, welche, außerhalb der Zellen entspringend, das Wasser aus den Blutgefäßen heraus und sofort bis in die Drüsenräume treiben müssten.«

Ich würde mir nun betreffend die Erklärung dieses Ödems folgende Fragen erlauben:

1) Wie kommt der Grad des Ödems zu Stande, bei dem es noch nicht zur Kompression der Venen gekommen ist? Man sollte doch denken, dass, sobald genug Speichel in den Drüsengängen abgesondert ist, diese zu füllen, dann die Drüsenzellen und ihre hypothetischen Nerven in demselben Zustande sein müssten — was Lieferung von Flüssigkeiten betrifft — als sie unter Einwirkung von Atropin sein würden. Da aber nach Atropineinwirkung kein Ödem eintritt, trotz vasodilatatorischer Einflüsse, so kann ich der einfachen Blutanhäufung hier auch keine solche Wirkung zuschreiben.

2) Es wäre übrigens zu beweisen, dass die Venen wirklich in so hohem Grade komprimirt sind, um ein Ödem von solchen »kolossalen Dimensionen«, wie Heidenhain es beschreibt, zu erzeugen.

3) Wäre es nicht einfacher, das Ödem in der Submaxillardrüse

© Biodiversity Heritage Library, http://www.biodiversitylibrary.org/; www.zobodat.at

nach Chordareizung gerade so zu erklären, wie das Ödem in der Zunge nach Chordareizung zu erklären ist. Hier entsteht ein solches Ödem ohne Drüsenzellen und ohne komprimirte Venen. Dies Ödem wird nicht nur auf das einfachste erklärt durch die in dieser Arbeit vorgeschlagene Theorie, sondern es würde sogar von derselben gefordert worden sein. Wie gesagt, diese Theorie unterscheidet streng die Erweiterung der Gefäße und die dadurch bedingte erhöhte Blutzufuhr zu den Geweben und die specifische Thätigkeit der Kapillarwandungen, welche die Gewebe auf Erregung der Nerven hin mit erhöhtem Lymphstrom übergießt.

Sollten die hier vertretenen Ansichten über die sensorisch-motorische Natur dieses Nervengeflechts die richtigen sein, so wären endlich die trophischen Nerven aufgefunden, die wegen der vagen Vorstellungen, die mit diesem Namen verknüpft waren, nie rechten Fuß fassen konnten, die aber besonders wegen gewisser pathologischer Vorgänge doch immer wieder ein Existenzrecht verlangten.

Zusammenfassung der Resultate.

1) Die Endfasern der motorischen Nerven liegen auf dem Sarkolemm und sind mit Schwann'scher Scheide bis an ihr Ende nebst Kernen versehen.

2) Ob an den Kontaktstellen von Muskel- und Nervenfasern für absolute Berührung von Muskel- und Nervensubstanz gesorgt ist, oder ob da die genannten Membranen vorhanden sind, ist eine noch unentschiedene Frage.

3) Die epheuartigen, motorischen Nervenfasern sind von großer Wichtigkeit für die richtige Auffassung der obwaltenden Verhältnisse und zeigen u. A. auch, dass es nicht auf Nervenendigungen, sondern auf Kontaktstellen ankommt.

4) Die Henle'sche Scheide ist offen und verwächst beim Frosche und gewissen Muskelfasern der Schlange mit nichts, während bei der typischen Endplatte sie die Endfasern wie eine Kappe bedeckt.

5) Da man beim Frosche keine »Sohle« findet, eben so wenig als bei manchen Fasern der Schlangen, kann das, was als Sohle aufgefasst wird, nichts für den Erregungsprocess des Muskels Nothwendiges sein; das Protoplasma, das den Endothelialzellen der terminalen Ausweitung der Henle'schen Scheide angehört, fassen wir als die Sohlensubstanz auf; die Kerne der Endplatten gehören also theils diesen Zellen, theils der Schwann'schen Scheide der Endfasern zu.

© Biodiversity Heritage Library, http://www.biodiversitylibrary.org/; www.zobodat.at

6) Die glatten Muskeln haben keine »Nervenendigungen«, sondern ein terminales Netzwerk giebt zu Kontakt von Muskel und Nerv reichlich Gelegenheit.

7) Reichlicher als Muskelgewebe sind die Kapillargefäße mit Nervenfasern versehen, die denselben Bau besitzen, wie diejenigen der glatten Muskeln und identisch sind mit den Nerven der Drüsenkapillaren.

8) Dieses terminale Netz wird von vasodilatatorischen Fasern versorgt und steht mit sensorischen Nerven sowohl als mit dem Nervengeflecht, das die Arterien und Venen umspinnt, in Verbindung. Experimente haben gezeigt, dass diese Nerven einen Einfluss auf die Wandungen der Kapillaren ausüben können, in Folge dessen es zu vermehrter Transsudation von Lymphe kommt, und, da dies auch bei geringer Blutzufuhr in den größeren Gefäßen geschehen kann, sowie aus anderen Gründen hat man hier nicht an ein einfaches Weiterwerden der Kapillaren zu denken, sondern an eine aktive Funktion der Kapillarwandungen, ähnlich den Kontraktionen des Muskelgewebes.

Cleveland, Ohio, im März 1900.

Erklärung der Abbildungen.

Vergrößerung: 1) Leitz, Obj. V, Oc. 4 um die Hälfte reducirt: Fig. 1—12, 18, 20, 23. 2) Leitz, Obj. V, Oc. 4: Fig. 13, 14, 16, 19, 21, 22, 26, 27, 28, 29. 3) Leitz, Immersion $^1/_{12}$: Fig. 15, 20, 25.

M, Muskelfaser; *N*, Nervenfaser; *HS*, Henle'sche Scheide; *c.c*, Kontaktstellen.

Tafel XXIII.

Fig. 1—10. Eine Reihe von motorischen Endigungen an den Muskeln des Frosches, die Kontaktstellen in verschiedenen Formen und Graden zeigen.

Fig. 1 zeigt Kontaktstellen *cc* abwechselnd mit weit abstehenden Bögen.

Fig. 2, 3, 4. Nervenendfasern mit kleinen Platten.

Fig. 5. Von *a* bis *b* kontinuirliche Kontaktstelle, zwischen *b* und *d* wechseln Kontaktpunkte *ccc* mit kleinen Bögen.

Fig. 6 u. 7. Verbindung von Muskel und Nerv durch kurze raupenfußartige Füße, mit kleinen Bögen, wo der Nerv frei ist.

Fig. 8. Nervenendigung mit dem Habitus der typischen Geweihe. Die Endfasern *a*, *b*, *c* sind nur theilweise mit der Muskelfaser verknüpft an den Kon-

© Biodiversity Heritage Library, http://www.biodiversitylibrary.org/; www.zobodat.at

taktpunkten. Die seitliche Faser (*a*) erklärt die anscheinenden Verdickungen an den Fasern *b* und *c*.

Fig. 9. Endigung mit Geweih, wo aber auch die Endfasern nur streckenweise Kontakt bilden. Die Bögen *B* sind desshalb so deutlich, weil der Sarkolemmschlauch theilweise entleert war durch Aufweichung der Muskelsubstanz vermittels Borax und Glycerin.

Für unsere Zwecke wäre die Zeichnung in größerem Maßstabe besser gewesen. Nur ein Theil der Kontaktstellen ist mit *ccc* bezeichnet.

Fig. 10. Hier fallen Endigung und Kontaktstelle zusammen. Die Endfasern sind in ihrer ganzen Ausdehnung mit der Muskelfaser verklebt.

Fig. 11 u. 12. Nervenfasern, die Kontakte bilden, ohne Endigungen zu besitzen.

Fig. 13. Nervenfaser mit kurzen Wärzchen, mit der Muskelfaser verknüpft.

Fig. 14. Nervenbündel mit Fasern, um die offenen Henle'schen Scheiden *a*, *b*, *c*, *d*, *e* zu zeigen; *f* zeigt eine der Fasern, die sich an die Kapillargefäße wendet.

Fig. 15. Muskelfaser mit Nervenendfasern im Sprungbein der Heuschrecke. Von dem Doyère'schen Hügel gehen noch feine Nervenfasern ab.

Fig. 16. Muskelbündel der Froschblase nebst Nervenfasern vom terminalen Plexus.

Fig. 17. Muskelfasern des Frosches, dickeren Kalibers, mit epheuartigen Nerven. Die Kontaktstellen, die sich an der Seite der beiden Muskelfasern befinden, erklären die Beeren oder Verdickungen, die auf der Faser liegen.

Fig. 18. Nervenendigung des Frosches, die beim Zerzupfen von der Muskelfaser *kd* abgestreift wurde und ganz frei in dem Zwischenraume *kd—ab* liegt, zum Beweis, dass Kerne vorhanden sind und die Endfasern nicht nackt sein können und mit dem Sarkolemm verbunden sind.

Tafel XXIV.

Fig. 19. Nervenendigung des Frosches. Durch Essigsäure und Hin- und Herschieben des Deckglases ist die Endfaser *b* abgestreift, was unmöglich wäre bei hypolemmaler Lage derselben.

Fig. 20. Muskelfaser von einer Spindel, um die abstehenden Bögen der Endfasern zu zeigen, und dass der zugehörige Kern auch in einiger Entfernung von der Muskelfaser liegen kann.

Fig. 21. Muskelfasern der Froschblase. Die dickeren Längslinien sollen nicht die Grenzen der Fasern, sondern die dem Gerlach'schen Fasersysteme angehörigen Fasern zeigen. Die Nervenfasern sind Theile des peripheren Nervengeflechts, entsprechen den Nervenendigungen der quergestreiften Muskeln.

Fig. 22. Nervenbündel des Frosches, das feine Nerven an die Kapillaren (*G*) abgiebt und motorische Fasern, die einige typische Endigungen zeigen, um dann als lange myelinfreie Faser weiter zu gehen mit vier weiteren Kontaktstellen *cccc*, die mit Wärzchen versehen sind.

Fig. 23. Kapillargefäß (Froschmuskel), mit den zugehörigen stärkeren zuleitenden und terminalen, dem Gefäß direkt anliegenden Nervenfasern. Man beachte die Kerne und Verdickungen der letzteren.

Fig. 24. Kapillargefäß vom Froschmuskel, durch Druck in Fragmente

© Biodiversity Heritage Library, http://www.biodiversitylibrary.org/; www.zobodat.at

zerlegt, die durch die feinen, terminalen Nervenfasern, die den Wandungen aufliegen, zusammengehalten werden.

Fig. 25. Arterie mit Kapillargefäß. Das Nervengeflecht der Arterie geht auf das des Kapillargefäßes über.

Fig. 26. Arterie von der Froschzunge, um das terminale Nervengeflecht der glatten Muskeln zu zeigen.

Fig. 27. Schnitt aus der Zunge des Frosches, um den Zusammenhang der Nerven der Papillen mit den Nerven der Kapillargefäße zu zeigen.

Fig. 28. Muskelfaser des Frosches, um die offene Henle'sche Scheide zu zeigen.

© Biodiversity Heritage Library, http://www.biodiversitylibrary.org/; www.zobodat.at

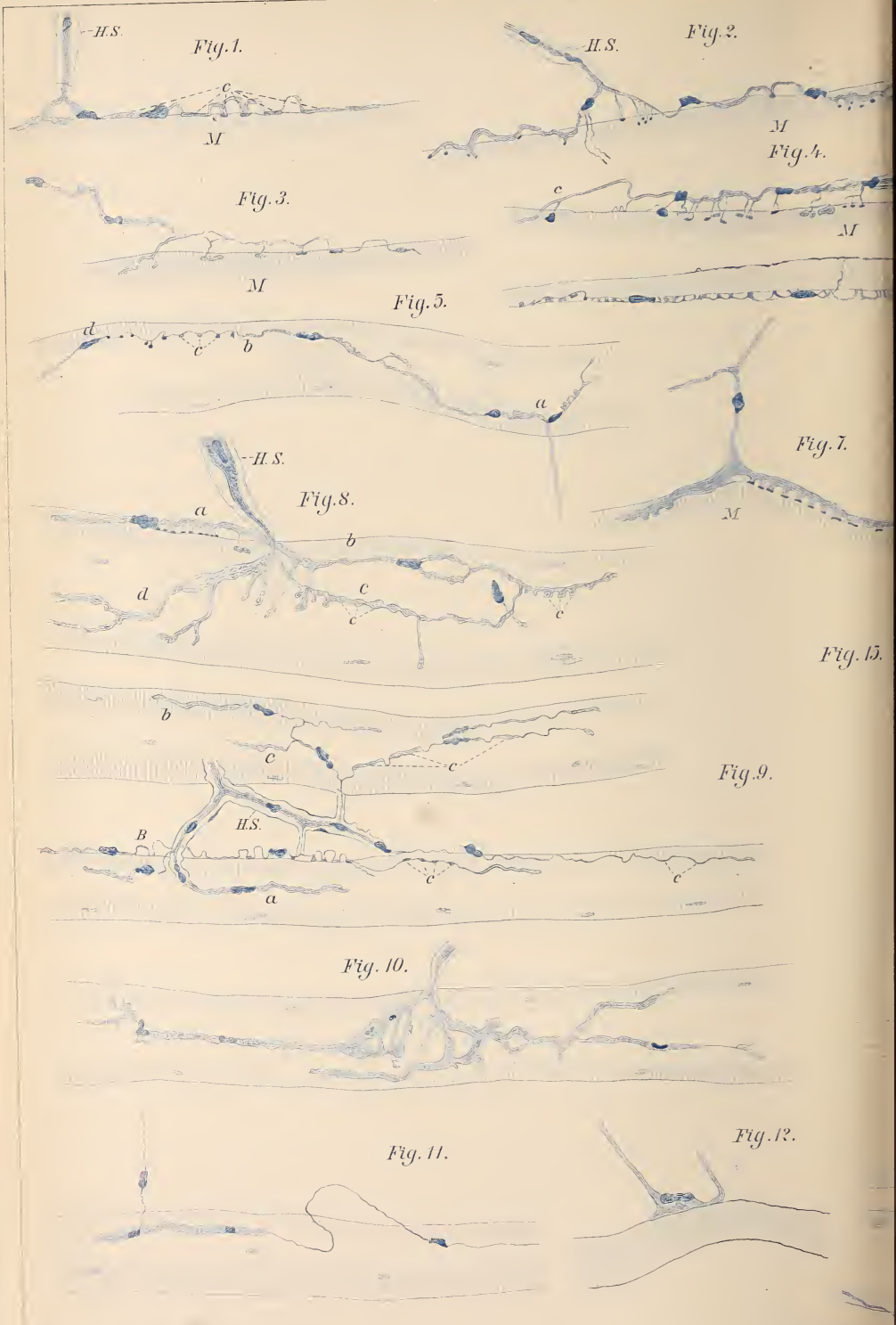

Verlag von Wilh

© Biodiversity Heritage Library, http://www.biodiversitylibrary.org/; www.zobodat.at

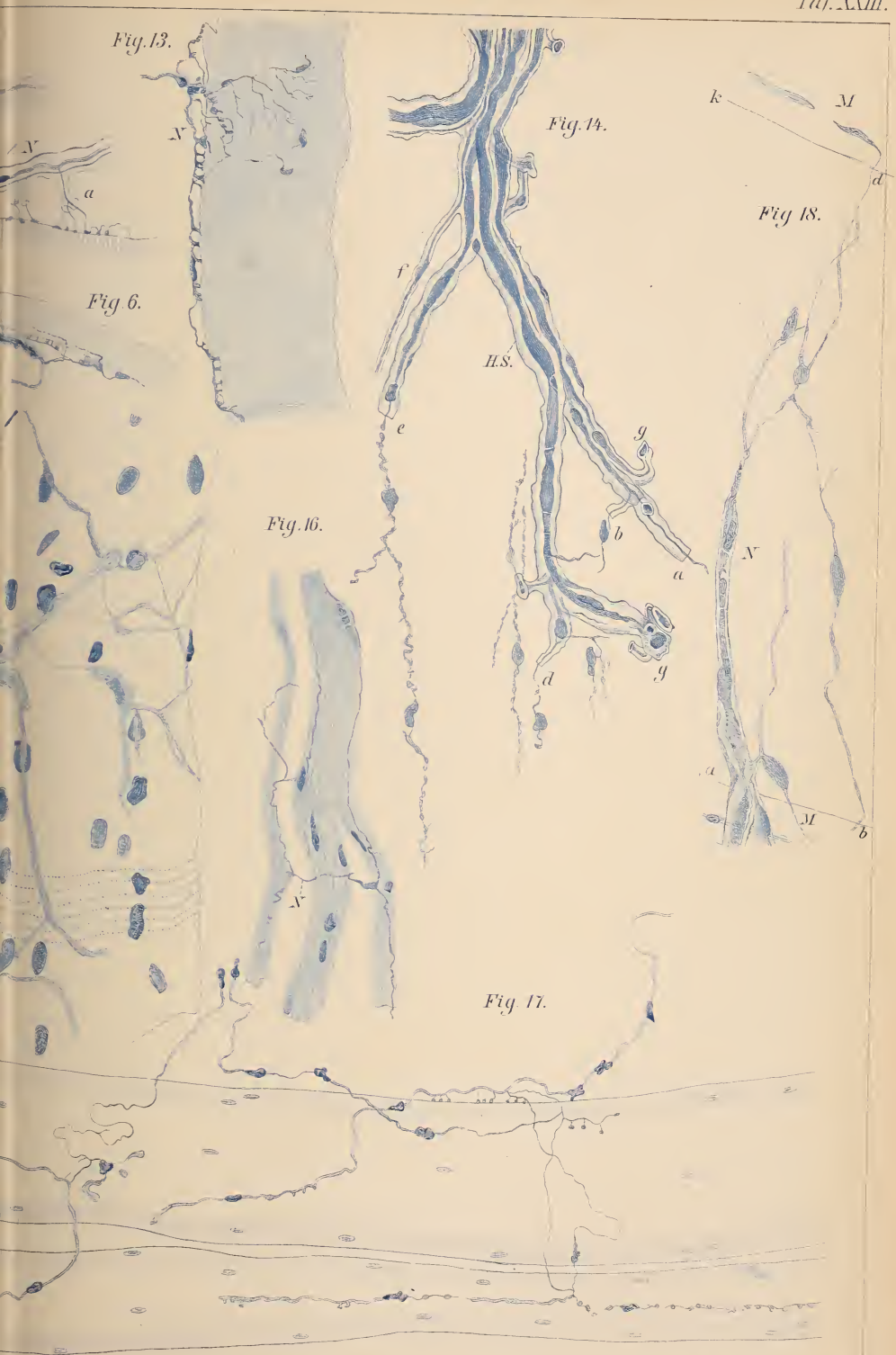

© Biodiversity Heritage Library, http://www.biodiversitylibrary.org/; www.zobodat.at

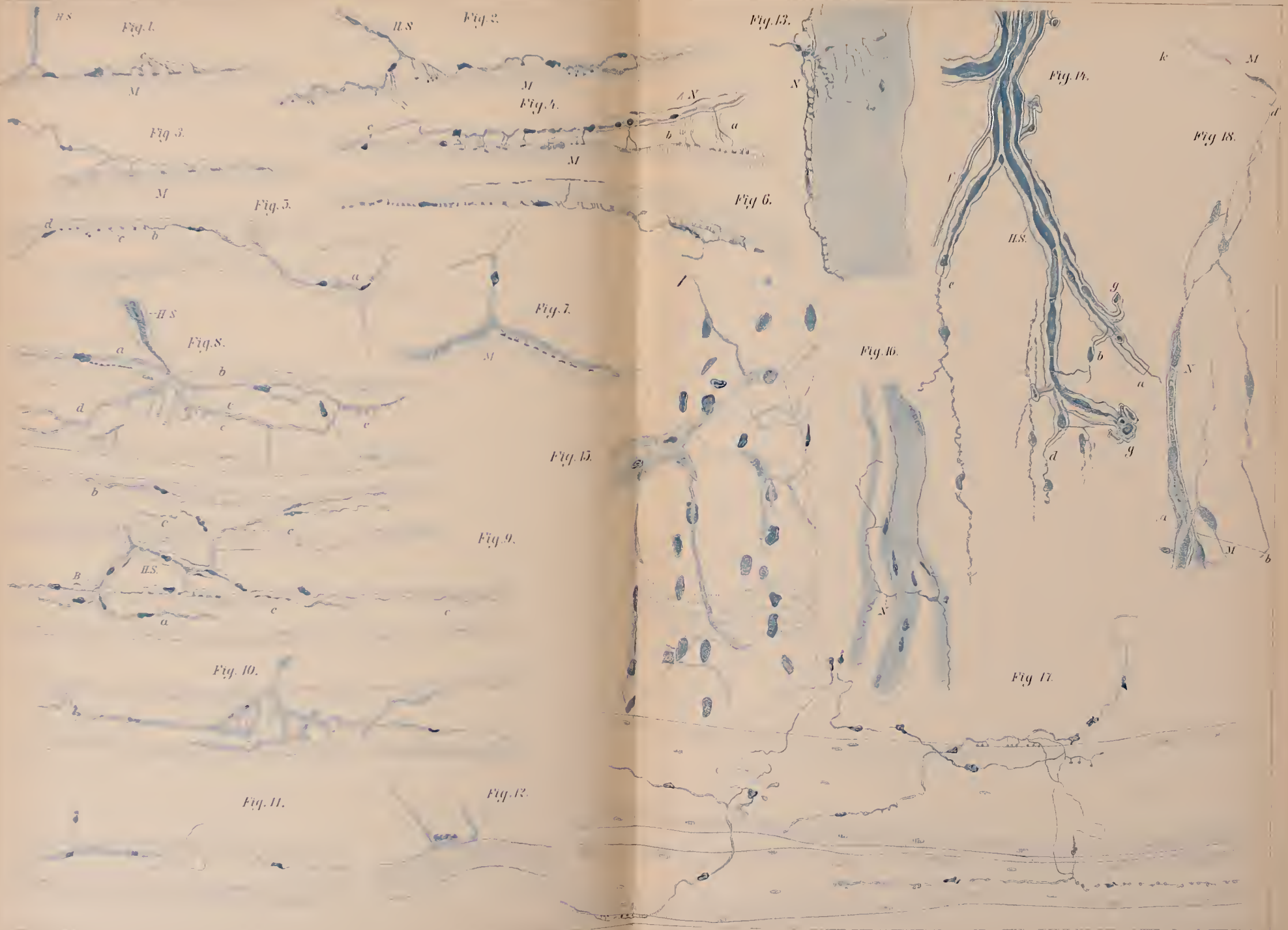

Wilhelm Engelmann in Leipzig

©Biodiversity Heritage Library, http://www.biodiversitylibrary.org/; www.zobodat.at

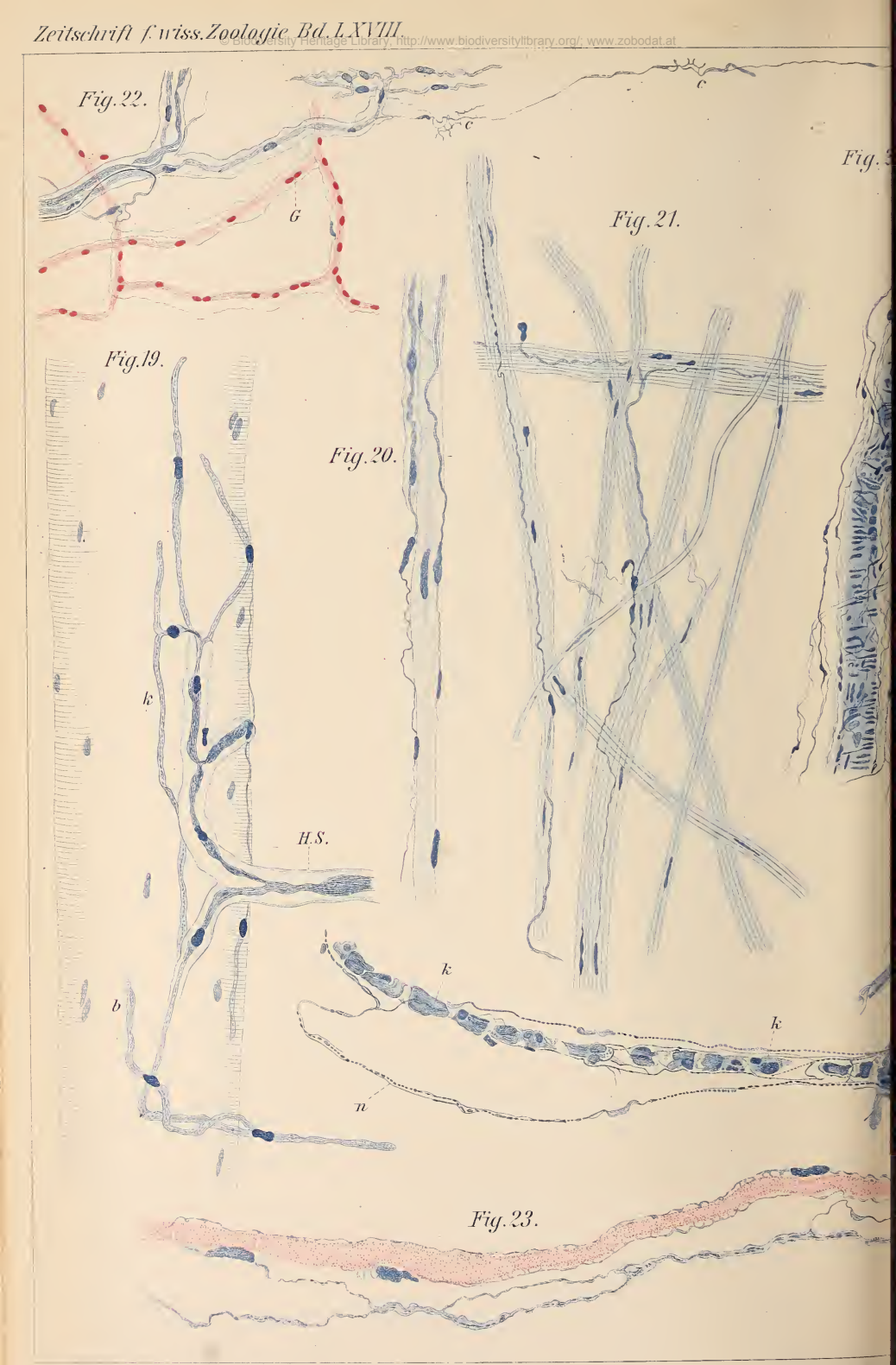

Verlag v. Wilh

© Biodiversity Heritage Library, http://www.biodiversitylibrary.org/; www.zobodat.at

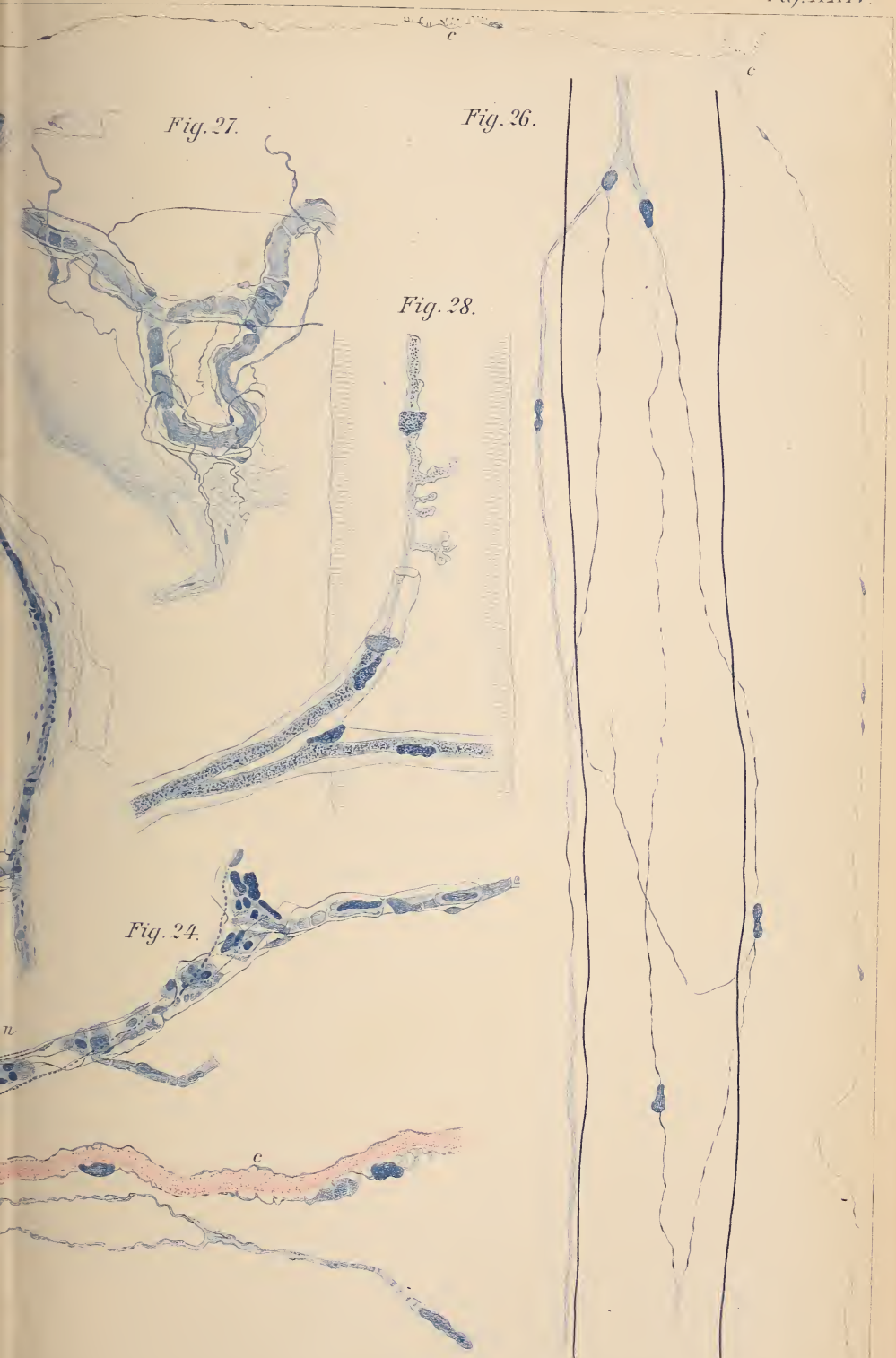

©Biodiversity Heritage Library, http://www.biodiversitylibrary.org/; www.zobodat.at



Wilhelm Engelmann