© Biodiversity Heritage Library, http://www.biodiversitylibrary.org/; www.zobodat.at

Untersuchungen über den Bau und die Entwicklung des Herzens der Salpen und der Ciona intestinalis.

Von

Paul Heine

(Hannover).

(Aus dem zoologischen Institut der Universität Rostock.)

Mit Tafel XXIX—XXXI und 1 Figur im Text.

Die Tunicaten nehmen dadurch, dass das Blut nach einer bestimmten Zahl von Herzpulsationen abwechselnd in entgegengesetzten Richtungen strömt, eine besondere Stellung im Thierreiche ein. Indessen ist der feinere Bau des Organs, das diesen eigenthümlichen Kreislauf regulirt, noch nicht hinreichend bekannt; eben so entziehen sich die genaueren Vorgänge bei der Entwicklung des Salpenherzens noch unserer Kenntnis.

Die vorliegende Arbeit sucht diese Lücken auszufüllen. Das zu den Untersuchungen erforderliche Material wurde mir von dem Direktor des zoologischen Institutes der Universität Rostock, Herrn Professor Dr. Seeliger, in dankenswerther Weise zur Verfügung gestellt. Es bestand außer mehreren *Ciona*-Exemplaren und zahlreichen Embryonen der *Salpa democratica* aus Solitär- und Kettenformen der *Salpa democratica*, *africana*, *fusiformis* und *bicaudata*.

Die Thierchen waren mit Ausnahme einiger Cionen, die in Formol aufbewahrt waren, nach Vorbehandlung mit Osmiumsäure, Chromsäure oder Sublimat in Alkohol konservirt.

Bei der Benennung der verschiedenen Herzregionen habe ich die Schultze'schen Bezeichnungen[1] beibehalten. Danach bezeichne ich den dem Kiemendarme zugekehrten Herztheil der Salpen als hypobranchiales Herzende, das mit dem hypobranchialen Gefäßstamme in Verbindung tritt; den gegenüberliegenden Herztheil nennt Schultze

[1] Untersuchungen über den Herzschlag der Salpen. L. S. Schultze, Jen. Zeitschr. für Naturwissenschaft. Bd. XXXV. N. F. Bd. XXVIII. p. 224.

© Biodiversity Heritage Library, http://www.biodiversitylibrary.org/; www.zobodat.at

viscerales Herzende, das mit dem visceralen Gefäßstamme zusammentritt. Bei den Ascidien sind die Benennungen die gleichen; da bei ihnen die Lageverhältnisse des Herzens andere sein können wie bei den Salpen, richtet sich die Bezeichnung nur nach der Vereinigung mit dem hypobranchialen oder dem visceralen Gefäßstamme.

I. Anatomisch-histologischer Theil.

A. Die Anatomie und Histologie des Salpenherzens.

Nach Leuckart[1] ist das Herz der Salpen ein kurzer, aber ziemlich weiter und gestreckter Cylinder, der von einem zarthäutigen Pericardium umgeben ist. Das Herz liegt nicht frei und lose im Inneren des Pericardialsackes, sondern ist mit seiner etwas kürzeren Rückenwand der ganzen Länge nach an demselben befestigt. Die Ränder im Umkreise der klappenlosen Öffnungen stehen gleichfalls mit den Enden des Pericardialsackes in festem Zusammenhange. Leuckart weist hierbei auf die Angaben Huxley's[2] hin, nach dessen Beobachtungen das Herz keinen geschlossenen Cylinder, sondern ein rinnenförmig zusammengebogenes Blatt darstellt, dessen Seitenränder mit dem Pericard zusammenhängen. Die Muskelsubstanz des Herzens besteht nach Leuckart aus einer einfachen Schicht von Muskelbündeln, die ringförmig, der Quere nach, verlaufen. Sie stellen quergestreifte platte Bänder dar, die sich an manchen Stellen in Fibrillen auflösen. Durch den Besitz eines Kernes zeigen die Muskelbündel an, dass sie nach Art der sogenannten Faserzellen aus der Metamorphose einer einzigen Zelle hervorgegangen sind.

Nach C. Vogt[3] hat das Salpenherz die Gestalt eines Schlauches, dessen Rückenwand auf eine kurze Strecke mit dem Pericard verbunden ist. Letzteres soll eine Bildung des »inneren Mantels« sein, die das Herz als solide Kapsel umhüllt und an zwei Stellen geöffnet ist, um sich hier an den Enden des Herzschlauches zu befestigen.

Todaro[4] hat das Salpenherz als kurzes spindelförmiges Rohr beschrieben, das zwischen dem Kiemendarme und ventraler Körper-

---

[1] Rudolf Leuckart, Zoologische Untersuchungen. II. Heft. Salpen und Verwandte. Gießen 1854. p. 41.

[2] Huxley, Ann. of nat. hist. 1852. Vol. X.

[3] C. Vogt, Recherches sur les animaux inférieurs de la Méditerrannée. Deuxième Partie. Tuniciers nageants de la mer de Nice. Extrait des Tomes I et II des mémoires de l'institut Genévois. (1854.)

[4] Francesco Todaro, Sopra lo sviluppo e l'anatomia delle Salpe. Roma 1875. p. 754.

© Biodiversity Heritage Library, http://www.biodiversitylibrary.org/; www.zobodat.at

wand seine Lage hat und von einem Pericard umgeben wird; in der Pericardialhöhle kann es sich bis auf eine beschränkte Stelle an der dorsalen Seite frei bewegen. An dieser Stelle geht das Herz in die Pericardialwand über. An die beiden Öffnungen der Herzhöhle setzen sich zwei große Blutsinus ohne eigene Wandung an.

Die die Herzwand bildenden Zellen sollen eine homogene Substanz absondern, die die Innenfläche der Herzhöhle bekleidet und sich in quergestreifte Muskelzellen umwandelt. Die Herzwand des erwachsenen Thieres soll aus zwei Schichten gebildet werden, einer äußeren, die aus einer einfachen Lage gestreifter, langer und spindelförmiger Muskelzellen besteht und einer inneren homogenen und transparenten Schicht. Letztere hat Todaro als einfachen Kontour an der inneren Herzwandseite gezeichnet.

Als »rete tendinea« beschreibt Todaro ein Netz von zarten Sehnenfäden innerhalb der Herzhöhle. Diese hat er homogen und glänzend gefunden und als Fasern elastischer Natur beschrieben.

Costa[1] wollte im Salpenherzen eine spiralförmige Klappe gefunden haben, ein Irrthum, den Todaro durch den Nachweis der »rete tendinea« aufzuklären meinte. Die die »rete tendinea« zusammensetzenden Fäden sollen von einem der Herzwand anliegenden Wulst ihren Ausgang nehmen. Zwischen den Fäden hat der Autor zahlreiche eiförmige Zellen von verschiedener Größe, zwei und mehr Kerne enthaltend, eingezeichnet.

Die Resultate der Untersuchungen Heller's aus den Jahren 1874 und 1875, Herrmann's (1882) und Roule's (1884) über den Bau des Tunicatenherzens sind in der bei der Beschreibung des Herzens der *Ciona intestinalis* gegebenen Litteraturübersicht wiedergegeben.

Van Beneden und Julin[2] vergleichen das Tunicatenherz mit einer dorsalwärts offenen Rinne, deren Lippen sich seitlich mit dem Pericard vereinen.

Die Struktur des Herzens haben die Verfasser an der isolirten und ausgebreiteten Herzwand nach Färbung mit Boraxkarmin, Pikrokarmin oder Hämatoxylin, sowie an Längs- und Querschnitten durch das Myocard untersucht. Sie haben bei der *Clavelina* gefunden, dass die Herzwand aus einer Schicht einzelliger Fasern besteht, die

---

[1] O. G. Costa, Atti dell' Acad. di Napoli. Vol. V. p. 193.

[2] Van Beneden et Julin, Recherches sur la Morphologie des Tuniciers. Archive de Biologie. Tome VI. 1886.

© Biodiversity Heritage Library, http://www.biodiversitylibrary.org/; www.zobodat.at

nicht alle gleiche Form aufweisen. Einige sind spindelförmig, andere gehen an einem Ende in eine Spitze aus und weichen an der entgegengesetzten Seite gabelförmig aus einander, noch andere sind an beiden Enden gegabelt oder an einem Ende in drei Spitzen ausgezogen.

Die Verfasser haben in diesen meistens einkernigen Fasern, die sie als Fibrillenbündel bezeichnen, Transversal- und Längsstreifung beobachten können. Erstere trat am deutlichsten hervor. Die Grenzen der Herzmuskelzellen haben van Beneden und Julin nicht gesehen. Sie haben aber festgestellt, dass die Zellkerne stets der Fibrillenschicht aufgelagert sind, dass die Fibrillen nur in einer Schicht auftreten und in unmittelbarem Kontakte mit der Herzhöhle stehen.

Fig. 2, Planche X ihrer Abhandlung ist ein Flächenpräparat der Herzwand. Die Forscher haben hier in den Fibrillenbündeln Querstreifen eingezeichnet, die zu einander nahezu parallel verlaufen und aus regelmäßig gelegenen Einzelkörperchen bestehen, die durch zarte Fädchen auch in der Längsrichtung der Bündel verbunden sind.

Auch bei der *Corella* haben die Autoren die Fibrillen und die Zellkerne beobachtet. Auf der der Beschreibung beigegebenen Figur (Planche X, Fig. 4 *A*, *B*) sieht man zahlreiche, einander nahezu parallel, aber wellig verlaufende Fibrillen, die sich durch mehrere Zellen hindurch erstrecken und denen daher zahlreiche Kerne aufgelagert sind. Die Fibrillen sind als Fäden gezeichnet, die in gleichmäßigen Abständen quergestreift sind. Die einfach und doppelt brechenden Scheiben der benachbarten Fibrillen liegen in gleichen Höhen neben einander.

Die Herzwand der *Salpa pinnata* zeigt Fig. 5 *A* derselben Tafel im Flächenpräparat. Hier sind die Grenzen der »Fibrillenbündel« scharf markirt. Die Bündel sind sehr lang, spindelförmig und verlaufen sämmtlich in derselben Richtung. Jedes Bündel enthält mehrere ovale Kerne; die Querstreifung ist sehr deutlich durch in transversalen Reihen stehende Einzelkörperchen eingezeichnet.

Schnitte durch die Herzwand haben bei allen von den Verfassern untersuchten Formen dieselben Bilder ergeben. Die Herzwand ist auf den Schnitten in einen sarcoplasmatischen und einen fibrillären Theil gesondert. Die Fibrillen sind an der endocardialen Seite der Herzmuskelzellen als in einer Reihe eingelagerte Einzelkörperchen gezeichnet.

Van Beneden und Julin folgern aus ihren Untersuchungen, dass die Herzwand der Tunicaten von einer einfachen Schicht ab-

© Biodiversity Heritage Library, http://www.biodiversitylibrary.org/; www.zobodat.at

geplatteter epithelialer Zellen gebildet wird, die ein typisches Beispiel für Epithelmuskelzellen bieten. Sie theilen die Herzwand in zwei Schichten, in das muskulöse Myocard und das zellige Ektocard. Sie heben hervor, dass sie bei den von ihnen untersuchten Formen ein Endocard (Endothel innerhalb der Herzhöhle) nicht gefunden haben. In Folge dessen ist nach ihnen das Herz der Tunicaten mit dem der Vertebraten nicht zu homologisiren.

Lahille[1] hat das Herz der *Pegea confoederata* (*Salpa bicaudata*) in der Längsrichtung des Körpers, aber ein wenig rechts von der Ventralfurche gelegen, angetroffen. Das Herz soll sich vom hinteren Endostylende bis zum vorderen Magentheile erstrecken. Auf Transversalschnitten hat Lahille die Herzform als die einer dorsal invaginirten Blase erkannt. Durch die Invagination wird die kontraktile Herzwand gebildet. In allen Fällen soll die Herzhöhle durch ein unbestreitbares Endothel geschlossen werden. Durch den Nachweis dieses Endothels will der Verfasser die Auffassung van Beneden's und Julin's, die eine Homologie des Herzens der Vertebraten und der Tunicaten bei dem Mangel eines Herzendothels nicht anerkennen, widerlegt haben.

Die Zellen dieses Endothels sollen nach Lahille dieselben sein, die van Beneden und Julin in ihrer Morphologie des Tuniciers als Pericardialzellen der *Salpa pinnata* zweifellos irrthümlich beschrieben haben. In der Lahille'schen Abbildung haben die Zellen meist Spindelform, einige auch Sternform. Die Zellen liegen aber nicht in epithelialer Anordnung ohne Zwischensubstanz an einander, sondern sind durch größere Lückenräume von einander getrennt.

Das Pericard besteht immer aus polygonalen Zellen, deren Wände Lahille transparent und verdickt gesehen hat; auch hat er häufig in den Zellen zwei Kerne oder karyokinetische Figuren gesehen.

Die Herzwand soll aus einer Schicht von Epithelmuskelzellen bestehen, die spindelförmige Gestalt haben, sehr lang und sehr schmal sind. Jede Zelle enthält einen runden Kern mit Kernkörperchen. Die kontraktile Substanz trifft man nur auf der inneren Zellseite, die in unmittelbarem Kontakte mit dem Herzblute sich befindet. Die äußere Seite der Zellen, die der Pericardialhöhle zugekehrt ist, ist immer frei von Fibrillen. Niemals vereinen sich die Fibrillen einer Zelle

---

[1] Fernand Lahille, Contributions à l'étude anatomique et taxonomique des Tuniciers. Toulouse 1890. p. 33.

© Biodiversity Heritage Library, http://www.biodiversitylibrary.org/; www.zobodat.at

mit denen einer benachbarten. Auch LAHILLE hat die Längsstreifung viel weniger deutlich wie die Transversalstreifung angetroffen.

Die immer in Thätigkeit befindlichen Muskeln, die wie die des Herzens auf einen rapiden Stoffwechsel angewiesen sind, bedürfen zu diesem Zwecke einer großen Menge von Protoplasma. Desshalb nimmt die kontraktile Substanz auch nur eine schmale Schicht auf der inneren Seite der Herzmuskelzellen ein.

Eine neuere Arbeit, die die Physiologie des Salpenherzens in erschöpfender Weise abhandelt, aber auch den anatomisch-histologischen Herzbau nicht außer Acht lässt, ist die im Vorjahre erschienene Schrift über den Herzschlag der Salpen von L. S. SCHULTZE[1].

SCHULTZE beschreibt das Herz der Salpen als kurzen, weiten, bogenförmig gekrümmten Beutel, der seine Konvexität nach rechts kehrt und auf der rechten Seite der Bauchfläche des Körpers gelegen ist. Bei der *Salpa africana* soll das Herz den Raum zwischen dem Vorderende des Eingeweideknäuels und dem Hinterende der Hypobranchialrinne einnehmen. Den anatomischen Bau des Herzens soll die Textfigur 1 der SCHULTZE'schen Arbeit erläutern, die in schematischer Weise einen Herzquerschnitt darstellt. Die muskulöse Herzwand soll sich dorsal direkt in das epitheliale Pericard umschlagen, ohne dass sich die Umschlagsränder selbst berühren. Der so entstehende Längsspalt des Herzens, der also zwischen diesen beiden Umschlagsrändern gelegen ist, soll durch eine Herzraphe verschlossen werden, »die zum Epicard gehört«.

SCHULTZE erblickt in dem Sarcoplasmareichthum der Muskelzellen eine Stütze der Anschauung RANVIER'S, dass das Sarcoplasma eine hervorragende Rolle im Stoffwechsel der kontraktilen Elemente spielt. In jeder Muskelzellgruppe liegen mehrere große helle Kerne mit deutlichem Kernkörperchen. Die kontraktilen Fibrillen sind quergestreift und laufen einseitig, an der endocardialen Seite des Sarcoplasmas entlang.

In Bezug auf das Pericard stimmen die Befunde des Verfassers mit denen LAHILLE's überein.

Was das Vorhandensein eines Endocards anbelangt, so kommt SCHULTZE auch auf LAHILLE's Angabe zurück, der ein Herzendothel bei der *Salpa pinnata* nachgewiesen hat. Hat aber LAHILLE ein solches Endothel nach innen von der Herzmuskelschicht wirklich beobachtet, dann setzt er sich, wie auch SCHULTZE hervorhebt, in

---

[1] l. c.

© Biodiversity Heritage Library, http://www.biodiversitylibrary.org/; www.zobodat.at

Widerspruch mit seinen späteren Angaben, dass die Fibrillen des Herzmuskels in Kontakt mit dem Herzblute stehen.

Schultze hat beide Generationen der *Cyclosalpa pinnata* und der *Salpa africana-maxima* untersucht. Er schreibt darüber:

»Den Abschluss der Herzhöhle bildet zu innerst ein Endocard, das nicht als Endothelium bezeichnet werden kann, da seine Zellen keinen endo- und epithelialen Charakter haben, sondern typisches Bindegewebe bilden. Der helle gekörnelte Protoplasmakörper der Endocardzellen zieht sich in mannigfach gestaltete Fortsätze aus, bald nehmen in Folge dessen die Zellen Spindel-, bald Sternform an, bald sind sie baumartig verästelt etc. In der centralen Plasmamasse liegt ein heller, farbloser Kern mit dunklerem, scharfem Nucleolus. Alle diese Zellen sind in eine durchsichtige, feste Zwischensubstanz eingebettet und lassen sich desshalb als zusammenhängende Lage mit Nadeln aus dem Herzen herauspräpariren. Diese dünne Haut kann sich bei der Konservirung leicht von der Muskulatur ablösen und in die Herzhöhle einsinken, das täuscht dann hier und da auf Schnitten ein direktes Angrenzen der Muskelzellen an die Herzhöhle vor. Van Beneden und Julin haben ein Endocard ebenfalls gesehen, aber, wie Lahille richtig vermuthet hat, irrthümlich für ein Pericard gehalten. Öffnet man aber ein Salpenherz, breitet es aus und betrachtet es von der Innenfläche, so tritt beim Senken des Tubus stets zuerst die beschriebene Bindegewebsschicht und erst bei weiterem Senken die Muskellage des Herzens zu Tage. Schnitte durch das Herz lassen an der Endocardnatur der Zelllage ebenfalls keinen Zweifel und zeigen zugleich, wie leicht ohne Kontrolle auf Flächenpräparaten das Bindegewebe mit einem Plattenepithel verwechselt werden kann, wie es thatsächlich geschehen ist.«

»Die Herzhöhle wird dadurch zuweilen beträchtlich eingeengt, dass von der gallertigen und faserigen Masse, in die das Herz eingebettet ist, ein Theil zwischen Endocard und Muskelwand sich eindrängt. Vielleicht soll diese eingewucherte Masse mit der ‚Rete tendinea', die Todaro am Embryo von *Cyclosalpa pinnata* beobachtet hat, in genetischem Zusammenhange stehen.« In der schon oben erwähnten schematischen Textfigur hat Schultze das Endocard als eine die Herzhöhle ringsum auskleidende Membran in Form einer kreisförmigen Linie eingezeichnet.

Im Mai 1902 erschien eine Abhandlung Hunter's[1] über den Bau

[1] Hunter, The structure of the Heart of Molgula manhattensis (Verrill). Anat. Anzeiger. Bd. XXI. Nr. 9.

© Biodiversity Heritage Library, http://www.biodiversitylibrary.org/; www.zobodat.at

des Herzens der *Molgula manhattensis* (Verrill), auf die ich auch bei der Beschreibung des *Salpen*-Herzens Bezug nehmen muss. Nach Hunter besteht das Herz der *Molgula* aus quergestreiften Muskelzellen, einem äußerst feinen Pflasterepithel und Nervenzellen. Die Muskeln verlaufen in der Längsachse des Herzens in spiraliger Anordnung. Die Muskelfasern, die je ein bis zwei ovoide Kerne enthalten, sind deutlich quergestreift. Die diese Querstreifung bewirkende anisotrope Substanz bildet Gruppen von je vier Scheiben (*discs*), die bei schwächerer Vergrößerung als einfaches breites Band die Fibrillen quer durchsetzen. Diese an der Innenseite des Herzmuskels liegenden Fibrillen sind vom Herzblute durch ein Endocard getrennt. In der der Abhandlung beigegebenen Textfigur sind nur die mehrere wandständige Chromosomen enthaltenden Kerne der Endocardzellen gezeichnet. Ein zur Charakteristik endothelialer Zellen gehörendes Zellprotoplasma tritt auf der Zeichnung nicht hervor. Auf die von Hunter gesehenen Nervenzellen komme ich später zurück.

Nachdem ich so den wesentlichen Inhalt der wichtigsten Arbeiten über das *Salpen*-Herz vorangeschickt habe, werde ich die von mir untersuchten Formen einzeln besprechen und von dem Herzen der *Salpa africana*, das in seinem Bau die klarsten Verhältnisse zeigt, ausgehen.

1. Salpa africana.

Solitärthier. 5 cm langer Embryo.

Das Herz liegt, vom Pericard umgeben, als ca. 8 mm langer durchscheinender Beutel, der an den dem hypobranchialen und dem visceralen Herzende entsprechenden Seiten verjüngt erscheint, rechts ventral in der Leibeshöhle. Das hypobranchiale Herzende reicht bis zum Hinterende des Endostyls, der viscerale Herztheil bis an den Anfang des Magens. Der auf Fig. 29, Taf. XXX, wiedergegebene Querschnitt durch das vorderste Herzende zeigt die hypobranchiale Herzspitze etwa in der Mitte der rechten Hälfte des zwischen Kiemendarm und Ektoderm gelegenen ventralen Theiles der Leibeshöhle; das entgegengesetzte Herzende hat seine Lage im äußersten Theile der rechten ventralen Leibeshöhle. Die Herzrichtung verläuft demnach etwas schräg zur Längsachse des Körpers.

Wie der Herzquerschnitt auf Fig. 28, Taf. XXX, zeigt, liegt das Pericard (*pk*) dem Kiemendarme (*kd*) resp. dem Ektoderm (*ec*) ziemlich dicht an, von ihnen nur durch schmale Schichten zarten Mesenchyms getrennt. *pk* bezeichnet das Pericard, *hz* die Herzwand; beide

© Biodiversity Heritage Library, http://www.biodiversitylibrary.org/; www.zobodat.at

begrenzen die Pericardial- (*pkh*) resp. die Herzhöhle (*hzh*). Bei *hzr* schlägt sich die Herzwand in das Pericard um; die beiden Umschlagsränder berühren sich nicht. Der zwischen ihnen entstandene Spalt wird durch eine zarte Membran (*hzr*) verschlossen. Das von Schultze in seiner bereits citirten Textfigur kreisförmig eingezeichnete Endocard wird man auf meiner Abbildung Fig. 28 vergeblich suchen. Dagegen erblickt man an der der Herzhöhle zugekehrten Seite des Herzmuskels eine zarte Membran (*hzen*), die aber nie die ganze Herzhöhle auskleidet, sondern die Herzwand nur auf etwa der Hälfte ihrer Ausdehnung begleitet. Diese Membran liegt stets dem Theile der Herzwand, der dem Kiemendarme am nächsten ist, an. Sie beginnt immer in nächster Nähe der den Herzspalt schließenden Raphe, ohne mit dieser im Zusammenhange zu stehen.

Das Myocard.

Der Bau der Herzwand wurde an Flächenpräparaten, Quer- und Längsschnitten untersucht.

Zur Anfertigung der Flächenpräparate wurde das Herz der Länge nach geöffnet, vom Herzbeutel abgetrennt und nach intensiver Färbung mit Hämatoxylin ausgebreitet. In Fig. 30, Taf. XXX, ist eine Zellgruppe der Herzwand gezeichnet. Letztere besteht aus einer einfachen Schicht solcher spindelförmiger Zellgruppen (Fibrillenbündel), deren Längsachse parallel zur Querachse des Herzens steht. Sie verlaufen zu einander nahezu parallel, jede enthält ein bis zwei große ovale Kerne mit deutlichem Nucleolus. Liegt das Myocard mit der pericardialen Seite nach oben, dann erblickt man beim Senken des Tubus zuerst das Sarcoplasma und die Kerne, bei weiterem Senken die vom Sarcoplasma ausgeschiedenen Fibrillen. Diese trifft man an der der Herzhöhle zugewandten Seite der Herzwandzellgruppen als in deren Längenrichtung parallel zu einander verlaufende Fasern an, die quergestreift sind. Die Fibrillen benachbarter Zellgruppen stehen mit einander nicht in Zusammenhang. Die Querstreifung wird durch regelmäßige Einlagerung dunkler Querscheiben bewirkt, die mit hellen Querscheiben in gleichen Schichten abwechseln. Die dunklen Querscheiben bilden mit denen der übrigen Fibrillen derselben Zellgruppe regelmäßige Querreihen. Diese sind es, die man bei schwächeren Vergrößerungssystemen zuerst erblickt. Desshalb haben auch van Beneden und Lahille die transversale Streifung der Herzmuskelzellen am deutlichsten gesehen.

Mit Rücksicht auf die Ähnlichkeit der Fibrillen des *Salpen-*

© Biodiversity Heritage Library, http://www.biodiversitylibrary.org/; www.zobodat.at

Herzens mit der bei anderen Thiertypen beobachteten Muskulatur, werde ich die dunklen Querscheiben in den Fibrillen als anisotrope, die hellen Querscheiben als isotrope Substanz bezeichnen. Erstere würde bei der Untersuchung im polarisirten Lichte das Licht doppelt brechen, letztere einfach. Fig. 31, Taf. XXX, ist ein Querschnitt durch die Herzwand. Man sieht hier, wie die Sarcoplasmaschicht scharf von den Fibrillen getrennt ist. Eben so zeigt der Querschnitt, dass die Fibrillenschicht an der endocardialen Seite der Herzwand und das Sarcoplasma an der pericardialen Seite ihre Lage haben.

Die Grenzen der spindelförmigen Zellgruppen sind an Querschnitten häufig nachzuweisen.

Fig. 35, Taf. XXXI, zeigt ein Stück der Herzwand im Längsschnitte. Hier sind die Grenzen der Fibrillenbündel deutlicher wie an dem vorerwähnten Schnitte zu erkennen. Während an diesem, da die Zellgruppen der Länge nach durchschnitten sind, die Zellgrenzen verhältnismäßig weit von einander entfernt erscheinen, sieht man sie auf Längsschnitten durch die Herzwand dicht neben einander, weil die einzelnen Elemente quer getroffen sind.

Auf den Flächenpräparaten der Herzwand fällt auf, dass die anisotrope Substanz nicht in Form homogener Einlagerungen auftritt. In Fig. 30, Taf. XXX, kann man erkennen, dass die doppelt lichtbrechende Querschicht in der Längsrichtung der Fibrillen getheilt ist. Jede Fibrille erscheint demnach, da diese Theilungen sich auch in den anderen anisotropen Querscheiben regelmäßig wiederholen, in der Totalansicht aus zwei Längsreihen zusammengesetzt.

Einen ähnlichen Bau hat G. Retzius[1] bei den Fibrillen im Schwanzanhange der Appendicularien beschrieben.

»Jede Lamelle zeigt sich bei mikroskopischer Untersuchung als aus einer Lage schmaler, paralleler, ziemlich dicht neben einander liegender, in der Längsrichtung des Schwanzanhanges angeordneter Fäserchen bestehend. Jedes dieser Fäserchen stellt ein feines quergestreiftes Band dar, welches als eine Kette an einander gereihter Körperchen erscheint. Diese Körperchen, welche nach der Behandlung mit Chromosmiumessigsäure, Rosanilin und Kaliacetat sich stark roth färben, sind offenbar mit den Querscheiben der Anneliden zu vergleichen. In der Mitte bieten sie eine helle, quere Linie dar, welche der Henle'schen Mittelscheibe zu entsprechen scheint. In der Längenrichtung sind die Körperchen ebenfalls durch eine helle

[1] Gustaf Retzius, Biologische Untersuchungen. Neue Folge. 1890. p. 81, 82.

© Biodiversity Heritage Library, http://www.biodiversitylibrary.org/; www.zobodat.at

Linie getheilt, was vielleicht von einer Zusammensetzung aus neben einander liegenden Fibrillen herrührt. Das ganze Körperchen, welches also ein helles Kreuz trägt, ist an den Enden etwas abgerundet. Zwischen den Körperchen bemerkt man eine helle, sich nur schwach färbende Substanz, welche dieselben zu einer Kette verbindet. In dieser Substanz suchte ich vergebens nach einer Spur von Zwischenscheiben. ‚Nebenscheiben' sind in keinerlei Weise vorhanden. Dass nun in diesen quergestreiften Fäserchen die kontraktile Substanz vorliegt, ist offenbar, obwohl sie recht große Verschiedenheiten von der gewöhnlichen quergestreiften Muskelsubstanz darbietet.«

Diese quergestreiften Muskelfäserchen sind nach Seeliger[1] Doppelblätter. Jedes Doppelblatt »besteht aus zwei dicht mit einander verklebten Einzelblättern oder Lamellen, die sich gelegentlich, namentlich am äußeren Ende, von einander ablösen. Bei der Betrachtung des Muskels von der Fläche aus erscheint die Verwachsungsstelle der beiden Einzelblätter als eine helle Längslinie, die bereits Retzius bemerkt hat und die ihm Veranlassung war, eine Zusammensetzung jeder Faser aus zwei neben einander liegenden Muskelfibrillen zu vermuthen. Jede Lamelle setzt sich aus einer Schicht stark färbbarer Einzelkörperchen zusammen, die in regelmäßigen Längs- und Querreihen angeordnet sind, also gewissermaßen aus parallel und regelmäßig verlaufenden, quergestreiften Längsfibrillen. Da, wo die Lamellen nur sehr schmal sind, besteht jede Querreihe aus sehr wenigen, vielleicht nur zwei Elementen, bei den großen Oikopleuren dagegen aus zahlreichen«.

Die Herzmuskelfibrillen der Salpen haben mit denen des Appendicularienschwanzes eine große Ähnlichkeit. Denn auch bei den Salpen kann man, wie ich schon oben hervorgehoben habe, in jeder Fibrille in der dunklen Querscheibe eine helle Längslinie nachweisen, die sich in den übrigen Querscheiben derselben Fibrille wiederholt. Dass die Längslinie der Ausdruck einer Spaltung der Fibrille in zwei Lamellen ist, kann ich bei der Beschreibung des *Ciona*-Herzens, bei dem ich das Auseinanderweichen einer Doppellamelle verschiedentlich feststellen konnte, beweisen.

Eine schematische Zeichnung (Fig. 37, Taf. XXXI), die allerdings nach den Fibrillen des *Ciona*-Herzens entworfen wurde, mag auch zur Erläuterung des Baues der Salpenfibrillen dienen. Die Figur stellt ein auf einer Schmalseite stehendes längliches Kästchen dar,

[1] Oswald Seeliger, Bronn's Klassen und Ordnungen des Thierreichs. II. Bd. Supplement. 1893. p. 121.

© Biodiversity Heritage Library, http://www.biodiversitylibrary.org/; www.zobodat.at

von dem drei Seiten sichtbar sind. Die mit *a* bezeichnete Vorderseite entspricht dem Flächenbilde der Fibrillen, Seite *b* dem Bilde, das man bei einem Längsschnitte durch das Salpenherz erhalten würde, Seite *c* einem Querschnitte.

Seite *a* zeigt zwei durch eine helle Längslinie geschiedene Fibrillen, deren Zusammensetzung aus je zwei Lamellen ohne Weiteres hervortritt. Die Lamellen sind ebenfalls durch eine helle Längslinie getrennt. In jeder Lamelle wechseln schwach gefärbte Kästchen, der isotropen Substanz entsprechend, mit dunklen Kästchen, der anisotropen Einlagerung, ab. Die Längslinie, die die beiden Lamellen einer Fibrille trennt, entspricht der hellen Längslinie in den dunklen Querscheiben der Fibrillen im mikroskopischen Gesichtsfelde.

Auf der Seite *b* des Schemas, die einem Längsschnitte durch die Herzwand, also einem Querschnitte durch die Fibrillen gleichen soll, kann man diese die beiden Lamellen trennende Längslinie auch verfolgen. Die beiden Lamellen müssen demnach wie zwei Blätter auf einander liegen. Auf dem Schema sieht man ferner, dass die anisotrope Substanz sich nicht in Form eines homogenen Stäbchens in das Innere der Zelle fortsetzt, sondern als eine Reihe lichtbrechender Einzelkörperchen, die sowohl auf Querschnitten als auf Längsschnitten durch die Herzmuskelzellen hervortreten müssen.

Vergleichen wir dieses Schema mit den Bildern, die man im mikroskopischen Gesichtsfelde thatsächlich wahrnimmt, dann würde Fig. 35, Taf. XXXI, ein Längsschnitt durch die Herzwand oder Querschnitt durch die Muskelzellen, der Seite *b* des Schemas gleichen müssen. Die helle Längslinie, die die anisotropen Einlagerungen im Flächenpräparate aufweisen und die auch auf Seite *b* des Schemas kenntlich sind, tritt auf dem Fibrillenquerschnitte Fig. 35 nicht hervor. Ich habe sie aber bei der *Salpa africana* verschiedentlich, bei der *Ciona* häufig gesehen. Die in dieser Figur eingezeichneten Fibrillen entsprechen daher Doppellamellen; die hellen Querlinien zeigen an, dass sie aus mehreren Einzelkörperchen zusammengesetzt sind. Die Fibrillen enthalten auf Zellquerschnitten diese Einzelkörperchen nicht immer in derselben Zahl, auch stehen sie nicht immer parallel und in gerader Linie, eine Erscheinung, die auf den verschiedenen Kontraktionszustand zurückgeführt werden muss.

Fig. 31, Taf. XXX, zeigt die Herzwand im Querschnitte, die Fibrillenbündel also im Längsschnitte. Man sieht auch hier die durch dunkle Einzelkörperchen bewirkte reihenförmige Verlängerung der

© Biodiversity Heritage Library, http://www.biodiversitylibrary.org/; www.zobodat.at

anisotropen Substanz. Auf dem Fibrillenlängsschnitte bilden diese Einzelkörperchen parallele, mehr oder weniger gerade Querreihen, die in der Längsrichtung der Zellen durch zarte Linien verbunden sind. Bei der *Salpa africana* setzt sich die doppelt lichtbrechende Substanz auf Quer- und Längsschnitten aus drei Einzelkörperchen zusammen. Da diese, wie ich eben betonte, auch in der Längsrichtung verbunden sind, ist anzunehmen, dass eine Lamelle aus drei Längsreihen von Einzelkörperchen besteht, die neben einander liegen und durch dieselbe Kittsubstanz zusammengehalten werden, die die beiden Lamellen einer Fibrille vereint.

Zweifellos sind die einzelnen Fibrillendoppellamellen durch Sarcoplasma von einander getrennt. Denn auf Fibrillenquerschnitten (Fig. 35, Taf. XXXI) kann man stets erkennen, wie das Protoplasma sich zwischen die Fibrillen erstreckt.

Auf Fibrillenlängsschnitten (Fig. 31, Taf. XXX) ist dagegen immer das Sarcoplasma scharf vom fibrillären Theile getrennt, ein Zeichen, dass die Lamellen nur aus isotroper, anisotroper und Kittsubstanz bestehen.

Sieht man von dem morphologischen Unterschiede der epithelialen Muskelzelle der Salpen und des Muskelprimitivbündels eines Vertebraten ab, dann kann man nicht umhin, eine große Ähnlichkeit in der kontraktilen Substanz beider Muskelformen zu erblicken. Denn auch bei den Wirbelthiermuskeln[1] besteht die kontraktile Substanz aus sehr feinen längslaufenden Fasern (Fibrillen), die wiederum aus Querscheiben zusammengesetzt sind. Diese Querscheiben zerfallen in mehrere Arten von verschiedener Dicke und Lichtbrechung, die regelmäßig über einander geschichtet sind, wie die »Elemente einer Volta'schen Säule«. »Indem nun in sämmtlichen Fibrillen einer und derselben Muskelfaser Querscheiben von demselben Aussehen und derselben Dicke immer auf derselben Höhe gelegen sind, kommen der Scheibenaufbau und die Querstreifung der ganzen Muskelfaser zu Stande.«

Bei den Salpen kommt in den Herzmuskelfibrillen nur eine Art von dunklen Querscheiben vor, die stets gleiche Dicke und gleiches Lichtbrechungsvermögen zeigen. Diese Querscheiben zeigen auch bei den Salpen das Bild einer Querstreifung der Muskelzellgruppen.

In Bezug auf die Bedeutung der verschiedenen Abschnitte der quergestreiften Muskelfibrillen ist es, wie Bergh hervorhebt, durch

[1] S. Bergh, Vorlesungen über die Zelle und die einfachen Gewebe des thierischen Körpers.

© Biodiversity Heritage Library, http://www.biodiversitylibrary.org/; www.zobodat.at

verschiedene Beobachtungen höchst wahrscheinlich geworden, »dass es die anisotropen Abtheilungen jedes Gliedes der Fibrillen sind, welche die eigentliche kontraktile Substanz enthalten, während die isotropen Abschnitte aus einer leicht verschiebbaren elastischen Masse bestehen«.

Die Herzmuskelzellen sind, wie auch van Beneden et Julin und Fernand Lahille hervorheben, typische Epithelmuskelzellen.

Das Pericard.

Der histologische Bau des Pericards wurde ebenfalls an mit Hämatoxylin gefärbten Flächenpräparaten untersucht. Es besteht aus einer Schicht polygonaler, häufig auch sechseckig gestalteter Zellen mit bläschenförmigem Kerne und Kernkörperchen (Fig. 34, Taf. XXXI). Die von van Beneden und Julin gezeichneten Pericardzellen sind, wie Lahille und nach ihm Schultze bemerkten, irrthümlich als solche angeführt. Lahille's Auffassung, dass die Pericardialzellen verdickte und transparente Wände haben (cf. l. c. p. 34, Textfigur 23, Zeichnung des Pericards der *Pegea confoederata*), ist darauf zurückzuführen, dass er die eigentlichen Zellgrenzen nicht gesehen und den peripheren Zelltheil, dessen hellere Färbung eine Folge der Kontraktion des Protoplasmas von den Zellwänden ist, als die Grenzen des pericardialen Epithels eingezeichnet und auch beschrieben hat.

Die Pericardzellen treten als Plattenepithel auch auf Schnitten hervor (Fig. 32 *pk*, Taf. XXXI).

Ballowitz[1] hat in der Wandung der Pharyngeal- und Kloakenhöhle sowie auch im Ektoderm der Salpen Zellkerne gesehen, die durch eine mehr oder weniger sichelförmige Gestalt sich auszeichneten und bisweilen durch Zusammenschluss der Sichelenden ringförmig waren, obgleich völlig geschlossene Ringkerne selten auftraten. Bei der *Salpa punctata* fand Ballowitz[2] äußerst selten kleine rundliche Kerne; häufiger waren etwas längliche oder gedrungene, mehr oder weniger noch gerade gestreckte Kerne, die an der nach der Zellmitte gekehrten Seite eine Delle zeigten. Die gewöhnliche Kernform war die längliche, in charakteristischer Weise sichelförmig gebogene, wobei die Konkavität der Sichel regelmäßig gegen das Centrum der

[1] E. Ballowitz, Über Ringkerne, ihre Entstehung und Vermehrung. Biol. Centralbl. Bd. XVIII. 1898. p. 286.

[2] E. Ballowitz, Zur Kenntnis der Zellsphäre. Eine Zellenstudie am Salpenepithel. Archiv für Anat. u. Entwicklungsgesch. Anat. Abth. 1898. p. 135.

© Biodiversity Heritage Library, http://www.biodiversitylibrary.org/; www.zobodat.at

Zelle sah. Bei den Embryonen der *Salpa punctata* waren die Epithelelemente noch sehr klein und mit einem großen, rundlichen Kerne ausgestattet, an dem eine Delle häufig zu konstatiren war. Bisweilen war der Kern auch schon charakteristisch nierenförmig geworden.

Denselben Zellenbau wie bei der *Salpa punctata* fand Ballowitz bei der Kettenform der *Salpa africana*, der *Cyclosalpa pinnata* und bei der Solitärform der *Salpa fusiformis*. Bei der *Salpa democratica* waren die Kerne meist länglich oder rundlich.

Grobben[1] berichtet über das Vorkommen sichelförmiger Kerne in dem Ektoderm der Dolioliden; auch im Pericard derselben Form hat Grobben solche Kerne beobachtet: »Die Wand des Pericardiums wird von einem Epithel gebildet, dessen Zellen sehr glatt sind. An dem Mittelfelde der kürzeren Dorsalseite dagegen sind die Zellen ansehnlich höher. Hier finden wir ein Pflasterepithel von polygonalen Zellen, welche ein wenig kuppelförmig gegen den Pericardraum vorragen. In dem zartkörnigen Protoplasma liegt ein kipfelförmig gebogener Kern.«

Sichelförmige Kerne habe ich im Pericard der Salpen nicht angetroffen. Das Vorkommen länglicher, beinahe wurstförmiger Kerne im Pericard der *Salpa africana* (Kettenform) ist dagegen nicht zu verkennen.

Die Herzraphe.

Schultze[2] beschränkt sich auf die kurze Angabe, dass die Herzhöhle der Salpen durch eine Raphe verschlossen würde, die zum »Epicard« gehört.

Ein Epicard ist bisher nur bei den Ascidien bekannt geworden. Nachdem bei den Larven der *Clavelina*[3,4] die Pericardialblase vom Kiemendarme sich abgeschnürt hat, treten die beiden Röhren, durch die diese beiden Organe in Kommunikation standen, zur Bildung einer zweiten Blase, des Epicardiums, von Neuem zusammen. Dieses legt sich, wenn die Pericardialblase durch dorsale Einstülpung in die Pericardialhöhle und die künftige Herzhöhle sich gesondert hat, über den

---

[1] Grobben, Doliolum und sein Generationswechsel. Arbeiten aus dem zool. Institute der Universität Wien. 1882. Bd. IV. Heft 2. Cit. nach Ballowitz.

[2] l. c. p. 224.

[3] Seeliger, Die Entwicklung der socialen Asidien. Jenaische Zeitschr. f. Naturwissenschaften. Bd. XVIII.

[4] Van Beneden et Julin, Morphologie des Tuniciers.

© Biodiversity Heritage Library, http://www.biodiversitylibrary.org/; www.zobodat.at

dorsalen Herzspalt in gleicher Weise, wie es nach SCHULTZE durch die zum Epicard gehörende Raphe bei den Salpen geschehen soll.

Die Existenz einer epicardialen Bildung habe ich bei den Salpen nicht wahrnehmen können. Ich nehme desshalb an, dass SCHULTZE die Verhältnisse der Ascidien ohne weitere Prüfung auf die Salpen übertragen hat.

Auch die Pyrosomen besitzen ein eigentliches Epicard nicht[1]. Bei ihnen ist wie bei den Salpen nur ein Endostylfortsatz vorhanden, der zum Herzen keine innigen Beziehungen zeigt und das Entoderm der Knospen bildet. Bei den Pyrosomen ist das Herz ebenfalls die eingestülpte Wand einer primären Pericardialblase. Der die Umschlagsränder zwischen Myocard und Pericard trennende Spalt wird dorsal dadurch geschlossen, dass die Ränder dem Kiemendarme sich innig anlegen.

Fig. 32, Taf. XXXI, ist ein Querschnitt durch die Umschlagsränder zwischen Myocard und Pericard der *Salpa africana*. Der zwischen ihnen befindliche Spalt wird durch eine zarte Bindegewebsmembran (*hzr*) geschlossen. Bei der *Salpa africana* habe ich in dieser Membran zellige Elemente nicht gesehen. Sie entsteht zweifellos durch Differenzirung der in der primären Leibeshöhle vorkommenden zarten Mesenchymfasern.

Das Endocard.

Ich habe schon im Anfang bei der Beschreibung der Anatomie des Herzens der *Salpa africana* hervorgehoben, dass auf allen durch das Herz gelegten Querschnitten eine an der endocardialen Seite der der Athemhöhle zunächst gelegenen Herzwandhälfte verlaufende Membran sichtbar ist. Sie beginnt stets in der Nähe der Herzraphe, ohne mit ihr in Zusammenhang zu stehen und begleitet die Herzwand bis beinahe zur Hälfte ihrer Ausdehnung. Sie liegt dem Myocard nicht dicht an, sondern ist durch ein zartes, sehr fein gefasertes Gewebe von ihm getrennt.

Fig. 28, Taf. XXX, zeigt bei 18facher Vergrößerung den Verlauf dieser Membran (*hzen*) innerhalb der Herzhöhle. Fig. 31, Taf. XXX, ist ein Stück der Herzwand (*hz*) und der endocardialen Membran (*hzen*) im Querschnitte, bei Oc. II, Obj. VI SEIBERT, gezeichnet. Zwischen Myocard und Endocard ist das die beiden Membranen trennende

---

[1] O. SEELIGER, Zur Entwicklungsgeschichte der Pyrosomen. Jenaische Zeitschr. für Naturwissenschaft. Bd. XXIII. N. F. XVI. p. 41.

© Biodiversity Heritage Library, http://www.biodiversitylibrary.org/; www.zobodat.at

Fasernetz eingezeichnet. Eine Blutzelle liegt der Herzwand an, über sie zieht sich eine Faser des zarten Gewebes hinweg.

Derselbe Querschnitt giebt auch Aufschluss über die Histologie des Endocards. Man erkennt eine einfache Schicht spindelförmiger Zellen, deren Kerne nicht alle auf einem Schnitte getroffen sind.

Schultze hat dieselbe Membran auf Flächenpräparaten untersucht. Ich kann ihm beipflichten, wenn er sagt, dass beim Untersuchen des geöffneten Herzens, das ausgebreitet mit der Innenfläche nach oben liegt, beim Senken des Tubus zuerst diese Membran und bei weiterem Senken die Muskellage des Herzens sichtbar wird, allerdings nur dann, wenn man die Herzseite eingestellt hat, an der das Endocard verläuft. Auch damit hat Schultze recht, wenn er behauptet, dass die Membran mit Nadeln als zusammenhängende Lage von der Herzwand abpräparirt werden kann, was mir an konservirtem Materiale allerdings nur in Fragmenten gelungen ist.

Ich habe die Membran in toto zunächst bei intensiver Hämatoxylinfärbung untersucht. Dabei stellte sich heraus, dass sie aus zahlreichen nicht dicht neben einander liegenden Plasmamassen bestand, die sämmtlich mit einem großen, bläschenförmigen Kerne und stark gefärbten Nucleolus ausgestattet waren. Diese Plasmamassen erschienen in runder, zum Theil auch in Spindelgestalt, von ihnen gingen sehr zahlreiche, zart und reich verzweigte Fortsätze aus. Sie glichen denen, die Schultze auf Fig. 5, Taf. IX, seiner Abhandlung als Bindegewebszellen gezeichnet hat, mit dem Unterschiede, dass die Schultze'schen Zellen weniger Fortsätze aufwiesen und diese letzteren eine weniger reiche Verzweigung zeigten. Auch habe ich niemals eine so scharfe Kontourirung gesehen, wie sie Schultze an seinen bindegewebigen Zellen gezeichnet hat.

Auch Fig. 6*a*, Planche X der Morphologie des Tuniciers von van Beneden und Julin zeigt ähnliche Zellen, wie sie Schultze gezeichnet hat. Die Verfasser haben diese Zellen irrthümlich als zum Pericard gehörig bezeichnet. Auch Lahille's Zellen, die nach ihm zum Endothélium du cœur gehören, haben ähnlichen Bau. Trotzdem bezeichnet Lahille die Zellschicht als Herzendothel. Würden aber die Zellen ein Endothel bilden und nicht, wie Schultze es behauptet, ein bindegewebiges Endocard, dann müssten auch die Grenzen der Endothelzellen nachzuweisen sein.

An dem mir zu Gebote stehenden Materiale war mit Rücksicht auf die Konservirung eine Behandlung mit Silbernitrat zum Sichtbarmachen etwaiger Zellgrenzen aussichtslos. Ich bediente mich desshalb

© Biodiversity Heritage Library, http://www.biodiversitylibrary.org/; www.zobodat.at

einer Färbung der zerzupften Herzwand mit wässriger Methylenblaulösung, einer Methode, die Herrn Professor SEELIGER zum Nachweis von Zellgrenzen verschiedentlich sehr gute Dienste geleistet hatte. Auch bei meinem Präparate versagte die Methode nicht; es gelang, zwischen den von mir beschriebenen Protoplasmamassen deutliche Zellgrenzen sichtbar zu machen.

Fig. 33, Taf. XXXI, ist nach einem mit Methylenblau gefärbten Flächenpräparate des Endocards gezeichnet. Man erkennt hier als zusammenhängendes Epithel deutlich sechseckige oder polygonale Zellen, in denen das Protoplasma stark kontrahirt, in netzförmiger Anordnung erscheint. Die Kontraktion erzeugt die spindelförmigen Zellfiguren, die SCHULTZE und LAHILLE gezeichnet haben, ohne die feineren Zellfortsätze und die Zellgrenzen wahrzunehmen.

Die in Rede stehende Membran stellt demnach ein echtes Endothel dar, das als solches LAHILLE bereits bezeichnet hat, ohne dass er in der Lage war, für seine Behauptung auch den erforderlichen Beweis zu erbringen. Die SCHULTZE'sche Auffassung, das Endocard in der Herzhöhle der Salpen sei ein typisches Bindegewebe, darf damit als widerlegt betrachtet werden. Dass HUNTER bei dem Herzen der *Molgula manhattensis* ein endotheliales Endocard beobachtet hat, geht aus der seiner Arbeit beigefügten Textfigur nicht hervor.

Das endotheliale Endocard hängt an den Gefäßostien mit der endothelialen Gefäßauskleidung zusammen; seine Entstehung wird dieselbe sein, wie sie SEELIGER beim Gefäßendothel beschrieben hat[1], das aus Mesenchymzellen gebildet wird. »Nur ein verhältnismäßig kleiner Theil (von Mesenchymzellen) vereinigt sich zur Bildung von Zellblättern, die stets endothelartig ein feines Plattenepithel darstellen. Derartige Plattenepithele entstehen gleichzeitig an mehreren Stellen und verbinden sich späterhin theilweise zu größeren, einheitlichen Zellflächen, weil ihrer Ausdehnung ganz bestimmte Bahnen vorgeschrieben sind, die das Aufeinanderstoßen und Verschmelzen herbeiführen müssen. Eine solche Bildung erfolgt einmal um den Darmtractus und theilweise um den Hodengang, dann an gewissen Stellen als innere Begrenzung des Cellulosemantels, als Auskleidung von Blutbahnen und einzelnen Sinus der Leibeshöhle.«

»Die Bildung des Endothels der Blutbahnen erfolgt in ganz ähnlicher Weise (wie das darmumschlingende Endothel), nur scheinen mir die Zellen, wo sie überhaupt vorhanden sind, noch feiner zu sein. Am besten lässt sich die Entstehung auf Querschnitten durch das

[1] OSWALD SEELIGER, Zur Entwicklungsgeschichte der Pyrosomen.

© Biodiversity Heritage Library, http://www.biodiversitylibrary.org/; www.zobodat.at

Kiemenband erkennen. Solche Bilder scheinen mir dann auch darauf hinzuweisen, dass die homogene Substanzschicht, welche zwischen dem Endothel und der äußeren Wand des Kiemenbandes gelegen ist, von den Endothelzellen ausgeschieden wurde, während dieselben sich aus rundlichen und sternförmigen Bindegewebszellen zu Elementen eines feinen Plattenepithels umwandelten.«

Todaro[1] (citirt nach Seeliger) hat bei *Salpa Tilesii* und *Salpa bicaudata* ein zusammenhängendes Endothel der Blutbahnen erwähnt. Im Anschluss an diesen Befund schreibt Seeliger weiter:

»Es scheint somit van Beneden's und Julin's Vermuthung, dass den Tunicaten eine endotheliale Begrenzung der Blutbahnen fehle, nicht bestätigt, und es sollte mich gar nicht Wunder nehmen, wenn bei manchen großen, ganz ausgebildeten Formen auch innerhalb der Herzhöhle eine solche sich nachweisen ließe.«

Dieser Nachweis ist durch meine Untersuchungen erbracht.

Die weitere Angabe Schultze's, dass sein vermeintliches bindegewebiges Endocard sich bei der Konservirung leicht von der Herzwand ablöst und in die Herzhöhle einsinkt, dass dann auf Schnitten die Muskelzellen direkt an die Herzhöhle grenzen, ist leicht richtig gestellt, wenn man erwägt, dass Schultze den einseitigen Verlauf des endothelialen Endocards und die zarte Mesenchymschicht zwischen ihm und der Herzwand nicht richtig erkannt hat. Diese Mesenchymschicht führt er darauf zurück, dass ein Theil der gallertigen und faserigen Masse, in die das Herz eingebettet ist, sich zwischen Endocard und Myocard einschiebt.

Van Beneden und Julin stellen die Existenz eines Endothels in der Herzhöhle ganz in Abrede: »Il n'existe aucun trace d'endocarde (endothélium) chez les espèces étudiées par nous.« Die von Todaro beschriebene »rete tendinea« in der Herzhöhle kann nur mit dem endothelialen Endocard identisch sein.

Van Beneden und Julin sind der Ansicht, dass das Tunicatenherz bei dem Mangel eines Endocards mit dem Herzen der Vertebraten nicht zu homologisiren sei. Dieser Frage möchte ich an der Hand der Ausführungen Gegenbaur's[2] und Hertwig's[3] näher treten.

---

[1] F. Todaro, Sull' omologia della branchia delle Salpe con quella degli altri Tunicati. Rendiconti d. R. Acad. dei Lincei. Vol. IV. Fasc. 12. 2. Semest. 16. Dic. 1888. p. 439.

[2] Carl Gegenbaur, Vergleichende Anatomie der Wirbelthiere unter Berücksichtigung der Wirbellosen. II. Bd. Leipzig 1901.

[3] O. Hertwig, Lehrbuch der Entwicklungsgeschichte des Menschen und der Wirbelthiere. 1896.

© Biodiversity Heritage Library, http://www.biodiversitylibrary.org/; www.zobodat.at

Wie wir gesehen haben, stimmt der Bau des endothelialen Endocards mit dem der endothelialen Gefäßwand der Tunicaten überein, wie auch bei beiden die Entstehung aus amöboiden Blutzellen die gleiche ist.

Nach Hertwig ist die Frage nach dem Ursprunge der Gefäßendothelien der Vertebraten eine der unklarsten auf dem Gebiete der vergleichenden Entwicklungsgeschichte. Nach Ziegler[1] sollen sich die Gefäßhohlräume aus Spaltlücken entwickeln, die bei der Anlage des Mesenchyms zwischen den Keimblättern frei bleiben. Benachbarte Mesenchymzellen scheiden diese Lücken ein und legen sich zu einem Gefäßendothel an einander. Nach einer anderen Auffassung sollen sich im Mesenchymgewebe Zellen in Reihen an einander legen; die so gebildeten Zellstränge höhlen sich im Inneren aus; die oberflächlichen Zellen werden zur Endothelwand, die übrigen zu Blutkörperchen. Eine weitere Annahme lässt das Gefäßendothel aus Zellen des Darmdrüsenblattes hervorgehen. Es soll sich ein Endothelsäckchen bilden und eine selbständige Anlage darstellen, die durch Sprossenbildung den Gefäßbaum aus sich hervorwachsen lässt.

Das endotheliale Herzsäckchen soll Anfangs aus einem ziemlich unregelmäßigen Zellhaufen bestehen, in dem einzelne Hohlräume auftreten, die nach und nach zu einer einheitlichen Herzhöhle zusammenfließen. Ob das Zellenmaterial dieser ersten Herzanlage vom inneren oder vom mittleren Keimblatte stammt, oder ob beide Keimblätter an seiner Bildung betheiligt sind, soll nach Hertwig unsicher sein. Nach Hoffmann[1] entstehen das endotheliale Herzsäckchen und die Aorta bei den Selachiern dadurch, dass an bestimmten Strecken die Zellen der Urdarmwand sich abplatten und die Gestalt von überaus zarten Endothelien annehmen; diese Strecken schnüren sich vom Urdarme ab und werden zur endothelialen innersten Gefäßhaut.

Gegenbaur schließt sich der Auffassung der Autoren, die die epitheliale Herzanlage der Cranioten als Abkömmling des Entoderms betrachten, an. Indem die mesodermalen Seitenplatten mit der epithelialen Herzanlage in Verbindung treten, entsteht die Wand des Herzschlauches in der Weise, dass die endocardiale Auskleidung aus dem entodermalen Antheile, die übrige Wandung aus der die sogenannte Darmfaserplatte bildenden Mesodermschicht hervorgeht.

Das Gefäßepithel ist nach Gegenbaur entodermaler Herkunft:

»So ist denn hier das Entoderm außer fürs Herz auch der

---

[1] Citirt nach Hertwig.

© Biodiversity Heritage Library, http://www.biodiversitylibrary.org/; www.zobodat.at

Ausgangspunkt für große Gefäßstämme, und wir können auf Strecken hin die epitheliale Auskleidung von Gefäßbahnen als entodermaler Abkunft betrachten. Das Epithel der Gefäße ist es, welches die Beziehung zum inneren Keimblatte forterhält, während nach außen davon das Mesoderm herrscht und den umfänglichsten Theil der gesammten Gefäßwand hervorgehen lässt. Wie jenes Epithel sich verändert, ob es hohe oder niedere plattenförmige Elemente bildet, ist untergeordnet hinsichtlich seiner Herkunft, welche es als einen den Tunicaten und von da den Vertebraten gewordenen Erwerb erscheinen lässt.«

»Mit der Ableitung des Gefäßsystems resp. zunächst des Herzens vom Entoderm ist vor Allem eine Thatsache ausgesprochen, welche zu den für fast alle Wirbellose geltenden Bilaterien in einem Gegensatze steht. Wir folgern daraus, dass in der Änderung eine schon bei Tunicaten aufgetretene Cänogenese zur Geltung gelangt ist für welche die Bedingungen zu ermitteln sind.«

Der entodermale Ursprung des Tunicatenherzens ist aber keineswegs in allen Fällen gesichert. Bei den Salpen ist er zum mindesten zweifelhaft; bei den Pyrosomen hat Seeliger[1] die Entstehung von Herz und Pericardium aus dem Mesenchym sicher nachgewiesen. Ferner ist, wie ich schon mehrfach hervorgehoben habe, an der Entstehung der Gefäßendothelien der Tunicaten aus amöboiden Blutzellen nicht zu zweifeln. Gegenbaur wird demnach den auf der entodermalen Entstehung des Herzens und des Gefäßepithels fußenden Gegensatz der Vertebraten und Tunicaten zu den übrigen Wirbellosen kaum aufrecht erhalten können.

Für eine Homologie des Herzens der Tunicaten und der Vertebraten würden der gemeinsame Ursprung von einer Ausgangsform und die Gleichmäßigkeit der das Herz umgebenden Wandungen Bedingung sein.

Das Endocard der Vertebraten entsteht, wenn wir den Ausführungen Gegenbaur's beitreten, entodermal und stellt die primäre Herzanlage dar. Es bildet späterhin eine bindegewebige Membran, die gegen die Herzhöhle durch eine Epithelschicht abgegrenzt ist.

Das Endocard der Tunicaten ist ein Produkt amöboider Blutzellen also mesodermaler Herkunft. Es ist ein echtes Endothel, das durch ein zartes Mesenchymgewebe vom Myocard getrennt ist.

Das Herz der Vertebraten entsteht aus dem Mesoderm. Es

---

[1] Oswald Seeliger, Zur Entwicklungsgeschichte der Pyrosomen. p. 39.

© Biodiversity Heritage Library, http://www.biodiversitylibrary.org/; www.zobodat.at

besteht aus dem kontraktilen Myocard und dem diesem äußerlich anliegenden visceralen Blatte des Pericards, dem Epicard.

Das Herz der Tunicaten scheint vorwiegend entodermal zu entstehen. Die Herzwand wird von VAN BENEDEN und JULIN in das Ektocard, das dem Sarcoplasmatheile der Herzmuskelzellen entspricht und das Myocard, den fibrillären Theil der Herzmuskelzellen, getheilt.

Nur auf Grund dieser zum Zwecke der Homologie vorgenommenen Eintheilung der Tunicatenherzwand würde man eine Gleichwerthigkeit der die Herzhöhle umgebenden Wandungen bei Tunicaten und Vertebraten aussprechen können. Das Ektocard würde dem Epicard der Vertebraten, das Myocard dem gleichen Gebilde der Wirbelthiere zu homologisiren sein.

Rechnet man indess zu dieser etwas gesuchten Erklärung die Thatsache, dass auch die Ausgangsformen bei der Herzbildung der Tunicaten und Vertebraten nicht die gleichen sind, dann wird man sich für eine Homologie der Herzen dieser beiden Gruppen kaum erwärmen können.

Die Funktion der Herzmuskelzellen.

In seiner schon mehrfach citirten Arbeit über den Herzschlag der Salpen hat SCHULTZE vorwiegend die Resultate seiner ausgezeichneten Beobachtungen am pulsirenden Salpenherzen niedergelegt.

Der Verfasser bezeichnet die Kontraktion des Herzens vom venösen hypobranchialen bis zum arteriellen visceralen Herzende als advisceralen, die entgegengesetzte, also vom venösen visceralen bis zum arteriellen hypobranchialen Herzende als abvisceralen Herzschlag. Die auf einander folgenden, gleich gerichteten Herzschläge nennt SCHULTZE eine Pulsationsreihe, die zwischen einer abvisceralen und einer advisceralen Pulsationsreihe oder umgekehrt liegende Pause Wechselpause. Da nach SCHULTZE den Tunicaten kontraktile Gefäßansätze fehlen, eine Ansicht, die ich für die von mir untersuchte *Ciona* nicht acceptiren möchte, beginnt sowohl die ad- als auch die abviscerale Welle in einem bestimmten Bezirke des Herzens auf der sogenannten Ventralfläche neben »der Übergangsstelle des Herzens in die Venenwurzeln«. Von da greift die Anfangskontraktion nach der Dorsalseite über und pflanzt sich dann in der Längenrichtung des Herzens fort. Das venöse Herzende kontrahirt sich im Beginn der Pulsation, so dass das entsprechende Ostium stark verengt ist. Häufig ist die Kontraktion so stark, dass das dem venösen Ostium zuströmende Blut sich staut und vom Herzen eine kurze Strecke zu-

© Biodiversity Heritage Library, http://www.biodiversitylibrary.org/; www.zobodat.at

rückweicht. Darauf erschlafft das Ostium, das Blut wird angesogen und beim Fortschreiten der peristaltischen Welle mit großer Schnelligkeit ins Herz befördert.

Bei dieser Gelegenheit erwähnt SCHULTZE auch den sog. »Kontraktionszipfel«.

Er hat gefunden, dass, wenn man das venöse hypobranchiale Herzende unter der Lupe bei durchfallendem Lichte im Beginn der peristaltischen Welle beobachtet, der Anfangstheil der ventralen Herzwand weit in das Lumen der Venenmündung vorgestreckt wird. Diese Erscheinung ist nicht immer während der ganzen Pulsationsreihe und nicht bei allen daraufhin untersuchten Exemplaren in gleicher Weise ausgeprägt; bei abvisceralen Pulsationen, also am visceralen Herzende, tritt sie stets weniger deutlich zu Tage. »Dieser zipfelförmig in die Blutbahn einspringende Theil des kontrahirten venösen Herzendes sei kurz der Kontraktionszipfel genannt.« SCHULTZE hält diesen klappenähnlichen Wandabschnitt nicht für einen anatomisch präformirten Herztheil, weil er bei dem einen Individuum schon nach jedem Herzschlage, bei anderen erst nach der Umkehr der Blutstromrichtung vollständig verschwindet. Das Phänomen des Kontraktionszipfels werde ich bei der Besprechung der Herzostien und der in diese einmündenden Gefäße zu deuten versuchen.

Was die Bewegung des Herzens bei der peristaltischen Welle anbetrifft, so beschreibt SCHULTZE die letztere als eine weißliche Figur, die über das sonst durchsichtige oder doch nur schwach getrübte Herz hingleitet. Dass diese Welle nicht allein nach Art der peristaltischen Bewegungen verläuft, sondern im Herzen tiefe Einschnürungen verursacht, geht aus der Angabe hervor, dass sie »auf der Bauchseite des Herzens tief einschneidet«; später spricht der Verfasser von einer langsam fortschreitenden tiefen Einschnürung in der Bauchfläche des Herzens. Ferner hat SCHULTZE am jeweiligen Arterienende des Herzens häufig, zuweilen regelmäßig, gemischte Kontraktionserscheinungen beobachtet. Stand z. B. das hypobranchiale Herzende nach Ablauf der advisceralen Pulsationsreihe in Diastole, dann zog es sich unmittelbar vor Eintreffen des maximal kontrahirten Theiles der ersten abvisceralen Welle aktiv kräftig zusammen. Diese Einschnürung der Herzwand bezeichnet der Verfasser als die antiperistaltische Zuckung. Bei der Umkehr der Kontraktionsrichtung erscheint die letzte der abvisceralen Wellen als Dauerkontraktion, die in Gestalt einer Einschnürung der ventralen Herzwand vor dem bis jetzt arteriellen Herzende Halt macht.

© Biodiversity Heritage Library, http://www.biodiversitylibrary.org/; www.zobodat.at

Ferner zeigt das stillstehende Herz regelmäßig an seiner Ventralfläche eine oder mehrere Einkerbungen, zwischen denen sich die Herzwand bauchig vorwölbt. »Man darf diese Ruhefalten nicht lediglich auf ein passives Einsinken der elastischen Herzwand zurückführen. Die Thatsache, dass ganz die gleichen Falten sich immer da ausbilden, wo in Folge von Störungen die Kontraktionswelle stehen bleibt, dass ferner bei längerem Sistiren der Herzthätigkeit diese scheinbar fixen Kerben langsam fortwandern können, diese Thatsachen sprechen wohl dafür, dass die Herzfalten aktiven, mittelstarken, lokalen Dauerkontraktionen der Muskeln ihre Entstehung verdanken.«

Ich habe mich bei diesen physiologischen Erörterungen wohl länger aufgehalten, als es meine Aufgabe zu erfordern scheint. Da indess der Verlauf der Herzmuskelfibrillen bei der *Ciona* ein principiell anderer ist wie bei den Salpen, halte ich es für geboten, die Resultate meiner histologischen Untersuchungen mit den physiologischen Thatsachen in Einklang zu bringen.

Wie ich bereits aus einander gesetzt habe, verläuft die Längsrichtung der spindelförmigen Herzmuskelzellen der Salpen senkrecht zur Längsachse des Herzens. Die Fibrillen verlaufen, da ihre Längsrichtung mit der der Herzmuskelzellen übereinstimmt, ebenfalls quer zur Herzlängsachse. Die Zellen werden demnach bei der Kontraktion der Fibrillen ihre Längsrichtung verkürzen. Diese Kontraktionen bewirken die Einschnürungen, die Schultze am pulsirenden Herzen beobachtet hat. Die Einschnürungen beginnen am jeweiligen venösen Herzende und ziehen sich von hier aus bis zum arteriellen Herzende hin. Seitlich betrachtet kann diese successive weiterschreitende Einschnürung nur als peristaltische Welle erscheinen. Gleichzeitig sind die Kontraktionen auch stark genug, um das Blut in die Gefäße, deren Wandungen bei den Salpen muskulöse Elemente nicht besitzen, hineinzupressen.

Das Muskelgewebe tritt daher auch beim Salpenherz in der Form auf, die für das Zustandebringen von Bewegungen am vortheilhaftesten ist, »als Komplexe langer Fasern, die aus kontraktiler Substanz bestehen und im Stande sind, sich bedeutend zu verkürzen. Wenn eine Menge solcher Fasern um einen Hohlraum ringförmig gruppirt sind, werden sie durch ihre Kontraktion eine Verengerung des Hohlraumes bewirken« [1].

Was den Eintritt des hypobranchialen und visceralen Gefäßstammes

---

[1] S. Bergh, p. 108.

© Biodiversity Heritage Library, http://www.biodiversitylibrary.org/; www.zobodat.at

in das Herz anbelangt, so werde ich mich darauf beschränken, auf Grund meiner histologischen Befunde die von Schultze an Injektionspräparaten gewonnenen Resultate zu vergleichen, so weit sie sich auf die in nächster Nähe des Herzens befindlichen Gefäße beziehen.

Schultze lässt bei abvisceralen Pulsationen das Blut aus dem vorderen Herzende in die Hypobranchial- und die großen vorderen Mantelgefäße eintreten. Beide Gefäßgruppen sind schon nahe ihrem Ursprunge aus dem Herzen durch Anastomosen verbunden oder die Mantelgefäße entspringen nicht selbständig aus dem Herzen und gehen als starke Seitenäste aus den Hypobranchialkanälen ab. Aus der beigefügten Zeichnung Fig. 1, Taf. IX[1], die die Herzregion eines Solitärthieres der *Salpa africana* darstellt (Injektionspräparat), entspringen unmittelbar am vorderen Herzende zwei neben einander verlaufende Hypobranchialkanäle und ein gemeinschaftlicher Stamm, der sich kurz nach dem Austritt aus dem Herzen in die beiden Mantelgefäße theilt.

Die Hypobranchial- und Mantelgefäße sollen durch unzählige Seiten- und Endverzweigungen das Blut im präcardialen Körper vertheilen; das Blut soll dann das dichte Kanalnetz des Mantels und der Muskelbänder durchströmen, die Ingestionsregion und das Ganglion versorgen und schließlich auch in die Kieme eintreten. Der Theil des Blutes, der die Kieme durchspült hat, wird in den großen Kiemenkanälen nach hinten befördert. Von hier aus tritt das Blut theils unmittelbar von hinten her in das Herz zurück, theils tritt es durch die Visceralkanäle erst in den Nucleus ein, durchströmt diesen und gelangt dann erst durch die Intestinalstämme zum Herzen.

Bei advisceralen Pulsationen tritt das Blut aus dem hinteren Herzende durch die großen Intestinalkanäle in den Nucleus; ein Theil des Blutes, das den Nucleus durchströmt hat, wird durch Visceralkanäle der Kieme zugeführt; ferner erhält die Kieme auch direkt Blut vom hinteren Herzende durch den »Branchio-Visceralstrunk«.

Auf derselben Zeichnung gehen aus dem visceralen Herzende drei Intestinalkanäle hervor, ferner der Truncus branchio-visceralis und ein Gefäß, das für den Stolo prolifer bestimmt zu sein scheint. Mit dem Truncus branchio-visceralis vereinigt sich der Visceralkanal, der aus den Intestinalgefäßen, nachdem diese den Nucleus durchspült haben, sein Blut erhält. Aus dieser Vereinigung entsteht ein gemeinsamer Stamm, der sich bald in zwei Kiemengefäße gabelt.

[1] Schultze, l. c.

© Biodiversity Heritage Library, http://www.biodiversitylibrary.org/; www.zobodat.at

Auf einem ungefähr $1^1/_2$ mm vor dem hypobranchialen Herzende entnommenen Schnitte sieht man das Endostyl von fünf Gefäßen umgeben. Je ein Gefäß liegt in dem Winkel, den das Endostyl mit der Wandung der Athemhöhle bildet, während je ein Gefäß zu Seiten des Endostyls seine Lage hat. Die ersteren beiden entsprechen den Hypobranchialgefäßen SCHULTZE's, die letzteren den Mantelgefäßen. Aus welchem Grunde der Verfasser den Namen Mantelgefäße eingeführt hat, ist mir nicht klar geworden, da sie ja in den Cellulosemantel nicht eintreten. Ein fünftes Gefäß habe ich außerdem noch ventral vom Endostyl gesehen.

Verfolgt man die Schnitte weiter nach dem Herzen zu, dann vereinigen sich zunächst Hypobranchial- und »Mantelgefäß« je einer Seite zu einem gemeinschaftlichen Stamme, so dass auf solchen Schnitten drei Gefäße sichtbar sind. Diese treten ebenfalls zusammen und bilden zuletzt ein einheitliches Sammelgefäß, den hypobranchialen Gefäßstamm.

Auf den folgenden Serienschnitten sieht man im rechten ventralen Theile der Leibeshöhle das vordere Herzende. Allmählich werden zwei längliche Säckchen (Fig. 29, Taf. XXX) sichtbar, zwischen denen die Herzhöhle gelegen ist. Die Säckchen entsprechen der Pericardialhöhle. Die Herzraphe befindet sich an der der rechten Körperwand zunächst gelegenen Herzseite.

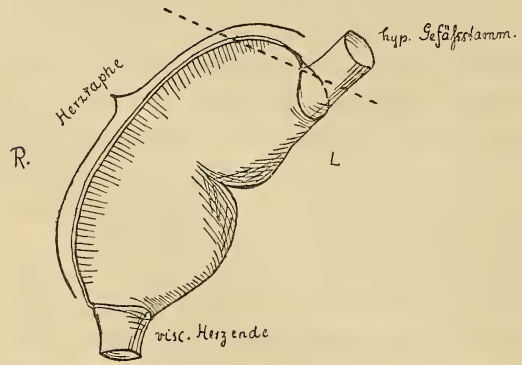

In der Textfigur ist das Herz mit der Einmündung der Gefäße schematisch gezeichnet, das Pericard ist fortgelassen. Mit *R* ist die rechte, mit *L* die linke Herzseite bezeichnet. An der rechten Seite verläuft die Raphe, hier würden demnach die Umschlagsränder zwischen Myocard und Pericard zu suchen sein.

Die punktirte Linie giebt die Richtung an, durch die ungefähr der auf Fig. 29 gezeichnete Schnitt gelegt ist. Der hypobranchiale Gefäßstamm mündet an der linken Seite in das Herz. Die die Herzwand bildende Einstülpung des Pericards ist demnach am vorderen Herzende so tief, dass das seitliche Eintreten des Gefäßes an der

© Biodiversity Heritage Library, http://www.biodiversitylibrary.org/; www.zobodat.at

linken Herzseite noch möglich ist. Desshalb sieht man auch auf Fig. 29 Herz und Gefäß auf einem Schnitte.

Auf den weiteren Schnitten nähert sich der hypobranchiale Gefäßstamm immer mehr der Herzhöhle; allmählich wird er von Myocard und Pericard, die sich dann vereinen, eingeschlossen. Den Zusammenhang des endothelialen Endocards mit dem Endothel des hypobranchialen Gefäßes kann man an geeigneten Schnitten sicher feststellen.

Am visceralen Herzende sind die Verhältnisse ähnliche. Auch hier verbindet sich das Herz mit einem gemeinschaftlichen Gefäße, dem visceralen Gefäßstamme. Hier befindet sich aber das Herzostium nicht seitlich, sondern an der Spitze des visceralen Herzendes, Endocard und Gefäßendothel stehen auch hier in Zusammenhang. Dieser Gegensatz ist vielleicht durch die jeweilige ad- oder abviscerale Pulsationsrichtung bedingt, in der das Herz bei der Fixirung verharrte.

Aus dem visceralen Gefäßstamme geht dicht vor seiner Vereinigung mit dem Herzen das von Schultze als Truncus branchiovisceralis bezeichnete Gefäß ab, weiterhin kann man seine Verzweigung in die Intestinalkanäle beobachten.

Im Gegensatz zu Schultze geht demnach nach meinen Befunden aus jedem der Herzostien nur ein gemeinschaftlicher Gefäßstamm hervor; die einzelnen Gefäße entspringen nicht gesondert aus dem Herzen. Die Gefäße für den Stolo prolifer sind bei der Beschreibung der Herzen der *Salpa democratica* und *Salpa fusiformis*, von denen ausgewachsene Solitärformen untersucht wurden, erwähnt.

Der Schultze'sche Kontraktionszipfel soll vor jeder advisceralen Welle am venösen, also hypobranchialen Herzende sich bilden, und zwar dann, wenn das vordere Herz sich kontrahirt. Schultze ist der Ansicht, dass der ventrale Theil der Herzwand sich in das Sinuslumen vorstülpt.

Ich glaube, die fragliche Erscheinung in ganz einfacher Weise erklären zu können. Wenn an der Einmündungsstelle des hypobranchialen Gefäßstammes die in der Diastole transparente Herzwand sich kontrahirt, wird sie viel deutlicher hervortreten als in erschlafftem Zustande. Wenn vor der advisceralen Welle die Kontraktion im hypobranchialen Herztheile beginnt, ist es recht gut möglich, dass sich die Herzwand, die sich da, wo sie mit dem Gefäß zusammentritt, auch in das Pericard umschlägt, an dieser Stelle deutlich vom Gefäßlumen und Pericard abhebt. Es kann so recht wohl ein

© Biodiversity Heritage Library, http://www.biodiversitylibrary.org/; www.zobodat.at

klappenförmiger Wandabschnitt vorgetäuscht werden, der weiter nichts ist, wie die kontrahirte und dadurch deutlicher hervortretende Herzwand.

Bei der Diastole soll der klappenförmige Wandabschnitt wieder verschwinden; auch hiermit würde meine Auffassung übereinstimmen, denn der Herzmuskel ist jetzt wieder transparent geworden.

Am visceralen Herzende würde der Kontraktionszipfel auf dieselbe Weise zu deuten sein.

Auch die SCHULTZE'schen Abbildungen würden meiner Auffassung nicht entgegenstehen.

Die Untersuchung des Herzens auf nervöse Elemente.

Die früheren Forscher RANSOM[1], VAN BENEDEN und JULIN[2], KNOLL[3], sowie auch SCHULTZE[4] haben vergeblich nach nervösen Elementen im Tunicatenherzen gesucht. Auch meine daraufhin gerichteten Untersuchungen lieferten ein negatives Resultat. Ich gebe desshalb die SCHULTZE'sche Auffassung, zu der er auf Grund seiner exakten physiologischen Versuche gekommen ist, mit seinen eigenen Worten wieder und spreche auch mich dahin aus, »dass Ganglienzellen und Nervenfasern dem Salpenherzen fehlen, dass es die motorischen Reize ausschließlich im Stoffwechsel seiner sarcoplasmareichen Muskelzellen selbst entwickelt«.

Mit dieser Auffassung stehen die von HUNTER[5] neuerdings veröffentlichten Resultate im Widerspruch. HUNTER hat nach intravitaler Methylenblaubehandlung zwei schmale Ganglien an den Herzenden der *Molgula manhattensis* gefunden; in den Ganglien fanden sich wenige, höchstens zwölf Zellen, die meistens bipolar, seltener tri- und multipolar waren. Die bipolaren Zellen hat HUNTER bei der *Molgula*, die tri- und multipolaren bei der *Yarsis zonaria* gesehen. Bei der *Molgula* hat HUNTER den Eindruck gewonnen, als ob Nervenfibrillen das Herz in spiraliger Anordnung umgeben. Es gelang dem Autor nicht, die Enden der Nervenfibrillen zu verfolgen. In einigen

---

[1] W. B. RANSOM, On the cardiac rhythm of invertebrata. Journal of Physiology. Vol. V. Bd. 4. 1884.

[2] l. c. p. 321.

[3] PH. KNOLL, Über die Herzthätigkeit bei einigen Evertebraten und deren Beeinflussung durch die Temperatur. Sitzungsber. der K. Akad. der Wissensch. Wien. Math.-naturw. Klasse. Bd. CII. 1893. p. 12.

[4] l. c. p. 253.

[5] HUNTER, The structure of the Heart of *Molgula manhattensis*.

© Biodiversity Heritage Library, http://www.biodiversitylibrary.org/; www.zobodat.at

Fällen war die Längsrichtung der Nervenzellen der des Herzens beinahe gleich. So weit es HUNTER möglich war, konnte er feststellen, dass die nervösen Elemente auf den Herzmuskelzellen, also zwischen Herzwand und Pericard, gelegen waren und sich bei den Kontraktionen des Myocards bewegten.

Es ist HUNTER nicht gelungen, trotz ausgedehnter und sorgfältiger Studien von Serienschnitten und Anwendung verschiedener Färbemethoden Weiteres über die Innervation des Herzens zu erfahren, auch hat er eine Verbindung der Nervenzellen des Herzens mit dem nach dem Ovarium zu gelegenen und dem in der Nähe des Endostyls beobachteten Nervenstrange nicht gesehen. Eine derartige Verbindung würde man nach dem Ausfalle der physiologischen Experimente auch nicht erwarten dürfen.

HUNTER hat beobachtet, dass die isolirten Herzenden, der lebenden *Molgula* entnommen, weiter pulsirten, während der isolirte mittlere Herztheil nicht mehr zu rhythmischen Kontraktionen fähig war.

Dieser Befund würde als Beweis für das von HUNTER behauptete Vorkommen von Nervenzellen an den Herzenden gelten können.

Intravitale Färbungen des Salpenherzens habe ich nicht versucht; die von HUNTER untersuchte *Molgula* stand mir leider nicht zur Verfügung, so dass ich nicht in der Lage war, die HUNTER'schen Resultate nachzuprüfen. Was bei diesen aber sofort auffällt, ist die Behauptung, dass die Nervenzellen zwischen Herzwand und Pericardium gelegen sein sollen. Diese eigenthümliche Lage der nervösen Elemente ist ontogenetisch nicht zu erklären. Da außerdem die Auffassung SCHULTZE's von der autonomen Muskelthätigkeit des Salpenherzens den Physiologen vollkommen befriedigt, bedürfen die HUNTER'schen Befunde doch wohl weiterer Bestätigung.

2. Salpa africana. Kettenthier.

Das Herz liegt im äußersten Theile der rechten ventralen Leibeshöhle. Es erstreckt sich vom Ende des Endostyls bis an den vorderen Magentheil. Auf Querschnitten durch den Salpenkörper sieht man kurz vor dem Beginne der hypobranchialen Herzspitze das Endostyl von vier Gefäßen begleitet, die sich wie beim Solitärthiere zu einem gemeinsamen Stamme vereinigen. Noch während die vier Kanäle gesondert verlaufen, erblickt man auf Querschnitten schon die hypobranchiale Herzspitze. Die Herzraphe liegt wie beim Solitärthiere der äußeren Körperseite zu. Die Umschlagsränder zwischen Herzwand und Pericard legen sich hier innig an einander und ver-

© Biodiversity Heritage Library, http://www.biodiversitylibrary.org/; www.zobodat.at

schließen dadurch die Herzhöhle. Das hypobranchiale Sammelgefäß tritt an der der Raphe gegenüberliegenden Seite in das Herz ein in ähnlicher Weise, wie ich es bei der Solitärform geschildert habe. In seiner Mitte hat das Herz auf einem Querschnitte die Gestalt, die Fig. 36, Taf. XXXI, zeigt. Es liegt an dieser Stelle so weit im äußeren Theile der rechten ventralen Leibeshöhle, dass hier das Ektoderm sich buckelförmig nach außen vorgewölbt hat. Der Bau der Herzwand gleicht dem der zuerst beschriebenen Form. Man sieht auch hier in den Herzmuskelzellen einen der Pericardialhöhle zu liegenden sarcoplasmatischen und einen der Herzhöhle zugekehrten fibrillären Theil scharf gesondert. Auch hier besitzen die Fibrillenbündel die Gestalt langer Spindeln, deren Längenrichtung senkrecht zur Herzlängsachse steht. Die kontraktile Substanz erscheint in Form anisotroper Einzelkörperchen, die mit denen der übrigen Fibrillen in derselben Zellgruppe parallele Querreihen bilden. Die anisotropen Einlagerungen zeigen auf Fibrillenlängsschnitten dieselben Reihen von mehreren Einzelkörperchen, wie sie beim Solitärthiere schon näher beschrieben sind.

Ein Endocard ist ebenfalls vorhanden. Es liegt nur an einer Seite der Herzhöhle und zwar auch an der Herzwand, die dem Kiemendarme am nächsten ist. Es erscheint auf Schnitten als zarte Membran, die sich nur an den Stellen vom Myocard abhebt, wo dieses Falten bildet. Zellige Elemente von rundlicher bis längsovaler Form mit deutlichem Kerne treten auf Schnitten gleichfalls hervor.

Der viscerale Gefäßstamm giebt vor seiner Vereinigung mit dem hinteren Herzende den Truncus branchiovisceralis ab.

Das Pericard stellt ein einschichtiges Epithel dar, das aus polygonalen Plattenzellen zusammengesetzt ist.

3. Salpa bicaudata.

Das Herz reicht vom Endostylfortsatz bis zum Magen und hat die Gestalt eines länglichen, an beiden Enden zugespitzten Beutels.

Auf Schnitten, die kurz vor der hypobranchialen Herzspitze das Endostyl getroffen haben, sieht man an dessen Seiten je ein breites Gefäß und ventral von ihm ein drittes, die alle sich zum hypobranchialen Gefäßstamme vereinigen, der unmittelbar am Ektoderm seine Lage hat. Der oberste Theil des vorderen Herzendes legt sich an die dem Kiemendarme zugekehrte Seite des hypobranchialen Gefäßes und umgreift dieses immer weiter. Auf Fig. 42, Taf. XXXI,

© Biodiversity Heritage Library, http://www.biodiversitylibrary.org/; www.zobodat.at

bezeichnet *hz* die Herzwand, *pk* das Pericard, *pkh* die Pericardialhöhle. Die Gefäßwand liegt innig dem Ektoderm *ec* an; sie hat sich im Bereiche der Herzwand geöffnet, um sich an einer Seite an den Umschlagsrand zwischen Herz und Pericard anzulegen, während sie von der anderen Seite aus über die Hälfte der Herzwand sich erstreckt, mit dieser durch zartes Gewebe verbunden.

Dieser Theil der Gefäßwand wird zum endothelialen Endocard (*hzen*).

Auf den folgenden Schnitten dehnt sich die Herzwand immer weiter aus, so dass das Herz zuletzt die auf Fig. 38, Taf. XXXI, gezeichnete Form erhält.

hzr ist die Stelle, wo die viscerale Einstülpung des ursprünglichen Pericardialbläschens und damit auch die Bildung des Herzens begonnen hat. Die Umschlagsränder zwischen Myocard und Pericard liegen hier sehr nahe neben einander, aber sie berühren sich nicht. Der Spalt zwischen ihnen wird durch eine Membran verschlossen, die aus den die Leibeshöhle erfüllenden Mesenchymfasern hervorgegangen ist. Zellen habe ich in dieser Membran nicht angetroffen. Das Endocard verläuft auch bei dieser Form einseitig und zwar an der endocardialen Seite der dem Kiemendarme zunächst gelegenen Herzwand.

Das viscerale Herzende fand ich auch bei dieser Form weniger zugespitzt wie den hypobranchialen Herztheil. Die Einmündung des visceralen Gefäßstammes erfolgt in ähnlicher Weise, wie ich es am vorderen Herzende beschrieben habe.

Das Myocard besteht auf Totalpräparaten aus außerordentlich langen und sehr schmalen Zellgruppen, deren jede stets mit mehreren Kernen versehen ist. Die Fibrillenbündel verlaufen mit der Längsrichtung in der Querachse des Herzens. Die Fibrillen bilden in ihnen lange Fasern, die in regelmäßiger Weise quergestreift sind. Da die Querstreifung in den übrigen Fibrillen derselben Zelle die gleiche ist, bilden auch hier die doppelt lichtbrechenden Einlagerungen in den Muskelzellgruppen regelmäßige Querreihen (Fig. 41, Taf. XXXI). Bei den Fibrillen der *Salpa bicaudata* lässt sich sehr deutlich erkennen, wie die anisotrope Substanz in der Längenrichtung getheilt ist; die Fibrillen sind auch hier Doppellamellen, deren jede aus zwei Einzellamellen zusammengesetzt ist.

Auf Querschnitten traten, vielleicht in Folge der Konservirung, die kontraktilen Elemente nicht sehr deutlich hervor. Es ließ sich indess feststellen, dass die Fibrillenlängsschnitte mit denen der *Salpa africana* übereinstimmten, wenngleich sich nicht verkennen ließ, dass

© Biodiversity Heritage Library, http://www.biodiversitylibrary.org/; www.zobodat.at

die Einzelkörperchen bei der vorliegenden Form (Fig. 40, Taf. XXXI) kleiner waren. Jede Fibrillenquerscheibe erschien auf dem Schnitte als eine aus drei Einzelkörperchen bestehende Reihe. Jede Lamelle (sog. Fibrille) besteht demnach aus drei in einer Ebene gelegenen regelmäßig quergestreiften Längsfasern.

Bei der Kontraktion verkürzen die Herzmuskelzellen ihre Längenrichtung; die Pulsation des Herzens wird auch hier durch am jeweiligen venösen Herzende beginnende Einschnürungen, die nach dem arteriellen Herzende sich hinziehen und bei der seitlichen Beobachtung als peristaltische Wellen erscheinen, bewirkt.

Das Endocard erscheint auf Fig. 40, Taf. XXXI, etwas schräg getroffen. Das Sarcoplasma seiner Zellen habe ich nicht so reich verzweigt gesehen, wie bei der *Salpa africana*. Das zwischen Endocard und Myocard befindliche zarte Gewebe ist netzförmig und kräftig entwickelt. Bindegewebszellen enthält es nicht.

Das Pericard besteht aus einem einschichtigen Epithel platter polygonaler Zellen.

Das Phänomen des Kontraktionszipfels erklärt sich in ähnlicher Weise wie bei der zuerst betrachteten Form. Der in Fig. 42, Taf. XXXI, quergeschnittene Herztheil wird am lebenden Thiere, im durchfallenden Lichte betrachtet, als Rohr mit einfacher Wandung erscheinen. Bei der Kontraktion wird die bei der Diastole transparente Herzwand sichtbar und erscheint als ventraler, in den vorderen Gefäßsinus vorgestülpter Abschnitt der Herzwand. Bei der Dilatation stellt die transparente Beschaffenheit sich wieder ein, so dass die Herzwand nicht mehr sichtbar ist, der klappenähnliche Vorsprung demnach zu verschwinden scheint.

Am visceralen Herzende hat Schultze die Klappe nie so deutlich gesehen; auch hiermit stimmt meine Auffassung überein, wenn man bedenkt, dass der viscerale Herztheil viel stumpfer erscheint wie das hypobranchiale Herzende.

4. Salpa fusiformis. Solitärthier.

$2^1/_2$ cm langes, ausgewachsenes Exemplar.

Das Herz liegt in der ventralen Leibeshöhle rechts vom Endostyl. Es erstreckt sich nach hinten nur etwas über den Endostylfortsatz hinaus und reicht dabei bis an den Eingeweidenucleus. Der Herzspalt liegt wie bei der *Salpa africana* der rechten Körperwand zu. Die Umschlagsränder zwischen Myocard und Pericard legen sich ziemlich eng an einander und schließen unter Hinzutreten einer sehr

© Biodiversity Heritage Library, http://www.biodiversitylibrary.org/; www.zobodat.at

schmalen Raphe an der Einstülpungsstelle die Herzhöhle, Fig. 44, Taf. XXXI *hzr*. Der hypobranchiale Gefäßstamm mündet an der dem Endostyl zu gelegenen Herzseite in derselben Weise wie bei der *Salpa africana*.

Die Fibrillenbündel der Herzwand sind auch hier spindelförmig; sie liegen mit ihrer Längenrichtung in der Querachse des Herzens; auf Herzquerschnitten erkennt man, dass der sarcoplasmatische, nach der Pericardialhöhle zu gelegene Theil des Myocards sich scharf vom fibrillären Zelltheile, der der Herzhöhle zuliegt, abhebt. Die Fibrillen zeigen denselben Bau wie die der *Salpa africana*, sind aber feiner wie diese.

Das Pericard besteht aus einem einschichtigen Plattenepithel, das sich aus sechseckigen, polygonalen Zellen zusammensetzt.

Das Herz besitzt ein endotheliales Endocard (Fig. 44, Taf. XXXI *hzen*), das an beiden Herzostien mit der Wandung der von dem Herzen ausgehenden Gefäße zusammenhängt und sich auch nur an einer Seite und zwar auch hier an der dem Kiemendarme zunächst gelegenen Seite des Myocards findet; von diesem wird es durch zartes, sehr fein verzweigtes Gewebe getrennt.

Es sind zwei Gefäße für den Stolo vorhanden, in denen das Blut immer in entgegengesetzten Richtungen strömt. Diese beiden Blutbahnen haben einen verschiedenen Ursprung in ähnlicher Weise wie die beiden Theile der Mantelgefäße und die Stologefäße bei den Ascidien. Ein Gefäß entspringt aus dem hypobranchialen Gefäßstamme, eins aus dem Visceralstamme. Beide Gefäße und ihren Übergang in den Stolo prolifer kann man auf den Serienschnitten deutlich verfolgen.

Ein Zusammenhang des Stolos mit dem Herzen war nicht festzustellen.

5. Salpa fusiformis. Kettenthier.

Die untersuchten Exemplare sind 2 cm lang. Das Herz liegt beinahe in der Mitte der ventralen Leibeshöhle und ist als hirsekorngroßes Bläschen mit bloßem Auge, zwischen dem Endostylende und dem Eingeweideknäuel liegend, sichtbar. Der Herzspalt liegt auf der der rechten Leibeswand am nächsten gelegenen Herzseite; die Umschlagsränder zwischen Herzwand und Pericard sind relativ weit von einander entfernt, sie werden durch eine strukturlose Raphe verschlossen (Fig. 43 *hzr*, Taf. XXXI).

Ein Endocard ist vorhanden. Es verläuft als zarte Membran an

© Biodiversity Heritage Library, http://www.biodiversitylibrary.org/; www.zobodat.at

der endocardialen Seite der dem Kiemendarme zunächst gelegenen Herzwand, dieser aber nicht innig anliegend. Wie man sich auf dem Querschnitte überzeugen kann, tritt es an der Herzraphe, ohne mit dieser zusammenzutreffen, an das gegenüberliegende Myocard, um sich hier zu inseriren. Es enthält zahlreiche, auf dem Längsschnitte ovale Zellen mit Kern, die in einer Schicht liegen und den Zellen gleichen, die man auf Schnitten durch endotheliale Membranen antrifft. Die Einmündung der Gefäße in die Herzostien ist dieselbe wie bei den bisher beschriebenen Formen; auch bei der *Salpa fusiformis* stehen Endocard und Gefäßendothel in Zusammenhang.

Die Herzwand besteht aus langen, in der Querrichtung des Herzens verlaufenden spindelförmigen Zellgruppen, über deren sarcoplasmatischen und fibrillären Theil Neues nicht anzuführen ist.

Das Pericard ist ein einschichtiges polygonales Plattenepithel.

Bei zwei von mir untersuchten anscheinend aberranten Formen der gleichen Art, von ein und derselben Kette stammend, fehlte ein Endocard. Die anatomischen und histologischen Verhältnisse des Pericards und des Myocards zeigten indess kein von der Norm abweichendes Verhalten.

6. Salpa democratica. Solitärform.

Das Herz erstreckt sich nach vorn zu nur um ein Geringes über den Eingeweideknäuel. Bei schwacher Vergrößerung kann man es als zartes, dem Nucleus ventral nach der rechten Körperseite zu anliegendes Bläschen erkennen. Das Herz der *Salpa democratica* hat beinahe dorsoventrale Lage (Fig. 45, Taf. XXXI). Die Abbildung ist nach einem Querschnitte gezeichnet, der einer von dem hinteren nach dem vorderen Körperende zu geschnittenen Salpe entstammt. Die Lage des Magens (*mg*) bezeichnet die Mitte der ventralen Körperseite. Man sieht daher, dass das Herz (*hz*) nicht genau in der Mittellinie des Körpers, sondern etwas nach rechts gelegen ist. Die Umschlagsränder zwischen Herzwand und Pericard (*pk*) liegen sehr weit aus einander. Dieser außerordentlich weite dorsalwärts gelegene Herzspalt ist für die *Salpa democratica* charakteristisch. Auf den Schnitten vor dem hypobranchialen Herzende sieht man ein dem hypobranchialen Gefäßstamme entsprechendes Gefäßlumen, das an die hypobranchiale Herzspitze in der Weise herantritt, dass seine ventrale Wand mit dem Pericard sich verbindet und auf den weiteren Serienschnitten nicht mehr bemerkbar ist, während die dorsale Wand als solche bestehen bleibt und sich an den Umschlagsrändern des Herzens befestigt.

© Biodiversity Heritage Library, http://www.biodiversitylibrary.org/; www.zobodat.at

Man kann diese dorsale Wand auf sämmtlichen Herzquerschnitten verfolgen, sie bildet die die Herzhöhle schließende Raphe (*hzr*, Fig. 45, Taf. XXXI). Am visceralen Herzende geht die Raphe in das viscerale Gefäß über. Wir haben somit bei der *Salpa democratica* eine von den bisher betrachteten Formen abweichende Bildung der Herzraphe; während wir sie bislang durch Differenzirung der in der Leibeshöhle sich vorfindenden zarten Mesenchymfasern zu Stande kommen sahen, ist sie bei der *Salpa democratica* die direkte Fortsetzung der endothelialen Gefäßwand. Damit stimmt auch überein, dass bei dieser Form in der Raphe Kerne vorkommen, die Endothelzellen angehören. Zellgrenzen habe ich am erwachsenen Thiere in der Raphe nicht gesehen. Wohl aber kann man bei Embryonen den endothelialen Bau derselben leicht feststellen, und verweise ich auf den entwicklungsgeschichtlichen Theil meiner Arbeit.

Ein Endocard fehlt der *Salpa democratica*. Dafür ist die den Herzspalt schließende Raphe dem endothelialen Endocard der anderen Formen als gleichwerthig zu betrachten.

An der Vereinigungsstelle des vorderen Herzostiums mit dem hypobranchialen Gefäßstamme entspringt das hypobranchiale Stologefäß in der Weise, dass Herzwand und Pericard hier an der linken Herzseite eingebuchtet sind (Taf. XXIX, Fig. 16).

Das zweite Stologefäß entspringt aus dem visceralen Gefäßstamme, wendet sich links ventral am Herzen liegend nach vorn, um kurz hinter dem hypobranchialen Herzende in den Stolo einzumünden. Dieses Verhalten ist dasselbe, wie wir es bei der *Salpa fusiformis* beobachtet haben, und gewährleistet auch im *Stolo prolifer* eine mit den ad- resp. abvisceralen Pulsationswellen wechselnde Blutstromrichtung.

Die Herzwand besteht aus spindelförmigen Zellgruppen, die aber wesentlich kürzer sind, wie die der übrigen von mir beschriebenen Salpen, die aber auch wie bei diesen mit ihrer Längsrichtung in der Querachse des Herzens liegen. Jedes Fibrillenbündel enthält einen Kern (Fig. 46, Taf. XXXI). Die Fibrillen verlaufen in ihnen als einander parallele Längsfasern, die durch die regelmäßig abwechselnden doppelt und einfach lichtbrechenden Einlagerungen quergestreift sind. Diese Einlagerungen bilden mit denen der übrigen Fibrillen in den Zellen regelmäßige Querreihen.

Leider treten bei den kleineren Salpen die Fibrillen nicht so deutlich auf Schnitten hervor wie bei den größeren Formen. Außerdem hat die Konservirung auch viel Einfluss auf das Sichtbarwerden

© Biodiversity Heritage Library, http://www.biodiversitylibrary.org/; www.zobodat.at

der kontraktilen Substanz. Man kann aber feststellen, dass auf Flächenschnitten die anisotropen Querscheibchen getheilt erscheinen, und dass sie auf Längs- und Querschnitten durch die Zellen sich aus mehreren in einer Reihe liegenden Einzelkörperchen, die wiederum zu Längsreihen verbunden sind, zusammensetzen. Je kleiner die Salpen sind, desto zarter und feiner erscheinen die kontraktilen Körperchen.

Auch in der Anordnung des Sarcoplasmas und des fibrillären Theiles weicht das Myocard der vorliegenden Form von den bisher beobachteten Verhältnissen nicht ab.

Das Pericard ist ebenfalls ein einschichtiges Epithel, bestehend aus platten polygonalen Zellen.

7. Salpa democratica. Kettenform.

Der Bau des Herzens stimmt mit dem des Solitärthieres überein. Es liegt auch hier ventral, zwischen dem Ende des Endostyls und dem Nucleus, also etwas weiter nach vorn wie bei der ungeschlechtlichen Generation. Es ist bei schwacher Vergrößerung an gefärbten Exemplaren sehr gut zu erkennen. Auf Querschnitten sieht man es rechts seitlich in der Leibeshöhle (Fig. 47, Taf. XXXI). Der weite Herzspalt, die ihn schließende breite Raphe und die dorsoventrale Lage charakterisiren auch das Herz der Kettenform. Aller Wahrscheinlichkeit nach ist die Raphe ebenfalls als eine Fortsetzung der Gefäßwand zu betrachten, indess konnte ich bei der Kleinheit des Objektes den Zusammenhang beider nicht erkennen. Der histologische Bau der Herz- und Pericardialwand ist derselbe wie beim Solitärthiere.

Dass die Raphe Endothelzellen enthält, geht aus Fig. 48, Taf. XXXI, hervor.

B. Die Anatomie und Histologie des Herzens der Ciona intestinalis.

Ausführliche Untersuchungen des *Ciona*-Herzens verdanken wir Camil Heller, Herrmann und Roule.

Heller[1] giebt an, dass das schlauchförmige Herz in Gestalt einer mit der Konvexität nach vorn und oben gerichteten Schlinge in dem Raume zwischen Magen und Darm seine Lage hat. »Der

[1] Camil Heller, Untersuchungen über die Tunicaten des Adriatischen Meeres. I und II. Denkschriften der Kaiserlichen Akademie der Wissenschaften. Bd. XXXIV. Wien 1874/1875.

© Biodiversity Heritage Library, http://www.biodiversitylibrary.org/; www.zobodat.at

hintere Theil dieser Schlinge verläuft zum Magen, giebt für diesen und den Darmkanal mehrere Äste ab und setzt sich dann in das Rückengefäß fort. Der vordere Schenkel wendet sich unmittelbar unter dem Blindfortsatze der Hypobranchialrinne nach vorn und verläuft unter dieser als Ventralstamm weiter. Das Herz ist deutlich in einen dünnen Herzbeutel eingeschlossen. Dieser Herzbeutel erscheint als Duplikatur jener dünnen Haut, welche die Eingeweide in der Leibeshöhle überzieht und nach vorn hin auch die Scheidewand zwischen Leibeshöhle und Peribranchialraum herstellt.« Der Herzbeutel sollte aus zwei Schichten, einer inneren zelligen und einer äußeren faserigen Schicht bestehen. Den Zusammenhang des Herzens mit dem Pericardium an der Längsseite des Herzens hat HELLER richtig beobachtet und auf Fig. 4, Taf. V, in einem Querschnitte wiedergegeben.

Die Herzwand soll aus einer Lage dünner, quergestreifter Muskelfasern bestehen, die stellenweise aus einander treten und Lücken bilden, die von einem zarten Bindegewebe ausgefüllt werden.

Ein eigenthümliches Gebilde, das innerhalb der Herzbeutelhöhle der *Ciona* seine Lage hat und uns noch eingehend beschäftigen wird, hat HELLER zu gründlichen Untersuchungen veranlasst. Er fand dieses Organ fast regelmäßig, und zwar in der Pericardialhöhle zwischen den beiden Schenkeln des Herzschlauches gelegen. Bei den Kontraktionen des Herzens soll es sich in der Pericardialhöhle auf- und abwärts bewegen. Man soll es bald mehr nach oben an der Stelle, wo die beiden Herzschenkel in einander übergehen, bald weiter abwärts finden. HELLER hat das Organ weder mit dem Herzschlauche noch mit der Pericardialwand in Zusammenhang gesehen, mit einer Nadel hat er es hin- und herschieben können. Es besitzt ziemlich feste Konsistenz, grauweiße oder gelbliche Farbe und einen, häufig auch mehrere Fortsätze.

G. HERRMANN[1] hat die Herzen der *Phallusia gelatinosa* und der *Ciona intestinalis* untersucht. Er hat den lebenden Herzen mit einer PRAVAZ'schen Spritze eine Mischung von gleichen Theilen Alkohol und koncentrirter Osmiumsäure injicirt; die Herzen wurden dann geöffnet, gewässert und nach vorheriger Färbung in Glycerin eingelegt. An so behandelten Präparaten hat HERRMANN festgestellt, dass das Herz von zwei über einander liegenden Membranen gebildet wird: einer äußeren

[1] Comptes rendus des Séances et Mémoires de la Société de Biologie. 1882. — G. HERRMANN, Sur la Structure du Coeur et du Pericarde chez les Ascidies simples.

© Biodiversity Heritage Library, http://www.biodiversitylibrary.org/; www.zobodat.at

muskulösen Schicht, aus einer einzigen Lage sehr feiner, cirkulär gelegener Fasern bestehend und einer inneren zarten, homogenen Membran. Die Muskelelemente haben die Gestalt kleiner, etwas abgeplatteter und gestreifter Cylinder, die 1—2 μ breit sind, je nachdem, ob man sie im Stande der Ruhe oder der Kontraktion antrifft. An der äußeren Seite der Muskelfasern hat der Autor zahlreiche runde oder ovoide Kerne gesehen, deren jeder von granulirt erscheinendem Protoplasma umgeben war. Herrmann betrachtet diese zelligen Gebilde als die Reste der primitiven Muskelzellen, aus denen die Fibrillen hervorgegangen sind. In den isolirten Fibrillen wechselten dunkle Scheiben mit hellen Zwischenräumen ab.

Die innere, die Herzhöhle begrenzende Membran, die sich auch in die Gefäße fortsetzen soll, hat der Verfasser transparent und frei von Kernen gesehen.

Das Herz ist von einem sehr zarten und transparenten Herzbeutel eingehüllt, dessen innere Seite eine epitheliale Auskleidung nicht besitzt, während die äußere Seite ein plattes Epithel aufweist, dessen Zellen durch Behandlung mit Silbernitrat deutlich hervortreten.

Roule[1] vergleicht die Form des *Ciona*-Herzens mit der einer Gabel mit zwei Zinken oder eines Ankers. Das Herz beschreibt er als cylindrisches Rohr, dessen Lumen in seiner ganzen Ausdehnung dasselbe ist; es liegt in Form eines V in der Pericardialhöhle. Bei Beibehaltung des Vergleiches mit einer Gabel ist das Herz in deren Stiele zusammengekrümmt, jede seiner gleichen Hälften erstreckt sich in eine der Gabelzinken.

Die Krümmung des Herzens ist bei den älteren Individuen scharf ausgeprägt; sie ist es desto weniger, je jünger das Individuum ist. Das Pericard inserirt sich an den Herzenden in Form eines Ringes. An der inneren Seite des Pericards ist das Herz in seiner ganzen Länge mit einem sehr schmalen Insertionsstreifen befestigt derart, dass die größere Partie der Herzwand frei in der Pericardialhöhle liegt.

Roule hat die Histologie des Herzbeutels und des Herzens sorgfältig untersucht, auch ihm ist es nicht gelungen die zum Theil sehr komplicirten Verhältnisse richtig zu deuten. Bei der Untersuchung des Pericards hat er Epicard resp. die Wandung der Perivisceral-

[1] Louis Roule, Recherches sur les Ascidies simples des côtes de Provence. Annales du Musée d'histoire naturelle de Marseille. Zoologie. Tome II. Memoire No. I. 1884. p. 116.

© Biodiversity Heritage Library, http://www.biodiversitylibrary.org/; www.zobodat.at

höhlen und Pericard nicht aus einander gehalten, sondern beide als Herzbeutelwandung beschrieben. In Fig. 16 seiner Abhandlung, die einem Schnitte durch das Pericard gleichen soll, sieht man zwei durch Bindegewebe und zahlreiche Blutgefäßsinus getrennte Membranen, die jede ein einschichtiges Endothel darstellen sollen; die Zellgrenzen hat Roule durch Imprägnirung mit Silbernitrat sichtbar gemacht. In der Zeichnung sind die Zellen nur angedeutet; nach der Beschreibung soll das Endothel auf beiden Seiten gleich sein.

Die Herzwand besteht nach Roule aus zwei Schichten: einer inneren, elastischen Membran und einer äußeren, dicken, muskulösen Schicht. Diese letztere soll die Kontraktionen des Herzens bewirken, während die erstere das kontrahirte Herz wieder in die ursprüngliche Lage zurückbringen soll. Die Muskelfibrillen stehen in einer Schicht in der Längsrichtung des Herzens, sie sind sehr zart und fein gestreift. Die beiden Schichten der Herzwand lässt Roule von je einem Endothelblatte bedeckt sein. Das innere Endothelblatt, das direkt vom Blute bespült wird, hat der Autor nur bei Imprägnation mit Silbernitrat gesehen. Das außerhalb der Muskelfibrillen gelegene, also der Pericardialhöhle zugekehrte Endothel soll von reichlich dicken, großen Zellen gebildet werden, die mit einem schwer färbbaren Kerne ausgestattet sind. Roule weist darauf hin, dass diese Zellen nicht immer den verschiedenen Kontraktionsverhältnissen des Herzens zu folgen vermögen und dann ovoide oder cylindrische Gestalt annehmen und außerhalb des Muskelstreifens stark hervortreten.

Auf Fig. 54 giebt Roule eine Abbildung der nicht kontrahirten, auf Fig. 55 eine solche der kontrahirten Herzwand. Ich bin genöthigt, auf diese Abbildungen später zurückzukommen.

Roule tritt der von van Beneden geäußerten Ansicht, dass die Herzwand der Ascidien, wie dieser Forscher es bei der *Perophora* gefunden hat, aus einer Lage von Zellen besteht, mit Nachdruck entgegen; auch ist er nicht geneigt, als Konsequenz seiner irrthümlichen Meinung über den Bau des Pericards, das Herz als dessen viscerales Blatt anzusehen, er betrachtet es als einfache Faltung des »inneren Blattes des Pericardiums«.

Nach demselben Verfasser ist das Herz der *Ciona* als ein besser ausgebildeter Theil eines Blutsinus anzusehen, dessen Wandung weit zahlreichere Fibrillen enthält, als die irgend eines anderen Gefäßes.

»Le coeur n'est en réalité qu'une partie de ce sinus branchial inférieur ou branchio-cardiaque, entourée par le péricarde et un peu

© Biodiversity Heritage Library, http://www.biodiversitylibrary.org/; www.zobodat.at

plus différencié que les autres conduits sanguins afin de mieux accomplir la fonction à laquelle il est destiné.«

Diese Annahme müsste die Schlussfolgerung zulassen, dass das Herz ohne Grenze in die Gefäße übergeht.

Auch den in der Pericardialhöhle gelegenen weißlichen Körper hat Roule näher beschrieben. Er sagt darüber:

»Die die Pericardialhöhle erfüllende Flüssigkeit enthält eine große Anzahl von körperlichen Elementen, und der in ihr gelegene weißliche Körper ist nichts Anderes als eine mehr oder weniger voluminöse und unregelmäßige Ansammlung dieser körperlichen Elemente. Der Körper flottirt frei in der Leibeshöhle und schwankt nach allen Richtungen, indem er den Bewegungen folgt, die durch die Herzkontraktionen in der Pericardialflüssigkeit hervorgerufen werden. Es ereignet sich bisweilen, dass er sich während einer gewissen Zeit an die Wand des Herzens oder die des Pericards anlegt, aber eine stärkere Kontraktion genügt immer, ihn loszulösen.«

Die in der Pericardialhöhle sich findenden körperlichen Elemente beschreibt Roule als kleine Zellen, die theils frei vorkommen, theils in Gruppen von sehr verschiedener Größe vereinigt sind. Der Verfasser hebt hervor, dass die Zellen nach dem Absterben sehr leicht deformirt werden. Er hat sie in den verschiedensten Formen angetroffen, als größere und kleinere Zellen, rund, häufig ohne Kern, frei oder in Häufchen vereinigt, größere runde Zellen mit Einschlüssen, Spindelzellen und hantelförmige Zellen.

Über ihre Herkunft giebt Roule an, dass sie entweder als Blutkörperchen während des Larvenstadiums in die Pericardialhöhle eingewandert sind oder dass sie mit Rücksicht auf ihre Ähnlichkeit mit den Zellen des Pericards und denen des »äußeren Endothelblattes der Herzwand« von diesen Zellschichten abstammen und beim Stoßen des Herzens gegen das Pericard abgelöst werden. Sie sollen dann in die Pericardialhöhle gelangen und bisweilen sich zu Gruppen vereinigen. Aus der Vereinigung solcher Zellgruppen soll der weißliche Körper hervorgehen.

Diese Vermuthung würde auch damit übereinstimmen, dass der Körper mit dem zunehmenden Alter der Cionen voluminöser wird.

Wenn wir das *Ciona*-Herz mit einer V-förmigen Schlinge, deren freie Enden divergiren, vergleichen, dann liegt der zusammengebogene Theil dieser Schlinge in dem Raume zwischen Magen und Kiemendarm, in dem er etwas schräg nach dem vorderen Körperende zu von der rechten Körperseite aus sich hineinerstreckt. Die diver-

© Biodiversity Heritage Library, http://www.biodiversitylibrary.org/; www.zobodat.at

girenden freien Enden der Schlinge bezeichnen die Lage der Herzostien. Das hypobranchiale Herzostium hat seine Lage am Endtheil der Hypobranchialrinne, das viscerale an der vorderen Magenkrümmung.

Man muss sich das *Ciona*-Herz als eine an den Enden blindgeschlossene Röhre vorstellen, die an ihrer dorsalen Seite tief eingestülpt ist. Durch diese Einstülpung wird in der bekannten Weise das Myocard gebildet. Dieses wird eben so wie bei den Salpen durch den visceralen Theil, das Pericard der *Ciona* durch den parietalen Theil des der Länge nach eingestülpten Rohres dargestellt. Biegt man dieses an der der Einstülpung entgegengesetzten Seite in seiner Mitte zusammen, so dass die beiden Schenkel von der Umbiegungsstelle aus eine Strecke neben einander verlaufen, an ihren freien Enden aber aus einander weichen, dann erhält man die Form des *Ciona*-Herzens, wenn man das Pericard von der unteren Seite aus nicht mit in die Biegung hineintreten lässt, sondern es sich hier ganz erheblich verkürzt denkt. Nach den Zeichnungen 61, 62 und 68 der Roule'schen Arbeit kann man sich leicht über die Lageverhältnisse orientiren.

Einen Querschnitt durch das Herz in seinem schlingenförmigen Theile zeigt Fig. 17, Taf. XXX. *hz* bezeichnet die Wandungen der beiden neben einander laufenden Herzschenkel, die bei *hzr* in das Pericard *pk* übergehen. *hzr* bezeichnet demnach die Einstülpungsstellen des primären Pericardialrohres.

Außerhalb des Pericards erblickt man das Epicard *ep*. Das Epicard der *Ciona* ist, wie Damas[1] festgestellt hat, dem Epicard der übrigen Ascidien homolog. Es tritt bei der *Ciona* in Form der beiden Perivisceralhöhlen auf, die mit dem Kiemendarme in Kommunikation stehen. Die rechte Perivisceralhöhle hat die Form eines Spaltes zwischen Magen, Pericardialsack und Körperwand, die linke Perivisceralhöhle umschließt die Eingeweide. Da, wo die beiden Höhlen an einander stoßen, lassen sie einen Spalt zwischen sich, in dem das Herz seine Lage hat.

Die Herzwand.

Schnitte durch die Herzwand zeigen die Figg. 18, 19 und 20, Taf. XXX. Man sieht hier ein ähnliches Bild wie bei den Querschnitten durch das Salpenherz. Auch bei der *Ciona* zerfällt das

[1] D. Damas, Les formations épicardiques chez Ciona intestinalis. Archive de Biologie. Tome XVI. 1899.

© Biodiversity Heritage Library, http://www.biodiversitylibrary.org/; www.zobodat.at

Myocard in einen dem Herzlumen zugewandten fibrillären und einen der Pericardialhöhle zugekehrten sarcoplasmatischen Zelltheil. Die Fibrillen treten mit besonderer Deutlichkeit auf. Man erblickt sie als feinste, meist parallel, häufig auch etwas gekrümmt neben einander stehende Stäbchen, die bei Anwendung schwächerer Vergrößerungen homogen erscheinen, bei stärkerer Vergrößerung aber eine weitere Differenzirung erkennen lassen. Das Sarcoplasma zeichnet sich durch einen größeren Reichthum an Kernen aus wie das der Salpen. Je nach dem Kontraktionszustande der Herzwand sieht man es in verschiedener Form. Auf Fig. 18, einem Querschnitte durch die Umschlagsstelle des Herzens in das Pericard, ist die in der Figur nach oben liegende Herzwand nicht kontrahirt, die unten liegende kontrahirt. Erstere würde demnach der Fig. 54 (Roule) entsprechen müssen. Die vier Schichten, die Roule hier erkennen konnte, wird man auf meiner Abbildung vergeblich suchen. Die von ihm beschriebene äußere Endothellage (couche endothéliale externe, Roule) entspricht dem von Roule nicht richtig gedeuteten Sarcoplasma der Herzmuskelzellen, die Fibres musculaires (Roule) dem fibrillären Theile der Herzwand.

Der Forscher hat die dritte Schicht (Tissu conjonctif) und das Endothélium interne unter der Fibrillenschicht, der Herzhöhle zugekehrt liegend, erstere als schmale Schicht mit zarten Cirkulärfasern, letztere als einfachen Kontour, in seiner Fig. 54 eingezeichnet. Beide Schichten habe ich nicht aufgefunden. Wohl scheint ein zarter Kontour auf Querschnitten die Fibrillen von der Herzhöhle abzusondern, eine Erscheinung, die jedenfalls auf Kosten der Präparation zu setzen ist.

Die untere Herzwand *hz* der Fig. 18 müsste Roule's Abbildung Fig. 55 entsprechen. Der Verfasser führt seine vier Herzwandschichten hier mit größerer Deutlichkeit vor. Beobachtet man indess die nach meinen Präparaten angefertigte Zeichnung, dann sieht man, wie die Fibrillenschicht sich auch hier nur dem sarcoplasmatischen Zelltheile gegenüber befindet. In diesem treten die Zellgrenzen zum Theil deutlich hervor. Von dem »Tissu conjonctif« und dem »Endothélium interne« ist auch hier nichts zu bemerken.

Ein Flächenpräparat der Herzwand zeigt Fig. 23, Taf. XXX. Man sieht hier zahlreiche, ziemlich parallel neben einander laufende Fibrillen, die sich durch außerordentliche Länge auszeichnen. Hin und wieder erblickt man ihre Endigung. Sie sind deutlich quergestreift und verlaufen in der Längsrichtung des Herzens. Die die Querstreifung bedingende anisotrope Substanz wechselt mit der hel-

© Biodiversity Heritage Library, http://www.biodiversitylibrary.org/; www.zobodat.at

leren isotropen Substanz regelmäßig ab. Die anisotropen Querscheibchen bilden mit denen der Nachbarfibrillen Querreihen, die zu einander ebenfalls nahezu parallel verlaufen. In jeder Fibrille erscheint die doppelt lichtbrechende Substanz in der Fibrillenlängsrichtung getheilt. Diese Theilung, deren Vorkommen in den Muskeln des Ruderschwanzes der Appendicularien von mir citirt wurde (p. 438), ist auch bei der *Ciona* der Ausdruck einer Spaltung der Fibrillen oder Doppellamellen in zwei Einzellamellen. Dass diese Spaltung nicht bloße Theorie ist, sondern auch mikroskopisch nachgewiesen werden kann, geht daraus hervor, dass ich bei der *Ciona* an verschiedenen Stellen im Schnitte Einzelfibrillen getroffen habe, deren Einzellamellen an den Enden divergirten.

Fig. 24, Taf. XXX, zeigt die Fibrillen bei Ölimmersion $^1/_{12}$ im Flächenpräparate.

Eine zusammenhängende Endothelschicht, wie sie Roule beschrieben hat, ist auch auf Flächenpräparaten nirgend über der Fibrillenschicht, also der Herzhöhle zu gelegen, nachzuweisen. Wohl findet man hier und da eine Blutzelle, die dank ihrer amöboiden Bewegungsfähigkeit sich ausgebreitet hat und dem Myocard aufliegt. Solch eine Zelle ist auch auf Fig. 23, Taf. XXX, eingezeichnet. Wie das Endothel der Blutbahnen müsste auch ein Endothel innerhalb des *Ciona*-Herzens von denselben amöboiden Blutzellen aus seinen Anfang nehmen. Die wenigen dieser Zellen aber, die man auf der Herzwand erblickt, können auf den Namen eines Endothels unmöglich Anspruch machen.

Auf dem Präparate Fig. 23 liegen unter den Fibrillen zahlreiche Kerne, die zum Sarcoplasma der Herzmuskelzellen gehören. Im Bereiche des sarcoplasmatischen Zelltheiles lassen sich die Grenzen des Herzmuskelepithels noch erkennen, das aus rundlich-polygonalen, in Reihen liegenden Zellen zusammengesetzt ist. In der fibrillären Zellschicht sind die Zellgrenzen verloren gegangen.

Die schematische Zeichnung Fig. 37, Taf. XXXI, die ich schon zur Erläuterung des Baues der Herzmuskelfibrillen der Salpen herangezogen habe, soll auch bei der *Ciona* den komplicirten Bau des kontraktilen Herztheiles verständlich machen.

Zunächst weise ich auf den principiellen Unterschied in der Lage der Fibrillen bei den Salpen und bei der *Ciona* hin: bei den Salpen verlaufen die Fibrillen quer, bei der *Ciona* parallel zur Längsachse des Herzens.

Die Flächenansicht der Fibrillen würde auch bei der *Ciona*

© Biodiversity Heritage Library, http://www.biodiversitylibrary.org/; www.zobodat.at

durch die Seite *a* des Kästchens, die zwei Fibrillen mit je zwei Einzellamellen enthält, angedeutet werden. Die Querstreifung der einzelnen Lamellen ist dieselbe wie bei den Salpen. Die helle Linie, die die beiden Einzellamellen trennt, kann man bei der *Ciona* auch auf Fibrillenquerschnitten (cf. Seite *b* des Kästchens), also auf Querschnitten durch die Herzwand erkennen. Fig. 19, Taf. XXX, ist ein Transversalschnitt durch das Myocard bei Ölimmersion. Man erkennt hier, wie die Fibrillen, die bei schwächerer Vergrößerung als homogene Stäbchen erscheinen, jetzt erkennen lassen, dass sie durch mehrere helle Querlinien in Einzelkörperchen zerfallen. Außerdem erblickt man in den Fibrillen eine helle Längslinie, die, wie schon erwähnt, der Trennungslinie in der Doppellamelle entspricht.

Jede dunkle Querscheibe einer Lamelle setzt sich demnach wie bei den Salpen in Gestalt einer aus mehreren Einzelkörperchen zusammengesetzten Reihe nach dem Sarcoplasma hin fort. Auf einem Längsschnitte durch die Herzwand, der auch die Fibrillen der Länge nach trifft (cf. Seite *c* des Kästchens), sieht man die reihenweise Lagerung der Einzelkörperchen, die auf Fig. 20, Taf. XXX, bei Ölimmersion gezeichnet, ebenfalls hervortritt. Auch bilden wie bei den Salpen die Einzelkörperchen im Längsschnitte der Fibrillen Längsreihen, die parallel zur endocardialen Herzwandfläche verlaufen. Auch bei der *Ciona* bilden die im Längsschnitte getroffenen Fibrillen eine scharf vom Protoplasma gesonderte Schicht, während die quergetroffenen Fibrillen sich nicht als gemeinsame Lage, sondern einzeln vom Sarcoplasma abheben.

Längsschnitte durch die Herzwand der *Ciona* geben demnach ein ähnliches Bild wie Querschnitte durch die der Salpen, während Querschnitte durch das *Ciona*-Herz bezüglich des Baues der Fibrillen mit den Längsschnitten durch das Salpenherz übereinstimmen.

Ich möchte auch hier annehmen, dass die Doppellamellen durch Sarcoplasma von einander getrennt sind. Sie bilden zwei durch Kittsubstanz verbundene Einzellamellen, die nur aus kontraktiler und aus Zwischensubstanz bestehen. Desshalb erscheint bei der *Ciona* auf Herzlängsschnitten die Fibrillenschicht vom Sarcoplasma scharf getrennt, während quer getroffene Fibrillen sich einzeln in den sarcoplasmatischen Zelltheil hinein erstrecken.

Das Pericard.

Das Pericard weicht in seinem histologischen Bau von dem der Salpen nicht ab. Es bildet wie bei diesen auch bei der *Ciona* ein

© Biodiversity Heritage Library, http://www.biodiversitylibrary.org/; www.zobodat.at

einschichtiges, stellenweise stark abgeplattetes Epithel, dessen Zellen bei Flächenansicht sechseckige oder polygonale Form zeigen. Das Pericard ist die äußere nicht eingestülpte Wand der ursprünglich cylindrischen Herzanlage. Die eingestülpte Wand repräsentirt das Myocard. Dieses geht daher an der Einstülpungsstelle, die in Gestalt eines schmalen Streifens an der konvexen Seite der Herzschlinge verläuft, in das Pericard über. Ein derartiger Übergang ist im Querschnitte auf Fig. 18, Taf. XXX wiedergegeben. Man erkennt, wie die Herzhöhle durch ein zartes Gewebe verschlossen wird, das zwischen den Umschlagsrändern des Herzens und des Pericards einerseits und dem Epicard andererseits seine Lage hat. Dieses Gewebe enthält an verschiedenen Stellen spindelförmige Bindegewebszellen, die häufig mit langen Fortsätzen versehen sind, ferner zarte Fasern, die als Bindegewebsfibrillen zu deuten sind. Hin und wieder begegnet man in dem Mesenchymgewebe einem kleineren oder größeren Blutsinus, dessen endotheliale Wand häufig sehr hübsch erkennbar ist. Dieses Gewebe, das also bindegewebige Elemente und Blutsinus enthält, füllt auch den übrigen Raum zwischen Pericard und Epicard aus. Fig. 22, Taf. XXX, ist ein Flächenpräparat des Pericards. Das Epicard ist ebenfalls ein einschichtiges Epithel, wie es auf Fig. 18, 21 und 25, Taf. XXX, gezeichnet ist. Die Zellgrenzen des Pericards waren bei Anwendung der gewöhnlichen Färbemittel zu erkennen, die des Epicards traten bei Methylenblaufärbung hervor.

Fig. 16 in Roule's Recherches ist ein Schnitt durch eine »Lame mésentérique«. Von dieser soll die Struktur des Pericards sich in nichts unterscheiden, und verweist Roule ausdrücklich auf diese Abbildung. Die beiden Membranen an den Außenseiten entsprechen Pericard und Epicard, das zwischen ihnen liegende Gewebe dem eben beschriebenen mesenchymatischen Gewebe. Roule hat den Irrthum begangen, dass er die beiden Membranen als Pericard zusammengefasst hat.

Die Gefäßostien.

Wie aus Roule's Darlegungen, der das *Ciona*-Herz für ein erweitertes und besser mit muskulösen Elementen ausgestattetes Gefäß hält, zu folgern ist, gehen Gefäße und Herz ohne Grenze in einander über.

Diese Ansicht wird schon auf Grund der entwicklungsgeschichtlichen Vorgänge widerlegt. Wenn das Herz durch Einstülpung des primären Pericardialrohres entstanden ist, dann bildet sich, da die

© Biodiversity Heritage Library, http://www.biodiversitylibrary.org/; www.zobodat.at

Einstülpung bis an die Enden des Rohres geht, jederseits eine Öffnung, die beiden Herzostien. An diesen Stellen gehen Herz und Pericard ebenfalls in einander über, folglich ist die Pericardialhöhle allseitig geschlossen.

An die Herzostien tritt jederseits ein Gefäßstamm, den ich eben so wie bei den Salpen als hypobranchialen und visceralen Gefäßstamm bezeichne. Die Art und Weise, wie beide mit dem Herzen in Verbindung treten, ist aus Fig. 25, Taf. XXX, ersichtlich, die nach einem Längsschnitte durch das hypobranchiale Herzende gezeichnet ist. *hz* bezeichnet das Myocard, *pk* das Pericard, *ep* das Epicard; *pkh* ist die Pericardialhöhle. Der Übergang der Herzwand in das Pericard tritt deutlich hervor. Das Endothel *et* des an das Herzende herantretenden Gefäßes legt sich innig an die Herzwand an, trotzdem ist mit aller Deutlichkeit zu erkennen, dass beide scharf von einander getrennt sind, wie es die entwicklungsgeschichtlichen Verhältnisse gar nicht anders erwarten lassen.

Auf Schnitten durch die Gefäßwand findet man häufiger Stellen, die frei von Endothelzellen sind, ein Beweis, dass das Gefäßendothel nicht überall eine einheitliche Epithellage bildet. Der eben beschriebene Schnitt lässt auch erkennen, dass das Gefäßendothel in die Herzhöhle sich nicht fortsetzt.

In der Umgebung des Gefäßendothels vor dessen Vereinigung mit dem Herzen finden sich kontraktile Fasern mit feinster fibrillärer Punktirung, und hier und da auch Spindelzellen.

Auf Fig. 25, Taf. XXX, ist ein Stück der epicardialen und pericardialen Wandung fortgelassen, damit der weitere Verlauf dieser beiden Membranen eingezeichnet werden konnte. Man sieht, wie beide etwas weiter vom Herzen entfernt neben einander verlaufen und durch zartes Mesenchymgewebe, in dem Fibrillen und Spindelzellen ebenfalls nachweisbar sind, getrennt erscheinen.

Das Auftreten der kontraktilen Fasern in der Wandung der an das Herz herantretenden Blutgefäße hat Roule auch wohl verleitet, Herz und Gefäß als ein einheitliches Rohr anzusehen und eine Grenze zwischen beiden in Abrede zu stellen.

Was bei der im Vergleich zum Salpenherzen veränderten Lage der Herzmuskelfibrillen der *Ciona* die Thätigkeit des Herzens anbelangt, so liegen leider ähnliche Beobachtungen, wie sie Schultze am Salpenherzen gemacht hat, nicht vor. Eine eben so exakte Untersuchung würde auch bei den größeren Exemplaren unausführbar sein. Aus der Lage der Fibrillen ist indess darauf zu schließen, dass die

© Biodiversity Heritage Library, http://www.biodiversitylibrary.org/; www.zobodat.at

Pulsation des *Ciona*-Herzens in Form peristaltischer Bewegungen erfolgt, die durch die kontraktilen Gefäßwandungen eine weitere Unterstützung erfahren.

Die Pericardialdrüse.

Der von Roule und Heller beschriebene »weißliche Körper« im Pericardialraume der *Ciona* ist von mir nicht bei sämmtlichen daraufhin untersuchten Exemplaren aufgefunden. Ich pflichte desshalb der Auffassung Heller's, dass er »fast regelmäßig« vorkommt, bei.

Man findet ihn nicht in allen Fällen an der von Heller beschriebenen Stelle zwischen den Herzschenkeln in der Pericardialhöhle, sondern wohl eben so häufig in den seitlichen Theilen des Herzbeutels. Er ist weder mit der Herzwand noch mit der Pericardialwand verbunden; durch Schütteln des Herzens kann man ihn hin- und herbewegen.

Die äußere Gestalt des fraglichen Körpers habe ich nicht so gefunden, wie sie Heller gezeichnet hat. Anscheinend sind dessen Abbildungen nach lebenden Objekten angefertigt, während mir nur konservirtes Material zur Verfügung stand. An diesem konnte ich feststellen, dass der Körper meist ovoide Gestalt hat, und dass seine Oberfläche nicht glatt, sondern zerklüftet erscheint. Er besitzt ungefähr die Größe eines Stecknadelknopfes, seine Farbe ist graulichweiß. Auf Schnitten durch den Körper sieht man, dass er von einer zusammenhängenden Membran nicht umgeben ist. Man erblickt wohl hin und wieder zarte membranartige Ausbreitungen an seiner Außenfläche, die sich aber immer nur über kürzere Strecken verfolgen lassen. Innerhalb des Körpers treten größere, fast zellfreie Hohlräume auf. Die den ersteren zusammensetzenden Zellen sind außerordentlich verschieden. Man sieht zunächst zahlreiche runde Zellen mit großem Kerne, dessen Nucleolus und Chromosome deutlich erkennbar sind. In dem Protoplasma erblickt man zahlreiche Einschlüsse, die das Aussehen feinster Fetttröpfchen haben (Fig. 26*a*, Taf. XXX). Ferner trifft man zahlreiche Zellen an, die an Stelle der tröpfchenartigen Einschlüsse mit größeren Vacuolen ausgestattet sind (Fig. 26 *d*). Dann wieder kommen Zellkonglomerate vor, daran kenntlich, dass mehrere Kerne in eine größere Protoplasmamasse eingebettet sind, ohne dass die Zellgrenzen hervortreten. Das Protoplasma enthält ebenfalls zahlreiche bläschenförmige Einschlüsse. In den Kernen dieser Konglomerate (Fig. 26 *h*) ist die feinere Struktur meist nicht mehr deutlich.

© Biodiversity Heritage Library, http://www.biodiversitylibrary.org/; www.zobodat.at

Andere Zellen sieht man im Stadium der Karyokinese, die Tochterplatten haben sich bereits aus den Chromosomen der Kerne differenzirt (Fig. 26 *c*). Weiterhin findet man auch vereinzelt auftretende phagocytäre Zellen, deren Kern an die Peripherie gerückt ist, und die in ihrem Inneren andere Zellen, die sich meist im Stadium der Degeneration befinden, aufgenommen haben (Fig. 26 *b*). Außer diesen fällt die große Menge spindelförmiger Zellen auf (Fig. 26 *e*). Diese enthalten in der Mitte, woselbst sie nach einer Seite stark aufgetrieben erscheinen, einen großen Kern mit deutlichem Kernkörperchen und deutlichen Chromosomen. An einer Seite haben diese Zellen Fibrillen ausgebildet, die in den spindelförmigen Zellenden sich durch die ganze Protoplasmamasse erstrecken. Diese Fibrillen stehen neben einander, meist parallel, einige aber auch in schräger Richtung. Sie treten bei Untersuchung mit den gewöhnlichen Trockenlinsen nicht hervor, erst bei Anwendung der Ölimmersion. Bei Benutzung schwächerer Oculare erscheinen die Fibrillen als homogene Stäbchen; bei Ocular II (Seibert) und Ölimmersion 1/12 kann man aber erkennen, dass sie aus mehreren, meist zwei bis drei in einer Reihe liegenden Einzelkörperchen zusammengesetzt sind.

Zuletzt sind in dem »weißlichen Körper« Kanäle bemerkenswerth. Sie haben ein deutliches, aber verhältnismäßig enges Lumen, das von kubischen Zellen begrenzt wird. Dieses kubische Epithel ist einschichtig, einzelne seiner Zellen zeigen Einschlüsse. Fig. 26 *f* zeigt einen Kanal im Querschnitte, Fig. 26 *g* im Längsschnitte.

Dieerwähnten verschiedenartigen Zellformen habe ich in dem »weißlichen Körper« einer erwachsenen *Ciona* gefunden. In den übrigen Theilen der Pericardialhöhle fand ich bei derselben Form an mehreren Stellen freie rundliche Zellen mit großem Kerne.

Bei einer ca. 2 cm langen *Ciona* war der fragliche Körper ebenfalls vorhanden. Auch hier bildete er ein Konglomerat von Zellen, dem eine membranartige Begrenzung fehlte. Die eben beschriebenen Kanäle habe ich bei dem jüngeren Exemplar nicht gefunden, wohl aber zahlreiche rundliche Zellen mit Kern und eben so zahlreiche Spindelzellen, die gleichfalls mit typischen Muskelfibrillen ausgerüstet waren.

Viel häufiger wie beim erwachsenen Thier sah ich bei der Jugendform in den übrigen Theilen der Pericardialhöhle freie Zellen, die als Rund- und Spindelzellen erschienen. Mehrere von ihnen fanden sich häufig zu kleineren Päckchen vereinigt.

Eine $2^1/_2$ mm lange *Ciona* wurde ebenfalls auf das Vorhandensein

© Biodiversity Heritage Library, http://www.biodiversitylibrary.org/; www.zobodat.at

des weißlichen Körpers untersucht. Man sah bei diesem Exemplar, dessen Herz noch cylindrische Form hatte, aber bereits in Pericard und Myocard durch die Einstülpung der dorsalen Seite gesondert war, meist mit der Pericardialwand in Verbindung zahlreiche kleinere Zellanhäufungen, deren Histologie leider nicht zu ermitteln war. Es scheint nämlich, als ob die den Körper zusammensetzenden Zellen außerordentlich empfindlich sind, so dass Roule mit seiner Behauptung, dass die Zellen beim Absterben leicht deformirt werden, Recht haben dürfte. Ich habe unter mehreren erwachsenen Cionen, die äußerst sorgfältig konservirt waren, nur bei zwei Exemplaren tadellos erhaltene Zellen gesehen. Die Zellen in der Pericardialhöhle der eben angeführten ganz jungen *Ciona* scheinen solch einer Deformirung leider auch zum Opfer gefallen zu sein. Trotzdem mag der Befund dazu dienen, zur Entwicklungsgeschichte dieses Körpers einen wichtigen Beitrag zu liefern.

Roule's Ansichten über die Entstehung des Körpers habe ich p. 468 schon erwähnt.

Die bei der Untersuchung der Pericardialhöhle der beiden jugendlichen Cionen gefundenen Resultate sprechen dafür, dass der Körper nicht als einheitliche Zelllage entsteht, deren weiteres Wachsthum durch Theilung der einzelnen Zellen bedingt ist. Denn bei beiden Exemplaren habe ich in der Herzbeutelhöhle zerstreut liegend so viele einzelne Zellen und Zellhäufchen gefunden, dass die Annahme, der Körper setzt sich aus ihnen zusammen, hohe Wahrscheinlichkeit hat.

Bei der Erforschung der Herkunft dieser Zellen könnte man zunächst die Möglichkeit ins Auge fassen, dass sie Blutzellen sind, die Dank ihrer amöboiden Bewegungsfähigkeit die Pericardialwandung passirt haben. Ein ähnlicher Vorgang ist das Durchwandern von Mesenchymzellen durch die ektodermale Körperoberfläche in den Cellulosemantel. Viel plausibler erscheint jedoch die auch von Roule betonte Möglichkeit, dass die Zellen als Abkömmlinge der pericardialen oder der Herzwandzellen zu betrachten sind.

An Stelle der Herzwand nennt Roule hier irrthümlich das äußere Endothel des Myocards.

Zweifellos sind die spindelförmigen Muskelzellen in dem »weißlichen Körper« Abkömmlinge der Herzmuskelzellen. Entweder hat sich bei den Kontraktionen der Herzwand nur das Sarcoplasma mit dem Kerne abgelöst und die Fähigkeit bewahrt, Muskelfibrillen auszubilden oder Theile der Fibrillenschicht wurden ebenfalls mit abgestoßen.

© Biodiversity Heritage Library, http://www.biodiversitylibrary.org/; www.zobodat.at

Die runden Zellen entstammen jedenfalls dem Pericard.

Beide Zellformen scheinen leicht zu degeneriren; daneben können, wie die indirekten Kerntheilungsfiguren beweisen, einzelne am Wachsthume des »weißlichen Körpers« sich betheiligen.

Der Annahme ROULE's, dass die vom Myocard und Pericard abgestoßenen Zellen Anfangs frei in der Leibeshöhle flottiren und sich dann zusammenballen, trete ich ebenfalls bei.

Eine auffallende Erscheinung, die etwas Licht über die Funktion des räthselhaften Körpers verbreitet, ist das Vorkommen der oben geschilderten Kanäle. Die mit einem einschichtigen, kubischen Epithel bekleideten Lumina, deren Wandzellen häufig Einschlüsse enthalten, sind, obgleich sie nur vereinzelt auftreten, als Drüsenkanäle anzusprechen. Nach diesen Kanälen möchte ich auch den Körper als Drüse und seiner Lage wegen als »Pericardialdrüse« bezeichnen.

Die Ausbildung der drüsigen Gänge scheint erst beim erwachsenen Thiere zu erfolgen.

Was die Funktion der Muskelzellen in der Pericardialdrüse anbelangt, so kann ich leider darüber eine befriedigende Aufklärung nicht geben. Wenn HELLER das Aus- und Einziehen von Fortsätzen beim lebenden Thiere beobachtet hat, dann würde diese Bewegung vielleicht als Folge der Thätigkeit jener Zellen betrachtet werden können.

Das Vorkommen von Drüsenzellen in der Pericardialhöhle erwähnt SEELIGER[1] bei der Beschreibung des Herzens der Fritillarien:

»Bei *Fritillaria* liegt rechts und links je eine außerordentlich große Terminalzelle, deren Plasma sehr intensiv färbbar, deren Kern groß und bläschenförmig ist.« Offenbar sind die beiden Terminalzellen Drüsenzellen; auch im Pericardium von *Oikopleura* scheinen nach SEELIGER sekretorische Elemente eingestreut zu sein.

II. Die Entwicklung des Herzens beim Embryo der Salpa democratica.

Die Anschauungen der Autoren über die Entstehung des Herzens bei den Salpenembryonen weichen in mehreren Punkten von einander ab.

KOWALEWSKY[2] hat gefunden, dass zwischen Ektoderm und

[1] O. SEELIGER, BRONN's Klassen und Ordnungen des Thierreichs.

[2] A. KOWALEWSKY, Beiträge zur Entwicklungsgeschichte der Tunicaten. (Vorläufige Mittheilung.) Nachr. von der K. Gesellschaft der Wissenschaften und der Georg-August's Universität. Göttingen 1868. p. 401.

© Biodiversity Heritage Library, http://www.biodiversitylibrary.org/; www.zobodat.at

Entoderm drei Zellhaufen auftreten, deren vorderer die Anlage des Nervensystems, deren zweiter die Anlage der Kloake darstellt, während der dritte zum Eläoblast wird. Später hat er noch zwei Zellhaufen gesehen, von denen der eine etwas seitlich gelegene die Pericardialanlage abgeben soll. Das Herz leitet Kowalewsky aus dem dritten Zellhaufen ab. Diese etwas unklaren Angaben lassen immerhin erkennen, dass Kowalewsky einen mesodermalen Ursprung des Salpenherzens beobachtet hat.

Derselben Ansicht war Todaro[1]: »I muscoli, il cuore ed i vasi sanguigni si sviluppano del mesoderma.«

Salensky[2], der speciell die Entwicklung des Embryos der *Salpa democratica* studirt hat, hat schon in den ersten Entwicklungsstadien das Auftreten des Herzens gesehen. Er erwähnt, dass es nebst Pericard aus dem mittleren Keimblatte entsteht, »das aus zwei lateralen, dem unteren Keimblatte ganz dicht anliegenden Platten besteht. Auf der rechten Seite setzt sich die rechte Platte des Mesoderms etwas nach hinten fort und überragt selbst das hintere Ende der Athemhöhlenwandung und eben dieser Theil ist es, aus welchem das Herz seinen Ursprung nimmt. Nach oben ist dieser Theil etwas verdickt, nach unten erscheint derselbe so umgerollt, dass er in einen hohlen, ellipsoiden Sack sich verwandelt. Dieser Sack stellt nun die Anlage des Pericardiums dar. Er hat seine Stelle unter der Anlage des Darmkanals und ist nach allen Seiten hin vollkommen geschlossen.« Salensky hebt hervor, dass die obere Wand der Pericardialanlage, also die der Athemhöhle anliegende, etwas verdickt ist. Diese Verdickung soll die Anlage des Herzschlauches sein. Die Herzanlage selbst ist demnach zunächst ein solider Körper, in dessen Inneren sich weiterhin eine Höhle bildet, die den früheren soliden Zellhaufen in den Herzschlauch verwandelt. Die Herzanlage soll zu gleicher Zeit ihre Lage verändern, sie weicht von der Richtung der Körperlängsachse ab und stellt sich quer zu ihr.

Weiter unten schreibt Salensky, dass, wenn man die obere Hälfte des Embryos abschneidet, man sich überzeugen kann, dass das mittlere Keimblatt sich nach hinten in den Pericardialschlauch fortsetzt und dass in diesem, dem Entoderm anliegend, das Herz gelegen ist. Eine Abbildung eines Embryos, dessen Rückenfläche in der eben an-

---

[1] Sopra lo sviluppo e l'anatomia delle Salpe. Memoria del Dott. Francesco Todaro. 1875. p. 753.

[2] Salensky, Über die embryonale Entwicklungsgeschichte der Salpen. Diese Zeitschr. Bd. XXVII. 1876. p. 200.

© Biodiversity Heritage Library, http://www.biodiversitylibrary.org/; www.zobodat.at

gedeuteten Weise entfernt wurde, giebt SALENSKY auf Fig. 29. Hierzu bemerkt er, dass »die dem unteren Keimblatte anliegende und aus cylindrischen Zellen bestehende Wand des Herzens nach hinten in die Zellenwand des Pericardiums übergeht. Die Wand des Herzschlauches, welche in die Pericardialhöhle hineinragt, besteht aus zweierlei Elementen, von denen die vorderen größer und elliptisch, die hinteren kleiner und abgeplattet sind«. Die elliptischen und cylindrischen Zellen sollen späterhin die für Muskelelemente charakteristische spindelförmige Gestalt annehmen. Sie liegen dann mit der Längenrichtung in der Querachse des Herzens.

Das Pericardium soll sich während der ganzen Entwicklung nur unwesentlich verändern, seine Wand soll in Folge Abplattung der Zellen immer feiner werden.

In einer im Jahre 1877 erschienenen Arbeit bespricht derselbe Verfasser[1] die Verhältnisse des Herzens zum Keimstock. Letzterer soll sich an der rechten Seite des Körpers dem Herzen gegenüber bilden. Er entsteht aus dem Ektoderm, der Athemhöhlenwand und einem Zellhaufen, der den Überrest der den Eläoblast bildenden Zellen repräsentirt. Auf Taf. XXVIII bringt er einen Querschnitt durch Herz und Stolo eines 15 mm langen Embryos der *Salpa africana*. Der Keimstock liegt dem Herzen dicht an. Ektoderm und Entoderm des Stolos gehen in das äußere Blatt und die Athemhöhlenwandung des Embryos über. Außer einer von SALENSKY als Gefäßhülle bezeichneten dritten Membran und der Anlage des Nervensystems bemerkt man in der Zeichnung, dass das Pericard in Gestalt eines längeren Fortsatzes sich zwischen Entoderm des Stolos einerseits und Gefäßhülle und Ektoderm andererseits einschiebt. Hierzu schreibt SALENSKY:

»Das Herz des Embryo bleibt bei der Bildung des Keimstockes auch nicht unthätig und spielt selbst eine sehr wichtige Rolle. Es ist namentlich das Pericardium, welches in die Zusammensetzung des Keimstockes eingeht. Dasselbe giebt zwei röhrenförmige Fortsätze ab, welche zu beiden Seiten des Athemrohres im Keimstocke verlaufen und in der Spitze des letzteren blind endigen.« »Beide Pericardialröhren, wie sie bezeichnet werden können, bestehen aus ziemlich großen rundlich viereckigen gekernten Zellen.«

Aus den Pericardialröhren sollen sich später Zellen abtrennen, die dann zwischen dem entsprechenden Pericardialrohre und dem

[1] SALENSKY, Über die Knospung der Salpen. Morphologisches Jahrbuch. Bd. III. 1877. p. 559.

© Biodiversity Heritage Library, http://www.biodiversitylibrary.org/; www.zobodat.at

Athemrohre in Form einer Anfangs nur dünnen Schicht gelagert sind. Diese Zellen sollen sich in den Seitentheilen der Knospen anhäufen und den Ursprung für eine besondere Schicht bilden, aus der später die Muskeln und das Herz sich entwickeln. Nach SALENSKY sollen die Pericardialröhren mit den von KOWALEWSKY gesehenen beiden »Cloacalröhren« identisch sein.

In einer späteren Arbeit, die sich auf die *Salpa pinnata* bezieht[1], betont SALENSKY nochmals den mesodermalen Ursprung der Pericardialanlage. Diese soll in ihrer ganzen Länge in zwei Theile getheilt sein, deren vorderer die eigentliche Anlage des Pericardiums darstellt, während der hintere den subpericardialen Zellhaufen repräsentirt. Auf horizontalen Schnitten hat die erstere birnförmige Gestalt, ihr vorderer Theil spitzt sich zu und lagert sich zwischen den beiden Abtheilungen der primitiven Darmhöhle. In der Anordnung der Zellen kann man die ersten Andeutungen einer Differenzirung der Pericardialwand erblicken, welche in Form einer peripheren Schicht cylindrischer Zellen sich von den central gelegenen Zellen abhebt. Die letzteren liegen an der Stelle der späteren Pericardialhöhle und gehen mit der Zeit verloren. In diesem Stadium hat die Pericardialanlage dreieckige Form; das Herz entsteht durch Einstülpung der der Darmhöhle anliegenden vorderen Wand des Herzbeutels. An der Stelle, wo die Bildung des Herzens beginnt, hat SALENSKY die Zellen der primitiven Darmwand in Theilung gesehen. Einige dieser Zellen besaßen zwei Kerne, andere waren schon zerfallen und bildeten einen Vorsprung, der die Einstülpung der Pericardialblase ausfüllte. SALENSKY ist der Ansicht, dass diese Einstülpung eine Folge der Proliferation der Darmzellen ist, die auf die pericardialen Zellen einen Druck ausüben. Die der Darmwand entstammenden Zellen sollen sich später in Blutkörperchen umwandeln.

Im Verlaufe der weiteren Entwicklung nähern sich die Ränder der die Herzanlage darstellenden Einstülpung, es bildet sich in Folge dessen ein Rohr, das das Herzrohr darstellt.

Bei der *Salpa punctata* hat SALENSKY die Anlage des Pericardiums in Form eines soliden Zellhaufens gesehen, der der primitiven Darmhöhle ganz dicht anliegt. Auch den subpericardialen Zellhaufen hat der Verfasser bei dieser Form beobachtet. Eben so hat er bei der Einstülpung des Herzens eine ähnliche Wucherung des Darmepithels wie bei der *Salpa pinnata* bemerkt.

[1] W. SALENSKY, Neue Untersuchungen über die embryonale Entwicklung der Salpen. Mitth. aus der Zool. Station zu Neapel. Bd. IV. 1882. p. 86.

© Biodiversity Heritage Library, http://www.biodiversitylibrary.org/; www.zobodat.at

Bei der *Salpa bicaudata* sollen im hinteren Theile des Embryos vom Mesoderm zwei Zellhaufen gebildet werden, die die Anlagen des Eläoblastes und des Pericardiums sind.

Bei der wichtigen Rolle, die nach SALENSKY das Pericard beim Aufbau des Stolo prolifer spielt, ist es nothwendig, die eingehende Abhandlung SEELIGER's[1] über die Knospung der Salpen zur Klärung dieser komplicirten Verhältnisse heranzuziehen. Nach SEELIGER besteht der Stolo Anfangs aus zwei einander umschließenden Zellröhren, deren äußere eine Ausstülpung des ektodermalen Hautepithels des Embryos darstellt, während das innere Rohr in die entodermale Wand der Athemhöhle übergeht. Der Hohlraum zwischen den beiden Zellröhren ist eine Fortsetzung der primären Leibeshöhle des Embryos, er ist mit Zellen erfüllt, die als Mesoderm des Stolos zu bezeichnen und auf die Mesenchym- oder die freien Mesodermzellen des Embryonucleus zurückzuführen sind. Diese Mesenchymzellen bilden zunächst eine ringförmig das Entoderm umschließende Mesenchymschicht, die sich vom distalen Stoloende aus in vier gesonderte Zellstränge zu differenziren beginnt. Diese werden zum Eierstocksstrang, zu den beiden Seitensträngen und zum Nervenrohr. Die Seitenstränge, Anfangs zweischichtig, dehnen sich aus und erstrecken sich als breite seitliche Bänder vom Nervenrohr bis zum Eierstocksstrang. Die Bildung des Herzens der Kettenthiere von einem dieser Seitenstränge aus hat SEELIGER, wie folgt, beobachtet:

»Das ventral gelegene Mesoderm im hinteren Leibesabschnitt wird in einem bestimmten Umkreise zu zwei über einander gelagerten Zellschichten, die sich von einander ein wenig abheben und somit einen Hohlraum einschließen. Bald trennt sich dieser Mesodermtheil als eine Blase, die Pericardialblase, vom übrigen Mesoderm ab und ist als ein selbständiges Gebilde zwischen Darm und ventraler Leibeswand in der primären Leibeshöhle liegend, erkennbar.«

Die weitere Entwicklung der Herzen der Kettenthiere erfolgt in der bekannten Weise durch Einstülpung der Pericardialblase.

Die erste Herzanlage beim Embryo der *Salpa pinnata* hat BROOKS[2] in der Längsachse des Körpers zwischen »Notochord« und Pharynx gesehen. Seine weiteren Angaben über die Herzentwicklung bringen nichts wesentlich Neues.

---

[1] SEELIGER, Die Knospung der Salpen. Jenaische Zeitschrift für Naturwissenschaften. 1886.

[2] WILLIAM K. BROOKS, Memoirs from the Biological Laboratory of the John Hopkins University. 1893.

© Biodiversity Heritage Library, http://www.biodiversitylibrary.org/; www.zobodat.at

Bei der *Salpa cordiformis zonaria* hat KOROTNEFF[1] die Herzanlage zuerst in Form eines Bläschens angetroffen. Bei der Beschreibung der Entwicklung der *Salpa musculosa-punctata* giebt er an, dass »zu gleicher Zeit mit der Enthüllung der wahren Epidermis die Entstehung des Pericardiums zu konstatiren ist; nämlich am Grunde der Athemhöhle vermehren sich an einem bestimmten Punkte die Zellen ihrer Wand und bilden einen Zellhaufen, in dem eine Höhle erscheint. Mit der Zeit wird die Höhle größer, der Zellhaufen trennt sich von der Wand der Athemhöhle ab und wird zu einem länglichen Bläschen — es ist das Pericardium«.

Fig. 53 auf Taf. XV (KOROTNEFF) zeigt das von demselben Verfasser beobachtete jüngste Stadium der Herzentwicklung bei der *Salpa musculosa-punctata.*

Ein Bläschen mit zelliger Wandung liegt der Athemhöhlenwandung innig an. Die Bläschenwand besteht aus kubischen Zellen, die an den dem Entoderm nicht anliegenden Theilen des Pericardialbläschens einschichtig auftreten. Eine Zelle ist zwischen zwei Entodermzellen zur Hälfte eingekeilt. Auf Fig. 54 derselben Arbeit erscheint das Pericardialbläschen in elliptischer Gestalt, mit einer Längsseite am Kiemendarme gelegen. Fig. 55 zeigt die Einstülpung des dorsalen Theiles der Pericardialblase.

Die Entwicklung des Herzens der *Salpa democratica* ist von SALENSKY nach KOROTNEFF's[2] Ansicht nicht genügend verfolgt. Letzterer ist auf Grund seiner Schnitte zu der Überzeugung gekommen, dass die Anlage des Pericardiums beim Embryo jedenfalls kein solider Körper ist und nicht aus dem Mesoderm entsteht, sondern aus einer kaum sichtbaren Ausbuchtung der Athemhöhle, die sich bald abschnürt und als ein unbedeutendes Bläschen erscheint, das dann dicht der Athemhöhlenwandung anliegt. Dieses Bläschen erweitert sich; durch Einstülpung der vorderen Pericardialwand entsteht das Herz.

HEIDER[3] hat beim Embryo der *Salpa fusiformis* die erste Herzanlage nicht gesehen, ist aber auf Grund seiner Präparate geneigt, anzunehmen, dass das Pericardialsäckchen zuerst einen soliden Zellhaufen

---

[1] A. KOROTNEFF, Zur Embryologie von *Salpa cordiformis-zonaria* und *musculosa-punctata* Mittheil. aus der Zool. Station zu Neapel. 1897. Bd. XII. p. 348.

[2] A. KOROTNEFF, Embryologie der *Salpa democratica* (*mucronata*). Diese Zeitschr. Bd. LIX. 1895. p. 43.

[3] KARL HEIDER, Beiträge zur Embryologie von *Salpa fusiformis.* Abhandl. der SENCKENBERG'schen naturforschenden Gesellschaft. 1895.

© Biodiversity Heritage Library, http://www.biodiversitylibrary.org/; www.zobodat.at

darstellt, der sich später in der von SALENSKY beschriebenen Weise aushöhlt. HEIDER vermuthet nach den an Ascidien vorgenommenen Untersuchungen SEELIGER's, dass auch bei den Salpen das Herz entodermal entsteht.

Das Verhältnis des Herzens zum Keimstock ist auch von KOROTNEFF[1] untersucht. Er unterscheidet im Stolo außer Entoderm und Ektoderm das Nervenrohr, den Eierstocksstrang, die beiden Seitenstränge oder Peribranchialröhren (Pericardialröhren SALENSKY's) und den Pericardialstrang. KOROTNEFF will diesen Strang im Keimstocke aller von ihm untersuchten Salpen gefunden haben. Die Textfig. 7 in der KOROTNEFF'schen Abhandlung soll über die Herkunft des Pericardialstranges die nöthige Aufklärung bringen. Diese Figur stellt einen Längsschnitt durch den Stolo einer ganz jungen *Salpa democratica* dar. Die einschichtige Pericardialwand bildet hier gegenüber dem Punkte, »wo sich das eigentliche Herz dem Pericardium anheftet«, einen röhrenförmigen Auswuchs, der sich zwischen Entoderm und Ektoderm des Stolos schmiegt und sich dem erstgebildeten Peribranchialstrange seitlich anlegt.

Auch beim Embryo der *Salpa fusiformis* hat KOROTNEFF in der Abbildung eines Querschnittes (Textfig. 8) den Pericardialstrang angedeutet. Hier zeigt das Pericard eine minimale Ausstülpung nach dem Stolo, ohne mit ihm in Verbindung zu treten.

Auch BROOKS[2] ist der Ansicht, dass ein Divertikel vom Pericard zwischen Ektoderm und die rechte Seite des Entodermrohres sich einschiebt.

Die Widersprüche, die sich in den vorerwähnten Litteraturauszügen bemerkbar machen, beziehen sich also vorwiegend auf die entodermale oder mesodermale Entstehung des Herzens und auf die Betheiligung des Pericards am Aufbau des Keimstockes.

Das mir von Herrn Professor SEELIGER zur entwicklungsgeschichtlichen Arbeit zur Verfügung gestellte Material bestand aus einer größeren Anzahl vorzüglich konservirter und zum Theil schon gefärbter Embryonen der *Salpa democratica*. Die jüngsten Exemplare waren in Sublimat, die übrigen in Osmium- oder Chromsäure gehärtet. Die jüngsten Stadien wurden median geschnitten, einige ältere ebenfalls, der größere Theil der älteren Embryonen wurde jedoch auf Querschnitten untersucht. Eine reichhaltige Sammlung bereits geschnittener Embryonen wurde mir von Herrn Prof. SEELIGER ebenfalls übergeben.

---

[1] A. KOROTNEFF, Tunicatenstudien. Mittheil. aus der Zool. Station zu Neapel. 1894. Bd. XI. 3. Heft.

[2] BROOKS, l. c. p. 70.

© Biodiversity Heritage Library, http://www.biodiversitylibrary.org/; www.zobodat.at

Fig. 1, Taf. XXIX, ist ein Medianschnitt durch das von mir beobachtete jüngste Stadium der Herzanlage, bei Ölimmersion gezeichnet. Die drei Keimblätter haben sich schon differenzirt; die aus einer ektodermalen Einstülpung hervorgegangene Anlage der Kloake hat sich mit der Darmhöhle noch nicht vereinigt. Die Anlage des Nervenrohres ist ebenfalls zu erkennen. Dieser Embryo ist 0,16 mm lang und dürfte im Alter mit dem der Fig. 15, Taf. XIV der im Jahre 1876 erschienenen Abhandlung Salensky's über die embryonale Entwicklungsgeschichte der Salpen übereinstimmen.

Am hinteren Körperende liegt unterhalb des Entoderms, scheinbar mit diesem in Zusammenhang, eine Ansammlung von acht Zellen, die in Form eines unregelmäßigen Kreises stehen und im Inneren eine Lücke offen lassen. Eine Zelle, in der eine karyokinetische Theilungsfigur bemerkbar ist, liegt zum kleineren Theile zwischen zwei entodermalen Zellen, zum größeren Theile in dem eben beschriebenen Zellkreise. Die Lage dieser Zelle ist dieselbe wie die der Fig. 53 auf Taf. XV der Korotneff'schen Arbeit über *Salpa musculosa-punctata*; auch die Anordnung der übrigen Zellen dieser Figur zeigt große Ähnlichkeit mit der Zeichnung des von mir beobachteten jüngsten Entwicklungsstadiums. Dieser Zellkreis stellt zweifellos die Herzanlage dar. Die in der Mitte der Zellansammlung vorhandene Lücke deutet darauf hin, dass die anfänglich solide Zellmasse im Begriff ist, sich zur Pericardialblase umzugestalten. Das Stadium, in dem die Herzanlage als solide Zellmasse sich darstellt und in dem ihr Zusammenhang mit dem mittleren oder dem unteren Keimblatte sich mit Sicherheit erweisen lässt, war unter meinem Untersuchungsmateriale leider nicht vorhanden. Auch unter den mir übergebenen Kettenthieren der *Salpa fusiformis*, die sämmtlich befruchtet waren, fand sich das früheste Entwicklungsstadium nicht vor. Die sämmtlichen diesen Kettenthieren entnommenen Embryonen hatten das Herz als Hohlraum mit epithelialer Wandung schon ausgebildet.

Ich bin desshalb zu meinem Bedauern nicht in der Lage, die Frage, aus welchem Keimblatte das Salpenherz seine Entstehung nimmt, mit Sicherheit zu entscheiden. Mit Rücksicht auf die Lage der pericardialen Zellmasse unmittelbar am Entoderm und die der Kerntheilungsfigur in der zwischen die beiden Entodermzellen sich einschiebenden Zelle wird man die entodermale Entstehung des Herzens, wie sie Korotneff annimmt, vielleicht kaum von der Hand weisen können.

Was mich indess veranlasst, den Korotneff'schen Ausführungen

© Biodiversity Heritage Library, http://www.biodiversitylibrary.org/; www.zobodat.at

mit einem gewissen Zweifel gegenüber zu treten, ist die auffallende Erscheinung, dass auf seinen Abbildungen der Darm schon eine weitere Ausbildung erfahren hat, als in den Stadien der ersten Herzanlage, die SALENSKY und ich beobachtet haben. Die hypothetische Schlussfolgerung HEIDER's, dass das Salpenherz entodermaler Herkunft sei, weil auch das Ascidienherz aus dem Entoderm entsteht, kann desshalb als sicher nicht gelten, weil von SEELIGER[1] auch die mesodermale Entstehung des Pyrosomenherzens bewiesen ist.

Die SALENSKY'schen Beobachtungen fußen zweifellos auf einem außerordentlich reichhaltigen Materiale. Die von ihm in seinen sämmtlichen Schriften betonte mesodermale Bildung des Salpenherzens halte ich auch desshalb für wahrscheinlicher, weil SEELIGER bei der Kettenform der *Salpa democratica* die Entwicklung des Herzens aus dem mesodermalen Keimblatte mit Sicherheit beobachtet hat.

Die Umbildung der Herzanlage zu einer Blase und die dann folgende Einstülpung des Pericardialbläschens sind Erscheinungen, die einander in äußerst kurzer Zeit folgen müssen. Desshalb findet man bei ganz jungen Embryonen, die erheblichere Größenunterschiede nicht erkennen lassen, das Herz häufig noch gar nicht ausgebildet oder schon in Form eines eingestülpten Bläschens.

Es wird damit die Auffindung des jüngsten Stadiums der Herzanlage dem Zufall überlassen bleiben müssen.

Fig. 2, Taf. XXIX, zeigt einen Medianschnitt eines nur wenig größeren Embryos. Dieser war 0,2079 mm lang, 0,19 mm breit und 0,2475 mm hoch. Die Längenrichtung der von mir gemessenen Embryonen bezeichnet eine Linie, die man sich von der Stelle der künftigen Ingestionsöffnung bis zu der hinter dem Eläoblaste gelegenen Ektodermwand gezogen denkt; bei der Angabe der Höhe ist auch die Placenta mit gemessen. Die Form des Embryos in Fig. 2 ist walzenförmig; seine innere Organisation ist schon weiter vorgeschritten wie bei dem vorigen Präparate; Darmanlage und Kloake sind, wie die anderen Schnitte beweisen, schon in gemeinsame Beziehungen getreten. Das Herz liegt ventral unter dem hinteren Theile des Kiemendarmes. Fig. 3, Taf. XXIX, ist derselbe Schnitt bei stärkerer Vergrößerung. Man erkennt hier, dass das Pericardialbläschen seine Form vollständig verändert hat und in länglicher Gestalt erscheint, seine Längsrichtung liegt in der Längsachse des Körpers. Dorsal hat die Blase eine Einstülpung erfahren, wodurch sie in den einge-

---

[1] SEELIGER, Zur Entwicklungsgeschichte der Pyrosomen.

© Biodiversity Heritage Library, http://www.biodiversitylibrary.org/; www.zobodat.at

stülpten visceralen Theil, das künftige Herz und den parietalen Theil, das künftige Pericard, gesondert ist. Zwischen Herzwand und Pericard liegt die Pericardialhöhle. Die Herzwand umgrenzt die Herzhöhle, die in dem vorliegenden Präparate zwei Mesenchymzellen enthält. Die Umschlagsränder zwischen Pericard und Myocard liegen weit aus einander. Es macht auf einigen Präparaten den Eindruck, als ob die Herzhöhle dadurch geschlossen wird, dass die eben erwähnten Umschlagsränder sich dem Kiemendarme innig anlegen. Ein solcher Verschluss kommt thatsächlich bei den Pyrosomen und den Appendicularien vor. Bei dem in Fig. 2 und 3 gezeichneten Embryo kann man aber deutlich erkennen, dass eine zarte Membran, die zweifellos eine Bildung mesenchymatischer Zellen ist, den fraglichen Verschluss bewerkstelligt.

Auf diesem Stadium zeigen die Zellen des Herzens und des Pericards kubische Form.

Jetzt tritt eine Lageveränderung des Herzens ein, das seinen Platz im ventralen hinteren Theile der Leibeshöhle verlässt und an die hintere Seite der Athemhöhle wandert. Diese andere Lage des Herzens tritt auf Fig. 5, Taf XXIX, deutlich hervor. Bei diesem Embryo (Länge 0,346 mm) sind Placenta und Eläoblast schon ausgebildet. Die konvexe Seite des Pericards, die auf Fig. 2 ventralwärts lag, ist jetzt dem hinteren Körperende zugekehrt; die anfänglich dorsalwärts gelegene Einstülpung ist jetzt mit der konkaven Seite dem vorderen Körperende zu gerichtet.

Auf diesem Präparate fällt weiterhin die Größe der Herzanlage im Vergleiche mit der Größe des Embryos auf.

Die Herzwandzellen beginnen bereits sich abzuplatten. Auch die Pericardialzellen treten schon als platte Zellen auf, ihre kubische Gestalt behalten sie nur noch in der Nähe der Herzeinstülpung.

Der auf Fig. 6, Taf. XXIX, wiedergegebene Querschnitt rührt von einem 0,345 mm langen Embryo her, dessen Alter mit dem des eben beschriebenen Embryos nahezu übereinstimmen dürfte. Man kann diesen Herzquerschnitt und den vorerwähnten Herzlängsschnitt zur Konstruktion eines Gesammtbildes des Herzens vergleichen. Fig. 7, Taf. XXIX, ist ein demselben Embryo entnommener Querschnitt etwas weiter dem hinteren Körperende zu; an ihm kann man erkennen, dass die Herzhöhle von der Athemhöhlenwandung nicht verschlossen wird, sondern dass auch hier zarte Membranen den Verschluss herbeiführen. Man kann auf diesem Schnitte sich gleichzeitig über die Entstehung

© Biodiversity Heritage Library, http://www.biodiversitylibrary.org/; www.zobodat.at

dieser Membranbildungen orientiren und feststellen, dass sie mit amöboid veränderten Mesenchymzellen im Zusammenhange stehen.

Die Zellen der Herzwand haben auf Fig. 6 noch kubische Form, während an den Zellen der Pericardialwand sich schon eine Abplattung bemerkbar macht.

Die von Salensky bei der *Salpa pinnata* und *Salpa punctata* beobachtete Proliferation von Darmwandzellen, die direkt Anlass zur Einstülpung der Wandung der Pericardialblase und damit zur Bildung des Herzens geben sollen, habe ich nicht beobachtet. Ich bin geneigt, die von dem Verfasser beobachteten Zellen für Mesenchymzellen zu halten oder für Darmwandzellen, die in einer Falte im Flächenschnitte getroffen sind. Es liegt auch keineswegs in allen Fällen, z. B. bei den Ascidien, die Pericardialblase vor ihrer Einstülpung der Athemhöhlenwandung innig an. Hier würde die Einstülpung durch Proliferation der Entodermzellen geradezu unmöglich sein.

Fig. 4, Taf. XXIX, ist ein Querschnitt eines 0,45 mm langen Embryos, der in 7,5 μ dicke Querschnitte zerlegt wurde. Das Herz tritt auf zehn derselben hervor, die Zeichnung zeigt den fünften Herzquerschnitt von unten. Das Herz hat bei dieser Form seine Lage schon wieder verändert, denn es liegt dem hinteren Körperende weiter zu wie bei den bisher betrachteten Embryonen; sein größter Theil liegt dem Kiemendarme nicht mehr an. Ösophagus, Magen und Enddarm sind schon ausgebildet, die Herzeinstülpung ist der rechten Magenseite und dem Enddarme zu gelegen. Die beginnende Differenzirung der Herz- und Pericardialzellen ist nur an einer Abplattung der letzteren kenntlich. Die den Verschluss der Herzhöhle bewirkenden Mesenchymfasern kann man auf der vorliegenden Zeichnung bemerken.

Das Herz liegt also jetzt so, dass der Herztheil, der auf Fig. 5 dem dorsalen Theile des Körpers benachbart war, bei dem auf Fig. 4 gezeichneten Embryo dem hinteren Körperende sich zugewandt hat. Das Herz hat sich demnach den sich durch die Entwicklung des Magens und des Darmes im Hinterkörper des Embryos ergebenden veränderten Lageverhältnissen angepasst.

Die Embryonen auf den Figg. 8 und 9, Taf. XXIX, sind ungefähr von gleichem Alter. Embryo Fig. 8 ist 0,9 mm, der der Fig. 9 0,88 mm lang. Beides sind Medianschnitte; besonders auf Fig. 9 kann man den anatomischen Bau und die Lagebeziehungen des Herzens deutlich verfolgen. Letzteres hat annähernd die Lage beibehalten wie auf Fig. 4. Es wird nach dem vorderen Körperende

© Biodiversity Heritage Library, http://www.biodiversitylibrary.org/; www.zobodat.at

zu vom Grunde des Kiemendarmes, nach dem Rücken zu vom Magen und Ösophagus, nach dem hinteren Körperende zu von Mesenchymzellen und ventral vom Ektoderm begrenzt. Was die Herzen dieser Embryonen besonders kennzeichnet, ist das Auftreten deutlich spindelförmiger Muskelzellen in der Herzwand. Diese Muskelzellen, die aus den ursprünglich kubischen Zellen des eingestülpten Theiles der Pericardialblase hervorgegangen sind, liegen schon auf Fig. 8 parallel und reihenweise neben einander; die Zellreihen stehen quer zur Längsachse des Herzens. Auf Fig. 5 kann man den Beginn dieser reihenförmigen Lagerung erkennen.

Mit der Ausbildung der Spindelform der Muskelzellen sondert das Sarcoplasma auch die Fibrillen ab. Leider war das bei den Embryonen angewandte Osmiumverfahren dem Hervortreten der Fibrillen nicht besonders günstig, doch konnte ich auf Fig. 8 bei Ölimmersion die Anwesenheit dunkler Einzelkörperchen, die innerhalb der Zellen in Reihen lagen, erkennen.

Auf Fig. 8 und 9 sehen wir auch die erste Anlage des Stolo prolifer, die vom Herzen sich deutlich abgrenzt.

Fig. 10, Taf. XXIX, ist ein Querschnitt eines 1,2 mm langen Embryos. Der Schnitt ist durch Herz und Stolo geführt. Das Objekt ist von hinten nach vorn geschnitten; man kann daher leicht feststellen, dass das Herz auf der rechten Seite, der Keimstock auf der linken Körperseite seine Lage hat. Am Stolo ist das Ektoderm als Fortsetzung der ektodermalen Körperwand und das Entoderm, das sich in Form eines Röhrchens vom Kiemendarme abtrennt, deutlich zu erkennen. Zwischen Ektoderm und Entoderm liegen zahlreiche Zellen, die, wie Seeliger nachgewiesen hat, von Mesenchymzellen abstammen. Davon, dass das Pericard als Fortsatz sich in den Keimstock hineinerstreckt und hier, wie Salensky meint, zwei Pericardialröhren, oder nach der Ansicht Korotneff's, eine Pericardialröhre bildet, die die Grundlage für die Herzen der künftigen Kettengeneration bilden, habe ich mich auf meinen Schnitten nicht überzeugen können.

Auf den folgenden Figuren nähert sich der Herzquerschnitt immer mehr der definitiven Form. Vor Allem fällt auf, dass die Herzhöhle nicht wie bei den übrigen Salpen eine mehr oder weniger enge Annäherung der Umschlagsränder zwischen Herz und Pericard zeigt, sondern dass sie dorsalwärts weit geöffnet ist. Dieser dorsale Spalt wird, wie ich bereits wiederholt erwähnt habe, bei der *Salpa*

© Biodiversity Heritage Library, http://www.biodiversitylibrary.org/; www.zobodat.at

democratica durch eine Membran verschlossen, deren Bildung und histologischer Bau mit dem der Gefäßendothelien vollkommen übereinstimmen. Diese Endothelzellen treten auf den Figg. 12, 14 und 16, Taf. XXIX, deutlich hervor. An einigen Stellen liegen der endothelialen Verschlussmembran Blutzellen an. Die Endothelzellen treten embryonal viel deutlicher und auch viel zahlreicher auf wie beim erwachsenen Thiere.

Mit zunehmendem Alter der Embryonen werden auch die Fibrillen der Herzwand deutlicher. Auf Fig. 12 sieht man sie in Reihen bei den im Flächenschnitte getroffenen Zellen, auf Fig. 14 im Querschnitte. Bezüglich des feineren Baues der Fibrillen verweise ich auf den anatomisch-histologischen Theil meiner Arbeit.

Eine weitere eigenthümliche Erscheinung am embryonalen Herzen der *Salpa democratica* ist die Verlängerung des Pericardiums nach dem hinteren Körperende zu, wie sie auf einem Längsschnitte (Fig. 12) bemerkbar ist. Der Herzbeutel setzt sich hier zipfelförmig, ventral am Magen liegend, eine beträchtliche Strecke nach dem hinteren Körpertheile fort. Dieser Zipfel ist im Gegensatz zu den übrigen Zellen des Pericards mit kubischen Zellen ausgestattet, die in einer Schicht gelegen sind. Auch auf Querschnitten an älteren Embryonen kann man ihn deutlich verfolgen und feststellen, dass er niemals mit anderen Zellen in Verbindung steht. Er endigt in allen Fällen blind. Auch bei den ausgewachsenen Salpen trifft man häufig den hinteren Theil des Herzbeutels zipfelförmig verlängert und mit kubischen Zellen bekleidet an.

Ob der Zipfel in irgend einer Weise am Aufbau des Salpenkörpers betheiligt ist, vermag ich nicht zu sagen. Jedenfalls habe ich nie gesehen, dass er mit den Mesenchymzellen des hinteren Körpers, noch weniger aber mit dem Stolo prolifer in Verbindung stand.

Fig. 16, Taf. XXIX, ist ein Schnitt durch die Ursprungsstelle des hypobranchialen Stologefäßes. Man wird sich aus dem anatomisch-histologischen Theile meiner Arbeit erinnern, dass bei der *Salpa democratica* ein nutritives Gefäß für den Stolo an der Vereinigung des vorderen Herzostiums mit dem hypobranchialen Gefäßstamme und eins aus dem visceralen Gefäßstamme entspringen. Auf Querschnitten wie Fig. 16 scheint das Herz eine Lücke zu bilden, durch die die Herzhöhle *hxh* mit dem Stolo in Verbindung tritt. Auf den weiter nach vorn angelegten Serienschnitten schließen sich aber Herz- und Pericardialwand nicht wieder zusammen; an ihre Stelle tritt allmählich

© Biodiversity Heritage Library, http://www.biodiversitylibrary.org/; www.zobodat.at

die Herzraphe, die damit in den hypobranchialen Gefäßstamm übergeht.

Eine Gleichartigkeit in der Entwicklung des Herzens und der Stolonen bei Ascidien mit der des Herzens und des Stolo prolifer bei den Salpen wäre dann vorhanden, wenn die entodermale Entstehung des Salpenherzens mit Sicherheit nachgewiesen würde. Um diesen gleichartigen Entwicklungsgang zu beweisen, möchte ich zunächst die von Damas (l. c. p. 16) betonte Homologie der Perivisceralhöhlen der *Ciona* und des Epicards der *Clavelina* erörtern, für die Damas folgende Gründe anführt:

Das Epicard der *Clavelina* ist eine mit einem Plattenepithel bekleidete Höhle, die mit dem Kiemendarme immer oder zeitweilig durch zwei getrennte Öffnungen in Verbindung steht; es verlängert sich nach dem hinteren Körperende zu in die entodermale Scheidewand der Stolonen; das Epicard ist vom Herzen getrennt und verschließt den Herzspalt.

Bei der *Clavelina* ist die Epicardialhöhle einfach und ungetheilt, während sich bei der *Ciona* zwei von einander getrennte Höhlen, die Perivisceralräume finden.

Dieser Unterschied verliert viel von seiner Bedeutung, wenn man bedenkt, dass auch bei der *Clavelina* ursprünglich zwei getrennte und ungleiche Anlagen sich an der Bildung des Epicards betheiligen.

Bei der *Ciona* stammt das Entoderm der Stolonen ausschließlich von der linken Perivisceralhöhle, während es bei der *Clavelina* eine Verlängerung der vereinigten Epicardialhöhle darstellt. Wie diese bei der *Clavelina* durch Vereinigung zweier ursprünglich getrennter Anlagen, der epicardialen Tuben entsteht, würde man auch annehmen können, dass das Stoloentoderm die Verlängerung der beiden getrennten Epicardialbildungen ist. Ursprünglich ist aber die linke Procardialtube viel voluminöser wie die der rechten Seite. Desshalb lässt Damas die Möglichkeit zu, dass bei der *Clavelina* das Stoloentoderm ausschließlich von der linken anfänglich ausgedehnteren Partie der Epicardialanlage stammt.

Bei *Distaplia magnilarva* hat Julin[1] festgestellt, dass das Herz aus der rechten Procardialtube durch Abschnürung hervorgeht, während das Stoloentoderm vorwiegend aus der linken Procardialtube seinen Ursprung nimmt.

---

[1] Julin, Recherches sur la Blastogenèse chez *Distaplia magnilarva* et *Distaplia rosea*. 1896. Extrait du Compte Rendu.

© Biodiversity Heritage Library, http://www.biodiversitylibrary.org/; www.zobodat.at

Auch bei der *Salpa democratica* entsteht das Entoderm des Keimstockes aus einer links gelegenen entodermalen Ausbuchtung, die zum Unterschiede von der ähnlichen Bildung der Ascidien, der linken Epicardialtube, sofort in den Stolo übergeht und zur Bildung eines Epicards, dessen Bildung bei den Salpen ausgeschlossen ist, keine Verwendung findet.

Ektoderm und Mesenchymzellen betheiligen sich am Aufbau des Stolos der Salpen in ähnlicher Weise wie bei den Stolonen der Ascidien. Die letzteren sind demnach, wenn man das Epicard der Ascidien dem in den Stolo übergehenden Entodermfortsatz der Salpen gleichsetzt, dem Salpenstolo homolog.

Das Herz der Salpen liegt rechts; das der *Distaplia* entsteht aus der rechten, das der *Clavelina* aus der Vereinigung beider Procardialröhren. Das Salpenherz ist demnach, wenn seine entodermale Entstehung nachgewiesen wird, dem Herzen der *Distaplia* homolog, wenn man auch hier von dem fehlenden Epicard absieht.

In phylogenetischer Beziehung würde das Ascidienherz als die Form anzusehen sein, von der aus das Salpenherz entstanden ist.

Damas bezeichnet die von ein und demselben Theile des Kiemendarmes aus erfolgende Bildung des Epicards und des Herzens der *Clavelina* als eine Verkürzung oder Kondensation der Processe, die bei der *Ciona* gesondert verlaufen. Auch bei den Salpen ist eine ähnliche Sonderung in der Bildung des Herzens und des dem Epicard homologen Stoloentoderms vorhanden. Während bei der *Ciona* das Epicard als Begrenzung der Perivisceralräume und als Herzraphe auftritt, die Stolonen aber nicht mehr typisch ausgebildet werden, ist bei den Salpen dem Homologon des Epicards nur die Funktion als Bildner des Stoloentoderms erhalten geblieben.

Am Schlusse meiner Ausführungen gestatte ich mir, meinem hochverehrten Lehrer, Herrn Prof. Dr. Seeliger, für die Anregung zu dieser Arbeit, für die mir bei meinen Untersuchungen in reichstem Maße erwiesene Hilfe sowie für die Überlassung des werthvollen Materials und des größeren Theiles der Litteratur meinen ehrerbietigsten Dank auszusprechen.

Auch Herrn Professor Dr. Will bin ich für das der Arbeit entgegengebrachte rege Interesse zu herzlichem Danke verpflichtet.

Rostock, im Juli 1902.

© Biodiversity Heritage Library, http://www.biodiversitylibrary.org/; www.zobodat.at

Erklärung der Abbildungen.

Erklärung der Bezeichnungen:

cs, Cellulosemantel;
e oder *eg*, Egestionsöffnung;
ec, Ektoderm;
ed, Enddarm;
el, Eläoblast;
en, Entoderm;
ep, Epicard;
es, Endostyl;
et, Endothel;
g, Ganglion;
gs, Blutsinus;
hg, hypobranchialer Gefäßstamm;
hz, Herzwand;
hzen, endotheliales Endocard;
hzh, Herzhöhle;
hzr, Herzraphe;
i, Ingestionsöffnung;
k, Kieme;
kd, Kiemendarm;
kl, Kloake;
lh, primäre Leibeshöhle;
mb, Muskelband;
mg, Magen;
ms, Mesoderm;
mz, Mesenchymzellen;
oe, Osophagus;
pk, Pericardialwand;
pkd, Pericardialdrüse;
pkh, Pericardialhöhle;
pl, Placenta;
st, Stolo prolifer;
h.stg, hypobranchiales Stologefäß;
vs, visceraler Gefäßstamm.

Sämmtliche Zeichnungen, mit Ausnahme der Fig. 23, wurden mit dem Seibert'schen Zeichenapparate entworfen. Bei den Untersuchungen wurde ein Seibert'sches Mikroskop benutzt. Tubuslänge 170 mm.

Tafel XXIX.

Figg. 1—16 beziehen sich auf Embryonen der *Salpa democratica*.

Fig. 1. Medianschnitt. Oc. 0, Ölimmersion 1/12.

Fig. 2. Medianschnitt. Oc. 0, Obj. IV. Länge des Embryos 0,2079 mm, Breite des Embryos 0,19 mm, Dorsalhöhe des Embryos 0,2475 mm.

Fig. 3. Herz des Embryos der Fig. 2. Oc. 0, Ölimmersion 1/12.

Fig. 4. Querschnitt. Oc. 0, Obj. IV. Länge des Embryos 0,45 mm, Breite des Embryos 0,165 mm, Dorsalhöhe des Embryos 0,33 mm. Der Embryo ist vom vorderen nach dem hinteren Körperende zu geschnitten. Vor dem Präparate fünf, hinter dem Präparate vier Herzschnitte. Schnittdicke 7,5 μ.

Fig. 5. Medianschnitt. Oc. I, Obj. IV. Länge des Embryos 0,346 mm, Breite des Embryos 0,245 mm, Höhe des Embryos 0,297 mm.

Fig. 6. Querschnitt. Oc. I, Obj. IV. Länge des Embryos 0,345 mm, Breite des Embryos 0,198 mm, Höhe des Embryos 0,285 mm. Der Embryo ist von dem hinteren nach dem vorderen Körperende zu geschnitten. Schnittdicke 5 μ. Vor dem Präparate sechs, hinter ihm neun Schnitte durch das Herz.

Fig. 7. Derselbe Embryo. Achter Herzschnitt von vorn. Oc. I, Obj. VI.

Fig. 8. Medianschnitt. Oc. 0, Obj. II. Länge des Embryos 0,9 mm.

Fig. 9. Medianschnitt. Oc. 0, Obj. II. Länge des Embryos 0,88 mm.

Fig. 10. Querschnitt. Oc. 0, Obj. II. Der Embryo ist 1,2 mm lang und von dem hinteren nach dem vorderen Körperende zu geschnitten.

Fig. 11. Querschnitt. Oc. 0, Obj. IV. Der Embryo ist 1,07 mm lang und

© Biodiversity Heritage Library, http://www.biodiversitylibrary.org/; www.zobodat.at

von dem vorderen nach dem hinteren Körperende zu geschnitten. Vor dem Präparate 16, nachher 22 Herzschnitte. Schnittdicke 5 μ.

Fig. 12. Medianschnitt. Die zu den Figg. 10, 11 und 12 gehörenden Embryonen sind ungefähr in gleichem Alter.

Fig. 13. Querschnitt. Embryo 4 mm lang. Oc. 0, Obj. II.

Fig. 14. Das Herz der vorhergehenden Figur bei Oc. 0 und Ölimmersion.

Fig. 15. Querschnitt. Oc. 0, Obj. II. Länge des Embryos 5 mm, Schnittdicke 7,5 μ, vor dem Präparate 25, nachher 26 Herzschnitte. Geschnitten vom hinteren nach dem vorderen Körperende.

Fig. 16. Querschnitt durch das hypobranchiale Herzende eines älteren Embryos. Abzweigung des hypobranchialen Stologefäßes.

Tafel XXX.

Die Figg. 17—27 beziehen sich auf *Ciona intestinalis.*

Fig. 17. Querschnitt durch das Herz im Bereiche der Pericardialdrüse, Oc. 0, Obj. 0.

Fig. 18. Querschnitt durch die Herzraphe. Oc. 0, Obj. VI.

Fig. 19. Querschnitt durch die Herzwand. Oc. II, Obj. VI.

Fig. 20. Längsschnitt durch die Herzwand. Oc. II, Obj. VI.

Fig. 21. Epicard. Flächenpräparat (Methylenblaufärbung). Oc. II, Obj. V 1/2.

Fig. 22. Pericard. Flächenpräparat. Oc. II, Obj. V 1/2.

Fig. 23. Herzwand. Flächenpräparat. Die endocardiale Seite der Herzwand liegt oben, auf ihr eine amöboide Blutzelle. Ohne Kamera gezeichnet bei Oc. II, Obj. V 1/2.

Fig. 24. Fibrillen der Herzwand im Flächenpräparate. Oc. III, Ölimmersion 1/12.

Fig. 25. Hypobranchiales Herzostium längsgeschnitten. Ein Theil der Gefäßwand und des Epicards ist fortgelassen. Oc. I, Obj. V 1/2.

Fig. 26. Zellen der Pericardialdrüse. Oc. II, Ölimmersion 1/12.

Fig. 27. Querschnitt durch das Herz einer $2^1/_2$ mm langen *Ciona.* Oc. I. Obj. IV. Der Schnitt ist parallel zur Ventralfläche geführt.

Die Figg. 28—35 beziehen sich auf *Salpa africana.* Solitärthier.

Fig. 28. Querschnitt durch den mittleren Theil des Herzens. Oc. 0, Obj. 0.

Fig. 29. Querschnitt durch den hypobranchialen Gefäßstamm und die vorderste Herzspitze. Oc. 0, Obj. 0.

Fig. 30. Fibrillenbündel im Flächenbilde. Oc. 0, Ölimmersion 1/12.

Fig. 31. Querschnitt durch die Herzwand und das endotheliale Endocard. Oc. II, Obj. VI.

Tafel XXXI.

Fig. 32. Querschnitt durch die Herzraphe. Oc. 0, Obj. VI.

Fig. 33. Endotheliales Endocard im Flächenpräparate. Färbung mit Methylenblau. Oc. III, Obj. VI.

Fig. 34. Pericard im Flächenpräparate. Oc. I, Obj. VI.

Fig. 35. Herzwand im Längsschnitte. Oc. II, Obj. VI.

Fig. 36. Querschnitt durch das Herz der *Salpa africana* (Kettenform). Oc. 0, Obj. II.

Fig. 37. Schema des Baues der Herzmuskelfibrillen.

Fig. 38. *Salpa bicaudata.* Herz im Querschnitte. Oc. 0, Obj. 0.

Fig. 39. Herzraphe der *Salpa bicaudata* im Querschnitte. Oc. 0, Obj. VI.

© Biodiversity Heritage Library, http://www.biodiversitylibrary.org/; www.zobodat.at

Fig. 40. Querschnitt durch die Herzwand und das endotheliale Endocard der *Salpa bicaudata.* Oc. I, Obj. VI.

Fig. 41. Stück einer Zellgruppe der Herzmuskulatur im Flächenpräparate. *Salpa bicaudata.* Oc. 0, Ölimmersion 1/12.

Fig. 42. Hypobranchiales Herzende der *Salpa bicaudata* im Querschnitte. Oc. 0, Obj. II.

Fig. 43. *Salpa fusiformis.* Kettenthier. Herzquerschnitt. Oc. 0, Obj. II.

Fig. 44. *Salpa fusiformis.* Solitärthier. Herzquerschnitt. Der absteigende Schenkel des Stolo prolifer ist in der Zeichnung nur angedeutet. Oc. 0, Obj. II.

Fig. 45. *Salpa democratica.* Solitärthier. Querschnitt durch das Herz und den vorderen Theil des Eingeweidenucleus. Oc. I, Obj. II.

Fig. 46. Theil einer Zellgruppe aus der Herzwand der *Salpa democratica.* Solitärthier. Oc. 0, Ölimmersion 1/12.

Fig. 47. Querschnitt durch die Herzregion der *Salpa democratica* (Kettenthier). Oc. 0, Obj. IV.

Fig. 48. *Salpa democratica.* Kettenform. Herzquerschnitt. Oc. I, Obj. VI.

© Biodiversity Heritage Library, http://www.biodiversitylibrary.org/; www.zobodat.at

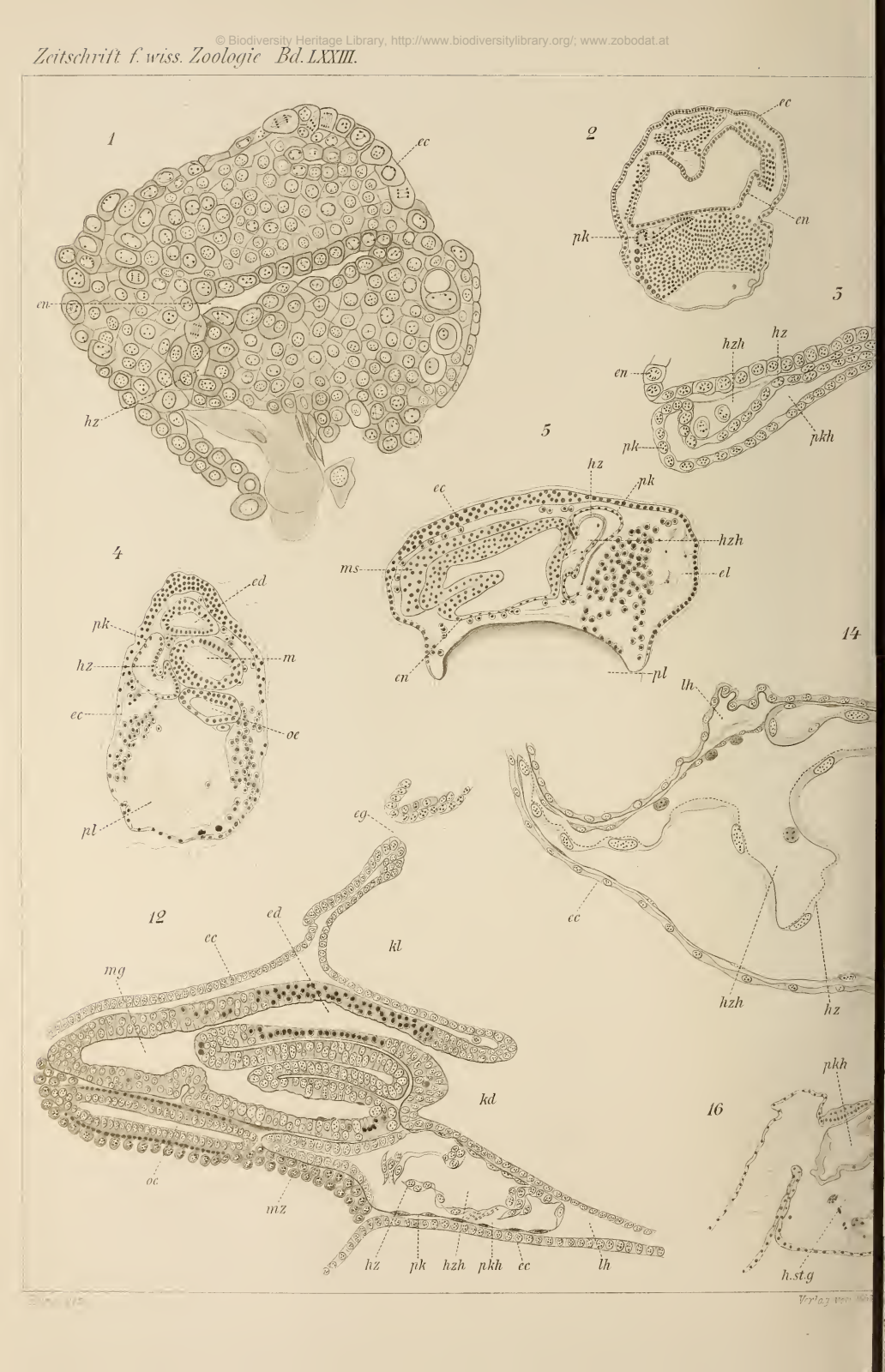

Verlag von

© Biodiversity Heritage Library, http://www.biodiversitylibrary.org/; www.zobodat.at

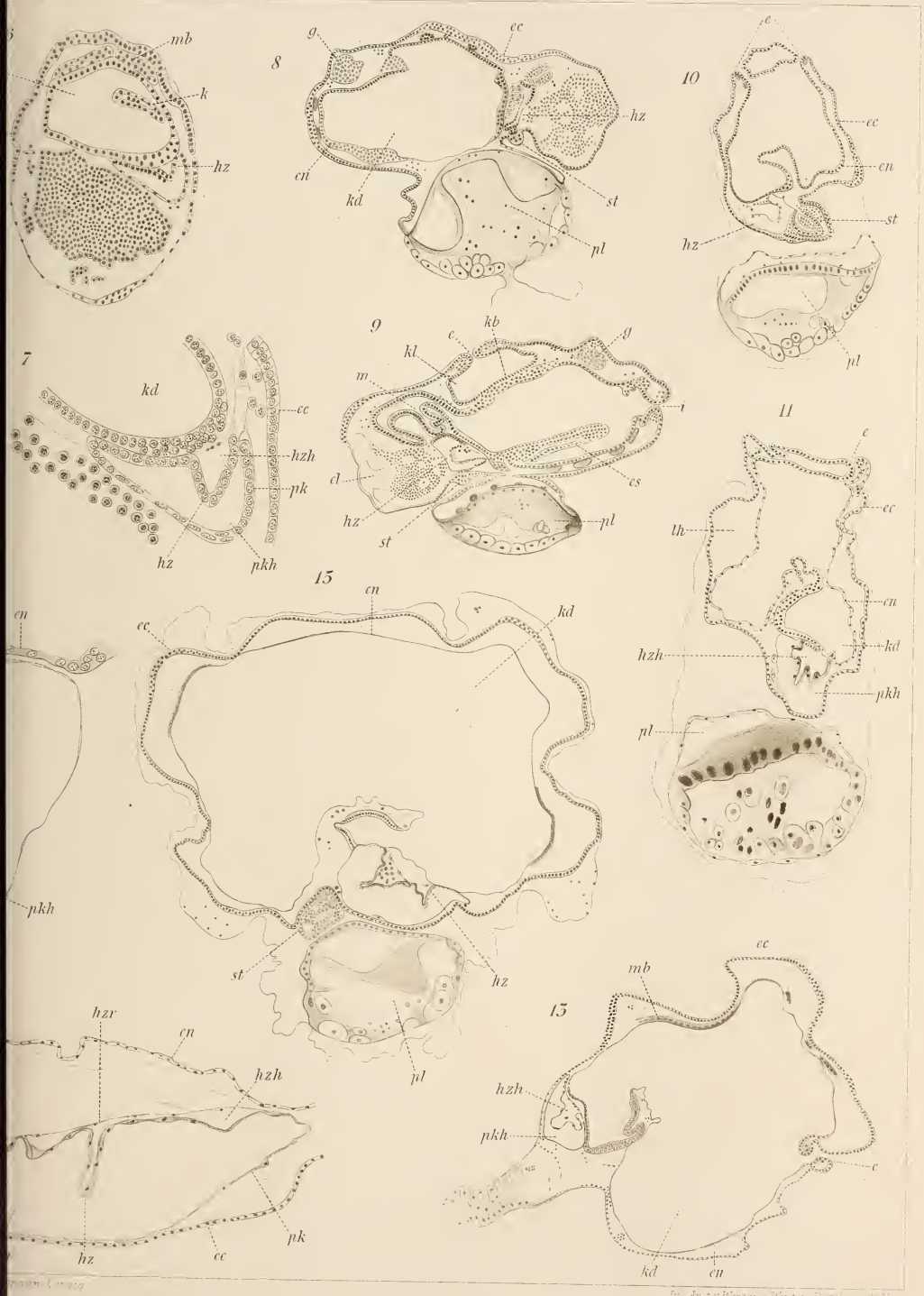

© Biodiversity Heritage Library, http://www.biodiversitylibrary.org/; www.zobodat.at

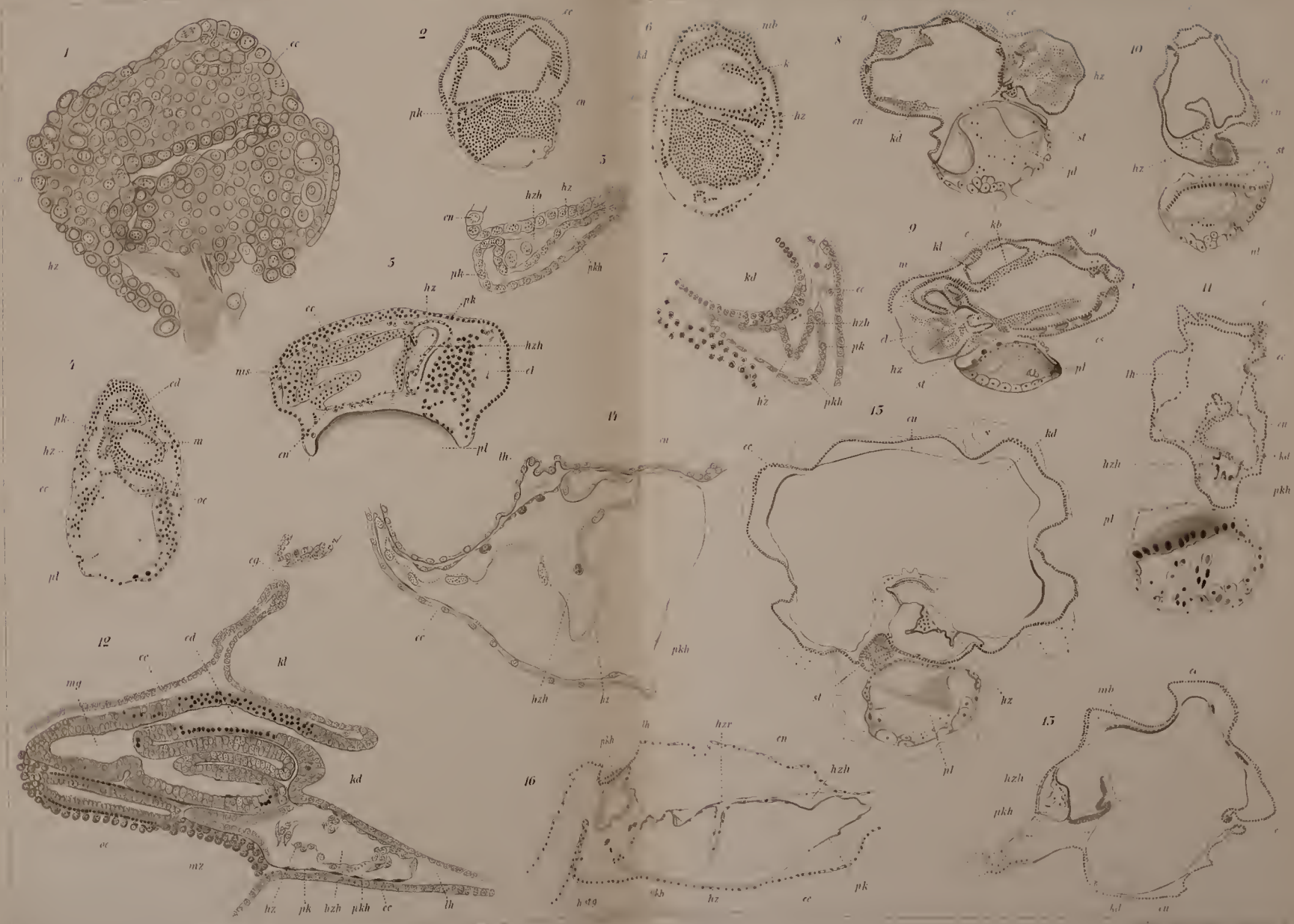

© Biodiversity Heritage Library, http://www.biodiversitylibrary.org/; www.zobodat.at

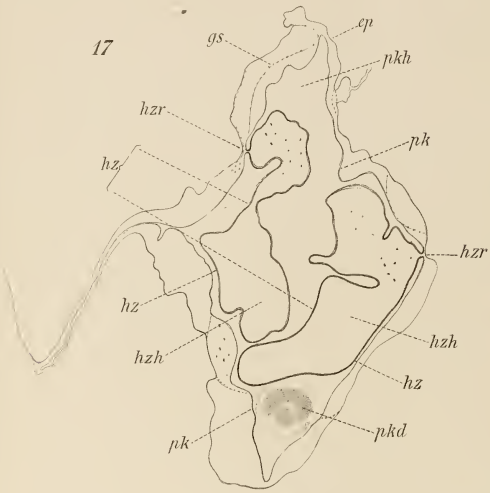

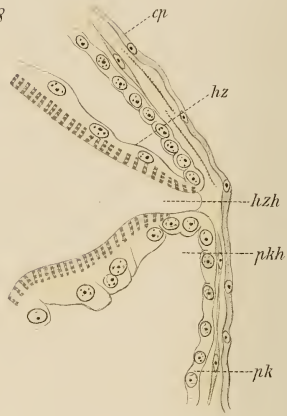

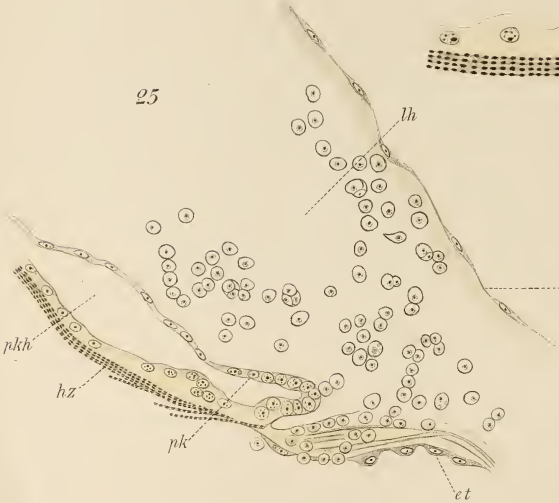

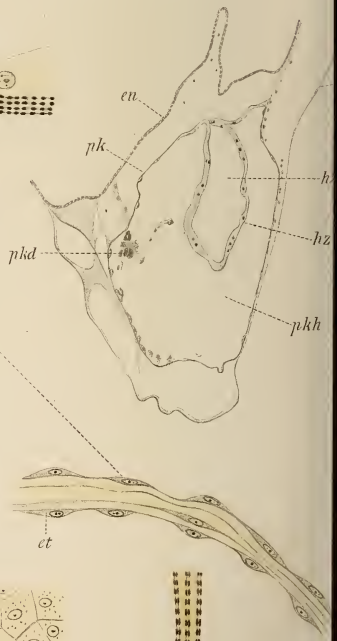

© Biodiversity Heritage Library, http://www.biodiversitylibrary.org/; www.zobodat.at

30



29

28

23

31

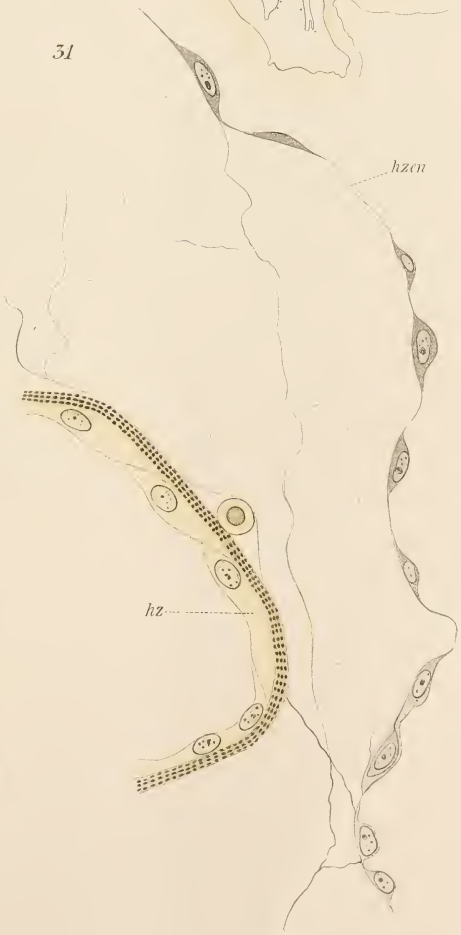

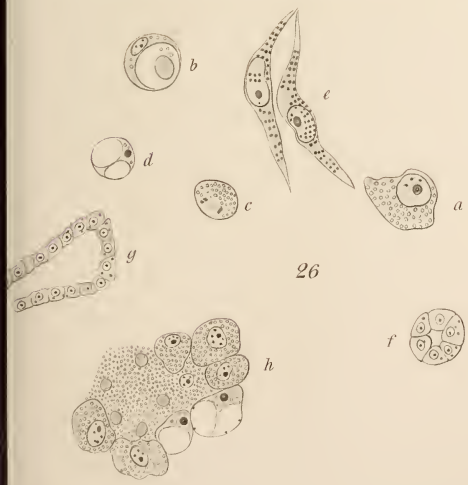

Lith. Anst. v. Werner & Winter, Frankfurt a. M.

© Biodiversity Heritage Library, http://www.biodiversitylibrary.org/; www.zobodat.at

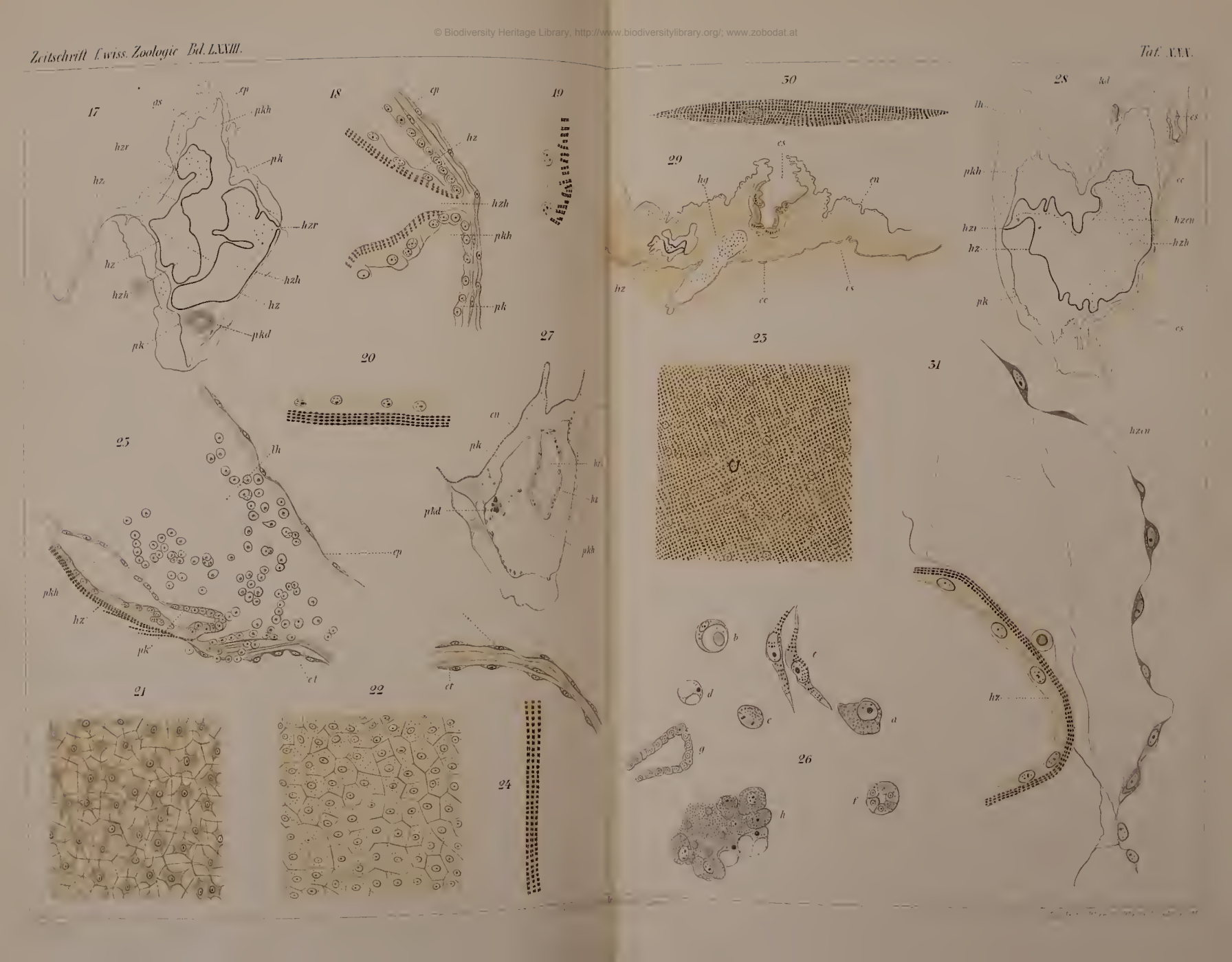

© Biodiversity Heritage Library, http://www.biodiversitylibrary.org/; www.zobodat.at

32

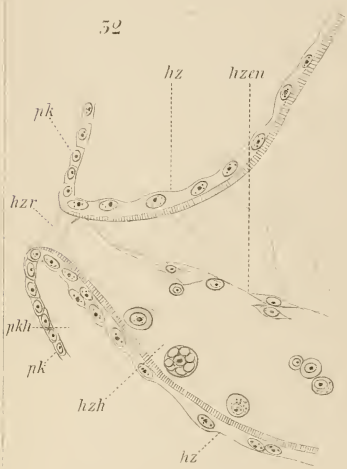

33

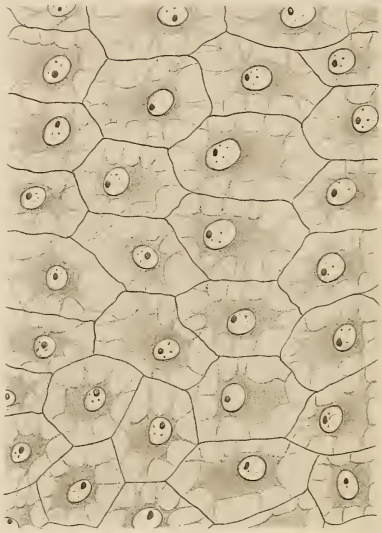

38

34

37



48

36

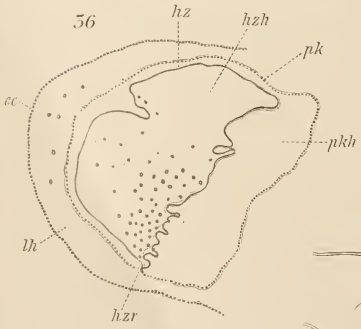

45

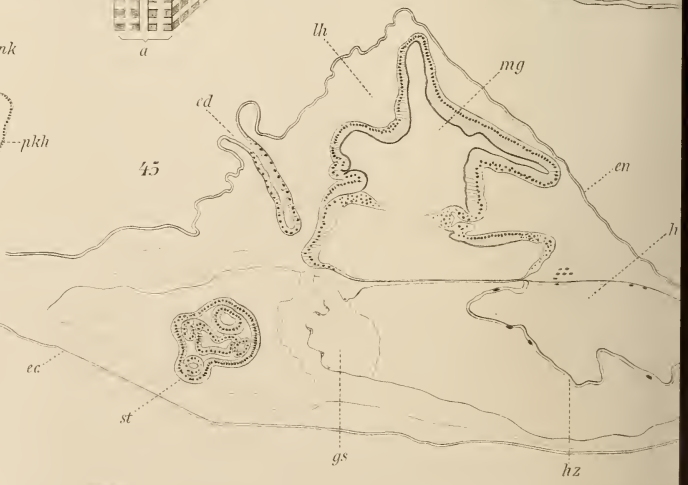

35



© Biodiversity Heritage Library, http://www.biodiversitylibrary.org/; www.zobodat.at

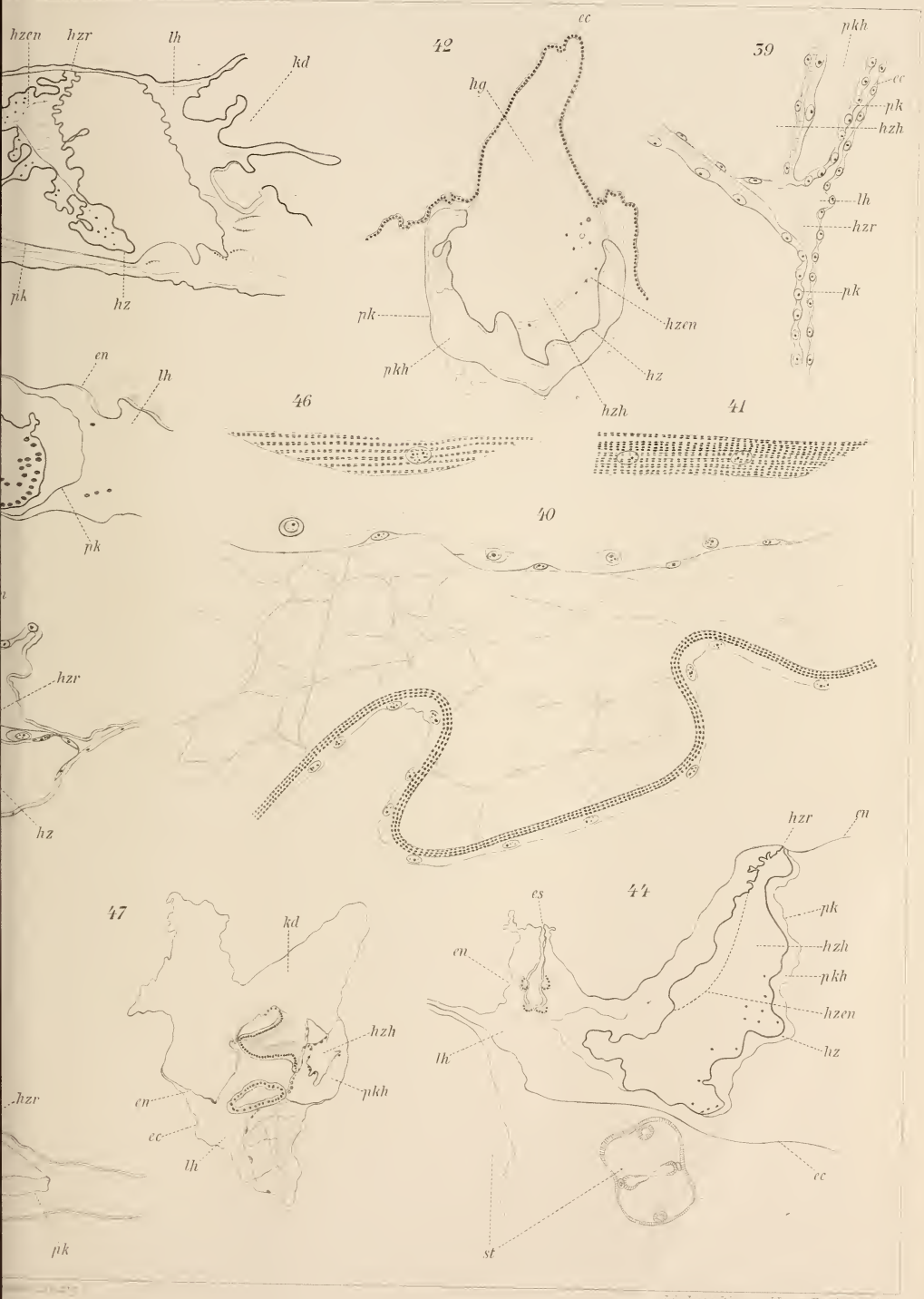

© Biodiversity Heritage Library, http://www.biodiversitylibrary.org/; www.zobodat.at

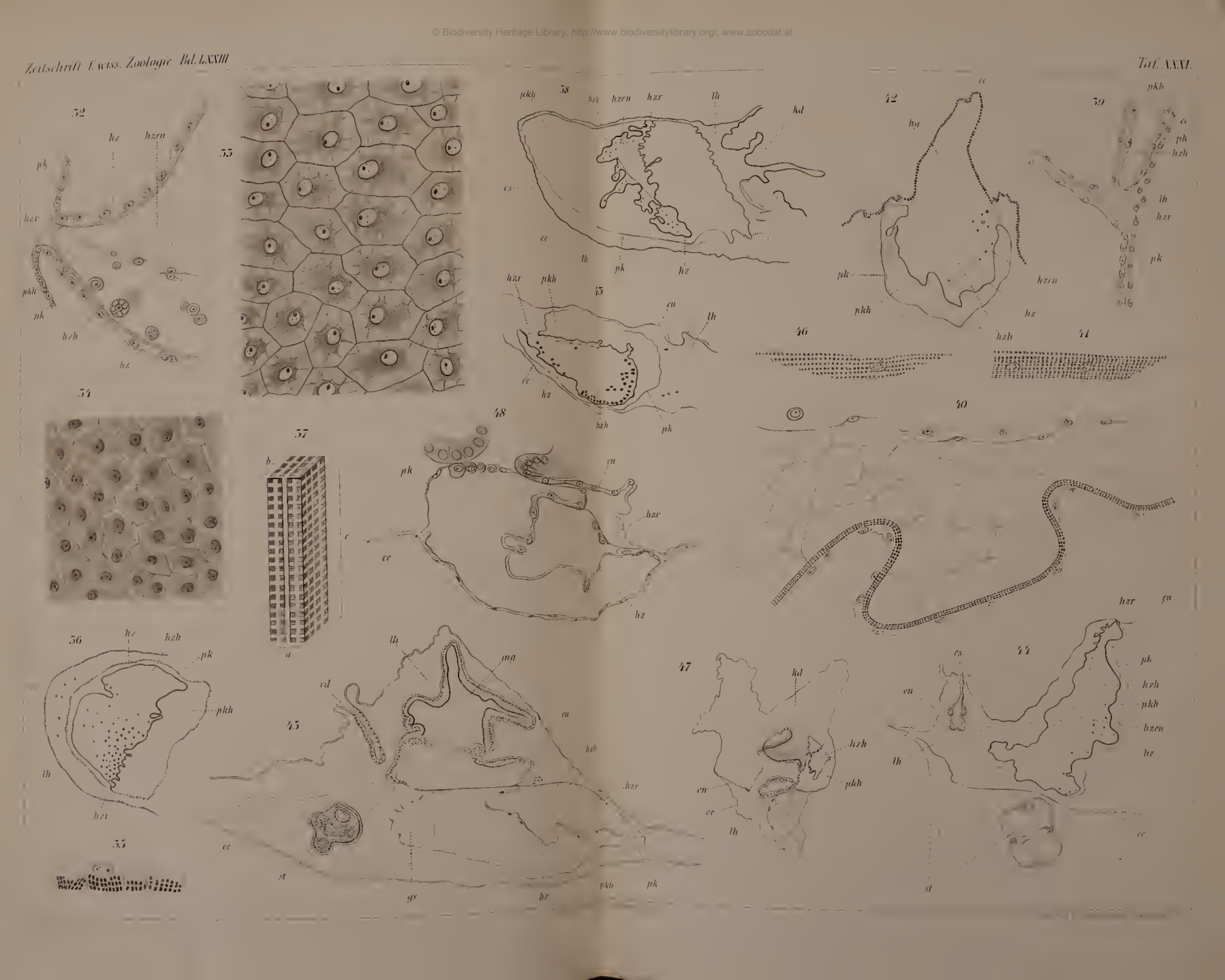

ZOBODAT - www.zobodat.at

Zoologisch-Botanische Datenbank/Zoological-Botanical Database

Digitale Literatur/Digital Literature

Zeitschrift/Journal: Zeitschrift für wissenschaftliche Zoologie

Jahr/Year: 1903

Band/Volume: 73

Autor(en)/Author(s): Heine Paul

Artikel/Article: Untersuchungen über den Bau und die Entwicklung des Herzens der Salpen und der Ciona intestinalis 429-496