© Biodiversity Heritage Library, http://www.biodiversitylibrary.org/; www.zobodat.at

Zur Histologie der Unterkieferspeicheldrüsen bei Insectivoren[1].

Von

J. Schaffer, Wien.

Mit Tafel I und II.

Die Submaxillardrüse des Igels ist bekanntlich wiederholt auf ihren feineren Bau untersucht worden[2]. Dagegen liegen bisher über diese Drüse bei der Spitzmaus und dem Maulwurf meines Wissens keine Beobachtungen vor[3]. Da ich bei Gelegenheit meiner Untersuchungen über die Thymus stets auch die beim Maulwurf mit diesem Organ eng verbundene Submaxillardrüse[4] zu Gesicht bekam, schien es mir des Versuches wert, diese Lücke in unserm Wissen auszufüllen. Das ist die Aufgabe der folgenden kurzen Mitteilung.

Ich gehe bei meinen Betrachtungen von einer schematischen Darstellung des bekannten feineren Aufbaues der Submaxillardrüse beim Menschen und einer Reihe von Wirbeltieren aus. Fig. 1 stellt ein Schema der Drüse des Menschen dar, in dem ich die wesentlichsten

[1] Nach einem Vortrage, gehalten in der morpholog.-physiol. Ges. in Wien am 18. Juni 1907.

[2] So von N. Kultschizky, diese Zeitschrift, Bd. XLI, 1885, S. 99. — Loewenthal, Anat. Anz. Bd. IX, 1894, S. 223. — R. Krause, Arch. mikr. Anat. Bd. XLV, 1895, S. 93.

[3] J. N. Langley (Journ. of Physiol. Vol. X, 1889) erwähnt zwar, daß er auch die Submaxillardrüse beim Maufwurf untersucht habe. Da er aber nichts Weiteres darüber bemerkt, als daß ihre Zellen sich von denen andrer Schleimdrüsen (Submaxillar- und Orbitaldrüse bei Hund und Katze, Rachendrüsen vom Hund) nur durch die Größe der Schleimkörnchen unterscheiden, muß ich, wie aus dem folgenden hervorgehen wird, annehmen, daß Langley nicht die Submaxillaris, sondern die benachbarte, rein mucöse Retrolingualis des Maulwurfs vor sich gehabt hat.

[4] Man vgl. meine vorl. Mitt. »Über die Thymus von *Talpa* und *Sorex*«. Centralbl. f. Physiol. Bd. XX, 1906, S. 582 u. f.

© Biodiversity Heritage Library, http://www.biodiversitylibrary.org/; www.zobodat.at

Verhältnisse zum Ausdruck zu bringen suchte. Die richtigen Größenverhältnisse sind dadurch gewahrt, daß ich dem Schema die Rekonstruktionen S. Maziarskis[1] zugrunde legte.

Bekanntlich ist die Submaxillardrüse des Menschen eine gemischte Drüse, in der die rein serösen Teile (*SE*) überwiegen. Die interlobulären Ausführungsgänge (*AG*) mit ihrem einfachen cylindrischen oder kubischen Epithel gehen in die Speichelröhren (*Sp*) mit den basal aufgefaserten, meist höheren Zellen und diese in die engen, aus kubischen oder abgeplatteten Zellen bestehenden Schaltstücke (*SA*) über, die im serösen Teil reichlicher entwickelt zu sein scheinen.

Die Schaltstücke münden erst in die gewundenen, absondernden Endschläuche, welche zum Teil aus Schleimzellen führenden, zum Teil aus Eiweißzellen führenden Schläuchen und Endbläschen bestehen. Die Schleimzellenschläuche (*SL*) besitzen ausgesprochen tubulösen Charakter, und ihnen sitzen end- (*EH*) oder seitenständige (*SH*) Halbmonde aus Eiweißzellen mit Secretcapillaren auf. Auch können Schleimzellenschläuche in solche mit Eiweißzellen übergehen, was bei der vielfachen Krümmung der Schläuche am Durchschnitt ebenfalls Halbmonde vortäuschen kann (*SS*).

Die Schleimzellenschläuche zeichnen sich durch weite Lichtungen (*SQ*), scharfe Zellgrenzen, an die Basalmembran gedrängte Kerne und den schleimigen Inhalt ihrer Zellen aus, der aus dem breiten Zellende ausströmt und unter bestimmten Voraussetzungen mit den bekannten Schleimfärbemitteln (Mucikarmin, Delafields Hämatoxylingemisch, basischen Anilinfarben) stark färbbar ist, während die Eiweißzellen diese Farben ablehnen, sich dagegen mit sog. sauren Farben (Eosin, Säurefuchsin usw.) färben. Die serösen Teile zeigen mehr einen alveolären Charakter, indem sie am Durchschnitt meist rundliche, niemals längere schlauchförmige Zellgruppen darstellen. Die Lichtungen der Eiweißalveolen sind meist eng (*Sq*), die Zellgrenzen weniger deutlich, die Zellkerne rundlich und von der Basalmembran abstehend, das Protoplasma im secretgefüllten Zustande mit oxyphilen Körnchen versehen. Endlich sind die Eiweißzellenkomplexe meist durch Secretröhrchen ausgezeichnet.

Dieses geschilderte Verhalten zeigen im wesentlichen die Unterkieferspeicheldrüsen beim Menschen, Hund, Katze, Schwein, Schaf, Gazelle, Bären und Affen; nur der Anteil, den Schleim- und Eiweiß-

[1] Über den Bau der Speicheldrüsen. Bull. de l'Acad. Sc. de Cracovie, Juill. 1900, 41.

© Biodiversity Heritage Library, http://www.biodiversitylibrary.org/; www.zobodat.at

zellengänge an der Zusammensetzung der Läppchen nehmen, Zahl, Form und Ausbildung der Halbmonde, bedingen Verschiedenheiten.

Ganz andre Verhältnisse bieten nun die Unterkieferdrüsen bei Spitzmäusen und beim Maulwurf, die im folgenden kurz besprochen werden sollen.

Zunächst schildere ich die Befunde bei einer großen Wasserspitzmaus (*Crossopus fodiens*), die lebend in meine Hände gelangte und deren Drüsen in 10%igem Formalin fixiert wurden.

Die Schnitte wurden parallel zur Oberfläche des flachen Drüsenkörpers geführt.

Betrachten wir zunächst einen in gewöhnlicher Weise mit Hämalaun-Eosin gefärbten Schnitt bei schwacher Vergrößerung, so fällt sofort auf, daß die rotgefärbten Röhren des Ausführungsgangsystems einen unverhältnismäßig großen Anteil an der Zusammensetzung der Läppchen nehmen, und weiter, daß dieses Ausführungsgangsystem aus ganz verschiedenartigen Abschnitten besteht. Fig. 2 stellt einen solchen Durchschnitt dar, der allerdings anders gefärbt wurde, aber das zu besprechende Verhalten auf das deutlichste erkennen läßt.

Die weiten, mit einfachem, hellem Cylinderepithel ausgekleideten interlobulären Ausführungsgänge (*IL*) gehen in engere, vielfach gewundene und verästelte, daher quer, längs und schräg getroffene Schläuche an der Wurzel oder einer Art Hilus der Läppchen über. Je nach der Schnittrichtung scheinen diese engeren Gangabschnitte (*Sp*) auch mitten in den Läppchen zu liegen. An sie schließen sich gleichkalibrige, ja oft noch weiter erscheinende, kurz-schlauchförmige, gewundene und verästelte Gangsysteme an, welche durch eine stark oxyphile, grobe Körnung ihrer Zellen auffallen (*KS*).

Um diese schlauchförmigen, verästelten Gangabschnitte, gleichsam als Marksubstanz, schließen sich ringsum, wie eine Rindensubstanz, eng aneinander gepreßte Alveolen (*A*), welche durch einen großen Reichtum an Kernen, sowie Mangel eines deutlichen Lumens eine mehr gleichmäßige, dunkel gefärbte Masse darstellen. An parallel zur Oberfläche geschnittenen und median getroffenen Drüsenläppchen, an denen das inter- und intralobuläre Gangsystem vorwiegend längs getroffen wird, hat man den Eindruck, als ob sich eine tubulöse Drüse innerhalb einer zweiten alveolären verästeln würde.

Das Bild erinnert einigermaßen an das der Parotis bei der Ratte mit ihren reich entwickelten intralobulären Speichelröhren[1], nur daß

[1] Vgl. die Abbildung 879, welche v. Ebner im III. Bd. von Kölliker's Handbuch der Gewebelehre (1902, S. 43) gibt.

© Biodiversity Heritage Library, http://www.biodiversitylibrary.org/; www.zobodat.at

bei der Spitzmaus anscheinend die gekörnten Schlauchabschnitte die Stelle der Speichelröhren einnehmen.

Besonders deutlich tritt das gegenseitige Verhalten der tubulösen und der sie umschließenden Drüsenmasse an Schnitten hervor, welche mit Delafields Hämatoxylin-Tonerdegemisch ziemlich stark vorgefärbt, dann in Brunnenwasser gebläut und mit einer gesättigten Lösung von Chromotrop 2 R[1] in 95%igem Alkohol 5—6 Stunden nachgefärbt wurden (Fig. 2).

An so behandelten Schnitten erscheinen die Ausführungsgänge rosa, die sich anschließenden körnigen Schlauchabschnitte zeigen eine leuchtend hochrote Färbung der Körnchen, während die umgebenden Alveolen dunkelblau hervortreten.

Die genauere Untersuchung zeigt nun, daß sich an die von hohen, gewöhnlichen Cylinderzellen mit basalen, runden Kernen ausgekleideten Ausführungsgänge solche anschließen, die durch eine basale Auffaserung ihrer Zellen und etwas von der Basalmembran abgerückte runde Kerne deutlich als Speichelröhren gekennzeichnet sind (Fig. 3 *Sp*). Erst diese gehen in die stark gekörnten, oxyphilen Schlauchabschnitte (*KS*) über. Dabei kann man an den Übergangsstellen beobachten, daß vielfach zuerst vereinzelte körnige Zellen zwischen den aufgefaserten der Speichelröhren auftreten.

Was nun den feineren Bau der gekörnten Schlauchabschnitte anlangt, so sind ihre Elemente große, dort, wo sie einzeln zwischen den Epithelzellen der Speichelröhren auftreten, becherzellenartig gebauchte Gebilde; im geschlossenen Verbande nehmen sie durch gegenseitigen Druck prismatische Form an. Sie erscheinen vollgepfropft mit ziemlich großen, kugeligen Körnchen, die lebhaft saure Farben anziehen. So färben sie sich stark mit Eosin, bei der Bindegewebsfärbung nach Mallory[2] mit Orange G und in geradezu specifischer Weise leuchtend mit Chromotrop. Bei Anwendung der Heidenhainschen Eisenhämatoxylinfärbung treten diese Schlauchabschnitte allein dunkel gefärbt hervor, bleiben dagegen ungefärbt mit Delafields Hämatoxylingemisch oder Mucikarmin.

Die Schläuche zeigen weite Lichtung, deutliche Zellgrenzen und ganz an die Peripherie gedrängte, rundliche Kerne, die eine deutliche Kernmembran und ein oder mehrere Kernkörper erkennen lassen. Der Kern liegt in einer körnchenfreien Zone (Fig. 4 *r*), an deren Grenze

[1] Der Farbstoff wurde mir von Herrn Kollegen M. Heidenhain zugeschickt, wofür ich hier nochmals danke.

[2] The Journ. of exper. med. Vol. V, 1900/01, p. 15.

© Biodiversity Heritage Library, http://www.biodiversitylibrary.org/; www.zobodat.at

man deutlich eine ausgesprochen radiäre Reihenanordnung der Körnchen erkennen kann. Manchmal zeigt diese basale Zone auch eine Andeutung von Faserung (Fig. 3 *f*, Fig. 4 *r*), ähnlich wie die Speichelröhren.

Morphologisch gleichen demnach diese Schlauchabschnitte auffallend denen einer Schleimdrüse, während ihr körniger Inhalt kaum anders als von eiweißartiger Natur aufgefaßt werden kann.

Die umgebenden Alveolen sind, wie schon erwähnt, durch ihre dichte Aneinanderpressung schwer voneinander abzugrenzen. Am besten gelingt dies noch an Schnitten, die nach der Bindegewebsfärbung von Mallory gefärbt wurden. Solche Schnitte sind auch noch in andrer Hinsicht sehr instruktiv, wie gleich gezeigt werden soll.

Man erkennt an ihnen, daß die Endstücke aus kurz schlauchförmigen baumartig sich verzweigenden engsten Gängen bestehen (Fig. 4 *E.A*), welche mit kleinen kugeligen Endbläschen von großer Gleichmäßigkeit in gedrängter Lagerung besetzt erscheinen (*A*).

Die am Durchschnitt kegelförmigen Zellen dieser Endbläschen besitzen in ihrer Mitte, also von der Basis abgerückt, einen kleinen, runden oder manchmal auch eckigen Kern, der sich mit Hämalaun stark und homogen färbt, während er an Eisenhämatoxylinpräparaten bis auf ein tiefschwarz gefärbtes Kernkörperchen wie ein leeres Bläschen erscheint.

Das dichte Protoplasma dieser Zellen zeigt bei den genannten Färbungen einen gleichmäßigen Ton; ganz anders bei Färbung mit Mucikarmin oder langdauernder Färbung mit Delafields Hämatoxylingemisch: da differenziert es sich in eine den Kern umschließende homogene, schwach gefärbte Zone und in eine tief rot, bzw. blau gefärbte oberflächliche feinkörnige Mantelzone, die sich scharf vom übrigen Protoplasma absetzt und nur die Basis der Zelle frei läßt (Fig. 3 *KI*).

An dünnen Quer- oder Längsschnitten durch die Alveolen tritt an solchen Präparaten zwischen den Körnchenzonen farblos ein ungemein feines, geradliniges Gangsystem nach Art der Secretcapillaren hervor. Manche Alveolenränder können dann den täuschenden Anblick gewähren, als ob sie eine bis zur Basalmembran reichende radiäre Streifung besäßen.

Wir hätten hier also Zellen vom morphologischen Typus der Eiweißzellen, an denen aber die besten bis jetzt bekannten und für specifisch gehaltenen Schleimfärbungen eine oberflächliche, schmale Zone von schleimiger Natur nachweisen lassen. Diese scheinbare Schleimzone färbt sich bei der Färbung nach Mallory sehr scharf tiefblau, und nur diesem Umstande verdanke ich es, daß ich den an anders gefärbten

© Biodiversity Heritage Library, http://www.biodiversitylibrary.org/; www.zobodat.at

Schnitten gar nicht oder ungemein schwer zu findenden Zusammenhang der Alveolenendgänge mit den körnigen Schlauchabschnitten verfolgen konnte.

Vom Vorhandensein von Schaltstücken kann man sich allerdings auch an gewöhnlich gefärbten Schnitten überzeugen; man sieht sie besonders deutlich an der Peripherie der Läppchen als enge, von flachen Zellen ausgekleidete und verästelte Röhrchen von oft beträchtlicher Länge zwischen den Alveolen durchgehen. Der Zusammenhang dieser Speichelröhren mit den Alveolenendgängen einerseits, den körnigen Schlauchabschnitten anderseits wird jedoch erst an den nach Mallory gefärbten Schnitten deutlich.

Man sieht hier (Fig. 4) die feinkörnige Innenzone der Endalveolen (*EA*), die sich, wie erwähnt, scharf vom peripheren Teil abgrenzt, scheinbar unmittelbar an die flachen Zellen der Schaltstücke (*Sch*) anschließen, so daß der Eindruck entsteht, als ob letztere sich als centroacinäre Lage in das Innere der Alveole fortsetzen würden

Anderseits kann man da und dort einen centralen blaugefärbten Secretfaden (*sf*) in einem Schaltstück zwischen die gelb gefärbten körnigen Zellen und weiter in die Speichelröhren sich fortsetzen sehen, so daß kein Zweifel darüber bestehen kann, daß sich die körnigen Schlauchabschnitte durch Schaltstücke mit den Alveolenendgängen verbinden.

Begreiflicherweise werden jedoch solche Übergänge bei der großen Kaliberverschiedenheit — die körnigen Röhren zeigen eine Dicke von 34—40 μ, die Schaltstücke eine solche von 10 μ — und dem gewundenen Verlaufe nur sehr selten durch den Schnitt im Zusammenhang getroffen.

In den körnigen Schlauchabschnitten und Speichelröhren findet man stellenweise auch einen stark gelb gefärbten Inhalt, oder aber es kommen beide Secretarten nebeneinander, dann aber immer so vor, daß das gelb gefärbte Secret als axialer Faden vom blau gefärbten umhüllt wird.

Selbstverständlich sagt uns diese Färbung gar nichts über die Natur des Secretes; darüber kann nur die physiologisch-chemische Untersuchung des am Lebenden gewonnenen Secretes Aufschluß geben. Auf diesem Wege könnte man dann auch über die Bedeutung der eigentümlichen Zellen der Endalveolen und körnigen Schlauchabschnitte eine bessere Vorstellung gewinnen.

Lassen wir aber auch eine physiologische Deutung als verfrüht zunächst beiseite, so zeigen die histologischen Befunde, daß wir in der

© Biodiversity Heritage Library, http://www.biodiversitylibrary.org/; www.zobodat.at

Submaxillaris der Wasserspitzmaus einen Drüsentypus vor uns haben, der sich von allen bisher bekannten unterscheidet. Das wird am deutlichsten, wenn wir ein Schema dieser Drüse darzustellen versuchen, wie ich es in Fig. 5 unter Berücksichtigung der tatsächlichen Größen- und Bauverhältnisse getan habe und dieses mit dem Schema der Submaxillaris des Menschen vergleichen.

Wir finden in der Tat, wie dies BERMANN[1] irrtümlich für die Submaxillaris des Kaninchens angegeben hat, eine tubulöse Drüse in einer alveolären eingeschlossen, aber in der Weise, daß sich letztere durch Schaltstücke an die erstere angliedert. Die groben Körnchen des tubulösen Anteiles müssen, nach dem färberischen Verhalten beurteilt, als eiweißartiger Natur bezeichnet werden. Dagegen zeigen die Endbläschen die Merkwürdigkeit, daß ihre Zellen im allgemeinen den Charakter von Eiweißzellen besitzen, daß dagegen ihre oberflächliche Schicht, welche unmittelbar die Secretröhrchen begrenzt, eine ausgesprochene Färbung mit den besten Schleimfärbemitteln aufweist. Halbmondbildungen fehlen in dieser Drüse vollkommen.

Leider war ich bisher nicht imstande, mir eine zweite lebende Spitzmaus zu verschaffen. Nur je ein totes Exemplar von *Sorex vulgaris* und *Sorex alpinus*, die etwa 2—6 Stunden p. m. in meine Hände gelangten und ebenfalls, nach Entfernung der Haut, in 10%iges Formalin gebracht worden waren, sowie eine unbestimmte Spitzmaus aus MÜLLERscher Flüssigkeit konnten zum Vergleich herangezogen werden.

Bei keinem dieser untersuchten Tiere zeigte die Submaxillaris das Verhalten, wie es von der Wasserspitzmaus geschildert wurde. Als auffälligster Unterschied ergab sich bei allen ein gänzlicher Mangel der körnigen Schlauchabschnitte zwischen Speichelröhren und Schaltstücken. Die Speichelröhren, welche weniger reichlich entwickelt zu sein schienen, setzten sich vielmehr unmittelbar durch die engen Schaltstücke mit den Endalveolen in Verbindung.

Bei der Bindegewebsfärbung nach MALLORY erscheinen die basalen Teile der Speichelröhrenzellen deutlich orange gefärbt, die dem Lumen zugewendeten Zonen farblos.

Die Endalveolen sind nicht so dicht gedrängt, sondern wohl voneinander abgesonderte, rundliche, kernreiche Bildungen, deren centrale Partien eine deutliche Färbung mit Mucikarmin zeigen, die ebenso stark erscheint, als die der gleichzeitig mitgefärbten Retrolingualis. Dagegen färbt sich die Innenzone der Zellen nur schwach blau bei der

[1] Über tubulöse Drüsen in den Speicheldrüsen. Diss., Würzburg, 1878 u. a. a. O.

© Biodiversity Heritage Library, http://www.biodiversitylibrary.org/; www.zobodat.at

Färbung nach Mallory und setzt sich nach keiner Färbung so scharf von der peripheren protoplasmatischen Zone ab, wie bei *Crossopus*.

Es fragt sich nun, ob man es hier mit Artunterschieden zu tun hat, d. h. ob die Submaxillaris von *Sorex* wesentlich anders beschaffen ist, als die von *Crossopus*; oder ob diese Unterschiede auf verschiedene funktionelle Zustände der untersuchten Drüsen zurückgeführt werden können.

Nach allem, was man über die Abhängigkeit des histologischen Bildes vom funktionellen Zustand der Speicheldrüsen weiß, entspricht das bei der Wasserspitzmaus geschilderte Bild der Submaxillaris dem einer geladenen, d. h. secreterfüllten Drüse. Hingegen deutet die lockerere Anordnung der Endalveolen, sowie der Mangel einer scharf abgesetzten Innenzone an den Zellen jener, mehr auf einen erschöpften Zustand der Drüsen, wobei allerdings noch der unbekannte Faktor der postmortalen Veränderung in Betracht zu ziehen ist.

Immerhin könnte man sich denken, daß bei der Entleerung der Secretstoffe in erster Linie die eigentümlichen oxyphil gekörnten Zellen der unmittelbar an die Speichelröhren sich anschließenden Schlauchabschnitte ihr Secret ausstoßen und im secretleeren Zustande von den gewöhnlichen Speichelröhren nicht mehr zu unterscheiden sind.

Wäre dem so — und die Entscheidung wird leicht sein, wenn man einige Drüsen von verschiedenen Wasserspitzmäusen miteinander vergleichen kann —, dann hätte die Lehre von der secretorischen Bedeutung der Speichelröhren eine neue und ganz eigentümliche Bestätigung erfahren.

Ein ganz andres Bild bietet die Submaxillardrüse des Maulwurfes dar.

Nachdem ich hier über ein reiches Material mannigfach fixierter Drüsen verfüge, kann ich auch über verschiedene funktionelle Zustände und dadurch bedingte Unterschiede im histologischen Aussehen einige Angaben machen.

Diese Unterschiede können so groß sein, daß man oft glauben möchte, gar nicht ein und dieselbe Drüsenart vor sich zu haben.

Zunächst schildere ich das Aussehen der Drüse bei einem graviden Tier, das knapp vor dem Wurfe stand und dessen Milchdrüsen eine ganz gewaltige Entwicklung aufwiesen. Bei solchen Tieren zeigt nun auch die Submaxillaris — wohl infolge der gesteigerten Nahrungsaufnahme — eine beträchtliche Hyperplasie, die sogar zu einer Lageveränderung der Drüse führt.

© Biodiversity Heritage Library, http://www.biodiversitylibrary.org/; www.zobodat.at

Für gewöhnlich liegt die Submaxillaris, wie dies auch RANVIER[1] angibt, nach außen von der Retrolingualis, von dieser meist durch einen Lymphknoten getrennt. Bei diesem hochgraviden Tier schob sich die beträchtlich vergrößerte Submaxillaris über die Retrolingualis gegen die Mittellinie vor, so daß sie die Drüse der Gegenseite fast berührte. So hat ZUMSTEIN[2] die Lagerung beschrieben, daß ich fast annehmen möchte, er habe ein trächtiges Exemplar vor sich gehabt.

Nach diesen Vorbemerkungen gehe ich zur Schilderung meiner Befunde über.

Betrachtet man einen mit DELAFIELDS Hämatoxylingemisch-Eosin gefärbten Schnitt des in Formalin fixierten Organs, so glaubt man zunächst eine gewöhnliche gemischte Schleimdrüse mit reichlichen Halbmondbildungen vor sich zu haben, in der die Masse der Schleimzellenschläuche von jener der Eiweißzellen um einiges übertroffen wird (Fig. 7).

Die nähere Untersuchung zeigt aber auch an dieser Drüse ganz eigentümliche histologische Verhältnisse.

Die interlobulären Ausführungsgänge setzen sich in die mit deutlicher Basalfaserung ausgestatteten Speichelröhren (Fig. 7 und 8 *Sp*) fort, welche ziemlich reichlich entwickelt sind. Diese gehen unter plötzlicher Verschmälerung in kurze, meist nur vier bis fünf Zellen lange, seltener längere und dann verästelte Schaltstücke (Fig. 8 *Sch*) mit abgeplatteten Zellen und dicht stehenden Kernen über. Vermöge dieser dichten Kernstellung erkennt man die Schaltstücke schon bei schwächeren Vergrößerungen als dunklere Stellen in der Nähe der rot gefärbten Speichelröhren. Sie gehen ihrerseits wieder über in breite verästelte Röhren, die von großen, hellen, becherzellenartigen Gebilden ausgekleidet werden (Fig. 8 *HZL*). Die Verästelungen können ziemlich zahlreich sein — man zählt an den Durchschnitten bis zu zehn (vgl. Fig. 7 *HZL*) —, erreichen aber niemals eine besondere Länge, sondern sitzen als kurze, abgerundete Cylinder dem Hauptgange auf, wie dies im Schema Fig. 6 rechts dargestellt ist.

Die Zellen, welche diese Gänge auskleiden, sind durch an die Peripherie gedrängte oder in einer seitlich ausgezogenen Spitze gelegene, manchmal abgeplattete und oft homogen färbbare Kerne (Fig. 10 *HZ'*, Fig. 8 *HZL*), weiter durch derbe, in Gestalt glänzender Linien hervortretende Zellwände und einen durchsichtigen, eng- oder klein-

[1] Arch. de Physiol. 3 sér., T. VIII, 1886, p. 223.

[2] Über die Unterkieferdrüsen einiger Säuger. I. Anatomischer Teil. Habilitationsschrift, Marburg, 1891, S. 17.

© Biodiversity Heritage Library, http://www.biodiversitylibrary.org/; www.zobodat.at

wabigen, schaumigen Inhalt ausgezeichnet. Gegen den protoplasmatischen Boden der Zellen werden die Wabenwände etwas dicker, schwach mit Eosin färbbar und ragen oft wie fädige Fortsätze in das Innere (Fig. 8 *z*). Manchmal sind auch spärliche Körnchen als Zellinhalt nachzuweisen.

Während diese Merkmale die Zellen als typische Schleimzellen kennzeichnen würden, besitzen sie eine Anzahl von Eigentümlichkeiten, die gegen einen solchen Charakter sprechen. So färbt sich ihr Inhalt nur ganz schwach mit der konzentrierten alkoholischen Mucikarminlösung, gar nicht mit Delafields Hämatoxylingemisch und stellt ihr secernierendes Ende nicht ein weit offenes Stoma mit dem unregelmäßig sich verlierenden Netzwerk typischer Schleimzellen dar. Die Lichtungen der von diesen Zellen begrenzten Gänge sind vielmehr meist eng und regelmäßig von glänzenden Säumen umschlossen; am Querschnitt werden sie meist von vier bis sechs durch deutliche Schlußleisten verbundene, schmale Zellenden gebildet (Fig. 8, *HZQ*). Sie können vermöge ihrer scharfen Begrenzung und geringen Weite den Eindruck von Secretcapillaren hervorrufen (Fig. 9 und 10 *L*); dies um so mehr, als solche Röhrchen vielfach auch seitlich, vom Hauptgang abzweigend, zwischen den Zellen an die Peripherie der Schläuche ziehen (Fig. 8 *C*), um hier an die gleich zu besprechenden Halbmondbildungen zu gelangen.

Diesen hellen, verästelten Schläuchen sitzen nämlich reichlich breite Halbmonde nicht nur an den blinden Enden — wo sie manchmal wie eine kurze Fortsetzung des Schlauches aussehen (Fig. 8 *H*) —, sondern auch seitlich auf, so daß sie stellenweise ganz eingehüllt erscheinen von einer zweiten Zellart (vgl. den Schlauch *HZL* in Fig. 7). Sie wird dargestellt von dicht protoplasmatischen, daher dunkler gefärbten Zellen (Fig. 7 u. 8 *DZ*), mit an gewöhnlich gefärbten Präparaten schwer wahrnehmbaren Zellgrenzen und runden, von der Basalmembran abgerückten Kernen. Diese Kerne zeigen ähnlich, wie es bei der Spitzmaus beschrieben wurde, bei der Eisenhämatoxylinfärbung nur eine deutliche Membran und ein großes, schwarz gefärbtes Kernkörperchen. Von Lichtungen ist zwischen diesen Zellen bei gewöhnlicher Färbung kaum etwas zu sehen.

Während die Zellen so ganz an Eiweißzellen gemahnen, empfängt man von ihnen sofort einen andern Eindruck, wenn man sie an Schnitten untersucht, die mit Mucikarmin oder andern Schleimfärbemitteln gefärbt wurden.

Da erscheinen diese Zellen noch viel deutlicher, als bei der Wasser-

©Akademie d. Wissenschaften Wien; download unter www.biologiezentrum.at; http://www.biologiezentrum.at/ibp/ibp.prg; www.zobodat.at

spitzmaus, durch eine mit Mucikarmin usw. stark färbbare, körnig-schollige Oberflächenzone ausgezeichnet, welche nur die Basis der Zelle freiläßt und das centrale kernhaltige Protoplasma mantelartig umschließt (Fig. 9, 10).

Diese körnige Mantelzone erscheint an rein senkrecht (radiär) und median getroffenen Zellen (Fig. 9 *k*) von ziemlich gleichmäßiger Dicke; an den in der Mehrzahl schräg getroffenen Zellen macht es jedoch den Eindruck, als ob die Körnchen am centralen Ende der Zelle reichlicher angehäuft wären (Fig. 9 bei *H*); manche Zellen endlich scheinen in ihrer ganzen Flächenausdehnung von Körnchen durchsetzt. In solchen Fällen zeigt aber der Mangel eines Kernes deutlich, daß es sich um Tangentialschnitte durch die Mantelzone handelt (Fig. 10 *t*).

Wie an den mit Mucikarmin behandelten Schnitten deutlich zu sehen ist, verlaufen zwischen den körnigen Mantelzonen noch viel ausgesprochener als bei der Wasserspitzmaus, engste, scharf begrenzte farblose Durchgänge, welche den Eindruck von Secretcapillaren machen und wohl auch die Rolle solcher spielen (Fig. 9 *sc*). Sie unterscheiden sich aber von den gleichnamigen Bildungen in den serösen Abteilungen der menschlichen Submaxillaris dadurch, daß sie stets fast vollkommen geradlinig bis an die Membrana propria verlaufen und so die Zellgrenzen auf das schärfste wiedergeben (Fig. 9, 10).

Da sie auch an Tangentialschnitten durch die Halbmonde in gleicher Weise erscheinen, muß es sich mehr um spalten- denn röhrenartige Bildungen handeln, wofür auch ihr Verhalten bei hoher und tiefer Einstellung spricht. An allen anders gefärbten Schnitten sind sie nur schwer zu sehen, da sich ihr Inhalt mehr oder minder stark mitfärbt. Stellenweise fehlen sie wohl überhaupt, was durch ihre temporäre Bedeutung verständlich wird.

Daß sich diese Spalten mit den Lichtungen zwischen den hellen Zellen der Drüsenschläuche in Verbindung setzen, kann nicht bezweifelt werden; oft geschieht es durch eine kleine, lacunenartige Erweiterung (Fig. 10 bei *L* unten). Wie jedoch das Farblosbleiben der Spalten bei der Mucikarminfärbung beweist, sind sie nicht die Wege für ein schleimiges Secret. Dieses sieht man vielmehr in Form körniger Zipfel (Fig. 9 *a*) an der Berührungsstelle zwischen Halbmond und Zellschlauch in den letzteren sich ergießen, wo es alsbald ein schaumiges Aussehen annimmt, vielleicht infolge der Vermischung mit dem Secret der hellen Zellen (Fig. 10 *L*).

Betrachtet man demnach einen mit Hämalaun-Mucikarmin doppelt gefärbten Schnitt durch die Drüse bei schwacher Vergrößerung, so sieht

© Biodiversity Heritage Library, http://www.biodiversitylibrary.org/; www.zobodat.at

man fast farblose Hauptschläuche von tiefrot gefärbten Halbmondbildungen umschlossen; und ebenso stark gefärbter Inhalt erfüllt zahlreiche Speichelröhren und Ausführungsgänge.

Da ich dieses histologische Bild der Submaxillaris bei einer ganzen Reihe andrer — allerdings schlecht konservierter — Maulwürfe vermißte, glaubte ich es mit der offenkundigen Hyperplasie der Drüse beim laktierenden Tier in Zusammenhang bringen zu sollen; doch fand ich später dasselbe Verhalten in der Drüse eines männlichen Maulwurfs. Ja, die Halbmondbildungen waren hier noch ausgeprägter dadurch, daß die hellen, becherzellenhaltigen Gebilde fast ganz zerfallen waren. Der Grund hiervon war offenbar der, daß dieses Tier samt dem schwer durchdringlichen Fell in die Formalinlösung eingelegt worden war.

Es zeigen aber auch Drüsen, die freipräpariert, jedoch nicht lebenswarm, sondern erst einige Zeit nach dem Tode in die Fixierungsflüssigkeit gekommen sind, weitgehende Veränderungen und Zerfallserscheinungen, was auf die hohe physiologische Tätigkeit der Drüsenzellen hinweist.

Wesentlich verschieden stellte sich das feinere Verhalten der Submaxillaris bei einigen andern Maulwürfen dar. So bei einem im Frühjahre gefangenen, nicht trächtigen Weibchen, dessen Drüsen lebenswarm in einem Gemisch von absolutem Alkohol, Formalin und gesättigter Sublimatlösung fixiert worden waren.

An vergleichshalber wieder mit Delafields Hämatoxylingemisch-Eosin gefärbten Durchschnitten ist an dieser Submaxillaris von Halbmondbildungen nichts zu sehen; ebensowenig von den hellen, breiten Drüsengängen mit den becherzellenartigen Gebilden. An ihrer Stelle und offenbar ihnen entsprechend finden sich verästelte Schläuche, die von ganz eigentümlichen Zellen ausgekleidet werden.

Die Zellen machen an derart gefärbten Schnitten einen soliden Eindruck und zeigen eine mehr als $^3/_4$ des Zellleibes umfassende Innenzone von feinkörniger Beschaffenheit und dunkelblauer Färbung, während der ganz an die Peripherie gedrängte, rundliche Zellkern in einer mit Eosin gefärbten Protoplasmazone liegt. Diese Zellen begrenzen wieder ganz enge und sehr gleichmäßige Kanäle, welche am Querschnitt wie Secretcapillaren erscheinen.

Fast noch stärker als mit Delafields Hämatoxylingemisch färben sich aber die feinkörnigen Innenzonen dieser Zellen mit Hämalaun, was auf den ersten Blick gegen eine gewöhnliche Schleimnatur des Zellinhaltes spricht, die man nach dem Verhalten gegen das glyzerinhaltige

© Biodiversity Heritage Library, http://www.biodiversitylibrary.org/; www.zobodat.at

Delafieldsche Gemisch, das ich stets stark verdünnt verwende, vermuten könnte.

In der Tat färbte sich dieser Zelleninhalt auch mit Mucikarmin, unserm besten Schleimfärbemittel, trotz der (infolge des Sublimatzusatzes) schwach sauren Fixierungsflüssigkeit nicht. Doch auch in Fällen, wo die Drüse mit stark sauren Flüssigkeiten, wie z. B. Zenkers Flüssigkeit, fixiert worden war — bekanntlich ein für die Fixierung des Schleimes günstiger Umstand —, färbte sich der Inhalt der Zellen nur schwach, während sich der Retrolingualisschleim unter allen Umständen stark färbte.

Da endlich diese Zellen auch bei Färbung mit wässeriger Thioninlösung nahezu farblos blieben, worauf ich noch zurückkomme, war nur der Schluß möglich, daß der Schleimgehalt dieser Zellen entweder ein ganz geringer oder aber ein ganz besonderer, von dem der Retrolingualis verschiedener sein müsse. In letzterer Hinsicht legte schon die starke Färbbarkeit mit Hämalaun die Vermutung nahe, daß es sich um kalkhaltige Zellen handeln könnte, nachdem bereits R. Krause[1] für die Submaxillaris des Igels den Nachweis erbracht hat, daß diese Drüse ein sehr kalkreiches Secret ausscheidet[2].

Außer mit Hämalaun färbte sich der Zellinhalt auch intensiv mit alkoholischer Hämatoxylinlösung, weniger stark mit ebensolcher Hämateinlösung, die von Leutert[3] zum Nachweise selbst der kleinsten Kalkkörnchen als geeignet empfohlen worden ist; dies erklärt sich aber aus dem Umstande, daß das Objekt mit Sublimat (Alkohol-Formalin) fixiert war, was nach Leuterts ausdrücklicher Bemerkung die Kalkfärbung beeinträchtigt. Ausgezeichnet gelang dagegen die Färbung der Zellen mittels der zuerst von Merkel[4] angewendeten, dann von v. Kóssa[5] empfohlenen Pyrogallolreaktion, die ich für mein Objekt etwas abändern mußte.

Legt man die Schnitte (Celloidin) auf 10—15 Minuten in 1—2%ige Pyrogallollösung und wäscht sie dann kurze Zeit aus, so zeigen die

---

[1] Arch. mikr. Anat. Bd. XLV, 1895, S. 125 u. f.

[2] Beim Schneiden des Objektes fühlte ich wiederholt einen Widerstand, der das Messer abstumpfte. Unter dem Mikroskop zeigte er die Form glänzender Kügelchen im Zwischengewebe der Drüse, die sich durch ihre Doppelbrechung und Löslichkeit in Säure als sphäritischer Kalk erwiesen.

[3] Über die Sublimatintoxikation. Fortschr. der Medizin. Bd. XIII, 1895, S. 89.

[4] Die Speichelröhren. Rektoratsprogramm. Leipzig, 1883.

[5] Über die im Organismus künstlich erzeugten Verkalkungen. Beitr. zur path. Anat. u. allg. Path. Bd. XXIX, 1901, S. 190.

© Biodiversity Heritage Library, http://www.biodiversitylibrary.org/; www.zobodat.at

Zellen keine Färbung. Setzt man jedoch das Auswaschen in Leitungswasser stundenlang fort, was einer reichlicheren Sauerstoffzufuhr gleichkommt, die für das Zustandekommen der Reaktion nach Merkel nötig ist, so erscheinen zuletzt die Zellen, welche die starke Färbung mit Hämalaun zeigten, schwarzbraun bis schwarz gefärbt, nicht jedoch die Speichelröhren. Hingegen unterblieb die Reaktion, wenn man die Schnitte vor dem Einbringen in Pyrogallol mit 1%iger Salzsäure behandelt und dann gut ausgewaschen hatte, oder wenn man Schnitte verwendete, die in Zenkerscher Flüssigkeit fixiert worden waren.

An den zuerst besprochenen Schnitten (Fig. 11) treten nunmehr ähnlich wie an der Drüse des hochträchtigen Maulwurfs verästelte Schläuche (*HZL*) mit auffallend engen und gleichmäßigen Lichtungen in der nur hellbraun gefärbten Umgebung hervor. Sie entsprechen den breiten, verästelten Röhren mit den großen becherzellenartigen Gebilden im ersten Falle, stellen also offenbar nur einen andern Funktionszustand jener Zellen dar.

Versuche, diese Zellen mittels Purpurin[1] oder mittels salpetersauren Silbers[2] zu färben, mißlangen; da diese Färbungen zum Nachweise von phosphorsaurem Kalk angegeben worden sind, darf man wohl annehmen, daß es sich im vorliegenden Falle um ein Calciumcarbonat handeln dürfte.

Der becherzellenartige Charakter der diese Schläuche auskleidenden Zellen ließ sich aber auch an diesem Objekt sichtbar machen, wenn man die Schnitte mit wässerigem Thionin in stärkerer Verdünnung (etwa 1‰) färbte.

An solchen Präparaten treten die mit Hämalaun sich blau, mit Pyrogallol schwarz färbenden Zellen als helle, becherzellenartige Gebilde hervor, welche durch eine derbe, thecaartige Wandung und einen feinkörnigen, aber farblosen Inhalt ausgezeichnet sind. Dagegen zeigen die Zellen der nunmehr an Halbmondbildungen erinnernden Endalveolen eine deutliche metachromatische Rotfärbung, ganz ähnlich, wenn auch nicht so stark, wie die schleimhaltigen Schläuche der Retrolingualis.

Dieses Bild vermittelt also leicht den Anschluß an das zuerst beschriebene und kann wohl ohne Zwang so gedeutet werden, daß es ein früheres physiologisches Stadium, d. h. ein solches der Secretbereitung,

---

[1] Vgl. Grandis e Mainini, Sur une réaction colorée, qui permet de révéler les sels du calcium. Arch. ital. Biol. 1900, T. XXXIV, p. 73.

[2] v. Kóssa, l. c. S. 191.

© Biodiversity Heritage Library, http://www.biodiversitylibrary.org/; www.zobodat.at

darstellt, während jenes einem solchen der höchsten Secretfüllung oder beginnenden Entleerung entspricht.

Im Stadium der Secretbereitung erscheint besonders nach gewissen Färbungen (Hämalaun oder DELAFIELDS Gemisch-Eosin) der Unterschied zwischen den Zellen der Schläuche und der Endalveolen mehr oder minder verwischt; daher fehlt auch das Bild deutlicher Halbmonde. Diese treten erst hervor, wenn die Zellen der Schläuche durch starke Füllung mit dem gereiften Secret einen becherzellenartigen Charakter angenommen und die Zellen der Endalveolen zu halbmondförmigen Gruppen zusammengedrängt haben.

Nach den angeführten Färbungsergebnissen kann es wohl als festgestellt gelten, daß der Inhalt dieser eigentümlichen Drüsenschlauchzellen reich an Kalk ist. Daß dieser Kalk aber an Schleim gebunden ist, welcher dadurch ein ganz eigentümliches Verhalten den Schleimfärbemitteln gegenüber gewinnt, geht außer aus dem refractären Verhalten gegen die Thioninfärbung auch noch aus einer zufälligen Beobachtung hervor, die ich an denselben Schnitten machte, von denen ich oben erwähnte, daß sich in ihnen die Drüsenzellschläuche auch mit Mucikarmin nicht färbten. Ich bezog aus einem rein äußeren Anlaß ein neues Fläschchen der alkoholischen Mucikarminlösung (von GRÜBLER & Co.) und färbte einige Schnitte auch mit ihr. Zu meinem größten Erstaunen traten nun die verästelten Drüsenschläuche mit derselben Schärfe wie in Fig. 11, aber rot gefärbt hervor.

Hätte ich dieses Bild zuerst gesehen, so hätte ich es kaum anders als durch einen starken Schleimgehalt der Zellen erklärt. So muß ich annehmen, daß das erste Mucikarmin, das schon lange in Gebrauch stand, aber gewöhnlichen Schleim, wie z. B. den der Retrolingualis, ausgezeichnet färbte, solche Veränderungen erlitten hat, daß es diesen kalkhaltigen Schleim nicht zu färben vermochte, oder umgekehrt daß das neue Mucikarmin eine etwas andre Zusammensetzung hat, die es befähigte, auch diesen kalkhaltigen Schleim ebenso stark zu färben, wie den der Retrolingualis.

Ein deutlicher Fingerzeig, von welchen [illegible] lichen Umständen unsre besten Farbreaktionen bei [illegible]

Erwähnt sei noch, daß in den Randzonen der Drüsenläppchen bei vielen Maulwürfen die Zellen der Endalveolen eine eigentümliche Vacuolenbildung zeigen, die am deutlichsten [illegible] einfach mit Pyrogallol behandelten Schnitten hervortrat. [illegible] (Fig. 11 E) hatten die Alveolen förmlich ein schaumiges Aussehen angenommen, da in den mittleren Teilen der Schnitte davon nichts zu sehen war. Durfte es sich

© Biodiversity Heritage Library, http://www.biodiversitylibrary.org/; www.zobodat.at

wohl um eine Veränderung der unmittelbar vom Reagens betroffenen oberflächlichen Partien handeln.

Die hier geschilderten Verhältnisse der Unterkieferspeicheldrüse beim Maulwurf entfernen sich weit von denen bei der verwandten Spitzmaus. Das wird wieder am leichtesten durch ein Schema der Drüse beim Maulwurf (Fig. 6) und einen Vergleich dieser mit dem Schema der Drüse bei der Spitzmaus verständlich gemacht.

Als auffallende Ähnlichkeit ergibt sich nur die der Drüsenzellen in den secernierenden Endstücken: in beiden Fällen, beim Maulwurf noch viel deutlicher als bei der Spitzmaus (was jedoch möglicherweise nur auf einer funktionellen Differenz beruhen kann), werden diese Endstücke von Zellen gebildet, welche gleichsam den Charakter von serösen und Schleimzellen vereinigen. Während jedoch beim Maulwurf diese Zellen deutliche Halbmonde (Fig. 6 *EH*, *SH*) um eine zweite, unter Umständen »helle« (*HL*, *DQ*) und »körnige« Zellart bilden, ist bei der Spitzmaus eine zweite Drüsenzellenart, die durch ihre deutliche und stark oxyphile Körnung charakterisiert ist (Fig. 5 *KS*), von der ersten räumlich durch die Schaltstücke (*SA*) vollkommen getrennt und gleichsam in den peripheren Abschnitt der Speichelröhren verlegt.

Vergleichen wir noch die Submaxillaris des Igels, des dritten Vertreters unsrer einheimischen Insectivoren, so scheint sich diese nach den Angaben der Autoren mehr den Verhältnissen beim Maulwurf anzuschließen. Allerdings zeigt die Auffassung N. Kultschizkys und R. Krauses betreffs des Igels eine wesentliche Verschiedenheit. Ersterer beschreibt zwei Zellarten in den Drüsenröhrchen, deren eine — seine mucinoiden Zellen — ganz mit den »hellen« Zellen beim Maulwurf übereinzustimmen scheint[1], während die zweite vollkommen den serösen Drüsenzellen entsprechen, sich aber mit Hämatoxylin färben soll, das die ersteren ungefärbt läßt. »Ein solches Präparat hat eine große Ähnlichkeit mit einer gewöhnlichen gemischten Drüse mit stark entwickelten Halbmonden.«

Auch R. Krause unterscheidet zweierlei Zellen, kommt aber betreffs ihrer Deutung zu gerade entgegengesetzter Auffassung wie

---

[1] Sie entsprechen nach ihrer Verteilung den Schleimzellen der Submaxillaris andrer Tiere, haben basalständigen Kern, der von einer geringen Menge von Protoplasma umhüllt ist, von dem lamellenförmige Fortsätze abgehen (vgl. meine Fig. 8 *z*). Sie unterscheiden sich aber von den gewöhnlichen Schleimzellen scharf dadurch, daß sie sich in ihrem nicht protoplasmatischen Teil energisch mit Karmin (also nicht mit Schleimfärbemitteln; Anm. d. Verf.) färben. l. c. S. 104.

© Biodiversity Heritage Library, http://www.biodiversitylibrary.org/; www.zobodat.at

Kultschizky. An die Schaltstücke schließen sich nach Krause oxyphile Körnchenzellen an, die er denen der Parotis vergleicht, also für seröse Zellen hält. An diese schließen sich Zellen an, welche »mit verschiedenen Farbstoffen dieselben Reaktionen wie Schleimzellen geben. Dabei unterläuft R. Krause der Irrtum Kultschizkys »mucinoide Zellen« mit seinen basophilen zu identifizieren[1], während doch Kultschizky, wie ich glaube, mit vollem Recht an die Schaltstücke sich seine mucinoiden und an diese erst die mit Hämatoxylin färbbaren, die er den serösen vergleicht, anschließen läßt.

Ganz unverständlich ist mir, wie R. Krause[2] schließlich dazu

---

[1] Arch. mikr. Anat. Bd. XLV, 1895, S. 124.

[2] Ebendort, S. 128.

Anmerkung: Da N. Loewenthal neuestens Mitteilungen über den feineren Bau der Submaxillaris beim Igel in Aussicht gestellt hat (Bibliogr. Anat. T. XVI, 1907, p. 171), habe ich von einer genaueren Untersuchung Abstand genommen. Nur um mir selbst ein Urteil über die Steitfrage zwischen R. Krause und Kultschizky zu bilden, habe ich mir den feineren Bau der Drüse bei einem $2^1/_2$monatigen und einem erwachsenen Igel angesehen. Der Drüsenkörper des letzteren, den ich (vor langen Jahren) als »Submaxillaris« herauspräpariert und in Sublimat-Eisessig fixiert hatte, besteht aus drei verschieden gebauten Anteilen: einem rein serösen, einem rein mucösen (Retrolingualis) und einem gemischtzelligen, der mir der Submaxillaris des Maulwurfs zu entsprechen scheint. In ihm gehen nun die Speichelröhren unter ganz allmählicher Dickenabnahme — im Gegensatz zu der plötzlichen beim Menschen und Maulwurf — in die kurzen Schaltstücke und diese in verästelte Zellschläuche über, welche aus netzig-körnigen Zellen bestehen, die sich mit verdünntem Hämatoxylingemisch nach Delafield nicht färben, ebensowenig mit Mucikarmin, wohl aber mit Eosin, jedoch auch mit Hämalaun und die auch die Pyrogallolreaktion geben, wie beim Maulwurf. Besonders deutlich ist dies in den oberflächlichen, von der Fixierung unmittelbar betroffenen Teilen der Fall. Hier färbt sich der Inhalt der Zellen aber auch schwach mit Mucikarmin, stark blau bei der Färbung nach Mallory, ähnlich wie bei der Spitzmaus. An diese Zellen, welche morphologisch den Eindruck von mucösen machen (Kultschizkys mucinoide Zellen), schließen sich solche an, die sich stark mit verdünntem Delafieldschen Gemisch, schwach aber auch mit Mucikarmin färben lassen; so gefärbte Schnitte erinnern dann an das Bild einer Drüse mit Halbmonden, ohne daß ich jedoch an meinen Objekten solche wirklich annehmen kann, ebensowenig wie Kultschizky oder in der letztbeschriebenen Submaxillaris vom Maulwurf. Diese Zellen enthalten aber stellenweise besonders wieder in den oberflächlichen Teilen der Drüse sehr deutliche Granula und unterscheiden sich von serösen Drüsenzellen durch sehr derbe Zellgrenzen. Die Kernverhältnisse zeigen keine durchgreifenden Unterschiede, indem stellenweise bald die erste, bald die zweite Zellart entweder ganz an die Peripherie gedrängte, homogen gefärbte, abgeplattete Kerne oder runde, mit deutlichem Chromatingerüst besaß. Keine der beiden Zellarten zeigte jedoch volle Übereinstimmung, weder mit den Zellen des rein serösen, noch mit denen des rein mucösen Abschnittes.

© Biodiversity Heritage Library, http://www.biodiversitylibrary.org/; www.zobodat.at

kommt, aus dem Umstande, daß sich in der erschöpften Drüse die Unterschiede zwischen den zwei Zellarten verwischen, den Schluß zu ziehen, »daß wir es in den beiden, auf den ersten Blick so verschiedenartig aussehenden Zellkomplexen der Submaxillaris im Grunde genommen doch nur mit denselben Zellen zu tun haben«, wo er doch selbst sofort anfügt, »daß jede Zellart die Absonderung eines bestimmten Teiles des fertigen Secretes übernimmt«.

Wenn so die Befunde beim Maulwurf es als wünschenswert und berechtigt erscheinen lassen, den histologischen Bau der Submaxillardrüse beim Igel einer neuerlichen Untersuchung zu unterziehen, so dürften sie anderseits auch geeignet sein, ein Verständnis für die bisher ganz vereinzelt dastehenden Angaben von R. Krause[1] über dieselbe Drüse bei den Mangusten zu vermitteln.

Nach der Schilderung Krauses soll die Submaxillaris von *Herpestes badius* und *leucurus* stark entwickelte Halbmonde besitzen, die sich aber merkwürdigerweise mit den bekannten Schleimfärbemitteln (basischen Teerfarben, aber auch Mucikarmin) färben — weshalb sie Krause für Schleimzellen erklärt —, während die eigentlichen Drüsengänge aus Eiweißzellen bestehen sollen.

R. Krause sieht darin eine Umkehr des Typus, wie er bei Raubtieren (Hund, Katze) und Wiederkäuern (Schaf) bekannt ist.

Gegen diese Darstellung hat v. Ebner[2] wohl mit Recht sehr entschieden Stellung genommen und erklärt, daß er in dem Umstande, daß R. Krause in den nur nach ihrem färberischen Verhalten als Schleimzellen gedeuteten Zellen Secretcapillaren beschreibt, einen neuen Beweis dafür sehe, daß die Schleimfärbemittel nicht unbedingt verläßlich sind. Daher könne er sich auch nicht entschließen, die Halbmonde der Mangusten im Gegensatz zu jenen aller andern Tiere für Schleimzellen zu halten.

Betreffs der Verläßlichkeit der Schleimfärbemittel erlaube ich mir zu bemerken, daß die metachromatische Färbung mit Thionin, Safranin, Methylviolett usw. gewiß kein Beweis für die Schleimnatur des gefärbten Objekts ist, da sich auch andre Körper so färben. Dagegen ist mir

---

Gegen Krause (l. c. S. 123, Anmerk. 1) erwähne ich, daß ich wie Kultschizky stellenweise auch echte Schleimzellen, d. h. Zellen, deren Inhalt sich stark mit allen Schleimfärbemitteln färbte, sowohl in diesem Teil der Submaxillaris, als im rein serösen Abschnitt gefunden habe.

[1] Beiträge zur Histologie der Speicheldrüsen usw. Arch. mikr. Anat. XLIX, 1897, S. 707.

[2] Kölliker's Handbuch der Gewebelehre. 6. Aufl. III. Bd., 1902, S. 61 ff.

©Akademie d. Wissenschaften Wien; download unter www.biologiezentrum.at; www.zobodat.at

bisher kein andrer Körper als die hyaline Knorpelsubstanz bekannt geworden, der sich mit Mucikarmin so färbt, wie die verschiedenen Schleimarten, so daß ich bisher keinen Grund sehe, an der von P. Meyer betonten Specifität dieser Färbung zu zweifeln, bis andre Erfahrungen uns eines besseren belehren. Die Beschreibung R. Krauses legt aber trotz mancher Abweichungen, welche allenfalls in der verschiedenen Technik ihre Erklärung finden könnten, die Vermutung nahe, daß es sich bei den Mangusten um ähnliche Verhältnisse handeln könnte, wie ich sie beim Maulwurf gefunden habe.

Wäre dies der Fall — was jedoch erst durch Vergleich zu prüfen ist, da, wie ich gezeigt habe, bei nahe verwandten Tieren die größten Verschiedenheiten vorkommen können —, dann würde es sich auch bei den Mangusten nicht um Drüsenschläuche aus Eiweißzellen und Halbmonde aus Schleimzellen handeln, sondern um Drüsenschläuche aus ganz eigenartigen, aber doch den Schleimzellen anzureihenden Bildungen, während die Halbmonde aus einer Art seromucöser, amphoterer Zellen sui generis bestünden und einstweilen von den gleichnamigen Bildungen bei andern Drüsen als Krausesche Halbmonde unterschieden werden könnten.

Zum Schluß erlaube ich mir noch einige Bemerkungen über die Retrolingualdrüse anzufügen.

Sie ist bei den Insektenfressern, wie dies schon Ranvier[1] angab, eine reine Schleimdrüse und, wie bereits Kultschizky[2] und R. Krause[3] betont haben, ohne Halbmondbildungen.

Besonders bemerkenswert scheint mir nun in Hinsicht auf die noch immer viel umstrittene Frage, ob der Schleim aus einem körnigen Vorstadium hervorgeht, die Tatsache, daß ich bei einem frisch gefangenen und rasch getöteten Maulwurf, dessen Drüsen in einem Gemisch von zwei Teilen 96%igen Alkohols und einem Teil Formalin fixiert worden waren, sämtliche Zellen der Retrolingualis vollgepfropft finde mit wohlgetrennten, ziemlich groben Kügelchen (Fig. 12), welche sich stark mit alkoholischem Mucikarmin, aber auch mit Delafields Hämatoxylingemisch färben. Dies widerspricht der Angabe von Stöhr[4], daß sich Mucigenkörnchen nicht färben.

H. Hoyer[5] hat an einer Stelle gemeint, daß in Schleimdrüsen und Becherzellen nie so deutliche Granula wahrzunehmen seien, wie in den

---

[1] l. c. [2] l. c. S. 103. [3] l. c. S. 97.

[4] Lehrbuch der Histologie. 12. Aufl. S. 210.

[5] Über den Nachweis des Mucins in Geweben mittels der Färbemethode. Arch. mikr. Anat. Bd. XXXVI, 1890, S. 357 u. f.

© Biodiversity Heritage Library, http://www.biodiversitylibrary.org/; www.zobodat.at

Mastzellen. In der Retrolingualis dieses Maulwurfs war dies der Fall. Besonders nach Färbung mit dem alkoholischen Mucikarmin allein traten die Körnchen mit einer Schärfe hervor, die an der granulären Natur des Schleimzelleninhaltes keinen Zweifel gestattete (Fig. 12).

Ein ganz verschiedenes Bild erhielt ich bei einem andern Maulwurf. Diesen hatte ich versucht in Formalindämpfen zu ersticken; da dies aber selbst nach etwa 20 Minuten nicht gelungen war, tötete ich das Tier durch Genickfang.

Die Drüse wurde diesmal in einem Alkohol-Formalingemisch, dem ich aber zum gleichen Teil ($^1/_3$) gesättigte Sublimatlösung zugesetzt hatte, fixiert.

Von gesonderten Secretkörnchen war diesmal in der Retrolingualis fast nichts zu sehen. Ob dies seinen Grund in einer andern physiologischen Entwicklungsphase der Secretkörnchen oder in dem längeren Aufenthalt in dem giftigen Gase oder in einer direkten Reizung der Drüse durch flüssiges Formalin, mit dem die Schnauze des Tieres in Berührung kam, oder aber in der geänderten Fixierung hat, wage ich nicht zu entscheiden.

Der Zellinhalt färbte sich zwar gleich stark mit Mucikarmin, Delafields Hämatoxylingemisch und metachromatisch mit Thionin, bestand aber fast durchweg aus einem feinmaschigen, teilweise knotigen Netzwerk von Schleim, wie es aus dem Zerfließen von Körnchen entstanden gedacht werden kann. Bei genauer Untersuchung mit Immersion sind da und dort auch isoliert gebliebene Granula zweifellos zu sehen, die aber nicht mehr rund, sondern länglich, oft unregelmäßig geworden waren. Auch die Fäden des Netzwerkes ließen stellenweise ganz deutlich ihre Zusammensetzung aus stäbchenartig verlängerten und agglutinierten oder zusammengeflossenen Kügelchen erkennen.

Bei vielen andern Maulwürfen, deren Drüsen nicht vollkommen frisch fixiert werden konnten, waren die Granula zerflossen und bildeten das bekannte Netzwerk, wie es unter der Bezeichnung »reticuläre Substanz« von Schiefferdecker[1], »Filarmasse« von List[2] so eingehend beschrieben worden ist.

Ich habe nach diesen Erfahrungen eine Reihe schleimhaltiger Zellen in andern Geweben nach derselben Methode untersucht, d. h. in der genannten Alkohol-Formalinmischung (2 : 1) fixiert, von da in reinen 95%igen Alkohol übertragen und die Celloidinschnitte mit der alkoholischen Mucikarminlösung gefärbt und kann darüber folgendes

[1] Arch. mikr. Anat. Bd. XXIII, 1884, S. 405.

[2] Ebendort, Bd. XXVI, 1886 u. a. a. O.

© Biodiversity Heritage Library, http://www.biodiversitylibrary.org/; www.zobodat.at

mitteilen: Die Schleimzellen in der Submaxillaris einer durch Äther getöteten Katze boten dasselbe Bild, wie die der Retrolingualis des mit Formalindämpfen behandelten Maulwurfs, d. h. nahezu keine freien Granulä mehr, sondern fast nur dichte Netze.

In der Submaxillaris eines Affen (*Hamadryas*) zeigten die Schleimzellen fast ausschließlich isolierte, aber bereits stäbchenförmig oder unregelmäßig gewordene Granula.

Auch in den Becherzellen der Rachenschleimhaut vom Frosch, deren Inhalt nach H. Hoyer[1] durch kein mucinfärbendes Präparat tingiert werden soll, färbten sich mit Mucikarmin allerdings spärliche, durch viel farblose Zwischensubstanz getrennte Körnchen, Kügelchen und auch fadenförmige Gebilde stark rot.

In den Schleimdrüsen des weichen Gaumens und des Zungengrundes eines mit Äther getöteten Kaninchens waren keine Granula zu sehen. Die Zellen enthielten farblose Kugeln verschiedener Größe, die naturgemäß den Eindruck von Vacuolen machten und zwischen ihnen, als Vereinigung ihrer Oberflächen rotgefärbte Schleimsubstanz, die als Netzwerk mit runden Maschen erschien. Die freien Oberflächen der Zellen zeigten sehr charakteristische Schleimfadenbilder, indem jeder Faden von einem dichteren Knoten förmlich auszuströmen schien, wie etwa eine Schlüre von einem zerfließenden Kristall.

Die Oberflächenepithelien des menschlichen Magens zeigten in einem Falle, in dem das Schleimhautstückchen unmittelbar ex vivo (bei einer Operation) in das Fixiergemisch gebracht worden war[2], teilweise gut fixierte Schleimkörnchen, die bei den tieferen Teilen der Magengruben isoliert zu sehen, in den Oberflächenzellen durch ebenfalls gefärbte Zwischensubstanz verbunden waren. Teilweise wiesen die Zellen, besonders der Magengruben und Schaltstücke, Deformierungen der Schleimkörnchen bis zur Netzbildung auf. Aber allenthalben hatte sich der schleimige Inhalt ebenso stark mit Mucinkarmin gefärbt, wie in Schleimdrüsen oder Becherzellen, was zu sehen bisher — wenn auch die Behauptung Hoyers (l. c. S. 337), daß das schleimartige Secret der Magenoberflächenepithelien von mucinfärbenden Lösungen durchaus nicht tingiert wird, schon lange widerlegt wurde[3] — noch nicht gelungen war.

---

[1] l. c. S. 337.

[2] Ich verdanke das Objekt Herrn Privatdozent Dr. E. Schütz.

[3] Z. B. durch M. Heidenhain (Anat. Anz. Bd. XVIII, 1900, S. 423, welcher die körnige Beschaffenheit und Färbbarkeit des Zellinhaltes an den Oberflächenzellen des menschlichen Magens gezeigt hat.

© Biodiversity Heritage Library, http://www.biodiversitylibrary.org/; www.zobodat.at

Von besonderem Interesse scheint es mir, daß in einem zweiten Fall, in dem die Schleimhautstückchen vor dem Einbringen in das Alkohol-Formalingemisch kurze Zeit in körperwarmer $^3/_4$%iger Kochsalzlösung gelegen hatten, die Färbung nicht mehr, wie im ersten Falle, den ganzen Zellkörper bis auf den kerntragenden basalen Teil betraf, sondern nur mehr eine oberflächliche kleinere oder größere, aber scharf abgesetzte Partie in Form des sog. Biedermannschen Pfropfes.

Ich kann nach diesen und andern bereits bekannten Beobachtungen, die noch kurz gestreift werden sollen, die Anschauung R. Krauses über die Natur dieser Granula nicht teilen. Er sieht »natürlich in diesen Granulis nichts andres als Kunstprodukte, entstanden bei der Fällung der gelösten Eiweißkörper durch die Fixationsmittel«[1] und beruft sich dabei auf die bekannten Untersuchungen Fischers[2] und auf die Behauptung, daß man in der frisch (allerdings in Amnios- oder Glaskörperflüssigkeit) untersuchten Retrolingualis nichts von Körnchen sehe.

Es liegt mir ferne, hier auf die ganze Granulafrage eingehen zu wollen; doch möchte ich erinnern, daß der Behauptung Krauses und der andern Granulagegner eine Reihe von gegenteiligen Angaben und Beobachtungen gewiegter Forscher gegenüberstehen, von denen ich hier nur einige hervorheben möchte.

Eine der wichtigsten und schlagendsten scheint mir die Beobachtung L. Merks[3] zu sein, welcher die Präexistenz der Secretkörnchen in den Schleimzellen und ihr Zerfließen bei lebenden Forellenembryonen feststellen konnte. R. Krause läßt diese entscheidenden Angaben Merks unberücksichtigt. Aber auch denen H. Hoyers[4], den er wiederholt zitiert, schenkt er nicht die gebührende Beachtung; nachdem dieser Autor das gewöhnliche Aussehen des Secrets an gefärbten Schnitten durch Schleim- und Schleimspeicheldrüsen als ein mäßig weitmaschiges Netzwerk bezeichnet hat, sagt er weiter: »Im frischen Zustand in humor aquaeus untersucht, erscheint der Zellinhalt körnig, wie dies auch schon von Heidenhain in seinen grundlegenden Arbeiten hervorgehoben worden ist und auch von Lawdowsky erwähnt wird; aus zerquetschten Zellen treten die Körnchen frei hervor. Bei der Herstellung, Färbung und Aufhellung von Schnitten wird die körnige Struktur verwischt, und es kommt eine meiner Ansicht nach künstliche

[1] Arch. mikr. Anat. Bd. XLV, 1895, S. 103.

[2] Anat. Anz. Bd. IX, 1894, S. 678 und: Fixierung, Färbung und Bau des Protoplasmas. Kritische Untersuchungen usw. Jena, 1899.

[3] Sitzb. k. Akad. Wiss. Wien, Bd. XCIII, III. Abt., 1886. [4] l. c. S. 346.

©Akademie d. Wissenschaften Wien; download unter www.biologiezentrum.at

Netzstruktur zum Vorschein, die mit der Anordnung der Protoplasmastränge nichts gemein hat.«

Von weiteren, teils älteren, teils neueren Beobachtungen eines körnigen Inhaltes in schleimabsondernden Zellen seien noch erwähnt die von v. Ebner[1] in den Zungenschleimdrüsen, von Biedermann[2] in den Becherzellen der Froschzunge, von Langley[3] in den Schleimspeicheldrüsen und der Orbitaldrüse, von Paneth[4] in den Becherzellen des Säugetierdarmes, von Frh. von Seiller[5] in den Zungendrüsen der Reptilien. Besonderes Interesse beansprucht auch die Beobachtung Apáthys[6] an den einzelligen Drüsen in der Haut von *Nephelis*. Er sah sie vor jeder Secretion mit Körnchen vollgepfropft, die sich in vivo mit Methylenblau färbten und dann vor den Augen des Beobachters zu einem blaugefärbten Schleim zerflossen.

Auch Galeotti[7] konnte sich an in vivo gefärbten Schleimzellen im Magen und Darm bei *Spelerpes* von der Präexistenz der Körnchen überzeugen und betont, daß das körnige Aussehen in den fixierten Präparaten kein Kunstprodukt ist.

Noll[8] bezeichnet es als Tatsache, daß die secretgefüllten Schleimzellen durch ihren Gehalt an Secretgranula charakterisiert sind und findet die frischen Zellen der Submaxillaris vom Hund, wie vor ihm schon Held[9] die von der Katze, durchaus granuliert.

Nach alledem — und die Beispiele sind damit durchaus nicht erschöpft — scheint es vollkommen den Tatsachen zu entsprechen, wenn v. Ebner[10] den Absonderungsvorgang des Schleimes als einen wesentlich

---

[1] Die acinösen Drüsen der Zunge usw. Graz, 1873, S. 18.

[2] Sitzb. k. Akad. Wiss. Wien, Bd. LXXI, Abt. III, 1875 und ebenda Bd. XCIV, Abt. III, 1886, S. 253 u. f.

[3] The Journ. of Physiology, Vol. II, 1879, p. 276 u. f. — Besonders aber in der sorgfältigen Untersuchung an gleicher Stelle Vol. X, 1889, p. 433, wo der Autor das Verhalten der Schleimgranula gegen die verschiedensten Reagenzien behandelt und ihre Präexistenz außer allen Zweifel setzt.

[4] Arch. mikr. Anat. Bd. XXXI, 1888, S. 129.

[5] Ebenda, Bd. XXXVIII, 1891, S. 200 und Festschrift zum 70. Geburtstage R. Leuckarts. Leipzig, 1892, S. 252 und 254 u. f.

[6] Zeitschr. wiss. Mikr. Bd. IX, 1892, S. 22.

[7] Internat. Monatsschr. f. Anat. u. Phys. Bd. XII, 1895, S. 514. Galeotti führt noch als weitere Beobachter von körniger Secretion des Schleimes Pfitzner (Morph. Jahrb. Bd. VI, 1880) und Ranvier (Journ. de la Micrographie, T. XI und XII, p. 364, 1887) an.

[8] Arch. Anat. Phys. Phys. Abt. Suppl. 1902, S. 168.

[9] Ebendort, Anat. Abt. 1889, S. 287.

[10] Koellikers Handbuch d. Gewebelehre. 6. Aufl. III. Bd. 1902, S. 42 u. 188.

© Biodiversity Heritage Library, http://www.biodiversitylibrary.org/; www.zobodat.at

granulären Prozeß bezeichnet. Wenn diese Anschauung sich noch nicht allgemein Bahn gebrochen hat, so liegt der Grund wohl darin, daß wir bis jetzt keine einfache und sichere Methode besessen haben, diese Schleimkörnchen auch im fixierten Präparat nachzuweisen. So klagt Solger[1], daß es ihm auf keine Weise gelungen ist, die »mattglänzenden Schleimtropfen« der Schleimzellen zu fixieren, und auch Noll (l. c.) betont, daß keines der Mittel (Osmiumbichromat nach Altmann, konzentrierte wässerige Sublimatlösung, 10%iges Formalin, Alcohol absolutus) imstande war, die Granula so zu fixieren, wie es bei serösen Drüsenzellen gelingt. Daher muß man mit v. Ebner[2] auch heute noch sagen, daß die Körnchen sowohl in Schleim-, als auch in den verwandten Becherzellen schwer nachzuweisen sind.

Wenn auch vorerst noch zugegeben werden soll, daß vollkommen reife Mucigenkörnchen, wenigstens gewisser Schleimarten — während die andrer sehr widerstandsfähig sind —, durch kein Mittel fixiert werden können (man könnte sie einer vollkommen reifen Impatiensfrucht vergleichen, die bei der leisesten Berührung platzt, während dies im unreifen Zustand nicht der Fall ist), so liegen doch schon glückliche Versuche vor, auch die Körnchen empfindlicher Schleimsorten zu fixieren.

Nachdem zuerst Paneth[3] gezeigt hatte, daß die Körnchen in den Becherzellen des menschlichen Darmes durch Pikrinsäure sich als runde, scharf begrenzte Gebilde erhalten lassen, hat dann in der ersten Hälfte der neunziger Jahre O. Jelinek in unserm Institut nachgewiesen (aber nicht publiziert), daß sich die Schleimkörnchen auch mit Sublimat oder Pikrinsublimat fixieren und im gefärbten Schnitt erhalten lassen, wenn man eine nachträgliche Behandlung mit wässerigen Flüssigkeiten (vornehmlich das Auswaschen) vermeidet. Die fixierten Körnchen zerfließen aber noch nachträglich, wenn man die Fixierungsflüssigkeit mit Wasser auswäscht.

An Becherzellen des menschlichen Darmes, deren Secretgranula unter Beobachtung der angeführten Vorsicht fixiert worden waren, konnte ich die Theca der Zellen mit den stark in Delafields Hämatoxylingemisch färbbaren Körnchen erfüllt sehen; am Stoma erscheinen sie aber zu einer fädig-wabigen Masse zerflossen. Würde es sich in den Körnchen um ein bloßes Fällungsprodukt handeln, so müßten sie auch außerhalb des Stomas zu sehen sein.

---

[1] Festschrift f. C. Gegenbaur. Leipzig, 1896, S. 217.
[2] l. c.
[3] l. c.

© Biodiversity Heritage Library, http://www.biodiversitylibrary.org/; www.zobodat.at

Hier sei beiläufig noch daran erinnert, daß die Granula der sog. Mastzellen des lockeren Bindegewebes, von deren Präexistenz man sich an jedem frischen Präparat überlebender Zellen überzeugen kann, in gleicher Weise zerfließen, wenn sie mit wässerigen Flüssigkeiten in Berührung kommen, dagegen als isolierte Körnchen färberisch nachweisbar bleiben, wenn nur alkoholische Flüssigkeiten benutzt werden, worauf schon JOLLY[1] und MICHAELIS[2] aufmerksam gemacht haben.

Übrigens bestehen auch in der Löslichkeit der Mastzellengranula ganz ähnlich, wie in der der Schleimgranula, Verschiedenheiten je nach der Art, was neuestens auch MAXIMOW[3] betont hat. So finde ich die Körnchen in den Zellen des Subcutangewebes bei der weißen Ratte noch nach tagelangem Liegen in stark verdünnten wässerigen Farblösungen nur zum Teil gelöst.

Aus den vorstehenden Mitteilungen ergeben sich also für den, welcher sich heute mit den histologischen Vorgängen bei der Schleimsecretion befassen will, einige nicht außer acht zu lassende Punkte.

1) Die Objekte, in deren schleimhaltigen Zellen man Granula nachweisen will, dürfen vor der Fixierung nicht chemischen oder physikalischen Einwirkungen oder gar postmortalen Veränderungen ausgesetzt werden.

2) Muß der physiologische Zustand der betreffenden Drüse oder Schleimhaut in Betracht gezogen werden; nicht jederzeit enthält die schleimbereitende Zelle Granula.

3) Muß die richtige Fixierungsflüssigkeit gewählt werden; am geeignetsten erscheint das von mir empfohlene Alkohol-Formalingemisch[4], das man 1—2 Tage einwirken läßt, um dann das Präparat unmittelbar in 95%igen Alkohol zu übertragen. Bei der weiteren Behandlung ist jede Berührung mit Wasser oder wässerigen Farblösungen zu vermeiden.

Unter Beachtung dieser technischen Vorschriften werden wir zu einer ganz andern Auffassung vom Wesen des histologischen Vorganges bei der Schleimabsonderung kommen, als sie uns heute noch in den Darstellungen von SCHIEFFERDECKER, STÖHR, R. KRAUSE u. a. entgegentritt.

So viel kann wohl schon jetzt mit Bestimmtheit gesagt werden, daß die Behauptung KRAUSES, die mucinbildende Zelle sei vor allem

---

[1] C. R. de l'Assoc. des Anat. Sess. 3. Lyon, 1901, p. 78.

[2] Münchener med. Woch. Jahrg. 49, 1902, S. 225.

[3] Arch. mikr. Anat. Bd. LXVII, 1906, S. 696.

[4] Vielleicht wird es sich für gewisse Fälle als zweckmäßig herausstellen, seine prozentische Zusammensetzung abzuändern.

© Biodiversity Heritage Library, http://www.biodiversitylibrary.org/; www.zobodat.at

durch das Fehlen der Granula charakterisiert, irrtümlich ist, daß vielmehr das Gegenteil der Fall ist, und daß diese Granula kein Kunstprodukt sind.

Wien, 11. Juli 1907.

Erklärung der Abbildungen.

Tafel I und II.

Fig. 1. Schema der Submaxillardrüse vom Menschen. Vergr. etwa 500. Äußere Umrisse, sowie gegenseitige Größenverhältnisse der Schleimschläuche und Eiweißalveolen unter teilweiser Benutzung der Rekonstruktionen von S. Maziarski (vgl. Text S. 2). *AG*, Ausführungsgang eines Endläppchens; *Sp*, Speichelrohr; *SA*, Schaltstück; *SL*, ein Schleimschlauch der Länge nach; *SQ* quergetroffen, *EH*, endständiger, echter Halbmond; *SH*, seitenständiger Halbmond; *SS*, Übergang eines Schleimschlauches in einen serösen Abschnitt, wodurch eine halbmondartige Bildung vorgetäuscht wird; *SE*, seröse Alveolen mit Secretröhrchen im Längs-; *Sq* im Querschnitt.

Fig. 2. Ein Läppchen der Submaxillardrüse von *Crossopus fodiens* am Flachschnitt. 10% Formalin. Delafields Häm. — Chromotrop 2 R. Vergr. 110. *IL*, intralobuläre Ausführungsgänge; *Sp*, Speichelrohr; *KS*, körnige Schläuche; *A*, Alveolenendgänge; *G*, Blutgefäß.

Fig. 3. Eine Stelle aus einem gleich behandelten Schnitt desselben Objektes. Vergr. 500. *KI*, körnige Innenzone der Alveolen, stark blau gefärbt; *Sp*, Speichelrohr in einen körnigen Schlauch *KS* übergehend. Bei *f* basale Faserung der körnigen Zellen.

Fig. 4. Randteil eines Läppchens der Submaxillaris von *Crossopus fodiens*. 10% Formalin. Mallorys Bindegewebsfärbung. Vergr. 500. Übergang eines körnigen Schlauches, *KS*, durch ein Schaltstück, *Sch*, in ein Alveolenendgangsystem, *EA*. Bei *A* eine solche Alveole quer getroffen. Die dunkle Innenzone setzt sich unmittelbar in die ebenfalls blau gefärbten Secretfäden, *sf*, fort. *k*, körniger Zellabschnitt; *r*, äußerer protoplasmatischer Abschnitt; *mp*, Membr. propr.; *c*, Blutcapillaren; *M*, bindegewebige Umhüllung der Drüse.

Fig. 5. Schema der Submaxillardrüse der Wasserspitzmaus. Links der Umriß genau nach einer Stelle im Präparat (Fig. 4); rechts Verhalten der Zellen und Schlauchabschnitte schematisch. *KS*, körniger Schlauch; *SF*, Secretfaden; *AE*, terminales Alveolengangsystem; *AQ*, Alveole im Querschnitt. Vergr. 500.

Fig. 6. Schema der Submaxillaris des Maulwurfs. Rechts ein reich verästelter »heller« Drüsengang mit den umhüllenden dunklen Zellgruppen genau nach dem Präparat mit der Camera angelegt (Fig. 7 *HZL*). Die dunkle Umrahmung kommt an den schmalsten Stellen auf Rechnung des kernhaltigen, protoplasmatischen Fußteiles der hellen Zellen, an den breiten Stellen entspricht sie den Halbmondbildungen. Links das Verhalten der Zellen schematisch. *HL*, Heller Zellschlauch längs; *DQ*, Drüsenschlauch quer; *HT*, Halbmond tangential; *SC*, Secretspalten. Vergr. 500.

© Biodiversity Heritage Library, http://www.biodiversitylibrary.org/; www.zobodat.at

Fig. 7. Partie aus der Submaxillardrüse des hochträchtigen Maulwurfs (Nr. 9). 10 % Formalin. DELAFIELD-Eosin. Vergr. 150. *Sp*, Speichelröhren; *HZL*, ein reich verästelter heller Zellenschlauch mit Halbmondbildungen. *HZQ*, Drüsenschläuche im Querschnitt; *DZ*, dunkle Drüsenzellen.

Fig. 8. Randteil eines Läppchens vom vorigen Objekt bei 500facher Vergr. und derselben Färbung. *Sp*, ein weiteres Speichelrohr bei *C* in ein Schaltstück, *Sch*, und dieses in einen längsgetroffenen Schlauch mit hellen Zellen, *HZL*, übergehend; *HZQ*, ein solcher Schlauch quer mit engem Lumen und Schlußleisten. *DZ*, dunkle Drüsenzellen; *H*, Halbmondgruppen solcher; *C*, Secretrohr vom Hauptschlauch abzweigend; *z*, eine helle Drüsenzelle mit Plasmafortsätzen der kernhaltigen Außenzone.

Fig. 9. Endverästelung eines »hellen« Drüsenschlauches mit fünf Halbmondgruppen. Dasselbe Objekt, Färbung mit alkohol. Mucikarmin. Vergr. 500. *L*, das enge Lumen, welches sich in der Richtung des Pfeiles gegen das Schaltstück zu fortsetzte; *HZ*, helle Zellen, an die Oberfläche des Schlauches reichend; *H*, Halbmonde, bei *a* gegen das Lumen des hellen Zellschlauches zu ausgezogener körniger Zipfel eines Halbmondes; *p*, inneres, körnchenfreies, kernhaltiges Protoplasma; *k*, oberflächliche Körnchenzone einer Halbmondzelle; *sc*, Secretspalten zwischen zwei Halbmondzellen.

Fig. 10. Eine analoge Stelle aus demselben Objekt, gleich behandelt und vergrößert. Die Halbmonde *H* noch schärfer ausgeprägt; sie stehen deutlich mit den teilweise secretgefüllten Gängen *L* zwischen den hellen Zellen in Zusammenhang. *HZ*, helle Zellen an die Membr. propr. grenzend; *HZ'*, von dunklen überlagert; *t*, eine tangential getroffene Halbmondzelle.

Fig. 11. Ein oberflächliches Läppchen von der Submaxillardrüse eines ♀, nicht trächtigen Maulwurfes. Formalin — 95 % Alkohol — ges. Sublimatlösung. Pyrogallolfärbung. Vergr. 150. *HZL*, verästelte Drüsengänge schwarz gefärbt; *EA*, Endalveolen stark vacuolisiert; *Sp*, Speichelrohr; *M*, Bindegewebshülle.

Fig. 12. Querschnitt durch einen Drüsenschlauch der Glandula retrolingualis vom ♂ Maulwurf. Fix. in Alkohol-Formalin, Färbung mit alkohol. Mucikarmin. Schleimkörnchen in den Drüsenzellen. Vergr. 720.

© Biodiversity Heritage Library, http://www.biodiversitylibrary.org/; www.zobodat.at

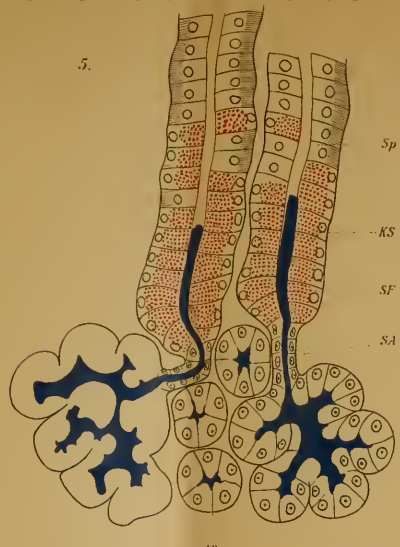

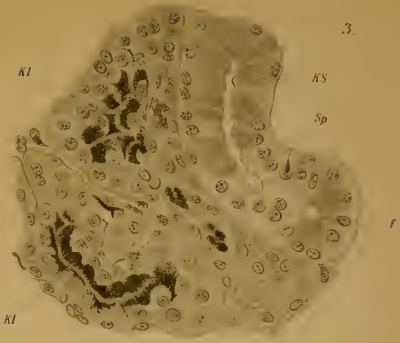

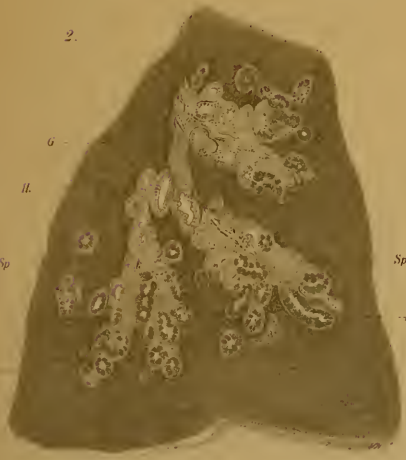

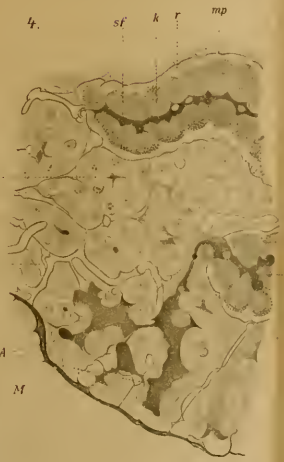

Schaffer u. Löffler gez.

Verlag von Wilhelm Engelmann in Leipzig

© Biodiversity Heritage Library, http://www.biodiversitylibrary.org/; www.zobodat.at

Verlag von Wilhelm Engelmann in Leipzig Lith. Anst. v. Max Arndt, Leipzig

ZOBODAT - www.zobodat.at

Zoologisch-Botanische Datenbank/Zoological-Botanical Database

Digitale Literatur/Digital Literature

Zeitschrift/Journal: Zeitschrift für wissenschaftliche Zoologie

Jahr/Year: 1908

Band/Volume: 89

Autor(en)/Author(s): Schaffer Josef

Artikel/Article: Zur Histologie der Unterkieferspeicheldrüsen bei Insectivoren 1-27