© Biodiversity Heritage Library, http://www.biodiversitylibrary.org/; www.zobodat.at

Über die Linsenregeneration bei den Knochenfischen.

Von

Jan Grochmalicki,

Assistent am Zoologischen Institut in Lemberg.

(Aus dem Zoologischen Institut der k. k. Universität Lemberg, unter der Leitung des Herrn Professor Dr. J. Nusbaum.)

Mit 6 Figuren im Text.

In der Literatur der letzten Jahre finden wir mehrere Arbeiten über die Regeneration der Augenlinse. Als Versuchsmaterial wurden bisher fast ausschließlich *Triton*- und *Salamandra*-Larven (V. Colucci[1], G. Wolff[2], E. Müller[3], A. Fischel[4] u. a.), zum Teil auch erwachsene Tritonen, Kaulquappen (W. Kochs[5]) und Fische (Röthig[6]) verwendet. Es wurde (für *Triton*- und *Salamandra*-Larven) von allen obengenannten Autoren mit Ausnahme Kochs festgestellt, daß die neue Linse am Pulpillarrande der oberen Iris entsteht. Kochs dagegen behauptet, daß die regenerierte Linse von Zellen der äußeren Haut oder des Horn-

[1] V. S. Colucci, Sulla rigenerazione parziale dell' occhio nei Tritoni. Memorie della R. Accad. d. Sc. dell' Inst. di Bologna. S. V. T. I. 1891.

[2] G. Wolff, Bemerkungen zum Darwinismus mit einem experimentellen Beitrag zur Physiologie d. Entwicklung. Biolog. Centralbl. 14. 1894. — Entwicklungsphysiologische Studien. I. Die Regeneration der Urodelenlinse. Arch. f. Entwicklungsmech. Bd. I. 1895. — Entwicklungsphysiologische Studien. II. Weitere Mitteilungen über die Regeneration d. Augenlinse. Ebenda. Bd. XII. 1901. — Entwicklungsphysiologische Studien. III. Zur Analyse der Entwicklungspotenzen des Irisepithels bei Triton. Arch. f. mikr. Anat. Bd. LXIII. 1904.

[3] E. Müller, Über die Regeneration d. Augenlinse nach Exstirpation derselben bei Triton. Arch. f. mikr. Anat. Bd. XLVII. 1896.

[4] A. Fischel, Über die Regeneration d. Linse. Anatomische Hefte. XLIV. Heft. 1900. — Weitere Mitteilungen über die Regeneration d. Linse. Arch. f. Entwicklungsmech. XV. 1903.

[5] W. Kochs, Versuche über die Regeneration von Organen bei Amphibien. Arch. f. mikr. Anat. Bd. XLIX. 1897.

[6] P. Röthig, Über Linsenregeneration. Inaug. Diss. Berlin 1898.

© Biodiversity Heritage Library, http://www.biodiversitylibrary.org/; www.zobodat.at

hautepithels, welche durch die Operationswunde in das Innere des Auges gelangt sind, hervorgeht.

Da das Problem der Linsenregeneration von großem Interesse ist, entschloß ich mich im vorigen Jahre, diesen merkwürdigen Prozeß nochmals einem genauen Studium zu unterziehen.

Als Versuchsmaterial habe ich die Fische gewählt, da der Versuch der Linsenregeneration bei denselben, der im Jahre 1898 von P. Röthig unternommen wurde, ohne Erfolg blieb. In Anbetracht dessen, daß Röthig keine positiven Resultate erhalten hat, während man bei den *Triton-* und *Salamandra*-Larven vielmals eine Regeneration der Linse beobachtet hatte, schien mir die Nachprüfung seiner Beobachtung von besonderer Bedeutung zu sein.

P. Röthig experimentierte an Kaulquappen, Axolotl, ausgewachsenen Tritonen, an jungen Forellen, Karauschen und Elritzen. Die Versuche an Kaulquappen und Axolotl gaben ihm wegen der geringen Widerstandsfähigkeit der operierten Tiere gegen äußere Einflüsse keine Erfolge. Bei erwachsenen Tritonen konstatierte er zwar einige Male die Regeneration der Linse, da aber sein Versuchsmaterial zu gering war, hat er keine lückenlose Reihenfolge von Entwicklungsstadien erhalten. Röthig macht aber die Annahme wahrscheinlich, daß hier die Bildung der neuen Linse in derselben Weise erfolgt, wie es Wolff u. a. für die ausgewachsenen Tritonen annahmen.

Nicht viel besser erging es ihm mit den Fischen, von denen nur 30 zur Untersuchung gelangten. Bei Untersuchung der operierten Fische bemerkte er in einem Falle (31 Tage nach Exstirpation der Linse) im operierten Auge »ein kleines linsenförmiges Gebilde«, welches er bei mikroskopischer Untersuchung als regenerierte Linse erkannte. »Es ist daher wahrscheinlich — sagt Röthig —, daß auch die Fische eine herausgenommene Linse regenerieren können. Ich drücke mich absichtlich so vorsichtig aus, denn um das Eintreten einer Linsenregeneration mit aller Entschiedenheit behaupten zu können, müßte der Fall nicht so vereinzelt dastehen und müßte ich gemäß meinen früheren Erörterungen vor allem in der Lage sein, die einzelnen aufeinander folgenden Entwicklungsstadien der neuen Linse darzulegen. Das aber kann ich nicht. Auch die Befunde, die ich sonst noch erhielt, machen die Regeneration der Linse (bei den Fischen) zwar wahrscheinlich, aber nicht sicher.«

Von Fischen habe ich für meine Experimente über 500 kleine, soeben aus dem Ei ausgeschlüpfte Forellen (*Trutta fario* und *T. iridens*), zum Teil auch Goldfische (*Carassius aureus*) und Plötze (*Leuciscus*

© Biodiversity Heritage Library, http://www.biodiversitylibrary.org/; www.zobodat.at

rutilus) verwendet. Die Befunde, über welche ich hier berichten will, beziehen sich nur auf die Forellen, da die operierten Goldfische und Plötzen frühzeitig zugrunde gingen. Bei der Operation benutzte ich das bekannte Verfahren. Dem in ein Leinwandläppchen gewickelten Tiere wurde durch einen Linearschnitt an der Cornea das Auge geöffnet und durch einen leichten seitlichen Druck auf den Bulbus die Linse hervorzugleiten gezwungen.

Die operierten Fische wurden anfangs in einen Brutkasten gesetzt, später in mehrere Aquarien verteilt und mit Leber genährt. Diese Lebensweise scheint ihnen behagt zu haben, so daß mehrere von ihnen (während 187 Tagen) nach der Operation die Länge von 8 cm erreichten. Von Zeit zu Zeit wurden einzelne Tiere in einer Mischung von Sublimat und 3 %iger Salpetersäure a pari fixiert, dann entkalkt, in Paraffin eingebettet und in Schnitte von 7—15 μ Dicke zerlegt. Zur Färbung wurde Hämatoxylin nach Delafield und van Giesonsche Mischung verwendet. Die mikroskopische Untersuchung ergab, daß in dem operierten Auge schon am 5.—7. Tage nach der Operation die Cornea ganz verwachsen ist. Die Stelle der Operation zeigte nur eine Narbe; die Iris, sofern dieselbe bei dem Operationsverfahren unverletzt bleibt, behält ihr früheres Aussehen, die Retina ist oft gefaltet, was durch das Fehlen der Linse und die dadurch entstandene Lücke leicht zu erklären ist. Als nächstes Verhalten des Auges ist die Entpigmentierung der Iris und die Wucherung ihrer Zellen am Pupillarrande, welche nach 20—30 Tagen und auch sehr oft später zum Vorschein kommt. Diese Erscheinungen bilden aber schon den Anfang des Regenerationsvorganges. Die Entpigmentierung kennzeichnet sich dadurch, daß die früher ganz schwarz gefärbte, das Aussehen eines schwarzen Streifens besitzende äußere Schicht der Iris, jetzt helle Flecken erhält und ringsum größere Ansammlungen und kleine Körnchen des entfernten Pigments zu bemerken sind.

Diese Ansammlungen sind als mit Pigment beladene Leucocyten anzusehen, welche, wie schon Wolff und E. Müller bemerkt haben, an der Entpigmentierung der Iris sich lebhaft beteiligen. Diese Entpigmentierung, welche man bei der Untersuchung der Schnitte leicht wahrnehmen kann, findet zumeist am ganzen Umfange des Pupillarrandes der Iris statt. Man trifft mehr oder weniger entpigmentierte Stellen, überall aber ist dieser Prozeß wahrzunehmen. Fast zugleich mit der Entpigmentierung der Iris, läßt sich eine deutliche Abhebung der beiden Irisschichten bemerken. An einer Stelle des Pupillarrandes nehmen die Zellen an Größe zu, ordnen sich faltenförmig und

© Biodiversity Heritage Library, http://www.biodiversitylibrary.org/; www.zobodat.at

bilden eine in die Pupille hineinragende Verdickung. Von größerer Bedeutung scheint mir der Umstand zu sein, daß, wie ich während der Untersuchung der operierten Tiere konstatieren konnte, diese knospenförmige Verdickung am Rande der Iris (welche allgemein als eine Anlage der regenerierenden Linse betrachtet wird) nicht nur am oberen Irisrande, wie es Colucci, Wolff, Müller, Fischel u. a. (bei andern Tieren) beobachtet haben, sondern auch irgendwo seitlich am Pupillarrande entstehen kann. Die Entstehung einer seitlichen Linsenanlage vermutet Dietrich Barfurth (Handbuch der Entwicklungslehre d. Wirbeltiere, hrg. von Dr. O. Hertwig. 8. Kapitel, Die Erscheinungen der Regeneration der Wirbeltierembryonen). Auch Fischel betont deutlich, daß sowohl am oberen, wie auch am unteren Irisrande dieselben Veränderungen in den ersten Regenerationsprozessen eintreten können; während aber die am oberen Rande stattfindenden weiteren Veränderungen die Linsenregeneration bewerkstelligen, unterliegen diejenigen an dem unteren dagegen unter dem ordnenden Einflusse der Schwerkraft einer Rückbildung.

Ein Beispiel solcher seitlichen Linsenanlage gibt uns Fig. 1 wieder. Das Bild stammt von einem 26 Tage nach der Operation in Horizontal-

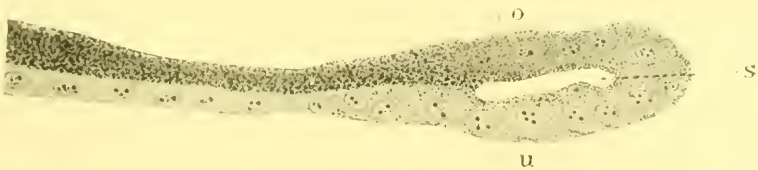

Fig. 1.

Ein Horizontalschnitt durch die Linsenanlage, 26 Tage nach vollzogener Operation. *o*, oberes, *u*, unteres Irisblatt, *s*, zwischen beiden entstandener Spalt. (Oc. 2, S. E, Zeiss Zeichenapparat nach Abbe.)

schnitte zerlegten Auge und stellt den hinteren Irisrand desselben mit einer deutlichen, in die Pupille emporragenden Verdickung dar. Wir sehen hier, wie das schwarzgefärbte äußere Irisblatt an seinem freien Ende entpigmentiert ist und in Verbindung mit dem unteren eine typische faltenförmige Anlage der Linse bildet. Diese Anlage zeigt auch in ihrem Innern ein deutliches, durch die Abhebung der beiden Irisblätter entstandenes Lumen, welches gewöhnlich vor dem Neubildungsprozeß erscheint. Dieses Gebilde stellt uns das erste Stadium der Linsenregeneration dar.

Ein andres Beispiel solcher seitlichen Linsenanlage gibt uns die photographische Aufnahme Fig. 2, welche einen Horizontalschnitt durch

© Biodiversity Heritage Library, http://www.biodiversitylibrary.org/; www.zobodat.at

das Auge eines nach 68 Tagen operierten Fischchens darstellt. Wir sehen hier von der hinteren Seite der Iris ein Bläschen in die Pupillaröffnung hineinragen, welches ein Lumen aufweist, das durch die Abhebung der beiden Irisblätter entstanden ist. Bei mikroskopischer Untersuchung sieht man, daß die in diesem Gebilde proliferierten Zellen eine faltenförmige Anordnung annehmen. Das ganze Bläschen sieht noch stark pigmentiert aus und ist nach auswärts gerichtet, was meiner Ansicht nach, wahrscheinlich die raschere Vermehrung der Zellen des hinteren Irisblattes bewirkt hat. Die Retinaschichten sind etwas gefaltet, was eine Folge der überstandenen Operation ist. Weitere Schädigungen des Auges, die auf diesem Bilde zum Ausdruck kommen, sind auf die Wirkung der Fixierungsmittel und der 3 %igen Salpetersäure, in der die Köpfchen der Tiere entkalkt wurden, zurückzuführen.

Fig. 2.
Ein Horizontalschnitt durch ein Forellenauge, 68 Tage nach der Operation. Photographische Aufnahme. *a*, Linsenanlage.

Während der Untersuchung der operierten Augen der Tiere habe ich mehrere solcher Gebilde die vom Pupillarrande der Iris in die Pupillaröffnung hineinragten, gesehen. Was aber die Bildungsstelle der Regenerate, welche die Anlagen der Linse darstellen, betrifft, so muß ich deutlich betonen, daß sie zum größten Teil an der oberen Iris entstehen, manchmal aber auch seitlich an der Pupillaröffnung anzutreffen sind. In späteren Stadien der Neubildung der Linse sehen wir, wie das Bläschen immer weniger Pigment enthält, während das ganze Gebilde sich vergrößert und die Zellen desselben sich zu Linsenfasern zu differenzieren anfangen. Eine genaue Angabe, wie diese Umbildung der Zellen zu Linsenfasern vor sich geht, bin ich nicht imstande zu geben, da in den zahlreichen von mir untersuchten Linsenregeneraten nur die Anfänge und der Ausgang der Linsenregeneration stets zu beobachten war. Eine Zwischenstufe, in welcher die Umbildung der proliferierten Zellen zu Linsenfasern stattfindet, ist mir leider nicht zur Beobachtung gekommen.

Die Linsenanlagen, wie es Fischel in seinen Arbeiten ausdrücklich hervorhob, kommen auch auf dem Umfange der Iris weit von der Pupillaröffnung, ja sogar, wenn die Iris gänzlich entfernt wurde, an der Pars ciliaris retinae vor.

© Biodiversity Heritage Library, http://www.biodiversitylibrary.org/; www.zobodat.at

Die erste Art der Entstehung der Linsenanlagen, weit von der Pupillaröffnung in der Iris ist auf der Fig. 3 zu sehen. Das Bild stammt von einem 40 Tage nach vollbrachter Operation fixierten Auge, welches in horizontaler Richtung in Schnitte zerlegt wurde. In diesem Auge waren keine Umbildungsprozesse am Rande der Iris zu konstatieren — dagegen fand ich unweit der Pupillaröffnung nebeneinander in einer parallelen Linie zwei Bildungscentren der Regeneration. Die Färbung der proliferierten Gebilde beweist deutlich ihre Entstehung von beiden Irisblättern. Die von dem oberen Irisblatt stammenden Zellen zeichnen sich durch starke Pigmentierung aus, sie bilden sozusagen den Stiel und den Kern der Gebilde; die am Umfange der Regenerate gruppierten Zellen sind dagegen blaß gefärbt und erinnern deutlich an Retinazellen bzw. an die Zellen des unteren Irisblattes der Pars iridica retinae, von der sie ohne Zweifel stammen. Ein unmittelbarer Übergang dieser letzteren in die peripherische Schicht dieser beiden Knospen kommt sehr deutlich zum Ausdruck. Die Entpigmentierung der Zellen und das lebhafte Wachstum dieser Gebilde sieht man sehr deutlich. Was die Entstehungsursache dieser beiden Anlagen anbelangt, ist zu bemerken, daß sie zweifellos auf die Verletzung derjenigen Stelle der Iris, wo sie entstanden sind, zurückzuführen ist.

Fig. 3.
Eine weit von der Pupillenöffnung entstandene doppelte Linsenanlage. Photographische Aufnahme. *a*, das Bild stammt von einem 40 Tage nach der Operation fixierten Auge. (Horizontalschnitt.)

Eine andre Art der Entstehung der Linsenanlage in der Pars ciliaris retinae zeigt uns ein 53 Tage nach der Operation fixiertes Auge (Fig. 4. Frontalschnitt). Die Iris scheint hier bei der Operation fast bis zum Grunde ausgerissen worden zu sein, wir sehen daher, wie von der Basis der Pars ciliaris retinae die Zellen sich unter einer lebhaften Vermehrung zu einer Falte anzuordnen beginnen. Die zwischen den Resten der beiden Irisblätter entstandene Spalte, entspricht zweifellos der Spaltung, die in typischer Weise am Rande der Iris bei der Linsenregeneration stattfindet und später das Lumen der regenerierenden Linse darstellt. Auch hier kommt deutlich die Entpigmentierung der proliferierten Zellen zum Ausdruck, ja sogar alle andern

© Biodiversity Heritage Library, http://www.biodiversitylibrary.org/; www.zobodat.at

Vorgänge scheinen mir die Vermutung, daß es sich hier um eine Linsenregeneration handelt, berechtigt zu machen. Ob jedoch aus solchen Anlagen eine Linse sich regenerieren kann, das ist fraglich.

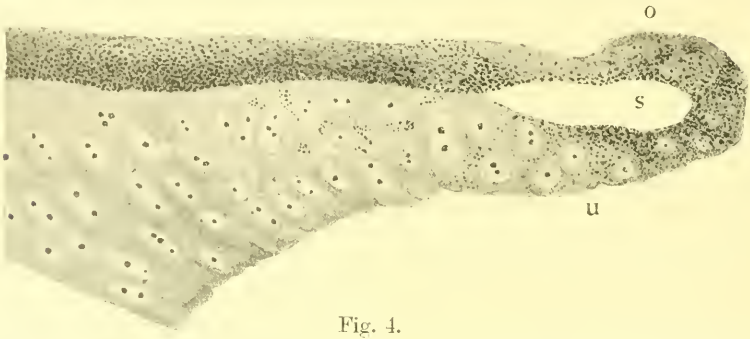

Fig. 4.

Linsenanlage bei Pars ciliaris retinae in einem Auge, 53 Tage nach der Operation (Frontalschnitt). *o*, oberes, *u*, unteres Irisblatt; *s*, zwischen diesen entstandener Spalt. (Oc. 2, S. E. Zeiss Zeichenapparat nach Abbe.)

Ein andres Bild, welches eine Variation in dem Bau der Linse darstellt und zugleich das fehlende Stadium der Umbildung der Zellen in Linsenfasern darstellen kann, ist auf Fig. 5 abgebildet. Es erinnert sehr, sowohl dem Bau als auch dem äußeren Aussehen nach, an die von Fischel in Fig. 18, Taf. III u. IV dargestellte Zwillingslinse (*Salamandra*-Larven). Bei näherer Durchmusterung der Schnitte sieht man eine fast vollkommen regenerierte Linse, deren Kapsel noch mittels eines schmalen Streifens mit dem Irisrand in Verbindung steht. Eine weitere Verfolgung der Schnitte ergibt, daß nur die äußere Schicht dieser Linse von den Linsenfasern gebildet ist. Ein äquatorieller Durchschnitt dagegen durch dieselbe überzeugt uns, daß das ganze Innere derselben durchaus vacuolisiert ist, und daß sie nur von außen von einer ziemlich dicken Schicht spindelförmiger, sich zu Linsenfasern differenzierender Zellen begrenzt ist. Seitlich von dieser Linse erblickt man eine mit derselben in nächster Verbindung stehende ebenso vacuolisierte Masse, die auch von den spindelförmigen Zellen

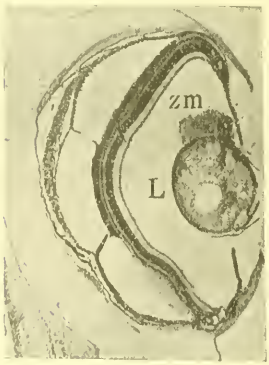

Fig. 5.

Eine nach 63 Tagen ausgebildete, vacuolisierte Linse *L*. *zm*, ebenso vacuolisierte, mit der ersteren in Verbindung stehende Zellmasse. Horizontalschnitt. Photographische Aufnahme.

© Biodiversity Heritage Library, http://www.biodiversitylibrary.org/; www.zobodat.at

durchquert ist. Ein tatsächlicher Unterschied zwischen diesen beiden Gebilden beruht darin, daß, während die erstere eine regenerierte Linse mit defekter Ausbildung repräsentiert, das zweite mit derselben in Verbindung stehende Gebilde durch den Mangel der Linsenkapsel, gleichsam als eine Ansammlung in Degeneration begriffener Zellen gedeutet werden kann. Möglicherweise könnte sich auch dieses Gebilde später zu einer Linse ausbilden, dann hätten wir eine regenerierte Zwillingslinse vor uns.

Das letzte Stadium der Linsenregeneration, nämlich wo die Linse schon von ihrem Mutterboden abgeschnürt in der Pupillaröffnung

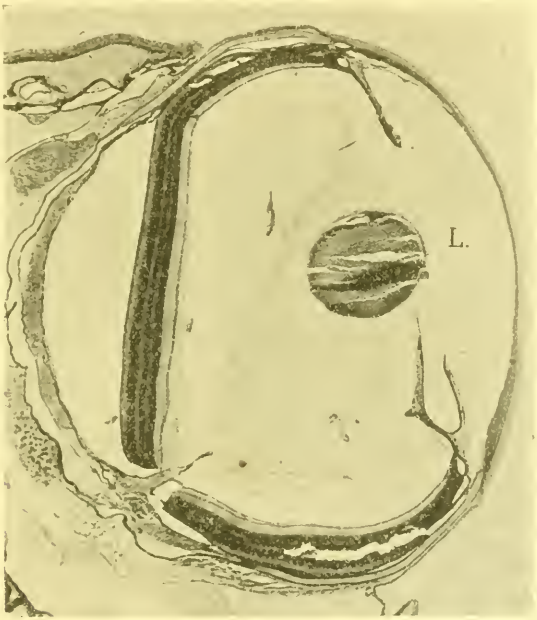

Fig. 6.
Eine nach 187 Tagen vollkommen regenerierte Linse *L*. Frontalschnitt, etwas schief. Photographische Aufnahme.

gelagert ist, habe ich in drei Fällen erhalten (nach Verlauf von 70, 106 und 187 Tagen nach der Operation). Ihr äußeres Aussehen wie auch der Bau zeigten keine Unterschiede von der bei normalem Entwicklungsgang entstandenen Linse. Was jedoch die Größe anbelangt, erreichte sie ungefähr $^2/_3$ der in dem andern Auge intakten normalen Linse. Eine solche eben nach 187 Tagen regenerierte Linse zeigt uns Fig. 6. Als Zeichen der durchgemachten Operation bemerken wir

© Biodiversity Heritage Library, http://www.biodiversitylibrary.org/; www.zobodat.at

unbedeutende Veränderungen der Retina, welche, statt bogenförmig im Frontalschnitt den Boden des Augenbechers zu bedecken, von der Chorioidea abgehoben ist. Die neue Linse ist auf dieser Figur nicht von den Irisrändern umgeben, da der Schnitt, den die obige Figur darstellt, vom Anfang der Serie stammt und etwas schief verläuft. Wegen der Größe der fixierten Linsen und ihrer harten Konsistenz war es fast unmöglich, trotz der langen Paraffineinbettung einen ordentlichen unverzerrten Meridionalschnitt durch dieselbe zu verfertigen.

Die oben beschriebenen Befunde beweisen meiner Ansicht nach, daß auch bei den Fischen die Linsenregeneration stattfindet.

Was den Verlauf der Regeneration der Linse anbelangt, so ist er im allgemeinen ähnlich dem bei andern Tieren konstatierten Prozesse, mit der Ausnahme, daß hier die Anlagen der Linse auch seitlich am Pupillarrande entstehen können.

Die Zeitdauer der Regeneration ist fast unmöglich annähernd anzugeben, jedenfalls ist sie viel länger als bei den andern beobachteten Tieren. Dieser Umstand jedoch enthält nichts Merkwürdiges an sich, da die Fische im allgemeinen ein geringeres Regenerationsvermögen kennzeichnet als die Amphibien, bei welchen die Regeneration der Linse so leicht zustande kommt. Diese geringe Regenerationsfähigkeit der Fische ist nicht nur durch die strukturellen Eigenschaften dieser Tiere, sondern auch wahrscheinlich durch andre äußere Verhältnisse bedingt. Insbesondere dürfte das fortwährende Verweilen der Fische im kalten Wasser die Neubildung in gewissem Maße beeinträchtigen.

Ich halte es für meine Pflicht, meinem verehrten Lehrer, dem Herrn Prof. Dr. J. Nusbaum, auf dessen Anregung und unter dessen Leitung ich diese Arbeit unternommen und durchgeführt habe, meinen aufrichtigen Dank abzustatten.

Lemberg, im September 1907.

ZOBODAT - www.zobodat.at

Zoologisch-Botanische Datenbank/Zoological-Botanical Database

Digitale Literatur/Digital Literature

Zeitschrift/Journal: Zeitschrift für wissenschaftliche Zoologie

Jahr/Year: 1908

Band/Volume: 89

Autor(en)/Author(s): Grochmalicki Jan

Artikel/Article: Über die Linsenregeneration bei den Knochenfischen 164-172