© Biodiversity Heritage Library, http://www.biodiversitylibrary.org/; www.zobodat.at

Cytologische Notizen (Tricladenpharynx).

Von

Prof. A. Korotneff,

Direktor der zoologischen Station in Villafranca.

Mit Tafel XXXII, XXXIII und zwei Figuren im Text.

Seit einigen Jahren ist es mir während meiner Reise nach dem Baikalsee gelungen, eine große Anzahl ganz verschiedener Tricladen-Kapseln am Strande des Sees zu sammeln; die Größe dieser Kapseln wechselt von 1 bis 3 mm und gehören sie ganz gewiß zu verschiedenen Arten. Leider aber war ich nicht imstande, diese Kapseln ganz genau zu bestimmen, obschon es wahrscheinlich ist, daß die meisten von ihnen der *Planaria angarensis* und verschiedenen *Sorocelis* usw. angehören. Da es sich aber hier nur um den Pharynx handelt, so sind die histologischen Verhältnisse dieses Organs bei verschiedenen Formen so übereinstimmend, daß es keine besonderen Hindernisse dafür gibt, einen Überblick seiner Struktur im großen und ganzen zu geben. Am schwierigsten war es bis jetzt, die eigentümliche Beschaffenheit der äußeren wimpertragenden Schicht zu verstehen, da hier, wie bekannt, keine Kerne vorkommen, oder wenn diese ausnahmsweise vorhanden sind, so erscheinen sie in der Weise zerstreut, daß der epitheliale Charakter der Schicht ganz verloren geht. Die Literatur darüber ist ziemlich umfangreich und bezieht sich nicht nur auf Tricladen und Polycladen, sondern auch auf Trematoden und Cestoden, obwohl es sich um verschiedene Bildungen handelt, da einerseits nur der Pharynx der Planarien, anderseits die ganze Oberfläche der eben erwähnten Würmer in Betracht zu ziehen sind. Die Untersuchungen von Blochmann, Brandes, Germanos, Woodworth und hauptsächlich Jander scheinen in dem übereinzustimmen, daß es epitheliale Zellen der äußeren Bedeckung des Pharynx sind, welche sich in der Weise verhalten, daß sie unter Zurücklassung eines Teiles ihres Leibes, der eine bedeckende Platte an der Oberfläche bildet, sich mit dem Kern in die Tiefe der

© Biodiversity Heritage Library, http://www.biodiversitylibrary.org/; www.zobodat.at

Gewebe, als Drüsen, versenken können. Diese Tatsache schien mir schon a priori ganz unbegreiflich, da es erstens an mehreren Stellen der Pharynxoberfläche gar keine Drüsen gibt, dem ungeachtet die Epithelzellenplatte aber kernlos bleibt, und zweitens schien es mir kaum möglich zu sein, daß alle Epithelzellen gänzlich, ohne Zurücklassung eines Restes, sich in Drüsen verwandeln! Wäre es aber möglich?

Da ich die angegebenen Verhältnisse in einem ganz andern Lichte betrachte, so muß ich von Anfang an sagen, daß es sich nicht um eine Epithelschicht (Ectoderm) handelt, und der Ausdruck von R. Jander[1] »Epithelverhältnisse des Tricladenpharynx« entspricht den ontogenetischen Erscheinungen nicht; der ganze Pharynx ist nach meiner Meinung ausschließlich eine Mesodermbildung.

Viel früher als der Planarienembryo aus dem Kokon ausgeschlüpft und wo seine Bauchfläche ganz glatt, ohne Einstülpung ist und weder die Anlage einer Mund-, noch einer Geschlechtsöffnung zeigt, wird schon ein Pharynx angelegt. Nach den Beobachtungen von Hallez, Iijima und Mattiesen[2] ist es schon längst bekannt, daß zuerst ein embryonaler Pharynx entsteht, der ohne Rest zugrunde geht, und daß später sich ein definitives Pharyngealrohr bildet. Mattiesen hat die Sache ganz ausführlich beschrieben und gezeigt, daß neben dem Embryonalpharynx eine kleine spaltförmige Höhle entsteht, die sich inmitten einer starken Anhäufung von Mesenchymzellen befindet. Trotzdem sagt Mattiesen: »bin ich auf Grund folgender Tatsachen zu der Überzeugung gekommen, daß für das gesamte Epithel der Pharyngealhöhle und des Pharynx ectodermaler, für die späteren Muskelschichten des letzteren mesodermaler Ursprung angenommen werden darf«. Aber erstens dringen ectodermale Elemente in keiner Weise ins Innere der Pharynxhöhle hinein, und zweitens unterliegt es keinem Zweifel, wie wir es weiter sehen werden, daß die sogenannten Epithelien in einer innigsten ontogenetischen Verbindung mit Muskelfibrillen stehen, und deswegen nicht als Ectodermelemente aufgefaßt sein können, sie sehen eher wie Epithelmuskelzellen aus; das wäre aber für einen Cölomatentypus kaum möglich. Bei einem *Sorocelis* entsteht der definitive Pharynx in einer Art, die den Angaben von den früheren Forschern sehr ähnlich erscheint; kurz gesagt, verläuft der Prozeß so: die Hauptmasse des sich im Kokon befindenden Embryos besteht aus

[1] Richard Jander, Die Epithelverhältnisse des Tricladenpharynx. Zool. Jahrb. X. Abt. f. Morph.

[2] E. Mattiesen, Ein Beitrag zur Embryologie der Süßwasserdendrocölen. Diese Zeitschr. Bd. LXXVII. 1904.

© Biodiversity Heritage Library, http://www.biodiversitylibrary.org/; www.zobodat.at

Entoderm (Fig. 1 *en*), das schon aus zwei Hälften (rechte und linke) gebildet ist und örtlich von einem provisorischen Mesoderm und Ectoderm umgeben wird; das Mesoderm ist mehrschichtig und kann nur vielleicht als eine indifferente »prospektive Potenz« (nach Driesch) verstanden sein. An der Bauchfläche bildet das indifferente Mesoderm eine Anhäufung, einen Knopf, der sich aus specifischen Zellelementen ansammelt und in das Entoderm hineinragt.

Im Centrum des Knopfes kommt ein Lumen vor, dessen Wände selbstverständlich nur von Mesodermzellen ausgekleidet sind; in diesem entsteht bald eine Erhebung, ein Cumulus, mit einer Vertiefung am apicalen Pole (Textfig. 1). Nachdem vergrößert sich diese Vertiefung, bekommt eine konische Form und verbindet sich, aber nur etwas später, mit dem Entodermmagen, — so entsteht der Pharynx; sein Querschnitt zeigt, daß er ein starkes Muskelsystem besitzt und nur seitlich (Fig. 5 *dr*) ganz eigentümlich entwickelte Drüsen enthält. Die Zellenschicht, welche den Pharynx von der Bauchfläche trennt, ist kräftig, wird aber mit der Zeit dünner, was auf Kosten des Mesoderms geschieht; bald schwindet die Zellenschicht gänzlich und besteht nur aus Ectoderm (Fig. 7 u. 8). An diesen beiden Figuren treffen wir den künftigen Mund mit einem konischen Zapfen oder mit einer Membran geschlossen. Nach dem Zerreißen dieser Mundmembran wird die ganze Pharynxoberfläche von einer Wimperschicht bedeckt, um anfangs ein ziemlich normal gebautes Epithel darzustellen. Weiter aber treffen wir schon einen bedeutenden Unterschied: erstens entbehren seine Zellen eines Kernes, oder wenn ein solcher vorkommt, ist er sehr selten; zweitens, von jedem Zellgebiete aus geht in die Tiefe, die Muskelschichten durch setzend, eine große Anzahl verschiedener Fortsätze[1], deren einer sowohl durch

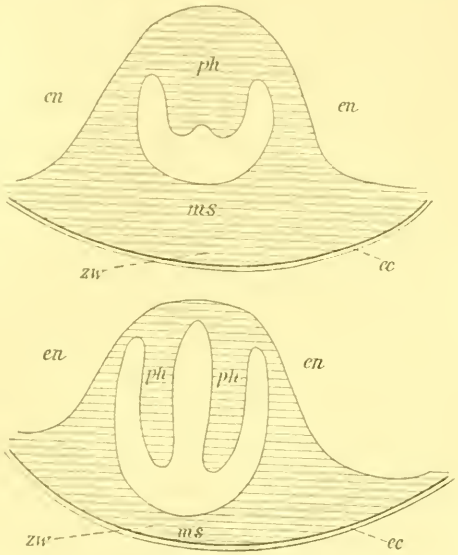

Textfig. 1.
ph, Pharynx; *zw*, Zwischenwand. *ec*, *em*, *en*, *ms*, s. S. 566.

[1] Jander, l. c. Taf. XIII, Fig. 8—13.

© Biodiversity Heritage Library, http://www.biodiversitylibrary.org/; www.zobodat.at

seine größere Länge, als auch durch seine Gestalt sich besonders auszeichnet; in diesem liegt ein Kern. Die übrigen Fortsätze bleiben gewöhnlich viel kürzer als der den Kern enthaltende, besitzen aber kleine, knopf- oder birnförmige Anschwellungen. Es ist noch zu erwähnen, daß nach JANDER die Oberfläche der Zellplatte von vielen ring- oder fleckenartigen Verdickungen bedeckt ist, die den Fortsätzen aufsitzen. Was die physiologische Bedeutung der Fortsätze betrifft, so soll gerade der Kernfortsatz nach JANDER eine secretorische Tätigkeit haben, obschon dem Autor selbst schwere Bedenken gegen eine solche Auffassung erweckt wurden. Hinsichtlich der Bedeutung der kernlosen Fortsätze beschränkt sich JANDER nur auf Vermutungen: entweder besitzen die Zellplatten eigne Ausläufer, die in die tiefen Gewebsschichten eindringen und im Parenchym des Organs wurzeln, oder es sind Gewebselemente, die aus der Tiefe heraus an die Zellplatte vordringen. CHICHKOW[1] meint, daß die erwähnten Ringe oder Flecken der Zellplatten Schleimdrüsenporen sind, obschon JANDER behauptet, daß es ihm nicht gelang, bei *Dendrocoelum lacteum* Schleimdrüsenmündungen in den zwei basalen Dritteln der äußeren Oberfläche durch die Färbung mit Hämatoxylin nachzuweisen. Ich möchte hier nur ganz flüchtig erwähnen, daß es wirkliche Drüsen sind, deren Beschaffenheit als solche sich am besten in dem Falle offenbart, wenn die Drüse verstopft bleibt (Fig. 31, 36, 37) und sich sehr prägnant mit Hämatoxylin, Magentarot und Fuchsin färbt.

Untersucht man die Zellplatten eines ausgebildeten Pharynxquerschnittes, so erkennt man die Grenzen der Epithelien nur nach einer Bearbeitung mit Silber, sonst nicht; in dieser Weise sind es stets plasmatische Bildungen (Fig. 9 *a* und Fig. 9 *b zpt*), an welchen demungeachtet einige Differenzierungen zu unterscheiden sind: die Oberfläche, die von Wimpern bekleidet ist, trägt keine Cuticula, sondern ein Plasmastratum, in dem wir oft drei Schichten sehen können (Fig. 10): eine dunkle, eine helle und eine körnige; die letztere bildet einen Unterbau von Bogen, der eine unmittelbare Verlängerung der Zellplatten selbst ist. Der erwähnte Unterbau besteht aus Füßchen, die tief ins Innere der Gewebe hineindringen und ihrerseits körnige Beschaffenheit besitzen. Die eigentliche Basalmembran, die nach JANDER der bogigen Unterfläche der Zellplatte sich anschmiegt, ist als ein Kunstprodukt aufzufassen; die Basalmembran existiert wohl, befindet sich aber, wie wir bald sehen werden, bedeutend tiefer.

[1] CHICHKOW, Recherches sur les Dendrocoeles d'eau douce (Triclades). Arch. Biol. Vol. XII. 1892.

© Biodiversity Heritage Library, http://www.biodiversitylibrary.org/; www.zobodat.at

An gut erhaltenen Schnitten (Fig. 9*a*) sieht man auch zuweilen gut entwickelte Drüsen, die sich, wie gesagt, nur an den Längsseiten des Pharynx befinden (Fig. 5) und Poren an der Oberfläche besitzen, welche zwischen den Flimmern liegen. Die erwähnten Drüsen bei *Planaria angarensis* sind kolbenförmig und ragen tief ins Innere der Gewebe, indem sie die Längs- und Ringmuskeln durchsetzen. Zu gleicher Zeit kann die Art der Drüsen (bei *Sorocelis*) verschieden sein, wie es an der Fig. 9*b* zu sehen ist: es kommen nämlich komplizierte, vielkernige Bildungen vor, die schlauchartig noch weiter in die Tiefe hineindringen und richtige Schleimdrüsengänge mit etwas aufgetriebenen Mündungen bilden.

Ich möchte dabei noch erwähnen, daß Jander recht hat, wenn er sagt, daß die gesamte Oberfläche von einer bindegewebigen Scheide umgeben ist, die zwischen die Drüsen und die Muskeln sich hineinlagert.

Wie gesagt, am rätselhaftesten erscheinen die kernlosen Plasmafortsätze, die bogenartig sich ins Innere hineinbegeben und sich zwischen den Längsmuskeln verteilen (Fig. 9, 10, 12—16 usw.). Diese Längsmuskeln sind nach dem Orte ihres Vorkommens etwas verschieden gebaut: entweder befinden sie sich ganz einzeln und regelmäßig unter der Zellplatte verteilt (Fig. 10), oder sie sind gruppenartig vereinigt (Fig. 9). Dabei sind die Zellfortsätze zwischen die Längsmuskeln hineingeflochten in der Weise, daß sie von ihnen, wie wir weiter sehen werden, wie umsponnen erscheinen (Fig. 38); ich möchte sogleich sagen, daß die Längsmuskeln mit den Zellfortsätzen etwas Gemeinschaftliches bilden. Sonderbar bleibt der Gegenstand dadurch, daß die Längsmuskeln absolut kernlos sind, was bei allen andern Muskeln (wären es Quer- oder Radialmuskeln) nie der Fall ist. Jander läßt diesen Punkt unerwähnt; daß Kerne der Epithelzellen in die Tiefe sinken ist aprioristisch noch zu verstehen, aber für die Längsmuskeln muß gewiß ein besonderer Prozeß Geltung haben. Um diesen Gegenstand zu erklären, bleibt der eine Weg übrig: ontogenetisch die Bildung des Pharynx ans Licht zu bringen.

An einem bestimmten Moment der Entwicklung, wenn der Pharynx noch geschlossen ist (noch keine Mundöffnung besitzt) und, wie gesagt, im großen und ganzen eine mesodermatisch-muskulöse Bildung darstellt, ist seine Oberfläche von großen und saftigen, epithelartigen Zellen bekleidet (Fig. 11), die den Epithelmuskelzellen der Cölenteraten so ähnlich erscheinen, daß sie nicht zu unterscheiden sind. Die erwähnten Zellen haben große, scharf umrissene Kerne, sind buckelartig aufgetrieben

© Biodiversity Heritage Library, http://www.biodiversitylibrary.org/; www.zobodat.at

und bilden plasmatische Fortsätze, die an Querschnitten mit besonderen, scharf umschriebenen Fibrillen zusammenhängen; unter den Fibrillen, die als Längsmuskeln erscheinen, ist eine Plasmaschicht (*pl*) zu sehen, deren Umfang in einem direkten Verhältnis zur Dicke der oben erwähnten Fortsätze steht; es ist also eine gemeinsame Bildung, die aus einer einzigen Zellschicht besteht, die, wie gesagt, in ihrer Tiefe Längsmuskelfibrillen enthält und direkt einer Basalmembran aufliegt. Die Basalmembran scheidet die äußere Zellschicht (Myoblasten) von der inneren Kernschicht, in welcher verschiedene Systeme von Muskeln aber etwas später angelagert werden.

Die Entstehung verschiedener Teile des Pharynx (Fig. 5) ist etwas verschieden, je nachdem sie drüsenhaltig oder drüsenfrei sind, was ontogenetisch einen gewissen Unterschied bildet. In drüsenfreien Regionen geht der Prozeß in folgender Weise vor sich. Die obere Schicht der Myoblasten, die sogenannte »Zellplatte«, wird bedeutend dichter, bekommt eine festere Beschaffenheit, ihre Kerne teilen sich energisch, ohne Mitose, und erscheinen klumpenartig zusammengepackt (Fig. 12 *mr*); der Klumpen löst sich und sinkt in die Basalmembran hinein, um jenseits der letzteren einen Haufen zu bilden (Fig. 13). Jenes Protoplasma, das die Kerne umgibt, ist ganz unbedeutend. Es kann auch vorkommen, daß es nur einzelne Kerne sind, die aus der Zellplatte herauswandern und einer nach dem andern die Basalmembran passieren (Fig. 16). Die Fig. 14 und 15 beweisen, daß die weitere Teilung der Kerne immer noch rege vor sich geht, und daß die Kernkörperchen einen energischen Zerfall erleiden. Die Kerne, die sich unter der Basalmembran befinden, haben ein verschiedenes Aussehen: die früher anwesenden sind hell und bedeutend größer (Fig. 14, 15 und 16 *msk*), es sind Mesenchymelemente, die sich zu Bindegewebe entwickeln; die später hineingedrungenen erscheinen bedeutend kleiner, dunkler, färben sich intensiver und bilden Mesodermmuskelelemente, die aus radialen Muskelfibrillen entstehen. Dabei dringen diese Elemente etwas tiefer ins Innere ein (Fig. 17), die Zellen ziehen sich aus und entwickeln Muskelfibrillen (Fig. 18 und 21), die untereinander zusammenhängen und eine birnförmige Gestalt bekommen. Etwas später ziehen sich diese Muskelfibrillen immer mehr und mehr aus und entwickeln ein ganzes System von radialen Muskeln (Fig. 25), die mit den Mesenchymzellen alternieren.

Die untersuchten Kerne lassen noch einen andern Ursprung erkennen: einige von ihnen, aber ganz vereinzelt, ziehen sich horizontal aus und legen sich der Außenfläche der Basalmembran an; so entstehen

© Biodiversity Heritage Library, http://www.biodiversitylibrary.org/; www.zobodat.at

Quer- oder Ringmuskeln (Fig. 15 *qm*). Dann bekommen einige Kerne eine ganz andre Richtung: nämlich die, welche durch die Basalmembran nicht durchgedrungen sind, bleiben diesseits derselben, zwischen den Fortsätzen der Zellplatten hineingeschoben; solche Zellen, oder eher Kerne, verlieren bald jede Bedeutung und sind als abortive Kerne (Fig. 15, 19, 20 und 23 *ab.k*) zu betrachten, indem sie einer regressiven Metamorphose anheim fallen: sie werden blaß, färben sich schlecht und lösen sich, wie gesagt, gänzlich auf. Es kommt auch vor, daß die Kerne der Zellplatte grobkörnig werden (Fig. 25 *rg.k*), sich wie in ein Lumen einschließen und bald zugrunde gehen. Jedenfalls ist das Schicksal der Kerne sehr verschieden; am eigentümlichsten ist der Vorgang ihrer Expulsion. Die Fig. 20, 22 und 24 zeigen ganz entschieden, daß die Kerne ein gewöhnliches Aussehen behalten, sich aber der Oberfläche nähern und entweder buckelartig (Fig. 20), oder mit einer Spitze (Fig. 22) herausgetrieben werden, was zwischen den auseinander geschobenen Wimpern geschieht (Fig. 24). Jetzt erscheinen also die rätselhaften Fortsätze der Zellplatten von Jander vollständig erklärt: es sind nämlich Verbindungen der Myoblasten mit den Muskelfibrillen, und ihre Zerlegung in einzelne Teile (Zellen, Pseudopodien und Fibrillen) wäre ganz willkürlich.

Zu dieser Zeit geben sich die Fortsätze noch mehr als besondere bogenartige Bildungen kund, wobei sie aber ihren Zusammenhang mit den Muskelfibrillen beibehalten.

Die lateralen Teile des Pharynx, wo die Drüsen sich entwickeln, entstehen anders, als Brandes, Blochmann und Jander es behaupten, da die Art und Weise, wie die Kerne der Zellen sich verhalten, sehr eigentümlich ist. Die Myoblasten (Fig. 27, 30) besitzen, wie vorher auch, Kerne, von welchen sich Abkömmlinge entwickeln: es sind elliptische, sehr ausgezogene chromatinreiche Elemente, an denen eine Plasmaschicht zu sehen ist (*em.dr*). Diese großen und saftigen Zellen, die schon auf dem Wege einer weiteren Teilung sind, dringen durch die Basalmembran, wie wir es im früheren Falle gefunden haben.

Die Teilung der Kerne geschieht direkt, ohne Mitose, obschon eine Neigung zu dieser doch vorhanden ist; es wird nicht eine Spindel ausgebildet, sondern es handelt sich eher um Chromatinbündel (Fig. 28, 29). Der mondförmige Myoblastenkern (Fig. 28 *md.k*) beweist genügend, daß der neu entstandene und ausgezogene Kern mit diesem vorher in Zusammenhang gewesen ist. Jede in die Tiefe der Gewebe hineingesunkene Zelle teilt sich rasch, ohne die Verbindung mit den früheren Myoblastzellen zu verlieren, und in dieser ganz primitiven Weise

© Biodiversity Heritage Library, http://www.biodiversitylibrary.org/; www.zobodat.at

entsteht ein Schlauch, eine komplizierte Drüse, die als eine Anhäufung von Zellen mit einem Ausführungsgang zu betrachten ist (Fig. 9 *b*; Fig. 31 *dr*)[1]. Die Zellplatte scheint hier von den Fortsätzen ziemlich abgesondert zu sein; ihre Kerne sind nach außen knospenartig aufgetrieben und wie mit Hülsen bedeckt, was ihnen ein knopfartiges Aussehen verleiht. Der Zusammenhang der Kerne der Zellplatte mit der inneren Drüse ist an der Fig. 33 *a* und *b* zu sehen; da sitzt der Kern einmal auf der Zellplatte, ein andres Mal bleibt er mit ihr durch einen Plasmastrang verbunden. Die Fig. 34 und 35 beweisen, daß die Kerne nicht nur ganz locker mit der Oberfläche verbunden, sondern sogar ausgestoßen werden (*ab.k*) und frei in der Pharynxscheide liegen bleiben, da die Mundhöhle noch geschlossen ist und verschiedene Überreste im Schleim enthält.

Der Drüsencharakter der erwähnten Bildung kommt am besten in der Fig. 36 und 37 zum Vorschein; der Prozeß geht in folgender Weise vor sich: der Kern der Zellplatte wird, wie schon gesagt, ausgestoßen, bleibt aber an der Oberfälche befestigt, gerade an dem Punkte, wo die schon entwickelte Drüse mit dem entstandenen Ausführungsgang sich öffnet (Fig. 32). In dieser Weise verstopft der angeheftete Kern die Drüse, und die letztere kann nicht mehr funktionieren: ihr Lumen bleibt vom Schleim erfüllt, der nicht mehr abgesondert wird. Der Schleim der Drüse färbt sich mit Fuchsin ganz intensiv rot und wird endlich mit dem Kern als Schleimpfropfen ausgestoßen. Ein solcher Pfropf bleibt gewöhnlich dem Kern angeklebt und bildet ein Postament, das wie eine Feder herausschießt (Fig. 36, 37). Manchmal kann der ausgestoßene Kern auch einen Schleimpfropf behalten (Fig. 32 *ab.k*). Die trichterförmigen Ausmündungen der Drüsen erweitern sich besonders nach dem Ausstoßen des Schleimes.

Die Expulsion der Kerne der Zellplatte kann in verschiedener Weise geschehen: so können wir an demselben Pharynx an der Oberfläche hervorragende, knopfartige Kerne (Fig. 39) treffen, oder nur solche, die bloß Hülsen besitzen und keine Kerne mehr haben, da diese schon ausgefallen und zugrunde gegangen sind. Es kann auch vorkommen, daß die leere Hülse dem Postament angeheftet bleibt (Fig. 40 *schpr*).

Das Gefüge des Pharynx behält fast dieselbe Anordnung, wie wir es für seine äußere Oberfläche gesehen haben: es sind dieselben Zell-

[1] Einige von den abgetrennten Zellen bilden auch, wie vorher, radiale Muskelfibrillen.

© Biodiversity Heritage Library, http://www.biodiversitylibrary.org/; www.zobodat.at

platten, die das Innere bekleiden und eine unbedeutende Anzahl von Zellkernen besitzen. Die Zellplatten tragen Wimpern, die aber nur gürtelartig (bei *Sorocelis*) das Innere des Lumens auskleiden, die der äußeren Mündung und auch dem Magen des Tieres näher liegende Oberfläche bleibt von Wimpern unbedeckt. Die Zellplattenschicht bildet hier einen Unterbau von Bogen, der aber, wie wir weiter sehen werden, eine etwas andre Beschaffenheit besitzt (Fig. 42). Ich habe schon erwähnt, daß Jander die am Pharynx vorkommende Basalmembran ganz falsch deutet; sie ist nur, wie gesagt, eine künstlich hervorgerufene Verdichtung der Zellplatte, und deswegen kommt es nach diesem Gelehrten vor, daß am Pharynx zwei Basalmembranen mit zwei Zellplatten erscheinen; ich behaupte, daß es jedenfalls nur

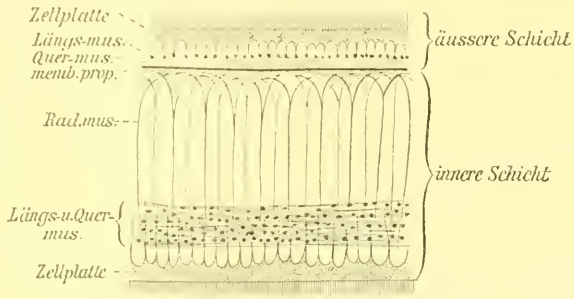

Textfig. 2.

eine Basalmembran gibt, die in der Dicke der Pharynxwand zwei Schichten voneinander trennt: 1) eine dünne, äußere Schicht, die aus einer Zellplatte und aus Längs- und Quermuskeln besteht, und 2) eine starke innere Schicht, die aus Radial- und einer Mischung von Längs- und Quermuskeln gebildet ist. Endlich kommt die innere Zellplatte vor, deren Fortsätze oder Füßchen eine plasmatische Beschaffenheit haben und weit in die Tiefe der Muskelschicht hineindringen. Das Lumen des Pharynx ist im embryonalen Stadium unbedeutend und wird von großen saftigen und sehr tätigen (Fig. 3, 6) Zellen eingenommen. Fast jeder Kern besitzt mehrere Kernkörperchen, die in Teilung begriffen sind, und der Zellkörper ist sogar nicht imstande dem Kern zu folgen und besitzt mehrere von diesen; ontogenetisch sind es lauter Myoblasten, die eine Neigung, sich centrifugal zu verbreiten, besitzen. Diesem Prozeß folgend, vergrößert sich das Lumen des Pharynx, und seine Zellen metamorphosieren sich in folgender Weise: ihre Fortsätze — oder Pseudopodien — sind von Quermuskeln, mit denen sie ontogenetisch verbunden, filzartig durchflochten (Fig. 38). Zu gleicher Zeit behalten

© Biodiversity Heritage Library, http://www.biodiversitylibrary.org/; www.zobodat.at

einige Kerne dieser Zellen ihr normales Aussehen, während andre, nächstliegende, bald ihr gewöhnliches Aussehen verlieren, blaß werden und endlich zugrunde gehen. Mit dem Verschwinden der Kerne der inneren Schicht des Pharynx kommt auch die Teilung und das Hineindringen der Zellen vor. Die Fig. 41, wo die Muskulatur nicht hineingezeichnet ist, zeigt uns, daß die äußeren Zellen mit den inneren zusammenhängen, und daß diese letzteren in einer stetigen Teilung begriffen sind. An derselben Figur finden wir auch, daß die erwähnten äußeren Zellen keine Kerne mehr besitzen; ihre Elimination fällt mit der Tatsache zusammen, daß das Lumen des Pharynx Kerne, Hülsen und Plasmaüberreste (Fig. 4 *ab.z*) beherbergt; an derselben Figur sieht man, daß die Zahl der Kerne an der Zellplatte ganz bedeutend vermindert ist. Ein bedeutend weiter entwickeltes Stadium ist in der Fig. 42 abgebildet. Die Zellplatte hat hier nur einen einzigen Kern, die mächtige Muskelschicht ist von Plasmafäden durchsetzt und steht im Zusammenhange mit derselben, gleichgültig, ob es Längs- oder Quermuskelfibrillen sind; unter diesen kommen ausgezogene Zellen vor, die jedenfalls als Drüsen funktionieren können.

Jede biologische, vereinzelt dastehende Erscheinung, die scheinbar durch keine Analogien in ontogenetischem Sinne gestützt werden kann, muß natürlich in ihrer Richtigkeit angezweifelt werden. Von diesem Gesichtspunkte muß man auch den Prozeß der Eliminierung der Kerne im Pharynx der Tricladen betrachten; deswegen muß man sich unwillkürlich fragen, ob vielleicht ähnliche Tatsachen anderswo vorkommen? Eigentlich existieren bereits einige Erscheinungen, welche zu den beschriebenen Prozessen Beziehungen zu haben scheinen. Obwohl sie von mancher Seite noch Zweifel erregen, scheinen sie doch die von uns gegebenen Erklärungen gewissermaßen zu stützen. Es handelt sich, wie in unserm Falle auch, um mesoblastische Elemente, nämlich um Veränderungen der roten Blutkörperchen. Rindfleisch (1880) scheint der erste gewesen zu sein, der behauptete, daß das rote Blutkörperchen durch Expulsion des Kernes zum kernlosen Erythrocyten sich verwandle. Ähnliches wurde von Petrone (1898), van der Stricht (1892), Sacharow (1895), Maximow (1899), Howel (1890), Pappenheim (1895) und mehreren andern ausgesprochen; dabei glaubte Pappenheim, daß nach dem Kernaustritt die roten Blutkörperchen als Degenerationsformen anzusehen und dem Untergange geweiht sind. Dagegen behauptet Weidenreich in den Ergebnissen der Anatomie und Entwicklungsgeschichte (1904) ganz positiv den Austritt der Kerne und

© Biodiversity Heritage Library, http://www.biodiversitylibrary.org/; www.zobodat.at

bemerkt, daß im Säugerblute hierbei keine Spur von sonstigen destruktiven Prozessen und von irgendwelchen degenerativen Veränderung am Zellleib zu sehen ist. Deswegen ist der Kernaustritt nach ihm ein durchaus normaler Prozeß, durch den das kernhaltige rote Blutkörperchen zum kernlosen wird. Dabei gibt noch Weidenreich zu, daß der expulsierte Kern keine protoplasmatische Umhüllung besitzt und ganz blaß und homogen bleibt, was für die Pharynxkerne der Tricladen auch als genügend charakteristisch erscheint. Das Heraustreten der Kerne muß im Prinzip eher als eine Resorption derselben betrachtet werden: ob der Kern tätig ist oder nicht, ist im Haushalte des Organismus viel wichtiger als die Tatsache einer Eliminierung, welche ganz zufällig vorkommen und nur eine örtliche Bedeutung haben kann: gibt es ein Lumen, in welchem die Kerne herausfallen können, wie wir es im Pharynx gesehen haben, so findet es statt, wenn es sich aber um feste Gewebe handelt, so können die Kerne genötigt sein, in situ zu bleiben. Bei den roten Blutkörperchen ist eine lokale Möglichkeit zum Heraustreten in das Blutserum gewiß am besten gegeben.

In dieselbe Kategorie der Erscheinungen kann vielleicht die Art und Weise des Verhaltens des Lungenepithels gehören; die Ähnlichkeit dieser Bildung mit dem, was wir im Pharynx der Tricladen gesehen haben, ist so bedeutend, daß ich diese Tatsachen erwähnen möchte: schon Elenz (1864) hat gezeigt, daß das Alveolarepithel aus zweierlei Zellen besteht: aus kleinen, kernhaltigen, die stets gruppenweise in den Capillarmaschen liegen, und aus größeren kernlosen, abgeplatteten, welche die Inseln der kleineren Zellen verbinden. Endlich, für die Säugetiere, behauptet Kölliker, daß das respiratorische Epithel der Lunge ein einfaches Pflasterepithel ist, in welchem kleine protoplasmatische kernhaltige Zellen eingestreut zwischen großen, hellen, kernlosen Platten liegen, welche häufig noch durch kürzere oder längere von der Grenze hereinziehende Linien leicht zerteilt erscheinen. Man muß annehmen, daß die kernhaltigen Zellen sich zunächst in die kleinen kernlosen Plättchen umwandeln, und daß diese dann zu größeren Platten verschmelzen (F. Schulze, Kossel, Schiefferdecker). Es fragt sich gewiß, ob solches nicht die erwähnten »Zellplatten« der Tricladen sind; zugleich ist der Unterschied, ob die Kerne der kernlosen alveolaren Platten eliminiert werden oder einfach zugrunde gehen, ganz und gar unbedeutend; es handelt sich jedenfalls um dieselben Erscheinungen.

Nach dem Gesagten können wir annehmen, daß der Kern tätig bleibt solange die Zelle ihren embryonalen Charakter besitzt und solange ihr Protoplasma nicht vollständig durch specifische Bildungen

© Biodiversity Heritage Library, http://www.biodiversitylibrary.org/; www.zobodat.at

seine mesodermatische Natur verändert; die gegenseitigen Verhältnisse zwischen Kern und Protoplasma müssen von Anfang an eine Bedeutung bei der Ernährung oder bei den endosmotischen Prozessen haben, aber wenn es sich um Fibrillen handelt, gleichgültig, ob es Muskel- oder Bindegewebsfibrillen sind, so werden die physiologischen Verhältnisse in einer specifisch differenzierten Zelle einen ganz andern Sinn haben, da der Kern gewiß kaum etwas mit der Fibrillenbildung zu tun hat; der Kern geht verloren, wenn das Protoplasma ausschließlich einen plastischen Charakter bekommt und keine eigne Tätigkeit erkennen läßt.

Villafranca, im November 1907.

Erklärung der Abbildungen.

Buchstabenbezeichnung:

abk, abortive Kerne;
abz, abortive Zellen;
bm, Basalmembran;
ec, Ectoderm;
em, embryonale Drüsen;
en, Entoderm;
h, Hülse;
lmf, Längsmuskelfibrille;
m.bl, Myoblast;
mk, Muskelkerne;
m.md, Mundmembran;
ms, Mesoderm;
msh, Mesenchym;
ph, Pharynx;
qm, Quermuskeln;
rg.k, regressive Kerne;
r.m, radiale Muskeln;
Sch.pr, Schleimpfropfen;
W, Wimpern;
Z.h, Zellhülse;
Zpl, Zellplatte.

Alle hier angegebenen Figuren beziehen sich auf Tricladenembryonen, welche leider nicht näher bestimmt werden können.

Tafel XXXII.

Fig. 1. Der Tricladenpharynx gehört im großen und ganzen dem Mesoderm und ist vom Ectoderm vollständig abgetrennt. Vergr. 120.

Fig. 2. Der Pharynx hat seinen definitiven Charakter schon erhalten und erscheint vom übrigen Mesoderm schon abgetrennt. Vergr. 150.

Fig. 3. Das Lumen des Pharynx ist von Myoblasten noch eingenommen, und seine Zellen äußern eine Neigung zu einer radialen Verteilung. Vergr. 400.

Fig. 4. Das Lumen des Pharynx ist bedeutend groß; seine inneren Zellen sind zum Teil verschwunden und bekommen einen abortiven Charakter. Vergr. 400.

Fig. 5. Der Pharynx ist bedeutend entwickelt, besitzt radiale Muskeln, hat Drüsen und wenige Kerne am Rande. Vergr. 250.

Fig. 6. In den inneren Zellen des Lumens im Pharynx proliferieren viele Kerne. Vergr. 800.

© Biodiversity Heritage Library, http://www.biodiversitylibrary.org/; www.zobodat.at

Fig. 7 und 8. Die Mundöffnung ist durch eine Membran geschlossen, die erst später, nach der vollständigen Entwicklung des Pharynx, auseinander reißt. Vergr. 350.

Fig. 9*a*. Der Pharynx besitzt einzellige Drüsen, die sich durch die Zellplatte hinziehen. Vergr. 1100.

Fig. 9*b*. Der Pharynx besitzt komplizierte (mehrzellige) Drüsen, die einen starken Ausführungsgang an der Oberfläche und trichterförmige Erweiterung haben. Vergr. 1100.

Fig. 10. Da die Muskelfibrillen der Zellplatte von den Plasmafortsätzen durchdrungen sind, so können sie auch zwischen den Fibrillen passieren. Vergr. 1400.

Fig. 11. Die Oberfläche des embryonalen Pharynx ist von großen und saftigen Myoblasten überzogen, die in einer direkten ontogenetischen Beziehung zu Muskelfibrillen stehen und als Endothel anzusehen sind. Vergr. 1250.

Fig. 12, 13, 14, 15, 16 und 17. Direkte Teilung (Knospung) der Myoblasten, die in einer großen Anzahl vorkommen und nachher unter die Basalmembran sinken und zur Entstehung der radialen Muskeln dienen. Vergr. 1100.

Tafel XXXIII.

Fig. 18, 19, 20, 21, 22, 23 und 24. Die Kerne der Zellplatte, die, anstatt ins Innere der Pharynxwand hineinzutreten, blaß werden, sind einer regressiven Metamorphose unterworfen und bleiben entweder zwischen den Myoblasten liegen, oder werden einfach nach außen ausgeworfen. Vergr. 1100.

Fig. 25 und 26. Die Zellplatte besitzt sehr wenige Kerne; die abortiven Kerne sind zugrunde gegangen. Die Muskelkerne sind mit radialen Muskelfibrillen verbunden. Vergr. 1100.

Fig. 27. Die Myoblasten werden später durch Teilung in besondere Drüsen verändert. Vergr. 1100.

Fig. 28 und 29. Einige abgetrennte Kerne der Myoblasten sehen wie in Mitose begriffen aus. Vergr. 1100.

Fig. 30. Der Kern eines der zwei Myoblasten ist in der Teilung begriffen, um weiter eine Drüse auszubilden. Vergr. 1100.

Fig. 31. Die Kerne ragen ganz besonders hervor und sind von Zellhülsen umzogen. Die ins Innere versunkenen Kerne haben sich in Drüsen und Radialmuskeln verwandelt. Vergr. 1200.

Fig. 32. Die Kerne der Zellplatte liegen schon ganz äußerlich, sind aber mit den Drüsen noch verbunden. Vergr. 1200.

Fig. 33*a* und *b*. Verschiedene Verhältnisse zwischen den nach außen getretenen Kernen und Drüsen. Vergr. 1000.

Fig. 34 und 35. Die Drüsen haben Schleim entwickelt und stoßen die Kerne der Zellplatten aus; diese Kerne liegen entweder ganz frei, oder auf besonderen Schleimpfropfen angeheftet.

Fig. 36 und 37. Die Kerne der Zellplatten liegen entweder ganz frei oder befinden sich in Zellhülsen. Innerlich sind Drüsen, Radialmuskeln und Mesenchymzellen entstanden. Vergr. 1000.

© Biodiversity Heritage Library, http://www.biodiversitylibrary.org/; www.zobodat.at

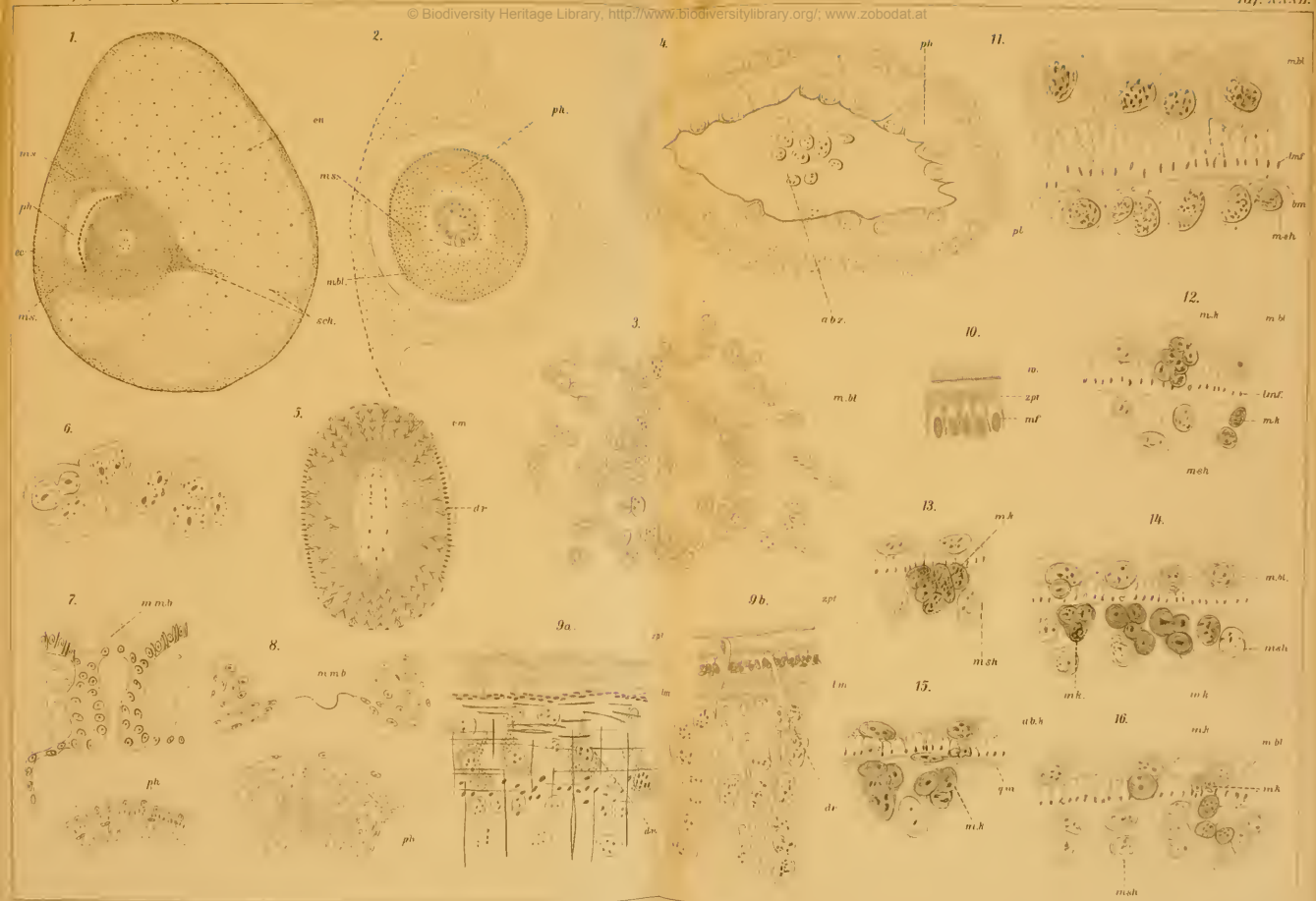

A. Kurstneff del.

Verlag v. Wilhelm Engelmann in Leipzig

Lith. Anst. v. F. A. Funke Leipzig

© Biodiversity Heritage Library, http://www.biodiversitylibrary.org/; www.zobodat.at

Wilhelm Engelmann

Lith. Anst. v. E. A. Funke, Leipzig

ZOBODAT - www.zobodat.at

Zoologisch-Botanische Datenbank/Zoological-Botanical Database

Digitale Literatur/Digital Literature

Zeitschrift/Journal: Zeitschrift für wissenschaftliche Zoologie

Jahr/Year: 1908

Band/Volume: 89

Autor(en)/Author(s): Korotneff (Korotnev) Alexis

Artikel/Article: Cytologische Notizen (Tricladenpharynx) 555-567