© Biodiversity Heritage Library, http://www.biodiversitylibrary.org/; www.zobodat.at

Wie gelangt das Ei der Plagiostomen in den Eileiter?

Ein Beitrag zur Kenntnis des Venensystems von Scyllium canicula.

Von

Dr. **Victor Widakowich,**

Assistent am embryologischen Institut der Wiener Universität.

Mit Tafel XXIX und 2 Figuren im Text.

Zu den vielen Rätseln, die die Funktion anatomisch und histologisch anscheinend gut bekannter Organe betreffen, gehört auch das Verhalten der Tuben der Selachier gegenüber dem Ei. Bekanntlich besteht zwischen dem Durchmesser des Ostium abdominale tubarum und der Tube selbst einerseits, und der Größe der Eier anderseits ein Mißverhältnis, das das Faktum der Eiaufnahme geheimnisvoll und rätselhaft erscheinen läßt. Wie schwierig die Überwanderung des enormen Eies in den dünnen, faltigen Eileiter zu verstehen ist, zeigt nach Braus[1] am klarsten *Centrophorus*. Das Ovarialei dieses Selachiers wird 101 : 76 mm dick, das Lumen des für beide Tuben gemeinsamen Ostium abdominale mißt aber nur 25 mm, wenn man es ganz in die Breite zieht; die rechte Tube sogar nur 20 mm im größten Durchmesser. »Es muß«, meint Braus, »also irgend eine Einrichtung bestehen, um dieses Mißverhältnis durch Dilatation des Ostiums oder durch Umgehung desselben zu beseitigen. Zu letzterem Zweck könnte vielleicht die Verlötung des Ovariums mit dem uterinen Abschnitt der rechten Tube dienen.« Dieser letzte Passus rechnet also offenbar mit der Möglichkeit, daß unter Ausschaltung der Eileiter der Eieintritt direkt in das Uteruslumen erfolgen könnte. In der Tat scheint das Faktum der Eiaufnahme in die Eileiter so wunderbar, daß sogar einer derartigen Annahme a priori kaum widersprochen werden kann.

Auch andre Autoren haben sich über die Schwierigkeit, den Prozeß der Eiaufnahme mechanisch zu erklären, ausgesprochen. So spricht

[1] H. Braus, Zur Entwicklungsgeschichte niederer Haie. Sitzungsber. d. Kgl. preuß. Akad. d. Wissensch. LII. 1906.

© Biodiversity Heritage Library, http://www.biodiversitylibrary.org/; www.zobodat.at

z. B. Joseph[1] anläßlich der Beschreibung eines schwer zu deutenden Doppeleies von *Scyllium canicula*, das zwei verschieden alte Embryonen enthielt, über die »geheimnisvollen Vorgänge der Ovulation, des Eitransportes durch das Abdomen und die Aufnahme in die Tuben«. Auch bei *Scyllium canicula*, bei dem keine Verlötung von Ovarium und Uterus vorhanden ist, besteht ein beträchtliches Mißverhältnis zwischen dem Durchmesser der Eileiter und der Größe des reifen Ovarialeies. Der Durchmesser der Eileiter beträgt etwa 2 mm, die Eier aber sind 17—19 mm dick. Die Weite des Ostium abdominale tubarum beträgt von links nach rechts etwa 6 mm, von oben nach unten aber etwa 5 mm. (Genaue Werte lassen sich wegen der großen Dehnbarkeit der Ostienwandungen im frischen und der Starrheit im fixierten Zustande natürlich nicht angeben.) Selbst wenn man die große Plasticität der ausgefallenen Ovarialeier in Betracht zieht und von den Größenunterschieden zwischen Tubenöffnung und Eidurchmesser absieht, ist es zunächst ganz unverständlich, wie das Ei in das Ostium abdominale gelangt. Die Tuben sind kollabiert, ihre Wandungen liegen einander an, das Ostium selbst ist eine ohne genaue Inspektion und ohne Nachhilfe von Pinzetten, Sonden u. dgl. gewöhnlich gar nicht auffindbare Öffnung. Ganz abgesehen von den Größenverhältnissen, taucht da bereits die Frage auf, welche Stellung die Tubenenden einnehmen müßten, damit überhaupt ein Lumen zustande käme und welche Faktoren eine derartige Gestaltsänderung erzeugen könnten. Die minimale Menge glatter Muskulatur, die in den Enden der Eileiter angetroffen wird, dürfte dabei wohl kaum allein in Betracht kommen.

Ich hoffe, im folgenden eine befriedigende Erklärung des Phänomens der Eiaufnahme durch das Ostium abdominale tubarum zu geben. Diese Erklärung stützt sich auf, wie ich glaube, vollkommen neue, bisher von den Untersuchern stets übersehene anatomische Tatsachen, die am Gefäßsystem, und zwar speziell am Venensystem der Weibchen, festgestellt werden können. Es handelt sich im wesentlichen um einen weitverzweigten, ziemlich kompliziert gebauten venösen Sinus, dessen Füllung mit Blut eine Entfaltung des Ostium abdominale tubarum und eine Dilatation der Anfangsstücke der Eileiter hervorruft. Auf die vermutliche Funktion dieser Teile soll nach Erörterung der anatomischen Verhältnisse näher eingegangen werden.

Bei den zahlreichen, an Selachierweibchen vorgenommenen Sektionen, die ich teils in Neapel, teils in Triest, teils aber auf offener See

[1] H. Joseph, Ein Doppelei von *Scyllium*. Anatom. Anzeiger. Bd. XXIX. 1906.

© Biodiversity Heritage Library, http://www.biodiversitylibrary.org/; www.zobodat.at

an von Gradeser Fischern gefangenem Material ausführte, war mir mitunter aufgefallen, daß sich um die Vereinigungsstelle der cranialen Oviducte, um diese selbst, sowie um das Nidamentalorgan und die caudalen Oviducte herum bald geringere, bald größere Blutmengen befanden. Sie erfüllten Räume, die scheinbar einerseits von der Oberfläche der genannten Organe, anderseits aber vom Peritoneum begrenzt waren. Ich glaubte, daß es sich um traumatische Vorgänge handelte, bei denen das austretende Blut das die Eileiter und deren Drüsen bedeckende Peritoneum abgehoben hätte. Besonders aufgefallen war mir nur, daß sich diese Erscheinung fast ausschließlich bei geschlechtsreifen Weibchen zeigte.

Als ich nun im Frühjahre 1908 in der zoologischen Station in Triest bei vollkommen unbeschädigten Zuchttieren, die lange Zeit im Aquarium gelebt hatten, dieselbe Erscheinung antraf, beschloß ich, ihren Ursachen nachzugehen. Da zeigte es sich nun, daß der Blutaustritt in präformierte, von Gefäßendothel ausgekleidete Räume erfolgt, die bei der üblichen Art des Injektionsverfahrens schwer oder gar nicht gesehen werden, daß es sich somit nicht um einen pathologischen, sondern um einen physiologischen Vorgang handelt. Gleich zu Beginn der Untersuchungen stieß ich auf ein Exemplar, bei dem das Ostium abdominale tubarum sowie der ganze Genitaltrakt von einer großen Menge Blutes umgeben war. Das Tier wog 187 g — ein mittelgroßes Weibchen — und war geschlechtsreif. In den fraglichen Räumen war eine so beträchtliche Menge Blutes, daß bei der Extraktion mittels Capillarpipette 7 ccm Blut gewonnen werden konnten. Dieses Blutquantum beträgt ein Siebenundzwanzigstel des Körpergewichtes[1]. Neigte man das Tier so, daß der Kopf tiefer, der Schwanz höher stand, so sammelte sich das Blut um die cranialen Eileiterenden, wobei in der Gegend des Ostium abdominale tubarum eine central gelegene, tief einschneidende Einziehung sichtbar wurde. Ähnliche Befunde machte ich noch an zahlreichen andern Scyllienweibchen der Triestiner Selachierzucht. Gelungene Injektionsversuche ermöglichten später ein genaues Studium der Bluträume.

Nun ist das Blutgefäßsystem der Selachier vielfach Gegenstand

---

[1] Bei Br. Hofer, Handbuch der Fischkrankheiten, München 1904, steht S. 273 zu lesen: »Die Fische besitzen im Verhältnis zu ihrer Körpergröße auffallend wenig Blut. Eine pfündige Forelle wird nicht mehr als etwa 8 ccm Blut enthalten. Im allgemeinen schätzt man die Blutmenge auf $^1/_{63}$ des Körpergewichtes.« Diese Angaben müssen mit einiger Reserve aufgenommen werden. Ich erhielt aus einem etwa 400 g schweren ♂ *Scyllium* 28 ccm Blut = etwa $^1/_{14}$ des Körpergewichtes.

© Biodiversity Heritage Library, http://www.biodiversitylibrary.org/; www.zobodat.at

eingehender Untersuchungen gewesen. Aber in keiner der mir bekannt und zugänglich gewordenen Arbeiten fand ich eine Erwähnung dieser Bluträume. Vor allem kamen Arbeiten in Betracht, die das Gefäßsystem der Plagiostomen im allgemeinen betreffen, wie z. B. die Untersuchungen von Monro[1], die klassischen Studien von Parker[2] über das Gefäßsystem von *Mustelus antarcticus*, die u. a. speziell über das Venensystem der Selachier handelnde Arbeit von Hochstetter[3] oder Abhandlungen, die einzelne Kapitel der Angiologie betreffen, wie Neuvilles[4] Studien über die Eingeweidegefäße der Cyclostomen und Selachier. In zweiter Linie kamen die verschiedenen Mitteilungen vielerfahrener Angiologen in Betracht, in denen etwa eine beiläufige Erwähnung der auffälligen Gebilde erwartet werden konnte, wie beispielsweise Untersuchungen von J. Müller[5], J. Hyrtl[6] und Paul Mayer[7]. Weder in derartigen Arbeiten noch in solchen, die sich mit der Entwicklungsgeschichte des Gefäßsystems der Haie[8] beschäftigen, fand ich eine Erwähnung der fraglichen Gebilde. Falls sie je beschrieben wurden, sind sie doch nicht bekannt geworden. So darf man wohl annehmen, daß ein Autor wie Neuville, der sich unter Berücksichtigung auch der älteren Literatur ausführlich über die sinuösen Bildungen bei den Selachiern ausspricht, jene Gebilde mindestens erwähnt hätte. Robins[9] Arbeiten, die vielfach ebenfalls über die Blutsinus der Haie handeln, sind mir im Original nicht zugänglich geworden. Hochstetter, der bei

---

[1] A. Monro, The structure and physiology of fishes. Edinburgh 1785.

[2] T. J. Parker, On the Blood-Vessels of *Mustelus antarcticus*. Philosophical Trans. London. Vol. CLXXVII. Part II.

[3] F. Hochstetter, Beiträge zur vergleichenden Anat. u. Entwicklungsgesch. des Venensystems der Amphibien und Fische. Morpholog. Jahrb. XIII. Bd. 1888.

[4] M. H. Neuville, Contribution à l'étude de la vascularisation intestinale chez les Cyclostomes et les Sélaciens. Ann. d. sciences nat. VIII. série. Zoologie. Vol. XIII. 1901.

[5] J. Müller, Vergleichende Anatomie d. Myxinoiden. 3. Forts. Über das Gefäßsystem. Abhandl. d. königl. Akad. d. Wissensch. Berlin 1839 und andre Arbeiten dieses Autors.

[6] J. Hyrtl, Das art. Gefäßsystem der Rochen. Denkschr. kaiserl. Akad. d. Wissensch. XV. Bd. Die Kopfarterien d. Haifische. Wien 1872.

[7] P. Mayer, Über Eigentümlichkeiten in den Kreislauforganen d. Selachier. Mitteil. d. Zoolog. Station z. Neapel. VIII. Bd. 1888.

[8] Hierher gehören Arbeiten, wie z. B. C. Rabls, C. Hoffmanns, F. Raffaeles, A. Dohrns, P. Mayers u. a. Arbeiten über die Entwicklung d. Gefäßsystems bei den Haien.

[9] Verzeichnis d. Arbeiten Robins bei H. Neuville.

© Biodiversity Heritage Library, http://www.biodiversitylibrary.org/; www.zobodat.at

Besprechung seiner sehr eingehenden Untersuchungen von *Acanthias*, *Mustelus* und *Scyllium stellare* keinen Unterschied der Vascularisation zwischen Männchen und Weibchen hervorhebt, berichtet, daß seine Ergebnisse mit denen Robins übereinstimmen. Es scheint also, daß Robin zumindest keine solche Beschreibung der Blutsinus um die Eileiter, die Tubenmündung usw. gegeben hat, die die Aufmerksamkeit seiner Leser auf sich lenken mußte. Ich glaube daher, daß die Beschreibung dieser Sinus allein schon vom anatomischen Standpunkt aus gerechtfertigt ist.

Den weiteren Ausführungen sei die Darstellung des Venensystems von *Scyllium catulus* zugrunde gelegt, die Hochstetter in seinen Beiträgen zur vergleichenden Anatomie und Entwicklungsgeschichte des Venensystems der Amphibien und Fische gegeben hat. Die große, ausführliche, mit schönen Tafeln ausgestattete Arbeit von Parker scheint zu einer kurzen, allgemeinen Besprechung des Venensystems weniger geeignet zu sein, da trotz der allgemeinen Ähnlichkeit der Verhältnisse *Scyllium canicula* dem *Scyllium catulus* wohl näher steht als *Mustelus antarcticus*, an dem Parker seine Untersuchungen vornahm. Das beistehende Schema der großen Venenstämme ist Hochstetters Arbeit entnommen. Wie bei allen Selachiern besteht bei *Scyllium catulus* ein Nierenpfortadersystem. Die Caudalvene teilt sich am caudalen Nierenpol in zwei gleich starke Äste, die an der dorsalen Nierenfläche cranialwärts ziehen und an jedes Nierenläppchen einen Zweig abgeben. »Die Venen der seitlichen Rumpfwand sammeln sich zu Stämmchen, welche zwischen je zwei Muskelsegmenten den äußeren Rand der Nieren erreichen und sich an deren ventraler Fläche in ein Gefäßnetz auflösen, außerdem aber untereinander durch feine, am Außenrande der Nieren verlaufende Zweigchen anastomosieren.« Die zuführenden Nierenvenen lösen sich innerhalb der Nieren in ein weites Capillarnetz auf. Am Caudalende der Nieren entstehen aus einem median gelagerten Stamme (s. Textfig. 1), der Äste aus diesem Organ aufnimmt, die beiden gleichstarken Cardinal-

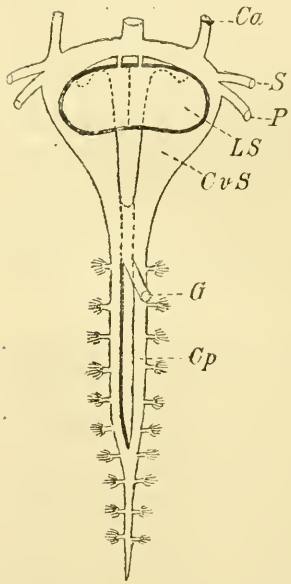

Textfig. 1.
Schema der großen Venenstämme von *Scyllium catulus* (nach Hochstetter).

© Biodiversity Heritage Library, http://www.biodiversitylibrary.org/; www.zobodat.at

venen (*Cp*), die das Blut dem Herzen zuführen. Beide Cardinalvenen liegen ventral, am Innenrande der Nieren, voneinander durch die Aorta getrennt, ohne miteinander durch Queranastomosen in Verbindung zu stehen. Sobald die Cardinalvenen das Kopfende der Nieren erreicht haben, erweitern sie sich bedeutend und bilden jederseits einen großen Blutraum, den Hochstetter Cardinalvenensinus (*CvS*) nennt. Die laterale Wand dieses Sinus ist in einem Bogen nach außen und ventralwärts vorgebaucht, die medialen Wände beider Sinus fassen zwischen sich einen spaltförmigen Hohlraum, der nach beiden Seiten hin durch eigentümlich gegitterte Öffnungen mit den beiden Cardinalvenensinus in Verbindung steht. Die Cardinalvenensinus tragen eine blindsackförmige, kurze Ausstülpung, die sie kopfwärts verlängert erscheinen läßt. Nach Aufnahme der Subclavia und der Seitenvene münden die Sinus in den Ductus Cuvieri. Außer den Venae renales revehentes nehmen die Venae cardinales im Bereich ihres Nierenabschnittes die Venen der fingerförmigen Drüse und ihres Gekröses auf. In den Nierenabschnitt der Cardinalvenen ergießen sich auch die Venen des hinteren Abschnittes der Hoden oder Ovarien. Die Vene, die aus dem vordersten Teile der Geschlechtsdrüse stammt, mündet in den zwischen den beiden Cardinalvenensinus gelegenen Hohlraum. Ferner münden in die Venae cardinales die Venen des Mesenterialvenennetzes und die die Intestinalarterien begleitenden und umspinnenden Venen. In den Cardinalvenensinus münden die Venen des Netzes, das den Oesophagus umspinnt. Die Lebervenen ergießen sich in einen sackartigen Sinus, den Hochstetter Lebervenensinus (*LS*) nennt. Dieser Sinus sitzt der vorderen, konvexen Fläche der Leber auf und ist dorsal mit der Wand des Cardinalvenensinus fest verbunden. Eine Kommunikation dieser beiden Sinus besteht nicht. Ein medianes, gegittertes Septum teilt den Lebervenensinus in zwei gleich große Abteilungen, von denen jede die Venen einer Leberhälfte aufnimmt. Der Lebervenensinus mündet durch zwei kurze, knapp neben der Mittellinie gelegene Kanäle in den Sinus venosus. Die Innenfläche des Lebervenensinus trägt viele sehnige Balken, die eine übermäßige Ausdehnung seiner Wände verhindern können.

Wie man sieht, geht aus dieser Darstellung nicht hervor, daß das Venensystem des Weibchens von dem des Männchens fundamental verschieden ist. Hochstetters Angaben über *Scyllium catulus* gelten fast durchaus auch für *Scyllium canicula*, jedoch speziell für das Männchen dieser Species. Ich habe bloß zu bemerken, daß es gelingt, bei vollkommen gelungenen Injektionen einige feine Queranastomosen darzustellen, durch die die beiden Cardinalvenen in ihren unteren

© Biodiversity Heritage Library, http://www.biodiversitylibrary.org/; www.zobodat.at

Abschnitten verbunden sind. Eine derartige Verbindung gibt es nach Hochstetter bei den Selachiern nicht, wohl aber bei vielen Knochenfischen. Es scheint daher, daß *Scyllium canicula* in diesem Punkte eine Ausnahmestellung einnimmt. Was die blindsackförmige, kurze Ausstülpung betrifft, die bei *Scyllium catulus* den Cardinalvenensinus kopfwärts verlängert erscheinen läßt, so möge bemerkt sein, daß bei *Scyllium canicula* jeder Cardinalvenensinus kopfwärts je drei halbmondförmige, blinde Buchten trägt, die an Korrosionspräparaten als schön modellierte, flache, aus der den Sinus erfüllenden Masse cranialwärts vorspringende Lappen zum Ausdruck kommen. Ferner trägt der Cardinalvenensinus eine ventralwärts vorspringende Ausbuchtung (Fig. 4 *A CvS*), die lateralwärts mit dem von Parker Präcavalsinus genannten Anfangsteile des Ductus Cuvieri zusammenhängt, medialwärts aber mit dem vorderen Venengeflechte des Oesophagus in Zusammenhang steht.

Fig. 1 zeigt ein Männchen von *Scyllium canicula*, dessen Bauchdecke abgetragen ist. Oberhalb der Leber sieht man einen kugelig gewölbten, hellblau angelegten Sack, den Lebervenensinus. Links und rechts zeigt die Hinterwand der Bauchhöhle eine Wölbung, die durch starke Füllung der beiden Cardinalvenensinus erzeugt ist. Die Wand des Lebervenensinus ist so zart und dünn, daß die Farbe der Injektionsmasse durchschimmert. Hingegen sind die Cardinalvenensinus von einer sehr derben, starken Membran bedeckt, so daß die Farbe der Injektionsmasse hier nicht durchschimmert. Über dem Lebervenensinus sieht man ein Ligament, das am Septum pericardio-peritoneale (dem Diaphragma mancher Autoren) inseriert und in zwei auf der Oberfläche des Lebervenensinus befestigte Falten ausläuft. Es entsteht so ein kleiner Pavillon, der in der Tiefe blind endigt. Es ist dies, wie Semper[1] feststellte, das blinde, von Flimmerepithel ausgekleidete vordere Ende der beiden rudimentären Müllerschen Gänge. Wenn der Lebervenensinus leer ist, liegen die Kuppen der beiden Leberhälften gewöhnlich dem Septum pericardio-peritoneale an. Ist der Lebervenensinus aber mit Blut oder Injektionsmasse gefüllt, so steigt die Leber caudalwärts. Interessant ist es, daß dann auch die beiden Hoden caudalwärts gedrängt werden. Bei einem mittelgroßen, brünstigen Männchen war sehr deutlich zu sehen, wie die beiden 11 cm langen Hoden bei fortschreitender Füllung des Lebervenensinus nach unten rückten. Bei einem andern Männchen, das uneröffnet von der Vena caudalis aus

[1] C. Semper, Das Urogenitalsystem d. Plagiostomen usw. Arbeiten aus dem zoolog.-zootom. Inst. in Würzburg. Vol II. 1875.

© Biodiversity Heritage Library, http://www.biodiversitylibrary.org/; www.zobodat.at

injiziert wurde, sah man gleich nach Beginn der Injektion einen Flüssigkeitsaustritt aus der Cloake. Die Injektion wurde unterbrochen und die Flüssigkeit mikroskopisch untersucht. Sie enthielt zahlreiche lebende Spermien. Neuerlicher Eintritt der Injektionsmasse rief einen abermaligen Samenerguß hervor. Aus diesen Beobachtungen geht natürlich nicht zwingend hervor, daß auch intra vitam die Füllung des Lebervenensinus mit Blut den Samenaustritt verursacht oder befördert. Jedenfalls aber ist auf die Tatsache hinzuweisen, daß die Füllung des Lebervenensinus den Situs viscerum erheblich verändert. Dieser Umstand spricht vielleicht mit dafür, daß der Lebervenensinus der Selachier, der frappant an ähnliche sinusartige Bildungen erinnert, die bei tauchenden Säugetieren (Cetaceen, Pinnipediern, Fischotter, Biber) gefunden werden, eine andre Bedeutung hat wie diese. Der Lebervenensinus der Säuger soll ja bekanntlich als Sammelreservoir für das während des Tauchens venös werdende Blut dienen, das nach dem Wiederauftauchen rasch auf dem Wege der Vena cava in den Lungenkreislauf gelangen kann. Auf die Verschiedenheit dieser einander ähnlichen Gebilde hat ausführlich Neuville hingewiesen.

Ein injiziertes Weibchen zeigt einen wesentlich andern Anblick als das Männchen. Auf Fig. 2 erkennt man zwar sofort den Lebervenensinus, jene Vorwölbung, die unmittelbar über den beiden Leberlappen liegt. Der Lebervenensinus setzt sich aber scheinbar nach oben, nach den Seiten und nach unten fort. Wie die Präparation ergibt, liegen sinuöse Bildungen vor, die das Ostium abdominale tubarum, die cranialen Oviducte, die Nidamentalorgane sowie einen Teil der caudalen Oviducte umgeben. Die Einsenkung unmittelbar cranial vom Lebervenensinus, die am Bilde scheinbar blind geschlossen ist, setzt sich in die Tuben fort. Die beiden lateral und caudal vom Lebervenensinus ausladenden Erhebungen entsprechen den gefüllten sinuösen Räumen, die die beiden Nidamentalorgane umgeben. Die sich verjüngenden Abschnitte sind die von Bluträumen umgebenen caudalen Oviducte.

Die Räume um das Ostium abdominale tubarum stehen in direkter Kommunikation mit den Räumen um das Nidamentalorgan, den cranialen und den caudalen Oviduct. Mit dem Lebervenensinus kommunizieren sie nur indirekt. Es ereignete sich oft, daß bei Injektionen, die von der Vena caudalis aus vorgenommen wurden, entweder nur der Lebervenensinus oder nur die übrigen sinuösen Räume injiziert waren. Ein Bild, wie es Fig. 2 zeigt, dürfte auf Grund der natürlichen Injektion nicht zustande kommen. Es ist ja bedeutend weniger Blut

© Biodiversity Heritage Library, http://www.biodiversitylibrary.org/; www.zobodat.at

vorhanden als Injektionsmasse für das Objekt von Fig. 2 verwendet wurde. Die größte Blutmenge, die ich in diesen Räumen fand, betrug, wie eingangs erwähnt wurde, 7 ccm.

Das Verhältnis der verschiedenen Sinus zueinander, ihre Zu- und Abflüsse, sind ziemlich komplizierter Natur. Sie seien an der Hand der Fig. 3 und 4 gesondert besprochen.

Der Lebervenensinus.

Es gibt bei der überwiegenden Mehrzahl der Selachier ein über der Leber gelegenes, mit dem Ductus Cuvieri verbundenes Reservoir, das von den Venae subhepaticae gespeist wird und sich mehr oder weniger weit in das Innere der beiden Leberhälften fortsetzt. Bei manchen Species fehlt der Lebervenensinus gänzlich, bei manchen ist er durch Plexussysteme vertreten. Nach diesen Befunden unterscheidet Neuville drei Typen. Erstens den Typus, den die primitiven Selachier der abyssalen Zonen, die Spinaciden, zeigen. Diese haben nach Neuville weder einen Plexus noch einen Sinus. Als Beispiel für diese Kategorie gibt Neuville ein entsprechendes Bild von *Centrophorus granulosus*. [Wie aus der Arbeit Hochstetters hervorgeht, hat der dem Leben in seichten Gewässern angepaßte *Squalus acanthias* eine Erweiterung der beiden Lebervenen, die den beiden Hälften eines ausgebildeten Lebervenensinus entsprechen dürften.] Den zweiten Typus zeigt, wahrscheinlich als einziger Repräsentant, *Lamna cornubica*. Bei diesem Selachier beschreibt nach Neuville Duméril[1] (wie ich sehe, bereits vor diesem Autor J. Müller[2], der auch eine schöne Abbildung gibt) arterio-venöse Plexus, die an Stelle der beiden Hälften eines Lebervenensinus gelegen sind und von den arteriellen Intestinalgefäßen und einigen Venae subhepaticae gebildet werden. Aus der Verschmelzung der Wandungen vieler kleiner Venen (über die Art der Verschmelzung vide Lafite-Dupont[3]) läßt sich nun ein Zustand ableiten, den man bei den meisten recenten Selachiern findet, nämlich das Vorkommen eines unvollkommen gekammerten, von vielen bindegewebigen Trabekeln durchzogenen, einheitlichen Lebervenensinus. Solche ausgebildete Lebervenensinus wurden zuerst von Monro (»of a skate«) gesehen und abgebildet. Der Lebervenensinus wurde des öfteren be-

---

[1] Duméril, Histoire naturelle des Poissons. Paris 1865.

[2] J. Müller, loco cit.

[3] Lafite-Dupont, Sur le système veineux des Sélaciens. Trav. du labor. de la station zool. d'Arcachon 1898.

© Biodiversity Heritage Library, http://www.biodiversitylibrary.org/; www.zobodat.at

schrieben, so von SAPPEY[1], der ihn lac sanguin sous-oesophagien nannte, im Gegensatz zum lac sanguin sus-oesophagien, wie bei ihm der Cardinalvenensinus (Sinus Monroi) heißt[2]. PARKER beschrieb den Lebervenensinus eingehend unter dem Namen Hepatic sinus, von HOCHSTETTER stammt die Bezeichnung Lebervenensinus. NEUVILLE beschreibt am »sinus sushépatique« die auch von andern Autoren gesehene doppelte Einmündung in den Ductus Cuvieri und berichtet, daß die beiden Verbindungsvenen Klappen tragen, die das Blut wohl in den Ductus Cuvieri gelangen lassen, eine Blutbewegung im entgegengesetzten Sinne aber unmöglich machen. Für gewöhnlich ist der Lebervenensinus leer, sehr selten enthält er Blut, meistens bei Tieren, die seit mehreren Stunden tot sind. Eine Ausnahme machen brünstige Tiere, bei denen ich gewöhnlich Blut vorfand. Über die Verhältnisse des Lebervenensinus bei den Rochen stellte HOCHSTETTER Untersuchungen an. Bei *Raja* und den Rochen überhaupt fehlt ein trennendes Septum zwischen der rechten und linken Abteilung, die Verbindungsstelle zwischen beiden Abteilungen ist zu einem Kanal ausgezogen, durch den die beiden Hälften kommunizieren. Diese abweichende Form läßt sich nach HOCHSTETTER aus der mit der Verbreiterung und Verflachung des Körpers einhergehenden Verbreiterung der Leber erklären. Eine fundamentale Tatsache ist die bei den Rochen auftretende Kommunikation zwischen dem Lebervenensinus und den Cardinalvenen (HOCHSTETTER meint, diese Verbindung könne als erste Hohlvenenbildung aufgefaßt werden). Bei der Familie Rajae werden die beiden Cardinalvenen am Kopfende der Nieren von einem sinusartigen Blutbehälter überragt, mit dem sie jederseits durch je eine Öffnung kommunizieren. Dieser Sinus gehört den Geschlechtsdrüsen an und besteht aus zwei Abteilungen, die zu beiden Seiten der Wirbelsäule gelagert sind. Ihnen sitzt die paarige Keimdrüse auf. Beide Säcke kommunizieren miteinander und gehen durch craniale Fortsätze in den Lebervenensinus über. Diese Säcke, die einerseits mit den Venae cardinales, anderseits mit dem Lebervenensinus kommunizieren, nannte HOCHSTETTER Genitalvenensinus. In diese Sinus münden die ungemein zahlreichen Venen der Hoden oder Ovarien. Bei *Torpedo Galvanii* lagert der ventralen Wand des Lebervenensinus jederseits die Geschlechtsdrüse auf, welche ihr Blut in ihn ergießt, caudalwärts besitzt jede Abteilung einen Fortsatz,

---

[1] SAPPEY, Études sur l'appareil mucipare et sur le système lymphatique des poissons Paris, 1879.

[2] SAPPEYs Arbeit war mir nicht zugänglich. Dieser Passus über S. ist NEUVILLES Arbeit entnommen.

© Biodiversity Heritage Library, http://www.biodiversitylibrary.org/; www.zobodat.at

der rechterseits blind endigt, während der linke Fortsatz mit der entsprechenden Cardinalvene durch eine oder zwei Kommunikationsöffnungen in der Höhe der Vereinigungsstelle der beiden Cardinalvenen in Verbindung tritt[1]. Auf Hochstetters Taf. II, Fig. 3 ist eine weibliche injizierte, eröffnete *Torpedo Galvanii* abgebildet, die sehr schön die beiden prall gefüllten Lebervenensinushälften sehen läßt. Die beiden mit *M* bezeichneten Oviducte liegen frei auf dem geschwellten Lebervenensinus; sie sind, wie man deutlich sieht, durch die Füllung dieser Sinus der vorderen Bauchwand genähert. Nicht zu sehen ist das Ostium abdominale tubarum, weil es durch ein einem Ligament ähnliches, zu den Ovarien ziehendes Gebilde überdeckt wird.

Bei *Scyllium canicula* ist der Lebervenensinus so beschaffen wie bei *Mustelus laevis* und *Scyllium catulus* (vide Hochstetters Schema auf S. 644). Eine direkte Verbindung mit dem benachbarten Cardinalvenensinus besteht nicht. Auf Fig. 3 sieht man, da aus dem Ductus Cuvieri die Injektionsmasse entfernt wurde, die beiden Mündungsstücke des Lebervenensinus. Beim Männchen (Fig. 1) liegt der Lebervenensinus frei, bloß vom vorderen Ende der beiden rudimentären Müllerschen Gänge überlagert. Bei einem 46 cm langen Scyllienmännchen war der gerade bis zur völligen Entfaltung injizierte Sinus 23 mm breit, der Längsdurchmesser betrug 16 mm, der dorsoventrale Durchmesser 10 mm. Beim Weibchen (Fig. 3 u. 4) ist der Lebervenensinus von einem andern Sinus, den ich Tubarsinus nennen will (den Namen Genitalsinus hat, wie oben bemerkt wurde, Hochstetter für die mit dem Lebervenensinus zusammenhängenden Bluträume der Rochen gewählt), überlagert. Man sieht daher auf Fig. 2 nur einen Teil des Lebervenensinus. Beim Weibchen besteht ebensowenig wie beim Männchen eine Verbindung des Lebervenensinus mit dem Cardinalvenensinus. Eine direkte Kommunikation zwischen diesem letzteren Sinus und dem Tubarsinus besteht ebenfalls nicht. Die Füllung des Lebervenensinus bewirkt beim Weibchen eine Verschiebung der Leber nach unten und eine Hebung des Ostium abdominale tubarum und der oberen Teile der Eileiter in dem Sinne, daß dieser ganze Apparat der vorderen Bauchwand genähert wird. Die Maße des (wie beim

[1] Hier muß ich bemerken, daß man aus Hochstetters Beschreibung nur dann ein klares Bild der Sachlage erhalten kann, wenn man annimmt, daß seine Figurenbezeichnungen 3 und 4 vertauscht sind. Denn: Die Fig. 4, über der »*Torpedo Galvanii*« steht, zeigt einen gewaltigen, mit dem Lebervenensinus zusammenhängenden Blutbehälter, der mit *GS* = Genitalvenensinus bezeichnet ist, während (ganz abgesehen von der sonstigen Beschreibung) S. 135 zu lesen steht: Bei *Torpedo* fehlt ein Genitalvenensinus vollständig usw. usw.

© Biodiversity Heritage Library, http://www.biodiversitylibrary.org/; www.zobodat.at

Männchen) gerade bis zur völligen Entfaltung injizierten Lebervenensinus eines etwa 40 cm langen Weibchens betrugen 22, 24 und 28 mm. Diese Maße sind von den für das Männchen angegebenen verschieden, doch ist zu beachten, daß kleine individuelle Schwankungen vorkommen und die Spannung der Sinuswände wahrscheinlich nicht dieselbe war wie beim Männchen. Wie mir scheint, haben nicht geschlechtsreife Tiere einen absolut und relativ kleineren Lebervenensinus als geschlechtsreife.

Der Tubarsinus.

Dieser große Blutraum liegt um das Ostium abdominale tubarum und um die Anfangsstücke der Eileiter. Er erstreckt sich bis zum cranialen Pole des Nidamentalorgans, wo er durch eine Falte von dem Blutraume, der dieses Organ umgibt, abgegrenzt erscheint. Auf Fig. 2 ist links und rechts eine Einschnürung zu sehen, die dieser Stelle entspricht. Caudalwärts steht der Tubarsinus jederseits mit dem Blutraume, der das Nidamentalorgan und den caudalen Oviduct umgibt, in direkter Kommunikation. Der Tubarsinus umgibt die drehrunden Eileiter gleich einem dünnwandigen, weiten Rohre, das ein dickwandiges,

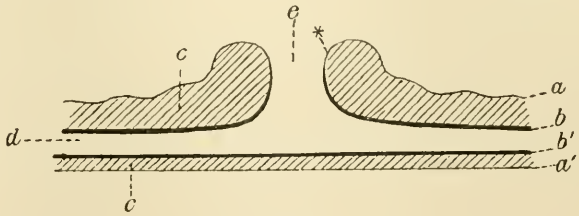

Textfig. 2.

Schematischer Querschnitt durch die Eileiter am Ostium abdominale tubarum. *c*, das mit Blut gefüllte Innere des Tubarsinus; *e*, Ostium abdominale tubarum; *d*, Eileiterlumen; *, Übergangsstelle des Peritonealepithels in das Tubenepithel; *a*, die vom Peritonealepithel überzogene Sinuswand und *b*, die vom Eileiter gelieferte Sinuswand, ventrale Ansicht; *b'*, die vom Eileiter gelieferte Sinuswand und *a'*, die an der Rückenwand der Bauchhöhle angewachsene Sinuswand, dorsale Ansicht.

engeres Rohr konzentrisch umschließt. Am Ostium abdominale tubarum, wo die beiden Eileiter bis auf eine Stelle, eben das Ostium, miteinander vereinigt sind, geht die Sinuswand in die Eileiterwand über. Das beistehende Schema zeigt einen Querschnitt durch die vom Tubarsinus umgebenen Eileiter. An der mit einem Stern bezeichneten Stelle geht das Peritonealepithel in das typische Tubenepithel über. An Schnitten, die durch eine Tube mit gerade bis zur leichten Entfaltung injizierten Tubarsinus gehen, hat die von Peritonealepithel überzogene Sinuswand (*a*, Textfig. 2) eine Dicke von $^1/_{20}$ mm, die

© Biodiversity Heritage Library, http://www.biodiversitylibrary.org/; www.zobodat.at

vom Eileiter gelieferte Wand (*b*, Textfig. 2) eine Dicke von $^1/_5$ mm. Die erstere besteht von außen nach innen aus Peritonealepithel, Bindegewebe, in dem einzelne zarte Bündel glatter Muskulatur eingebettet sind, und Gefäßendothel; letztere aus Gefäßendothel, den typischen Muskel- und Bindegewebsschichten, die dem Oviduct eigentümlich sind, und Eileiterepithel. Der Blutraum des Tubarsinus ist gleich dem des Lebervenensinus von vielen bindegewebigen Trabekeln durchzogen. Außerdem verlaufen in ihm viele kleine Arterien, was angesichts der von Neuville bezüglich der Entstehung des Lebervenensinus aufgestellten Theorie (s. S. 648) Beachtung verdienen dürfte.

Der Tubarsinus liegt, wie Fig. 3 und 4 zeigen, auf dem Lebervenensinus. Auf Fig. 3 erscheint die rechte vordere Hälfte des Tubarsinus bis zum Nidamentalorgan hinunter abgetragen, so daß die dorsale Hälfte des eröffneten, den aufgeschnittenen Eileiter umfassenden Blutraumes (dunkelblau) zu sehen ist. Links ist bloß die Übergangszone der Tubenwand in die Sinuswand fortgenommen, so daß ein Teil der ventralen Hälfte des Sinusinnern sichtbar wird. Das blaue Feld *LS* gehört der mittleren Partie des größtenteils abgetragenen Lebervenensinus an. Fig. 4 zeigt ein Injektionspräparat, an dem die ganze rechte Hälfte des Tubarsinus bis zu der oberhalb des Nidamentalorgans befindlichen Einschnürung abgetragen wurde. Der rechte Eileiter ist abgeschnitten, sein Stumpf ragt aus der ihn umgebenden Injektionsmasse heraus. Der große, von der Leber sich dorsalwärts hinziehende hellblau gefärbte Wulst entspricht dem uneröffneten Lebervenensinus. Der das Ostium begrenzende, linke Rand des Tubarsinus ist ebenfalls abgetragen, so daß man den tiefblau gefärbten Inhalt dieses Sinus sieht. Caudalwärts setzt sich der Tubarsinus in den Nidamentalorgansinus — so möge dieser Blutraum genannt sein — fort. In die Wand des Nidamentalorgansinus ist ein Fenster geschnitten, ein Teil der Injektionsmasse, die ihn erfüllt hatte, ist entfernt, so daß man die vordere Konvexität des Nidamentalorgans zu Gesicht bekommt. Neben dem vom Tubarsinus überlagerten, auf Fig. 4 freigelegten hinteren Abschnitt des Lebervenensinus sieht man ein weißes Feld, in das ein Fenster geschnitten ist. Dieses Feld ist ein Teil der membranösen vorderen Wand des Cardinalvenensinus, dessen mediale Partie teilweise vom Lebervenensinus überlagert wird. Das am Septum pericardio-peritoneale inserierende kurze Tubenligament ist von feinen Venenzweigen durchzogen. Diese stellen, wie mir scheint, eine Verbindung zwischen dem Tubarsinus und dem S. 646 beschriebenen Divertikel des Cardinalvenensinus (Fig. 4 *ACvS*) dar. Caudalwärts steht

© Biodiversity Heritage Library, http://www.biodiversitylibrary.org/; www.zobodat.at

der Tubarsinus jederseits in breiter, offener Verbindung mit dem Nidamentalorgansinus. Dieser umgibt das ganze Nidamentalorgan wie ein Mantel und umhüllt auch, wie Fig. 3 und 4 zeigen, noch eine Strecke weit den caudalen Oviduct. Vom caudalsten Ende des Nidamentalorgansinus zweigen einige Venen ab, die sich unter die äußere Muskelhülle des Oviductes begeben, wo sie mit einem tiefen Cavernensystem in Verbindung stehen[1]. Der Nidamentalorgansinus ist von zahlreichen Arterien durchzogen, die sich zum Nidamentalorgan und zum caudalen Oviduct begeben. Es sind dies aus der Aorta kommende segmentale Arterien, aus welchen caudalwärts zwei größere Arteriae uterinae hervorgehen. Eine Abbildung dieser Arterienverhältnisse gibt, ohne des Nidamentalorgansinus Erwähnung zu tun, Carazzi[2]. Medialwärts steht der Nidamentalorgansinus dort, wo sein Querdurchmesser am größten ist, durch ein kurzes Verbindungsstück in direkter Kommunikation mit der Vena cardinalis. Ein, wie es scheint konstanter, langer, dünner Venenast verbindet einen der Seitenzweige der Vena cardinalis mit dem Nidamentalorgansinus. Dorsalwärts steht dieser Sinus mit dem Oesophogealplexus durch eine größere Menge feiner Zweige in Verbindung. Ferner mündet in beide Nidamentalorgansinus je ein sehr bedeutender, aus dem Ovarium kommender Ast, dessen Injektion nicht immer gelingt. Er ist auf Fig. 4 dargestellt. Seine Injektion gelingt am besten dann, wenn die Kanüle in die Vena caudalis eingeführt wird. Dieser Ast tritt aus dem vordersten Teile des Ovariums aus. Die Venen aus dem mittleren und hinteren Drittel des Ovarium münden in großer Zahl direkt in die Venae cardinales. Das Venensystem des Ovarium, auf das hier nicht näher eingegangen werden muß, ist, wie eine gelungene, vollständige Injektion zeigt, von einer schier unentwirrbaren Kompliziertheit. Auf die merkwürdige Blutfülle der Venen und Bluträume dieses Organs zur Zeit der Gravidität hat jüngst Neuville aufmerksam gemacht, der eingehende Studien über die betreffenden Verhältnisse bei *Squalus acanthias* angestellt hat.

Nach dieser Skizzierung der anatomischen Verhältnisse des Lebervenen-, Tubar- und Nidamentalorgansinus sei der Versuch ihrer physiologischen Deutung unternommen.

Da, wie ausnahmslos zu sehen ist, die Tubenregion durch Blutfüllung des Lebervenensinus und des Tubarsinus entfaltet wird und

---

[1] Über diese Verhältnisse bei *Acanthias* ist berichtet in: V. Widakowich, »Über den Uterus von *Squalus acanthias*«. Diese Zeitschr. Bd. LXXXVIII. 1907.

[2] D. Carazzi, Sul sistema arterioso di *Selache maxima* e di altri squalidi. Anatom. Anz. 1905.

© Biodiversity Heritage Library, http://www.biodiversitylibrary.org/; www.zobodat.at

großer Blutreichtum der betreffenden Teile zur Zeit der Brunst beobachtet wird, ist es sehr naheliegend, die ganze komplizierte Einrichtung als Apparat zu betrachten, dessen Funktion die Beförderung des Eies in die Tube ist.

Bei mehreren hundert Sektionen von weiblichen Selachiern habe ich niemals ein Ei im Ostium abdominale tubarum angetroffen. Nur einmal sah ich in einer *Raja clavata* ein Ei frei in der Bauchhöhle liegen. Und selbst dieser eine Fall erscheint nicht ganz rein, da das Keimbläschen noch nicht an die Oberfläche des Dotters gerückt war. Möglicherweise hatte da eine Mißhandlung des gefangenen Tieres eine Rolle gespielt. Rückert[1] berichtet, er habe bei *Torpedo* freie Bauchhöhleneier, welche A. Schulz gefunden haben will, niemals zu Gesicht bekommen. Hingegen sind Eier im Anfangsteile der Schalendrüse, und in tieferen, aber noch über dem Uterus gelegenen Partien oft gesehen worden. Der Akt der Eiaufnahme durch das Ostium tubarum scheint demnach bald nach dem Austritt des Eies aus dem Ovarium zu erfolgen und sehr rasch vonstatten zu gehen. Die Wahrscheinlichkeit, ein Ei gerade im Ostium abdominale tubarum zu finden, dürfte daher äußerst gering sein. Auch der Eitransport durch das Abdomen zum Ostium ist gegenwärtig völlig dunkel. A. Schulz[2] berichtet ganz kurz: »Das Ei von *Torpedo ocellata* verläßt den Follikel und wird mit Hilfe der insbesondere an der vorderen Bauchwand reich entwickelten Flimmerzellen der Tubenöffnung zugeführt.« Sicher ist, daß man sich den Eitransport als Wanderung des Eies vorzustellen hat. So kann z. B. ausgeschlossen werden, daß sich etwa die beiden Tuben über das Ovarium breiten. Die Entfernung des durch Ligamente fixierten Tubenmündungsteiles vom Ovarium beträgt bei *Scyllium can.* je nach der Größe und Lagerung des Ovariums etwa 3—7 cm. Nach den anatomischen Verhältnissen muß unbedingt angenommen werden, daß die uns unbekannten Faktoren — die Rolle der Flimmerzellen ist ja nicht bewiesen — das Ei in die Gegend des Ostium abdominale tubarum transportieren. Möglicherweise ist dabei die Füllung des Nidamentalorgansinus maßgebend, die den verfügbaren Raum im Abdomen so beschränkt, daß das Ei in die Furche zwischen den beiden Leberlappen zu liegen kommt. Kontraktionen der Bauchwand in caudo-cranialer Richtung könnten dann das Ei in die Gegend des Ostium befördern. Dies sind Vermutungen,

---

[1] J. Rückert, Die erste Entwicklung des Eies der Elasmobranchier. Festschrift C. v. Kupffer. Jena 1899.

[2] A. Schulz, Zur Entwicklungsgesch. des Selachiereies. Archiv f. mikroskop. Anat. Bd. XI. 1875.

© Biodiversity Heritage Library, http://www.biodiversitylibrary.org/; www.zobodat.at

die vielleicht etwas für sich haben, gegenwärtig aber unbewiesen sind.

Geht man aber von dem Augenblicke aus, da das Ei einmal vor der Tubenöffnung liegt, so wird nach den mitgeteilten anatomischen Momenten die Eiaufnahme in die Tubenöffnung viel verständlicher.

Durch die Füllung des Lebervenensinus ist die Entfernung zwischen Tubenöffnung und Bauchdecke verringert. Füllt sich nun der Tubarsinus mit Blut, so wird das Ei, das ventral den Widerstand der Bauchdecke findet, von der dorsalen Seite her von den sich aufstellenden Tubenrändern gleichsam umgossen, es wird in das Ostium sozusagen hineingeboren.

Die halbkugelige Delle in der Tubarregion der Fig. 2 wurde dadurch erzeugt, daß auf den schon auf natürlichem Wege schwach gefüllten Tubarsinus eine Kugel von Scyllieneigröße gelegt und festgehalten wurde, während der Sinus sich mit Injektionsmasse füllte. Die sich schwellenden Tubenwände legten sich teilweise um die Kugel herum. (Eine weitgehende Injektion bringt einen Verschluß des Ostium abdominale tubarum hervor. Man sieht dann an seiner Stelle einen schmalen, längsgestellten Spalt. Daß es beim lebenden Tiere zu einer so weit gehenden Füllung des Tubarsinus kommt, ist sehr unwahrscheinlich.) Bei teilweiser Füllung des Tubarsinus mit Blut sind die cranialen Eileiter stark erweitert. So konnte ich, ohne eine Verletzung der zarten Membranen hervorzurufen, bei Tieren mit natürlich injiziertem Tubarsinus mit dem über 1 cm breiten Kopfe einer Pinzette jeden Eileiter 3 cm weit sondieren.

Nach dem Eintritt des Eies in das Ostium dürfte die Muskulatur der cranialen Eileiter in Aktion treten, die dann das Ei weiter in den Eileiter hineintreibt. Mehrmals wurde versucht, ob sich durch künstliche Füllung des Tubarsinus ein Eintritt des Eies in die Eileiter erzeugen läßt. Zu diesem Zweck wurde einem frisch getöteten, brünstigen Zuchttier ein großes, dem Ovarium entnommenes Ei auf das nicht entfaltete Ostium abdominale tubarum gelegt. Hierauf wurde das Tier wieder sorgfältig zugenäht, worauf durch die Caudalvene Meerwasser injiziert wurde. Der mehrmals angestellte Versuch mißlang. Einmal lag das Ei nach der Wiedereröffnung des Abdomen neben dem Tubarsinus, ein andres Mal zerbarst das Ei wegen zu starker Injektion des Sinus. Auch Versuche mit zwei Eiern (*Scyllium canicula* enthält ja gleich manchen andern Arten fast immer zwei gleichalterige Keime) hatten ein negatives Resultat. Das Mißlingen dieser Versuche spricht vielleicht für die Mitwirkung der glatten Muskulatur und beweist

© Biodiversity Heritage Library, http://www.biodiversitylibrary.org/; www.zobodat.at

natürlich nichts gegen die Annahme, daß der Tubarsinus den Eintritt in das Ostium zu bewerkstelligen hat, da bei dem Experiment naturgemäß nicht die intra vitam herrschenden Verhältnisse bestanden. So entfiel beispielsweise die Tätigkeit der Schleim produzierenden Drüsen, die Bauchdecken waren starr, usw. Wahrscheinlich war nicht einmal die Lage (Bauchlage) des injizierten Tieres die richtige, den natürlichen Verhältnissen entsprechende.

Ergänzend sei noch bemerkt, daß das Blut, das die Tubarsinus füllt, gewöhnlich von sehr blasser Farbe ist. P. Mayer hat ein blasses Blut, das er als »verdünntes Blut« bezeichnete, in oberflächlichen Hautvenen von *Raja* beobachtet. »Die Anfüllung der Venen kann in beiden Antimeren sehr verschieden sein. Man sieht z. B. auf der einen Seite die Venen parallel den Knorpeln, an deren Auffassung als Venen selbst ein Sappey nicht rüttelt, deutlich rot durch die Haut schimmern, auf dem andern Antimer dagegen nicht; sie sind aber dabei prall mit einer Flüssigkeit gefüllt, die ich zunächst nur als verdünntes Blut bezeichnen will.« Ein »sang dilué« sah Neuville in den Intestinalgefäßen. Angesichts dieser Tatsachen war ich bemüht, darüber klar zu werden, ob das Blut von Weibchen, deren Sinusräume gefüllt sind, dem der Männchen völlig analog ist oder nicht; es handelt sich ja hierbei um die Entscheidung der Frage, ob das Weibchen imstande ist, aus seinem normalen Blutvorrate das große Blutquantum aufzubringen, das die Tubarsinus und die andern großen Bluträume erfüllt, oder ob erst durch Wasseraufnahme die Totalmenge des Blutes vermehrt werden muß. Mangels einer genügenden Anzahl von Männchen und nicht gravider Weibchen war ich nicht imstande, die Frage zu lösen[1].

Meine Untersuchungen beschränken sich ausschließlich auf *Scyllium canicula*. Allein, nach meinen früheren Beobachtungen kann ich mit Bestimmtheit versichern, daß bei *Scyllium stellare* und *Galeus canis* fast identische Verhältnisse wie bei *Scyllium canicula* bestehen. Höchstwahrscheinlich kommen ähnliche Schwellvorrichtungen der Tube bei allen eierlegenden, im wesentlichen wie *Scyllium canicula* gebauten Arten vor.

Systematische Untersuchungen an trächtigen und brünstigen Scyllienweibchen waren nur in Triest möglich, wo zum Zweck der Zucht im Frühjahr eine große Menge von trächtigen Scyllien gehalten wird. Nur der außerordentlichen Zuvorkommenheit des Herrn Prof. Dr. C. Cori, der mir in wahrhaft liberaler Weise eine große Zahl der

[1] Bei meinen wenigen Versuchen konnte ich nur das spec. Gewicht des Weibchenblutes genau bestimmen. Es betrug 1026,42 (Fleischl 14, Zahl der Erythrocyten 346,600). Das spec. Gewicht des Blutes zweier Männchen betrug 1028.

© Biodiversity Heritage Library, http://www.biodiversitylibrary.org/; www.zobodat.at

wertvollen Zuchttiere zur Verarbeitung überließ, verdanke ich es, daß ich meine Untersuchungen zu einem gewissen Abschluß bringen konnte. Ich spreche Herrn Prof. Cori auch an dieser Stelle meinen herzlichsten Dank aus. Dank schulde ich auch Herrn Prof. Dr. Grosser aus Wien, der mich bei den Injektionen mit Rat und Tat unterstützt hat.

Technik. Injektionen vom Herzen aus ergaben bezüglich der Füllung der Blutsinus niemals befriedigende Resultate. Daß aus dem Ductus Cuvieri kein Blut in den Lebervenensinus gelangen kann, da die Mündungsstücke der letzteren Klappen tragen, wurde bereits oben bemerkt. Auch der Tubarsinus und die Nidamentalorgansinus lassen sich vom Herzen aus nicht mit Blut füllen. Vielleicht trägt dieser Umstand mit daran schuld, daß diese Räume nie die verdiente Beachtung gefunden haben[1]. Die ersten gelungenen Injektionen erhielt ich durch Einführen der Kanüle in das caudale Ende des Nidamentalorgansinus. Von hier aus ließen sich der Tubularsinus sowie die Nidamentalorgansinus beider Seiten leicht in jedem gewünschten Verhältnis injizieren. Bei Einführung der Kanüle in die Caudalvene erhielt ich auf ebenso bequeme wie einfache Weise gute Injektionspräparate mit verschiedenen Gelatinemassen und einer gefärbten Alkohol-Terpentin-Schellackmasse. Anfänglich versuchte ich, durch Herstellung von Korrosionspräparaten Licht in die Verhältnisse der zu- und abführenden Venenwege zu bringen. Diese Versuche führten nicht zum erhofften Ziele, da vielfach ein Sinus den andern überlagert und am Korrosionspräparat oft nicht zu entscheiden ist, ob übereinander liegende Teile in direkter Verbindung stehen oder nicht. Weiter kam ich mit Injektionen von erstarrenden, in Formol gehärteten Gelatinemassen und der Zergliederung mit Messer und Schere.

Wien, Juni 1908.

Erklärung der Abbildungen.

Tafel XXIX.

Fig. 1. Ansicht der Ventralseite eines eröffneten Männchens von *Scyllium can.*, dessen Lebervenensinus injiziert ist. Die Leber ist vom Septum pericardioperitoneale abgerückt. *LS*, Lebervenensinus; *CvS*, Cardinalvenensinus; *L*, Leber; *m.Tu*, männliche Tube, das Rudiment des cranialen Endes der Müllerschen Gänge; *H*, Hoden.

[1] Wie ich aus mündlichen Mitteilungen erfahre, wurden sie wohl manchmal mit Blut gefüllt gesehen, was aber als pathologische Veränderungen aufgefaßt wurde.

© Biodiversity Heritage Library, http://www.biodiversitylibrary.org/; www.zobodat.at

Fig. 2. Ansicht der Ventralseite eines Weibchens von *Scyllium can.*, dessen Lebervenen-, Tubar- und Nidamentalorgansinus injiziert sind. Man beachte auch die Lage der Leber. *Tu S*, Tubarsinus; *L S*, Lebervenensinus; *No S*, Nidamentalorgansinus; *Cv S*, Cardinalvenensinus; *L*, Leber.

Fig. 3. Diese Abbildung soll zeigen, wie der Tubarsinus den Eileiter umgibt. Leber und Darm sind entfernt, die ventrale Hälfte des Tubarsinus ist abgetragen. Man sieht daher die dorsale Seite der Innenfläche des Eileiters (*d.I.cr.O*) und das Innere eines Teiles der mit blauer Injektionsmasse gefüllten Tubarsinus (*I. Tu. S*). Die Injektionsmasse, die den Ductus Cuvieri erfüllt hatte, ist auspräpariert, so daß die Mündungen des Lebervenensinus (*M L S*) sichtbar werden. Da dieser Sinus sowie der Tubarsinus nur wenig injiziert sind, ist die Lage der einzelnen Teile anders als in Fig. 2. So liegt hier die craniale Seite des Tubarsinus unmittelbar am Septum pericardio-peritoneale. Vom Lebervenensinus ist nur ein kleiner Teil zu sehen, seine Hauptmasse ist unter dem Tubarsinus gelegen. *Ca*, Vena cardinalis anterior; *Spp*, Septum pericardio-peritoneale; *dIcrO*, dorsale Innenfläche des cranialen Oviductes; *I Tu S*, Inhalt des Tubarsinus; *No S*, Nidamentalorgansinus; *Oe*, Oesophagus; *M L S*, Mündung des Lebervenensinus in den Ductus Cuvieri; *DC*, Ductus Cuvieri; *VwTuS*, Vorderwand des Tubarsinus; *L S*, Lebervenensinus; *L*, Leber.

Fig. 4. Das Objekt ist schräg von der Seite gesehen gezeichnet. Es soll vor allem gezeigt werden, wie der Tubarsinus den Lebervenensinus überlagert. Die rechte Hälfte des Tubarsinus ist bis zum Nidamentalorgansinus weggeschnitten. Linkerseits sieht man die enorme Erweiterung des Einganges in den linken Oviduct. (Die Vena card. ant. war nicht injiziert und ist daher nicht gezeichnet.) *ACv S*, Ausbuchtung des Cardinalvenensinus; *Cv S*, Cardinalvenensinus; *crO*, cranialer Oviduct; *No S*, Nidamentalorgansinus; *NO*, Nidamentalorgan; *Spp*, Septum pericardio-peritoneale; *MOePl*, Mündung des Oesophagealvenenplexus in den Ductus Cuvieri; *Dc*, Ductus Cuvieri; *OePl*, Oesophagealplexus; *MlO*, Mündung des linken Oviductes; *Tu S*, Tubarsinus; *L S*, Lebervenensinus; *L*, Leber; *O*, Ovarium.

 ©Biodiversity Heritage Library, http://www.biodiversitylibrary.org/; www.zobodat.at

Wilhelm Engelmann

ZOBODAT - www.zobodat.at

Zoologisch-Botanische Datenbank/Zoological-Botanical Database

Digitale Literatur/Digital Literature

Zeitschrift/Journal: Zeitschrift für wissenschaftliche Zoologie

Jahr/Year: 1908

Band/Volume: 91

Autor(en)/Author(s): Widakowich Viktor

Artikel/Article: Wie gelangt das Ei der Plagiostomen in den Eileiter? 640-658